

Kompletna krvna slika obrubljene čančare (Testudo Marginata)

Komadina, Ana

Master's thesis / Diplomski rad

2020

Degree Grantor / Ustanova koja je dodijelila akademski / stručni stupanj: **University of Zagreb, Faculty of Veterinary Medicine / Sveučilište u Zagrebu, Veterinarski fakultet**

Permanent link / Trajna poveznica: <https://um.nsk.hr/um:nbn:hr:178:497777>

Rights / Prava: [In copyright](#) / [Zaštićeno autorskim pravom.](#)

Download date / Datum preuzimanja: **2024-09-16**



Repository / Repozitorij:

[Repository of Faculty of Veterinary Medicine -
Repository of PHD, master's thesis](#)



SVEUČILIŠTE U ZAGREBU
VETERINARSKI FAKULTET

ANA KOMADINA

KOMPLETNA KRVNA SLIKA OBRUBLJENE ČANČARE
(*TESTUDO MARGINATA*)

Diplomski rad

Zagreb, 2020.

Diplomski rad je izrađen na Zavodu za patofiziologiju Veterinarskog fakulteta, Sveučilišta u Zagrebu.

Predstojnica: izv. prof. dr. sc. Romana Turk

Mentorice: izv. prof. dr. sc. Maja Belić

dr. sc. Maja Lukač

Članovi povjerenstva

za obranu diplomskog rada:

1. prof. dr. sc. Mirna Robić
2. izv. prof. dr.sc. Maja Belić
3. dr. sc. Maja Lukač
4. izv. prof. dr. sc. Danijela Horvatek Tomić (zamjena)

ZAHVALE

Srdačno se zahvaljujem svima koji su sudjelovali u izradi ovog diplomskog rada: mojim divnim mentoricama izv. prof. dr. sc. Maji Belić i dr. sc. Maji Lukač na stručnim savjetima, vođenju i strpljenju; izv. prof. dr. sc. Emilu Gjurčeviću pri pomoći oko izrade slika; te djelatnicima Zoološkog vrta grada Zagreba na ustupljenim životinjama koje su bile predmet istraživanja ovog rada, te pomoći oko uzimanja uzoraka.

Neizmjerne hvala mojoj mami i bratu na ogromnoj i nesebičnoj podršci ne samo tijekom studiranja, već čitavog života. Strpljenje i безусловna ljubav su rijetke vrline ljudi. Stoga hvala mojim prijateljicama koje mi ih pružaju sve ove godine. Hvala prijateljima, poznanicima, kolegama i kolegicama koji su bili dio ovog životnog razdoblja. Hvala stručnom osoblju fakulteta od kojih sam učila struku i životnu školu.

POPIS PRILOGA

SLIKE

Slika 1. Obrubljena čančara (*Testudo marginata*). (Izvor: Zoološki vrt grada Zagreba)

Slika 2. Krvni razmaz obrubljene čančare (*Testudo marginata*). U razmazu obojenom Wright-Giemsa metodom vide se dva heterofila i eritrociti.

Slika 3. Eozinofil. Jasno uočljive sferične citoplazmatske granule.

Slika 4. Bazofil. Vide se brojne okrugle granule u citoplazmi.

Slika 5. U razmazu se vidi mali limfocit i eritrocit.

Slika 6. Veliki limfocit okružen eritrocitima.

Slika 7. Monocit i eritrocit. Ekscentrično smještena bubrežasta jezgra monocita.

Slika 8. Brojni eritrociti s centralno smještenom jezgrom.

Slika 9. Trombociti i eritrociti.

TABLICE

Tablica 1. Raspon tjelesne mase ispitivanih kornjača, ženki i mužjaka.

Tablica 2. Vrijednosti hematokrita i broj eritrocita ispitivanih kornjača.

Tablica 3. Srednja vrijednost (raspon) hematokrita i broja eritrocita ispitivanih kornjača i literaturne referentne vrijednosti (LÓPEZ-OLVERA i sur., 2003.).

Tablica 4. Prikaz dobivenih rezultata ispitivanih kornjača: ukupni broj leukocita te udio pojedinih leukocita u krvi.

Tablica 5. Raspon udjela pojedinih vrsta leukocita ispitivanih kornjača i literaturne referentne vrijednosti (LÓPEZ-OLVERA i sur., 2003.).

SADRŽAJ

1. UVOD	1
2. PREGLED LITERATURE	2
2.1 Kornjače	2
2.1.1 Obrubljena čančara (<i>Testudo marginata</i>).....	2
2.2 Hematopoeza	3
2.3 Vađenje krvi kornjačama.....	4
2.4 Kompletna krvna slika	5
2.4.1 Hematokrit.....	5
2.4.2 Koncentracija hemoglobina.....	6
2.4.3 Eritrocitne konstante	6
2.4.4 Broj eritrocita.....	7
2.4.5 Broj leukocita	8
2.4.6 Izrada krvnog razmaza	8
2.4.7 Diferencijalna krvna slika	9
2.4.8 Trombociti.....	15
3. MATERIJALI I METODE.....	16
3.1 Statistika	16
4. REZULTATI	18
5. RASPRAVA.....	22
6. ZAKLJUČAK.....	24
7. LITERATURA	25
8. SAŽETAK.....	29
9. SUMMARY.....	30
10. ŽIVOTOPIS.....	31

1. UVOD

Posljednjih godina, popularizacija gmazova kao kućnih ljubimaca pomakla je granice uobičajene veterinarske djelatnosti. U današnje vrijeme sve se više pažnje pridaje zaštiti divljih životinja, što se postiže nadzorom i kontrolom njihovog zdravstvenog stanja. Procjena zdravstvenog stanja i dijagnostika bolesti ovih egzotičnih životinja postale su izazov, kako za kliničare tako i za znanstvenike. Kao i kod sisavaca, jedan od najjednostavnijih načina za dobivanje uvida u zdravstveni status jest određivanje krvnih parametara odnosno procjena kompletne krvne slike. Hematološka pretraga gmazova je nešto složenija nego kod sisavaca i unatoč opširnoj literaturi, ispred veterinarske znanosti stoje još godine istraživanja.

Uporaba komercijalnih hematoloških analizatora gotovo je nemoguća kod procjene hematologije gmazova uslijed specifičnosti i morfologije krvnih stanica gmazova. Osim što sve krvne stanice posjeduju jezgru, njihova je podjela nešto drugačija od one kod sisavaca. Nadalje, referentni rezultati hematologije za mnoge vrste gmazova nisu dostupni, a čak i unutar jedne vrste imaju veliki raspon. Razlog tome jest što dobiveni rezultati ovise o skupini unutarnjih i vanjskih čimbenika, poput dobi, spola te zdravstvenom statusu. Godišnja doba, geografska lokacija, način držanja životinja i prehrana su samo od nekih vanjskih čimbenika (LAWRENCE i HAWKEY, 1986.), dok čak metoda i odabir mjesta punkcije mogu utjecati na dobivene rezultate (GOTTDENKER i JACOBSON, 1995.).

U diplomskom radu prikazani su rezultati obrade krvi obrubljenih čančara (*Testudo marginata*) koje se nalaze u vlasništvu Zoološkog vrta grada Zagreba. Krv je prikupljena u Zoološkom vrtu grada Zagreba, a obrađena na Zavodu za Patofiziologiju Veterinarskog fakulteta, Sveučilišta u Zagrebu.

Cilj diplomskog rada je utvrditi kompletnu krvnu sliku obrubljene čančare (*Testudo marginata*) u svrhu procjene njihovog zdravstvenog stanja.

2. PREGLED LITERATURE

2.1 Kornjače

Kornjače su jedne od najstarijih živućih gmazova. Spadaju u red *Testudines* čije je glavno obilježje posjedovanje koštanog oklopa. Gmazovi, pa tako i kornjače, su prvi pravi kopneni kralježnaci. Dišu plućima, a svoja jaja polažu na kopno, te stoga, zajedno s pticama i sisavcima, spadaju u amniote. Kornjače su ektotermne životinje, što znači da njihova unutarnja temperatura tijela ovisi o vanjskoj temperaturi (HUTCHINSON, 1996.). Nastanjuju čitav planet, no radije tropska područja od onih hladnijih. Neke vrste koje naseljavaju hladnija područja hiberniraju tijekom zimskih mjeseci. S obzirom na njihovo stanište, razlikujemo kopnene, slatkovodne i morske kornjače. Prema načinu prehrane dijele se na mesojede, svejede i biljojede, a kopnene kornjače su uglavnom biljojedi. Njihova dužina i težina variraju od 8 cm do 200 cm, odnosno od 140 g do 900 kg, a mogu doživjeti i do 150 godina (MOON i sur., 2006.).

Kornjače su prepoznatljive zbog svog oklopa sraštenog s tijelom koji štiti unutarnje organe. Oklop se sastoji od dorzalnog dijela koji nazivamo karapaks i ventralnog plastrona. Karapaks čine rebra, prsni i križni kralješci, dok se plastron sastoji od ključne i prsne kosti. Osim zaštite od vanjskih nepravilnosti, oklop služi kao mjesto odvijanja hematopoeze (ZANGERL, 1969.).

2.1.1 Obrubljena čančara (*Testudo marginata*)

Obrubljena čančara (*Testudo marginata* SCHOEPFF, 1792.) spada u porodicu *Testudinidae*. Najveća je kopnena kornjača Europe koja doseže i do 40 cm te može težiti i preko 5 kg. Prirodno stanište obrubljene čančare su suha, kamenita i brdovita područja, te planinski krajevi do 1600 m nadmorske visine. Obrubljene čančare možemo pronaći na području Balkana, Italije, Sardinije, Grčke, Albanije. Prema kriterijima Međunarodne unije za očuvanje prirode (The International Union for Conservation of Nature, IUCN), obrubljena čančara ima status najmanje ugrožene vrste (TURTLE TAXONOMY WORKING GROUP, 2017.).

Obrubljena čančara je isključivi biljojed koji se hrani mediteranskim biljem. Zimi hibernira; u kasno proljeće polaže jaja. Spolni dimorfizam je jasno izražen u odraslih jedinki: ženke su manje od mužjaka, te imaju znatno kraći rep s otvorom kloake bliže bazi repa. Oklop obrubljene čančare je duguljasta oblika čiji je kraj izdužen i prekriva stražnje noge i dio repa. Karapaks odraslih jedinki je gotovo potpuno crne boje s žutim prijelazima (Slika 1.). Crna boja karapaksa omogućava veću apsorpciju topline u kraćem vremenu, što je dobra evolucijska odlika s obzirom na to da su kornjače ektotermne životinje (HUTCHINSON, 1996.).



Slika 1. Obrubljena čančara (*Testudo marginata*)
(Izvor: Zoološki vrt grada Zagreba)

2.2 Hematopoeza

Koštana srž je glavni proizvođač krvnih stanica u odraslih gmazova. Ekstramedularna hematopoeza odvija se u slezeni i jetri. Različit udio koštane srži se nalazi u kralješcima, dugim kostima, rebrima, karapaksu i plastronu kod kornjača. Morfologija hematopoetskih prekursora gmazova je slična onim u sisavaca s nekim očitim razlikama u pojedinim stanicama (CAMPBELL i ELLIS, 2007.). Iako postoje dvojbe oko klasifikacije eritroidnih prekursora, isti se opisuju kao okrugle stanice veće od zrelih eritrocita, tamnoplave citoplazme i velike jezgre. Polikromatofili kao posljednji prekursori čine 1% ukupnih eritrocita zdravih životinja. Rubriciti, oblici nezrelih

eritrocita, izgledom podsjećaju na limfocite što dovodi do pogrešaka kod određivanja diferencijalne krvne slike. Na krvnom razmazu možemo pronaći eritroidne prekursore u mitozu, što upućuje na aktivnu eritroidnu regeneraciju (FRYE, 1991.).

Limfociti proizvedeni u koštanoj srži cirkulacijom prolaze kroz timus gdje se diferenciraju u T-limfocite. Nije poznato gdje se diferenciraju B-limfociti (ARIKAN i CICEK, 2013.).

Biopsija koštane srži gmazova može imati dijagnostički značaj u prosuđivanju hematopoetske aktivnosti (GARNER i sur., 2004.), ali to područje još uvijek nije dovoljno istraženo kao kod sisavaca.

2.3 Vađenje krvi kornjačama

Ukupni volumen krvi gmazova je 5% do 8% njihove tjelesne težine, a količina uzete krvi ne smije biti veća od 10% ukupne krvi zdrave životinje (CAMPBELL i ELLIS, 2007.). Za pohranu krvi je najbolje koristiti epruvete koje sadrže antikoagulanse EDTA ili litij-heparin. EDTA može izazvati *in vitro* hemolizu krvnih stanica gmazova, a na pojačano zgrušavanje trombocita i limfocita utječu litij-heparin te predugo držanje krvi u antikoagulansu (HARR i sur., 2005.; CAMPBELL i ELLIS, 2007.). Za krvni razmaz najbolje je koristiti kap svježe krvi bez antikoagulansa (CAMPBELL i ELLIS, 2007.).

Anatomski, limfne žile prate krvne žile što povećava rizik kontaminacije uzorka krvi limfom. Takva krv nije valjana za korištenje u dijagnostici te je lako možemo isključiti određivanjem hematokrita (GOTTDENKER i JACOBSON, 1995.). Kod kornjača su opisana različita mjesta za izvođenje venepunkcije, uključujući srce, jugularnu, femoralnu i brahijalnu venu, subkarapaksni pleksus, dorzalnu i ventralnu repnu venu, te okcipitalni sinus (MURRAY, 2000.; HEARD i sur., 2004.). Prilikom vađenja krvi iz navedenih mjesta može se koristiti blaga sedacija (CAMPBELL i ELLIS, 2007.). Venepunkcijom jugularne vene postoji najmanji rizik kontaminacije limfom (MURRAY, 2000.). Subvertebralni sinus predstavlja skupinu krvnih žila koje se isprepleću na razini osmog vratnog kralješka, kaudalno od okcipitalnog dijela oklopa. Subvertebralni sinus je u bliskom doticaju s limfnim žilama, te je česta kontaminacija uzorka limfom (BARROWS i sur.,

2004.). Brahijalna vena može se koristiti kod kornjača težih od 1 kg, te je manja mogućnost kontaminacijom limfe (MURRAY, 2000.).

Lak pristup dorzalnoj repnoj veni čini često mjesto venepunkcije, iako nije idealna za uzimanje više od 1 mL krvi. Pri venepunkciji dorzalne repne vene nije potrebna sedacija. Životinju pridržava pomoćnik na rubu stola. Ispruženi rep se drži u jednoj ruci, dok je druga ruka slobodna za postupak vađenja krvi (MURRAY, 2000.).

Istraživanja su pokazala značajne razlike u krvnoj slici iste životinje s obzirom na mjesto venepunkcije, što je najvjerojatnije posljedica kontaminacije uzorka limfom (LÓPEZ-OLVERA i sur., 2003.).

2.4 Kompletna krvna slika

Rutinska obrada kompletne krvne slike uključuju određivanje hematokrita, broja eritrocita, koncentraciju hemoglobina, eritrocitne konstante, ukupan broj leukocita, diferencijalnu krvnu sliku i morfologiju svih krvnih stanica. Kod dobivene male količine krvi, prednost ima izrada krvnog razmaza iz kojeg možemo dobiti dijagnostički važne podatke (CAMPBELL i ELLIS, 2007.).

2.4.1 Hematokrit

Hematokrit predstavlja udio crvenih krvnih stanica u ukupnom volumenu krvi. Određivanjem hematokrita dobivamo na uvid stanje hidracije životinje i informaciju je li životinja anemična. Kod određivanja hematokrita koristimo kapilarne cjevčice koje se napune krvlju pomoću sile kapilariteta. Zatvorene plastičnom masom, centrifugiraju se 5 minuta u centrifugi za mikrohematokrit. Krv se centrifugiranjem razdvaja u stupac krvnih stanica i stupac plazme, a prilikom očitavanja se mjeri stupac krvnih stanica (MILINKOVIĆ-TUR i ALADROVIĆ, 2012.).

Hematokrit klinički zdravih gmazova se kreće između 20% i 40% što upućuje na činjenicu da gmazovi imaju niži broj cirkulirajućih eritrocita te im je stoga smanjen kapacitet prijenosa kisika (SYPEK i BORYSENKO, 1988.; FRYE, 1991.).

Hematokrit niži od 10% ukazuje na kontaminiran uzorak limfom, osim u slučaju klinički vidljive jake anemije. Vrijedan pokazatelj kontaminacije uzorka je i visok broj limfocita uz nizak hematokrit (GOTTDENKER i JACOBSON, 1995.). Hematokrit viši od 40% ukazuje na policitemiju, najvjerojatnije kao posljedica dehidracije (SYKES i KLAPHAKE, 2015.).

2.4.2 Koncentracija hemoglobina

Spektrofotometrijskom metodom iz centrifugirane krvi, prethodno pomiješane s cijanomethemoglobinskim reagensom, dobivamo koncentraciju hemoglobina. Koncentracija hemoglobina kod gmazova se kreće od 5.5 g/dL do 12 g/dL (CAMPBELL i ELLIS, 2007.). Struktura hemoglobina eritrocita se razlikuje među gmazovima, a na to upućuje afinitet vezanja kisika. Najveći afinitet imaju gušteri, dok najmanji kornjače (JACOBSON, 2007.).

2.4.3 Eritrocitne konstante

Eritrocitne konstante daju podatke o veličinu eritrocita, količini hemoglobina po eritrocitu i zasićenosti eritrocita hemoglobinom. Izračunavaju se iz već određenih parametara krvi – hematokrita, koncentracije hemoglobina i broja eritrocita.

MCV (eng. mean corpuscular volume, prosječan volumen eritrocita) izražava se u jedinici fL, i kod gmazova se kreće između 200 fL i 1200 fL (CAMPBELL i ELLIS, 2007.), a izračunava se pomoću formule:

$$\frac{\text{hematokrit (\%)} \times 10}{\text{broj eritrocita (x10}^6\text{/}\mu\text{L)}}$$

MCH (engl. mean corpuscular hemoglobin, prosječna količina hemoglobina u eritrocitima) izračunava se pomoću formule:

$$\frac{\text{hemoglobin (g/dL)} \times 10}{\text{broj eritrocita (x10}^6\text{/}\mu\text{L)}}$$

MCH se izražava u g/dL, a vrijednosti za gmazove se kreću od 6 g/dL do 10 g/dL (CAMPBELL i ELLIS, 2007.).

MCHC (engl. mean corpuscular hemoglobin concentration, prosječna koncentracija hemoglobina u eritrocitima) izražava se u % , a vrijednosti za gmazove se kreću između 22% i 41% (CAMPBELL i ELLIS, 2007.) te se izračunava po formuli:

$$\frac{\text{hemoglobin (g/dL)} \times 10}{\text{hematokrit (\%)}}$$

2.4.4 Broj eritrocita

Budući da eritrociti gmazova posjeduju jezgru, ona znatno utječe na mogućnosti automatskih brojača. Stoga, ukupan broj eritrocita određujemo ručno pomoću Neubauerove komorice, melanžera za eritrocite i Natt-Herrickove otopine namijenjene za brojanje krvnih stanica ptica i gmazova. U melanžer se navuče krv do oznake 0.5, čemu se doda Natt-Herrickova otopina do oznake 1. Kapljica iz melanžera se stavlja na Neubauerovu komoricu za brojanje eritrocita. Pod povećanjem 40x stanice brojimo u 5 srednjih kvadrata. Dobiveni broj množimo sa 10 000 što predstavlja broj eritrocita u jednom mikrolitru (broj eritrocita $\times 10^6/\mu\text{L}$) (CAMPBELL i ELLIS, 2007.).

Životni vijek eritrocita gmazova iznosi 600 do 800 dana. Izrazito spora izmjena eritrocita povezuje se sa sporim metabolizmom gmazova (FRYE, 1991.). Gubitak krvi uslijed različitih čimbenika, parazitoze, toksikoze i kronične upalne bolesti samo su neka stanja koje dovode do smanjenog broja eritrocita. Otkrivanje uzroka može biti izazovno, ali jedan od važnih koraka je ustanoviti radi li se o regenerativnom odgovoru na smanjeni broj eritrocita. S obzirom na to da je proces proizvodnje rubriblasta kod gmazova sporiji nego kod sisavaca, gmazovima je potrebno i do mjesec dana da nadomjeste smanjeni broj eritrocita (JACOBSON, 2007.).

Broj eritrocita kao i udio hematokrita kod gmazova ovisi o raznim čimbenicima. Veći broj eritrocita i viši hematokrit utvrđeni su kod gmazova u proljeće, nakon hibernacije, nego u jesen prije hibernacije (BRENNER i sur., 2002.). Kod slobodnoživućih kornjača vrste *Geochelone radiata* utvrđeno je da mužjaci imaju veći udio hematokrita od ženki, kao i veći broj eritrocita.

Te iste kornjače su imale i veći udio hematokrita i veći broj eritrocita na ljeto nego na zimu (ZAIAS i sur., 2006.). Veći broj eritrocita, u usporedbi s ženka ista vrste, imali su mužjaci slobodnoživućih kornjača vrste *Gopherus agassizii* (CHRISTOPHER i sur., 1999.). Mlade morske kornjače vrste *Caretta caretta* imale su niži broj eritrocita i niži hematokrit u usporedbi s odraslim jedinkama te vrste (KAKIZOE i sur., 2007.; ROUSSELET i sur., 2013.).

2.4.5 Broj leukocita

Ukupan broj leukocita može se odrediti brojanjem leukocita u komorici ili na krvnom razmazu. Na krvnom razmazu se procjenjuje ukupan broj leukocita u mikrolitru krvi ($\times 10^3/\mu\text{L}$). Leukociti se broje u 10 vidnih polja, nakon čega se dobiveni broj se podijeli s 10 kako bi dobili srednju vrijednost broja leukocita u 10 vidnih polja. Dobivenu srednju vrijednost množimo s kvadratom povećanja objektiva pod kojim se gledao krvni razmaz. Npr. ako je korišten objektiv 40x, tada ćemo srednju vrijednost leukocita izbrojanih u 10 vidnih polja pomnožiti sa 1600 (HARVEY, 2001.).

2.4.6 Izrada krvnog razmaza

Za krvni razmaz potrebna je kap krvi bez antikoagulansa, a najbolje ga je napraviti odmah po vađenju krvi. Koristeći paralelnu tehniku sa dva stakalca, dobivamo dva krvna razmaza, te izbjegavamo deformaciju i rupturu stanica. Brze tehnike bojanja poput DiffQuicka obično ne daju dobre rezultate bojanja, te se radije koristi Wright-Giemsa bojanje (SHIELDS-MAYER, 1991.). Krvnim razmazom dobivamo uvid u morfološki izgled stanica te određujemo diferencijalnu krvnu sliku kod gmazova.

2.4.7 Diferencijalna krvna slika

Diferencijalna krvna slika i morfologija leukocita predstavljaju dijagnostički važnije podatke za gmazove od ukupnog broja leukocita. Kod ispitivanih zdravih i bolesnih zatočenih morskih kornjača vrste *Cheloniemydas*, ukupan broj leukocita se nije razlikovao, dok je vidna razlika postojala u omjeru heterofila i limfocita (MUÑOZ i sur., 2013.).

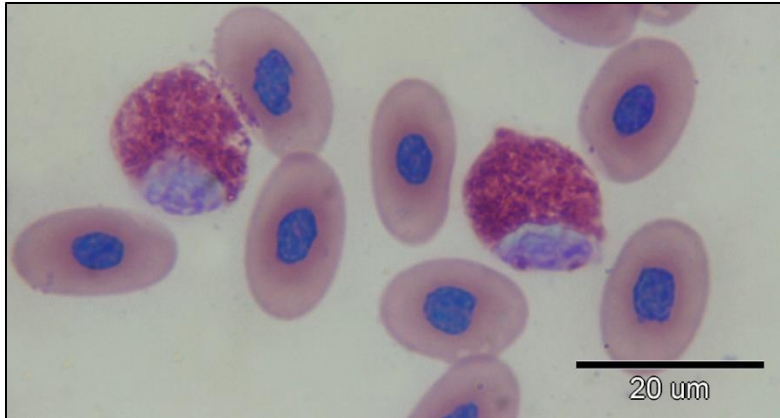
Na krvnom razmazu, pod imerzijskim povećanjem od 100x uz korištenje imerzionog sredstva, broji se 100 leukocita. Dobiveni broj leukocita izražava se u postotku (%) kao relativni broj pojedine vrste leukocita (MILINKOVIĆ-TUR i ALADROVIĆ, 2012.).

2.4.7.1 Leukociti

Leukociti gmazova su podijeljeni na granulocite i mononuklearne stanice. Među granulocitima razlikujemo heterofile i eozinofile koje karakteriziraju acidofilne granule, te bazofile koji imaju bazofilne granule. U mononuklearne stanice spadaju limfociti, plazma stanice i monociti. Monociti gmazova u svojoj citoplazmi mogu posjedovati azurofilne granule, pa se stoga nazivaju „azurofili“ ili „azurofilni monociti“. Iako ih kod zmija ubrajamo u zasebnu skupinu stanica, s obzirom na to da je funkcija njihovih azurofila sličnija funkciji neutrofila, kod kornjača, krokodila i prenosnika ovakve stanice se smatraju varijacijom monocita (STRIK i sur., 2007.).

Heterofili

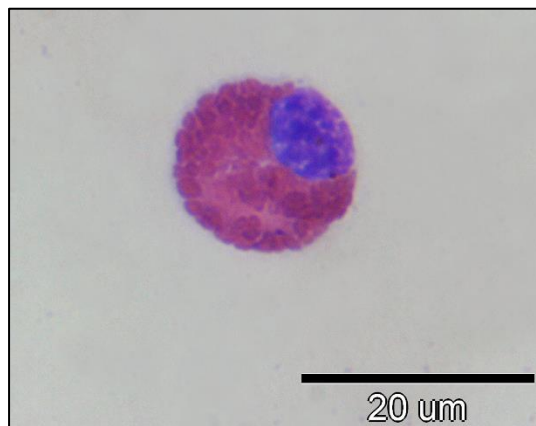
Heterofili su najčešći granulociti u krvi gmazova, a njihova funkcija je analogna funkciji neutrofila u sisavaca. Heterofili su okrugli, bezbojne citoplazme, a narančasto-ružičaste granule su izduženog oblika. Jezgra je okrugla i ekscentrična (Slika 2.). Heterofili kornjača čine više od 50% leukocita u perifernoj krvi. Zajedno s monocitima brzo reagiraju na upalni proces, te sudjeluju u procesu fagocitoze. Toksične promjene i pomak u lijevo su morfološke promjene heterofila za vrijeme upalne reakcije (STACY i sur., 2011.). Smanjen broj heterofila uslijed toksikoze fenbendazolom utvrđen je kod kornjača vrste *Testudo hermanni* (NEIFFER i sur., 2005.).



Slika 2. Krvni razmaz obrubljene čančare (*Testudo marginata*). U razmazu obojenom Wright-Giemsa metodom vide se dva heterofila i eritrociti.

Eozinofili

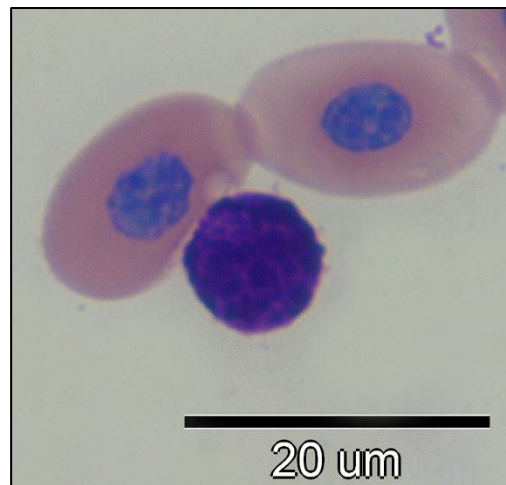
Eozinofili gmazova veličinom i oblikom su slični heterofilima. To su okrugle stanice sa sferičnim citoplazmatskim granulama koje ih razlikuju od heterofila, te ekscentrično postavljenom okruglom ili reznjevitom jezgrom. Boja granula ovisi o vrsti gmazova, a u kornjača su ružičaste (Slika 3.). Kod zdravih gmazova eozinofili čine 7% do 20% ukupnih leukocita, no kod kornjača udio eozinofila je uglavnom viši. Iako funkcija eozinofila nije u potpunosti istražena, abnormalno visoki udjeli povezuju se s parazitnom invazijom ili drugom antigenom stimulacijom (CAMPBELL i ELLIS, 2007.).



Slika 3. Eozinofil. Jasno uočljive sferične citoplazmatske granule.

Bazofili

Bazofili gmazova su male stanice sastavljene od nakupine brojnih, okruglih, tamnoljubičastih granula koje prekrivaju jezgru (Slika 4.). Bazofili gmazova mogu degranulirati tijekom skupljanja uzoraka. Bazofili gmazova jako variraju u postotku. U zdravih kopnenih kornjača bazofili su prisutni i do 40% od ukupnog broja leukocita. Funkcija bazofila nije u potpunosti razjašnjena, no njihov veći udio povezuje se s hemoparazitnom invazijom i viralnim infekcijama (STACY i sur., 2011.).



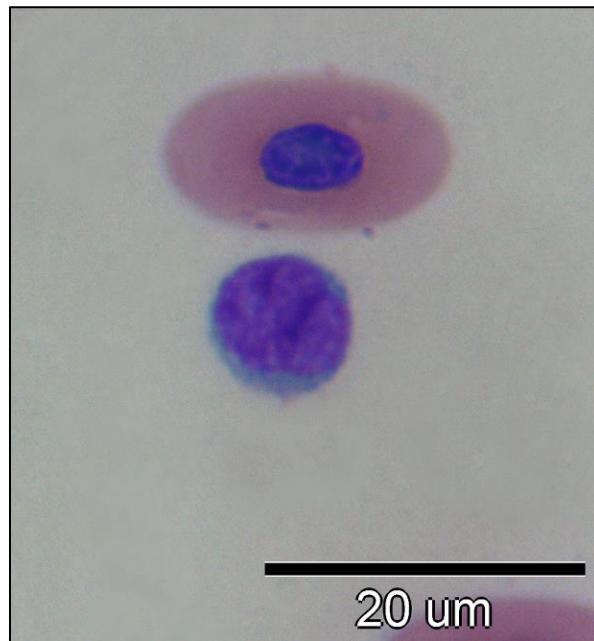
Slika 4. Bazofil. Vide se brojne okrugle granule u citoplazmi.

Limfociti

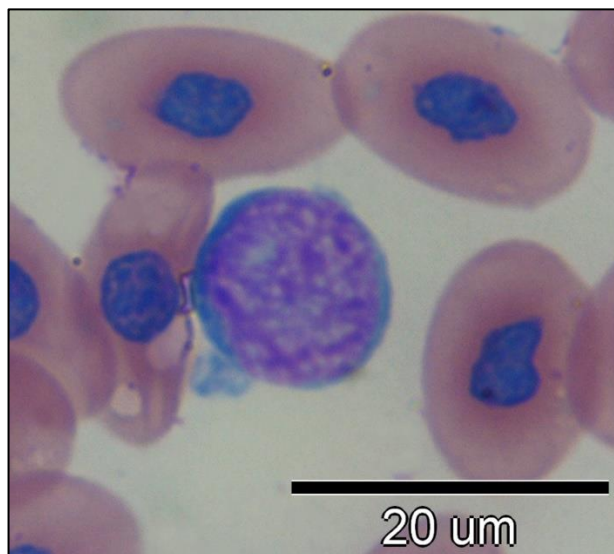
Limfociti gmazova su morfološki slični limfocitima sisavaca. Ove okrugle do ovalne stanice čini blago ekscentrično položena jezgra s gusto nabijenim kromatinom i oskudna, slabo bazofilna, homogena citoplazma (Slika 5.). Velike limfocite (Slika 6.), reaktivne limfocite i limfoblaste možemo lako naći kod bolesti koje izazivaju imunološki odgovor. Poput limfocita sisavaca, limfocite gmazova dijelimo na B i T limfocite s njihovim odgovarajućim funkcijama - produkciju imunoglobulina i stanica koje posreduju u imunološkom odgovoru (SYPEK i BORYSENKO, 1988.).

Limfociti su u mnogih vrsta predominantni leukociti, čineći 80% ukupnih leukocita. Upala ili infekcija, cijeljenje rane, parazitoze i viralne bolesti uzrokuju povećan broj limfocita u krvi,

limfocitozu. Smanjen broj limfocita, limfopenija povezuje se s malnutricijom i povećanom koncentracijom kortikosteroida (CAMPBELL i ELLIS, 2007.).



Slika 5. U razmazu se vidi mali limfocit i eritrocit.



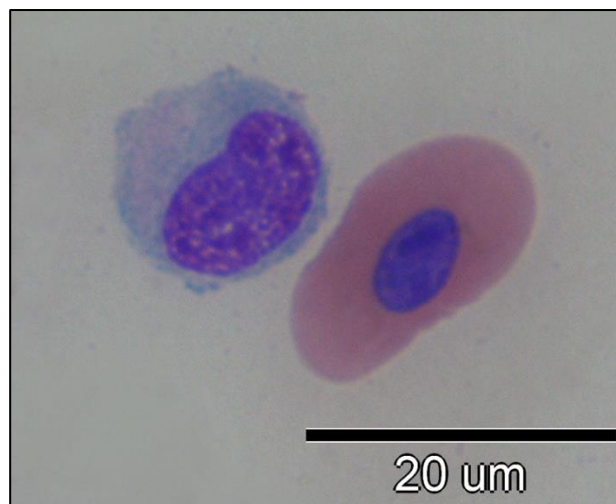
Slika 6. Veliki limfocit okružen eritrocitima.

Monociti

Monociti su okrugle do ameboidne stanice s varijacijama izgleda jezgre koja može biti ovalna ili bubrežasta (Slika 7.). U obilnoj svijetloplavoj citoplazmi se mogu naći vakuole i fagocitirane tvari (NARDINI i sur., 2013.). Monociti su obično najveće krvne stanice i čine 0% do 10% ukupnih leukocita, dok kod nekih pustinjskih vrsta kornjača taj postotak doseže 20% (PIENAAR, 1962.).

Prelaskom iz periferne krvi u tkivo, monociti sazrijevaju u tkivne makrofage. Monociti sudjeluju u stvaranju granuloma kao odgovor na infekciju izazvanu mikroorganizmima. Veći udio monocita obično nalazimo kod dugotrajne stimulacije antigena, kroničnih upala, bakterijske bolesti, te parazitoza (STACY i sur., 2011.).

U istim okolišnim čimbenicima, ženke imaju veći udio limfocita od mužjaka iste vrste i dobi (SYPEK i BORYSENKO, 1988.). Povećan udio limfocita sa smanjenim udjelom heterofila je utvrđen kod juvenilnih morskih kornjača vrste *Caretta caretta* u usporedbi s odraslim jedinkama iste vrste (KAKIZOE i sur., 2007.; ROUSSELET i sur., 2013.). Kod poluvodenih kornjača vrste *Clemmys muhlenbergii* u zatočeništvu, uočen je veći broj leukocita s nižim udjelom heterofila, nego kod slobodnoživućih (BRENNER i sur., 2002.). Omjer leukocita se bitno razlikuje između pojedinih rodova gmazova. Tako kod većine kornjača limfociti u postotku prevladavaju u odnosu na heterofile (DIETHELM i STEIN, 2006.), dok je kod grčkih čančara (*Testudo graeca*) utvrđeno da su heterofili ti koji dominiraju u diferencijalnoj krvnoj slici (MURO i sur., 1998.).



Slika 7. Monocit i eritrocit. Ekscentrično smještena bubrežasta jezgra monocita.

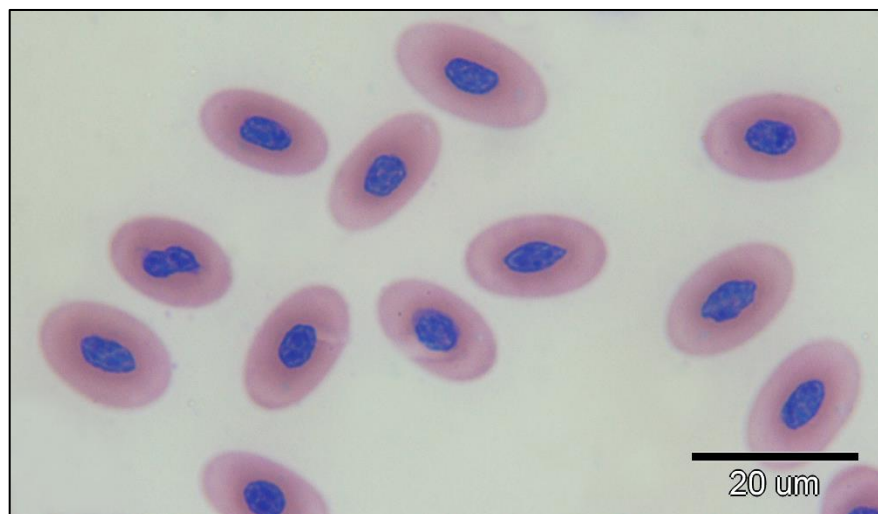
2.4.7.2 Morfologija eritrocita

Tijekom izrade diferencijalne krvne slike potrebno je napraviti i morfološku procjenu eritrocita i trombocita.

Eritrociti gmazova su eliptični i veliki s blijedo ružičastom citoplazmom. Jezgra eritrocita je nepravilnog okruglog do ovalnog oblika sa nepravilnim rubovima, smještena u središtu stanice, sastavljena od gusto složenog ljubičastog kromatina (Slika 8.) (SYPEK i BORYSENKO, 1988.).

Glavna razlika u izgledu eritrocita je postojanost jezgre, sličnost koju gmazovi dijele s pticama, koštunjačama i vodozemcima. Funkcija eritrocita gmazova je slična onoj kod sisavaca (JACOBSON, 2007.).

Polikromatofili u gmazova se mogu naći do 1% od ukupnog broja eritrocita. Obično ih lako nalazimo u krvi mladih životinja i životinja u fazi presvlačenja. Od ranih stadija eritrocita možemo naći rubricite koje valja razlikovati od limfocita pri određivanju diferencijalne krvne slike. Ponekad se mogu vidjeti i mitotički eritroidni prekursori koji su češći u gmazova sa aktivnom eritroidnom regeneracijom nego kod zdravih gmazova (STACY i sur., 2011.).

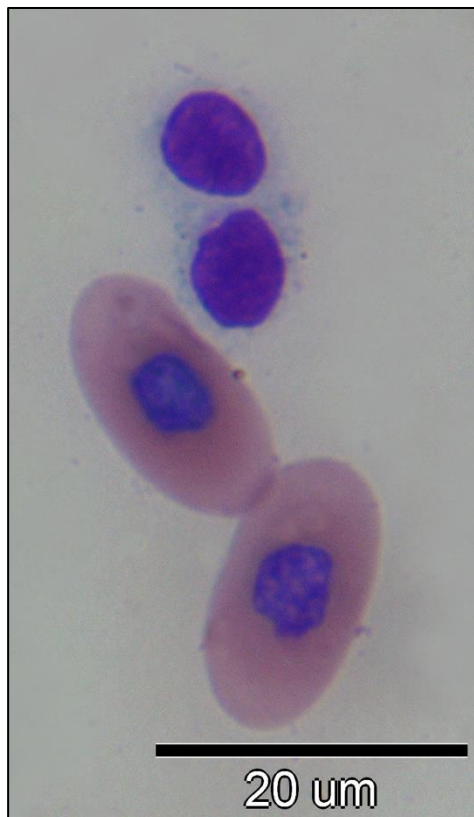

Slika 8. Brojni eritrociti s centralno smještenom jezgrom.

2.4.8 Trombociti

Trombociti su male elipsoide stanice s centralno postavljenom tamnoplavom jezgrom. Citoplazma je skoro bezbojna do svijetloplava. Ponekad može sadržavati azurofilne granule, pa i vakuole uslijed aktivnosti. Funkcionalne karakteristike trombocita su slične onoj kod sisavaca. Sudjeluju u hemostazi i cijeljenju rana (SYPEK i BORYSENKO, 1988.). Aktivni trombociti mogu fagotizirati bakterije, eritrocite, hemosiderin i melanin (FRYE, 1991.).

Morfološki, na razmazu trombociti su slični malim limfocitima (Slika 9.), što predstavlja izazov u diferencijaciji. Trombociti na krvnom razmazu često dolaze u nakupinama (STRIK i sur., 2007.). Brojanje trombocita predstavlja izazov u dijagnostici, te se obično pristupa subjektivnoj procjeni stručne osobe o broju trombocita (STACY i sur., 2011.).



Slika 9. Trombociti i eritrociti.

3. MATERIJALI I METODE

Uzorkovana je krv od ukupno 16 obrubljenih čančara (*Testudo marginata*) iz Zoološkog vrta Grada Zagreba, u studenom 2018. godine, netom prije hibernacije. Sve životinje su prethodno klinički pregledane te im je određen spol i tjelesna masa.

Za hematološku analizu krv je vađena iz dorzalne repne vene (*v.coccygea dorsalis*) iglom i brizgalicom. Za 12 životinja, odmah po vađenju krvi, napravljen je krvni razmaz. Za četiri kornjače nije bilo dovoljno krvi za izradu krvnog razmaza. Ostatak izvađene krvi je sačuvan u ependorf epruvetama koje su sadržavale heparin.

Krv je dopremljena i obrađena na Zavodu za patofiziologiju Veterinarskog fakulteta. Za svih 16 životinja određen je hematokrit i ukupan broj eritrocita. Iz krvnih razmaza 12 životinja procijenjen je ukupan broj leukocita te je izrađena diferencijalna krvna slika. Zbog nedovoljne količine krvi, nije bilo moguće odrediti koncentraciju hemoglobina te posljedično tome ni izračunati eritrocitne konstante.

Odmah po primitku krvi, određivan je hematokrit i ukupan broj eritrocita, a krvni razmazi su obojeni po Wright-Giemsu. Za određivanje hematokrita, krv navučena u kapilarne cjevčice je centrifugirana kroz 5 minuta na 10 000 obrtaja, a rezultati su očitani na hematokritskom čitaču. Ostatak krvi pomiješan je s Natt-Herrickovom otopinom, nakon čega je određen ukupan broj eritrocita na Neubauerovoj komorici. Krvni razmazi su obojeni Wright-Giemsa otopinom prema uputama proizvođača, nakon čega je određen ukupan broj leukocita i diferencijalna krvna slika.

3.1 Statistika

Iz dobivenih rezultata ispitivanih kornjača, određene su srednje vrijednosti i raspon parametra pomoću programa Microsoft Excel.

Za razliku od obične čančare (*Testudo hermanni*), krvna slika obrubljene čančare (*Testudo marginata*) rijetko je predmet istraživanja. Prilikom istraživanja literature, pronađena su dva rada koja su raspravljala o krvnoj slici ove vrste kornjače (MARTÍNEZ-SILVESTRE i sur., 2001.; LÓPEZ-OLVERA i sur., 2003). Za usporedbu, uzeti su rezultati iz novije objavljenog rada (LÓPEZ-OLVERA i sur., 2003.), čiji se rezultati navode kao referentni za ovu vrstu (IRIZARRY ROVIRA, 2010.).

4. REZULTATI

Vanjskim pregledom kornjača nisu utvrđene patološke promjene i abnormalnosti.

Tablica 1., podijeljena po spolovima, prikazuje srednju vrijednost i raspon tjelesne mase (g) ispitivanih kornjača. Tri mužjaka (14, 15, 16) nisu spolno zrele jedinke. U Tablici 2. prikazane su dobivene vrijednosti ukupnog broja eritrocita i hematokrita za svih 16 jedinki. U Tablici 3. srednje vrijednosti ovih parametara uspoređene su s literaturnim referentnim vrijednostima za ovu vrstu (LÓPEZ-OLVERA i sur., 2003.). Hematokrit se kod 5 kornjača se kretao ispod 20%, od čega su 3 kornjače u kombinaciji s niskim hematokritom imale i nizak broj eritrocita ($0.14-0.22 \times 10^6/\mu\text{L}$). U Tablicama 4. i 5. prikazana je diferencijalna krvna slika 12 kornjača, te raspon i njihove srednje vrijednosti. U diferencijalnoj krvnoj slici najviše su bili zastupljeni heterofili u rasponu od 29% do 66%. Kod kornjača pod rednim brojem 1, 6 i 11, heterofili su se kretali u postotku od 29% do 30%, dok su prevladavali monociti (17-23%) i eozinofili (19-20%). Limfociti su se kretali u rasponu od 4% do 27%. Veliki limfociti su prevladavali u krvnom razmazu kornjača 8 i 12. Bazofili kod kornjača 2 i 5 nisu izbrojani među 100 stanica, dok kod kornjače 11 udio bazofila doseže 23%.

Tablica 1. Raspon tjelesne mase ispitivanih kornjača, ženki i mužjaka.

Spol	Masa (g) Srednja vrijednost (Raspon)
♀	2.49 (1.796-3.083)
♂	1.86 (1.072-3.33)

Tablica 2. Vrijednosti hematokrita i broj eritrocita ispitivanih kornjača.

Redni broj kornjače	Spol kornjače	Hct (%)	Broj eritrocita ($\times 10^6/\mu\text{L}$)
1	♀	21	0.64
2	♀	28	0.59
3	♀	12	0.22
4	♀	23	0.38
5	♀	15	0.33
6	♀	11	0.20
7	♀	27	0.21
8	♀	21	0.55
9	♀	20	0.35
10	♀	15	0.42
11	♂	27	0.61
12	♂	34	0.55
13	♂	17	0.14
14	♂	28	0.32
15	♂	30	0.88
16	♂	28	0.62

Tablica 3. Srednja vrijednost (raspon) hematokrita i broja eritrocita ispitivanih kornjača i literaturne referentne vrijednosti (LÓPEZ-OLVERA i sur., 2003.).

Vrijednosti	Srednja vrijednost (raspon) ispitivanih kornjača u ovom radu	Referentne vrijednosti
Hct (%)	22.3 (11-34)	23 (21-27)
Eritrociti ($\times 10^6/\mu\text{L}$)	0.43 (0.14-0.88)	0.56 (0.43-0.77)

Tablica 4. Prikaz dobivenih rezultata ispitivanih kornjača: ukupni broj leukocita te udio pojedinih leukocita u krvi.

Redni broj i spol kornjače	1	2	3	4	5	6	7	8	9	10	11	12
	♀	♀	♀	♀	♀	♀	♀	♀	♀	♀	♂	♂
Broj leukocita ($\times 10^3/\mu\text{L}$)	6.24	9.92	2.4	6.4	5.28	2.4	6.4	5.28	8.32	7.52	2.72	6.08
Heterofili (%)	29	49	65	66	53	30	62	65	63	53	30	58
Heterofili ($\times 10^3/\mu\text{L}$)	1.81	4.86	1.56	4.22	2.80	0.72	3.97	3.43	5.24	3.99	0.82	3.53
Limfociti (%)	16	20	5	7	27	23	4	19	13	10	10	20
Limfociti ($\times 10^3/\mu\text{L}$)	1.00	1.98	0.12	0.45	1.43	0.55	0.26	1.00	1.08	0.75	0.27	1.22
Monociti (%)	22	18	3	6	2	23	6	6	5	9	17	2
Monociti ($\times 10^3/\mu\text{L}$)	1.37	1.79	0.07	0.38	0.11	0.55	0.38	0.32	0.42	0.68	0.46	0.12
Eozinofili (%)	20	13	22	11	18	19	21	4	16	21	20	18
Eozinofili ($\times 10^3/\mu\text{L}$)	1.25	1.29	0.53	0.70	0.95	0.46	1.34	0.21	1.33	1.58	0.54	1.09
Bazofili (%)	13	0	5	7	0	5	7	6	2	7	23	2
Bazofili ($\times 10^3/\mu\text{L}$)	0.81	0	0.12	0.45	0	0.12	0.45	0.32	0.17	0.53	0.63	0.12

Tablica 5. Srednja vrijednost (raspon) udjela i broja pojedinih vrsta leukocita ispitivanih kornjača i literaturne referentne vrijednosti (LÓPEZ-OLVERA i sur., 2003.).

	Srednja vrijednost (raspon) ispitivanih kornjača u ovom radu	Referentne vrijednosti
Heterofili (%)	51.9 (29-66)	34.7 (21-77)
Limfociti (%)	14.5 (4-27)	51.6 (22-71)
Monociti (%)	9.9 (2-23)	1.3 (0-4)
Eozinofili (%)	16.9 (4-22)	12.4 (0-24)
Bazofili (%)	6.4 (0-23)	-

5. RASPRAVA

Hematokrit klinički zdravih gmazova kreće se između 20% i 40% (SYPEK i BORYSENKO, 1988.). Za ovu vrste kornjače postoje referentne vrijednosti od 23% (21-27%) Iz Tablice 2. možemo vidjeti da se raspon hematokrita ispitivanih kornjača kreće između 11% i 34%. Izuzev 5 kornjača koje su imale hematokrit niži od 20%, srednja vrijednost hematokrita obrubljene čančare ne odstupa od referentne vrijednosti predstavljene u Tablici 3. Nadalje, broj eritrocita kretao se između $0.14 \times 10^6/\mu\text{L}$ i $0.88 \times 10^6/\mu\text{L}$. Kornjača s najnižim brojem eritrocita ima i nizak hematokrit od 17%. Nizak broj eritrocita i nizak hematokrit ukazuje na anemiju. Da bi ustanovili radi li se o regenerativnoj ili neregenerativnoj anemiji treba obratiti pozornost na morfologiju eritrocita i pojavu nezrelih eritrocita i eritrocitnih prekursora (ROSSKOPF, 2000.).

Referentna vrijednost za broj eritrocita ove vrste iznosi $0.56 \times 10^6/\mu\text{L}$. Srednja vrijednost broja eritrocita ispitivanih kornjača u ovom radu iznosila je $0.43 \times 10^6/\mu\text{L}$ što je nešto niže od referentne vrijednosti. Broj eritrocita i hematokrit su bili viši u proljeće, nakon hibernacije, nego u jesen prije hibernacije (BRENNER i sur., 2002.). Krv ispitivanih kornjača u ovom istraživanju uzorkovana je prije hibernacije, dok je krv kornjača čije su vrijednosti referentne, uzorkovana u proljeće (LÓPEZ-OLVERA i sur., 2003.).

Diferencijalna krvna slika pojedinih životinja znatno je odstupala od referentnih vrijednosti.

Najveća odstupanja vidljiva su u udjelu limfocita i monocita. U odnosu na srednju vrijednost referentnih vrijednosti za limfocite od 51.6% (22-77%), srednji udio limfocita u ispitivanih kornjača iznosio je 14.5% (4-27%). Posebno se izdvajaju kornjače 3, 4 i 7 čiji je udio limfocita manji od 10%. Iako su vrijednosti izvan fizioloških vrijednosti, sve ispitivane kornjače bile su klinički pregledane pri čemu nisu utvrđena fiziološka odstupanja.

Udio monocita se u gmazova kreće unutar 10% (SYPEK i BORYSENKO, 1988.), iako je za neke pustinjske kornjače utvrđen udio i do 20% (PIENAAR, 1962.). Referentne vrijednosti monocita obrubljene čančare kreću se u rasponu od 0% do 4%. Kod kornjača 1, 2, 6 i 11 udio monocita prelazio je 10%. Povećan udio monocita u krvi javlja se u kroničnim procesima, granulomatoznim upalama, bakterijskim ili parazitarim bolestima (STACY i sur., 2011.).

Heterofili su u većine ispitivanih kornjača bili zastupljeni u najvećem postotku. Referentna srednja vrijednost za udio heterofila ove vrste iznosi 34.7% (21-77%), dok u literaturi nalazimo podatak da heterofili čine i do 60% ukupnih leukocita (MONTALI, 1988.; CHRISTOPHER i sur., 1999.). Kod kornjača 1, 6 i 11 udio heterofila (<30%) je bio niži, dok je postotak monocita (>20%) bio povećan. Na krvnom razmazu kornjače 1 uočen je pokoji toksični heterofil. Toksični heterofili se povezuju s bakterijskim upalama ili nekrotičnim procesom (STRIK i sur., 2007.).

Kod zdravih gmazova eozinofili čine 7% do 20% ukupnih leukocita, no kod kornjača je udio eozinofila uglavnom viši (CAMPBELL i ELLIS, 2007.). Raspon referentnih vrijednosti za ovu vrstu kornjače kreće se između 0% i 24%. Raspon vrijednosti eozinofila kornjača u ovom radu kretao se između 4% i 22% što je u skladu s referentnim vrijednostima.

Referentna vrijednost za bazofile ove vrste kornjača ne postoji, no naši rezultati su se kretali u rasponu od 0% do 23%. Zajedno s niskim udjelom heterofila (30%) i visokim udjelom monocita (17%), kornjača 11 imala je 23% bazofila od ukupnih leukocita. Veći udio bazofila povezuje se s hemoparazitnom invazijom ili viralnom infekcijom (SYPEK i BORYSENKO, 1988.).

Kod pojedinih jedinki utvrđena su značajna odstupanja u diferencijalnoj krvnoj slici koja mogu ukazivati na odmak od fiziološkog statusa. Kako bismo dobili detaljniji uvid u zdravstveno stanje pojedinih životinja čiji su nalazi na rubnim granicama ili čak izvan fizioloških vrijednosti, potrebno je napraviti i ostale parametre kompletne krvne slike odnosno odrediti koncentraciju hemoglobina i eritrocitne konstante, te biokemijske parametre u serumu.

6. ZAKLJUČAK

1. Krvna slika obrubljenih čančara iz Zoološkog vrta grada Zagreba pokazuje odstupanja u pojedinim hematološkim parametrima u odnosu na referentne vrijednosti.
2. Parametri crvene krvne slike (hematokrit i broj eritrocita) bili su nešto niži od referentnih vrijednosti navedenih u literaturi. Budući da je krv kornjača u ovom radu uzorkovana u jesen, prije hibernacije, a krv kornjača čije su vrijednosti uzete kao referentne u proljeće, odstupanja u ovim parametrima najvjerojatnije su posljedica godišnjeg doba kao vanjskog čimbenika koji utječe na broj krvnih stanica.
3. Rezultati diferencijalne krvne slike kod pojedinih životinja znatno su odstupali od referentnih vrijednosti. Uzrok odstupanju možemo utvrditi detaljnijom hematološkom obradom i određivanjem biokemijskih parametara u krvi životinja, te na taj način razlučiti radi li se o odstupanju zbog promjene zdravstvenog stanja životinje ili utjecaju vanjskih i/ili unutarnjih čimbenika na krvnu sliku.
4. Podaci o krvnim parametrima obrubljenih čančara u ovom radu mogu poslužiti za daljnja istraživanja u području hematologije gmazova i utjecaju vanjskih čimbenika na krvnu sliku i time doprinijeti očuvanju zdravlja ove vrste životinja.

7. LITERATURA

1. ARIKAN, H., K. ÇIÇEK (2013): Haematology of amphibians and reptiles: a review. North-West J. Zool 10, 190-209.
2. BARROWS, M., S. McARTHUR, R. WILKINSON (2004): Diagnosis. U: Medicine and Surgery of Tortoises and Turtles (McArthur, S., Wilkinson, R., Meyer, J., Ur.). Blackwell Publishing Ltd. Oxford. 132–140.
3. BRENNER, D., G. LEWBART, M. STEBBINS, D. W. HERMAN (2002): Health survey of wild and captive bog turtles (*Clemmys muhlenbergii*) in North Carolina and Virginia. J. Zoo Wildl Med. 33, 311–316.
4. CAMPBELL, T., C. ELLIS (2007): Avian and exotic animal hematology and cytology 3rd edition. Blackwell Publishing Ltd., Ames, Iowa.
5. CHRISTOPHER, M. M., K. H. BERRY, I. R. WALLIS, K. A. NAGY, B. T. HENEN, C. C. PETERSON (1999): Reference intervals and physiologic alterations in hematologic and biochemical values of free-ranging desert tortoises in the Mojave desert. J. Wild Dis. 35, 212–238.
6. DIETHELM, G., G. STEIN (2006): Hematologic and blood chemistry values in reptiles. U: Reptile medicine and surgery, 2nd edition (Mader, D., Divers, S., Ur.). Saunders, Philadelphia. 1103-1118.
7. FRYE, F. L. (1991): Biomedical and surgical aspects of captive reptile husbandry, vol. 1. 2nd edition. Krieger Publishing Co. Malabar.
8. GARNER, M. M., S. M. HERNANDEZ-DIVERS, J. T. RAYMOND (2004): Reptile neoplasia: a retrospective study of case submissions to a specialty diagnostic service. Vet Clin Exot Anim. 7, 653-671.
9. GOTTDENKER, N. L., E. R. JACOBSON (1995): Effect of venipuncture sites on hematologic and clinical biochemical values in desert tortoises (*Gopherus agassizii*). Am. J. Vet. Res. 56, 19–21.
10. HARR, K. E., R. E. RASKIN, D. J. HEARD (2005): Temporal effects of 3 commonly used anticoagulants on hematologic and biochemical variables in bloods amples from macaw sand Burmese pythons. Vet Clin Pathol. 34, 383–388.

11. HARVEY, J. W. (2001): Atlas of Veterinary Hematology, Blood and Bone Marrow of Domestic Animals. W. B. Saunders Company, Philadelphia.
12. HEARD, D. J., K. E. HARR, J. F. X. WELLEHAN (2004): Diagnostic sampling and laboratory tests. U: BSAVA Manual of Reptiles (Girling, S.J., Raiti, P., Ur.). British Small Animal Veterinary Association, Quedgeley, Gloucester. 71–86.
13. HUTCHINSON, J. (1996): Introduction to Testudines: The Turtles. University of California Museum of Paleontology.
14. IRIZARRY ROVIRA, A. R. (2010): Hematology of reptiles. U: Schalm's Veterinary Hematology, 6th edition (D. J. Weiss, K. J. Wardrop, Ur.). A John Wiley & Sons, Ltd., Publication, Ames, Iowa. 1009-1010.
15. JACOBSON, E. R. (2007): Infectious Diseases and Pathology of Reptiles: Color Atlas and Text. Cabo Raton, Florida.
16. KAKIZOE, Y., K. SAKAOKA, F. KAKIZOE, M. YOSHII, H. NAKAMURA, Y. KANO, I. UCHIDA (2007): Successive changes of hematologic characteristics and plasma chemistry values of juvenile loggerhead turtles (*Caretta caretta*). J. Zoo Wildl Med. 38, 77–84.
17. LAWRENCE, K., C. HAWKEY (1986): Seasonal variations in haematological data from Mediterranean tortoises (*Testudo graeca* and *Testudo hermanni*) in captivity. Vet Sci 40, 225–230.
18. LÓPEZ-OLVERA, J. R., J. MONTANÉ, I. MARCO, A. MARTÍNEZ-SILVESTRE, J. SOLER, S. LAVÍN (2003): Effect of venipuncture site on hematologic and serum biochemical parameters in marginated tortoise (*Testudo marginata*). J. Wildl Dis. 39, 830–836.
19. MARTÍNEZ-SILVESTRE, A., S. LAVIN, I. MARCO, J. MONTANE, J. R. LOPEZ, J. SOLER-MASSANA (2001): Haematology and plasma chemistry of captive *Testudo marginata*. Chelonii vol. 3 Proceedings of the International Congress on Testudo Genus. 187–189.
20. MILINKOVIĆ-TUR, S., J. ALADROVIĆ (2012): Vježbe iz hematologije domaćih životinja 1. Naklada Slap, Zagreb.
21. MONTALI, R. J. (1988): Comparative pathology of inflammation on the higher vertebrates (reptiles, birds and mammals). J. Comp Pathol. 99, 1–26.

22. MOON, J. C., E. D. McCOY, H. R. MUSHINSKY, S. A. KARL (2006): Multiple Paternity and Breeding System in the Gopher Tortoise, *Gopherus polyphemus*. J. Hered. 97, 150–157.
23. MUÑOZ, F. A., S. ESTRADA-PARRA, A. ROMERO-ROJAS, E. GONZALEZ-BALLESTEROS, T. M. WORK, H. VILLASEÑOR-GAONA, I. ESTRADA-GARCIA (2013): Immunological evaluation of captive green sea turtle (*Chelonia mydas*) with ulcerative dermatitis. J. Zoo Wildl Med. 44, 837–844.
24. MURO, J., A. RAMIS, J. PASTOR, R. VELARDE, J. TARRES, S. LAVIN (1998): Chronic rhinitis associated with herpesviral infection in captive spur-thighed tortoise from Spain. J. Wildl Dis. 34, 487-495.
25. MURRAY, M. J. (2000): Reptilian blood sampling and artifact considerations. U: Laboratory Medicine: Avian and Exotic Pets (Fudge, A.M., Ur.). Saunders, Philadelphia. 185–192.
26. NARDINI, G., S. LEOPARDI, M. BIELLI (2013): Clinical Hematology in Reptilian Species. Vet Clin Exot Anim.16, 1–30.
27. NEIFFER, D. L., D. LYDICK, K. BURKS, D. DOHERTY (2005): Hematologic and plasma biochemical changes associated with fenbendazole administration in Hermanns tortoises (*Testudo hermanni*). J. Zoo Wildl Med. 36, 661–672.
28. PIENAAR, U. de V. (1962): Haematology of some South African reptiles. Witwatersrand University Press, Johannesburg.
29. ROSSKOPF, W. J. (2000): Disorders of reptilian leukocytes and erythrocytes. U: Laboratory Medicine, Avian and Exotic Pets (Fudge A. M., Ur.). Saunders, Philadelphia. 198-204.
30. ROUSSELET, E., N. I. STACY, K. LaVICTORIE, B. M. HIGGINS, M. E. TOCIDLOWSKI, J. P. FLANAGAN, C. A. J. GODARD-CODDING (2013): Hematology and plasma biochemistry analytes in five age groups of immature, captive-reared loggerhead sea turtles (*Caretta caretta*). J. Zoo Wildl Med. 44, 859–874
31. SHIELDS-MAYER, C. (1991): Comparisons of stains in avian hematology. Proc Assos Zoo Vet Tech Meeting. 101-106.
32. STACY, N., A. R. ALLEMAN, K. SAYLER (2011): Diagnostic hematology of reptiles. Clin Lab Med. 31, 87-108.

33. STRIK, N. I., A. R. ALLEMAN, K. E. HARR (2007): Circulating inflammatory cells. U: Infectious Diseases and Pathology of Reptiles: Color Atlas and Text (Jacobson, E. R., Ur.). Cabo Raton, Florida. 167-218.
34. SYKES, J. M., E. KLAPHAKE (2015): Reptile Hematology. Clin Lab Med. 35, 661–680.
35. SYPEK, J., M. BORYSENKO (1988): Reptiles. U: Vertebrate blood cells (Rowley, A. F., Ratcliffe, N. A., Ur.). Cambridge University Press, Cambridge. 211–56.
36. TURTLE TAXONOMY WORKING GROUP: RHODIN, A. G. J., J. B. IVERSON, R. BOUR, U. FRITZ, A. GEORGES, H. B. SHAFFER, P. P. van DIJK (2017): Turtles of the World: Annotated Checklist and Atlas of Taxonomy, Synonymy, Distribution, and Conservation Status 8th edition. U: Conservation Biology of Freshwater Turtles and Tortoises: A Compilation Project of the IUCN/SSC Tortoise and Freshwater Turtle Specialist Group (Rhodin, A.G.J., Iverson, J.B., van Dijk, P.P., Saumure, R.A., Buhlmann, K.A., Pritchard, P.C.H., and Mittermeier, R.A., Ur.). Chelonian Research Monographs. 7, 1–292.
37. ZAIAS J., T. NORTON, A. FICKEL, J. SPRATT, N. H. ALTMAN, C. CRAY (2006): Biochemical and hematologic values for 18 clinically healthy radiated tortoises (*Geochelone radiata*) on St Catherines Island, Georgia. Vet Clin Pathol. 35, 321–325.
38. ZANGERL, R. (1969): The turtle shell, The Biology of the reptilia, vol. 1 (Gans, C., Bellairs, A. d'A., Ur.). Academic Press, New York. 311-319.

8. SAŽETAK

Krvna slika kornjača i njena pravilna interpretacija daje uvid u zdravstveno stanje jedinke, pomaže u postavljanju dijagnoze te određivanju i praćenju učinkovitosti terapije čime se doprinosi boljoj zaštiti zdravlja ovih životinja. U ovom diplomskom radu opisan je postupak određivanja krvne slike obrubljene čančare (*Testudo marginata*). Uzorci krvi uzeti su od 16 jedinki obrubljene čančare iz Zoološkog vrta grada Zagreba, obrađeni na Zavodu za patofiziologiju Veterinarskog fakulteta. Dobiveni rezultati su uspoređeni s literaturnim referentnim vrijednostima za ovu vrstu životinje. Krvna slika obrubljene čančare pokazala je odstupanja od referentnih vrijednosti u parametrima crvene i bijele krvne slike. Uzrok odstupanju možemo utvrditi detaljnijom hematološkom obradom i određivanjem biokemijskih parametara u krvi životinja, te na taj način razlučiti radi li se o odstupanju zbog promjene zdravstvenog stanja životinje ili utjecaju vanjskih i/ili unutarnjih čimbenika na krvnu sliku.

Ključne riječi: obrubljena čančara, *Testudo marginata*, hematološki parametri

9. SUMMARY

COMPLETE BLOOD COUNT OF MARGINATED TORTOISE (*TESTUDO MARGINATA*)

Blood count and its accurate interpretation gives an insight in health condition of each individual, helps in diagnostic process, as well as determining and monitoring therapy efficiency thereby contributing to the better health protection of tortoises. This paper describes assessment of complete blood count of marginated tortoise (*Testudo marginata*). Blood samples were collected from 16 animals of *Testudo marginata* species from Zagreb Zoo, and were analysed at the Department of pathophysiology, Faculty of Veterinary Medicine. Final results were interpreted and compared to the reference values described in the literature. Blood count of marginated tortoise showed deviation from the reference values in both red and white blood cell counts. With more detailed hematological tests and assessment of biochemical values in blood we can distinguish whether the deviation was caused by alteration in health or intrinsic/extrinsic factors.

Keywords: marginated tortoise, *Testudo marginata*, hematological parameters

10. ŽIVOTOPIS

Rođena sam 1.2.1995. u Mostaru, BiH. U rodnom gradu sam pohađala Treću osnovnu školu i Osnovnu glazbenu školu Ivana pl. Zajca. 2009. godine upisujem Srednju medicinsku školu Sestara Milosrdnica, smjer medicinska sestra, tehničar; i Srednju glazbenu školu Ivana pl. Zajca., smjer teoretičar. Obje srednje škole završavam 2013. godine, te iste godine upisujem Veterinarski fakultet Sveučilišta u Zagrebu. Tijekom studiranja bila sam aktivni član studentske udruge „Equus“, u sklopu koje sam volontirala u „Nastambi za laboratorijske životinje“, te na edukativnoj izložbi „Reptilomanija+“.