

DIJAGNOSTIKA BOLESTI JETRE U PASA

Borošak, Valentina

Master's thesis / Diplomski rad

2021

Degree Grantor / Ustanova koja je dodijelila akademski / stručni stupanj: **University of Zagreb, Faculty of Veterinary Medicine / Sveučilište u Zagrebu, Veterinarski fakultet**

Permanent link / Trajna poveznica: <https://um.nsk.hr/um:nbn:hr:178:811821>

Rights / Prava: [In copyright](#)/[Zaštićeno autorskim pravom.](#)

Download date / Datum preuzimanja: **2024-08-18**



Repository / Repozitorij:

[Repository of Faculty of Veterinary Medicine -
Repository of PHD, master's thesis](#)



SVEUČILIŠTE U ZAGREBU
VETERINARSKI FAKULTET

Valentina Borošak

DIJAGNOSTIKA BOLESTI JETRE U PASA

Diplomski rad

Zagreb, 2021.

Veterinarski fakultet
Klinika za unutarnje bolesti

PREDSTOJNICA KLINIKE:

Izv. prof.dr.sc. Ivana Kiš

Mentori:

Doc.dr.sc. Iva Šmit

Prof. dr. sc. Dalibor Potočnjak

Članovi Povjerenstva za obranu diplomskog rada:

1. Doc. dr. sc. Darko Grden
2. Doc. dr. sc. Martina Crnogaj
3. Doc. dr. sc. Iva Šmit
4. Izv. prof. Martin Torti, zamjena

IZJAVA

Izjavljujem da sam ovaj diplomski rad samostalno izradila na Veterinarskom fakultetu Sveučilišta u Zagrebu koristeći se znanjem stečenim tijekom studija i navedenom literaturom.

Popis kratica

ECM - ekstracelularni matriks

PSS – portosistemski šant

HCC – zarazni hepatitis pasa

PCR – polimerazna lančana reakcija

ALT – alanin aminotransferaza

AST – aspartat aminotransferaza

MR – magnetna rezonanca

CT – kompjutozirana tomografija

AP – alkalna fosfataza

GGT – gama-glutamil transferaza

UZV – ultrazvučna pretraga

FNA – punkcija tankom iglom

PT – protrombinsko vrijeme

RTG – rendgenogram

T11 – jedanaesti torakalni kralježak

UZV – ultrazvučna pretraga

Popis priloga

Popis slika

- Slika 1.** Shematski prikaz jetre pasa (fascies visceralis). Preuzeto i prilagođeno iz: König i Liebich, 2009.....3
- Slika 2.** Ciroza jetre, pas. Preuzeto i prilagođeno iz: McGavin i Zachary, 2008.....8
- Slika 3.** Desni lateralni prikaz RTG-a abdomena zdravog psa. Preuzeto i prilagođeno iz: Moon Larson, 2016.....15
- Slika 4.** Laterani prikaz RTG-a psa sa steroidnom hepatopatijom i hepatomegalijom, Preuzeto i prilagođeno iz: Moon Larson, 2016.16
- Slika 5.** Ultrazvučni prikaz jetre psa, Preuzeto i prilagođeno iz: Mauragis i Berry, 2016.....17

Popis tablica

- Tablica 1.** Interpretacija promjena uočenih ultrazvučnom pretragom jetre u pasa.....18

Zahvala

Zahvaljujem se svojoj mentorici doc. dr. sc. Ivi Šmit na uloženom trudu i vremenu kako bih što bolje napisala svoj diplomski rad. Mentorica je uvijek bila spremna pomoći i ohrabriti me u procesu pisanja ovog rada, te joj veliko hvala na tome.

Hvala svim kolegama, djelatnicama u referadi, tetama u menzi, asistentima, docentima i profesorima koji su mi olakšali studentske dane i pomogli mi u stjecanju znanja da postanem veterinar.

Puno hvala prekrasnim prijateljicama Petri i Valentini na podršci tijekom lijepih, a i težih dana studiranja.

Najveće hvala mojoj obitelji, pogotovo sestri Veroniki, mami, tati, baki Nadi i zaručniku Vidu što su vjerovali u mene i bili mi oslonac, ljubav i podrška u svakom trenutku. Ovaj rad posvećujem četveronožnoj Kori, koja je bila moja motivacija da završim veterinarski fakultet.

Sadržaj

1. Uvod.....	1
2. Pregled dosadašnjih istraživanja	2
2.1. Anatomija jetre	2
2.2. Histologija jetre	3
2.3. Fiziologija jetre	5
2.4. Patofiziologija	6
2.5. Dijagnostika	9
2.5.1. Aktivnost serumskih enzima	10
2.5.2. Koncentracija serumskog albumina	11
2.5.3. Koncentracija serumskog bilirubina	12
2.5.4. Koncentracija žučnih kiselina u serumu	13
2.5.5. Koncentracija amonijaka u krvi.....	13
2.5.6. Ostale krvne pretrage.....	14
2.5.7. Rendgenološka pretraga.....	15
2.5.8. Ultrazvučna pretraga.....	17
2.5.9. Biopsija jetre	20
2.6. Najčešće bolesti jetre.....	21
2.6.1. Portosistemski šant ili portosistemska anastomoza	21
2.6.2. Hepatocelularna lipidoza.....	23
2.6.3. Bolest nakupljanja bakra	24
2.6.4. Hepatitis	25
2.6.5. Tumori jetre.....	26
2.6.6. Kolecistitis.....	27
3. Rasprava.....	29
4. Zaključak	30
5. Popis literature	32
6. Sažetak	39
7. Summary	41
8. Životopis.....	43

1. Uvod

Jetra je najveći unutarnji organ u tijelu sisavaca, smješten u trbušnoj šupljini uz ošit. Režnjevite je građe i dobre prokrvljenosti, te je organ s izrazito raznolikim i brojnim funkcijama. Ima ulogu u pročišćavanju krvi od toksina i lijekova, te odbacivanju istih kroz žuč. Jetra je najbitniji regulator pohrane i iskorištavanja energije u obliku glukoze, masti i proteina. Također, ona stvara većinu faktora zgrušavanja, te također inhibitore koagulacije i fibrinolize. Uz još mnogo funkcija, može se reći da je jetra čuvar unutarnjeg okoliša organizma i izvršitelj uvjeta za samostalni život.

Bolesti jetre mogu biti kongenitalne ili stečene, akutne ili kronične, te primarne ili sekundarne. Iako jetra ima dobar kompenzacijski mehanizam očuvanja svojih funkcija, bolesti jetre nisu rijetke. Uz to, klinička slika pasa s bolesnom jetrom nije specifična. Gubitak tjelesne mase, anoreksija, proljev i povraćanje najčešći su simptomi. Žutica, ascites, koagulopatije i metabolička encefalopatija su češći simptomi, no oni nisu uvijek prisutni, te i njihova prisutnost zahtijeva daljnju dijagnostiku kako bi liječenje bilo što uspješnije. Povišeni jetreni enzimi najčešće su prvi pokazatelji jetrene bolesti u procesu dijagnostike, no i ostali biokemijski pokazatelji poput hiperbilirubinemije ili hipoalbuminemije mogu uputiti na neadekvatno funkcioniranje jetre. Dijagnostičar zatim bira hoće li napraviti druge krvne pretrage specifičnije za jetru, poput određivanja koncentracije žučnih kiselina, amonijaka ili ureje. Nadalje, poželjno je napraviti i slikovnu dijagnostiku jetre ultrazvukom, no i rendgenografija može biti korisna. Iako s navedenim dijagnostičkim postupcima veterinar ponekad može odrediti dijagnozu bolesti, ako to nije moguće za objektivnu je dijagnozu potrebno napraviti biopsiju jetre.

Liječene je različito, ovisno o bolesti jetre. Promjena prehrane može biti dovoljna za ispravljanje nekih bolesti poput masne jetre ili bolesti nakupljanja bakra, no to nije uvijek slučaj. Najčešće je simptomatsko liječenje, kojim se pokušavaju ublažiti klinički simptomi poput povraćanja, proljeva ili anoreksije. Ovisno o bolesti terapija može biti uključivati davanje antibiotika ili kemoterapeutika. Za potpuno izlječenje ponekad je nužan operativan zahvat, kod npr. portosistemskog šanta, neoplazija ili mehaničkih oštećenja jetre.

Cilj ovog diplomskog rada je opisivanje najčešćih bolesti jetre uz pregled osnova anatomije, fiziologije, patofiziologije te dijagnostike jetre u pasa.

2. Pregled dosadašnjih istraživanja

2.1. Anatomija jetre

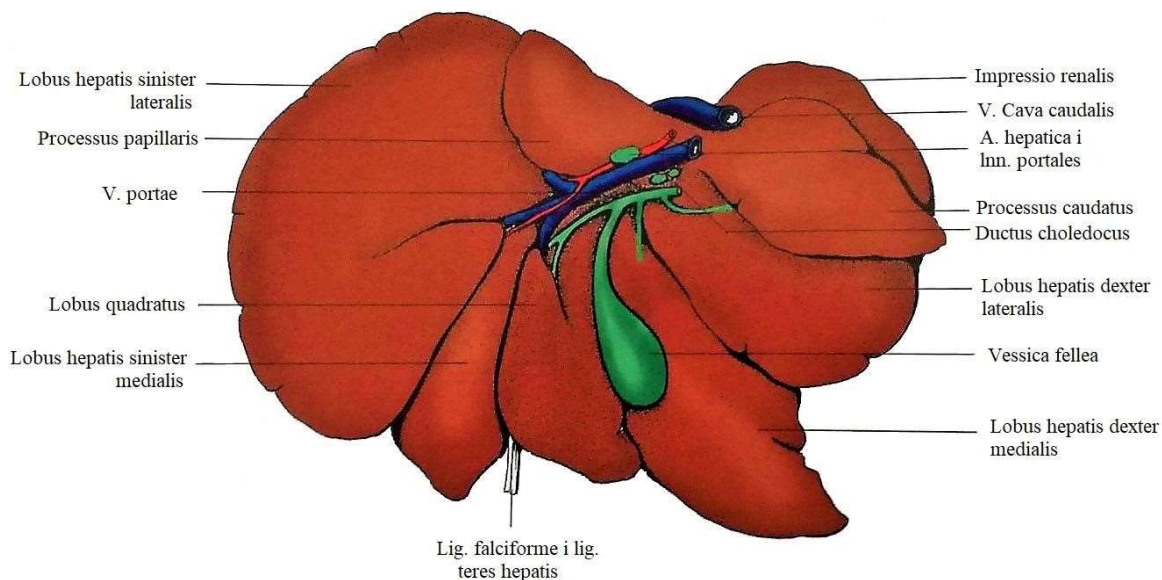
Jetra je nakon kože najveći organ u tijelu sisavaca. Također je i najveća žlijezda u tijelu te čini oko 3.38% (2-5%) tjelesne mase psa. No jetra štenadi je relativno teža nego u odraslih pasa (Bragulla i Budras, 2007.). Jetra ima egzokrinu i endokrinu funkciju. Kompaktan je organ, čvrste konzistencije te crveno smeđe boje smješten u prednjem dijelu abdomena uz dijafragmu te je zaštićena kaudalnim rebrima. Parijetalna (dijafragmatska) površina konveksno priliježe uz dijafragmu. S dorzalne strane je utisnuta jer se na nju naslanja stražnja šuplja vena, a lijevo uz nju nalazi se i jednjak. Visceralna površina jetre je nepravilno konkavna i priliježe na želudac, duodenum, gušteraču i desni bubreg. Svi navedeni organi osim gušterače formiraju udubljenja na spomenutoj površini jetre (Evans i de Lahunta, 2013.).

Jetra je potpuno obavijena peritoneumom, osim hilusa i mjesta gdje žučni mjehur priliježe (Evans i de Lahunta, 2013). Taj peritoneum priliježe na *tunicu fibrosu*, tanku i čvrstu opnu građenu od kolagenih vlakana. Ova fibrozna kapsula šalje interlobularne trabekule tj. septe u unutrašnjost jetre prolazeći kroz jetrene kanaliće te uz grane jetrene arterije i portalne vene. Ti unutrašnji nastavci *capsule fibrose* se nazivaju *capsula fibrosa perivascularis* (ranije zvana Glissonova ovojnica). *Porta hepatis* je hilus na visceralnoj površini jetre gdje ulaze ili izlaze portalna vena, žučovod, jetrena arterija, živci i limfne žile. Jetra u svim smjerovima završava oštrim rubovima osim dorzalno, gdje se nalazi već spomenuti usjek od *vene cave* i jednjaka. Uz glavne rascjepe koji dijele jetru na režnjeve, postoje i nekoliko kratkih fisura koji urezuju rubove jetre. Svi ti rascjepi omogućuju nesmetano kretanje životinje bez rizika od oštećenja jetre (Evans i de Lahunta, 2013.).

U pasa, jetra je odijeljena u četiri režnja, četiri podrežnja i dva izdanka (Mauragis i Berry, 2016.). Desni i lijevi režanj podijeljeni su u medijalni i lateralni režanj (*lobus hepatis dexter lateralis* i *medialis*, te *lobus hepatis sinister lateralis* i *medialis*), dok je kaudalni režanj podijeljen u repasti (*processus caudatus*) i bradavičasti izdanak (*processus papillaris*) (Slika 1).

Žučni je mjehur (*vesica fellea*) kruškolika vreća koja je smještena između kvadratnog režnja medijalno i desnog medijalnog režnja lateralno. U psa veličine pasmine bigla stane oko 15 mL žuči. Žučni se mjehur dijeli na fundus, tijelo i vrat koji se nastavlja na žučovod. U odraslih pasa dno žučnog mjehura (*fundus*) se rasteže sve do ošita, a na njega se spaja tijelo (*corpus*) koje

se izdužuje i sužava u vrat (*collum*) na kojem se nastavlja izvodni kanal žuči iz žučnog mjehura (*ductus cysticus*). Žučovod se ulijeva na dorzalnoj, ispupčenoj površini duodenuma zvanog *papilla duodeni major* (Budras i sur., 2007; König i Liebich, 2009.).



Slika 1 Shematski prikaz jetre pasa (fascies visceralis). Preuzeto i prilagođeno iz: König i Liebich, 2009.

Jetru opskrbljuju krvlju dvije krvne žile. Jedna je portalna vena koja drenira probavni sustav i opskrbljuje jetru s 60 do 70% aferentnog dotoka krvi te predstavlja funkcionalni krvotok jetre. Druga krvna žila je jetrena arterija koja ima nutritivnu ulogu za jetru, te koja se kasnije dijeli na *aa. interlobulares* smiještene u Kiernanovim prostorima. U sinusoidama se miješa krv iz portalne vene i jetrene arteije. Krv iz jetre izlazi kratkom jetrenom venom koja ubrzo ulazi u kaudalnu šuplju venu (Cullen, 2008., Mayhew i Weisse, 2016.).

2.2. Histologija jetre

Već prije navedena *capsula fibrosa* koja ulazi u jetreni parenhim dijeli ga na osnovne strukturne jedinice jetre, jetrene režnjiće. Jetreni režnjić je funkcionalna i morfološka jedinica jetre

koju čini nakupina osnovnih jetrenih stanica, hepatocita. Režnjić je u obliku poligonalne prizme veličine 1-2 mm koja su međusobno ograničena slojem vezivnog tkiva. Kutovi režnjića su zaobljeni pa tako između više susjednih režnjića nastaju trokutasta polja vezivnog tkiva nazvana Kiernanovi prostori. U tom prostoru vezivnog tkiva također nalazimo tzv Glissonov trijas koji čine *a. interlobaris*, koja je ogranak jetrene arterije, zatim *v. interlobularis*, ogranak *v. porte*, te i interlobularni žučni kanalić. Tu su ujedno smješteni i živci i limfne žile (Gerber i Thung, 1987.).

Jetreni je režnjić građen od radijarno položenih hepatocita od centrane vene koji su odvojeni jetrenim sinusoidama. Sinusoida predstavljaju ogranke *v. interlobulares* koje se nakon prolaska kroz režnjić spajaju u njegovom središtu s *v. centralis*. Stjenku sinusoida čine fenestrirane endotelne stanice i Kupfferove stanice. Za razliku od kapilara, stjenka sinusoida nema bazalnu membranu. Kupfferove su stanice velike, zvjezdastog oblika te predstavljaju mononuklearni fagocitni sustav jetre. Ove stanice imaju mogućnost migracije unutar sinusoida. Između stjenke sinusoida i hepatocita nalazi se perisinusoidni prostor, tzv. Disseov prostor kojeg čine retikulinska vlakna i nerijetko lipociti (Kozarić, 1997.). Unutar tog prostora, sastavni dijelovi plazme dolaze u kontakt s brojnim resicama na površini hepatocita. Lipociti jetre imaju ulogu skladištenja vitamina A u svojim karakterističnim citoplazmatskim vakuolama. Ukoliko je prisutno oštećenje jetre, lipociti se aktivacijom pretvaraju u jetrene zvjezdaste stanice i sintetiziraju kolagen i druge komponente ekstracelularnog matriksa, čime dolazi do fibroze jetre (Cullen, 2008.).

Jetreni je režnjić podijeljen na tri područja; periferno, intermedijarno i centrolobularno područje. Ta podjela je bitna jer svaki od tih područja ima različitu funkciju pri tvorbi jetrenih enzima, te također određena patološka stanja se javljaju na određenim zonama režnjića (Gerber i Thung, 1987.).

Jetrene stanice ili hepatociti imaju jedno do dvije okrugle jezgre, centralno smještene unutar stanice. Citoplazma hepatocita acidofilne je boje te sadržava brojne kapljice masti i glikogena. Također, citoplazma sadržava veliki broj mitohondrija što upućuje na izuzetnu metaboličku aktivnost hepatocita. Nadalje, brojni slobodni ribosomi i hrapavi endoplazmatski retikulum pokazatelji su intenzivnih sintetskih procesa. Istodobno je u citoplazmi prisutan i glatki endoplazmatski retikulum koji je bitan za detoksikacijske procese (Gerber i Thung, 1987., Kozarić, 1997.).

Žučni sustav kreće žučnim kapilarama, zatim slijede žučni kanali koji se nastavljaju na duktus koledokus koji se ulijeva u žučni mjehur te sustav završava žučovodom. Tok žuči suprotan

je toku krvi u jetri (Rothuizen i Van den Brom, 1995.). Žučne kanaliće oblažu kolangiociti, druge najčešće stanice jetre epitelnog podrijetla (Trefts i sur., 2017.) Egzokrina funkcija jetre završava žučovodom koji se ulijeva u duodenum (Sjaastad i sur., 2017.)

2.3. Fiziologija jetre

Razinu kemijskih spojeva u krvi većinom regulira jetra, izlučujući višak s žuči. Krv koja napušta želudac i crijeva prolazi kroz jetru, čime se hranjive tvari razgrađuju, uravnotežuju, pohranjuju ili se stvaraju hranjivi sastojci. Istovremeno štetni sastojci se odvajaju nastajanjem žuči, a pročišćena krv dalje odlazi u stražnju šuplju venu (Knell, 1980.).

Veliku ulogu u fiziologiji jetre ima hepatobilijarni sustav, odnosno žuč. Žuč je složeni tekući sekret koji pomaže u probavi masti, apsorpciji hranjivih tvari i otklanjanju otpadnih tvari iz krvi. Žuč se sastoji od vode, mucina, fosfolipida, žučnih soli, bilirubina, žučnih pigmenata, neutralnih lipida i vrlo male količine metala (Minh i sur., 2019.). Ona ima ulogu u izbacivanju štetnih tvari iz organizma, poput bilirubina koji nastaje raspadom eritrocita. U jetri bilirubin prelazi iz nekonjugiranog u konjugirani oblik, te se izlučuje putem žuči u duodenum. Prolaskom kroz crijeva bilirubin razgrađuju crijevne bakterije u urobilinogen, te zatim u urobilin ili sterkobilin. Konačno, 90% se izluči fecesom koji daje smeđu boju fecesu, dok se ostalih 10% reapsorbira te portalnim krvotokom dopijeva u jetru, gdje se ponovno izluči s žuči (Mayhew i Weisse, 2016.).

Nadalje, žuč olakšava probavu svojim žučnim solima emulgirajući mast u crijevima. Gubici žučnih soli fecesom iznose oko 5%, dok se ostale soli resorbiraju portalnim krvotokom vraćaju u jetru i potom ponovno izlučuju. Takva recirkulacija između tankog crijeva i jetre se naziva enterohepatična cirkulacija (Sjaastad i sur., 2017.).

Također, jetra ima ulogu u detoksikaciji nekih toksina i u metaboliziranju lijekova koji se zatim lakše mogu iskoristiti u organizmu, ili koji su nakon metabolizacije manje toksični (Guyton i Hall, 2017.).

Jetra ima najveću metaboličku i biokemijsku ulogu u organizmu. Puferska funkcija jetre za glukozu održava normalnu koncentraciju glukoze u jetri jer ima mogućnost skladištenja glukoze u hepatocitima nakon npr. obroka, ali i mogućnosti vraćanja glukoze u krvotokom ako njena koncentracija u krvi padne. Ukoliko koncentracija glukoze izrazito padne, jetra održi normoglikemiju stvaranjem glukoze iz aminokisline i triglicerida, procesom zvanim

glukoneogeneza, pretvara galaktozu i fruktozu u glukozu, te stvara brojne kemijske spojeve iz međuproizvoda ugljikohidratnog metabolizma (Guyton i Hall, 2017.). Istovremeno, jetra ima posebne funkcije u metabolizmu masti; oksidacija masnih kiselina i stvaranje energije, sinteza masti iz bjelančevina i ugljikohidrata, te sinteza velikih količina fosfolipida, lipoproteina i kolesterola. Jetra ima veliku funkciju u metabolizmu bjelančevina. Deaminacijom aminokiselina, one se mogu energetski iskoristiti ili pohraniti. Istovremeno, toksični amonijak dobiven deaminacijom se pretvara u ureju te uklanja iz organizma mokraćom. Jetra također stvara većinu bjelančevina plazme, gama-globuline i albumine većinom odgovorne za održavanje uravnoteženog osmotskog tlaka krvi (Mayhew i Weisse, 2016.).

Među navedenim metaboličkim funkcijama, jetra ima sposobnost pohrane vitamina, vitamin A, zatim D, K i B12, ima i funkciju kao pufer za željezo u krvi radi pohrane željeza u obliku feritina te stvaranje fibrinogena, protrombina, proakcelarina i faktora VII (Guyton i Hall, 2017.).

Krv iz probavnog sustava ulazi portalnim krvotokom u jetru te prolazi jetrenim sinusima. Tijekom toga, Kupfferove stanice, odnosno makrofagi jetre, pročišćavaju krv fagocitozom te uspješno sprječavaju prodor 99% mikroorganizma u sistemski krvotok (Guyton i Hall, 2017.). Osim lokalne imunosti, jetra je uključena i u sistemsku imunost. Ona sudjeluje u odgovoru na sistemske infekcije otpuštanjem proteina akutne faze (Cullen, 2008.).

Može se zaključiti da je jetra biokemijski i metabolički iznimno važan organ koji ima raznolike i važne funkcije u organizmu.

2.4. Patofiziologija

Kako jetra prima kompletni krvni optok iz portalne vene time je i izložena čimbenicima podrijetlom iz probavnog trakta. Distribucija krvi iz portalne vene nije jednaka u svim režnjevima, stoga mjesto oštećenja jetre ovisiti će o tome prodiru li toksini iz tankog ili debelog crijeva. Osim portalnom venom, sistemske infekcije ili intoksikacije mogu zahvatiti jetru putem jetrene arterije. Nadalje, ostali putevi oštećenja mogu biti bilijarnim putem, putem umbilikalne vene u fetusa i novorođenih pasa, te izravnom penetracijom (Cullen, 2008.).

Akutnu upalu jetre, odnosno akutni hepatitis, karakterizira nakupljanje neutrofila, pogotovo ako su prisutne bakterijske ili prozoroorne infekcije. Suprotno, virusne akutne infekcije

obilježavaju nasumično raspoređene nekroze i apoptoze s minimalnom upalom ili limfocitnom infiltracijom (Cullen, 2008.). Akutni hepatitis uzrokuje povišenu aktivnost svih jetrenih enzima koji zatim ulaze u cirkulaciju. Kronični hepatitis se razvija kao posljedica konstantne upale. Njega karakteriziraju nakupljanje mononuklearnih upalnih stanica, fibroza i nerijetko regeneracija. Ukoliko upala hepatocita zahvaća i bilijarni trakt, tada govorimo o kolangiohepatitisu, a moguća je i upala žučovoda, bez zahvaćenosti hepatocita, te tada upalu nazivamo kolangitis (Cullen, 2008.).

Odgovor jetre na ozljedu je različit, a ovisi o osobinama i trajanju inzulta, te obrambenim mehanizmima psa. Nakon oštećenja parenhima jetre, ona se može regenerirati, zamijeniti fibroznim tkivom ili nastaje bilijarna hiperplazija (Cullen, 2008.).

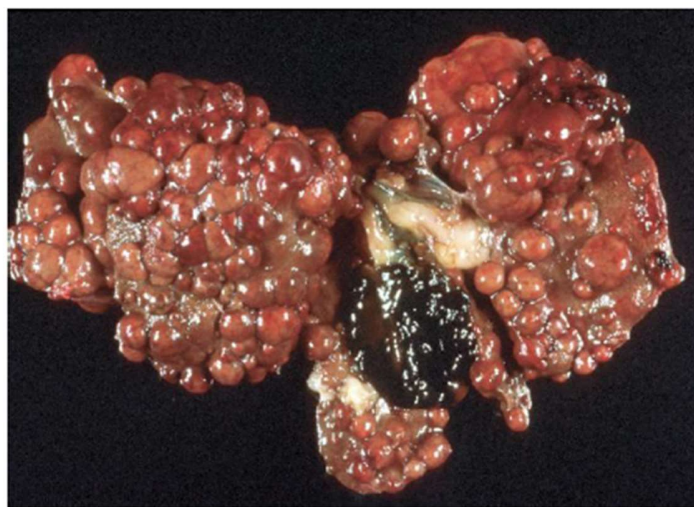Jetra ima izrazito učinkovitu sposobnost regeneracije nakon oštećenja, na način da ne stvara suvišak tkiva, tijekom kojeg se umnažaju, osim hepatocita, i epitel žučovoda, sinusoidne stanice i endotel krvnih žila. Ovakva regeneracija se zapravo može smatrati kompenzacijom hiperplazijom tijekom kojeg se jetreno tkivo razvija do trenutka kada jetra može podmiriti metaboličke potrebe organizma (Mao i sur., 2014.). Transformirajući faktor rasta- α (TGF- α) i hepatocelularni faktor rasta (HGF) stimuliraju replikaciju hepatocita do stvaranja normalne mase jetre, nakon čega se kontrolom makrofaga, koji luče transformirajući faktor rasta- β (TGF- β), zaustavlja njihova proliferacija (Cullen, 2008.). Regeneracija započinje proliferacijom zdravih hepatocita u nezahvaćenim dijelovima režnjića. No, ukoliko je prisutna nekroza gotovo svih hepatocita, regeneracija započinje od njihovih zametnih ili ovalnih stanica, koje se mogu proliferirati u hepatocite ili u kolangiocite (Mao i sur., 2014.).

Fibroza jetre označava sveukupno povećanje jetrenog ekstraselularnog matriksa, koja se najčešće javlja kod kroničnih oštećenja jetre. Glavnu ulogu u fibrozi imaju miofibroblastične stanice u vezivnom tkivu portalnog područja i zvjezdaste stanice u Disseovim prostorima. Te zvjezdaste stanice u mirovanju imaju ulogu skladištenja lipida i vitamina A, no tijekom njihove aktivacije poprimaju drugačija fenotipska obilježja, nalik na miofibroblaste, te započinju sintezu kolagena i drugih komponenta ekstraselularnog matriksa (ECM) (Pinzani i Macias-Barragan, 2010.). Mjesto taloženja kolagena ima znatan utjecaj na rad jetre jer dolazi do zatvaranja šupljina između endotelnih stanica u sinusoidama, te gubitka resica na površinama hepatocita. Posljedično, sposobnost jetre da obavlja svoje funkcije je izrazito smanjena. Histološki se može, ovisno o mjestu najveće proizvodnje kolagena unutar jetrenog režnjića, zaključiti o vrsti inzulta koji

uzrokuje fibrozu. Ukoliko se fibroza ne liječi, može nastupiti ciroza jetre i njeno zatajenje (Cullen, 2008.).

Ciroza je zapravo završni stadij bolesti jetre u kojem se nataloženi i skupljeni ECM spaja u nenormalne žutosmeđe čvoriće, odvojene fibroznim tračcima, koji ometaju funkcionalnu sposobnost jetre (Eulenberg i Lidbury, 2017.). Posljedično, dolazi do velikih vaskularnih abnormalnosti poput stvaranja anastomoza između portalne i sistemske cirkulacije zbog povećanja portalnog tlaka. Makroskopski, cirotična jetra je mala, tvrda i nepravilna s regenerativnim čvorovima parenhima jetre koji su odvojeni fibroznim vezivnim tkivom koji uzrokuju površinska uleknuća (Slika 2) (Cullen, 2008.).

Također, mogući odgovor jetre na oštećenje je i bilijarna hiperplazija, kod koje dolazi do proliferacije novih žučnih kanala. Ona nastaje kod dugotrajnih nespecifičnih oštećenja jetre, međutim najčešće se javlja kod bolesti koje uzrokuju opstrukciju normalnog otjecanja žuči.



Slika 2 *Ciroza jetre, pas.* Preuzeto i prilagođeno iz: McGavin i Zachary, 2008.

Oštećenje jetre često je praćeno nastankom hiperbilirubinemije; povećanom koncentracijom konjugiranog ili nekonjugiranog bilirubina u krvi (Sullivan i Rockey, 2017.), no hiperbilirubinemija nije patognomoničan znak oboljenja jetre. U pasa se sve koncentracije bilirubina u serumu iznad 0,6 mg/dl smatraju hiperbilirubinemijom, dok se žutica, to jest žuto oboljenje tkiva (sluznice, koža i bjeloočnice) nastalo zbog visokih koncentracija bilirubina, javlja

kada koncentracija prijeđe 2 mg/dl (Watson, 2014.). Jetra je uključena u nastanak hiperbilirubinemije ukoliko hepatociti ne mogu konjugirati ili izlučiti bilirubin. Uzrok mogu biti virusne infekcije, toksična oštećenja jetre, ishemija jetre, ciroza, amiloidoza, tuberkuloza itd. (Sullivan i Rockey, 2017.). Uzrok može biti i smanjenje istjecanja žuči, odnosno kolestaza. Uzrok može biti i u samoj jetri, odnosno njenoj nemogućnosti u metaboliziranju i izlučivanju žuči zbog oštećenja jetre (intrahepatička kolestaza) ili je uzrok začep ekstrahepatičkih žučovoda, kao posljedica kamenaca, parazita, neoplazmi ili upale (Cullen, 2008.). Potpuni začep žučovoda, iako je rijedak, ima za posljedicu nastanak akoličnog fecesa. On je bjelkaste boje zbog nedostatka sterkobilina, te je pun neprobavljene masti jer žuč nije mogla sudjelovati u njenoj crijevnoj apsorpciji (Watson, 2014.).

Bitno je spomenuti i jetrenu encefalopatiju, poremećaj središnjeg živčanog sustava (SŽS) uzrokovan zatajivanjem rada jetre, odnosno, kada je izgubljeno preko 70% funkcije jetre (Berent i Tobias, 2016.). Naime, zbog nemogućnosti jetre u metaboliziranju amonijaka iz probavnog sustava, on cirkulacijom dolazi do SŽS gdje uzrokuje poremećaje poput depresije, konvulzije ili rjeđe, posljedica nenormalne neurotransmisije u SŽS i neuromuskularnom sustavu (Wijdicks, 2016.). U pasa, ovo stanje se javlja kod kongenitalnih portosistemskih skretnica, te ako je prisutna hipertenzija portalne vene, posljedica ciroze jetre.

2.5. Dijagnostika

Klinički znakovi bolesti hepatobilijarnog sustava pasa su veoma raznoliki. Mogu se javiti gubitak težine i anoreksija, neurološki znakovi, abdominalni izljev ili povraćanje i proljev. Ozbiljnost kliničkih znakova ne treba uvijek biti u korelaciji s intenzitetom oštećenja jetre i ishodom bolesti. S obzirom na veliki rezervni kapacitet jetre, ponekad pas neće ni pokazivati kliničke znakove bolesti, iako je prisutno oštećenje jetre. Radi toga, uvijek je potrebno napraviti biokemijske pretrage prije uvođenja psa u anesteziju, kako ne bi došlo do razvoja komplikacija.

Kompletna anamneza i opći pregled životinje temelj su svake dijagnostike. Povraćanje je najčešći klinički znak bolesti jetre u pasa. Ono može biti potaknuto stimulacijom centra za povraćanje povećanom razinom endotoksina koje jetra nije mogla metabolizirati ili izbaciti iz organizma, ili može biti potaknuto vagusnom stimulacijom (Rothuizen i Meyer, 2001.). Pas s bolesnom jetrom također može pokazivati znakove anoreksije, depresije, gubitka težine,

dehidracije, imati proljev, neuredan dlačni pokrivač ili imati sindrom poliurije i polidipsije (Watson, 2014.). Pretragom vidljivih sluznica može se uočiti žutica i posumnjati na hiperbilirubinemiju. Životinja može imati alkolični feces, a mogu se javiti i neurološki simptomi i poremećaji zgrušavanja krvi. Palpacijom abdomena, ventralno iza ruba zadnjih rebara može se ponekad palpirati povećana jetra. Abdomen može biti i bolan na palpaciju, u području epigastrija ukoliko je bolnost povezana s jetrom. Ponekad je moguće i palpacijom osjetiti tumore jetre masivnijeg rasta (Macintire i sur., 2004.). U nekim slučajevima možemo palpirati proširenje i fluktuaciju abdomena ukoliko je prisutan izljev u abdomen (Watson, 2014.).

Treba znati da svi navedeni klinički znakovi nisu patognomonični za jetrene bolesti. Stoga, kako bi se došlo do objektivne dijagnoze, veterinar mora obaviti dodatne pretrage.

2.5.1. Aktivnost serumskih enzima

Određivanje aktivnosti jetrenih enzima u serumu radi se rutinski. Njihova povećana aktivnost upućuje na oštećenje jetre ili žučnog sustava. Ukoliko njihova aktivnost nije povećana, ne smije se isključiti mogućnost poremećaja hepatobilijarnog sustava, pogotovo ako pas pokazuje znakove oboljenja jetre ili ukoliko drugi dijagnostički testovi ukazuju na isto. Jetreni enzimi se u normalnim uvjetima nalaze u citosolu hepatocita, stoga njihova povećana aktivnost u serumu upućuje na strukturalno ili funkcionalno oštećenje stanične membrane hepatocita, te izlazak enzima iz stanica u perisinusoidni prostor, te zatim u sistemsku cirkulaciju (Johnston, 2017.).

U dijagnostici bolesti jetre pasa najznačajniji su enzimi alanin transaminaza (ALT) i aspartat transaminaza (AST). Oba enzima se nalaze u mitohondrijima hepatocita, no za razliku od ALT koji je specifičan jetreni enzim, AST se može pronaći i u drugim tkivima. AST je često povećan ukoliko je prisutno oštećenje mišićnog tkiva, pa je uvijek potrebno interpretirati nalaz zajedno s kreatin kinazom, enzimom specifičnim za mišiće (Rothuizen i Meyer, 2001.). Razina aktivnosti jetrenih enzima u serumu je u korelaciji s težinom oštećenja jetre, no ne i s njenom reverzibilnošću. Naime, kod akutnog zatajenja jetre, aktivnost enzima će biti izrazito visoka, za razliku od kronične bolesti jetre. Stoga, razina aktivnosti ne može biti prognostički pokazatelj bolesti jetre. Poluživot aktivnosti ALT u serumu pasa je 2.5 dana (Twedt, 2014.). Dugotrajno povećana razina jetrenih enzima tjednima česta je u pasa s kroničnim hepatitisom. Opće je pravilo

da se povećanje ALT treba dalje istraživati ukoliko je njegova aktivnost dvostruko veća od normalne, te ako je povećana tjednima. ALT može biti povećane aktivnosti i kod stanja nepovezanih s jetrom, poput gravidnosti, hipoadrenokorticisma i nekih lijekova (Morgan, 2017.). AST ima kraći poluživot u serumu (12 sati), stoga će njegova aktivnost nakon oštećenja jetre vratiti na fiziološku razinu u roku nekoliko sati do par dana (Morgan, 2017.).

Sintetiziranje i otpuštanje enzima iz žučnog sustava kao odgovor na određene inzulte može se utvrditi određivanjem aktivnosti enzima alkalne fosfataze (AP) i gama-glutamyltransferaze (GGT). Enzimi AP i GGT su povezani za staničnu membranu i sudjeluju u transportu različitih metabolita kroz istu, te je njihova koncentracija u citoplazmi hepatocita i žučnog epitela niska (Balen i Dvornik, 2011.). Retencija žuči je stimulans za povećano otpuštanje ovih enzima (Watson, 2014.). Kada je prisutna kolestaza, pritisak na površinu žučnih kanalića povećava sintezu ovih enzima. Osim kolestaze, vrijednosti su povećane i kod kolangitisa i žučnih neoplazija (Morgan, 2017.). Aktivnost AP nije specifična samo za oštećenje hepatobilijarnog sustava jer se AP izoenzimi nalaze i u drugim tkivima, poput osteoblasta, mukozi crijeva, kori bubrega, placenti itd.. No, osim AP izoenzima u kostima, oni ne pridonose povećanju razine aktivnosti ovog enzima u serumu zbog izrazito kratkog poluživota. AP izoenzim kosti čini 1/3 ukupne aktivnosti AP u serumu (Leveille-Webster, 2001.). U pasa, GGT ima manju osjetljivost (50%), ali veću specifičnost (87%) za bolesti hepatobilijarnog sustava nego ukupna AP. Ako su i AP i GGT povećanih vrijednosti, smatra se da je u 94% slučajeva prisutno oštećenje žučnog sustava (Twedt, 2014.).

Pri interpretaciji nalaza jetrenih enzima treba imati na umu da određeni lijekovi mogu povećati njihovu aktivnost. Antikonvulzivi i kortikosteroidi mogu bitno potaknuti povećanje AP aktivnosti u pasa bez prisutnosti kolestaze (Watson, 2014.).

2.5.2. Koncentracija serumskog albumina

Albumini se u organizmu sintetiziraju u jetri. Hipoalbuminemija može biti posljedica disfunkcije jetre ili abnormalnog protoka portalne krvi kroz jetru (Carvalho i Machado, 2018.). Osim toga, hipoalbuminemija može nastati i gubitkom albumina putem bubrega ili probavnog sustava, pri povećanoj propustljivosti krvnih žila, te kao posljedica krvarenja, što treba isključiti prije pripisivanja hipoalbuminemije bolesnoj jetri. Gubitak proteina bubrezima može se isključiti

analizom urina, odnosno mjerenjem odnosa proteina i kreatinina u mokraći. Ukoliko je prisutna gastrointestinalna bolest, uobičajeno je prisutna panhipoproteinemija, tj. gubitak albumina i globulina, što je rijetko u jetrenih bolesti. Također, ovo stanje se javlja kod krvarenja, gubitka proteina uzrokovanim dermatopatijama, te izlaska proteina izvan krvnih žila zbog vaskulitisa, pleuritisa ili peritonitisa (Burton, 2017.).

Poluživot albumina u plazmi iznosi 8 do 10 dana. Da bi nastala hipoalbuminemija, jetra treba izgubiti oko 80% funkcionalnih hepatocita, stoga se hipoalbuminemija uobičajeno pojavljuje kod kronične jetrene insuficijencije (Morgan, 2017.). Iznimka je hipoalbuminemija povezana sa sistemskom akutnom upalom. Naime, albumini su glavni negativni proteini akutne faze (Leveille-Webster, 2001.). U tom slučaju se hipoalbuminemija javlja za nekoliko dana, te je njihova koncentracija smanjena za oko 30% od normalnih vrijednosti (Burton, 2017.).

Ponekad se može uočiti i smanjenje koncentracija ostalih produkata jetre, poput kolesterola, glukoze, ureje itd. Također, može biti prisutna mikrocitna anemija uzrokovana smanjenom količinom željeza u organizmu (Burton, 2017.). Prilikom interpretacije serumskih koncentracija proteina, veterinar mora imati na umu da štenci imaju nižu vrijednost ukupnih proteina u odnosu na odrasle pse (Watson, 2014.).

2.5.3. Koncentracija serumskog bilirubina

Jetra ima visoki rezervni kapacitet za pretvorbu konjugiranog u nekonjugirani bilirubin te njegovu ekskreciju iz organizma, stoga se hepatska hiperbilirubinemija pojavljuje tek nakon što je oštećeno preko 70% hepatocita jetre (Watson, 2014.). Hiperbilirubinemija nastaje kada je koncentracija serumskog bilirubina veća od 0.6 mg/dL, a žutica nastaje kada je koncentracija bilirubina veća od 2 mg/dL (Morgan, 2017). Interpretacijom nalaza konjugiranog i nekonjugiranog bilirubina kliničar može posumnjati gdje je uzrok nastanka hiperbilirubinemije, no uvijek je potrebno usporediti rezultate i s drugim parametrima krvi (Morgan, 2017.; Bradbury, 2017.).

Žutica, odnosno žuto obojenje tkiva, klinički se uočava tek u 10% pacijenata s bolesnom jetrom (Cocker i Richter, 2017.). Nakon što se koncentracija bilirubina u serumu vrati na fiziološke vrijednosti, potrebno je nekoliko dana da se žuto obojenje tkiva povuče (Morgan, 2017.).

2.5.4. Koncentracija žučnih kiselina u serumu

Mjerenjem koncentracije žučnih kiselina u serumu dobije se uvid o funkcionalnoj sposobnosti jetre, izlučivanju žuči, te o eneterohepatičkoj portalnoj cirkulaciji. Primarne žučne kiseline, poput kolne ili henodezoksikolne kiseline, sintetiziraju se samo u jetri te se izlučuju putem žuči u tanko crijevo. Nakon što žučne kiseline omoguće lakšu probavu masti u tankom crijevu, većina se apsorbira i portalnim krvotokom dolaze ponovo do jetre. (Sawkat Anwer i Meyer, 1995.). Bilo koje oštećenje jetre ili poremećaj u protoku krvi kroz jetru imat će za posljedicu povećanu razinu žučnih kiselina u sistemskom krvotoku. Tijekom obroka, žuč se ispušta u tanko crijevo, te se nedugo zatim kiseline apsorbiraju u krv. Posljedično tome, njihova koncentracija u serumu je različita prije i nakon obroka. Tijekom posta u zdravih pasa, njihova koncentracija iznosi manje od 5 $\mu\text{mola/L}$, a nakon obroka iznosi oko 25 $\mu\text{mola/L}$ (Watson, 2014.). Test stimulacije žučnih kiselina se izvodi tako da se psu koji je bio 12 sati u postu izvadi uzorak krvi. Zatim se psa nahrani manjom količinom hrane normalnog sadržaja masti, te se ponovo vadi krv 2 sata nakon obroka (Morgan, 2017.). Smatra se da životinja ima hepatobilijarni poremećaj ukoliko je koncentracija žučnih kiselina veća od 40 $\mu\text{mola/L}$. Koncentracija između 25-40 $\mu\text{mola/L}$ smatra se sivom zonom (Watson, 2014). Treba imati na umu da ova metoda u dijagnostici jetrenih bolesti ne može ukazati na specifičnu bolest jetre, te je potrebna daljnja dijagnostika.

Pri interpretaciji nalaza, treba imati na umu da neki čimbenici mogu imati ulogu u rezultatu testa stimulacije žučnih kiselina. Naime, još uvijek nije standardizirana količina obroka kojom se pas nahrani nakon posta, što može imati utjecaj pri pražnjenju žučnog mjehura, tj. količini izlučene žuči i vremenu njenog izlučivanja. Količina masti u obroku ima utjecaj na količinu izlučene žuči jer mast potiče lučenje kolecistokinina. Bolesti tankog crijeva mogu smanjiti apsorpciju žučnih kiselina, čime se dobije lažno negativan rezultat testa (Cocker i Richter, 2017.).

2.5.5. Koncentracija amonijaka u krvi

Amonijak nastaje u probavnom sustavu psa otkuda se transportira putem portalne cirkulacije do jetre gdje se metabolizira. Jedan od produkata tog metabolizma je ureja koja se izlučuje iz organizma putem bubrega, mokraćom. Povećana koncentracija amonijaka u krvi najčešće je posljedica portosistemskog šanta ili ciroze jetre. Povećana koncentracija amonijaka

potiče i nastanak kristala u urinu – amonij biurata. Koncentracija amonijaka može se mjeriti prije ili nakon aplikacije amonij klorida na usta ili rektalno (Meyer, 2013.).

2.5.6. Ostale krvne pretrage

Jetra je mjesto gdje se toksični amonijak formira u ureju. Da bi u pasa došlo do nižih koncentracija ureje od fizioloških, potrebno je izrazito oštećenje jetre koje dovodi do njenog zatajenja. Osim toga, uzrok može biti i portosistemski šant pasa, kod kojeg amonijak iz probavnog sustava zaobilazi jetru, te se pritom ne može detoksicirati u ureju (Morgan, 2017.). Kliničar treba imati na umu da niže koncentracije ureje mogu biti posljedica i drugih, nehepatičkih, stanja u organizmu. Smanjeni unos proteina prehranom zbog anoreksije najčešći je uzrok nižih vrijednosti ureje u krvi (Watson, 2014.).

Koncentracija serumskog kolesterola može olakšati dijagnostiku bolesti jetre. Hiperkolesterolemija se javlja u pasa s kolestazom, a hipokolesterolemija se može javiti u kroničnih jetrenih bolesti ili ukoliko pas ima kongenitalni portosistemski šant. Pritom je narušena je enterohepatička cirkulacija žučnih kiselina. Posljedično, povećano je korištenje kolesterola u svrhu sinteze žučnih kiselina, te tako dolazi do nastanka hipokolesterolemije (Watson, 2014.).

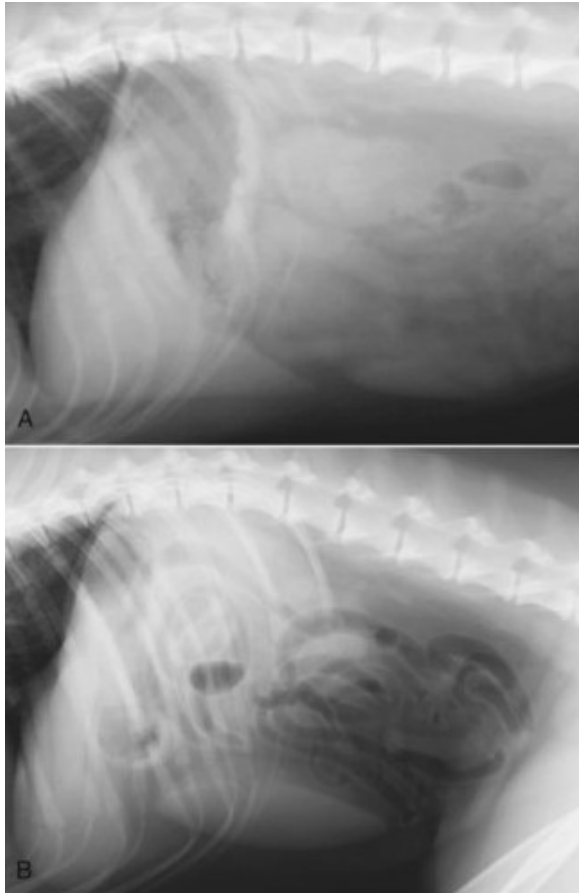
Hipoglikemija u pasa uzrokovana bolestima jetre rijetko se javlja, a najčešće je posljedina portosistemske anastomoze ili neoplazija jetre. Portosistemski šant je mogući razlog nastanka hipoglikemije čiji mehanizam nastanka još nije objašnjen. Naposljetku, hipoglikemiju može uzrokovati razvoj primarne jetrene neoplazije, a time i paraneoplastičnog sindroma (Cocker i Richter, 2017.)

Hepatociti sintetiziraju sve faktore koagulacije osim faktora VIII, te također sintetiziraju inhibitore koagulacije (antitrombin III, protein C, protein S) i inhibitore fibrinolize (Forkin i sur.,2017.). Poremećaji koagulacije mogu se javiti kod akutnih zatajenja jetre, ciroze jetre, diseminirane intravaskularne koagulopatije ili potpune opstrukcija žučnih prohoda. Kolestaza može prouzročiti smanjenu apsorpciju vitamina topljivih u mastima, poput vitamina K, koji sudjeluje u sintezi faktora zgrušavanja. Tada je moguće blago produljenje protrombinskog vremena (PT), no ono neće imati značaj u stvaranju kliničkih koagulopatija (Leveille-Webster, 2001., Cocker i Richter, 2017.).

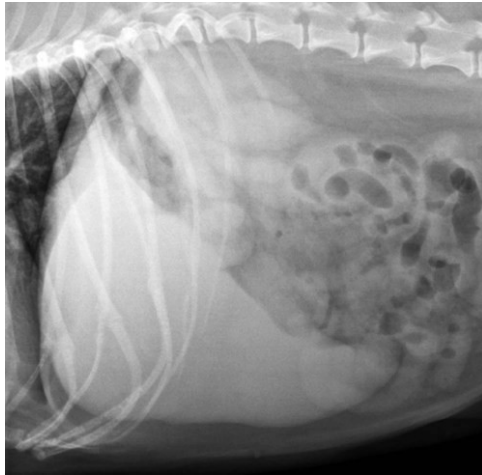
2.5.7. Rendgenološka pretraga

Rendgenološka pretraga abdomena upotpunjuje kliničku pretragu i olakšava dijagnostiku bolesti jetre. Rendgenogram (RTG) abdomena omogućuje subjektivnu procjenu o veličini i položaju jetre (Slika 3). Procjenjuje se veličina, oblik, rubovi, pozicija i zasjenjenje jetre (Muhlbauer i Kneller, 2013.). Prilikom slikanja poželjno je da pas ima prazan probavni sustav kako bi se lakše procijenio položaj organa unutar abdomena, te je poželjno da se RTG dobije tijekom ekspirija, kada je odvojenost organa najveća (Cha i sur., 2018.). U laterlanom prikazu abdomena kod zdravih pasa, želučana je os paralelna s rebrima te je smještena u desetom intrakostalom prostoru, te se kaudoventralni rub jetre oštro uočava (Watson, 2014.). Postoje blage razlike u smještaju jetre u abdomenu, ovisno o građi prsnog koša. Psi s uskim i dubokim prsnim košem imaju jetru smještenu iza kaudanog ruba prsnog koša, dok psima sa širokim i plitkim prsnim košem jetra izlazi van zadnjeg luka rebara. Ventrodorzalni prikaz jetre rjeđe se koristi, no koristan je pri određivanju mjesta asimetričnih promjena, poput nekih tumora jetre. U zdravih životinja, bilijarni sustav s žučnim mjehurom nije uočljiv (Cocker i Richter, 2017.). Hepatomegaliju mogu uzrokovati jetrena kongestija, steroidna hepatopatija, upalne ili infiltrativne bolesti, te primarne ili sekundarne neoplazije. Treba imati na umu da štenci imaju veću jetru u odnosu na tijelo od starijih pasa (Cha i sur., 2018.).

Mikrohepatiju, odnosno smanjenu jetru, teže je uočiti jer se normalna jetra uglavnom nalazi unutar prsnog koša (Muhlbauer i Kneller, 2013.). Najčešći uzrok mikrohepatije je ciroza jetre, no uzrok može biti i kongenitalna portosistemska anastomoza (Choi i sur., 2012., Cha i sur., 2018.). Promjene u zasjenjenju jetre na RTG-u su rijetke, no mogu se uočiti mineralizacije zbog žučnih kamenaca ili distrofičnih kalcifikacija (Genain i sur., 2017.).



Slika 3. A Desni lateralni prikaz RTG-a abdomena zdravog psa. Jetra leži gotovo potpuno uz rebreni luk s lagano ispučćenim oštro ocrtanim kaudoventralnim rubom. B Lateralni RTG abdomena psa s dubokim prsnim košem. Jetra leži u potpunosti unutar prsnog koša, doimajući se malom. Želučana os je okomita na kralježnicu, normalna pozicija za psa s dubokim prsnim košem. Desni kraj slezene leži kaudalno od jetre. Preuzeto i prilagođeno iz: Moon Larson, 2016.



Slika 4 Laterani prikaz RTG-a psa sa steroidnom hepatopatijom i hepatomegalijom. Jetra ima zaobljene i tupe rubove koji se nalaze izvan luka rebara. Preuzeto i prilagođeno iz: Moon Larson, 2016.

2.5.8. Ultrazvučna pretraga

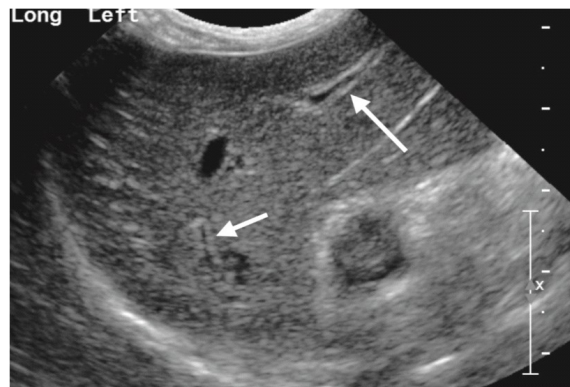
Ultrazvučne valove različitih frekvencija stvara transduktor na sondi. Prolaskom vala kroz mjesto dodirivanja dvaju različitih gustoća tkiva val se reflektira te se detektira preko detektora u sondi. Uređaj zatim izračuna udaljenost tkiva od sonde te stvara trodimenzionalnu sliku (Sahlani i sur., 2016.). Pregled ultrazvukom je bezbolan, neinvazivan, ne koristi se ionizacijsko zračenje, ne zahtijeva posebnu pripremu pacijenta, te je relativno jeftina i pouzdana metoda. Zbog toga, ultrazvučna pretraga (UZV) abdomena smatra se izvrsnom dijagnostičkom metodom za određivanje jetrenih bolesti. UZV-om se može odrediti razlika između homogenih tekućina slabe ehogenosti, poput krvi ili žuči, i struktura heterogene ehogenosti, građenih od različitih mekih tkiva (Mauragis i Berry, 2016., Watson, 2014.).

Kako abdominalni izljevi onemogućuju interpretaciju RTG-a, tako kosti i organi ispunjeni plinom ometaju prolazak valova, te onemogućuju nastanak kvalitetnog UZV prikaza. Pas se najčešće tijekom provođenja ovog zahvata nalazi u lateralnom ili dorzalnom položaju, te je nužno aplicirati gel i odmaknuti dlaku s mjesta gdje će sonda biti naslonjena, najčešće kaudalno od ksifoidne hrskavice (Mauragis i Berry, 2016.).

Tijekom UZV jetre dijagnostičar procjenjuje različite značajke, uključujući ehogenost i ravnomjernost parenhima, vaskularne i žučne strukture jetre, okolnu kaudalnu venu te veličinu jetre (Cocker i Richter, 2017.). U zdravih pasa, sve navedene značajke su vidljive, no treba znati

da osjetljivost UZV na jetrene bolesti nije 100%, te da UZV-om ne možemo isključiti neke bolesti iako u tom trenutku nisu vidljive. Također, UZV-om ne možemo točno odrediti što predstavljaju prisutne lezije, stoga je često potrebna biopsija za objektivni rezultat dijagnostike (Mauragis i Berry, 2016., Bexfield, 2017.).

Ovisno o nalazu UZV, dijagnostičar može posumnjati na određene bolesti, kao što je vidljivo na Tablici 1 (Murakami i sur., 2012., Grgurević i sur., 2018.).



Slika 5. Ultrazvučni prikaz jetre psa. Hiperehogena linija uz lijevu stranu slike predstavlja ošit, strelice pokazuju hiperehogene portalne vene. Preuzeto i prilagođeno iz: Mauragis i Berry, 2016.

Tablica 1. Interpretacija promjena uočenih ultrazvučnom pretragom jetre u pasa

NALAZ	INTERPRETACIJA
ANEHOGENOST	
Fokalna	Cista Absces Hematom Limfom
HIPOEHOGENOST	
Fokalna	Fokalna ili multifokalna neoplazija Regenerativni nodul Hematom
Difuzna	Absces/i ili granulom/i Infiltracije neoplastičnim ili upalnim stanicama (hepatitis) Pasivna kongestija Hepatoceularna nekroza Amiloidoza
HIPEREHOGENOST	
Fokalna	Fokalna ili mutifokalna neoplazija Nodularna hiperplazija Mineralizacija Fibroza Hematom ili absces
Difuzna	Masna infiltracija Limfom Fibroza Infiltracija neoplastičnim ili upalnim stanicama (hepatitis) Hepatoceularna nekroza Steroidna hepatopatija
BILIJARNI SUSTAV	
Prošireni žučni kanalići	Ekstrahepatička opstrukcija žučnog kanala
Prošireni žučni mjehur	Gladovanje
Prošireni žučni mjehur i žučni kanal	Ekstrahepatička opstrukcija žučnog kanala
Pomična hiperehogena fokalna područja unutar žučnog sustava	Žučni kamenci
Izgled "kiwi voća"	Mukocele žučnog mjehura
Ehogena masa unutar žučnog mjehura	Neoplazija

Zadebljala stijenka žučnog mjehura	Cistična hiperplazija Kolecistitis, kolangitis Zarazni hepatitis pasa Hipoalbuminemija s nastankom edema Izljev u abdomenu Neoplazija
KRVNE ŽILE	
Dilatirane jetrene vene i portalna vena	Kongestivno zatajenje desne strane srca Bolest perikarda Začepljenje intratorakalne kaudalne vene Začepljenje jetrene vene
Istaknute jetrene arterije	Smanjen protok portalne krvi
Neuočljive krvne žile jetre	Ciroza Opsežna infiltracija masti
Neuočljive portalne vene	Kongenitalni PSŠ Tromboza portalne vene Hipoplazija intrahepatičke portalne vene
Nenormalne krvne žile koje komuniciraju sa sistemskim krvotokom	Kongenitalni PSŠ
Povezanost portalne vene i arterije unutar jetrenog režnja	Arterioportalna fistula

2.5.9. Biopsija jetre

Biopsija jetre temelj je gotovo svih objektivnih dijagnoza za primarne bolesti jetre. Indicirano je napraviti biopsiju ako postoje abnormalnosti u testovima funkcije jetre dulje od mjesec dana, ako je utvrđena hepatomegalija bez znanog uzroka te ukoliko postoji abnormalna masa na jetri (Watson, 2014.). Kako je biopsija invazivna metoda dijagnostike, tako je ne bi trebali raditi osim ako će pomoći u dijagnostici, određivanju stadija bolesti jetre ili liječenju (Rockey i sur., 2009.).

Prije biopsije, pas ne smije dobivati hranu 12 sati jer životinja mora ići u sedaciju ili potpunu anesteziju prije koje sve životinje trebaju biti na tašte. Postoji više metoda dobivanja uzoraka (Watson, 2014.). Biopsiju je lakše napraviti ako je prisutna generalizirana bolest jetre ili hepatomegalija jer je mjesto uzimanja uzorka jednostavnije odabrati. Suprotno tome, kod fokalnih jetrenih bolesti lezije mogu biti cistične, čvrste ili vaskularne. Nadalje, kod nekih bolesti nije indicirano uzimati uzorke iglom, poput lezija manjih od 2 cm ili mogućih malignih tvorbi

(hepatocelularni karcinom). Tada se povećava mogućnost pojava recidiva i širenja tumorskih stanica po organizmu (Rockey i sur., 2009.). Punkcija tankom iglom (FNA- Fine needle aspiration) preporuča se raditi za brzo postavljanje dijagnoze (npr. lipidoza jetre) ili ukoliko pas zbog svog lošeg zdravlja nije u stanju biti u potpunosti anesteziran, što invazivnije metode biopsije zahtijevaju. Zbog slabog dijagnostičkog prinosa i često netočnih interpretacija nalaza, FNA nije uvijek primarni izbor metode biopsije. Dokazano je da se tek oko 30% citoloških dijagnoza podudara s histopatološkom dijagnozom promatranih uzoraka (Wang i sur., 2004., Sharon, 2015.). Perkutana metoda Tru-Cut iglom pouzdanija je od FNA metode. Izvodi se uz ultrazvučnu vizualizaciju mjesta uzimanja uzorka te se može izvoditi u dubokoj sedaciji ili općoj anesteziji. Mehanizam uzimanja uzorka osniva se na prekidanju tkiva vanjskim oštrim rubom kanile, koje zatim ulazi u samu iglu. Još pouzdaniju dijagnozu moguće dobiti uzimanjem klinastog uzorka tkiva tijekom laparotomije ili laparoskopije (Watson, 2014.)

Aspiracija sadržaja žučnog mjehura za citološku analizu ili mikrobiološku pretragu može se napraviti tijekom laparotomije i laparoskopije, ili perkutano s ultrazvučnim navođenjem. Curenje žuči u abdominalnu šupljinu tijekom aspiracije uvijek je moguća komplikacija, stoga je preporuka uzeti uzorak kroz jetreni parenhim kako bi se spriječilo ikakvo curenje. Također, kirurg može napraviti obodni šav na mjestu aspiracije (Watson, 2014.).

Prije biopsije jetre potrebno je utvrditi koagulacijski status psa, pogotovo u pasmina predisponiranih za poremećaje koagulacije (npr. doberman). Veličina uzorka bitan je čimbenik za dobivanje točnih rezultata patohistološke pretrage. Najčešća korištena veličina igle je mjere 16 ili 18, no osim širine uzorka bitna je i njegova dužina (Mok i sur., 2019., Prati i Colli).

2.6. Najčešće bolesti jetre

2.6.1. Portosistemski šant ili portosistemska anastomoza

Portosistemski šant (PSŠ) označava protok krvi iz portalnog krvotoka u sistemski krvotok bez prolaska kroz jetru. Prema etiologiji bolest može biti urođena, te rjeđe stečena, te je tada povezana s kroničnim povećanjem portalnog tlaka uslijed drugih bolesti (npr. ciroza jetre) (Lamb, 1998.). Urođeni PSŠ se dijeli na ekstrahepatički PSŠ koji se nalazi izvan jetrenog parenhima i na intrahepatički PSŠ koji se nalazi unutar jetrenog parenhima. Ekstrahepatički PSŠ se najčešće javlja

u malih pasmina pasa, dok se intrahepatički javlja u velikih pasmina pasa (Watson, 2014.). Ukoliko je prisutan ekstrahepatički PSS, najčešće su direktno povezane *v. porte* i *v. cava caudalis*. Kod intrahepatičkog PSS-a se uočava sinusoidno proširenje u lijevom lateralnom ili medijalnom režnju jetre (Lamb, 2014.).

Klinički simptomi su nespecifični i mogu varirati od blagih do izrazitih. Najčešće se javljaju u pasa dobi do 1 godine, ali se mogu javiti i u starih pasa. Ne postoji spolna predispozicija. Životinja mršavi i usporeno raste. Jetra atrofira uslijed smanjenog protoka krvi kroz nju. Najčešći su simptomi povezani sa 3 organska sustava: probavnim, živčanim i mokraćnim sustavom. Neurološki simptomi javljaju se zbog nastanka jetrene encefalopatije. Najčešće se javlja ataksija, kruženje, sljepoća, napadi i koma. Od probavnih simptoma javljaju se anoreksija, povraćanje, proljev, slinjenje, gastrointestinalno krvarenje, a od simptoma vezanih za mokraćni sustav najčešći su poliurija i polidipsija te je moguć nastanak uratnih mokraćnih kamenaca. Često se uočava i loše toleriranje anestezije. U krvnoj slici uočavamo mikrocitnu normokromnu, slabo regenerativnu anemiju, a ponekad i leukocitozu. Biokemijske pretrage u većine pacijenata s portosistemskim šantom ukazuju na snižene ukupne proteine, albumine i kolesterol (smanjena sinteza u jetrima), hipoglikemiju, te hiperamonijemiju. Česte su i povišene vrijednosti jetrenih enzima AP i ALT (Weisse i Beret, 2017.).

Do dijagnoze se najčešće dolazi mjerenjem bazalnih i postprandijalnih žučnih kiselina, koncentracije amonijaka i ultrazvučnom pretragom trbušne šupljine, odnosno kompjuteriziranom tomografijom - angiografijom te ponekad i magnetnom rezonancom (Watson, 2014.).

Diferencijalne dijagnoze najčešće uključuju ostale hepatopatije, parazitarne invazije i hipoadrenokortizam (Weisse i Beret, 2017.).

Terapija portosistemskog šanta može biti medikamentozna i kirurška.

Ukoliko je moguće, najbolje je psu kirurški ispraviti anomaliju. Ako to nije moguće, potrebno je primijeniti medikamentoznu terapiju (Weisse i Berent, 2017.).

Medikamentozna terapija portosistemskog šanta ima za cilj kontrolu kliničkih simptoma, no ne ispravlja abnormalnu cirkulaciju u jetri. Terapija u pasa s akutnim i izrazitim kliničkim simptomima uključuje fiziološku tekućinu intravenski. Po potrebi se primjenjuje i korekcija glukoze i elektrolita u krvi. U pacijenata sa hepatoencefalopatijom primjenjuju se i rektalne klizme te po potrebi antikonvulzivna terapija. Prevencija hepatoencefalopatije provodi se davanjem otopine laktuloze oralno, antibiotskom terapijom, a pse je potrebno hraniti hranom slabijeg

proteinskog sastava, kako jetra ne bi bila preopterećena uklanjanjem amonijaka iz krvi (Weisse i Berent, 2017.).

Krvarenje u probavni sustav prevenira se najčešće upotrebom inhibitora protonske pumpe te je potrebno izbjegavati davanje nesteroidnih protuupalnih lijekova. Potporna terapija uključuje S- adenozil- L- metionin, ursodeoholičnu kiselinu, vitamin E i silimarin.

Prognoza ovisi o intenzitetu i liječenju bolesti te je bolja u pacijenata u kojih liječenje uključuje i kirurški zahvat (Weisse i Berent, 2017.).

2.6.2 Hepatocelularna lipidoza

Hepatocelularna lipidoza ili masna jetra naziv je za povećano nakupljanje masti u jetri. Ova bolest se javlja kada je stupanj nakupljanja triglicerida unutar hepatocita veći od njihove metaboličke razgradnje ili oslobađanja u obliku lipoproteina (Cullen, 2008.). Posljedično nakupljanju velikih količina lipida u jetri, ona mijenja i svoj izgled te tako se povećava i postaje žućkaste boje. U citoplazmi hepatocita uočavaju se lipidne vaukole koje se u blažim slučajevima nalaze na pojedinačnom mjestu unutar reznjića, dok se kod težih slučajeva masne kapljice pojavljuju u svim dijelovima reznjića. Mehanizmi odgovorni za nastanak ove bolesti su različiti. Suvišak masti ili ugljikohidrata u prehrani pasa rezultira povećanim dolaskom masti u jetru iz probavnog sustava, odnosno povećanjem sinteze masnih kiselina i stvaranjem triglicerida u hepatocitima ukoliko je povećan unos ugljikohidrata. Nadalje, ukoliko je prehrana pasa nedostatna za njegove energetske potrebe (npr. gladovanje, laktacija, endokrinološki poremećaji) doći će do povećane mobilizacije masti iz masnog tkiva u jetru i mogućeg nastanka ove bolesti. Ostali uzroci mogu biti smanjena oksidacija masnih kiselina nenormalnog funkcioniranja hepatocita, povećana sinteza triglicerida iz glukoze zbog povećane koncentracije glukoze i inzulina (npr. šećerna bolest), te smanjenje sinteze apoproteina i lipoproteina uzrokovano hepatotoksinima ili lijekovima (Armstrong i Blanchard, 2009.; Twedt, 2017.).

Klinički se bolest očituje nespecifično: žuticom, gubitkom težine, proljevom, povraćanjem, te ukoliko je došlo i do razvoja jetrene encefalopatije, neurološkim poremećajima. Bolest se, osim anamnezom, kliničkim pretragom i pretragama krvi, najlakše dijagnosticira postupkom uzorkovanja stanica jetre, npr. FNA (Watson, 2014.).

Liječenje „masne jetre“ svodi se na simptomatsko liječenje, promjenu prehrane i uklanjanje ostalih uzroka bolesti (Watson, 2014.).

2.6.3. Bolest nakupljanja bakra

Bolest nakupljanja bakra u jetri metabolička je bolest koja može biti kongenitalna ili stečena. Najbolje je istražena u Bedlington terijera kod kojih je ova bolest opisana kao autosomni recesivni nasljedni poremećaj, koji uzrokuje smanjenje izlučivanje bakra putem žuči, što uzrokuje njegovo povećano nakupljanje u jetri (Cullen, 2008.). Bakar je u fiziološkim uvjetima u jetri vezan za metalotionein, no u slučajevima suviška on se raspodijeli po citoplazmi hepatocita, te se kasnije koncentrira unutar lizosoma gdje može stvarati reaktivne kisikove radikale te tako pokrenuti peroksidaciju lipida hepatocita (Rolfe i Twedt, 1995.). Bakar se nakuplja u centrolobularnim područjima jetre i uzrokuje nekrozu hepatocita, kroničnu upalu, reparacijsku fibrozu, te ukoliko se ne liječi i cirozu jetre.

Povećana koncentracija bakra opisana je i u drugih pasmina uključujući dalmatinere, zapadno škotske bijele terijere, Skye terijere, labradore itd.. Stečeni oblik ove bolesti može nastati ukoliko se unosi suvišak bakra prehranom ili ukoliko je prisutna kolestaza, pa se bakar ne može normalno izlučivati putem žuči. U ovom slučaju, bakar ima tendenciju nakupljanja u peribilijarnom području, što ga razlikuje od kongenitalnog oblika (Watson, 2014.).

Upalne promjene u jetri ne javljaju se do koncentracije bakra od 2000 $\mu\text{g/g}$ tjelesne mase. Iznimka su Bedlington terijeri kod kojih je prosječna koncentracija 6000 $\mu\text{g/g}$ pa sve do 12000 $\mu\text{g/g}$ tjelesne težine (Rolfe i Twedt, 1995.). Bolest se klinički javlja u akutnom ili kroničnom obliku. Akutni oblik, koji je rjeđi od kroničnog, zahvaća mlađe pse, te se osim nekroze jetre javlja i akutna intravaskularna hemolitička anemija uzrokovana otpuštanjem velikih količina bakra u cirkulaciju. U većine pasa se ova bolest razvija polako, godinama nakupljajući bakar uz perzistentno povećanu aktivnost alanin-aminotransferaze.

Povećana aktivnost jetrenih enzima u krvi može biti dovoljan razlog da kliničar posumnja na ovu bolest, no konačna dijagnoza se postavlja biopsijom jetre i njenom histopatološkom pretragom koristeći rodanin tijekom fiksacije preparata. Također, koncentraciju bakra u jetri se može dobiti spektrofotometrijskom pretragom jetrenog tkiva (Hoffmann, 2009.).

Akutni oblik ove bolesti zahtijeva tekućinsku terapiju, ispravljanje acidobaznog i elektolitskog statusa, te uspostavljanje normoglikemije. Za sprječavanje peroksidacije lipida u hepatocitima poželjno je davati vitamin E i selen. Od specifične terapije najčešće se koriste D-penicilamin i cinkov glukonat (Webb, 2017.).

2.6.4. Hepatitis

Hepatitis – upala parenhima jetre u pasa može biti akutni ili kronični te zarazni ili nezarazni.

Kronični oblici hepatitisa u pasa dalje se dijele s obzirom na histopatološke karakteristike, lokaciju, tip staničnog infiltrata, intenzitet upale i nekroze, fibrozu i cirozu. Većina slučajeva hepatitisa u pasa je sekundarna ili idiopatska. Najčešći uzroci akutnog hepatitisa u pasa su visusna infekcija CAV-1 virusom, leptospiroza, erlihioza, intoksikacije (npr. mikotoksini, ksilitol, potencirani sulfonamidi, azatioprin) ili su idiopatski (Webb, 2017.).

Zarazni hepatitis pasa (HCC) akutna je virusna zarazna bolest pasa i drugih kanida, uzrokovana psećim adenovirusom 1 (CAV-1). Virus ima tropizam prema hepatocitima, gdje uzrokuje upalu i akutnu nekrozu stanica. Također, ima tropizam prema endotelu i bubrežnom epitelu. Petehije i ehimoze su posvuda prisutne, te je najčešća centrolobularna nekroza jetrenog režnjača kao posljedica ishemije. Jetra je povećana i prhka s mrljastim žutim diskoloracijama. Na površini kapsule se može uočiti fibrin. Ovaj virus stvara karakteristične bazofilne intranuklearne inkuzije unutar endotelnih stanica i hepatocita (Cullen, 2008.). Psi izlučuju virus mokraćom šest mjeseci od početka infekcije, i time omogućuju dugotrajni prijenos uzročnika na druge pse, koji se najčešće zaraze oralnim putem (Cabasso, 2006.). Klinička slika zaraznog hepatitisa pasa veoma varira u svom intenzitetu, a očituje se najozbiljnije u štenadi. Najčešći je subklinički oblik bolesti. Vrućica može biti jedini klinički znak, no neki psi mogu uginuti i unutar 24 sata bez pojave vrućice (Cabasso, 2006.). Tipični klinički znakovi, osim vrućice, su apatija, anoreksija, proljev i povraćanje, te bolnost trbušne stjenke u području epigastrija. Moguća komplikacija HCC-a zbog prije navedenih krvarenja je i diseminirana intravaskularna koagulopatija. Nastankom imunih kompleksa može doći do nastanka uveitisa 1-3 tjedna nakon akutne faze bolesti, što se klinički naziva "bolest plavog oka" (Cullen, 2008.).

Biokemijskim pretragama krvi u pasa s akutnim hepatitisom uočava se povećana koncentracija enzima ALT i AST. Dijagnoza se može postaviti na temelju histopatološke pretrage, u zaraznog hepatitisa i nalazom patognomoničnih inkluzija. Ostale dijagnostičke mogućnosti su serološke pretrage poput inhibicije hemaglutinacije i ELISA testa, te imunohistokemija i lančana reakcija polimerazom (PCR) (Wong i sur., 2012.).

Simptomatska i potporna terapija te uklanjanje primarnog uzroka osnova su liječenja pasa oboljelih od akutnog hepatitisa. Ringer laktat je najbolji izbor za tekućinsku terapiju jer će ispraviti disbalans elektrolita uzrokovan povraćanjem i proljevom. Tekućinska terapija treba biti agresivna, ali uz pomni nadzor u pacijenta koji imaju povećanu permeabilnost krvnih žila i hipoalbuminemiju. Korekcija hiperamonijemije se provodi smanjenim unosom proteina hranom, te po potrebi davanjem laktuloze oralno ili klizmom, koja zakiseljava sadržaj crijeva i time smanjuje apsorpciju amonijaka. Po potrebi, pacijentu je moguće dati antiemetike i antacide (Greene, 2012.).

Kronični hepatitis u pasa najčešće je idiopatski, a česti navedeni uzroci kroničnog hepatitisa su prekomjerno taloženje bakra, posljedice akutnih hepatitisa, intoksikacija, parazitarne invazije i imunosno posredovane bolesti (Webb, 2017.).

Terapija kroničnog hepatitisa uključuje uklanjanje uzroka, simptomatsku terapiju, korekciju prehrane, a često i imunosupresivnu terapiju (Webb, 2017.).

2.6.5. Tumori jetre

Primarne neoplazije jetre su rijetke u pasa, te je njihova pojavnost 1.5% od svih tumora pasa. Suprotno tomu, nastanak metastatskih tumora jetre je 2.5 puta češći od nastanka primarnih tumora jetre. U pasa su češći maligni tumori jetre u odnosu na benigne (Rothrock, 2013.). Metastaze nerijetko potječu iz primarnih tumora slezene, gušterače i probavnog sustava, no najčešće su prisutne u pasa s limfomom, mastocitomom ili malignim histiocitomom. Od primarnih tumora jetre najučestaliji je hepatocelularni karcinom koji može biti masivan, nodularan ili difuzan (Watson, 2014.). Ostali hepatocelularni karcinomi pasa su hepatocelularni adenom i hepatoblastom, no njihova pojavnost je rijetka. Drugi najčešći primarni tumor jetre je kolangiocelularni karcinom koji uglavnom nastaje iz intrahepatičkih žučovoda. Makroskopski se mogu uočiti tvrdi i uzdignuti čvorovi po jetri, blijedo sive do smeđe boje (Cullen, 2008.). Drugi

tumori žučnog sustava su kolangiocelularni adenom i tumori žučnog mjehura, koji su izrazito rijetki. Nadalje, primarne neoplazije jetre mogu nastati i iz mezenhimalnih stanica (fibrosarkom, leiomijsarkom, osteosarkom, hemangiom i hemangiosarkom). Primarni hemangiosarkomi jetre su dobro poznati i opisani u pasa, no ipak se češće pojavljuju u drugih organa, poput kože i slezene, nego li u jetre. Primarni tumori jetre mogu metastazirati, zahvaćajući najprije regionalne limfne čvorove, te zatim najčešće pluća, peritoneum slezenu itd. (Rothrock, 2013.).

Treba spomenuti i nodularnu hepatocelularnu hiperplaziju, koja se ne smije zamijeniti prilikom dijagnosticanja za regenerativne čvorove ili neoplazije jetre, s kojima se često zamjenjuje zbog makroskopskih sličnosti. Naime, ova staračka lezija je benigna i nema za posljedicu veću disfunkciju jetre (Rothrock, 2013.).

Oko 25% pasa s hepatobilijarnom neoplazijom su asimptomatski (Rothrock, 2013.). Ostali psi pokazuju znakove poput letargije, anoreksije, povraćanja, proljeva te sindroma polidipsije i poliurije. Moguća je pojava i vrućice, žutice, limfadenopatije ili ascitesa. Hepatokutani sindrom i jetrena encefalopatija se rjeđe javljaju.

Biokemijskom pretragom krvi moguće je uočiti abnormalnosti poput povećane aktivnosti jetrenih enzima, povećanje razine žučnih kiselina, hipoalbuminemije, hiperbilirubinemije ili hipokolesterolemije. Na tumore jetre može se posumnjati i rendgenološkom ili ultrazvučnom pretragom abdomena, magnetnom rezonancom (MR) ili kompjuteriziranom tomografijom (CT). Za postavljanje objektivne dijagnoze tumora jetre, potrebno je napraviti histološku pretragu neoplazije, uzetu biopsijom jetre.

Solitarne ili masivne tumore jetre moguće je operirati tako da se napravi lobektomija, odnosno uklanjanje zahvaćenog jetrenog režnja. Takva operacija nije moguća kod difuznih tumora te nije indicirana ukoliko su nastale metastaze po drugim organima. Terapija radijacijom rijetko je moguća zbog visoke osjetljivosti hepatocita na zračenje. Terapija citostaticima ne daje dugoročne rezultate, no liječenju hepatocelularnog karcinoma, dobrim su se pokazali gemcitabin te mitoxantron (Bexfield, 2017.).

2.6.6. Kolecistitis

Kolecistitis je akutna ili kronična upala žučnog mjehura s ili bez prisutnosti bakterijskih ili parazitarne infekcije. Predisponirajući faktori za nastanak upale mogu biti staza žuči, mukokele

žučnog mjehura, širenje bakterija ili parazita iz krvi ili tankog crijeva, te tumori žučnog sustava (Bragulla i Budras, 2007.). Oboljeti mogu psi svih dobi i pasmina. Kronični kolecistitis je češći od akutnog i po pravilu ga prati prolongirana infekcija ili iritacija bilijarnog sustava i žučnog mjehura.

Tipični znakovi kolecistitisa su anoreksija, žutica, povraćanje i moguća vrućica (Nelson i Couto, 2014.). Kronični oblik je teže dijagnosticirati jer je moguće odsustvo kliničkih simptoma. Za ovaj oblik bolesti često je progresivno mršavljenje i povremena bol u abdomenu. Moguća komplikacija kolecistitisa je ruptura žučnog mjehura i nastanak peritonitisa, po život opasnog stanja, kao posljedica nadražujućeg učinka žuči na serozne površine abdomena (Cullen, 2008.).

Laboratorijski nalazi su raznoliki. Hematološkom i biokemijskom pretragom krvi može se uočiti stresni leukogram, hiperkolesteronemija i povećane vrijednosti serumskog bilirubina. Enzimi AP, GGT i ALP su često povećanih aktivnosti (Bragulla i Budras, 2007.). Ukoliko je došlo do rupture žučnog mjehura, tada se javlja hipoalbuminemija, hipoglikemija i neutrofilija sa skretanjem u lijevo. Peritonitis je također poželjno utvrditi abdominocentezom. Konačna dijagnoza kolecistitisa utvrđuje se ultrazvučnom pretragom kojom uočavamo edem tj. zadebljanje stijenke žučnog mjehura. Također, kliničar može postaviti dijagnozu i aspiracijom sadržaja žučnog mjehura *fine needle aspiration* (FNA) metodom (Rothrock, 2020.).

Terapija kolecistitisa obuhvaća primjenu antibiotika, zatim primjenu tekućine intravenozno, te analgetike. Kolecistocenteza je je korisna kako za dijagnostiku, tako i za terapiju. Antibiotiku terapiju je poželjno davati prema napravljenom antibiogramu, a najbolju osjetljivost pokazuju ciprofloksacin i aminoglikozidi. Ukoliko pas ima težak oblik kolecistitisa, ili je došlo do žučnog peritonitisa, poželjno je kirurški odstraniti žučni mjehur, tj. napraviti kolecistektomiju (Aguirre, 2017.).

3. Rasprava

Bolesti jetre učestale su, a često i nepravovremeno dijagnosticirane u pasa. U pasa su kronične bolesti jetre češće nego akutne, te nerijetko, u nedijagnosticiranim i dugotrajnim slučajevima dolazi do razvoja fibroze i ciroze koje su ireverzibilne.

Klinički znakovi bolesti jetre javljaju se tek nakon što je preko 75% parenhima oštećeno i izvan funkcije, stoga je ponekad teško pravovremeno dijagnosticirati bolest jetre. Zbog činjenice da je većina simptoma nespecifična kod svakog je pacijenta potrebno provesti temeljitu i opsežnu dijagnostiku kako bi se potvrdila dijagnoza te isključile diferencijalne dijagnoze. Također, u slučajevima „slučajnog nalaza“ promijenjenih jetrenih parametara potrebno je uvijek izvršiti daljnje pretrage.

Najčešće provedene pretrage u cilju dijagnostike bolesti jetre u pasa su anamneza, klinički pregled, hematološke i biokemijske pretrage koje uključuju jetrene enzime, ureju, ukupne proteine i albumine te bilirubin i glukozu. Također, često se provode i funkcionalni testovi, npr. određivanje preprandijalnih i postprandijalnih žučnih kiselina te slikovna dijagnostika (ultrazvučna i rendgenološka pretraga, kompjuterizirana tomografija ili magnetska rezonanca). Zlatni standard dijagnostike bolesti jetre je biopsija jetre koja omogućuje dobivanje kvalitetnih uzoraka za histološku pretragu.

Najčešće primarne bolesti jetre su kronični hepatitis, kongenitalni portosistemički šant, bolest nakupljanja bakra, te hepatopatije uzrokovane lijekovima ili toksinima. Najčešće sekundarne bolesti jetre su steroidne hepatopatije, lipidoza jetre, kongestija jetre i razvoj metastatskih neoplazija. Bolesti žučnog sustava, infektivni ili akutni hepatitisi, apscesi jetre ili primarne neoplazije rjeđe su primarne bolesti jetre pasa. Uzrok nastanka kroničnog hepatitisa često je nepoznanica, stoga je fokus liječenja usporiti razvoj bolesti i provedba simptomatskog liječenja. Kako je jedan od osnovnih terapijskih postupaka u liječenju bolesti jetre uklanjanje uzroka bolesti potrebno je točno utvrditi isti.

Razvojem bolesti i nepravovremenim liječenjem može doći do nastanka zatajenja jetre, što posljedično ima utjecaj na nastanak sindroma portalne hipertenzije s izljevimima u abdomen i ostalim komplikacijama te nepovoljnom prognozom bolesti.

4. Zaključak

1. Jetra ima dobar kompenzacijski mehanizam očuvanja svojih funkcija te često životinja ne treba pokazivati kliničke znakove, iako postoji poremećaj jetre. Ako dođe do nastanka kliničkih znakova, oni još uvijek nikada nisu dovoljni da bi se moglo zaključiti o kojoj je bolesti riječ.
2. Povraćanje, proljev, anoreksija, gubitak težine, žutica ili npr. ascites mogu uputiti kliničara na bolest jetre, no potrebna je provedba određenih dijagnostičkih metoda kako bi se došlo do objektivne dijagnoze.
3. Standardnim krvnim pretragama može se uočiti povišena aktivnost jetrenih enzima, povećana koncentracija bilirubina, smanjena koncentracija glukoze ili ureje, te poremećaji u koncentraciji kolesterola.
4. U dijagnostici bolesti jetre pasa najznačajniji su enzimi alanin transaminaza (ALT) i aspartat transaminaza (AST).
5. Sintetiziranje i otpuštanje enzima iz žučnog sustava kao odgovor na određene inzulte može se utvrditi određivanjem aktivnosti enzima alkalne fosfataze (AP) i gama-glutamilttransferaze (GGT).
6. Specifičnijim krvnim pretragama za jetrene bolesti, poput mjerenja koncentracije amonijaka ili žučnih kiselina u serumu, može se objektivno utvrditi prisutnost bolesti jetre.
7. Rendgenografijom abdomena moguće je utvrditi hepatomegaliju, ili rjeđe mikrohepatiju. Uočavanje tvorbi na jetri RTG-om nikada nije dovoljno za postavljanje dijagnoze, te je idući korak prema završnoj dijagnozi UZV jetre.
8. Ultrazvučnom pretragom najlakše se uočavaju promijene u strukturi i građi jetre, te je dovoljna za postavljanje objektivnih dijagnoza kod nekih bolesti (npr. PSŠ ili kolecistitis).

9. Najtočnija metoda dijagnostike je biopsija jetre sa histološkom pretragom, koja olakšava uvid u mnoge bolesti, posebice bolesti parenhima ili tumorske bolesti, no treba imati na umu da su uvijek mogući lažno negativni rezultati.

10. Veterinar odlučuje o procesu postavljanja dijagnoze na temelju anamneze, kliničke pretrage životinje, dostupnim metodama dijagnostike, te financijskim mogućnostima vlasnika, u svrhu dobrobiti psa.

5. Popis literature

1. AGUIRRE, A. (2017): Diseases of the Gallbladder and Extrahepatic Biliary System. U: Textbook of Veterinary Internal Medicine (ur. Ettinger, Feldman i Cote), osmo izdanje, Elsevier, Amsterdam, 4075-4084.
2. AMSTRONG, P. J., G. BLANCHARD (2009): Hepatic Lipidosis in Cats, Veterinary Clinics of North America: Small Animal Practice, 39, 599-616.
3. BALEN, S., Š. DVORNIK (2011.): Laboratorijska dijagnostika bolesti jetre, Medicina fluminensis 2011, 47, 246-259.
4. BERENT, A. C., K.M. TOBIAS (2016): Hepatic Vascular Anomalies, poglavlje 96, Veterian Key (online), srpanj, 2016. Dostupno na: <https://veteriankey.com/hepatic-vascular-anomalies/>
5. BEXFIELD, N. (2017): Neoplasms of the Liver. U: Textbook of Veterinary Internal Medicine (ur. Ettinger, Feldman i Cote), osmo izdanje, Elsevier, Amsterdam, 4065-4071.
6. BRADBURY, C. A. (2017): Jaundice. U: Textbook of Veterinary Internal Medicine (ur. Ettinger, Feldman i Cote), osmo izdanje, Elsevier, Amsterdam, 715-718.
7. BRAGULLA, H., K.D. BUDRAS (2007): Liver and gall bladder. U: Anathomy of the Dog (ur. Budras, McCarthy, Frickle, Richter, Horowitz i Berg), peto prerađeno izdanje, Schlütersche Verlagsgellschaft mbH & Co. KG, Hannover, 58-59.
8. BURTON, S. (2017): Hypoproteinemia, Hyperproteinemia. U: Textbook of Veterinary Internal Medicine (ur. Ettinger, Feldman i Cote), osmo izdanje, Elsevier, Amsterdam, 765-769.
9. CABASSO, V. J. (2006): Infectious Canine Hepatitis Virus, Annals of the New York Academy Sciences, 101, 498-514.

10. CARVALHO, J. R., M.V. MACHADO (2018): New Insights About Albumin and Liver Disease, *Annals of Hepatology*, srpanj/kolovoz 2018., 17, 547-560.
11. CHA, A., S. PARK, C. KIM, S. YOON, D. LEE, D. KIM, D.W. CHANG, J. CHOI (2018): Effect of radiographic technique on assessment of liver size in Beagles, *American Journal of Veterinary Research*, 79, 1133-1139.
12. CHOI, J., S. KEH, H. KIM, K. JUNYOUNG, J. YOON (2012): Radiographic Liver Size in Pekingese Dogs Versus Other Dog Breeds, *Veterinary Radiology & Ultrasound*, 54, 103-106.
13. COCKER, S., K. RICHTER (2017): Diagnostic Evaluation of the Liver. U: *Textbook of Veterinary Internal Medicine* (ur. Ettinger, Feldman i Cote), osmo izdanje, Elsevier, Amsterdam, 934-3952.
14. CULLEN, J. M. (2008): Jetra, bilijarni sustav i egzokrini dio gušterače. U: *Specijalna veterinarska patologija* (ur. McGavin i Zachary), prema četvrtom američkom izdanju. Stanke, Varaždin, 93-162.
15. ELUNBERF, V. M., J.A. LIDBURY (2017): Hepatic Fibrosis in Dogs, *Journal of Veterinary Internal Medicine*, 32, 26-41.
16. EVAN, H. E., A. de LAHUNTA (2013): *Miller's Anatomy of the Dog: The Digestive Apparatus and Abdomen*, 4th edition. Elsevier, St. Louis, Missouri, 327-333.
17. FORKIN, K. T., D.A. COLQUHON, C. EDWARD, J.L. HUFFMYER (2017): The Coagulation Profile of End-Stage Liver Disease and Considerations for Intraoperative Management, *Anesthesia & Analgesia*, 126, 1-12.

18. GENAIN, M.A., A. BARBOSA, M. HERRTAGE, P. WATSON (2017): Clinical relevance of radiographic linear branching mineral opacities in the canine liver, *Journal of Small Animal Practice*, 59, 432-437.
19. GERBER, M. A., S.N. THUNG (1987): Histology of the Liver, *The American Journal of Surgical Pathology*, 11, 709-720.
20. GREENE, C. E. (2012): *Infectious Diseases of the Dog and Cat*, 4th edition. Saunders, Elsevier Inc., USA, 806-827.
21. GUYTON, A. C., J.E. HALL (2017): *Medicinska fiziologija – udžbenik: Jetra kao organ*, trinaesto izdanje, Medicinska naklada, Zagreb, 881-886.
22. GRGUREVIĆ, I., T. BOKUN, R. HUZJAN-KORUNIĆ, M. VUKELIĆ-MARKOVIĆ, M. BRKLJAČIĆ, G. IVANAC, G. ARALICA, T. ŠTOOS-VEIĆ, A. LUKIĆ, M. BANIĆ, M. KUJUNDŽIĆ (2018): Karakterizacija jetrenih tumora kontrastnim ultrazvukom: rezultati iz terciarnog centra, *Liječnički vjesnik*, 140, 150-155.
23. HOFFMANN, G. (2009): Copper-Associated Liver Diseases, *Veterinary Clinics of North America: Small Animal Practice*, 39, 489-511.
24. JOHNSTON, A. N. (2017): Liver Enzymes. U: *Textbook of Veterinary Internal Medicine* (ur. Ettinger, Feldman i Cote), osmo izdanje, Elsevier, Amsterdam, 793-800.
25. KOZARIĆ, Z. (1997.): Jetra. U: *Veterinarska histologija*, Naklada Karolina, Zagreb, 169-173.
26. KÖING, H. E., H. LIEBICH (2009): Žlijezde povezane s probavnim kanalom (dodatne crijevne žlijezde). U: *Anatomija domaćih sisavaca* (ur. Köing i Liebich), treće izdanje, Naklada Slap, Zagreb, 367-374.

27. KNELL, A. J. (1980): Liver function and Failure: the evolution of liver physiology, *Journal of the Royal College of Physicians of London*, 14, 205-208.
28. LAMB, C. R. (1998): Ultrasonography of Portosystemic Shunts in Dogs and Cats, *Veterinary Clinics of North America: Small Animal Practice*, 28, 725-753.
29. LEVEILLE-WEBSTER, C. R. (2001): Laboratory Diagnosis of Hepatobiliary Disease. U: Pocket companion to textbook of veterinary internal medicine (ur. Ettinger), treće izdanje, W.B. Saunders Company, Philadelphia, Pennsylvania, 501-504.
30. MACINTIRE, D. K., K.J. DROBATZ, S.C. HASKINKS, W.D. SAXON (2004): Manual of Small Animal Emergency & Critical Care Medicine, prvo izdanje, Wiley-Blackwell, Ames, Iowa, 189-225.
31. MAO, S. A., J.M. GLORIOSO, S. L. NYBERG (2014): Liver regeneration, *Translational Research*, 163, 352-362.
32. MAURAGIS, D., C. BERRY (2016): Liver & Gallbladder: Part 1, Today's veterinary practice, svibanj/lipanj 2016., 73-79.
33. MAYHEW, P. D., C. WEISSE (2016): Liver and Biliary System, poglavlje 95, *Veterinaran Key* (online), srpanj 2016. Dostupno na <https://veteriankey.com/liver-and-biliary-system/>
34. MIHN, N. N., H. OBARA, K. SHIMOKASA, J. ZHU (2019): Tensile behaviour and extensional viscosity of bile. *Biorheology*, 56, 37-252.
35. MOK, S. R. S., D. DIEHL, A. S. JOHAL, H. S. KHARA, B. D. CONFER, P. R. MUDIREDDY, A. H. KOVACH, M. M. DIEHL, H. L. KIRCHNER, Z. E. CHEN (2019): Endoscopic ultrasound-guided biopsy in chronic liver disease: a randomized comparison of 19-G FNA and 22-G FNB needles, *Endoscopy International Open*, 7, 62-71.

36. MEYER, D.J. (2013): LIVER. U: Canine and Feline Gastroenterology. (ur. Washabau, J. W., M.J. Day), St. Louis, Missouri, 195-204.
37. MOON LARSON, M. (2016): The Liver and Spleen, poglavlje 37, Veterian Key (online), srpanj, 2016. Dostupno na: <https://veteriankey.com/the-liver-and-spleen/>
38. MORGAN, R. (2017): Hepatobiliary Evaluation Tests, VINCyclopedia of Diseases – VIN, 29(20), 1-9.
39. MUHLBAUER, M. C., S. K. KNELLER (2013): Radiography of the Dog and Cat: Guide to Making and Interpreting Radiographs, prvo izdanje, John Willey & Sons, Inc, Iowa, 380-381.
40. MURAKAMI, T., D. A. FEENEY, K. L. BAHR, K. L. (2012): Analysis of clinical and ultrasonographic data by use of logistic refression models for prediction of malignant versus benign causes of ultrasonographically detected focal liver lesions in dogs, American Journal of Veterinary Research, 73, 821-829.
41. PINZANI, M., J. MACIAS-BARRAGAN (2010): Update on the pathophysiology of the liver fibrosis, Expert Review of Gastroenterology & Hepatology, 4, 459-472.
42. PRATI, D., COLLI (2016): When a liver biopsy is 'normal' ..., Liver International, 36, 21-23.
43. ROCKEY, D. C., S. F. CALDWELL, Z. D. GOODMAN, R. C. NELSON, A. D. SMITH, (2009): Liver biopsy, Hepatology, 49, 1017-1044.
44. ROLFE, D. S., D. C. TWEDT (1995): Copper-Associated Hepatopathies in Dogs, Veterinary Clinics of North America, 25, 399-417.
45. ROTHROCK, K. (2013): Hepatobiliary Neoplasia, VINCyclopedia of Diseases – VIN, 20(34), 1-9.

46. ROTHROCK, K. (2020): Cholangiohepatitis/Cholangitis, VIN *Cyclopedia of Diseases – VIN*, 20(35), 1-10.
47. ROTHUIZEN, J., H. P. MEYER (2001.): History, Physical Examination, and Signs of Liver Disease. U: *Pocket companion to textbook of veterinary internal medicine* (ur. Ettinger), treće izdanje, W.B. Saunders Company, Philadelphia, Pennsylvania, 449.
48. ROTHUIZEN, J., W. E. VAN DEN BROM (1995): Bilirubin metabolism in canine hepatobiliary and haemolytic disease, *Veterinary Quarterly*, 9, 235-240.
49. SAHLANI, L., L. THOMPSON, A. VIRA, A. R. PANCHAL (2016): Bedside ultrasound procedures: musculoskeletal and non-musculoskeletal, *European Journal of Trauma and Emergency Surgery*, 42, 127-138.
50. SAWKAT ANWER, M., D. J. MEYER (1995): Bile Acids in the Diagnosis, Pathology, and Therapy of Hepatobiliary Disease, *Veterinary Clinics of North America: Small Animal Practice*, 25, 503-517.
51. SHARON, A. (2015): What to expect from a liver biopsy: An Internist's perspective, *ACVIM 2015 – VIN*, 30(20), 1-11.
52. SJAASTAD, O. V., O. SAND, K. HOVE (2017): Fiziologija domaćih životinja, prema drugom izdanju, *Naklada Slap, Jastrebarsko*, 592-596.
53. TREFTS, E., M. GANNON, D. H. WASSERMAN (2017): The liver, *Current Biology*, 27(21), studeni 2017. 1147-1151.
54. TWEDT, D. C. (2017): Update on Feline Liver Disease, *Atlantic Coast Veterinary Conference 2017*, 35, 1-9.

55. TWEDT, D. C. (2014): Abnormal Liver Enzymes – A Clinical Approach, ABVP 2014 – VIN, 31(20), 1-5.
56. WATSON, P. J. (2014): Hepatobiliary and exocrine pancreatic disorders. U: Small animal internal medicine (ur. Nelson i Couto), peto izdanje, Elsevier, St. Louis, Missouri, 501-598.
57. WANG, K. Y., D. L. PANCIERA, R. K. AL-RUKIBAT, Z. A. RADI (2004): Accuracy of ultrasound-guided SMALL ANIMALS fine-needle aspiration of the liver and cytologic findings in dogs and cats: 97 cases (1990–2000), Journal of the American Veterinary Medical Association, 22, 75-78.
58. WEBB, C. (2017): Canine Inflammatory/Infectious Hepatic Disease. Textbook of Veterinary Internal Medicine (ur. Ettinger, Feldman i Cote), osmo izdanje, Elsevier, Amsterdam, 3971-3978.
59. WEISSE, C., A.C. BERRENT (2017): Hepatic Vascular Anomalies. U: Textbook of Veterinary Internal Medicine (ur. Ettinger, Feldman i Cote), osmo izdanje, Elsevier, Amsterdam, 3998-4029.
60. WIJDICKS, E. F. M. (2016): Hepatic Encephalopathy, New England Journal of Medicine, 375: 1660-1670.
61. WONG, V. M., C. MARCHE, E. SIMKO (2012): Infectious canine hepatitis associated with prednisone treatment, The Canadian Veterinary Journal, 53, 1219-1221.

6. Sažetak

Jetra je kompaktan organ crveno smeđe boje koji priliježe uz ošit. Najveća je žlijezda u tijelu te je najveći unutarnji organ. Podijeljena je na četiri režnja, četiri podrežnja i dva izdanka, a na visceralnoj površini je smješten žučni mjehur. Funkcija jetre izrazito je raznolika; stvara žuč koja pomaže u probavi i otklanjanja otpadnih tvari iz krvi, detoksicira određene toksina i lijekove, ima najveću metaboličku i biokemijsku ulogu u organizmu, skladišti vitamine, te stvara gotovo sve faktore za zgrušnjavanje krvi. Oštećena jetra ima izrazito veliku sposobnost regeneracije, no nadmašivanjem njenih kapacitetnih sposobnosti dolazi do razvijanja fibroze tkiva, te mogućeg nastanka ciroze, završnog stadija bolesti jetre.

Upala jetre može biti akutna ili kronična, ovisno o osobinama i trajanju inzulta te obrambenim mehanizmima same jetre psa.

Klinički znakovi bolesti hepatobilijarnog sustava su veoma raznoliki i uglavnom nespecifični, poput anoreksije, depresije, povraćanja i proljeva, te sami klinički pregled nije dovoljan za određivanje dijagnoze, stoga je nužan odabir određenih dijagnostičkih metoda u daljnjem procesu dijagnosticiranja.

Rutinskom biokemijskom pretragom seruma može se uočiti povećana aktivnost jetrenih enzima, poput ALT i AST enzima, te AP i GGT enzima koji su nešto specifičniji za bolesti bilijarnog sustava. Rutinskom pretragom krvi može se uočiti prisutnost hipoalbuminemije, jer je jetra jedino mjesto u organizmu gdje se albumini sintetiziraju. Nadalje, hiperbilirubinemija i nastanak žutice može uputiti na bolesnu jetru, no to nije uvijek tako, stoga je daljnja dijagnostika potrebna. Osim navedenog, može se zamijetiti povišena koncentracija ureje i kolesterola, te smanjena koncentracija glukoze. Uvid o funkcionalnoj sposobnosti jetre, izlučivanju žuči i enterohepatičkoj cirkulaciji može nam omogućiti provedba mjerenja koncentracije žučnih kiselina u serumu prije i nakon obroka.

Od slikovne dijagnostike, rendgenografija abdomena upotpunjuje kliničku pretragu psa, te omogućuje subjektivnu procjenu o veličini i položaju jetre, te o eventualno prisutnoj većoj jetrenoj tvorbi. Za detaljniji pregled jetre, uključujući vaskularne i žučne strukture jetre te ravnomjernost parenhima, preporučljivo je napraviti ultrazvučni pregled. No, osjetljivost UZV na jetrene bolesti nije 100%-tna, odnosno ne možemo isključiti neke bolesti iako dijagnostičaru u tom trenutku nisu vidljive.

Temelj gotovo svih objektivnih dijagnoza za bolesti jetre je njena biopsija. S njom možemo odrediti vrstu upale, neoplazije, bolesti parenhima ili se može aspirirati sadržaj žučnog mjehura. Metode dijagnostike bira veterinar na temelju dostupnosti opreme, stanja životinje i financijskih mogućnosti vlasnika, u svrhu dobivanja što točnijih rezultata dijagnostike, a time i dobrobiti psa.

Ključne riječi: jetra, žuč, dijagnostika, krvne pretrage, biopsija.

7. Summary

Diagnosis of liver diseases in dogs

The liver is a compact organ of a reddish-brown color which is located beneath the diaphragm. It is the largest gland and also the biggest internal organ in a body. It has four lobes, four lobules and two processes. The gallbladder is located on the visceral surface. The liver's function is extremely diverse; it produces bile that helps in digestion and removing waste products from blood, detoxicates some of the toxins and drugs and it has the largest metabolic and biochemical function in the organism. The liver also stores vitamins and produces almost every coagulation factor which promotes blood clot formation. A damaged liver has a great regeneration ability, however exceeding its capacity, the liver tissue starts developing fibrosis and might cause cirrhosis – the end stage liver disease. Hepatitis can be acute or chronic, depending on the traits and the duration of insults (ovo nisam siguran, al nije insults), as well as the defending mechanisms of the dog's liver. Clinical signs of hepatobiliary diseases are highly diverse and usually non-specific like anorexia, depression, vomiting and diarrhea, so just a clinical examination is not enough to make a diagnosis. Therefore, choosing a specific diagnostic method is necessary in further diagnostic processes. With a routine biochemistry panel screening, an increased activity of liver enzymes can be found, like ALT and AST or AP and GGT which are somewhat more specific for biliary diseases. In standard blood examination, a presence of hypoalbuminemia can be noticed, because the liver is the only source of albumin production in the organism. Furthermore, hyperbilirubinemia and jaundice development can lead to liver disease, but that is not always the case. Hence, further diagnostic procedures are needed. Besides stated, in routinely done blood examination, an elevated urea and cholesterol concentration can be observed, as well as reduced glucose concentration. A better insight into the liver's function, bile excretion and enterohepatic circulation can be provided by measuring serum bile acid concentration. Radiographic evaluation, a part of diagnostic imaging, is used to complement the physical examination findings in a dog, and can help in the subjective evaluation of the size and liver position. Additionally, it provides information about potential presence of liver masses. For more detailed liver screening, including vascular and biliary liver structures, including parenchyma uniformity, it is recommended to perform ultrasonography. However, ultrasonography sensitivity for liver disease is not 100%

accurate, meaning that one can't exclude some diseases if they are not visible at that moment. The foundation for almost all objective diagnosis for liver diseases is biopsy. It can determine inflammation, neoplasia and parenchymal disease. In addition to this, we can use gallbladder aspiration. The veterinarian chooses the diagnostic methods based on equipment availability, the animal's condition and the financial status of the owner, all in order to get as accurate diagnostic results as possible and thus improving the wellbeing of a dog.

Key words: liver, bile, diagnosis, blood examination, biopsy.

8. Životopis

Rođena sam 30.03.1996. godine u Zagrebu. Završila sam osnovnoškolsko obrazovanje u „Osnovnoj školi Vrbani“ u Zagrebu od 2002. do 2010. godine. Pohađala sam srednju školu u Zagrebu, u „Ženskoj općoj gimnaziji Družbe sestara milosrdnica“ u razdoblju od 2010. do 2014. Odmah zatim postala sam studentica integriranog preddiplomskog i diplomskog studija veterinarske medicine na Veterinarskom fakultetu Sveučilišta u Zagrebu. U „Specijalističkoj veterinarskoj praksi Veterina Branimir“ odradila sam stručnu praksu. Težinski prosjek ocjena s kojim sam završila studij je 4.1 Volontirala sam u „Specijalističkoj veterinarskoj praksi za male životinje Dr. Pezo“ i „Veterinarskoj ambulanti za kućne ljubimce Vet Point“. Od rujna 2020. godine zaposlena sam u salonu za šišanje i dotjerivanje pasa „Šapa,„. Aktivno se koristim engleskim jezikom u čitanju, pisanju i govoru.