

# Citološka pretraga slezena pasa: pregled nalaza Zavoda za Veterinarsku patologiju, Veterinarskog fakulteta u Zagrebu u desetogodišnjem razdoblju

---

**Budicin, Emanuel**

**Master's thesis / Diplomski rad**

**2022**

*Degree Grantor / Ustanova koja je dodijelila akademski / stručni stupanj:* **University of Zagreb, Faculty of Veterinary Medicine / Sveučilište u Zagrebu, Veterinarski fakultet**

*Permanent link / Trajna poveznica:* <https://um.nsk.hr/um:nbn:hr:178:902149>

*Rights / Prava:* [In copyright](#)/[Zaštićeno autorskim pravom.](#)

*Download date / Datum preuzimanja:* **2025-01-25**



*Repository / Repozitorij:*

[Repository of Faculty of Veterinary Medicine -  
Repository of PHD, master's thesis](#)



SVEUČILIŠTE U ZAGREBU  
VETERINARSKI FAKULTET

Emanuel Budicin

Citološka pretraga slezena pasa: pregled nalaza Zavoda za Veterinarsku patologiju,  
Veterinarskog fakulteta u Zagrebu u desetogodišnjem razdoblju

Diplomski rad

Zagreb, 2022.

Diplomski rad izrađen je na Zavodu za veterinarsku patologiju Veterinarskog fakulteta Sveučilišta u Zagrebu.

Predstojnik zavoda:

izv. prof. dr. sc. Marko Hohšteter

Mentor:

izv. prof. dr. sc. Ivan-Conrado Šoštarić-Zuckermann, DECVP

Članovi povjerenstva za obranu diplomskog rada:

1. izv. prof. dr. sc. Marko Hohšteter
2. dr. sc. Lidija Medven Zagradišnik
3. izv. prof. dr. sc. Ivan-Conrado Šoštarić-Zuckermann, DECVP

## ZAHVALE

Na prvom mjestu htio bih se zahvaliti svojoj obitelji, naročito svojim predivnim roditeljima, Vesni i Riccardu, koji su me tijekom ovog dugotrajnog studiranja neprestano podržavali, voljeli, usmjeravali na pravi put, i uložili veliki trud da mi omoguće sve kako bih što bezbolnije i kvalitetnije dostigao svoje ciljeve. Zahvaljujem se i sestri Pameli koja me neprestano motivirala i poticala da ostvarim sve svoje snove, bratu Sebastianu i Marijani, koji su mi pružili drugi dom i koji su me svih ovih godina trpili, pomagali i uveseljavali, nećaku Mateu koji mi nikad ne da mira i koji će napokon dobiti svoju sobu te Siggy koja me zabavljala svojim ispadima, pravila mi društvo u svakom trenutku i pomagala u učenju anatomije i vježbanju kliničkog pregleda.

Od srca zahvaljujem svojem uvijek veselom i strpljivom mentoru, izv. prof. dr. sc. Ivanu - Conradu Šoštarić-Zuckermannu, DECVP na uloženom trudu, pomoći i stručnim savjetima tijekom pisanja ovog diplomskog rada. Zahvaljujući njemu i najsimpatičnijem Bepu završetak ove avanture i izrada diplomskog rada bili su vrlo zabavni i poučni.

Zahvaljujem se i svojim najboljim kolegicama i prijateljicama Petri, Nikolini, Lani i Ivani koje su svih ovih godina bile uz mene, smijale se, plakale i zabavljale sa mnom, a posebno se želim zahvaliti drugoj Lani koja mi je uljepšala posljednje godine studiranja i bez koje bih bio i dalje izgubljen. Priuštile su mi mnoge predivne trenutke koji će mi ostati u pamćenju cijelog života. Veliku potporu su mi pružali i dugogodišnji najbolji, uvijek prisutni prijatelji Louie, Anton i Vedran. Ponosim se što sam okružen tako divnim prijateljima i zauvijek ću im biti zahvalan.

Želim se zahvaliti i svojoj predivnoj trenerici Maii, koja mi je prenijela svoju ljubav prema mačevanju i koja me moralno podržavala i motivirala da završim ovaj studiji na što kvalitetniji i mirniji način.

## **POPIS PRILOGA**

### **Popis tablica**

Tablica 1. Prikaz najčešćih artefakta i kontaminanta citoloških preparata u veterinarskoj medicini.

Tablica 2. Citološka podjela neoplazija s općim karakteristikama razmaza i najčešćim primjerima u slezeni.

Tablica 3. Prikaz semikvantitativnog sustava ocjenjivanja brojnosti i očuvanosti eritrocita i nuklearnih stanica.

Tablica 4. Ocjene brojnosti i očuvanosti eritrocita i nuklearnih stanica izraženih u obliku mod-a i srednje vrijednosti  $\pm$  standardna devijacija te minimalne i maksimalne vrijednosti srednje vrijednosti pojedinih uzoraka.

### **Popis slika**

Slika 1. A i C prikazuju klasičan tip razmaza s karakterističnim pernim krajevima vidljiv golim okom (A) i mikroskopski s ukupnim povećanjem 50x (B). B i D prikazuju linearni razmaz vidljiv golim okom (B) i mikroskopski s ukupnim povećanjem 50x (D).

Slika 2. A i C prikazuju preobilni razmaz vidljiv golim okom (A) i mikroskopski s ukupnim povećanjem 50x (B). B i D prikazuju preosudni razmaz vidljiv golim okom (B) i mikroskopski s ukupnim povećanjem 50x (D).

Slika 3. A) Precipitati boja, ukupno povećanje 200x. B) Kromatinske niti ukupno povećanje 200x.

Slika 4. Uzorak s većim brojem keratinskih ljuski; ukupno povećanje 100x.

Slika 5. Klasifikacija najčešćih citoloških nalaza na slezeni na temelju stanične populacije.

Slika 6. Prikaz zastupljenosti pojedinih pasmina u istraživanju.

Slika 7. Prikaz zastupljenosti spolova u istraživanoj skupini.

Slika 8. Prikaz omjera linearnih i klasičnih tipova razmaza.

Slika 9. Nerazvučene kapljice uzorka tzv. "Shotgun blast" ukupno povećanje 50x.

Slika 10. Brojčani prikaz uzoraka s pojedinim artefaktima.

Slika 11. Brojčani prikaz uzoraka s pojedinim kontaminantima.

Slika 12. Prikaz citoloških dijagnoza istraživanih uzoraka.

## SADRŽAJ

1. UVOD.....	1
2. PREGLED DOSADAŠNJIH ISTRAŽIVANJA.....	3
2.1. Anatomija i fiziologija slezene .....	3
2.2. Citološka pretraga .....	4
2.2.1. Biopsija iglom .....	5
2.2.2. Izrada razmaza .....	6
2.2.3. Bojanje preparata .....	7
2.2.4. Slanje uzoraka na pretragu .....	8
2.3. Citologija slezene .....	8
2.4. Artefakti i kontaminanti .....	9
2.4.1. Artefakti .....	9
2.4.2. Kontaminanti .....	11
2.5. Najčešće citološke dijagnoze slezene .....	13
2.5.1. Hiperplazija .....	13
2.5.2. Splenitis .....	14
2.5.3. Ekstramedularna hematopoeza .....	14
2.5.4. Neoplazije .....	14
3. MATERIJAL I METODE .....	16
3.1. Statistička obrada podataka .....	18
4. REZULTATI .....	18
4.1. Struktura istraživane populacije pasa i uzorci .....	18

4.2. Eritrociti i nuklearne stanice .....	21
4.3. Artefakti i kontaminanti .....	22
4.4. Citološke dijagnoze .....	24
5. RASPRAVA .....	25
6. ZAKLJUČAK .....	29
7. LITERATURA .....	31
8. SAŽETAK .....	33
9. SUMMARY .....	35
10. ŽIVOTOPIS .....	36

## 1. UVOD

Citološka pretraga je minimalno invazivna, brza i jeftina dijagnostička metoda kojom određujemo tipove stanica i staničnih populacija uzorkovanog tkiva (RADIN i WELLMAN, 2001). Zbog čestih financijskih ograničenja vlasnika, ali i zbog smanjenja rizika kod sputavanja životinja ili anestezije koje su nerjetko potrebne za izvođenje zahtjevnijih i invazivnijih dijagnostičkih postupaka, citološka pretraga u veterinarskoj medicini vrlo je značajna dijagnostička metoda, naročito u maloj praksi (SHARKEY i sur. 2014). Ona uvelike pomaže u donošenju dijagnoza, određivanju prirode procesa (neoplazija ili upala), sastavljanju plana terapije, formiranju prognoze i u odabiru daljnjih dijagnostičkih postupaka (COWELL i TAYLER, 2002).

Za razliku od humane medicine, u veterini se citološka pretraga često koristi kao dio primarne obrade pacijenta, naročito, u maloj praksi. U nekim slučajevima, kao kod obriska iz vanjskog slušnog kanala ili aspirata iz kožnih i potkožnih lezija, citološku pretragu mogu u potpunosti obaviti veterinari opće prakse. Obrada citoloških preparata vrlo je brza i jednostavna te se može obaviti odmah pri pregledu životinje. Na taj način u kratkom roku dobivamo konzistentnije informacije koje će nam uvelike pomoći u postavljanje radne dijagnoze i odabiru što efikasnijeg plana liječenja i prognoze te će vlasnici istovremeno biti zadovoljniji (COWELL i TAYLER, 2002). No ipak, u većini slučajeva preporuča se uzorke poslati u specijalizirane laboratorije ili u slične ustanove specijaliziranim patolozima kako bi dobili što stručnije mišljenje i točniju dijagnozu (SHARKEY i sur. 2014).

U veterinarskoj medicini postoji veliki broj raznih vrsta životinja koji se anatomske i fiziološke uveliko razlikuju. Da bi se citološki preparati mogli što točnije interpretirati, potrebna je velika količina specifičnog znanja i adekvatna literatura. Kod egzotičnih životinja, životinja iz zooloških vrtova te divljih životinja u većini slučajeva literatura je vrlo oskudna a ponekad i nepostojeća. Zbog toga, patolozi koji se bave s takvim vrstama životinja, moraju potražiti pomoć drugih subspecijalista ili samostalno dovesti zaključke na temelju poznatih činjenica o dotičnoj vrsti životinje (SHARKEY i sur. 2014).

Osim iskustva patologa koji obrađuje i procjenjuje uzorke, vrlo je važno pravilno uzimanje i priprema uzoraka. Kliničari, naročito u privatnim praksama, često osim pravilnog uzorkovanja,



moraju i izraditi razmaze te ih obojati. Citološki uzorci se sastoje od stanica koje okom nisu vidljive. Iz tog razloga u trenutku uzorkovanja vrlo je teško procijeniti da li su uzorci reprezentativni i adekvatni za dijagnostički postupak (COWELL i sur., 2008).

Tijekom uzimanja uzoraka i njihove obrade često može doći do pojave kontaminacija uzoraka i određenih greški u obradi što rezultira pojavom artefakata. Pojava kontaminacija i artefakata može se uvelike smanjiti, ali nikad u potpunosti prevenirati. Njihovom pojavom, fiziološke stanice mogu strukturno izgledati drukčije što može dovesti do zablude da se radi o promjenjenim, neoplastičnim stanicama ili mogu sakriti uzročnike infekcije te posljedično dovode do krive interpretacije uzorka i dijagnoze (MONACO i sur., 2017).

U prošlosti uzorci su se uzimali uglavnom iz površinskih lezija i tkiva. Danas, s napredovanjem tehnologije i sve jeftinijim i dostupnijim ultrazvučnim aparatima, sve se češće uzorkuju unutarnji organi među kojim je i slezena (COWELL i sur., 2008.). Slezena je organ koji pripada hematopoetskom sustavu. Zbog svoje građe i funkcije te uske povezanosti s krvlju i ostalim hematološkim tkivima, citološka pretraga slezene je vrlo važna dijagnostička metoda za procjenu bolesti hematopoetskog sustava. Najčešće bolesti slezene su: reaktivna hiperplazija, upala, neoplazija, ekstramedularna hematopoeza i hemosideroza (CHRISTOPHER, 2003). Uzorci se najčešće prikupljaju uz pomoć uske igle i ultrazvuka, metodom aspiracije odnosno FNA (fine needle aspiration) ili metodom bez aspiracije (pincushion technique) (LE BLANC i sur., 2009).

Zbog oskudnosti podataka o kvaliteti citoloških uzoraka i sve veće popularnosti citološke pretrage u veterini, cilj ovog rada bio je utvrditi kvalitetu citoloških uzoraka slezene pasa i dobivenih dijagnoza obrađenih na Zavodu za Veterinarsku Patologiju u razdoblju od 2009. do 2020. godine.

## 2. PREGLED DOSADAŠNJIH ISTRAŽIVANJA

### 2.1. Anatomija i fiziologija slezene

Slezena pasa je plosnati, izduženi organ tamnocrvene boje, oblika čizme (ZACHARY, 2017). Nalazi se na lijevoj strani peritonealne šupljine, kaudalno od ošita u hipogastričnoj regiji u visini rebrenog luka (KÖNIG i LIEBICH, 2005). Ovješena je za gastrolijenalni ligament i prekrivena je peritoneumom (ZACHARY, 2017). Na slezeni razlikujemo dvije površine, facies diaphragmatica koja je okrenuta prema ošitu, i facies visceralis, okrenuta prema želucu i crijevima. Duž cijele visceralne površine pruža se hilus lienis oko kojega se mogu naći još jedna ili nekoliko dodatnih slezena koje potječu od raspršenih primordijalnih stanica tijekom embrionalnog razvoja (KÖNIG i LIEBICH, 2005).

Slezenu obavija vezivnotkivna čahura bogata glatkim mišićnim stanicama. Čahura prodire u unutrašnjost slezene tvoreći trabekule, odnosno prostore ispunjene crvenom i bijelom pulpom (KÖNIG i LIEBICH, 2005).

Bijela pulpa je dio parenhima građena od zasebno organiziranih područja limfoidnog tkiva. Sastoji se od periarteriolarne limfoidne naslage (engl. PALS) i folikula slezene koji leže na periferiji PALS-a. PALS predstavlja područje T limfocita, dok folikuli B limfocita. Funkcije bijele pulpe su hvatanje i fagocitoza antigena koji se prenašaju krvlju, te njihova prezentacija T limfocitima što rezultira aktivacijom T i B limfocita i stvaranjem antitijela (ZACHARY, 2017).

Crvena pulpa predstavlja rezervoar krvi. Psi imaju sinusoidnu slezenu koja se sastoji od guste mreže međusobno povezanih sinusoida. Obložene su endotelnim stanicama i okružene makrofagima čija citoplazma može prodrijeti kroz procjepe na sinusoidama u lumen, što omogućava fagocitozu (ZACHARY, 2017).

Slezenu krvlju opskrbljuje a. lienis, grana a. celiacae, dok odvodi v. lienis u v. portae (KÖNIG i LIEBICH, 2005). Lijenalna arterija prolazi kroz kapsulu slezene na hilusu, grana se i ulaze u fibromuskulturne trabekule (ZACHARY, 2017). Ponovno se granaju nakon čega ulaze u bijelu pulpu kao aa. centrales (KÖNIG i LIEBICH, 2005). Svaka arteriola je okružena nakupinama limfoidnih stanica pri čemu tvore periarteriolarne limfoidne omotače (engl. PALS). U pasa, one izlaze iz bijele pulpe i uljevaju se u venske sinusoidne obložene diskontinuiranim epitelom

(ZACHARY, 2017). Krv se zatim uljeva u lienalne venule, trabekularne vene i završavaju s v. lienis koja se uljeva u v. portae. Limfa u slezenu utječe putem lnn. lienales, iz kojih limfa ide u truncus celiacus i u cisternu chyli. Slezena je inervirana s vegetativnim parasimpatičnim i simpatičnim vlaknima koji spadaju u plexus solearis (KÖNIG i LIEBICH, 2005).

Slezena je najveći sekundarni limfoidni organ u sisavaca. Služi kao skladište eritrocita koji se otpuštaju prema potrebi, filtrira krv i uklanja istrošene eritrocite iz krvi, iz hemoglobina izvlači željezo i otpušta ga za ponovnu upotrebu te proizvodi limfocite i monocite (CHRISTOPHER, 2003). Slezena nije neophodna za život jer većinu njezinih funkcija mogu zamjeniti drugi organi. Iako psi u pravilu nakon splenektomije nastavljaju normalno živjeti bez trajnih posljedica, postoje određena stanja kod kojih nedostatak slezene negativno djeluje na dijagnostiku i tijek bolesti. Kao primjer možemo uzeti povećanu diseminaciju uzročnika infekcije u organizmu kod upalnih stanja uzrokovanih mikroorganizmima i procjena stanične populacije slezene kod dijagnostike limfoma (SANTOS i sur., 2016).

## **2.2.Citološka pretraga**

Indikacije za primjenu citološke pretrage su raznolike. Može se koristiti za uzorkovanje različitih masa ili lezija na površini ili unutrašnjosti tijela, organa, nakupljenih tekućina i slično (CHRISTOPHER, 2003). Metode koje se koriste za dobivanje citoloških uzoraka su otisci, brisevi, struganje te metode biopsije iglom s ili bez aspiracije sadržaja. Indikacije za svaku od ovih metoda su različite. Metode biopsije iglom koriste se kod uzorkovanja različitih masa na površini ili unutrašnjosti tijela, limfnih čvorova, unutrašnjih organa ili za uzorkovanje tekućina. Otisci se koriste kod eksudativnih kožnih bolesti i za uzorke dobivene biopsijom. Struganje koristimo kod ravnih kožnih lezija koje se ne mogu uzorkovati biopsijom iglom, a uzorkovanje obriskom uglavnom koristimo kod različitih fistula ili za dobivanje vaginalnih uzoraka (COWELL i sur., 2008). U ovom istraživanju su izabrani uzorci koji su uzorkovani s metodama biopsije iglom s ili bez aspiracije sadržaja.

### 2.2.1. Biopsija iglom

Biopsija iglom je najčešće korištena metoda citološkog uzorkovanja koja se izvodi sa standardnom iglom i špricom s ili bez aspiracije sadržaja (LE BLANC i sur., 2009). Smatra se da je ova metoda najbolja metoda za uzimanje citoloških uzoraka različitih masa ili proliferativnih lezija, a također je i minimalno invazivna što ju čini idealnom za uzorkovanje unutrašnjih organa (COWELL i sur., 2008).

Preporuča se korištenje igala debljine 22 – 25 gauge zajedno sa štrcaljkom zapremnine 3 – 20 ml. Ako se koriste igle koje su debljeg promjera od 22 gauge dolazi do aspiracije pre debelih dijelova tkiva. Takvi uzorci se otežano obrađuju i nerjetko su pre obilni. Osim toga, uzrokuju veću traumatizaciju tkiva i krvnu kontaminaciju. Veličina štrcaljke se odabire na osnovi konzistencije tkiva koji se aspirira. Kod mekših tkiva može se koristiti štrcaljka od 3 ml, dok kod čvrstih i kompaktnijih tkiva potrebno je koristiti šprice veće zapremnine kako bi se uspio održati zadovoljavajući negativni tlak za aspiraciju dovoljne količine stanica (COWELL i TAYLER, 2002).

Mjesto na kojemu će se uzimati uzorak priprema se ovisno o tome koje pretrage će se provoditi i što se uzorkuje. U slučaju da se uzorak šalje na mikrobiološku procjenu ili ako se uzorkuju organi koji se nalaze u tjelesnim šupljinama, mjesto aspiracije se mora kirurški pripremiti. U suprotnom je dovoljna priprema kao kod venepunkcije. Kad se radi aspiracija vođena ultrazvukom preporuča se zamjena ultrazvučnog gela s alkoholom zbog kontaminacije uzoraka (COWELL i sur., 2008).

Prije uzorkovanja preporuča se priprema šest ili više stakalca na ravnoj, čvrstoj površini. Površina stakalca trebala bi se rutinski očistiti s papirnatim ručnikom ili sličnim materijalom od eventualnih nečistoća (RASKIN i MEYER, 2016).

Postoje dvije metode biopsije iglom, to su metoda s aspiracijom sadržaja (engl. Fine needle aspiration, FNA) i metoda bez aspiracije sadržaja (engl. pincushion technique) (LE BLANC i sur., 2009). Obje metode započinju s stabilizacijom mase ili tkiva koji se želi uzorkovati, nakon čega se pažljivo uvodi igla u samom središtu. Kod metode s aspiracijom sadržaja pomoću šprice stvaramo jak negativan tlak. Ako smo u mogućnosti, održavajući negativan tlak izvlačimo i uvlačimo iglu u različitim smjerovima, ali bez izlaska iz uzorkovanog tkiva. Ako negativan tlak održavamo tijekom izlaska iz ciljanog tkiva ili mase aspiriramo i ostala okolna tkiva te postoji mogućnost da se aspirirani sadržaj povuče duboko u šprici i postane neiskoristiv. Zbog toga je vrlo

važno prije izlaska pustiti negativan tlak. Nakon izvlačenja igle uzorak pomoću šprice postavljamo na stakalce u što kraćem roku (COWELL i sur., 2008).

Metoda bez aspiracije sadržaja izvodi se na isti način samo bez stvaranja negativnog tlaka. Nakon ulaska igle u tkivo, igla se više puta izvlači i uvlači u tkivo kako bi se unutar igle skupilo što više stanica. Također kao i kod prethodne metode moramo pripaziti da ne izlazimo iz ciljanog tkiva ili mase kako nebi skupili stanice okolnih tkiva. Nakon izvlačenja igle, špricom koju smo prethodno napunili zrakom ispuštamo uzorak na stakalce (COWELL i sur., 2008).

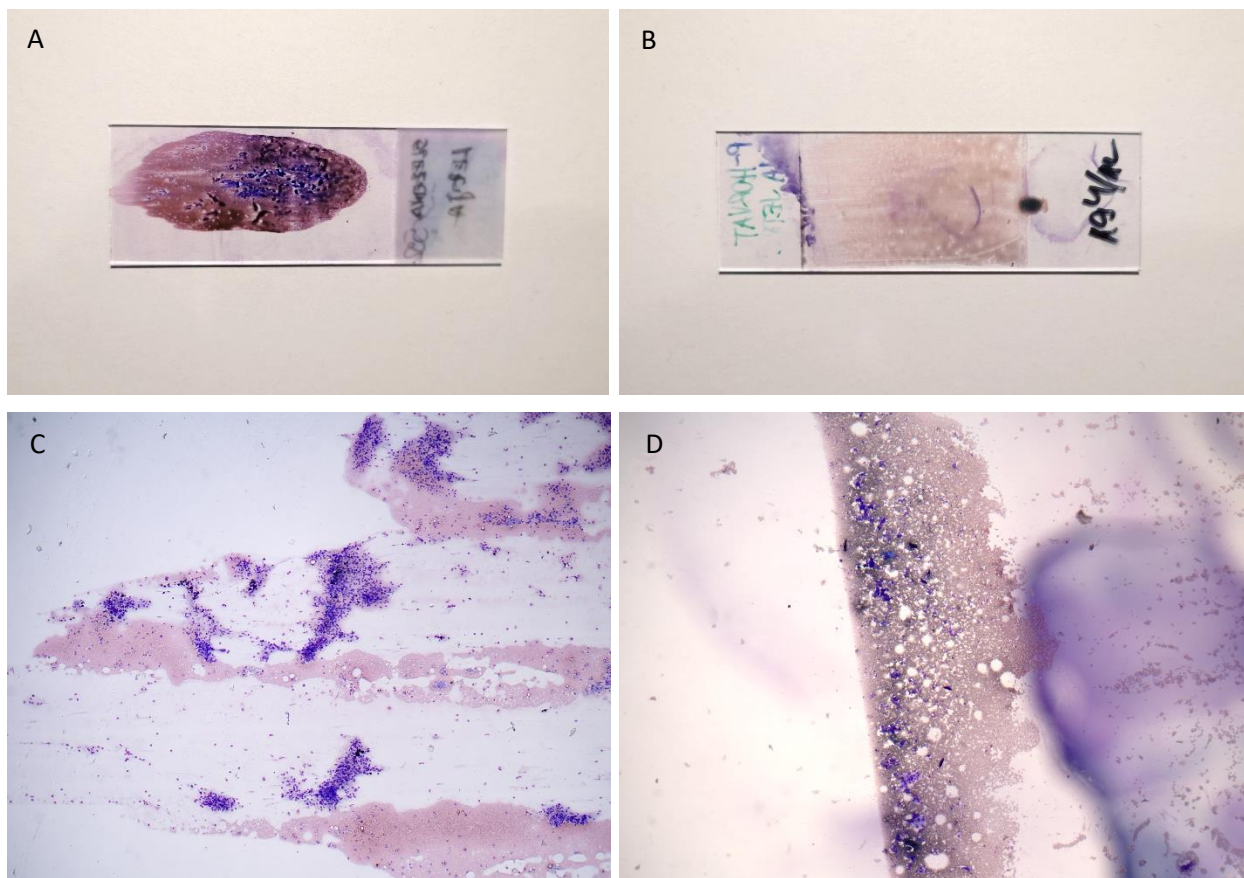
Ako smo iz određene mase dobili samo tekućinu, nakon njezine drenaže tekućinu stavljamo u epruvetu s EDTA te nakon toga s novom, čistom iglom ponovno punktiramo čvrsti dio mase koji ćemo nanjeti na stakalce. U tom slučaju oba se uzorka šalju na citološku pretragu i pregledavaju (RASKIN i MEYER, 2016).

### **2.2.2. Izrada razmaza**

Postoji nekoliko različitih metoda za izradu citoloških razmaza. Odabir načina izrade ovisit će o konzistenciji tkiva i znanju osobe koja ga izrađuje. Najčešće primjenjene metode su stakalce preko stakalca (engl. „squash preps“) i metoda krvnog razmaza (RASKIN i MEYER, 2016).

Metoda stakalca preko stakalca je vrlo jednostavna i često se primjenjuje. Nakon aplikacije uzorka na stakalcu, uzima se drugo čisto stakalce koje se lagano prisloni preko uzorka i pažljivo se povlači prema suprotnom kraju stakalca. Na taj se način uzorak razvuče po cijelom stakalcu u tankom sloju (COWELL i sur., 2008).

Metoda krvnog razmaza se koristi za uzorke koje imaju veću količinu tekućine ili krvi. Na jedan kraj stakalca postavlja se uzorak. Zatim drugo čisto stakalce prislonimo pod kutem od 45 stupnjeva na stakalce s uzorkom te ga povlačimo do jedne trećine u uzorak. Nakon toga stakalce pažljivo i brzo proklizimo po stakalcu s uzorkom. Uzorak bi tada trebao završavati s tzv. pernim krajevima (engl. feathered edge), odnosno to je klasični tip razmaza. Tijekom izrade ovih razmaza može se povlačiti uzorak do određene duljine nakon čega naglo podižemo stakalce. Time dobivamo razmaz koji završava ravnom linijom (linearni razmaz, engl. linear ili line smear) (COWELL i sur., 2008) (Slika 1.).



**Slika 1.** A i C prikazuju klasičan tip razmaza s karakterističnim pernim krajevima vidljiv golim okom (A) i mikroskopski s ukupnim povećanjem 50x (C). B i D prikazuju linearni razmaz vidljiv golim okom (B) i mikroskopski s ukupnim povećanjem 50x (D).

### 2.2.3. Bojanje preparata

U slučaju da se pripremljeni uzorci šalju u različite laboratorije na evaluaciju, ne preporuča se njihovo bojanje. Takve uzorke dovoljno je fiksirati na zraku. Bojanje će se izvršiti u laboratoriju prema preferencijama patologa. U slučaju da je izrađeno više stakalaca, jedno se može obojati kao dokaz da je uzet prihvatljiv uzorak (COWELL i sur., 2008).

Postoje različite boje koje se koriste za izradu preparata. Dvije najčešće skupine boja su Romanowsky (Wright, Giemsa, Diff-Quick) te Papanicolaou i njegovi derivati (COWELL i TAYLER, 2002).

#### **2.2.4. Slanje uzoraka na pretragu**

Zadnji korak u obradi uzoraka koji kliničari moraju pažljivo odraditi je slanje uzoraka na laboratorijsku pretragu. Vrlo je važno da se uzorci pakiraju na što adekvatniji i sigurniji način. Pakiranja u obliku tankih kartona vrlo su loš izbor jer ne pružaju dovoljnu zaštitu. U tim slučajevima u laboratoriji dolaze razbijena stakalca koja nemaju dijagnostičke vrijednosti. Preporuča se korištenje komercijalne plastične ili stiroporne ambalaže. Kao alternativna opcija uzorci se mogu višestruko omotati u papirnate ručnike i zatim ispakirati u male, čvrste kartonske kutije (COWELL i sur., 2008).

Svaki razmaz potrebno je označiti kako se uzorci ne bi pomješali. Uz uzorke potrebno je i poslati i popratni dopis s osnovnim podacima o životinji, vlasniku i mjestu uzorkovanja (RASKIN i MEYER, 2016).

#### **2.3. Citologija slezene**

Citološki uzorci slezene sastoje se od krvi, limfoidnog tkiva (bijeke pulpe) i strome (crvene pulpe). U većini uzoraka prisutna je krv i limfoidno tkivo, dok stroma se pojavljuje rijetko i znak je uzorkovanja slezene (CHRISTOPHER, 2003).

Većina uzoraka ima velike količine krvi, što možemo vidjeti po velikom broju eritrocita i nakupinama trombocitnih agregata (RASKIN i MEYER, 2016). Također se javljaju i leukociti iz krvi, rijetko eritrociti s jezgrom i megakariociti. Leukocite iz krvi vrlo teško možemo razlikovati od slezenskih leukocita, što nam je važno kod sistemske leukocitoze (CHRISTOPHER, 2003).

Bijela pulpa se pojavljuje u obliku nakupina limfoidnog tkiva rasprostranjenih po razmazu. Stanična populacija je jako slična kao u limfnih čvorova što gotovo onemogućuje njihovo razlikovanje samo na temelju razmaza. Najbrojniji su mali limfociti, zatim u manjem broju se javljaju srednji i tek nekoliko velikih limfocita (RASKIN i MEYER, 2016).

Crvena pulpa se sastoji od mješavine endotelnih stanica, fibrocita i makrofaga (CHRISTOPHER, 2003). Makrofagi mogu sadržavati intracitoplazmatski hemosiderin (COWELL i sur., 2008). Na razmazu se stroma često vidi u obliku aglomerata različitih veličina koji se sastoje

od mezenhimalnih stanica i makrofaga. Ponekad se mogu uočiti i pokoji mastocit, nakupine hemosiderina i kapilara (CHRISTOPHER, 2003).

## **2.4.Artefakti i kontaminanti**

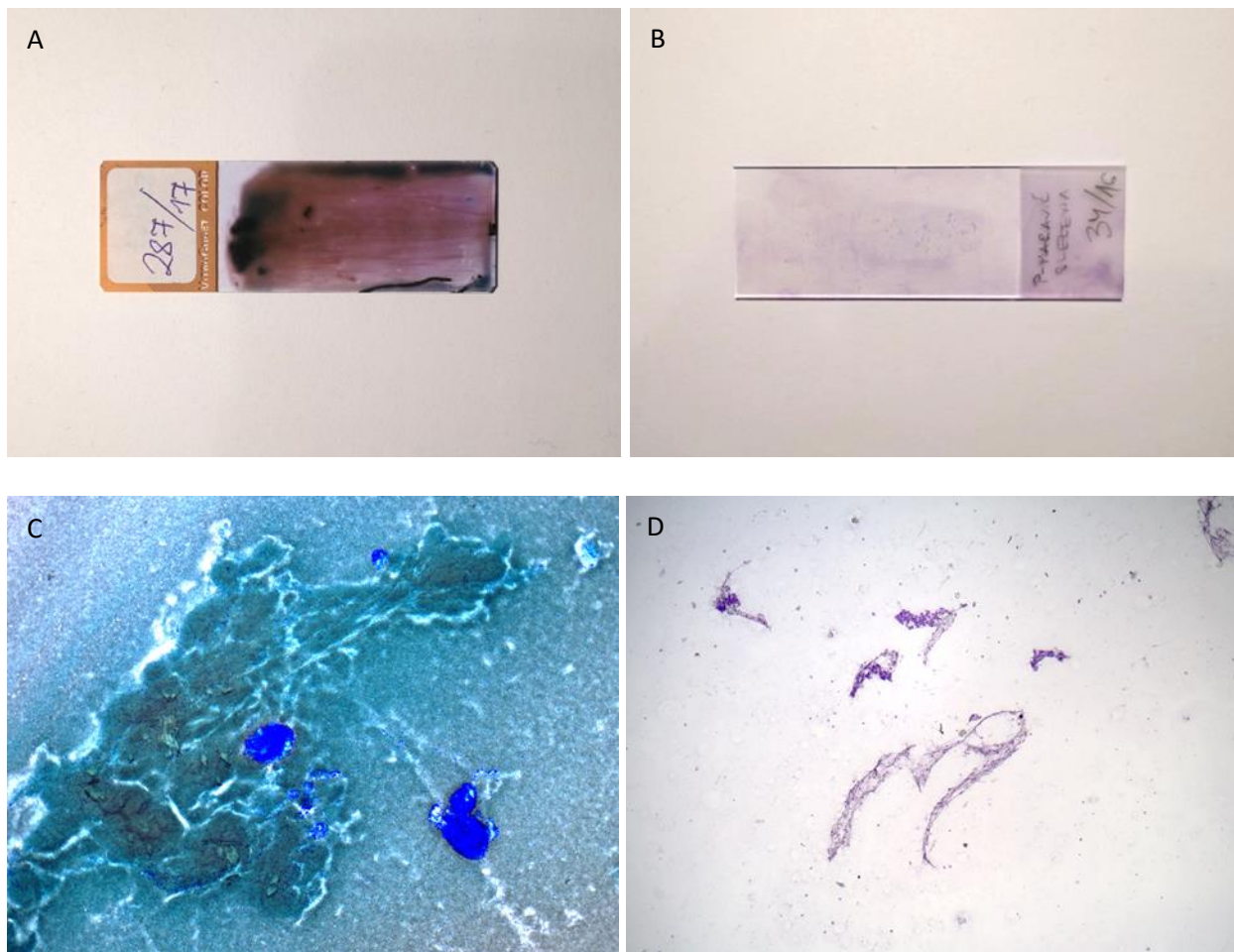
### **2.4.1. Artefakti**

Artefakti su nepravilne stanične strukture koje nastaju tijekom uzorkovanja, obrade ili slanja odnosno pohranjivanja preparata. Nisu prisutne u fiziološkom tkivu nego nastaju tijekom uzimanja uzoraka ili njihove obrade (SAHAY i sur., 2013). Mogu dovesti do promjena izgleda stanica i sakrivanja pojedinih staničnih detalja ili uzročnika bolesti te na taj način interferiraju s citološkom prosudbom uzoraka (MONACO i sur., 2017). U artefakte koji nastaju prilikom prikupljanja materijala ubrajamo preobilne i preoskudne preparate, i razrjeđenje stanica koje može nastati prilikom kontaminacije krvlju ili prisustva edemske tekućine. Osim njih, postoje i artefakti nastali tijekom obrade kao što su kromatinske niti, precipitati boja i kontakt s formalinskim parama (SAHAY i sur., 2013).

Preobilni uzorci (Slika 2. A i C) su uzorci u kojima su stanice u više slojeva što onemogućuje pravilnu fiksaciju i bojanje, a time i razlikovanje staničnih detalja, prepoznavanje stanica i dovođenje citološke dijagnoze (MONACO i sur., 2017). Nastaju zbog pre velike količine materijala koje se nanese na jednom stakalcu, velikih dijelova tkiva koji se ne mogu pravilno razvući, kasnog razvlačenja i posljedičnog sušenja uzorka ili ako je materijal ištrcan iz pre velike udaljenosti u obliku malih kapljica koje se brzo suše (engl. shotgun blast) (COWELL i sur., 2008).

Preoskudni uzorci (Slika 2. B i D) pak nemaju dovoljno stanica za postavljanje mišljenja ili dijagnoze. Najčešće se takvi uzorci sastoje od tek nekoliko stanica ili ih uopće nemaju, a ponekad mogu imati samo eritrocite ili dijeliće nekog drugog materijala. Takvi uzorci najčešće nastaju ako se promaši ciljano tkivo i uzorkuje neko tkivo koje nema puno stanica (COWELL i sur., 2008).





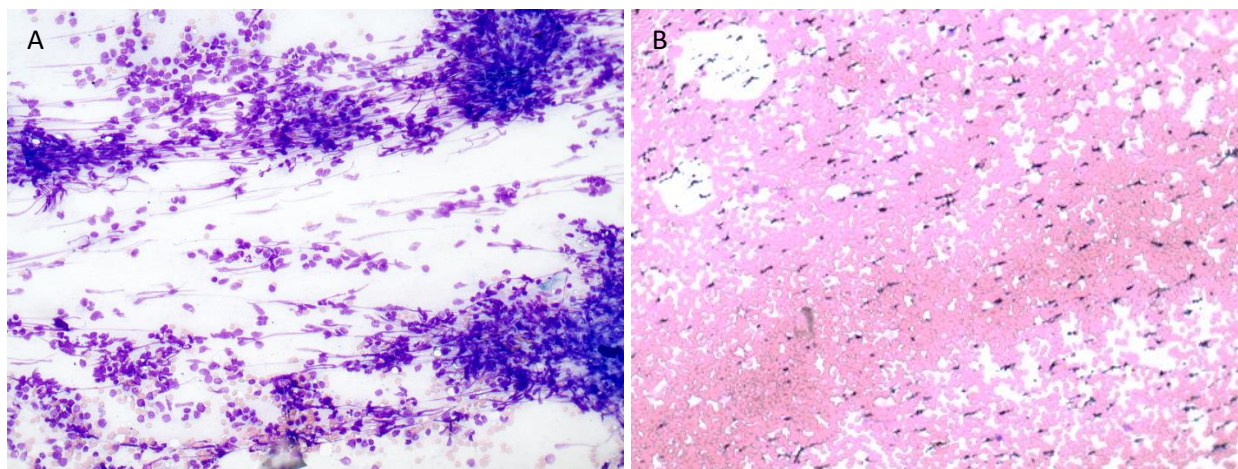
**Slika 2.** A i C prikazuju preobilni razmaz vidljiv golim okom (A) i mikroskopski s ukupnim povećanjem 50x (B). B i D prikazuju preosudni razmaz vidljiv golim okom (B) i mikroskopski s ukupnim povećanjem 50x (D).

Razrijeđenje stanica nastaje prilikom uzimanja uzoraka bogatih određenim tekućim sadržajem (LE BLANC i sur., 2009). Najčešće nastaje prilikom kontaminacije krvlju prilikom uzorkovanja tkiva ili masa koje su jako vaskularizirane ili sadrže kavernoze prostore ispunjene krvlju (MONACO i sur., 2017).

Kromatinske niti nastaju kao rezultat puknuća stanica i njihovih jezgara. Nastaju zbog prekomjernog pritiska uzorka prilikom razvlačenja po stakalcu (Slika 3.A). Određene stanice kao što su limfoblasti lakše pucaju od drugih, već kod blagog povećanja pritiska. U citološkom uzorku nitastog su izgleda te prate smjer razvlačenja uzorka pri čemu dobivaju izgled repova kometa (engl.

comet tails) (COWELL i sur., 2008). Zbog svog nitastog izgleda ponekad podsjećaju na hife gljivica ili na druge slične patogene te je potreban dodatni oprez prilikom njihove interpretacije (SAHAY i sur., 2013).

Jedan od najčešćih artefakata su precipitati boja, koji su vidljivi kao ljubičaste, veće ili manje granularne strukture raspršene po stakalcu (MONACO i sur., 2017) (Slika 3.B). Najčešće se skupljaju na rubovima, ali mogu biti raspršene po cijeloj površini preparata. Mogu nastati zbog nepravilne filtracije boja, korištenja prljavih stakalca ili nepravilnog ispiranja stakalca nakon bojanja (COWELL i TAYLER, 2002).

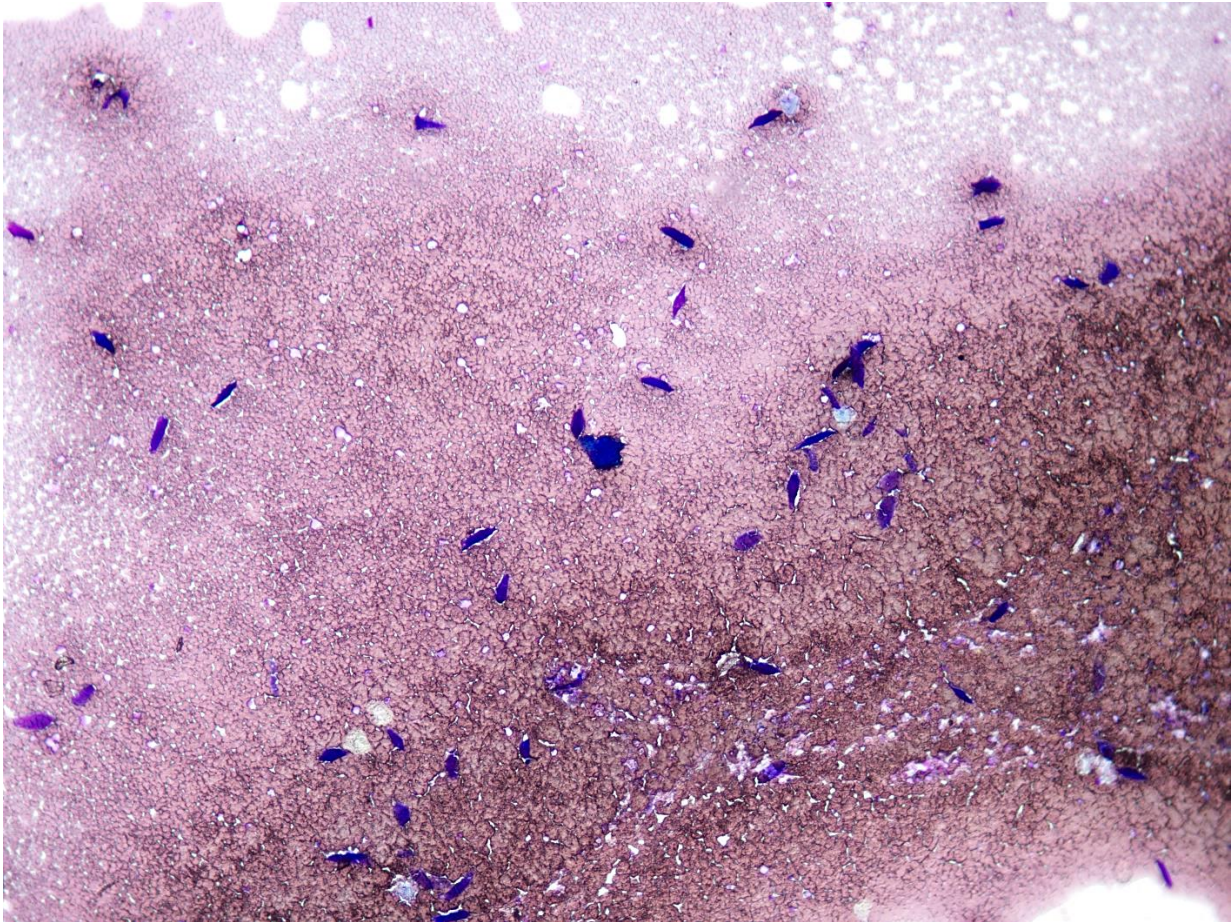


**Slika 3.** A) Precipitati boja, ukupno povećanje 200x. B) Kromatinske niti ukupno povećanje 200x.

#### **2.4.2. Kontaminanti**

Kontaminanti su strukture koje se fiziološki ne nalaze u uzorkovanom tkivu. Mogu nastati jatrogenim putem tijekom uzimanja uzoraka ili pripreme stakalca, odnosno obrade uzorka. Neki se susreću vrlo često i lako se prepoznaju, dok su drugi rijetki i mogu dovesti do zabune u citološkoj interpretaciji uzorka. Najčešći kontaminanti su keratinske ljuske, zrnca pudera i ultrazvučni gel (MUZARATH i sur., 2020).

Keratinske ljuske su odljuštene površinske epitelne stanice koje se u razmazu pronalaze zbog prekomjerne manipulacije golim rukama. Poprimaju tamno plavu do ljubičastu boju te ih pronalazimo uglavnom na rubnim dijelovima razmaza (RASKIN i MEYER, 2016; Slika 4.).



**Slika 4.** Uzorak s većim brojem keratinskih ljuski, povećanje 100x.

Zrnca pudera čest su nalaz u citološkim preparatima (MUZARATH i sur., 2020). Mogu biti pojedinačna zrnca ili u skupinama, nebojana ili poprimaju plave nijanse. Imaju karakteristični križić u središtu kristalne stanice (RASKIN i MEYER, 2016).

Ultrazvučni gel dolazi u obliku ljubičasto – crvenih precipitata koji mogu poprimiti izgled sličan nakupinama trombocita (MONACO i sur., 2017). Do kontaminacije razmaza može doći tijekom ultrazvučno potpomognute punkcije slezene ili ako se koriste boje koje su kontaminirane

ultrazvučnim gelom zbog uranjanja onečišćenih stakalca (RASKIN i MEYER, 2016). Čak i vrlo male količine gela koje se skupe tijekom prijelaza igle kroz kožu mogu uzrokovati značajne smetnje u citološkoj procjeni preparata. Da bi se spriječila njegova pojava u uzorcima preporuča se zamijeniti ultrazvučni gel s alkoholom tijekom uzimanja uzoraka (COWELL i sur., 2008).

**Tablica 1.** Prikaz najčešćih artefakta i kontaminanta citoloških preparata u veterinarskoj medicini.

Skupina	Podskupina	Artefakt / kontaminant	Morfološki izgled
Artefakti	Artefakti uzorkovanja	Preobilni uzorci	Stanice u više slojeva, ne mogu se razlikovati. Razmaz ima pukotine.
		Preoskudni uzorci	Mali broj stanica, ponekad acelularan. Stakalce je uglavnom prazno.
		Razrjeđenje stanica	Veliki broj eritrocita ili edemske tekućine crvenkaste boje, s vrlo malo nuklearnih stanica.
	Artefakti obrade	Kromatinske niti	Razvučene, nitaste ljubičasto – crvene strukture.
		Precipitati boja	Tamno ljubičaste sitne granule koje su raspršene ili u nakupinama.
		Kontakt s formalinskim parama	Promjena boje uzorka u svijetlo zeleno - plavu.
Kontaminanti	-	Keratinske ljuske	Tamno ljubičasto – crvene ljuske bez jezgre.
		Zrnca pudera	Kristalne, bezbojne do blago plave strukture s križićem u središtu.
		Ultrazvučni gel	Tamnoljubičasti granularni materijal u nakupinama.

## 2.5. Najčešće citološke dijagnoze slezene

### 2.5.1. Hiperplazija

Makroskopski hiperplazija se pojavljuje kao difuzna ili nodularna splenomegalija (RASKIN i MEYER, 2016). Uzroci mogu biti različite septične i neseptične upalne bolesti. Blaga do umjerena splenomegalija javlja se kod imuno posredovanih i zaraznih bolesti uzrokovanih bakterijama, rikecijama, protozoama ili gljivicama (COWELL i sur., 2008).

Citološki nalaz ovisi primarno o uzroku i mehanizmu bolesti. Općenito dolazi do povećanja broja makrofaga, plazma stanica, limfoblasta (COWELL i sur., 2008), srednjih i velikih limfocita (RASKIN i MEYER, 2016) te blago raste i broj neutrofila. Broj malih limfocita opada, ali usprkos tomu i dalje su vodeća stanična populacija. Broj makrofaga i plazma stanica naročito raste u kroničnim stanjima (COWELL i sur., 2008). Ponekad se može uočiti i hemosideroza (RASKIN i MEYER, 2016).

### **2.5.2. Splenitis**

Osim kod hiperplazije, povećanje broja upalnih stanica uočava se i kod drugih zaraznih i nezaraznih bolesti. Uvijek je potreban oprez u slučaju povećanja broja upalnih stanica koje se mogu pojaviti i u krvi, kao kod nekih neinfekcijskih bolesti gdje raste broj neutrofila i eozinofila. Takav nalaz ne možemo razlikovati od generalizirane neutrofilije i eozinofilije samo na osnovi citološke pretrage (RASKIN i MEYER, 2016).

### **2.5.3 Ekstramedularna hematopoeza**

Ekstramedularna hematopoeza je stanje u kojemu dolazi do stvaranja progenitornih stanica iz matičnih stanica izvan koštane srži kako bi se nadopunio nedostatak krvnih stanica u sistemskoj cirkulaciji (KÖNIG i LIEBICH, 2005). Vrlo često se uočava u pasa s poremećajima koštane srži, kroničnom hemolitičnom anemijom (COWELL i sur., 2008), kroničnih respiratornih ili kardiovaskularnih bolesti (KÖNIG i LIEBICH, 2005). Najčešće dolazi do povećanja broja stanica eritrocitne loze s manjim brojem megakariocita i granulocitnih prekursora (COWELL i sur., 2008).

### **2.5.4. Neoplazije**

Neoplazije se dijele u tri skupine prema morfološkim osobinama stanica (COWELL i TAYLER, 2002). Ova podjela koristi se u citologiji kako bi se što jednostavnije smanjila lista diferencijalnih dijagnoza. Podjela neoplazija, izgled stanica i najčešći predstavnici u slezeni prikazani su u Tablici 2..

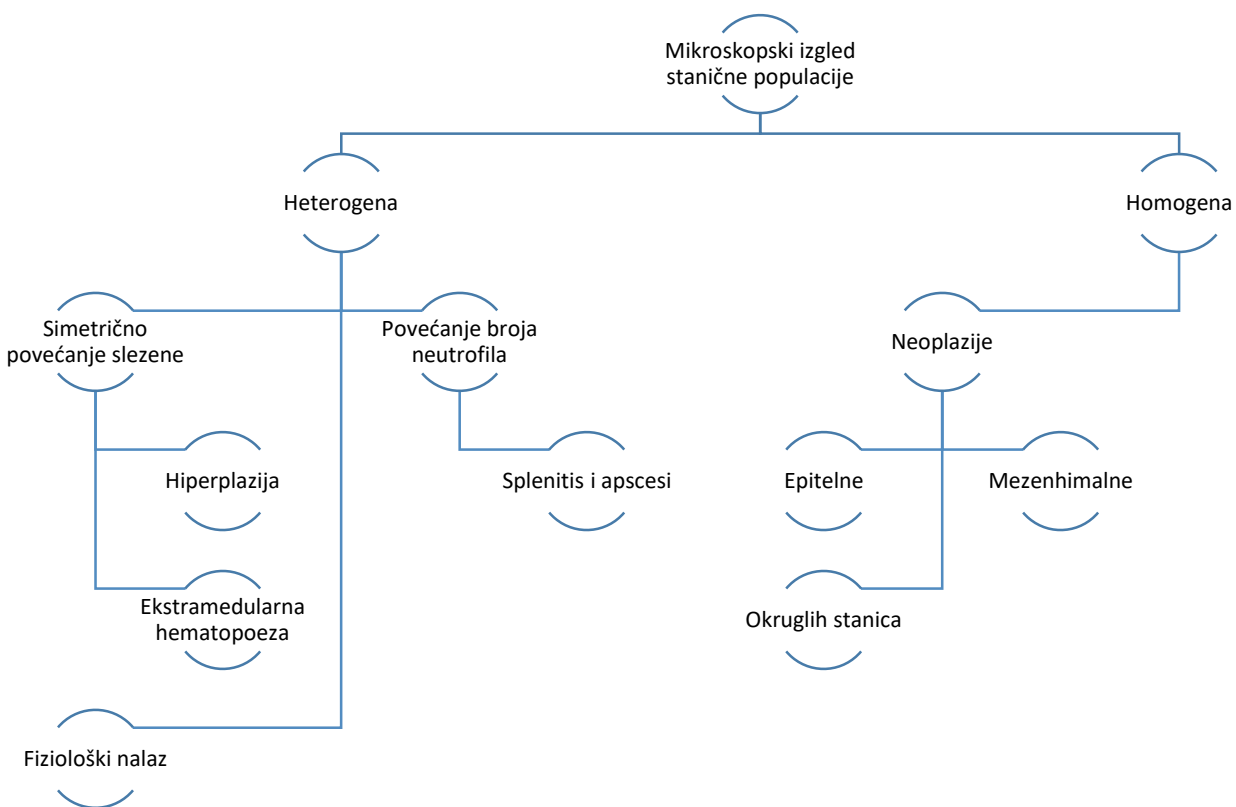
**Tablica 2.** Citološka podjela neoplazija s općim karakteristikama razmaza i najčešćim primjerima u slezeni.

Kategorija	Opće karakteristike razmaza	Primjeri u slezeni
Epitelne	Usko skupljene velike stanice u loptastim ili listastim skupinama. Staničnost uglavnom visoka.	Metastaze
Mezenhimalne	Pojedinačne vretenaste do ovalne, male do srednje stanice. Staničnost uglavnom niska.	Hemangiosarkom, fibrosarkomi, leiomiosarkomi
Okruglih stanica	Pojedinačne male do srednje okrugle stanice. Staničnost uglavnom visoka.	Limfom, mastocitom, plazmacitom, histiocitni sarkom

Primarne neoplastične promjene razvijaju se od stanica koje se fiziološki nalaze u slezeni kao što su limfociti, makrofagi i stromalne stanice (KÖNIG i LIEBICH, 2005). Najčešća primarna neoplazija je hemangiosarkom (TECILLA i sur., 2019).

Kod limfoproliferativnih neoplazija broj nuklearnih stanica je vrlo velik. Takvi razmazi sadržavaju homogenu populaciju neoplastičnih stanica s tek nekoliko fizioloških limfoidnih stanica i makrofaga. Izgled neoplastičnih stanica ovisit će o tipu zahvaćenih stanica kao što su limfociti, granulociti, histiociti ili prekursori eritrocita (COWELL i sur., 2008).

Primarne i metastaske neoplazije vrlo se teško mogu razlikovati samo na temelju citološke pretrage, naročito ako su zahvaćeni i drugi organi (FINORA i sur., 2006). Najčešća metastatska promjena na slezeni je limfom (KÖNIG i LIEBICH, 2005).



**Slika 5.** Klasifikacija najčešćih citoloških nalaza na slezeni na temelju stanične populacije.

### 3. MATERIJALI I METODE

Za potrebe izrade ovog diplomskog rada, detaljno su pregledani arhivski podaci i preparati Zavoda za veterinarsku patologiju Veterinarskog fakulteta Sveučilišta u Zagrebu. Pomoću računalnog programa “Issa, Vamstec” pretražena je baza podataka u razdoblju od 1.1.2010. do 1.1.2020. godine s ključnom riječi “slezena” ili sa njenim izvedenicama. Time je dobiven značajan broj citoloških uzoraka slezene. Većina uzoraka upućena su s klinika Veterinarskog fakulteta Sveučilišta u Zagrebu, a tek manji broj iz privatnih praksi.

Prikupljeni arhivski podaci o pacijentu obuhvaćali su: ime vlasnika, vrstu, pasminu, spol, dob i ime životinje, datum i broj pretrage, uzorkovani organi te postavljenu dijagnozu ili komentar.

Prikupljeni uzorci ponovno su mikroskopski pregledani kako bi utvrdili kvalitetu uzoraka i eventualne kontaminacije i artefakte. Parametri koji su se mikroskopski procjenjivali bili su tip

razmaza, broj i očuvanost eritrocita i nuklearnih stanica, distribucija nuklearnih stanica po uzorku, prisutnost kontaminacija (keratinske ljuske, ultrazvučni gel i zrnca pudera) i artefakata (kromatinske niti, precipitate boja, preobilni ili preoskudni uzorci) te prisutnost aglomerata stanica.

Brojnost i očuvanost eritrocita i nuklearnih stanica procjenjivani su semikvantitativnim sustavom ocjenjivanja koji je preuzet od LE BLANC i sur. 2009 (Tablica 3.). Ocjene su se kretale od 0 do 3, gdje je 0 najlošija ocjena za vrlo oskudne uzorke ili s lošom očuvanosti stanica, a 3 najviša ocjena za vrlo celularne uzorke ili izvrsne očuvanosti. Ocjenjivano je svako stakalce zasebno, zatim za svaki uzorak izračunata je srednja vrijednost i mod.

**Tablica 3.** Prikaz semikvantitativnog sustava ocjenjivanja brojnosti i očuvanosti eritrocita i nuklearnih stanica (preuzeto i prilagođeno od LE BLANC i sur., 2009.).

Tip stanica	Parametar	Ocjena	Interpretacija	Opis
Eritrociti	Brojnost	3	Vrlo velika	Gusto raspoređeni u više slojeva
		2	Velika	Gusto raspoređeni, uglavnom jednom sloju
		1	Mala	Jedan sloj s prekidima
		0	Vrlo mala	Nekoliko eritrocita po HPF
	Očuvanost	3	Izvrsna	Procjenjeno > 90% eritrocita je karakterističnog izgleda
		2	Vrlo dobra	Procjenjeno > 50% eritrocita je karakterističnog izgleda
		1	Dobra	Procjenjeno > 50% eritrocita je karakterističnog izgleda
		0	Loša	Procjenjeno > 90% eritrocita je karakterističnog izgleda
Nuklearne stanice	Brojnost	3	Vrlo velika	Procjenjeno > 200 nuklearnih stanica / HPF
		2	Velika	Procjenjeno 20 – 200 nuklearnih stanica / HPF
		1	Mala	Procjenjeno 0 – 20 nuklearnih stanica / HPF
		0	Vrlo mala	0 nuklearnih stanica / HPF
	Očuvanost	3	Izvrsna	Procjenjeno > 90% nuklearnih stanica je cjelovito
		2	Vrlo dobra	Procjenjeno > 50% nuklearnih stanica je cjelovito
		1	Dobra	Procjenjeno > 50% nuklearnih stanica je oštećeno
		0	Loša	Procjenjeno > 90% nuklearnih stanica je oštećeno



Tip uzoraka označavan je kao linearan ili standardni, odnosno da li uzorak završava s ravnom linijom ili pernim krajem (engl. feathered edge). Distribucija nuklearnih stanica se odnosi na njihovu rasprostranjenost po razmazu, što je uglavnom po rubovima ili jednoliko po cijelom razmazu. Kod ostalih parametara određivala se samo njihova prisutnost ili oskudnost.

### **3.1. Statistička obrada podataka**

Deskriptivna statistika izrađena je uobičajnim statističkim metodama u program Microsoft Office Excel 2016.

## **4. REZULTATI**

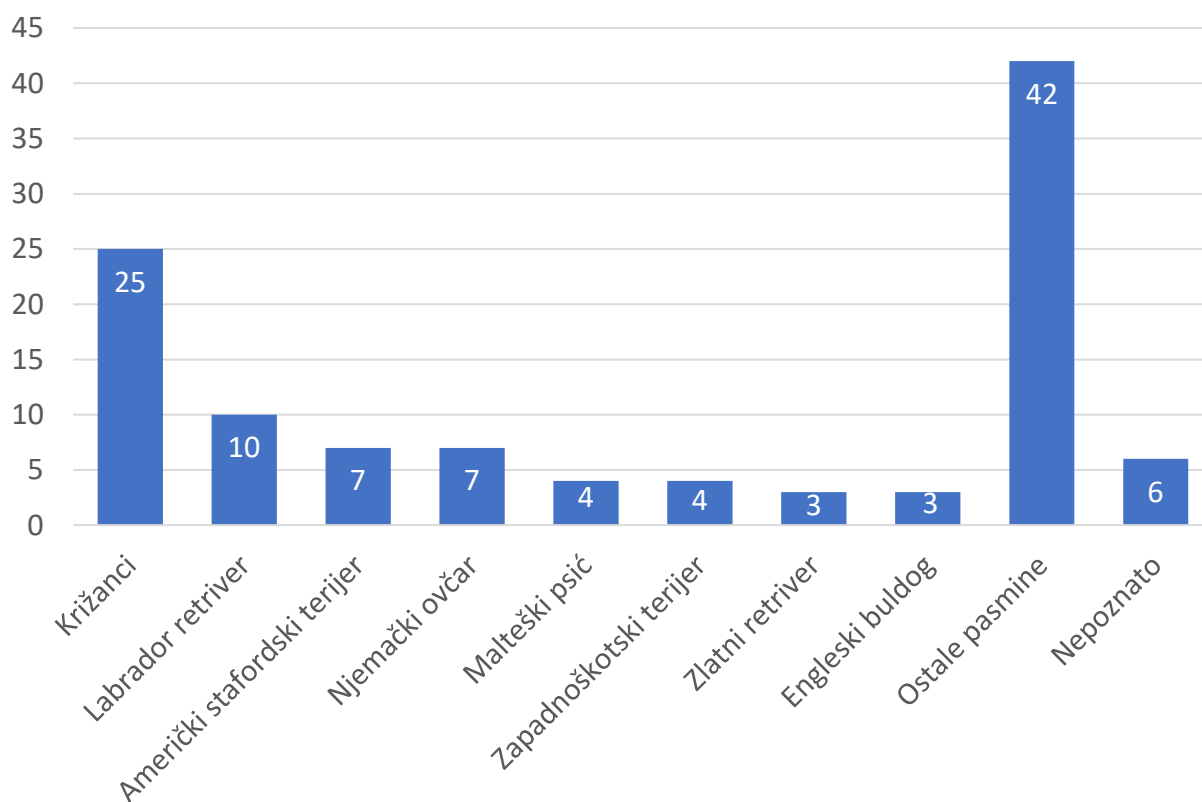
### **4.1. Struktura istraživane populacije pasa i uzorci**

Od 124 citoloških uzoraka dobivenih pretraživanjem baze podataka u razdoblju od 2010. do 2020. godine, 112 citoloških uzoraka od ukupno 111 pasa udovoljavalo je početnim parametrima pretrage. Jedan pas uzorkovan je dva puta u različitim prilikama. Preostalih 12 uzoraka isključeno je iz ovog istraživanja jer su pripadali drugoj vrsti životinje, nije uzorkovana slezena, uzorak je u obliku otiska ili nije provedena citološka pretraga.

Zbog retrospektivne prirode ovog istraživanja nisu pronađena stakalca svih uzoraka te je ukupno mikroskopski pregledano 94 uzoraka, odnosno 537 stakalaca. Od ostalih 18 uzoraka uzeti su samo dostupni podaci iz kompjuterske baze podataka.

Od 111 pasa, njih 108 bilo je poznatog spola: 55 muških (49%) i 53 ženskih (48%) pasa (Slika 7.). Prosječna dob životinja u trenutku uzorkovanja bila je 9,44 godine, najmlađa životinja imala je jednu godinu, a najstarija 15 godina, dok za 2 uzorka nije bila poznata dob životinje. U istraživanje su bile uključene ukupno 42 pasmine pasa i križanci koji su bili najzastupljeniji s učestalošću od 22% (25/112). Od ostalih pasmina bili su prisutni labrador retriever s 9% (10/112), njemački ovčar i američki stafordski terijer s 6% (7/112), zapadnoškotski terijer i malteški psić s 4% (4/112), engleski buldog i zlatni retriever s 3% (3/112), doberman, erdel terijer, belgijski ovčar,

foksterijer, argentinski pas, srednji gubičar, njemački bokser s 2% (2/112), pudl, irski crveni seter, njemački lovni terijer, njemački ptičar, engleski springer španijel, hrvatski ovčar, škotski ovčar, engleski seter, engleski koker španijel, istarski gonić, velški terijer, patuljasti pinč, francuski buldog, cane corso, njemački dugodlaki ptičar, posavski gonić, alpski brak jazavčar, mađarska vižla, njemački kratkodlaki ptičar, kratkodlaki jazavčar, stafordski bulterijer, njemačka doga, tornjak, pops, pinč, patuljasti gubičar i pekinški psić s 1% (1/112). Za 6 uzorka (6/112, 5%) nije bilo podataka o pasmini (Slika 6.).

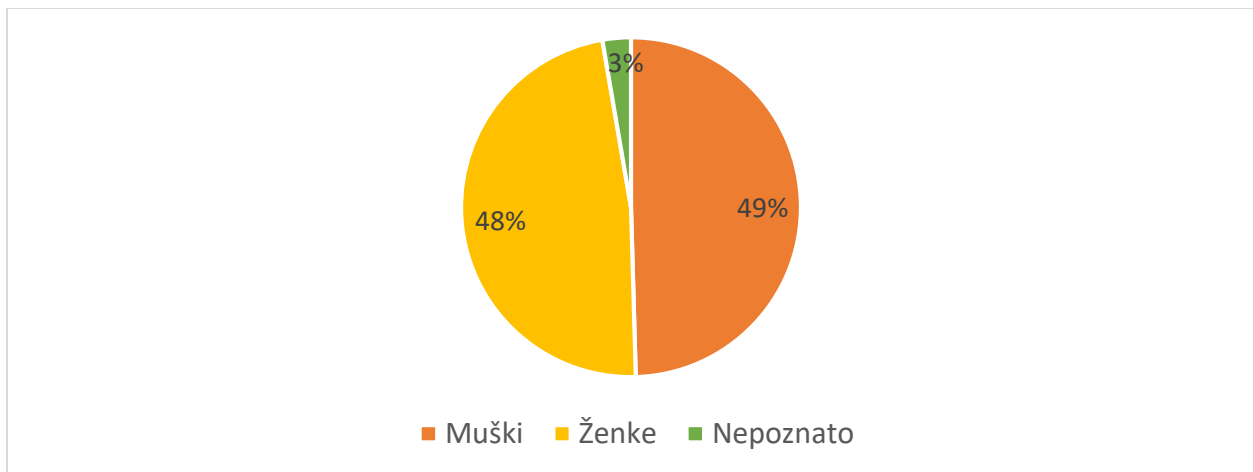


**Slika 6.** Prikaz zastupljenosti pojedinih pasmina u istraživanju.

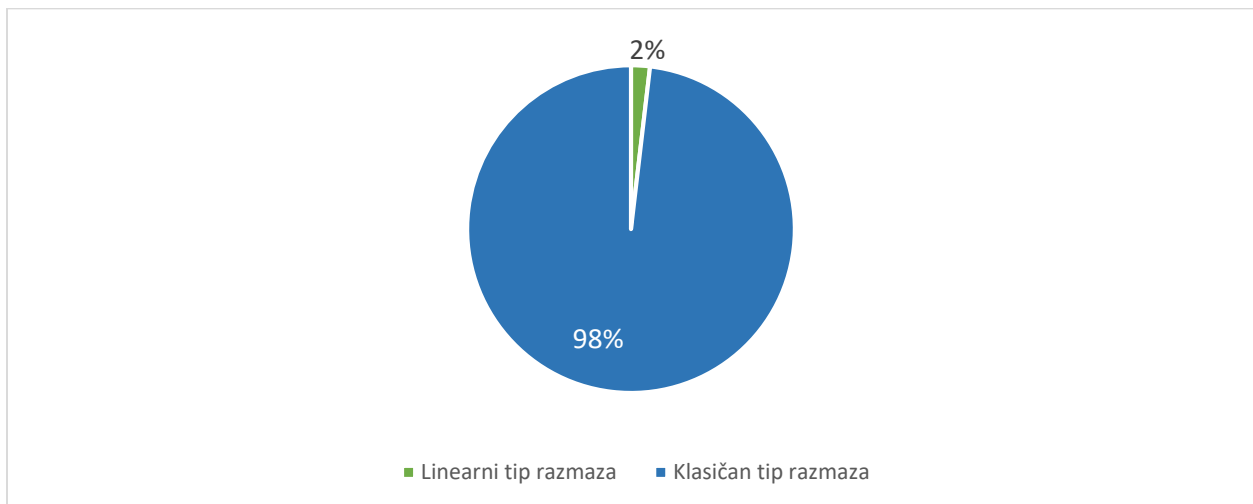
Svi uzorci koji su ušli u ovo istraživanje uzeti su metodom s aspiracijom sadržaja (FNA-engl. fine needle aspiration) ili metodom bez aspiracije (engl. pincushion technique). Slezena je u 68 slučajeva uzorkovana zajedno s drugim organima od čega je to najčešće bila jetra i razni limfni čvorovi, zatim rijeđe s kožom, prostatom, raznim masama, plućima, želudcem, bubrezima,

testisima, kolonom i gušteračom, a u 45 slučajeva uzorkovana je samostalno. Prosječno na pretragu je poslano 5,59 stakalca, odnosno minimalno jedno i maksimalno 14 stakalca po uzorku.

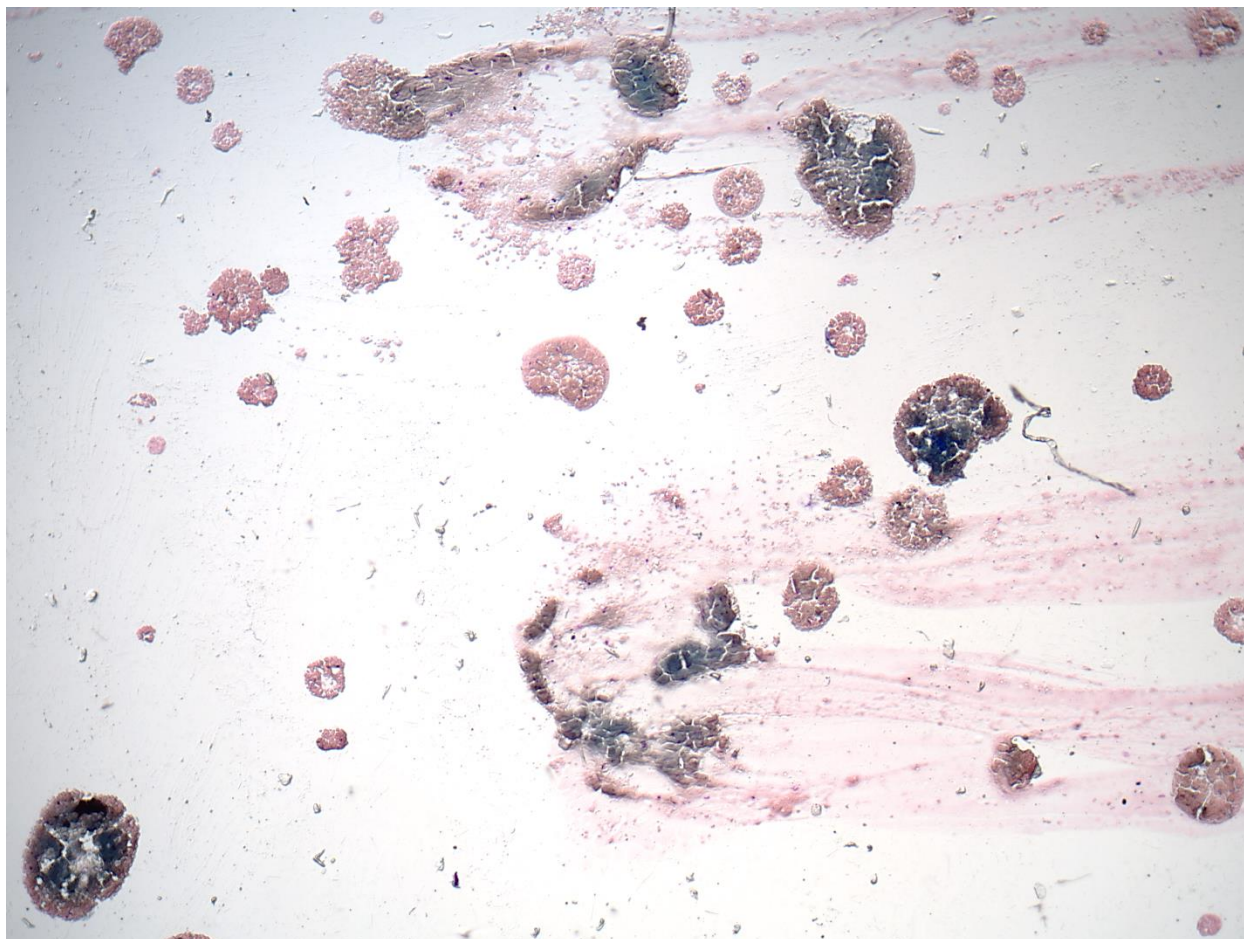
Tek 10 stakalaca (10/537, 2%) bilo je linearnog tipa razmaza, odnosno završavali su ravnom linijom dok su sva ostala bila standardnog oblika s klasičnim pernim krajevima (523/537, 97%) (Slika 8.). Osim toga, 4 stakalca (4/537, 1%) su bili u obliku raspršenih, gustih kapljica (engl. “shotgun blast”) (Slika 9.).



**Slika 7.** Prikaz zastupljenosti spolova u istraživanoj skupini.



**Slika 8.** Prikaz omjera linearnih i klasičnih tipova razmaza.



**Slika 9.** Nerazvučene kapljice uzorka tzv. “Shotgun blast” ukupno povećanje 50x.

#### **4.2.Eritrociti i nuklearne stanice**

Nakon ponovne mikroskopske evaluacije stanica određen je mod i srednja vrijednost ocjena brojnosti i očuvanosti eritrocita i nuklearnih stanica. Rezultati su tablično prikazani u Tablici 4.. U većini slučajeva brojnost eritrocita ocjenjena je najvišom ocjenom što je rezultiralo s visokom srednjom vrijednošću te su često bili i vrlo dobre očuvanosti. Nuklearnih stanica je uglavnom bilo vrlo malo, tek nekolicina uzoraka su bila visoko celularna. Njihova očuvanost je također bila vrlo dobra te su se mogle razlikovati osnovne stanične značajke. Pojedina stakalca su bila vrlo oskudna ili potpuno acelularna zbog čega su pojedini uzorci ocjenjeni vrlo lošima.

Parametar	Eritrociti		Nuklearne stanice	
	Brojnost	Očuvanost	Brojnost	Očuvanost
Mod	3	2	1	2
Srednja vrijednost ± SD	2,09 ± 0,63	1,69 ± 0,69	1,31 ± 0,77	1,67 ± 0,61
Minimum - maksimum	0,8 - 3	0,67 - 3	0,33 - 3	0,33 - 3

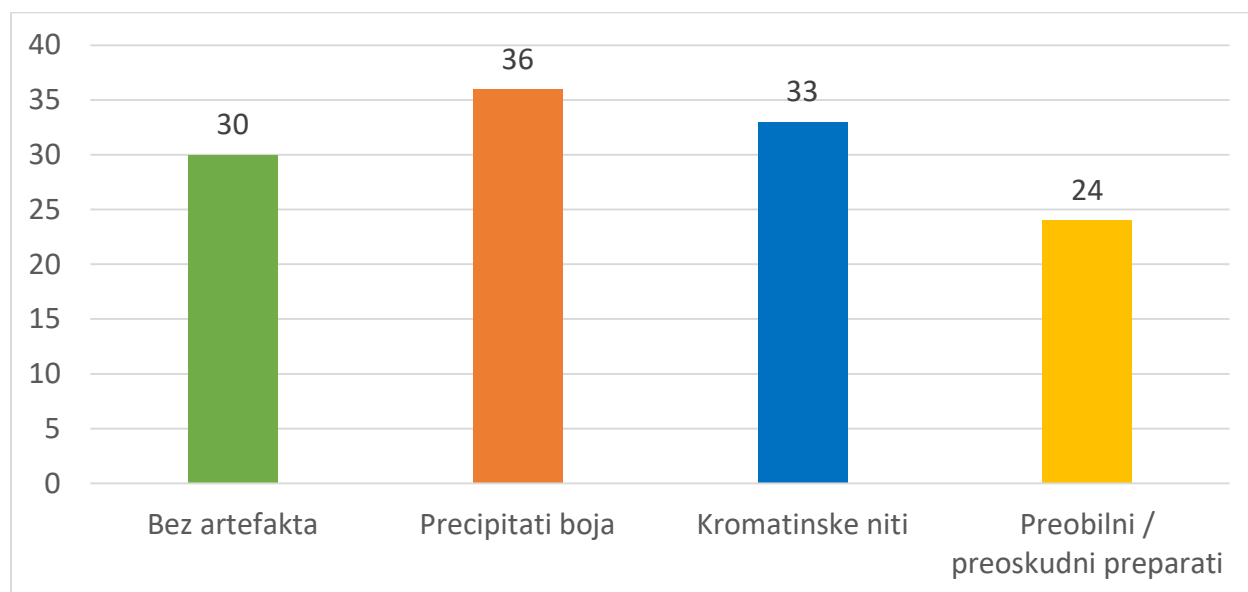
**Tablica 4.** Ocjene brojnosti i očuvanosti eritrocita i nuklearnih stanica izraženih u obliku mod-a i srednje vrijednosti ± standardna devijacija te minimalne i maksimalne vrijednosti srednje vrijednosti pojedinih uzoraka.

Praćena je i distribucija nuklearnih stanica u preparatu. U 58 uzoraka (62%) nuklearne stanice su bile ravnomjerno raspršene po cijeloj površini preparata, bez povećane akumulacije na rubovima, 20 uzoraka (21%) je imalo obilnu akumulaciju na svim rubovima, a u jednom uzorku (1%) su se sve nuklearne stanice smjestile na vrhovima pernih krajeva. U ostalih 15 uzoraka (16%) stanice su se našle raspršene po središtu s vrlo slabom celularnošću na rubovima. Određena je i distribucija u razmazima linearnog tipa te je dobiveno da 8 od 10 (80%) razmaza imaju povećanu akumulaciju na završnoj liniji, dok u ostala 2 (20%) nuklearne stanice su ravnomjerno raspršene. Aglomerati različitih tipova stanica pronađeni su u 78 uzoraka (83%), dok bez njih je bilo samo 16 uzoraka (17%).

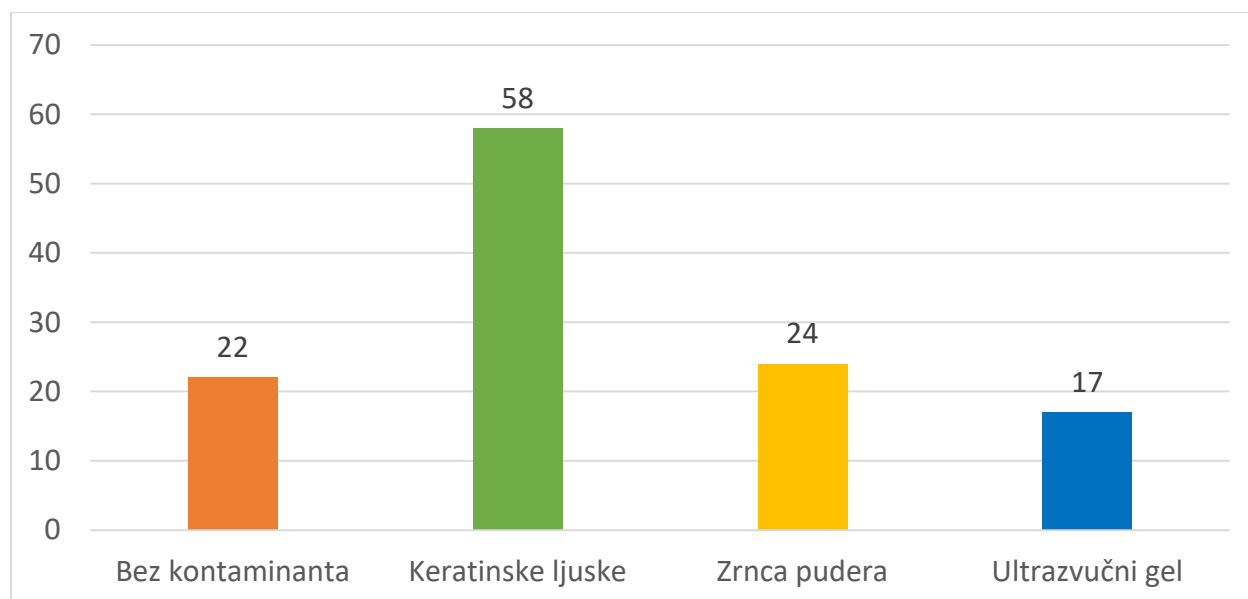
### 4.3.Artefakti i kontaminanti

Artefakti su pronađeni u ukupno 64 uzoraka (64/94, 68%). Najčešće uočeni artefakti su oni nastali tijekom obrade uzoraka. U tu skupinu spadaju precipitati boja koji su uočeni u 36 uzoraka (36/64, 56%) i kromatinske niti koje su pronađene u 33 uzoraka (33/64, 52%). Slijedeći po učestalosti su bili preobilni ili preosudni preparati, odnosno artefakti koji su nastali tijekom prikupljanja uzoraka, kojih je bilo 24 (24/64, 36%). Od ukupno 537 stakalaca preobilnih stakalca bilo je 34 (34/537, 6%), dok preosudnih 6 (6/537, 1%) (Slika 10.).

Kontaminanata je bilo u 72 uzoraka (72/94, 77%). Najčešći su bile keratinske ljuske koje su uočene u 58 uzoraka (58/72, 81%), zatim zrnca pudera u 24 uzoraka (24/72, 33%) i ultrazvučni gel u 17 uzoraka (17/72, 24%) (Slika 11.).



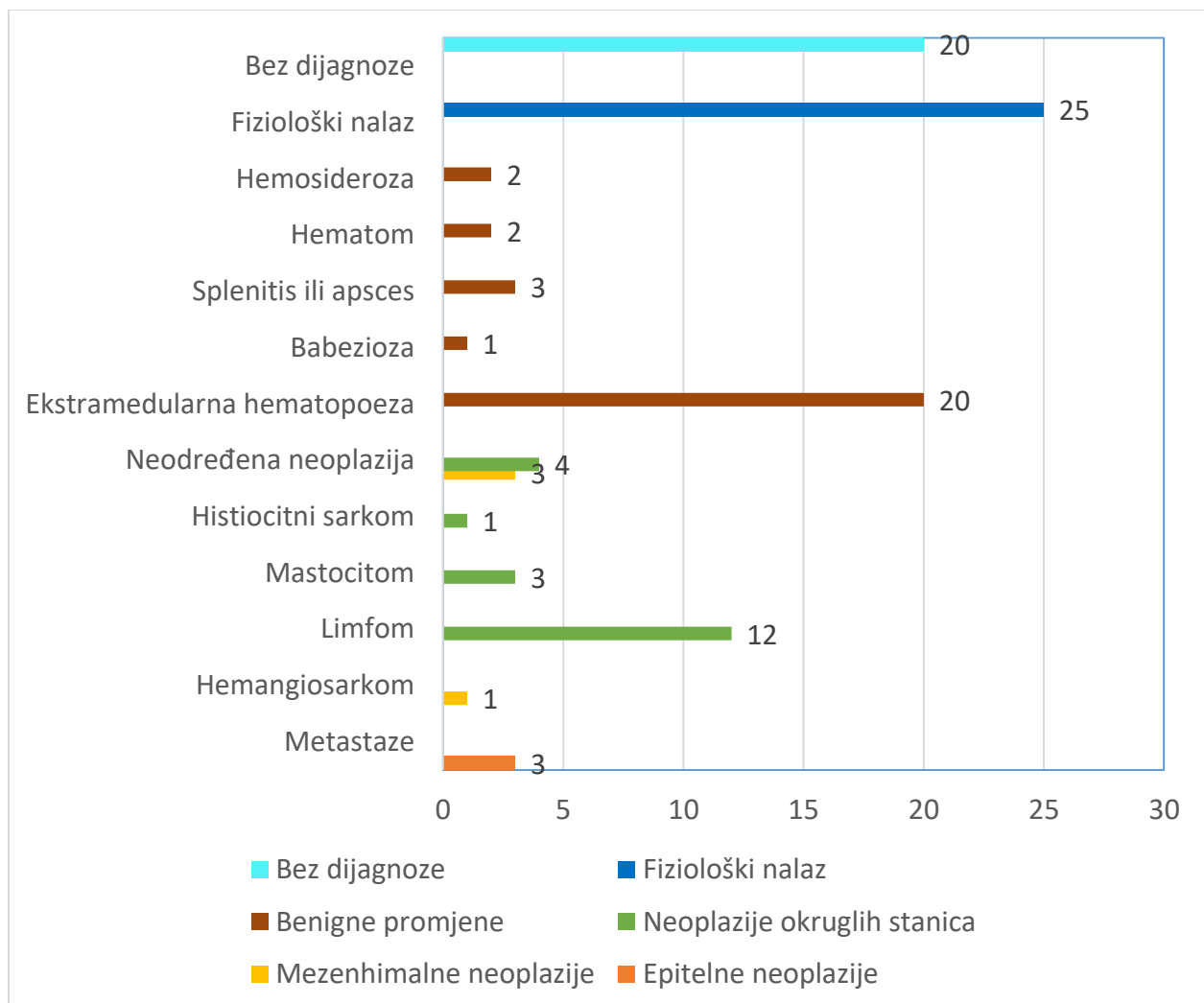
**Slika 10.** Brojčani prikaz uzoraka s pojedinim artefaktima.



**Slika 11.** Brojčani prikaz uzoraka s pojedinim kontaminantima.

#### 4.4.Citološke dijagnoze

Iz računalne baze podataka uzete su dijagnoze citoloških uzoraka. Od 112 uzoraka, 27 ih je dijagnosticirano s neoplastičnim promjenama (24%), od čega 20 ih je pripadalo u skupini neoplastičnih promjena okruglih stanica (20/27, 74%), 5 mezenhimalnih (5/27, 19%) te 3 epitelnih stanica (3/27, 11%). Zatim 40 uzoraka (35%) dijagnosticirano je neneoplastičnim promjenama i 25 uzorka (22%) bili su fiziološkog nalaza. Ostalih 20 uzoraka (19%) nisu imali zabilježene podatke o citološkoj dijagnozi ili je uz opis preparata dano samo mišljenje (Slika 12.).



**Slika 12.** Prikaz citoloških dijagnoza istraživanih uzoraka.

## 5. RASPRAVA

Citološka pretraga je vrlo efikasna i pouzdana dijagnostička metoda koja u suvremenoj veterini zaprima sve veći značaj (COWELL i sur., 2008). Uzimanje uzoraka je vrlo jednostavno, bezbolno, jeftino i niskog rizika, a kad je točno izvedeno dobivaju se uzorci koji su kvalitetniji nego kod klasične biopsije tkiva (COWELL i TAYLER, 2002). No ipak, vrlo često na citološku pretragu dolaze uzorci dubiozne kvalitete zbog pojave različitih artefakata nastalih tijekom procesa uzorkovanja, obrade ili slanja na pretragu, a nerijetko su i onečišćeni različitim kontaminantima (SAHAY i sur., 2013). Zbog nedostatka podataka o kvaliteti uzoraka koji se šalju na citološku pretragu, u ovom istraživanju ocjenjivali smo očuvanost i brojnost eritrocita i nuklearnih stanica, određivali njihovu distribuciju, pojavnost artefakata i kontaminanata te smo obradili podatke o dobivenim dijagnozama uzoraka slezene pasa.

Nakon ponovnog mikroskopskog pregleda uzoraka utvrđeno je da velika većina uzoraka sadržava veliki broj eritrocita, odnosno da je većina uzoraka bila kontaminirana s krvi, što se vidi i iz prosječne vrijednosti ocjene brojnosti eritrocita na preparatima. U nekolicini uzoraka krvna kontaminacija je bila mala, a u nekima i nepostojeća što je rezultiralo sa srednjom vrijednošću od 2,09. Takvi rezultati bili su očekivani s obzirom na to da je slezena fiziološki vrlo vaskularizirana i služi kao rezervoar krvi. Još jedan mogući uzrok povećane količine eritrocita mogao bi biti način uzorkovanja. Naime provedeno je nekoliko istraživanja koji uspoređuju razne metode uzorkovanja i kvalitetu takvih uzoraka. Kao primjer možemo uzeti istraživanje LE BLANC i sur., 2009., koji su dokazali da se metodom bez aspiracije dobivaju uzorci s manje krvi od uzoraka dobivenih s aspiracijom sadržaja. Na žalost tijekom izrade ovog rada nismo imali podatke o načinu uzorkovanja i učestalosti pojedinih metoda. LE BLANC i sur. 2009. također su ocjenjivali količinu eritrocita i nuklearnih stanica na sličan način koji se koristio u ovom radu te su također dobili visoke srednje vrijednosti broja eritrocita (srednje vrijednosti  $\pm$  SD iznosile su  $2,68 \pm 0,39$  za metodu bez aspiracije,  $2,88 \pm 0,26$  za metodu s aspiracijom).

S druge strane brojnost nuklearnih stanica je u velikom broju uzoraka bila niska, s najčešćom ocjenom 1. Posljedično je i srednja vrijednost bila vrlo niska, tek 1,33 s najnižom



srednjom vrijednosti uzorka od 0,33. Pojedini uzorci su bili vrlo visokocelularni i ocjenjeni ocjenom 3. Takve oscilacije su moguće zbog dijela slezene koji se uzorkuje, odnosno ovisi koje su anatomske strukture zahvaćene. Također, pojedine patološke promjene, kao određene neoplazije, građene su od velikog broja nuklearnih stanica. One mogu biti nodularne ili difuzne što može uzrokovati da različita stakalca istog uzorka imaju potpuno drugačiji nalaz (COWELL i TAYLER, 2002). Niski broj moguć je i zbog visokog stupnja hemodilucije i raspršivanja nuklearnih stanica (ETTINGER i EDWARD, 2017). LE BLANC i sur., 2009. dobili su nešto veće srednje vrijednosti broja nuklearnih stanica, ovisno o načinu uzorkovanja. Značajno veći broj stanica dobiven je s metodom bez aspiracije (srednja vrijednost  $\pm$  SD iznosila je  $2,17 \pm 0,6$ ) u odnosu na metodu s aspiracijom (srednja vrijednost  $\pm$  SD iznosila je  $1,66 \pm 0,6$ ).

Očuvanost eritrocita i nuklearnih stanica je bila vrlo slična. U oba slučaja najčešće je bila vrlo dobra, odnosno ocjenjena ocjenom 2. Srednja vrijednost se tek minimalno razlikovala, kao i minimalne i maksimalne srednje vrijednosti ocjena pojedinačnih uzoraka. U istraživanju kojeg su proveli LE BLANC i sur., 2009. očuvanost nuklearnih stanica je bila nešto bolje ocjenjena (srednje vrijednosti  $\pm$  SD za metodu s aspiracijom bila je  $2,05 \pm 0,15$ , dok za metodu bez aspiracije  $2,07 \pm 0,21$ ), dok očuvanost eritrocita nije procjenjena. Lošija kvaliteta stanica djelomice se može propisati dugotrajnom skladištenju u arhivi Zavoda za veterinarsku patologiju Sveučilišta u Zagrebu što je povećalo mogućnost njihovog oštećenja ili loše manipulacije i skladištenja. Također sa starošću, stanice u uzorcima vjerojatno postupno propadaju i gube svoje značajke. Još jedan mogući razlog lošije očuvanosti razmaza opisali su MONACO i sur., 2017.. Oni su zaključili da se morfološke značajke uvelike gube odgađanjem obrade i fiksacije uzoraka, a osim toga očuvanost stanica ovisit će i o načinu fiksacije i bojanja preparata. Lošija očuvanost eritrocita i nuklearnih stanica moguća je i zbog nepravilnosti u izradi razmaza, kao što su prejak pritisak ili neprikladna oprema (HAUPTMANN i ČREPINKO, 1991).

Određivana je i distribucija stanica u razmazu. Pretpostavka je bila da bi se u većini slučajeva nuklearne stanice trebale smjestiti na rubovima i krajevima preparata zbog veličine tih stanica i krvne kontaminacije. No ipak, u 62% uzoraka nuklearne stanice su bile uglavnom ravnomjerno raspršene po razmazu, u 16% uzoraka bile su smještene poglavito u središtu, a ostalih 22% je bilo u korist naše hipoteze. Pregledom literature može se zaključiti da je ovakav nalaz očekivan. RASKIN i MEYER, 2016. opisali su da u će u većini slučajeva nuklearne stanice biti

raspršene po uzorku s blagim nakupljanjem na završnom rubu razmaza, dok će se intenzivnije nakupljanje po rubovima očekivati u slučajevima jačeg pritiska uzorka tijekom izrade razmaza. COWELL i sur., 2008. navode da raspodjela nuklearnih stanica ovisi i o obliku razmaza, odnosno da se linearni razmazi izrađuju kako bi se koncentrirale stanice na kraju razmaza kod uzoraka koji se očekuju da su manje stanični ili razrijeđeni, dok se klasični razmazi s pernim krajevima izrađuju kod uzoraka bogatijih nuklearnim stanicama zbog ravnomjernije raspodjele. U našem slučaju 8 od 10 linearnih razmaza imaju povećano nakupljanje nuklearnih stanica na završnoj liniji, ali smatramo da je broj razmaza premali da bi iz ovoga izvodili valjane zaključke. Na 4 stakalca tip razmaza i distribucija nije utvrđena zbog loše izrade pri čemu su uzorci raspršeni u zasušene kapljice u više slojeva (engl. “shotgun blast”). Takav izgled razmaza dobiva se u slučajevima kad se uzorak ištrcava na stakalce s velike udaljenosti i ne razvuče na vrijeme (ALBANESE, 2017).

Artefakti i kontaminanti pronađeni su u velikoj većini uzoraka. Čak 77% uzoraka imalo je prisutnost barem jednog kontaminanta, i 68% uzoraka barem jedan tip artefakta. Najčešći artefakti bili su precipitati boja i kromatinske niti, a u nešto manjoj mjeri bilo je preoskudnih i preobilnih uzoraka. Daleko najčešći kontaminanti su bile keratinske ljuske koje su se pojavile u čak 58 uzoraka. Nakon njih po učestalosti bila su zrnca pudera kojih je bilo u 24 uzoraka te najrijeđi je bio ultrazvučni gel. Slične podatke o učestalosti artefakata i kontaminanata naveli su MONACO i sur., 2017. te COWELL i sur., 2008.. Naime, MONACO i sur., 2017. navode da su precipitati boja vrlo česti nalaz u citološkim preparatima zbog premale brige u održavanju boja. Također navode da je kontaminacija ultrazvučnim gelom vrlo česta, što se razlikuje od podataka dobivenih ovim istraživanjem, vjerojatno zbog povećane svijesti veterinarara koji su uzimali uzorke. COWELL i sur., 2008. također tvrde da su precipitati boja vrlo česti, ali i da su jednako česti nalaz kromatinske niti te preobilni i preoskudni preparati, što se povezuje s nedovoljnim iskustvom u izradi razmaza. Velika učestalost keratinskih ljuska i pudera je očekivana pošto se u cijelokupnom procesu uzimanja i pripreme uzoraka često vrši previše manipulacije s uzorcima. Vrlo česta kontaminacija u slezeni je i krvna kontaminacija koja u ovom istraživanju nije uzeta u obzir zbog visokog hematokrita slezene i očekivane obilne kontaminacije. Pojedini autori kao što su LE BLANC i sur., 2009. povećanu količinu eritrocita u uzorcima slezene ne smatraju kontaminacijom jer je takav nalaz fiziološki i uglavnom neizbježan.

Rezultati o prevalenciji pojedinih dijagnoza bili su u potpunosti očekivani. Najvećim djelom promjene su bile benigne, dok je nešto manje bilo malignih. Fizioloških nalaza je bilo 22% te je 19% uzoraka bilo bez citološke dijagnoze. Različiti podaci iz literature vrlo su slični ovima. U istraživanju koje su proveli CHRISTENSEN i sur., 2009. utvrđeno je 29% benignih i 20% neoplastičnih promjena, ali za razliku od našeg istraživanja u čak 48% citoloških uzoraka nije bilo moguće definirati citološku dijagnozu. Razlozi bi mogli biti razlika u iskustvu patologa, kvaliteti citoloških uzoraka, načinu uzorkovanja i dijela slezene koji je uzorkovan. Najčešće benigne promjene koje se dijagnosticiraju citološkom pretragom su ekstramedularna hematopoeza (O'KEEFE i COUTO, 1987) i hiperplazija slezene (RADIN i WELLMAN, 2001), što možemo potvrditi i ovim istraživanjem. Od malignih promjena najčešći su hemangiosarkom i limfom (TECILLA i sur., 2019). U ovom istraživanju prevalencija hemangiosarkoma je značajno niža, odnosno potvrđen je samo jedan slučaj. Neki od razloga mogli bi biti strah od ruptуре tvorbe tijekom uzorkovanja, prekasno otkrivanje mase na slezeni, česta rutinska splenektomija i nepovjerenje u efektivnosti citološke u odnosu na histopatološku pretragu. S druge strane, prevalencija limfoma je jednaka kao u većini literaturnih podataka, što je bilo i očekivano.

Ovo istraživanje imalo je nekoliko limitirajućih faktora koje uglavnom povezujemo s njegovom retrospektivnom prirodom. Jedan od važnijih nedostataka je činjenica da su uzorci uzeti od različitih osoba, veterinarskih praksa i institucija, zbog čega nema podataka o tome da li su uzorci uzeti biopsijom iglom s ili bez aspiracije sadržaja, a niti o bojanju i fiksaciji uzoraka, što bi nam pomoglo u utvrđivanju razloga lošije ili bolje morfologije stanica. Osim toga, nisu pronađena stakalca svih uzoraka zbog čega se neke komponente ovog istraživanja nisu mogle odrediti u svim uzorcima.

Uvelike nedostaje relevantne literature i znanstvenih radova na temu kvalitete uzoraka, odnosno morfologiji stanica na razmazima slezene te o prevalenciji pojedinih artefakata i kontaminanata u citološkim uzorcima. Zbog toga, postoji puno prostora za provođenje budućih istraživanja na ovoj tematici. Na taj način moglo bi se educirati veći broj veterinara o tome kako dobiti što kvalitetnije uzorke koji imaju dijagnostičku važnost i kako ih što kvalitetnije interpretirati.

## 6. ZAKLJUČCI

Ovo je jedno od rijetkih istraživanja koji se bavi primarno kvalitetom citoloških uzoraka, odnosno artefaktima i kontaminantima, kvalitetom i brojnošću stanica, njihovom distribucijom, tipom razmaza te pregledom citoloških dijagnoza slezene.

Možemo zaključiti da su stanice u većini pregledanih uzoraka vrlo dobre očuvanosti, ali njihova brojnost uvelike ovisi o različitim faktorima, primjerice o patološkoj promjeni i mjestu uzorkovanja. Eritrociti su u većini uzoraka vrlo brojni, što je neizbježno zbog građe i funkcije slezene. Zbog uglavno obilne krvne kontaminacije stanice su uglavnom raspršene po razmazima, dok tek u manjem broju slučajeva se nakupljaju u rubnim područjima razmaza ili u samom središtu. Također možemo zaključiti da su artefakti i kontaminanti vrlo česte, gotovo neizbježne pojave u citološkim uzorcima, što potvrđuje ovo istraživanje. Iako linearni razmazi imaju veliki broj prednosti, dokazali smo da se veterinari trenutno uglavnom ne upuštaju u njihovoj izradi, nego radije izrađuju klasične razmaze s pernim krajevima. Kao i u velikoj većini drugih radova, utvrđena je veća učestalost benignih promjena nad malignim, pri čemu je daleko najčešća benigna promjena ekstramedularna hematopoeza, a maligna limfom. Iako u dijelu uzoraka nije utvrđena nikakva patološka promjena, možemo zaključiti da je citološka pretraga vrlo korisna dijagnostička metoda koja nam može dati uvid u stanje organa u tjelesnim šupljinama, kao što je to slezena.

## 7. LITERATURA

CHRISTENSEN, N. I., P. J. CANFIELD, P. A. MARTIN, M. B. KROCKENBERGER, D. S. SPIELMAN, K. L. BOSWARD (2009): Cytopathological and histopathological diagnosis of canine splenic disorders. *Aust Vet J* 2009;87:175–181

CHRISTOPHER, M. M. (2003): Cytology of the spleen. *Vet Clin Small Anim* 33 (2003) 135–152

ETTINGER, S., E. C. FELDMAN, E. CÔTÉ (2017): *Textbook of veterinary internal medicine: diseases of the dog and cat*, 8th ed., St. Louis. Str. 1047.

FINORA, K., N. F. LEIBMAN, M. J. FETTMAN, B. E. POWERS, T. A. HACKETT, S. J. WITHROW (2006): Cytological comparison of fine – needle aspirates of liver and spleen of normal dogs with cutaneous mast cell tumours and ultrasonographically normal appearing liver and spleen. *Veterinary and Comparative Oncology* 4, 3, 178–183

HAUPTMANN, E., I. ČREPINKO (1991): *Osnove kliničke hematologije*, 1. izdanje, Školska knjiga, Zagreb. Str. 173 -201.

KÖNIG, H. E., H. G. LIEBICH (2009): *Anatomija domaćih sisavaca*, 1. hrvatsko izdanje, Naknada Slap, Republika Hrvatska. Str. 499 - 502

LE BLANC, C. J., L. L. HEAD, M. M. FRY (2009): Comparison of aspiration and nonaspiration techniques for obtaining cytologic samples from the canine and feline spleen. *Vet Clin Pathol* 38/2 242–246.

ZACHARY, J. F. (2017): *Pathologic basis of veterinary disease*, 6 th ed., Rlsevier Inc., New York, SAD. Str. 764 – 772.

MONACO, S. E., L. A. TEOT (2017): *Pediatric cytopathology: a practical guide*, 1st ed., Springer. Berlin, Heidelberg. str. 231 – 244.

MUZARATH, S., S. S. NANDYAL, C. N. MURTHY (2020): Contaminants and mimickers in cytopathology. *J Cytol.* 2020 Jul-Sep; 37(3): 131–135

O'KEFFE, D. A., C. G. COUTO (1987): Fine – needle aspiration of the spleen as an aid in the diagnosis of splenomegaly. *J Vet Intern Med.* Jul-Sep 1987;1(3):102-9

SAHAY, K., M. MEHENDIRATTA, S. REHANI, M. KUMRA, R. SHARMA, P. KARDAM (2013): Cytological artifacts masquerading interpretation. *J. Cytol.* 2013;30:241-6.

SANTOS, S. O., J. L. M. FONTES, D. F. LARANJEIRA, J. VASSALLO, S. M. BARROUIN – MELO, W. L. C. DOS – SANTOS (2016): A minimally invasive approach to spleen histopathology in dogs: A new method for follow – up studies of spleen changes in the course of *Leishmania infantum* infection. *Comp. Immunol. Microbiol. Infect. Dis.* 2016 Oct;48:87-92. doi: 10.1016/j.cimid.2016.08.007

SHARKEY, L. C., D. M. SEELIG (2014): All lesions great and small, part 1: diagnostic cytology in veterinary medicine. *Diagn. Cytopathol.* 2014;42:535–543.

TECILLA, M., M. GAMBINI, A. FORLANI, M. CANIATTI, G. GHISLENI, P. ROCCABIANCA (2009): Evaluation of cytological diagnostic accuracy for canine splenic neoplasms: An investigation in 78 cases using STARD guidelines. *PLoS ONE* 14(11): e0224945

## 8. SAŽETAK

Citološka pretraga slezena pasa: pregled nalaza Zavoda za Veterinarsku patologiju,  
Veterinarskog fakulteta u Zagrebu u desetogodišnjem razdoblju

Citološka pretraga je minimalno invazivna, brza i jeftina dijagnostička metoda kojom određujemo tipove stanica i staničnih populacija uzorkovanog tkiva. Tijekom uzimanja uzoraka i njihove obrade često može doći do pojave kontaminacija uzoraka i određenih greški u obradi što rezultira pojavom artefakata. Njihovom pojavom, fiziološke stanice mogu strukturno izgledati drukčije što može dovesti do zablude da se radi o promjenjenim, neoplastičnim stanicama ili mogu sakriti uzročnike infekcije te posljedično dovode do krive interpretacije uzorka i dijagnoze. Danas, s napredovanjem tehnologije i sve jeftinijim i dostupnijim ultrazvučnim aparatima, sve se češće uzorkuju unutarnji organi među kojim je i slezena. Zbog oskudnosti podataka o kvaliteti citoloških uzoraka i sve veće popularnosti citološke pretrage u veterini, cilj ovog rada bio je utvrditi kvalitetu citoloških uzoraka slezene pasa i dobivenih dijagnoza obrađenih na Zavodu za Veterinarsku patologiju u razdoblju od 2009. do 2020. godine. Za potrebe izrade ovog diplomskog rada, detaljno su pregledani arhivski podaci i preparati Zavoda za Veterinarsku patologiju Veterinarskog fakulteta Sveučilišta u Zagrebu. Parametri koji su se mikroskopski procjenjivali bili su tip razmaza, broj i očuvanost eritrocita i nuklearnih stanica, distribucija nuklearnih stanica po uzorku, prisutnost kontaminacija i artefakata te prisutnost aglomerata stanica. Od 124 citoloških uzoraka dobivenih pretraživanjem baze podataka, 112 citoloških uzoraka udovoljavalo je početnim parametrima pretrage. Svi uzorci koji su ušli u ovo istraživanje uzeti su metodom biopsije iglom s ili bez aspiracije sadržaja. Tek 10 stakalaca (10/537, 2%) bilo je linearnog tipa razmaza, dok su sva ostala bila standardnog oblika s klasičnim pernim krajevima (523/537, 97%). U većini slučajeva brojnost eritrocita ocjenjena je najvišom ocjenom i bili su vrlo dobre očuvanosti. Nuklearnih stanica je uglavnom bilo vrlo malo, ali dobre očuvanosti. U 58 uzoraka (62%) nuklearne stanice su bile ravnomjerno raspršene po cijeloj površini preparata, 20 uzoraka (21%) je imalo obilnu akumulaciju na svim rubovima, a u jednom uzorku (1%) su se sve nuklearne stanice smjestile na vrhovima pernih krajeva. U ostalih 15 uzoraka (16%) stanice su se našle raspršene po središtu.

Artefakti su pronađeni u ukupno 64 uzoraka (64/94, 68%), a kontaminanti u 72 uzoraka (72/94, 77%). Od 112 uzoraka, 27 ih je dijagnosticirano s neoplastičnim promjenama (24%), 40 uzoraka (35%) neneoplastičnim promjenama i 25 uzorka (22%) bili su fiziološkog nalaza. Ostalih 20 uzoraka (19%) nisu imali zabilježene podatke o citološkoj dijagnozi ili je uz opis preparata dano samo mišljenje.

**Ključne riječi: citološka pretraga, slezena, kvaliteta razmaza, artefakti, kontaminanti.**



## 9. SUMMARY

### Diagnostic cytology of the canine spleen: review of 10-year-period cases of the Department of Veterinary Pathology of the University of Zagreb

Cytology is a minimal invasive, fast and cheap diagnostic method for cell determination. During sampling and sample processing there is a possibility of sample contamination and production of artifacts. These structures can interfere with cytological assessment by changing the appearance of tissue cells which can be erroneously interpreted as neoplastic cells or they can obscure or mimic infectious agents thus creating confusion and leading to potentially wrong diagnosis. With the advancement of technology, ultrasonographic examination has greatly enhanced the ability to sample organs in body cavities like the spleen. Nowadays there is a growing use of cytology in veterinary medicine, but there is scarce data about the quality of cytology samples. For this reason, the objective of this study was to determine the quality of cytology samples of the canine spleen and obtained diagnoses processed at the Department of Veterinary Pathology of the University of Zagreb from 2009 to 2020. For the purposes of this thesis, we examined in detail the archived data and samples stored in the Department of Veterinary Pathology of the University of Zagreb. Parameters that were microscopically evaluated were smear type, number and morphology of erythrocytes and nucleated cells, distribution of nucleated cells in the smear, presence of contaminants, artifacts and cell agglomerates. The database was searched and we obtained 124 cytology samples of which 112 samples were included in the study. All the samples were obtained with fine needle biopsy with or without aspiration. Only 10 (10/537, 2%) smears were line smears, all other were standard smears with feathered edges (523/537, 97%). Erythrocytes were mostly really numerous and they had high morphology scores. Nucleated cells in most cases were really low in number, but with very good preservation of morphology. In 58 samples (62%) nucleated cells were equally distributed, in 20 samples (21%) they were mostly on the edge and in one sample (1%) they were all on the feathered edges. In the other 15 samples (16%) they were predominantly in the middle. Artifacts were found in 64 samples (64/94, 68%) and contaminants in 72 samples (72/94, 77%). Of 112 samples, 27 were cytologically diagnosed as neoplastic (24%), 40 (35%) as nonneoplastic and 25 (22%) were classified as normal. Diagnosis was unavailable for 20 samples (19%).

**Keywords: cytology, spleen, smear quality, artifacts, contaminants.**

## 10. ŽIVOTOPIS

Rođen sam 17. listopada 1995. godine u Rijeci. Od rođenja živim u Rovinju gdje sam završio osnovnu školu i Prirodoslovno – matematičku gimnaziju u Srednjoj školi Zvane Črnja. S odličnim prosjekom maturirao sam 2014. godine i upisao sam Veterinarski fakultet Sveučilišta u Zagrebu.

Tijekom studija vrlo sam se aktivno uključivao u različite dodatne aktivnosti na fakultetu, manifestacije, kongrese i projekte. Od 2016. do 2018. godine sudjelovao sam u radu studentske udruge “Equus” i u organizaciji edukativne izložbe “Reptilomanija+”. Osim toga sudjelovao sam u Svjetskom danu zaštite životinja 2017. godine gdje smo promovirali važnost očuvanja divljih životinja. Sudjelovao sam i u Noći muzeja 2019. i 2020. te na Festivalu znanosti 2019. godine na Veterinarskom fakultetu kao edukator. Od 2016. do 2018. asistirao sam u prstenovanju galebova na odlagalištu otpada “Prudinec” u Jakuševcu pod vodstvom dr.sc. Luke Jurinovića s Veterinarskog instituta – Centra za peradarstvo. U 2019. godini uključio sam se u projekt pod nazivom “Plavi projekt – doprinos razvoju programa društvenog korisnog učenja na Veterinarskom fakultetu Sveučilišta u Zagrebu” kojemu je cilj bio educirati javnost o važnosti očuvanja i pružanju prve pomoći ozljeđenim dupinima i morskim kornjačama. Prisustvovao sam Znanstveno – stručnom skupu o gmazovima “Reptilija” 2018. i 2021. godine te kongresu “Veterinarska znanost i struka” 2017., 2019. i 2021. godine. Položio sam i osnovnu razinu ultrazvučnog pregleda abdomena koju je vodila Izv.prof.dr.sc Ivana Kiš s Klinike za unutarnje bolesti Veterinarskog fakulteta Sveučilišta u Zagrebu.

Od 2015. do 2018. godine volontirao sam u Veterinarskoj ambulanti Rovinj, a od 2018. do 2021. na Klinici za unutarnje bolesti Veterinarskog fakulteta Sveučilišta u Zagrebu.

Dobitnik sam Rektorove nagrade 2021. godine za studentski rad pod nazivom “Hematološki parametri u kokoši nesilica nakon terapije tekuti pripravkom fluralaner”.

Od 2017. godine bavim se mačevanjem te sam 2020. godine pohađao i položio Program osposobljavanja za trenera mačevanja na Hrvatskoj olimpijskoj akademiji u Zagrebu. Trenutno sam član i trener u Mačevalačkom klubu “Hamlet” u Zagrebu gdje se bavim primarno sabljom.