

SCINTIGRAFIJA SKELETA - DOPRINOS HIBRIDNE TEHNIKE SNIMANJA (SPECT/CT)

Poljaković, Alen

Undergraduate thesis / Završni rad

2022

Degree Grantor / Ustanova koja je dodijelila akademski / stručni stupanj: **University of Rijeka, Faculty of Health Studies / Sveučilište u Rijeci, Fakultet zdravstvenih studija u Rijeci**

Permanent link / Trajna poveznica: <https://um.nsk.hr/um:nbn:hr:184:798760>

Rights / Prava: [In copyright](#)/[Zaštićeno autorskim pravom.](#)

Download date / Datum preuzimanja: **2024-07-19**

Repository / Repozitorij:

[Repository of the University of Rijeka, Faculty of Health Studies - FHSRI Repository](#)



SVEUČILIŠTE U RIJECI
FAKULTET ZDRAVSTVENIH STUDIJA
PREDDIPLOMSKI STRUČNI STUDIJ RADIOLOŠKE TEHNOLOGIJE

Alen Poljaković
SCINTIGRAFIJA SKELETA – DOPRINOS HIBRIDNE TEHNIKE
SNIMANJA (SPECT/CT)
Završni rad

Rijeka, 2022.

UNIVERSITY OF RIJEKA
FACULTY OF HEALTH STUDIES
UNDERGRADUATE PROFESSIONAL STUDY OF RADIOLOGICAL
TECHNOLOGY

Alen Poljaković

BONE SCINTIGRAPHY – CONTRIBUTION OF HYBRID IMAGING
(SPECT/CT)

Final work

Rijeka, 2022.

Ovaj završni rad napravljen je na Kliničkom zavodu za nuklearnu medicinu, Kliničkog bolničkog centra Rijeka.

Mentor rada: izv. prof. dr. sc. Neva Giroto, dr. med.

Komentor rada: izv. prof. dr. sc. Tatjana Bogović Crnčić, dr. med

SADRŽAJ

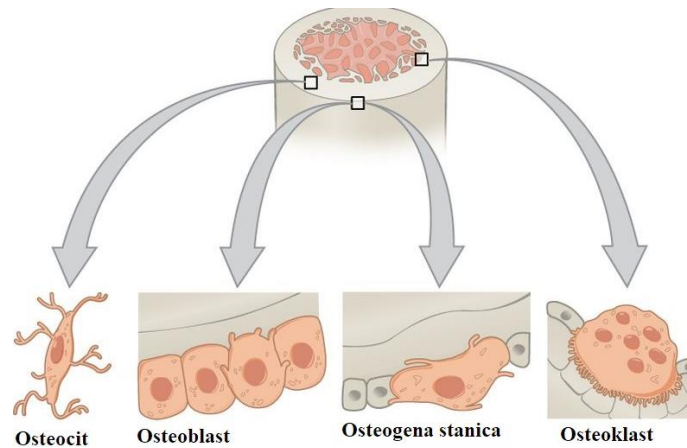
1. UVOD – KOŠTANI SUSTAV	1
1.1 Funkcija i građa kostiju	1
1.2 Oblici kostiju	3
1.3 Rast i razgradnja kostiju	5
1.4 Bolesti koštanog sustava	6
2. NUKLEARNA MEDICINA	7
2.1 Radiofarmaci	8
2.2 Gama kamera – detektor ionizirajućeg zračenja	9
2.3 Scintigrafija, tomografija (SPECT) i hibridna slikovna dijagnostika (SPECT/CT).....	10
3. SCINTIGRAFIJA SKELETA	14
3.1 Indikacije za scintigrafiju skeleta	14
3.2 Radiofarmaci	15
3.3 Priprema pacijenta	15
3.4 Snimanje.....	16
3.5 Interpretacija nalaza	16
3. CILJEVI ISTRAŽIVANJA	19
4. PACIJENTI I METODE	20
5. REZULTATI	22
6. RASPRAVA	28
7. ZAKLJUČAK	29
8. SAŽETAK	30
9. SUMMARY	31
10. LITERATURA	32
11. PRILOZI	34
12. ŽIVOTOPIS	39
Popis slika	40
Popis grafikona	40
Popis tablica	40

1. UVOD – KOŠTANI SUSTAV

1.1 Funkcija i građa kostiju

Koštani sustav daje oblik, veličinu i potporu ljudskom tijelu, omogućuje kretanje te štiti unutrašnje organe. Također služi kao izvor krvnih stanica kao i spremnik minerala (posebice kalcija i fosfata) koji kostima daju potrebnu čvrstoću. Lokomotornim sustavom omogućeno je kretanje putem aktivnog i pasivnog dijela. Pasivni dio čine kosti sa zglobovima, a aktivni mišići koji se pripajaju na kosti pomoću tetiva. Koštani sustav izgrađen je od kostiju različitih veličina i oblika (1).

Kost je izgrađena od koštanog matriksa odnosno tvrde međustanične tvari i koštanih stanica - osteocita, osteoblasta i osteoklasta koji kostima daju veličinu, oblik te ih održavaju (Slika 1). Koštano tkivo je dobro prokrvljeno, ali je difuzija onemogućena zbog gusto mineraliziranog koštanog matriksa, stoga su za njegovu prehranu i održavanje zaslužni osteociti. Osteociti su zrele, ovalne stanice s dugim izdancima pomoću kojih su međusobno povezane (1). Osteoblasti su koštane stanice koje imaju važnu ulogu u stvaranju koštanog tkiva. Oni stvaraju organski dio matriksa te uz prisutnost minerala postaju osteociti. Osteociti i osteoblasti prekrivaju sve vanjske i unutrašnje površine kosti. Osteoklasti su stanice koje razgrađuju koštano tkivo. Proces razgradnje koštanog tkiva događa se istovremeno s procesom nastanka novog koštanog tkiva bez obzira na fazu rasta u kojoj se kost nalazi (2). Građi kostiju također pripadaju i skeletne matične stanice (osteogene stanice) koje se nalaze u vezivnom tkivu unutrašnje i vanjske površine kosti. Međustanična tvar koštanog tkiva izgrađena je od organskog i anorganskog dijela. Organski dio međustanične tvari u najvećem dijelu čine čvrsta kolagena vlakna koja kostima daju čvrstoću i elastičnost. Anorganski dio čine minerali koji su uloženi u organski dio te ono čini oko 70% ukupne težine kosti. Najzastupljeniji minerali su kalcij i fosfor koji daju čvrstoću kostima. Organski i anorganski dio zajedno omogućuje da kost bude istovremeno tvrda, otporna na savijanje i djelomično elastična.

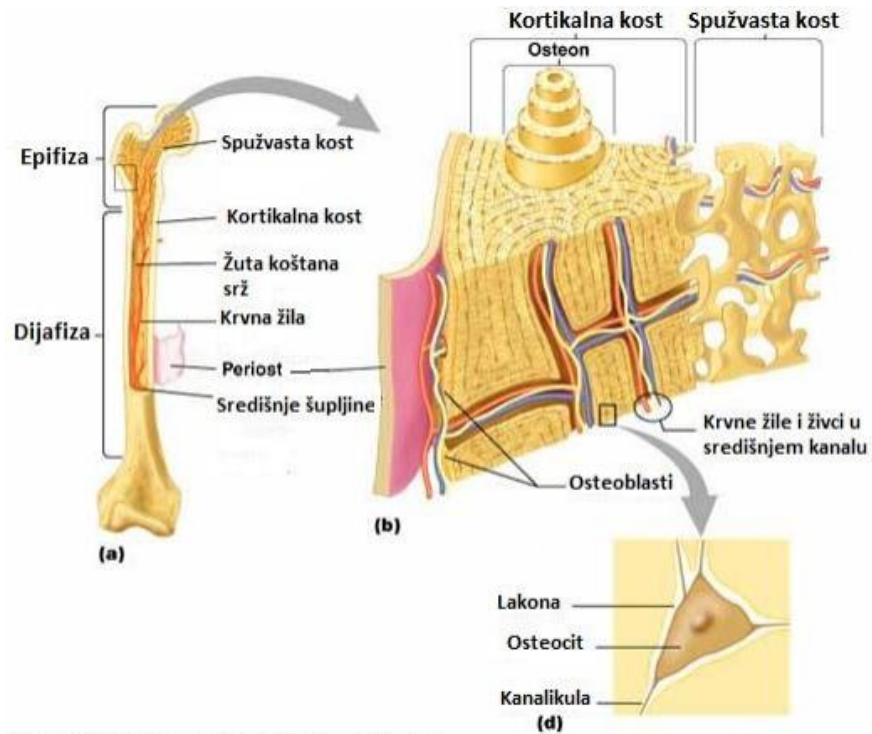


Slika 1. Koštane stanice

(Izvor: <https://pediaa.com/difference-between-osteoblast-and-osteoclast/>)

Makroskopski razlikujemo dvije vrste koštanog tkiva: kompaktno i spužvasto koštano tkivo (Slika 2). Kompaktno koštano tkivo (*substantia compacta*) je gusto zbijeno poput bjelokosti te izgrađuje površinski dio kosti i u potpunosti tvori stijenku trupa duge kosti, makroskopski je bez vidljivih šupljina. Spužvasto koštano tkivo (*substantia spongiosa*) građeno je od mnogobrojnih međusobno povezanih koštanih gredica koje tvore šupljinice u kojima se nalazi koštana srž. Spužvasto koštano tkivo nalazi se u kratkim i pločastim kostima kao i u krajevima dugih kostiju (2).

Mikroskopski oba koštana tkiva su lamelarne građe. U kompaktnom tkivu nalaze se glavne vanjske i unutrašnje lamele koje su usporedne istovremeno i s vanjskim i s unutrašnjim površinama kosti. U kompaktnom tkivu se također nalaze i Haversovi kanalići u kojima se nalaze krvne žile. Za razliku od zrelog tkiva, nezrelo tkivo nije lamelarne građe i ono se nalazi na hvatištima tetiva, na spojevima pločastih kostiju lubanje te tijekom cijeljenja kostiju nakon prijeloma.



Slika 2. Makroskopska građa koštanog tkiva

(Izvor: <https://core.ac.uk/download/157824502.pdf>)

1.2 Oblici kostiju

S obzirom na oblik kosti dijelimo na osnovne i posebne oblike kostiju. U osnovne oblike kostiju ubrajamo duge kosti (*Ossa longa*), kratke kosti (*Ossa brevia*) te pločaste kosti (*Ossa plana*), dok u posebne oblike kostiju ubrajamo sezamske kosti (*Ossa sesamoidea*), nepravilne kosti (*Ossa irregularia*) i pneumatične kosti (*Ossa pneumatica*).

Duge kosti su dugačke, cjevastog oblika što im omogućuje prenošenje višestruko većih težina u odnosu na težinu same kosti te im takav oblik istovremeno pruža i veću otpornost prema savijanju (2). Sastoje se od trupa (*corpus*), metafize (*metaphyses*) i epifizne ploče (*lamina epiphysialis*). Trup je središnji i najveći dio kosti čiju stijenku tvori kompaktno tkivo uz vrlo tanki sloj spužvastog tkiva prema šupljini kosti. Unutar trupa smještena je moždinska šupljina (*cavitas medullaris*) unutar koje se nalazi koštana srž (*medulla ossium*). Kod odraslih osoba koštana srž

sadržava mast, dok je kod djece koštana srž crvena te ima funkciju krvotvornog organa. Epifiza duge kosti podrazumijeva široke, završne dijelove kosti koji su površinski građeni od tankog sloja kompaktnog tkiva, a unutrašnjost je ispunjena spužvastim tkivom odnosno koštanom srži. Metafiza je prijelazni dio kosti iz epifize u dijafizu odnosno središnji dio kosti (2). Epifizna ploča je valjkasta ploča hrskavice koja omogućuje rast kosti u duljinu te se tijekom završetka rasta zamjenjuje koštanim tkivom.

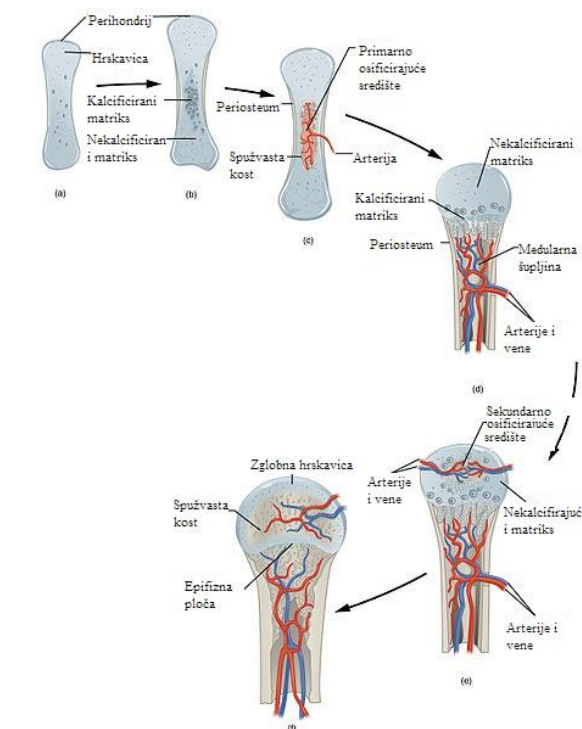
Svaka duga kost obavijena je s dvije vezivne ovojnice – pokosnica (*periosteum*) i endost (*endosteum*). Pokosnica je čvršća, inervirana te oblaže vanjsku površinu svake kosti, osim u okolini zglobne hrskavice. Funkcija pokosnice je prehranjivanje kosti te ima bitnu ulogu za rast i cijeljenje kosti nakon prijeloma zahvaljujući osteoprogenitornim stanicama. Endost je nježnija ovojnica koja obavlja sve unutrašnje površine kosti. Na proksimalnim i distalnim krajevima dugih kostiju nalaze se zglobne plohe prekrivene zglobnim hrskavicama koje služe za uzglobljavanje sa susjednim zglobom (2).

Kratke kosti izgledom podsjećaju na kocku te se nalaze na mjestima gdje djeluju pritisne sile, a to su najčešće kosti zapešća, stopala i trupovi kralježaka. Površinski dio u potpunosti je izgrađen od kompaktnog tkiva, dok je unutrašnji ispunjen spužvastim tkivom. Pločaste kosti su vrlo tanke kosti s dvije površine. Izgrađene su od tri sloja kompaktnog tkiva između kojih se nalaze slojevi spužvastog tkiva. Pločaste kosti najčešće imaju zaštitnu ulogu. Sezamske kosti su kratke kosti smještene u tetivama mišića. Funkcija sezamske kosti je udaljiti tetivu od zgloba kako bi se mišiću omogućilo neometano funkcioniranje. Najveća sezamska kost je iver (*patella*) koja se nalazi u koljenom zglobu. Nepravilne kosti su neodređenog oblika čiju površinu izgrađuje tanki sloj kompaktnog tkiva, a unutrašnjost ispunjava spužvasta tvar. U nepravilne kosti ubrajamo kralješke, pojedine kosti lubanje te zdjelične kosti. Pneumatične kosti imaju šupljinu koja je ispunjena zrakom i obložena sluznicom, a pripadaju kostima lubanje te izgrađuju paranazalne sinuse (2).

1.3 Rast i razgradnja kostiju

Proces nastajanja koštanog tkiva naziva se osifikacija ili okoštavanje te započinje već u drugom mjesecu intrauterinog života. Dva su osnovna tipa osifikacije: endohondralno i intramembransko. Endohondralno okoštavanje je neizravno okoštavanje unutar kosti tijekom rasta ili tijekom regeneracije nakon prijeloma kosti (Slika 3). Nova kost nastaje direktno iz vezivnog tkiva ili nastaje pomoću međufaze u kojoj sudjeluju hrskavični elementi (3).

Intramembranskim okoštavanjem nastaje tek nekoliko vrsta kosti kao što su pločaste kosti lubanje ili ključne kosti. U pločastim kostima okoštavanje započinje iz sredine te se širi prema periferiji. Između susjednih kostiju lubanje pomoću intramembranske osifikacije nastaju vezivne tvorbe – fontanele koje omogućuju prilagodbu lubanje novorođenčeta tijekom prolaska kroz porođajni kanal te rast lubanje sukladno rastu mozga (3).



Slika 3. Endohondralno okoštavanje kosti

(Izvor: <https://pediaa.com/difference-between-enchondral-ossification-and-intramembranous-ossification/>)

1.4 Bolesti koštanog sustava

Kosti pružaju čovjeku stabilnost i čvrstoću, omogućuju izvršavanje svakodnevnih obaveza, ali i ono najvažnije, zaštitu unutarnjih organa. Neki od najčešćih faktora koji utječu na skelet su: genetika, tjelesna aktivnost, količina kalcija, fosfora, vitamina D i vode u organizmu, hormoni te starenje. Najčešći su metabolički poremećaji, frakture, upale, ali i tumori kostiju (4).

Metaboličke bolesti kostiju podrazumijevaju oštećenja ili promjene oblika, čvrstoće i građe kostiju. Nastaju zbog unutarnjih čimbenika kao što su poremećaji metabolizma minerala. Osteoporoza je najčešća metabolička bolest kostiju koja se očituje smanjenom gustoćom koštanog tkiva što rezultira smanjenom čvrstoćom i povećanom lomljivošću. Osteoporoza se gotovo isključivo javlja u starijoj životnoj dobi (5).

Osteomijelitis je upalna bolest koštanog tkiva koju karakterizira razaranje. Može biti akutan i kroničan. Najčešći uzroci osteomijelitisa su bakterije koje se uobičajeno nalaze na koži koje do kosti dolaze putem krvi, obližnjih infekcija ili direktnim kontaktom prilikom otvorenog prijeloma. Simptomi akutnog osteomijelitisa su bol, oteklina i povišena tjelesna temperatura.

Tumori kostiju podrazumijevaju nekontroliran rast koštanih stanica. Tumori kostiju mogu biti primarni i sekundarni. Primarni tumori kostiju nastaju izravno u kostima te mogu biti benigni i maligni. Sekundarni tumori nastaju prilikom metastaziranja osnovnog tumora (dojke, prostate i pluća) u kost (5).

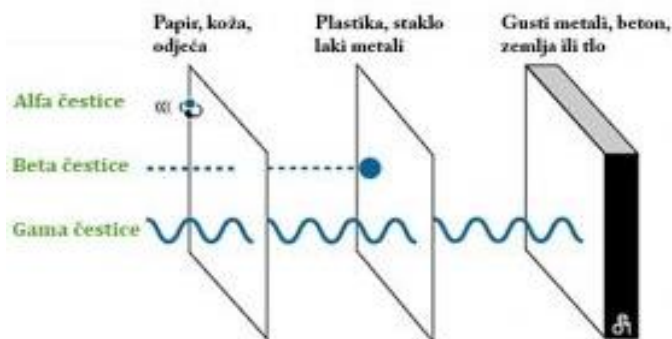
Lom ili fraktura je ozljeda kostiju koju karakterizira prekid kontinuiteta kosti, najčešće prilikom djelovanja vanjske sile. Razlikujemo otvoreni i zatvoreni prijelom. Kod zatvorenog prijeloma ne dolazi do prekida kontinuiteta kože ili sluznice u blizini prijeloma, dok kod otvorenog prijeloma dolazi do prekida kontinuiteta te eksponiranja koštanog fragmenta (6).

2. NUKLEARNA MEDICINA

Nuklearna medicina je specijalistička medicinska djelatnost u kojoj se radioaktivni pripravci apliciraju pacijentima u dijagnostičke, terapijske i istraživačke svrhe. Ti su pripravci sastavljeni od farmaka i radionuklida, pa se nazivaju radiofarmacima (7).

Nuklid je atom kemijskog elementa s poznatim atomskim (broj protona) i masenim brojem (broj protona i neutrona). Nuklidi mogu biti stabilni i nestabilni. Radionuklid ili radioaktivni izotop je nestabilni nuklid koji se zbog viška energije stabilizira radioaktivnim raspadom. Radioaktivni raspad je proces u kojemu radioaktivna jezgra prelazi u stabilno stanje. Radioaktivnost nekog izvora izražava se u bekerelima (Becquerel, Bq), pri čemu jedan bekerel znači jedan radioaktivni raspad u jedinici vremena, odnosno sekundi. U nuklearnoj medicini koriste se radioaktivni izvori aktivnosti $10^3 - 10^9$ Bq (7).

Radionuklidi tijekom raspada emitiraju čestična i elektromagnetska zračenja u obliku alfa, beta i gama zračenja, neutronske zračenje te elektronskog uhvata (Slika 4). Alfa raspadom se emitira jezgra atoma helija visoke energije, no prodornost alfa čestice je svega nekoliko centimetara u zraku, a nekoliko milimetara u tkivima. Beta radioaktivni raspad može biti beta plus (β^+) i beta minus (β^-) raspad. Beta minus raspadom neutron se transformira u proton, a emitira se beta čestica (elektron) čija je prodornost nekoliko metara u zraku, a nekoliko centimetara u tkivima. Beta plus raspadom emitiraju se pozitroni čija masa odgovara masi elektrona, ali su pozitivnog naboja. Emitiraju ih radionuklidi s viškom protona. Gama zračenje su elektromagnetski valovi vrlo visokih frekvencija i energije, koji nastaju prilikom prijelaza radioaktivnih jezgara u niže energetske ili stabilno stanje, a zbog vrlo visoke energije imaju veću prodornost u tkivima (7).



Slika 4. Prodornost alfa, beta čestica i gama zraka

(Izvor: <https://www.radioaktivniotpad.org/upload/images/contents/thumbs/280x280-24-prodornost-zracenja-21.jpg>)

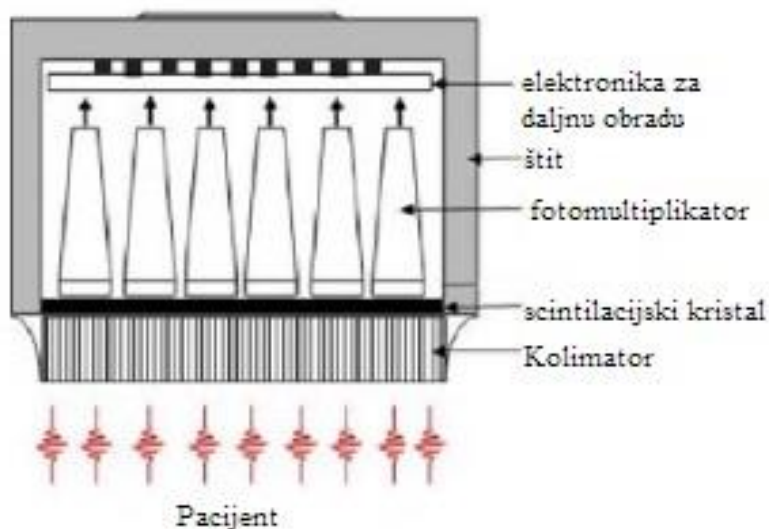
2.1 Radiofarmaci

Radiofarmaci su medicinski pripravci koji se mogu aplicirati pacijentu u elementarnom obliku, kao radionuklidi (npr. jod-131) ili spojeni s farmacima koji su sastavom slični molekulama ili spojevima koji postoje u ljudskom tijelu (bjelančevine, antitijela, krvne stanice). Prilikom pripreme radiofarmaka vrlo je važno pridržavati se pravila radionuklidne, radiokemijske i kemijske čistoće te oni također moraju biti sterilni i aprotogeni (7).

Poželjne karakteristike svakog radiofarmaka su brza i selektivna akumulacija u ispitivanim organima ili tkivima, što slabija akumulacija u okolnim organima te emisija isključivo gama zraka čija je energija povoljna za detekciju gama kamerom (100 do 400 kiloelektronvolti – keV). Stoga se u nuklearnoj medicini kao radionuklid najčešće koristi tehnećij – 99m, koji nastaje u tzv. Generatoru radioaktivnosti, radioaktivnim raspadom molibdena – 99. (8).

2.2 Gama kamera – detektor ionizirajućeg zračenja

Nakon aplikacije radiofarmaka potrebno je detektirati radioaktivno zračenje kako bi se dobila dijagnostička informacija, odnosno detektirala distribucija radiofarmaka u tijelu. Slikovni prikaz omogućuje gama kamera (Slika 6), koja je tzv. scintilacijski detektor. Naime, važan je dio kamere scintilacijski kristal koji u kontaktu s fotonima odgovarajuće energije proizvodi scintilacije na granici spektra vidljivog svjetla. Nastala scintilacija, odnosno svjetlo transformira se na fotokatodi u elektrone, odnosno električni signal koji se potom pojačava u fotomultiplikatoru, pretpojačalu, pojačalu i konačno obrađuje u analizatoru (9).



Slika 5. Shema gama kamere

(Izvor: <https://www.intechopen.com/chapters/43519>)

Ispred kristala kamere nalazi se kolimator, koji izgledom podsjeća na ploču, izgrađen je od olova ili volframa (Slika 5). Na površini kolimator sadrži otvore koji omogućuju da do kristala dođu samo okomito usmjerene zrake i izazovu scintilacije u kristalu, proporcionalno apsorbiranoj energiji.



Slika 6. Gama kamera

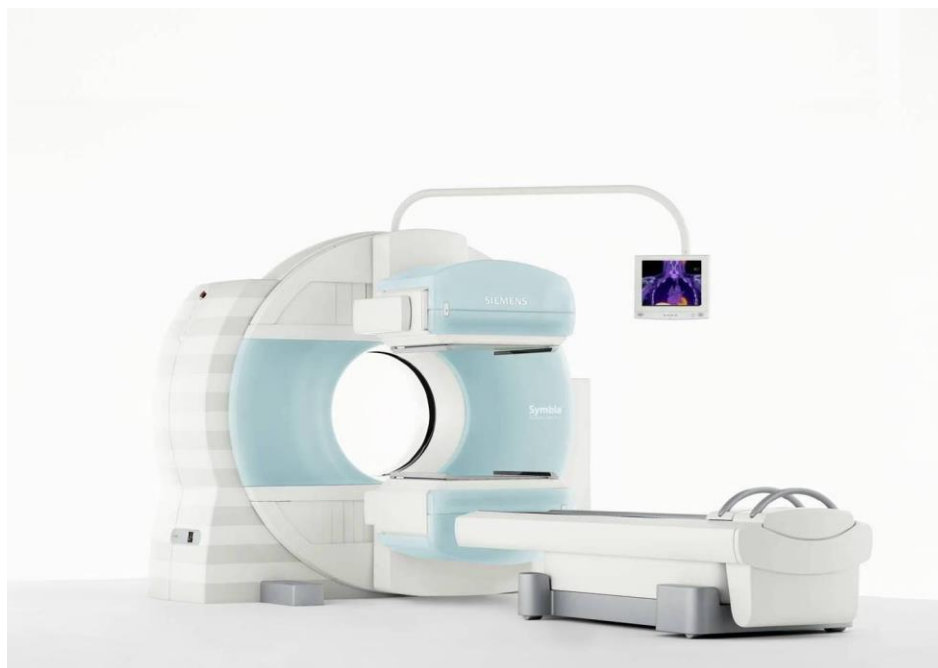(Izvor: <https://www.absolutemedicalimaging.com/refurbished-siemens-e-cam-gamma-camera>)

2.3 Scintigrafija, tomografija (SPECT) i hibridna slikovna dijagnostika (SPECT/CT)

Scintigrafija je slikovni dijagnostički postupak pomoću kojega se prati i snima distribucija radioaktivnosti apliciranoga radiofarmaka. Scintigrafija može biti dvodimenzionalna (planarna) ili trodimenzionalna (tomografska). Kod planarne scintigrafije pacijent leži na krevetu za snimanje, a ispod ili iznad pacijenta postavljena je kamera odnosno detektor (10). Moderne kamere imaju dva detektora koji mogu istovremeno snimati u prednjoj i stražnjoj projekciji (Slika 6.). Rezultat takvog snimanja je scintigram, dvodimenzionalna snimka koja pokazuje raspodjelu nakupljanja radiofarmaka u tijelu. Takav je prikaz zadovoljavajući za neke organe, međutim kod pojedinih, pogotovo smještenih dublje u tijelu, može doći do preklapanja radioaktivnosti ciljnog i okolnih područja koja su nakupila radiofarmak (10).

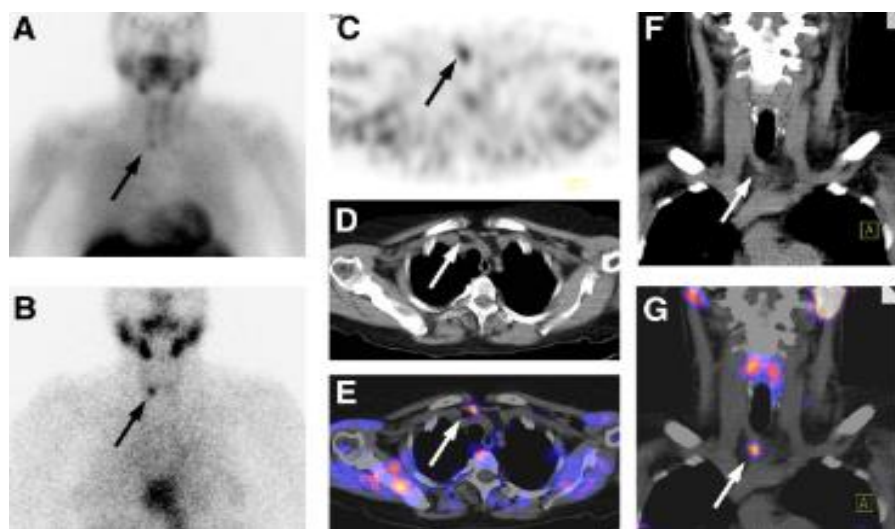
Kružnim gibanjem detektora oko tijela moguć je trodimenzionalni prikaz organa pa se pregledom presjeka po tri ravnine (sagitalna, frontalna i transverzalna) jasnije može prikazati eventualni patološki proces i preciznije lokalizirati. Tijekom takvog snimanja pacijent je nepomičan, a oko njega kruže detektori, najčešće punom kružnom putanjom od 360 stupnjeva te se zaustave svakih nekoliko stupnjeva da snime po jednu dvodimenzionalnu sliku. Zbog pune rotacije detektora iz tih je, dvodimenzionalnih sličica moguće rekonstruirati trodimenzionalnu koja se može promatrati u navedenim presjecima po tri ravnine. Takvo snimanje zove se jednofotonska emisijska kompjutorizirana tomografija (*engl. Single photon emission computed tomography, SPECT*) (11).

Nedostatak ovog snimanja je izostanak anatomskog predloška, odnosno morfologije organa. Stoga se u novije vrijeme gama kamerama dodaje CT uređaj, a takav, hibridni uređaj se naziva SPECT/CT (Slika 7). On objedinjuje dvije dijagnostičke komponente – nuklearno medicinsku, jednofotonsku emisijsku tomografiju i radiološku, kompjuteriziranu tomografiju (*engl. Computed tomography, CT*) čime se znatno povećava senzitivnost i specifičnost scintigrafskog nalaza (12). SPECT komponenta hibridnog uređaja zbog vizualizacije akumulacije radiofarmaka daje informacije o funkciji, a CT zbog prikaza anatomije, o morfologiji organa. CT komponenta služi i za korekciju atenuacije scintigrafskih snimki. Hibridnim uređajem stoga je omogućen precizniji, kvalitetniji prikaz prostorne raspodjele radiofarmaka u tijelu ili organu, odnosno eventualnog patološkog procesa. U SPECT/CT uređaju koristi se “low dose” CT struje jakosti do 80 mAs te napona 120 kV. Stvaranje fuzijske snimke čini zasebno snimanje i rekonstrukcija SPECT i CT (korekcija atenuacije i atomska lokalizacija) nakon čega se rekonstruirane snimke postavljaju u istu matricu (Slika 8), odnosno preklapaju se što u konačnici daje vrlo preciznu lokalizaciju eventualnog patološkog procesa (12).



Slika 7. SPECT/CT uređaj

(Izvor: <https://www.siemens-healthineers.com/en-us/molecular-imaging/spect-and-spect-ct/symbia-t>)



Slika 8. SPECT/CT paratireoidnih žlijezda

(Izvor: <http://www.clinicsinsurgery.com/open-access/parathyroid-disease-a-paradigm-for-disease-management-3798.pdf>)

Osim planarne i tomografije, scintigrafija može biti statička i dinamička. Statička scintigrafija uglavnom se koristi za prikaz morfologije organa te se zbog toga pacijentu apliciraju radiofarmaci koji se sporije akumuliraju. Moguća je tomografija i SPECT/CT.

Dinamička scintigrafija prati dolazak radiofarmaka u regiju interesa putem krvi, dakle prokrvljenost, parenhimsku fazu i izlučivanje iz organa. Trajanje dinamičke scintigrafije je između 30 i 60 minuta, a svaka zasebna snimka traje 0,5 do 60 sekundi. Snima se uvijek planarno, dvodimenzionalno (13).

3. SCINTIGRAFIJA SKELETA

Scintigrafija skeleta je neinvazivan i bezbolan nuklearno medicinski dijagnostički postupak koji se provodi injiciranjem radiofarmaka, po kemijskom sastavu difosfonata, obilježenih radionuklidom, tehnecijem-99m (^{99m}Tc) koji se specifično nakupljaju u koštanom tkivu. Ovu slikovnu tehniku karakterizira visoka osjetljivost, jer se promjene u skeletu mogu otkriti već u ranoj fazi bolesti ili ozljede, čim se metabolička aktivnost pojača, ali je specifičnost pretrage relativno niska. Standardno se izvodi planarnim, odnosno dvodimenzijским snimanjem čitavog skeleta u prednjoj i stražnjoj projekciji, međutim nedostatak takvog snimanja je nemogućnost točnije lokalizacije promjena u dubini tijela. Kako bi pretraga bila specifičnija, dio tijela u kojem se nalazi promjena koju želimo istražiti, treba snimiti tomografski (SPECT), a najbolje hibridnom slikovnom tehnikom – SPECT/CT (14).

3.1 Indikacije za scintigrafiju skeleta

Ova se pretraga najčešće izvodi kod sumnje na metastatsko širenje malignog tumora u skelet (karcinom dojke, prostate, pluća ili drugih sijela), primarnih koštanih tumora, sumnje na osteomijelitis ili septički artritis te sistemskih bolesti koje izazivaju promjene na kostima. Indikacije su i kronične upalne bolesti, primjerice kronični upalni artritis, osteoartritis i osteonekroze. Postoje i druge indikacije za scintigrafiju skeleta povezane s ortopedskim bolestima ili traumatološkim stanjima u odraslih i djece (14).

Zbog veće osjetljivosti i specifičnosti, snimanje SPECT/CT uređajem se indicira u:

1. Onkologiji kako bi se preciznije lokalizirala lezija
2. Sumnje na traumatsku ozljedu aksijalnog ili apendikularnog skeleta
3. Procjene lezija u karpalnim i tarzalnim malim kostima
4. Sumnje na aksijalni ili periferni osteoidni osteom
5. Dijagnoze osteonekroze
6. Dijagnoze osteomijelitisa i tendinitisa
7. Procjene malignih ili pseudomalignih lezija,

Treba također napomenuti da se SPECT/CT snimanje može primijeniti kada god se standardnom scintigrafijom skeleta koštana lezija ne može procijeniti (12,13).

3.2 Radiofarmaci

Za scintigrafiju skeleta koriste se difosfonati i polifosfati obilježeni radionuklidom tehnecijem- ^{99m}Tc koji se najčešće koristi u konvencionalnoj nuklearnoj medicini zbog kratkog vremena poluraspada od 6 sati i energije gama zraka koja je povoljna za snimanje gama kamerom (13).

Najčešće su to metilen difosfonat (MDP), hidroksietilen difosfonat (HDP), hidroksimetilen difosfonat (HMDP) i dikarboksipropan difosfonat (DPD). Aplikirani radiofarmak nakuplja se na površini kristala hidroksiapatita proporcionalno lokalnoj vaskularizaciji kosti i osteoblastičnoj aktivnosti (2). Četiri sata nakon aplikacije, oko 60% apliciranog radiofarmaka apsorbira se u skeletu dok se nevezani dio (34%) izlučuje urinom, a preostalih 6% radiofarmaka zaostaje u cirkulaciji. Maksimalna akumulacija radiofarmaka postiže se nakon jednog sata. Radiofarmaci se isporučuju u bočicama koja sadrži i kositreni redukcijski agens i druge tvari potrebne za obilježavanje. Bočice koje sadržavaju apirogeni liofilizat moraju se čuvati na temperaturi od 4 do 8°C ili prema uputama proizvođača. Radiofarmak se priprema dodavanjem eluata tehnecija iz generatorske kolone ($^{99m}\text{TcO}_4$) razrijeđenog u sterilnoj fiziološkoj otopini liofilizatu. Pripremljen radiofarmak mora se aplicirati unutar 6 sati. Primjenjuje se izravno u venu ili putem intravenske kanile. Za scintigrafiju skeleta kod odraslih osoba primjenjuje se aktivnost između 300 i 740 MBq. Za djecu primjena aktivnosti računa se na temelju tjelesne mase prema tablici Europskog udruženja nuklearne medicine (EANM) (14).

3.3 Priprema pacijenta

Pacijentu treba objasniti postupak snimanja na razumljiv način, te dati pisane upute. Prije pretrage pacijenti smiju jesti i piti, a savjetuje se povećan unos tekućine i učestalije pražnjenje mjehura. Prije snimanja važno je procijeniti fizičko stanje pacijenta i prisutnost simptoma (npr. bol, nepokretnost) što bi moglo utjecati na kvalitetu pretrage. Bolesnike s jačim bolovima potrebno je savjetovati o primjeni analgetika. Prije snimanja treba isprazniti mokraćni mjehur. Pretraga je kontraindicirana u slučaju trudnoće, a dojilje trebaju prekinuti dojenje na 24 sata (14).

3.4 Snimanje

Snimanje standardne **planarne scintigrafije skeleta** se provodi gama kamerom s dva detektora opremljenim niskoenergetskim kolimatorima visoke rezolucije (low energy high resolution, LEHR), 3 – 6 sati nakon aplikacije radiofarmaka. Snima se cijelo tijelo u prednjoj i stražnjoj projekciji pri čemu pacijent leži na leđima, a ležaj za snimanje se kreće linearno između detektora.

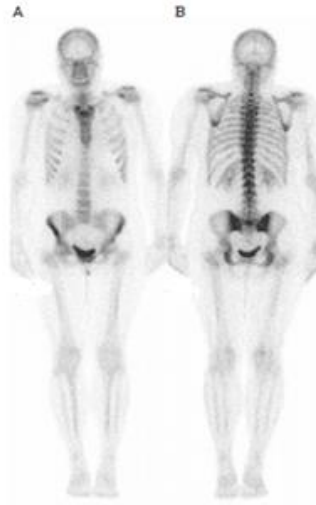
Kod tomografskog, hibridnog snimanja (**SPECT/CT**), detektori gama kamere rotiraju oko pacijenta (ležaja) 360° s ukupno 60 ili 64 sličice po detektoru, dakle svakih 6 stupnjeva, prosječnog trajanja 20 sekundi. CT snimanje provodi se odmah nakon snimanja gama kamerom, na način da se ležaj za snimanje pomakne u otvor CT uređaja tako da u međuvremenu nema pomaka pacijenta, a snimanje se dodatno produžuje za nekoliko minuta (14).

Ukoliko postoji sumnja na upalni proces, snima se tzv. **Troetapna scintigrafija**, odnosno u snimanje se uključuje i period injiciranja radiofarmaka na način da se u vidno polje stavi odgovarajući dio tijela, pa se snima dinamička scintigrafija odmah po injiciranju, pri čemu svaka sličica traje 1 sekundu. Tako se može pratiti dotok radiofarmaka u područje upale i vidjeti je li ubrzan/pojačan. Nakon toga slijedi snimanje rane statičke snimke, trajanja pet minuta, a nekoliko sati kasnije, najčešće između 3 i 4 sata slijedi snimanje kasnih statičkih snimaka.

Rano snimanje cijelog tijela (whole body blood pool, WBBP), odmah po aplikaciji radiofarmaka, izvodi se kada je potrebno ustanoviti ima li pojačane prokrvljenosti koja bi mogla upućivati na upalni proces, najčešće kod reumatskih ili kroničnih upalnih procesa više zglobova koje nije moguće obuhvatiti troetapnim snimanjem određenog dijela tijela (14).

3.5 Interpretacija nalaza

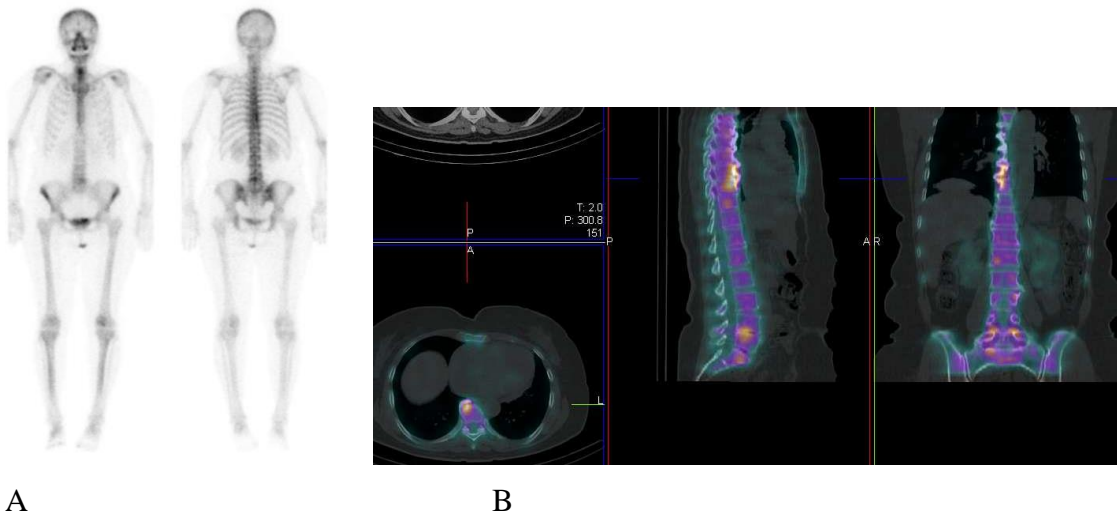
Uredan nalaz scintigrafije skeleta podrazumijeva homogenu raspodjelu radiofarmaka u koštanom tkivu te prikaz bubrega i mokraćnog mjehura zbog izlučivanja iz tijela (Slika 9). Patološka akumulacija je vidljiva kod bilo kojeg procesa koji pojačava metaboličku aktivnost, stoga je pretraga vrlo osjetljiva, ali slabije specifična (Slike 10 i 11).



Slika 9. Uredan nalaz scintigrafije skeleta u standardnim projekcijama: A) anteriorna i B) posteriorna

(Izvor: <https://www.semanticscholar.org/paper/Bone-scans.-Lee-Hennessy/8db6f3be58a1f9d98c5cd52b776f37e1b3243c98/figure/0>)

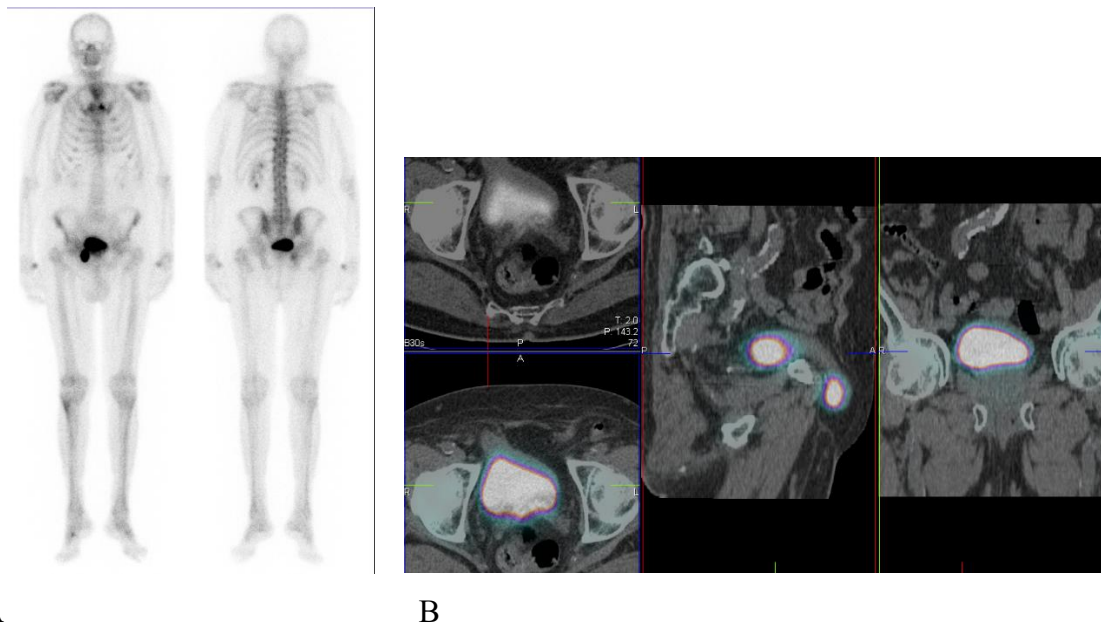
SPECT/CT snimanjem se specifičnost pretrage povećava, s obzirom na to da je leziju moguće dovesti u anatomske kontekst.



Slika 10. A: Scintigram skeleta cijelog tijela u anteriornoj i posteriornoj projekciji; posteriorno se uočava akumulacija uz desnu konturu grudnih kralježaka. B: na fuzijskim SPECT/CT snimkama vidi se da odgovara aktivnosti u degenerativnim promjenama kralježaka.

(Izvor: Klinički zavod za nuklearnu medicinu, KBC Rijeka)

Pri interpretaciji nalaza je također važno od patološkog nalaza skeleta razlikovati artefakte atenuacije, aktivnost u mokraćnom mjehuru te kontaminaciju obilježenim, radioaktivnim urinom (14).



Slika 11. A: Scintigram skeleta cijelog tijela u anteriornoj i posteriornoj projekciji; uočava se fokalna akumulacija u zdjelici desno uz donji rub mjehura. B: na fuzijskim SPECT/CT snimkama vidi se da odgovara aktivnosti dijela mokraćnog mjehura u ingvinalnoj herniji.

(Izvor: Klinički zavod za nuklearnu medicinu, KBC Rijeka)

3. CILJEVI ISTRAŽIVANJA

Ciljevi ovog istraživanja su utvrditi učestalost izvođenja SPECT/CT snimanja kod scintigrafije skeleta te jesu li SPECT/CT snimke zadovoljavajuće kvalitete. Postavljene su hipoteze da se hibridna SPECT/CT tehnika snimanja izvodi u približno trećine planarnih snimanja skeleta te da je kvaliteta snimki zadovoljavajuća, uz minimalni broj nedijagnostičkih snimki ili ponavljanih snimanja.

Također je cilj bio utvrditi doprinos hibridnog snimanja planarnoj tehnici u smislu eventualno dodatno otkrivenih lezija ili lakše karakterizacije lezija. U tom su dijelu hipoteze bile da se ovom dijagnostičkom metodom može otkriti veći broj lezija nego kod planarnog snimanja te da ona olakšava razlikovanje suspektnih od nesuspektnih lezija.

4. PACIJENTI I METODE

U svrhu istraživanja pregledana je dokumentacija pacijenata koji su bili upućeni na scintigrafiju skeleta od specijalista onkologa, ortopeda, imunologa i pulmologa u razdoblju od travnja do lipnja 2022. godine u Klinički zavod za nuklearnu medicinu Kliničkog bolničkog centra Rijeka. Od ukupno 322 pacijenta kojima je u tom periodu snimljena scintigrafija skeleta, odabrano je 50 ispitanika kojima je uz klasično, planarno, učinjeno i hibridno, SPECT/CT snimanje dijela tijela u kojem je uočen suspektan nalaz, odnosno patološka akumulacija radiofarmaka koja se nije mogla jasno interpretirati. U ispitivanje su uključeni odrasli ispitanici oba spola. Iz istraživanja su isključene pretrage koje nisu mogle biti dovršene zbog nesuradljivosti pacijenta. Analizirani su sljedeći podaci: dob, spol, uputna dijagnoza, regije tijela koje su bile snimljene, kvaliteta snimljenih fuzijskih tomograma te doprinos hibridne tehnike snimanja standardnoj, planarnoj scintigrafiji.

Svim pacijentima su već kod naručivanja date usmene i pisane *Upute za pacijenta* (**Prilog 1**) o pretrazi i potrebnoj pripremi. Na dan pretrage pacijenti su potpisali *Suglasnost za pretragu* (**Prilog 2**) te im još jednom objašnjen postupak snimanja. Prema uputama je važno da na pretragu pacijenti dođu dobro hidrirani, a smiju jesti i piti te uzeti terapiju koju inače uzimaju. Također trebaju ponijeti medicinsku dokumentaciju kako bi je specijalist nuklearne medicine mogao pregledati te potvrditi indikaciju za snimanje ili je eventualno odbaciti.

Radiološki tehnolog i liječnik prilikom pretrage popunjavaju *Radnu listu* (**Prilog 3**) koja sadrži opće podatke o pacijentu (ime i prezime, datum rođenja, spol, težinu, visinu) na temelju kojih liječnik određuje aktivnost radiofarmaka za aplikaciju, potom upisuje uputnu dijagnozu te, ako je moguće, već tada ili po završetku snimanja određuje hoće li, osim standardnog, biti potrebno i dodatno snimanje određenog dijela tijela te SPECT/CT.

Standardno snimanje scintigrafije skeleta provedeno je kod svih pacijenata prema *Protokolu za scintigrafiju skeleta s ^{99m}Tc difosfonatima* Odjela slikovne dijagnostike i zaštite od zračenja Kliničkog zavoda za nuklearnu medicinu KBC Rijeka (**Prilog 4**) napisanom u skladu s Protokolom koji preporučuje Europsko udruženje nuklearne medicine (EANM).

Radiofarmak, ^{99m}Tc -HDP je pripremljen prema uputama proizvođača. Bočica s farmakom postavlja se u olovni spremnik u koji se dodaje 3 - 6 ml ^{99m}Tc pertehnetata iz generatorske kolone, maksimalne aktivnosti 74 GBq, razrijeđenog fiziološkom otopinom. Nakon dodavanja potrebno je sadržaj protresti 30 sekundi i odložiti 15 minuta na sobnoj temperaturi, a potom je spreman za injiciranje. Iz bočice se odvajaju pojedinačne doze za pacijente te apliciraju intravenski, a u radnu listu se upisuje vrijeme pripreme radiofarmaka, aplicirana aktivnosti, mjesto (lijeva ili desna ruka, šaka i dr.) i vrijeme injiciranja.

Snimanje je započelo 3 - 6 sati nakon injiciranja radiofarmaka, na način da je pacijent polegnut na ležaj kamere s dva detektora (Siemens, eCam ili Siemens Symbia T) na kojima su postavljeni kolimatori niske energije, visoke rezolucije (engl. low energy high resolution, LEHR). Standardno je snimljeno cijelo tijelo ("whole body"), u prednjoj i stražnjoj projekciji, dakle planarno, a nakon što je liječnik pregledao snimke, dodatno je snimljen SPECT/CT određenog dijela tijela. Brzina kretanja ležaja bila je 10 cm/min, nije korišten zoom (uvećanje), a matrica 256 x 1024. Prvo je snimljena jednofotonska emisijska tomografija, pri čemu su detektori bili u konfiguraciji 180 stupnjeva, a svaki je oko tijela učinio pola kruga, kontinuiranim kretanjem. Po detektoru je učinjeno 90 sličica, svaka trajanja 10 sekundi. Nakon toga je ležaj za snimanje pomaknut u CT uređaj, gdje je snimljen prvo topogram kako bi se odredile granice snimanja, a potom i "low dose" CT, uz struju jakosti 30 mA, napon 130 kV te rekonstrukcije za korekciju atenuacije (B 08s), meko tkivo i kost (B 30s i B 70s).

Po završetku snimanja pacijentu su date upute o ponašanju, da što više mokri te da se u iduća 24 sata ne zadržava blizu male djece i trudnica te informacija o preuzimanju nalaza.

5. REZULTATI

U ispitivanje je uključeno 50 ispitanika upućenih na scintigrafiju skeleta u Klinički zavod za nuklearnu medicinu KBC Rijeka u periodu od ožujka do lipnja 2022.g, kojima je uz klasičnu scintigrafiju skeleta učinjeno i hibridno, SPECT/CT snimanje.

Od ukupnog broja ispitanika (N=322), SPECT/CT snimanje učinjeno je u 50, odnosno 15% ispitanika (Tablica 1).

Tablica 1. Uključeni ispitanici - postotak

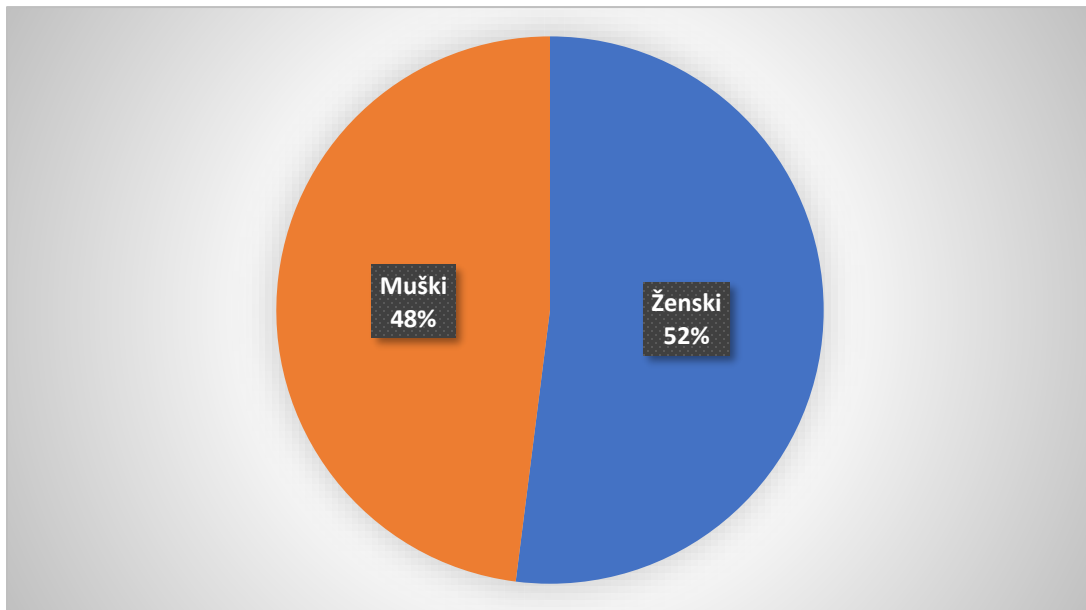
Ukupni broj ispitanika (N)	Broj uključenih ispitanika (N)	Postotak (%)
322	50	15.5

Od ukupno 50 ispitanika (N=50) kojima je učinjeno snimanje hibridnom tehnikom, 26 je bilo ženskoga spola (52%), a 24 muškoga spola (48%) (Tablica 2., Grafikon 1.).

Tablica 2. Raspodjela ispitanika po spolu

Spol ispitanika (M/Ž)	Broj ispitanika (N)	Postotak (%)
Ženski	26	52
Muški	24	48
Ukupno	50	100

Grafikon 1. Grafički prokaz raspodjele ispitanika po spolu

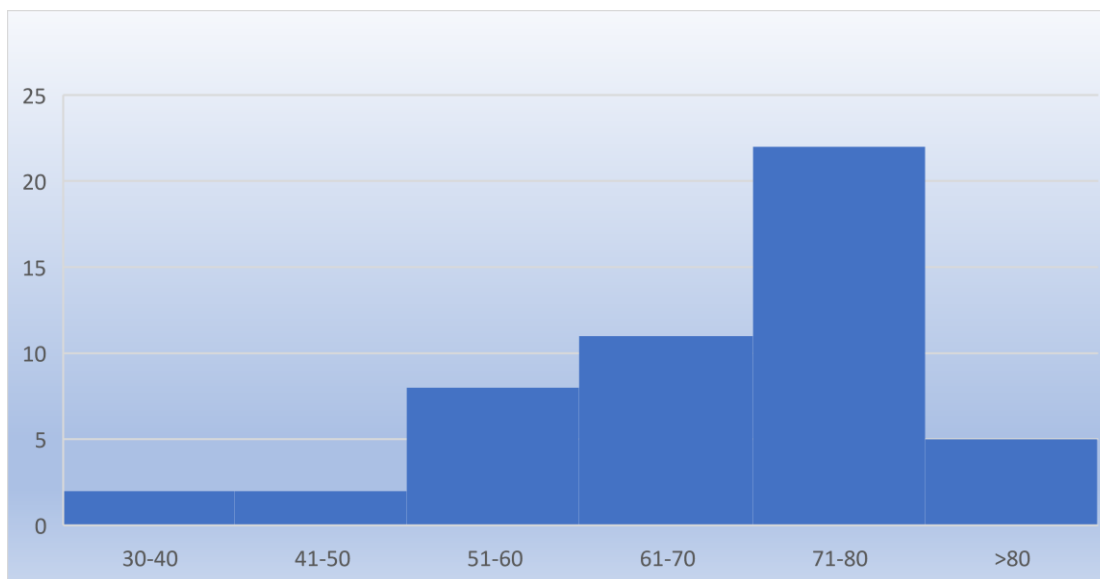


Od ukupnog broja ispitanika (N=50), najmlađi je imao 34 godine, a najstariji ispitanik 92 godine. Prosječna dob svih ispitanika u ovom istraživanju je bila 65 godina (Tablica 3., Grafikon 2.).

Tablica 3. Raspodjela pacijenata po dobi

Dobna skupina (g)	Broj ispitanika (N)	Postotak (%)
30-40	2	4
41-50	2	4
51-60	8	16
61-70	11	22
71-80	22	44
>80	5	10
Ukupno	50	100

Grafikon 2. Grafički prikaz raspodjele ispitanika po dobnim skupinama (histogram)



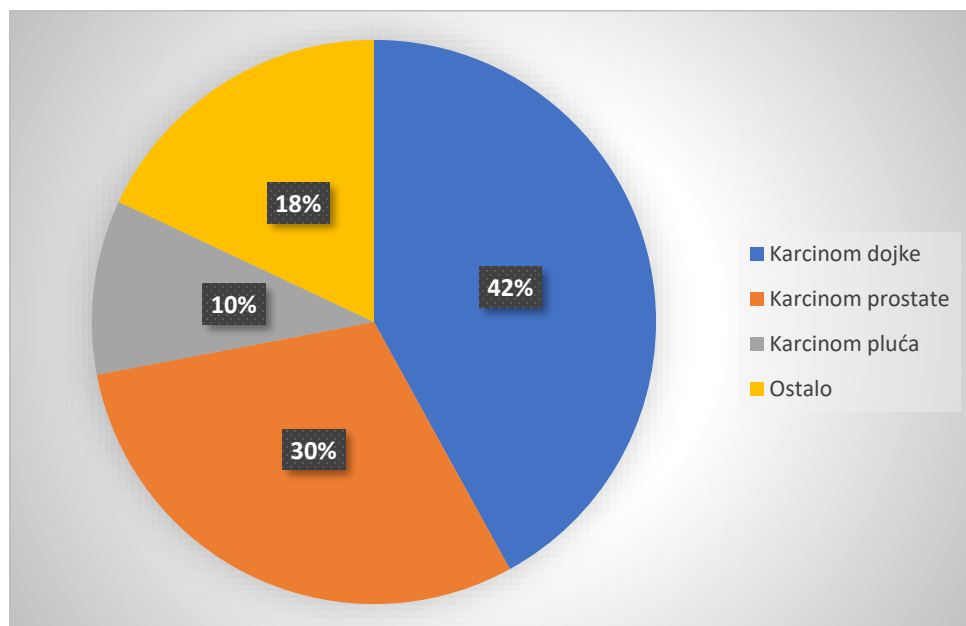
Iz histograma je vidljivo da najveći broj ispitanika u istraživanju pripada dobnj skupini od 71 do 80 godina. U dobnim skupinama od 30 do 40 godina i od 41 do 50 godina bilo je najmanje ispitanika.

Tablica 4. Raspodjela ispitanika po uputnim dijagnozama

Uputna dijagnoza	Broj ispitanika (N)	Postotak (%)
Karcinom dojke	21	42
Karcinom prostate	15	30
Karcinom pluća	5	10
Ostalo	9	18
Ukupno	50	100

Najčešća uputna dijagnoza za scintigrafiju skeleta bila je karcinom dojke (N= 21), a druga najčešća uputna dijagnoza karcinom prostate (N=15), dok je pacijenata s karcinomom pluća bilo 5. Ostale uputne dijagnoze (N=9) bile su druge maligne bolesti u sedam, a kronični subfebrilitet i stanje po implantaciji endoproteze kuka u posljednja dva pacijenta (Tablica 4., Grafikon 3.).

Grafikon 3. Grafički prikaz raspodjele ispitanika prema uputnim dijagnozama



Tablica 5. Kvaliteta snimljenih tomograma

Kvaliteta snimljenih tomograma	Broj ispitanika (N)	Postotak (%)
Zadovoljavajuća	50	100
Nije zadovoljavajuća	0	0
Ukupno	50	100

Iz tablice (Tablica 5.) je vidljivo da je kvaliteta snimljenih tomograma bila kod svih pacijenata zadovoljavajuća za interpretaciju, snimanje nije trebalo ponavljati.

Tablica 6. Učestalost snimanja pojedinih regija tijela SPECT/CT-om

Regije tijela snimljene SPECT/CT-om	Broj ispitanika (N)	Postotak (%)
Glava i vrat	6	12
Toraks	13	26
Abdomen	7	14
Zdjelica	21	42
Ekstremiteti	3	6
Ukupno	50	100

Iz tablice (Tablica 6.) je vidljivo da je regija tijela najčešće snimljena SPECT/CT-om bila zdjelica.

U idućoj je tablici prikazan broj pacijenata s vidljivim i bez vidljivih lezija planarnim i SPECT/CT snimanjem (Tablica 7.).

Tablica 7. Broj pacijenata s vidljivim i bez vidljivih lezija planarnom i SPECT/CT tehnikom snimanja

	Planarno snimanje	SPECT/CT
Broj pacijenata s vidljivim lezijama	47	47
Broj pacijenata bez vidljivih lezija	3	3
Ukupno	50	50

Iz tablice je vidljivo da su lezije skeleta bile vidljive u 47 pacijenata, a u tri nisu bile vidljive niti planarnim niti SPECT/CT snimanjem.

U idućoj tablici je prikazano koliko je lezija bilo vidljivo planarnom, a koliko SPECT/CT tehnikom snimanja (Tablica 8.).

Tablica 8. Broj lezija otkriven na planarnim i SPECT/CT snimkama

	Dodatno vidljive	Isključene	Ukupan broj vidljivih lezija (N=47)
Planarno snimanje	0	0	77
SPECT/CT	4	8	73

Iz tablice je vidljivo da je planarnim snimanjem 47 pacijenata (N=47) ukupno viđeno 77 lezija. U sedam od ukupno 47 pacijenata (14.9%) snimljenih SPECT/CT -om detektirane su još 4 dodatne lezije, a osam lezija je bilo isključeno kao artefakti. U preostalih 40 pacijenata (85.1%) broj lezija vidljiv kod planarnog snimanja bio je istovjetan broju lezija vidljivih u nalazu SPECT/CT – a, odnosno 73.

U idućoj tablici je prikazano da su SPECT/CT snimanjem navedene 73 lezije mogle biti bolje karakterizirane kao vjerojatnije benigne, degenerativne ili vjerojatnije maligne (Tablica 9.).

Tablica 9. Broj nejasnih lezija kod kojih je SPECT/CT omogućio bolju karakterizaciju i interpretaciju nalaza

	Broj vjerojatnije degenerativnih promjena	Broj vjerojatnije malignih promjena	Broj nejasnih promjena
Planarno snimanje	0	0	77
SPECT/CT	28	45	73

Dakle, u 40 pacijenata SPECT/CT nije otkrio dodatni broj lezija, ali su one mogle biti bolje okarakterizirane te je nakon tog snimanja 28 lezija (38%) bilo interpretirano kao vjerojatnije benigne, u smislu degenerativnih promjena ili fraktura, a preostalih 45 (62%) kao vjerojatnije maligne, u smislu sekundarizama skeleta.

6. RASPRAVA

Od ukupno 322 pacijenata koji su bili upućeni na scintigrafiju skeleta, u ovo istraživanje uključeno je 50 ispitanika (15%) kojima je dodatno učinjeno snimanje hibridnom tehnikom (SPECT/CT), podjednako muškaraca i žena, prosječne dobi 65 godina. SPECT/CT snimanja su bila češća kod starijih osoba, a najveći broj u dobnoj skupini između 71 i 80 godina. Taj bi se podatak mogao objasniti činjenicom da su kod starijih osoba fiziološki češće degenerativne promjene skeleta te ih je ponekad teže razlikovati od malignih lezija.

Najčešće uputne dijagnoze kod kojih je snimljen SPECT/CT bili su karcinomi dojke i prostate, prvenstveno zbog učestalosti tih dviju vrsta karcinoma u populaciji (jedni su od najčešćih), te njihovoj sklonosti metastaziranju u skelet. Najčešće je, u 42% ispitanika, dodatnim SPECT/CT snimanjem bila obuhvaćena regija zdjelice. Razlog je što u tom dijelu tijela detekciju eventualnih lezija na planarnim snimkama može otežati radioaktivni urin u mokraćnom mjehuru, pogotovo ako ga pacijent ne može isprazniti u potpunosti, a superponira se s kostima zdjelice.

Od ukupno 50 ispitanika uključenih u istraživanje, kod 47 su lezije skeleta bile vidljive i planarnom i tomografskom tehnikom, a kod tri pacijenta se lezije nisu vidjele niti jednom metodom snimanja. U tim je slučajevima hibridno snimanje ipak bilo učinjeno u svrhu razjašnjenja manjih lezija morfološki vidljivih drugim slikovnim tehnikama, najčešće CT snimanjem.

U 47 pacijenata, ukupno je planarnim snimanjem viđeno 77 lezija. SPECT/CT snimanje otkrilo je još 4 dodatne lezije, a za osam se pokazalo da se radi o artefaktima, tako da se može reći da je SPECT/CT-om bilo ukupno vidljivo nešto više lezija, ali su se i lakše uočili artefakti, najčešće kontaminacija radioaktivnim urinom. To je značilo direktnu promjenu nalaza u odnosu na zaključak planarnog snimanja u gotovo 15% pacijenata.

U 40 pacijenata (85%) u kojih SPECT/CT nije otkrio dodatni broj lezija, one su ipak mogle biti kvalitetnije interpretirane te je nakon tog snimanja 38% lezija bilo interpretirano kao vjerojatnije benigne, u smislu degenerativnih promjena ili fraktura, a preostale, 62% kao vjerojatnije maligne.

U svih je pacijenata SPECT/CT snimanje bilo kvalitetno, odnosno nije ga trebalo ponavljati, a snimke su bile zadovoljavajuće kvalitete za interpretaciju.

7. ZAKLJUČAK

Scintigrafija skeleta je neinvazivna nuklearno medicinska slikovna dijagnostička metoda koja se najčešće izvodi kod sumnje na prisustvo metastaza karcinoma dojke, prostate ili pluća u skelet. Vrlo je osjetljiva, no slabije specifična kada se izvodi klasičnom, planarnom tehnikom snimanja. Hibridna, SPECT/CT tehnika, dodatnom anatomskom/morfološkom informacijom značajno povećava osjetljivost i specifičnost pretrage te olakšava postavljanje dijagnoze.

Ustanovljeno je da je učestalost SPECT/CT snimanja bila 15% ukupnog broja scintigrafija učinjenih u ispitivanom periodu, čime hipoteza o tom da se snimanje izvodi približno u trećine pacijenata nije potvrđena.

Međutim, potvrđene su preostale tri hipoteze iz istraživanja. Naime, kvaliteta svih SPECT/CT snimki je bila zadovoljavajuća. Ustanovljen je značajni doprinos hibridnog snimanja planarnoj tehnici s obzirom na to da su neke lezije bile dodatno otkrivene ili isključene kao artefakti, a preostale su lezije olakšano karakterizirane kao vjerojatnije degenerativne i vjerojatnije maligne.

8. SAŽETAK

Scintigrafija skeleta hibridnom tehnikom (SPECT/CT) s ^{99m}Tc -difosfonatima je dijagnostička nuklearno-medicinska pretraga koju karakterizira vrlo visoka osjetljivost te prikaz patoloških procesa i prije nego što su vidljivi drugim metodama snimanja. Ova se pretraga najčešće izvodi kod sumnje na metastatsko širenje malignog tumora u skelet (karcinom dojke, prostate, pluća ili drugih sijela), primarnih koštanih tumora, sumnje na osteomijelitis ili septički artritis te sistemskih bolesti koje izazivaju promjene na kostima.

Ciljevi ovog istraživanja bili su utvrditi učestalost izvođenja SPECT/CT snimanja kod scintigrafije skeleta, ustanoviti jesu li SPECT/CT snimke zadovoljavajuće kvalitete te utvrditi doprinos hibridnog snimanja planarnoj tehnici u smislu eventualno dodatno otkrivenih lezija ili lakše karakterizacije lezija.

Od ukupno 322 pacijenta kojima je u periodu od travnja do lipnja 2022. godine snimljena scintigrafija skeleta, odabrano je 50 ispitanika kojima je uz klasično, planarno, učinjeno i hibridno, SPECT/CT snimanje dijela tijela u kojem je uočen suspektan nalaz, odnosno patološka akumulacija radiofarmaka koja se nije mogla jasno interpretirati. U ispitivanje su uključeni odrasli ispitanici oba spola. Podaci koji su analizirani su dob, spol, uputna dijagnoza, učestalost snimanja pojedinih regija tijela, broj dodatno otkrivenih ili isključenih lezija te onih koje su se na SPECT/CT snimkama mogle bolje okarakterizirati.

Zaključeno je da je doprinos hibridnog snimanja planarnoj tehnici značajan te su uglavnom potvrđene postavljene hipoteze.

Ključne riječi: scintigrafija skeleta, SPECT/CT, difosfonati

9. SUMMARY

Hybrid bone scintigraphy with ^{99m}Tc -diphosphonates is a diagnostic nuclear medicine procedure characterized by very high sensitivity and detectness of pathological processes even before they are visible with conventional methods. This procedure is usually performed in cases of suspected metastatic spread of a malignant tumor to the skeleton (breast, prostate, lung, or other organs cancer), primary bone tumors, suspected osteomyelitis or septic arthritis, and systemic diseases that cause changes in the bones.

The objectives of this research were to determine the frequency of performing SPECT/CT imaging in skeletal scintigraphy and whether SPECT/CT imaging is of satisfactory quality and to determine the contribution of hybrid imaging to the planar technique in terms of additionally detected lesions or easier characterization of lesions.

From a total of 322 patients who underwent bone scintigraphy in the period from April to June 2022, 50 subjects were selected who underwent hybrid imaging bone scintigraphy (SPECT/CT) because of suspicious finding on planar scan or pathological accumulation of radiopharmaceuticals. Adult subjects of both sexes were included in the study. The data that were analyzed were age, gender, referring diagnosis, frequency of imaging of certain regions of the body, and the number of additional detected lesions on SPECT/CT scans.

A significant contribution of hybrid imaging to the planar technique was concluded, given that some lesions were additionally detected or excluded as artifacts, and the remaining lesions were easily characterized as more likely degenerative and more likely malignant.

Key words: bone scintigraphy, SPECT/CT, diphosphonates

10. LITERATURA

1. Bajek, Bobinac, Jerković, Malnar, Marić. Sustavna anatomija čovjeka, prvo izdanje. Sveučilište u Rijeci. Rijeka, 2007.
2. Huysseune, A. Skeletal system. The laboratory fish. Academic Press, 2000.
3. Setiawati, Rosy & Rahardjo, Paulus. Bone Development and Growth. 2018. doi:10.5772/intechopen.82452.
4. Florencio-Silva R., Rodrigues da Silva Sasso G., Sasso-Cerri E., Simões M. J., Cerri P. S. Biology of Bone Tissue: Structure, Function, and Factors That Influence Bone Cells. Biomed Res Int. 2015; 2015: 421746.
5. Lu, Da & Lu, Ting-Ren & Putta, Dr. Swathi & Shen, Ying. Bone Disease Treatments, Math-Therapeutic Modality. 2019.
6. Bigham-Sadegh A, Oryan A. Basic concepts regarding fracture healing and the current options and future directions in managing bone fractures. Int Wound J. 2015;12(3):238-247. doi:10.1111/iwj.12231
7. Žigman B, Bokulić Z, Budanec T, Ciglar M, Dodig M, Franceschi D, Grbac-Ivanković M, Grošev S et al. Klinička nuklearna medicina 2. obnovljeno i dopunjeno izdanje / Dodig D ; Kusić Z (ur.) Zagreb: Medicinska naklada, 2012.
8. Vermeulen, Koen, et al. "Design and challenges of radiopharmaceuticals." Seminars in nuclear medicine. Vol. 49. No. 5. WB Saunders, 2019.
9. Hameed, Arman. Characteristics of the Gamma Camera. 2020. doi: 10.13140/RG.2.2.29308.67209.
10. Montilla-Soler JL, Mankanji R. Skeletal Scintigraphy. Cancer Control. 2017. doi:10.1177/107327481702400206
11. Buck AK, Nekolla S, Ziegler S, Beer A, Krause BJ, Herrmann K, Scheidhauer K, Wester HJ, Rummeny EJ, Schwaiger M, Drzezga A. SPECT/CT. J Nucl Med 2008. doi: 10.2967/jnumed.107.050195
12. Arıcan P, Okudan Tekin B, Şefizade R, Naldöken S, Baştuğ A, Özkurt B. The role of bone SPECT/CT in the evaluation of painful joint prostheses. Nucl Med Commun. 2015. doi: 10.1097/MNM.0000000000000348

13. Koppula BR, Morton KA, Al-Dulaimi R, Fine GC, Damme NM, Brown RKJ. SPECT/CT in the Evaluation of Suspected Skeletal Pathology. *Tomography*. 2021. doi: 10.3390/tomography7040050
14. Van den Wyngaert T, Strobel K, Kampen WU et al. The EANM practice guidelines for bone scintigraphy. *Eur J Nucl Med Mol Imaging* 2016. doi: 10.1007/s00259-016-3415-4

11. PRILOZI

Prilog 1. Upute za pacijenta



KLINIČKI BOLNIČKI CENTAR RIJEKA
Krešimirova 42, 51000 Rijeka, Republika Hrvatska
Klinički zavod za nuklearnu medicinu
Predstojnica: prof. dr. sc. Svjetlana Grbac-Ivanović, dr. med.
Klinička jedinica za funkcijsku dijagnostiku i zaštitu od zračenja
Pročelnica: doc.dr.sc. Neva Girotto, dr. med.
Tel: +385 (0)51 658-363 • Fax: +385 (0)51 658-365
nuklearna@kbc-rijeka.hr • www.kbc-rijeka.hr



SCINTIGRAFIJA SKELETA

UPUTE ZA PACIJENTE

Scintigrafija skeleta neinvanzivan je i bezbolan postupak.

Ozračenje je manje nego kod nekih RTG i većine CT snimanja i približno odgovara zračenju kojem ste prirodno izloženi iz prirodnih izvora tijekom nekoliko mjeseci života.

Nema alergijskih reakcija.

Ovo snimanje provodi se kod primarnih bolesti kostiju ili drugih sistemskih bolesti koje mogu biti povezane s promjenama na kostima.

PRIPREMA ZA PRETRAGU

Nije potrebna posebna priprema. Možete uzeti sve lijekove koje inače uzimate. Obucite se udobno, sa što manje nakita, uključujući ukosnice i pojas.

Ponesite medicinsku dokumentaciju, a obavezno nalaz specijalista koji preporučuje scintigrafiju kosti. Ukoliko ste već bili kod nas na scintigrafiji, svakako ponesite zadnji nalaz.

Upozorite nas ukoliko mislite da ste u drugom stanju.

POSTUPAK

Snimanje započinje 3 - 4 sata nakon injiciranja radiofarmaka u venu na ruci.

Snima se čitavo tijelo u ležećem položaju s rukama uz tijelo, a traje 15 - 20 minuta.

Po potrebi se snimaju dodatne snimke, pojedina traje 4 – 5 minuta. Na traženje liječnika dodatno se može snimati tomografija (SPECT), gdje kamera kruži oko tijela, te CT snimanje s vrlo niskom dozom zračenja (SPECT/CT), ukupnog trajanja 15 – 20 minuta.

Tijekom snimanja važno je da se ne pomičete.

Preporučujemo da na dan snimanja i idućeg dana pijete više tekućine te izbjegavate prisnan kontakt s malom djecom i trudnicama.

Prilog 2. Suglasnost pacijenta



KLINIČKI BOLNIČKI CENTAR RIJEKA
Krešimirova 42, 51000 Rijeka, Republika Hrvatska
Klinički zavod za nuklearnu medicinu
Predstojnik: prof. dr. sc. Svyetlana Ćirbač-Ivančević, dr. med.
Klinička jedinica za funkciju dijagnostiku i zaštitu od zračenja
Prodekan: doc. dr. sc. Neva Ćiroto, dr. med.
Tel: +385 (0)51 658-363 • Fax: +385 (0)51 658-365
nuklearna@kbc-rijeka.hr • www.kbc-rijeka.hr



SUGLASNOST

kojom se prihvaća preporučeni dijagnostički postupak

Ime i prezime pacijenta _____

Datum i mjesto rođenja _____ Spol M Ž

Adresa stanovanja _____

Matični broj osigurane osobe u obveznom zdravstvenom osiguranju _____

Ime i prezime zakonskog zastupnika, odnosno skrbnika (za pacijenta koji nije pri svijesti, za pacijenta s težom duševnom smetnjom, za poslovno nesposobnog ili maloljetnog pacijenta)

Suglasan/suglasna sam da se podaci dobiveni ovom pretragom mogu koristiti u svrhu kliničkih znanstvenih istraživanja uz potpunu zaštitu privatnosti (bez navođenja osobnih podataka).

DA

NE

Negira trudnoću (za žene u fertilnoj dobi) _____

Pročitao/pročitala sam upute za izvođenje pretrage i suglasan/suglasna sam s postupkom:

Potpis pacijenta/zakonskog zastupnika/skrbnika

Potpis i faksimil liječnika

Datum _____

Prilog 3. Radna lista

KBC RIJEKA – KLINIČKI ZAVOD ZA NUKLEARNU MEDICINU
SCINTIGRAFIJA SKELETA s ^{99m}Tc HDP

Datum pretrage _____ Redni broj _____ Upućen od _____

Prezime i ime _____ Datum rođenja _____

Visina _____ cm Težina _____ kg Spol M / Ž Z.M _____

Zadana doza _____ MBq RF pripremljen _____ Izmjerena doza _____ MBq

Vol. _____ ml Ostatak _____ MBq Čista doza _____ MBq

Mjesto injiciranja _____ IV kanila DA / NE Para _____

Vrijeme aplikacije _____ Vrijeme snimanja _____ / Ing/Teh _____

WBBP DA / NE Vrijeme snimanja _____ Gama kamera _____

TROETAPNA SCINTIGRAFIJA DA / NE

Vrijeme aplikacije _____ Aplikirao _____ Gama kamera _____

Gama kamera _____ WB (anterior / posterior) Ing/Teh _____

Gama kamera _____ Dodatne snimke 1) _____ 2) _____

3) _____ 4) _____ SPECT/CT _____

CTDI vol _____ DLP tot _____

Uputna dijagnoza: _____

Anamnestički podaci: _____

Rezultati drugih pretraga _____

Liječnik: _____

Prilog 4. Protokol za scintigrafiju skeleta s ^{99m}Tc difosfonatima, Kliničkog zavoda za nuklearnu medicinu KBC Rijeka.

2019.

SCINTIGRAFIJA SKELETA s ^{99m}Tc DIFOSFONATIMA

Klinički zavod za nuklearnu medicinu KBC Rijeka, Plesjatska, Prof. dr. Svetlana Gibić-Dvarković

Indikacije za pretragu	
<ul style="list-style-type: none"> • Tumori kosti - maligni (primarni i sekundarni) i benigni • Upalni procesi (infektivni i neinfektivni) - osteomijelitis (akutni, kronični, vertebralni, OM dijabetičkog stopala, multifokalni), sakroileitis • Traume kosti - klasične i okultne frakture, „stres“ frakture, sindrom zlostavljanog djeteta, prikaz zakašnjelog sraštavanja ili nesraštavanja kosti nakon prijeloma, „shin splints“, avulzije • Metaboličke bolesti kosti • Osteonekroze (infarkti kosti), vaskularne (aseptičke) nekroze • Sindromi sličene lokalne boli tip I (Mb. Sudeck) • Bolesti zglobova (upalni infektivni i neinfektivni procesi) 	
Kontraindikacije:	<ul style="list-style-type: none"> • trudnoća i dojenje • nemogućnost mirovanja pacijenta (bolovi, dezorijentirani bolesnici)
<p>Komentar: radiofarmaci koji se danas koriste za prikaz skeleta nazivaju se osteotropnim, spadaju u skupinu difosfonata karakteristični po P-C-P vezi (MDP, HMDP, HEDP, DPD i dr.). U kostima se vežu uglavnom apsorpcijom za mineral hidroksiapatita, pojačano u području povećane osteoblastičke aktivnosti, smanjeno u regiji aifunkcije kosti. Planarni scintigrami mogu se učiniti segmentalno ili „whole body“ tehnikom, po potrebi može se učiniti i SPECT. Kod procesa gdje očekujemo i pojačanu prokrvljenost radi se tzv. troetapna scintigrafija skeleta: radionuklidni angiogram, „blood pool“ te odgođeni statički scintigrami</p>	
Radiofarmak	<ul style="list-style-type: none"> • HDP obiježen s ^{99m}Tc
Priprema pacijenta i postupka	<ul style="list-style-type: none"> • Pacijent na pretragu mora donijeti uputnicu i medicinsku dokumentaciju • Na dan pretrage tehnolog upisuje podatke o pacijentu u protokol i u radnu listu; liječnik popunjava kliničke podatke i upisuje aktivnost za aplikaciju. • Liječnik pregledava dokumentaciju, popunjava listu kliničkim podacima, određuje aktivnost za aplikaciju, • Pacijentu dajemo da pročita Upute i potpiše Suglasnost za pretragu • Za pretragu nije potrebna posebna priprema
Aktivnost	<ul style="list-style-type: none"> • Određuje se ovisno o težini pacijenta: 50 - 60 kg - 407 MBq, 60 - 70 kg - 444 MBq, 70 - 80 kg - 481 MBq, 90 - 100 kg - 555 MBq, više od 100 kg - 592 MBq. Aktivnost za djecu: prema Pediatric task group EANM dosage card
Priprema radiofarmaka	<ul style="list-style-type: none"> • Bočicu s farmakom staviti u olovni kontejner, prebrisati alkoholom (pustiti da se osuši) • dodati u 3 - 6 ml ^{99m}Tc pentehneta maksimalne aktivnosti 74 GBq (200 mCi) • Protresti 30 sekundi i odložiti na 15 minuta. Nakon toga pripravak je spreman za injiciranje. • Gotov pripravak držati spremljen u hladnjaku na temperaturi 2 - 8°C, stabilan je 8 sati. • <i>Ako pripremate radiofarmak prema ovim uputama, Postupak još treba provjeriti u Knjizi pripreavaka u HOT laboratoriju</i>
Aplikacija	<ul style="list-style-type: none"> • Radiofarmak se injicira intravenski, u radnu listu se upisuje vrijeme, aktivnost i mjesto injiciranja. • Nakon injiciranja pacijentu treba reći kada mora doći na snimanje i napomenuti da u međuvremenu može jesti i piti, čak po mogućnosti popiti malo više tekućine.
Kolimator, pikiranje	<ul style="list-style-type: none"> • LEHR (low energy high resolution)
Raspored snimanja	<ul style="list-style-type: none"> • 3-4 sata nakon injiciranja snima se: cijelo tijelo („whole body“), a nakon toga se može snimiti SPECT, dodatne planarne projekcije ili SPECT/CT

Snimanje	
ECAM/SYMBIA WHOLE BODY	<ul style="list-style-type: none"> predefrirani akvizicijski protokol <i>KOSTI - WB</i> matrica : 256 x 1024, scan speed 40 cm/min, zoom 1.00 both detectors; orijentacija: head out
SPECT	<ul style="list-style-type: none"> predefrirani akvizicijski protokol <i>KOSTI - SPECT</i> matrica : 128x128, zoom: 1,00 both detectors, supine position, views 32 per detector, time per view 30s orbita: noncircular, 360 stupnjeva, step and shoot
SPECT/CT	<p>SPECT/CT</p> <ul style="list-style-type: none"> SYMBIA (SPECT BRZI), predefrirani protokol : BRZE KOSTI TOMO CT matrica 128x 128, zoom 1, 90 pogleda po 10 sekundi, konfiguracija detektura 180 stupnjeva (ukupna orbita 360 stupnjeva), mode:continuous
STATIKE (SEGMENTI)	
TROETAPNA SCINTIGRAFIJA	<p>U CT protokolu učinimo topogram te odredimo kranijalnu i kaudalnu granicu regije koju želimo snimati. Kada je pregled isplaniran, započnemo s Low Dose CT snimanjem. Prva rekonstrukcija pokreće se automatski po obavljenom CT snimanju. Uvjeti snimanja i rekonstrukcije : 30 mA (AEC +DOM), 130 kV, SLICE: 5 mm Acq 2 x 2.5 mm, PITCH: 1.5 RECON: B08s SPECT AC; B30s; B70s</p> <ul style="list-style-type: none"> predefrirani akvizicijski protokol <i>KOSTI - STATIKE</i> Matrica 256 x 256, zoom 1.00, time: 4 min. <hr/> <ul style="list-style-type: none"> predefrirani akvizicijski protokol <i>KOSTI - TROETAPNE</i> prva faza (dinamika): namjestiti pacijenta prema uputama liječnika, ovisno o regiji koja se snima; poziciju treba zapamtiti (obilježiti) za treću fazu matrica : 128 x 128, zoom 1, 40 fremova po 1s na jednom detektoru druga faza (rana statika - blood pool): matrica : 128 x 128, zoom 1, vrijeme snimanja 4 min, na oba detektora po potrebi varijanta druge faze: whole body blood pool (naročito djeca): <ul style="list-style-type: none"> - matrica : 256 x 1024, zoom 1 - scan speed 40 cm/min - oba detektora treća faza (kasna statika): - matrica : 128 x 128, zoom 1, vrijeme snimanja 4 min, na oba detektora
Upute pacijentu nakon snimanja	<ul style="list-style-type: none"> Na dan pretrage i idući piti više tekućine i izbjegavati prislan kontakt s malom djecom, reći kada može podići nalaz DOJENJE TREBA PREKINUTI NA 4 SATA, PRVO IZDAJANJE BACITI

Doc.dr. N. Giroto, pročelnica odjela
N.Finka, bacc.radiol techn., gl.inženjer Odjela

12. ŽIVOTOPIS

Rođen sam 5.6.1998. godine u Slavonskom Brodu. Pohađao sam Srednju medicinsku školu Slavonski Brod, nakon koje upisujem smjer Radiološke tehnologije, na Fakultetu zdravstvenih studija u Rijeci.

Većinu svojeg osnovnoškolskog i srednjoškolskog obrazovanja bavio sam se šahom i raznovrsnim sportovima, od kojih najviše nogometom. Zadnjih nekoliko godina aktivnom se bavim *fitnessom*.

Popis slika

Slika 1. Koštane stanice	2
Slika 2. Makroskopska građa koštanog tkiva.....	3
Slika 3. Endohondralno okoštavanje kosti	5
Slika 4. Prodornost alfa, beta čestica i gama zraka	8
Slika 5. Shema gama kamere	9
Slika 6. Gama kamera	9
Slika 7. SPECT/CT paratireoidnih žlijezda.....	11
Slika 8. SPECT/CT uređaj	11
Slika 9. Uredan nalaz scintigrafije skeleta u standardnim projekcijama: A) anteriorna i B) posteriorna.....	16
Slika 10. A: Scintigram skeleta cijelog tijela u anteriornoj i posteriornoj projekciji; B: fuzijske SPECT/CT snimke.	16
Slika 11. A: Scintigram skeleta cijelog tijela u anteriornoj i posteriornoj projekciji; B: fuzijske SPECT/CT snimke.	17

Popis grafikona

Grafikon 1. Grafički prokaz raspodjele ispitanika po spolu	22
Grafikon 2. Grafički prikaz raspodjele ispitanika po dobnim skupinama (histogram).....	23
Grafikon 3. Grafički prikaz raspodjele ispitanika prema uputnim dijagnozama	24

Popis tablica

Tablica 1. Uključeni ispitanici - postotak.....	21
Tablica 2. Raspodjela ispitanika po spolu	21
Tablica 3. Raspodjela pacijenata po dobi	22
Tablica 4. Raspodjela ispitanika po uputnim dijagnozama	23
Tablica 5. Kvaliteta snimljenih tomograma	24
Tablica 6. Učestalost snimanja pojedinih regija tijela SPECT/CT-om	25
Tablica 7. Broj pacijenata s vidljivim i bez vidljivih lezija planarnom i SPECT/CT tehnikom snimanja	25
Tablica 8. Broj lezija otkriven na planarnim i SPECT/CT snimkama	26
Tablica 9. Broj pacijenata s nejasnim lezijama kod kojih je SPECT/CT omogućio bolju karakterizaciju lezija i interpretaciju nalaza.....	26