

# ZNAČAJ TROETAPNE SCINTIGRAFIJE SKELETA I SCINTIGRAFIJE S $^{99m}\text{Tc}$ -HMPAO OBILJEŽENIM LEUKOCITIMA U RAZLIKOVANJU UPALE OD ASEPTIČKOG LABAVLJENJA ENDOPROTEZE ZGLOBA KUKA I KOLJENA TE DOPRINOS HIBRIDNE TE ...

---

Mitrović, Hana

Undergraduate thesis / Završni rad

2023

Degree Grantor / Ustanova koja je dodijelila akademski / stručni stupanj: **University of Rijeka, Faculty of Health Studies / Sveučilište u Rijeci, Fakultet zdravstvenih studija u Rijeci**

Permanent link / Trajna poveznica: <https://um.nsk.hr/um:nbn:hr:184:966696>

Rights / Prava: [In copyright](#) / [Zaštićeno autorskim pravom](#).

Download date / Datum preuzimanja: **2024-08-19**

Repository / Repozitorij:

[Repository of the University of Rijeka, Faculty of Health Studies - FHSRI Repository](#)



SVEUČILIŠTE U RIJECI  
FAKULTET ZDRAVSTVENIH STUDIJA  
PREDDIPLOMSKI STRUČNI STUDIJ RADIOLOŠKE TEHNOLOGIJE

Hana Mitrović

ZNAČAJ TROETAPNE SCINTIGRAFIJE SKELETA I SCINTIGRAFIJE S  
<sup>99m</sup>Tc-HMPAO OBILJEŽENIM LEUKOCITIMA U RAZLIKOVANJU UPALE  
OD ASEPTIČKOG LABAVLJENJA ENDOPROTEZE ZGLOBA KUKA I  
KOLJENA TE DOPRINOS HIBRIDNE TEHNIKE SPECT/ niskodozni CT

Završni rad

Rijeka, 2023.

UNIVERSITY OF RIJEKA  
FACULTY OF HEALTH STUDIES  
UNDERGRADUATE PROFESSIONAL STUDY OF RADIOLOGICAL  
TECHNOLOGY

Hana Mitrović

THE SIGNIFICANCE OF THREE PHASE BONE SCINTIGRAPHY AND  
<sup>99m</sup>Tc-HMPAO LABELED LEUKOCYTE SCINTIGRAPHY IN  
DIFFERENTIATING BETWEEN INFLAMMATION FROM ASEPTIC  
LOOSING OF HIP AND KNEE JOINT ENDOPROSTHESES AND THE  
CONTRIBUTION OF HYBRID SPECT / “LOW DOSE” CT TECHNIQUE

Final thesis

Rijeka, 2023.

Ovaj završni rad napravljen je na Kliničkom zavodu za nuklearnu medicinu, Kliničkog bolničkog centra Rijeka.

Mentor rada: Doc.dr.sc. Maja Ilić Tomaš, dr. med., specijalistica nuklearne medicine

Završni rad obranjen je dana 05.09.2023. na Fakultetu zdravstvenih studija Sveučilišta u Rijeci, pred povjerenstvom u sastavu:

1. Predsjednik povjerenstva izv.prof.dr.sc. Neva Giroto, dr.med.
2. Član povjerenstva prof.dr.sc. Hana Mahmutefendić Lučin, dipl.ing.biol.
3. Član povjerenstva izv.prof.dr.sc. Tatjana Bogović Crnčić, dr.med.

## Izvešće o provedenoj provjeri izvornosti studentskog rada

### Opći podatci o studentu:

Sastavnica	SVEUČILIŠTE U RIJECI
Studij	FAKULTET ZDRAVSTVENIH STUDIJA PREDDIPLOMSKI STRUČNI STUDIJ RADIOLOŠKE TEHNOLOGIJE
Vrsta studentskog rada	Završni istraživački rad
Ime i prezime studenta	Hana Mitrović
JMBAG	0351011666

### Podatci o radu studenta:

Naslov rada	ZNAČAJ TROETAPNE SCINTIGRAFIJE SKELETA I SCINTIGRAFIJE S 99mTc-HMPAO OBLJEŽENIM LEUKOCITIMA U RAZLIKOVANJU UPALE OD ASEPTIČKOG LABAVLJENJA ENDOPROTEZE ZGLOBA KUKA I KOLJENA TE DOPRINOS HIBRIDNE TEHNIKE SPECT/ niskodozni CT
Ime i prezime mentora	Doc.dr.sc. Maja Ilić Tomaš, dr.med.
Datum predaje rada	24.08.2023.
Identifikacijski br. podneska	2150460258
Datum provjere rada	24.08.2023.
Ime datoteke	Hana Mitrović_Završni rad.docx
Veličina datoteke	10.36M
Broj znakova	58995
Broj riječi	9097
Broj stranica	61

### Podudarnost studentskog rada:

Podudarnost (%)	10%
-----------------	-----

### Izjava mentora o izvornosti studentskog rada

Mišljenje mentora	Rad zadovoljava uvjete izvornosti
Datum izdavanja mišljenja	24.08.2023.
Rad zadovoljava uvjete izvornosti	<input checked="" type="checkbox"/>
Rad ne zadovoljava uvjete izvornosti	<input type="checkbox"/>
Obrazloženje mentora (po potrebi dodati zasebno)	

Datum  
24.08.2023.

Potpis mentora



# SADRŽAJ

## SAŽETAK

## SUMMARY

1. UVOD .....	1
1.1. Endoproteze zgloba kuka i koljena.....	2
1.2. Nuklearnomedicinska slikovna dijagnostika .....	3
2. RADIOFARMACIJA .....	6
2.1. Vrući laboratorij .....	6
2.1.1 Biološki sigurnosni kabinet.....	6
2.2. Radiofarmaci .....	7
2.2.1. Primjena radiofarmaka .....	7
3. SCINTIGRAFIJA SKELETA .....	9
3.1. TROETAPNA SCINTIGRAFIJA SKELETA .....	9
3.2. Indikacije za izvođenje troetapne scintigrafije skeleta .....	10
3.3. Protokol snimanja troetapne scintigrafije skeleta .....	10
3.4. Interpretacija nalaza troetapne scintigrafije skeleta.....	11
4. SCINTIGRAFIJA S <sup>99m</sup> Tc-HMPAO OBILJEŽENIM LEUKOCITIMA.....	14
4.1. Indikacije za za scintigrafiju s <sup>99m</sup> Tc-HMPAO obilježenim leukocitima.....	14
4.2. Obilježavanje leukocita pomoću sustava „Leukokit” .....	15
4.3. Obilježavanje leukocita klasičnim putem in vitro .....	16
4.4. Protokol snimanja za scintigrafiju s <sup>99m</sup> Tc-HMPAO obilježenim leukocitima .....	16
4.5. Interpretacija nalaza.....	18
5. CILJEVI ISTRAŽIVANJA .....	20
6. ISPITANICI I METODE RADA.....	21
6.1. Ispitanici /materijali .....	21

6.2. Postupak i instrumentarij .....	22
6.3. Statistička obrada podataka .....	23
6.4. Etički aspekti istraživanja .....	23
7. REZULTATI.....	24
8. RASPRAVA .....	38
9. ZAKLJUČAK .....	40
10. LITERATURA.....	41
11. PRIVITCI.....	42
12. ŽIVOTOPIS .....	54

## SAŽETAK

Upala ili aseptičko labavljenje endoproteze zgloba najčešće se javlja nekoliko mjeseci ili godina nakon prvotne kirurške ugradnje zgloba te se smatra se dugoročnom komplikacijom koja se razvija postupno tijekom vremena. Upala zglobnih endoproteza može se javiti u bilo kojoj dobi nakon operacije zamjene zgloba, najčešće u osoba starijih od 60 godina, najvjerojatnije zato što stariji pacijenti imaju slabiji imunološki sustav i smanjenu sposobnosti zacjeljivanja tkiva što povećava rizik od upale.

Vrijeme od ugradnje endoproteze može biti značajno u razvoju upale zglobnih endoproteza jer omogućuje postupno trošenje endoproteza, što rezultira otpuštanjem čestica i krhotina iz materijala implantata. Tijekom vremena, ove čestice mogu potaknuti upalni odgovor u okolnim tkivima, što dovodi do upale ili aseptičkog labavljenja endoproteze.

Osnovni kriterij uključenja u ovo istraživanje pozitivan je nalaz troetapne scintigrafije skeleta u sve tri faze snimanja koja može ukazivati na upalu ili aseptičko labavljenje. Nakon toga indicirana je scintigrafija s obilježenim leukocitima kako bi se ova dva stanja mogla razlikovati. Upravo rano difuzno nakupljanje, a potom i intenzivnije kasno nakupljanje obilježenih leukocita govori u prilog upalnom procesu. S druge strane, kada se govori o fokalnom nakupljanju aktivnosti, to više ide u prilog aseptičkom labavljenju. Hibridno SPECT/ niskodozno CT snimanje dodatno razlučuje upalu u koštanom tkivu od mekotkivne upale.

**Ključne riječi: endoproteza zgloba, HMPAO, SPECT/niskodozni CT, troetapna scintigrafija skeleta**



## **SUMMARY**

Inflammation or aseptic loosening of the joint endoprosthesis most commonly occurs several months or years after the initial joint replacement surgery. It is considered a long-term complication that can develop gradually over time. Inflammation of joint endoprostheses is the most frequent in individuals over the age of 60. This is due to weaker immune system of older patients and slower healing abilities which can increase the risk of inflammation.

The time from the insertion of the endoprosthesis can be significant in the development of joint endoprosthesis inflammation since it allows gradual damage of the endoprosthesis, resulting in the release of particles and debris from the implant material. Over time, these particles can trigger an inflammatory response in the surrounding tissues, leading to inflammation or aseptic loosening of the endoprosthesis.

The basic criterion for inclusion in this research is a positive finding of three-phase bone scintigraphy in all three phases of imaging, which may indicate inflammation or aseptic loosening. Scintigraphy with marked leukocytes plays a significant role in distinguishing these two conditions. The early diffuse accumulation and then the more intense late accumulation of labeled leukocytes, indicates an inflammatory process. On the other hand, when focal accumulation is present aseptic loosening is primary diagnosis. Hybrid SPECT/low-dose CT imaging additionally differentiates inflammation in bone tissue from soft tissue inflammation.

**Key words: joint endoprosthesis, HMPAO, SPECT/low-dose CT, three-phase bone scintigraphy**

## 1. UVOD

Nuklearna medicina specijalizirana je grana medicine koja koristi radioaktivne tvari za dijagnostičke, terapijske i istraživačke svrhe. Tvari, poznate kao radiofarmaci, sastoje se od radionuklida i farmaceutskih komponenti. Aplikacijom radiofarmaka ispituje se njihova preraspodjela, akumulacija i eliminacija koje se prate pomoću gama kamere. Akumulacija radiofarmaka ukazuje na funkciju snimane regije interesa. Značaj ovog znanstvenog istraživanja je utvrditi važnost nuklearno medicinskih dijagnostičkih metoda (troetapna scintigrafija skeleta, scintigrafija obilježenim leukocitima te doprinos SPECT/ niskodoznog CT-a) u razlikovanju upale od aseptičkog labavljenja endoproteza te utvrditi točnu lokalizaciju upalnog procesa ili mjesta labavljenja endoproteze zgloba kuka ili koljena kako bi se odredili daljnji terapijski postupci kod pacijenata kao što je revizija endoproteze (kirurški postupak koji se provodi kako bi se zamijenila ili ispravila prethodno ugrađena endoproteza zgloba koja može izazivati komplikacije ili više ne funkcionira ispravno) i /ili medikamentozna terapija. Sve navedene metode jednako su važne i kao takve jedna bez druge ne mogu. U radu će biti opisana metoda obilježavanja leukocita pomoću Leukokit sustava, kao i cjelokupni postupak snimanja u dijagnostici upale i aseptičkog labavljenja endoproteze kuka i koljena s naglaskom na doprinos hibridne slikovne dijagnostike u odnosu na planarno snimanje. Na kraju će biti prikazani i raspravljani rezultati istraživanja čiji je glavni cilj utvrditi je li nalaz troetapne scintigrafije skeleta u sve tri faze snimanja kod upale i aseptičkog labavljenja endoproteze zgloba kuka / koljena pozitivan ili negativan (kakva je raspodjela pacijenata sa sumnjom na upalu ili aseptičko labavljenje endoproteze kuka ili koljena prema dobi, spolu i lokalizaciji endoproteze zgloba). Također, cilj je utvrditi može li hibridno SPECT/niskodozno CT snimanje (regije interesa: kuk ili koljeno) točno odrediti lokalizaciju upalnih procesa oko endoproteze zgloba kuka ili koljena u usporedbi s planarnim snimanjem iste regije interesa.

## 1.1. Endoproteze zgloba kuka i koljena

Moderne operacije zamjene zglobova počele su prije manje od 75 godina. Totalna endoproteza kuka uključuju femoralnu i acetabularnu komponentu, dok se kod hemiartroplastike koristi samo femoralna komponenta. Današnje endoproteze zglobova omogućuju poboljšani raspon pokreta i veću trajnost komponenata.

Većina operacija zamjene zglobova donjih ekstremiteta je uspješna, međutim kao i kod svakog kirurškog zahvata postoji mogućnost pojave komplikacija. Najčešća komplikacija po ugradnji endoproteze zgloba je aseptičko labavljenje (koje se razvija kod više od četvrtine ugrađenih endoproteza). Također se javljaju infekcije, prijelomi, dislokacije i heterotopične osifikacije (naslage kalcifikata oko endoproteze zgloba), koje ograničavaju pokretljivost zgloba te uzrokuju nelagodu ili bol), ali iste su vrlo rijetke.

Infekcija, koja se javlja u 2% primarnih i u 5% revidiranih endoproteza zgloba, rijetka je komplikacija kirurškog zahvata. Čimbenici rizika za infekciju uključuju kiruršku složenost operacijskog zahvata, stanje koštanog tkiva oko proteze te imunološki status pacijenta.

Bakterije se vežu na većinu komponenata endoproteza zglobova i potom stvaraju zaštitni biofilm („povoljno okruženje za njihov rast i razmnožavanje”, koji pridonosi razvoju rizika od infekcije/upale). Rane infekcije endoproteza zglobova javljaju se unutar tri mjeseca, dok se odgođene infekcije razvijaju u roku od tri mjeseca do jedne godine nakon ugradnje endoproteze. Kasne infekcije definiraju se kao one koje se javljaju više od jedne godine nakon operacije. Rane i odgođene infekcije uzrokovane su organizmima unesenima tijekom operativnog zahvata ugradnje endoproteze, dok su kasne infekcije vjerojatnije rezultat hematogenog širenja.

Ispravna terapijska strategija zahtijeva precizno razlikovanje između aseptičkog labavljenja i upale, pri čemu ta razlika nije uvijek očigledna. Simptomi i znakovi, osim boli, često nedostaju. Laboratorijski testovi mogu biti indicirani, ali uglavnom nisu dijagnostički za upalu. Obične rendgenske snimke nisu dovoljno specifične zbog prisutnosti artefakata koji ograničavaju dijagnostiku.

## 1.2. Nuklearnomedicinska slikovna dijagnostika

Scintigrafija je slikovni dijagnostički postupak koji prati i snima distribuciju apliciranog radiofarmaka pacijentu. Distribucija radiofarmaka ovisi o kemijskom sastavu farmaka. Obzirom da je pacijent izvor zračenja, scintigrafije se mogu ponavljati sve dok se ne dobije kvalitetna snimka, što nije slučaj u radiološkim slikovnim dijagnostičkim metodama (1). U nuklearnoj medicini slikovni prikaz može se dobiti prikupljanjem podataka u planarnom modalitetu (2D) ili u tomografskom modalitetu (3D). Scintigram (slikovni prikaz) koji nastaje detekcijom gama zraka (uzrokovane radioaktivnošću) gama kamerom pri izlasku iz tijela pacijenta, za razliku od radiograma u radiologiji koji se dobiva prolaskom x-zraka kroz tijelo (1). Iako ima slabiju rezoluciju u usporedbi s radiografskim dijagnostičkim slikovnim metodama, scintigram pruža jedinstvene i dijagnostički vrijedne informacije, prikazujući akumulaciju radiofarmaka ovisno o funkciji organa ili tkiva (1). U planarnom modalitetu detektor se nalazi u stacionarnoj poziciji (npr. AP pozicija) te se dobiva 2D prikaz trodimenzionalne raspodjele radiofarmaka. Mana planarne scintigrafije je što se područja nakupljanja radiofarmaka preklapaju (superponiraju) te otežavaju dijagnostičku interpretaciju slikovnog prikaza (1). U statičkoj scintigrafiji pacijent mora pričekati određeno vrijeme nakon što mu je apliciran radiofarmak kako bi se isti počeo akumulirati u željenom organu ili tkivu. Kod provođenja scintigrafije prvenstveno se prati morfologija kroz funkciju organa, tzv. „vruće lezije” koje označavaju područja gdje je akumulacija radiofarmaka veća, dok „hladne lezije” ukazuju na manjak akumulacije (1). Vrijeme prikupljanja podataka određuje vremenski interval u kojem će se prikupljati impulsi (eng. *count*).

Postoji mogućnost i trodimenzionalnog prikaza (3D) korištenjem gama kamere čiji detektori (obično dva ili tri) kruže oko tijela pacijenta što omogućuje pregled presjeka organa u tri ravine (sagitalna, frontalna i transverzalna). Trodimenzionalan prikaz akumulacija radiofarmaka u tijelu može se dobiti jednofotonskom emisijskom tomografijom, (eng. *Single Photon Emission Computed Tomography*, SPECT). Zbog pune rotacije detektora, dvodimenzionalne slike se mogu rekonstruirati u trodimenzionalnu sliku koja se može promatrati u spomenutim presjecima po tri ravnine. Ovo olakšava konačnu interpretaciju snimki, izbjegavajući problem "biološkog šuma" koji proizlazi iz preklapanja aktivnosti susjednih organa i precizniju lokalizaciju patološkog procesa (4).

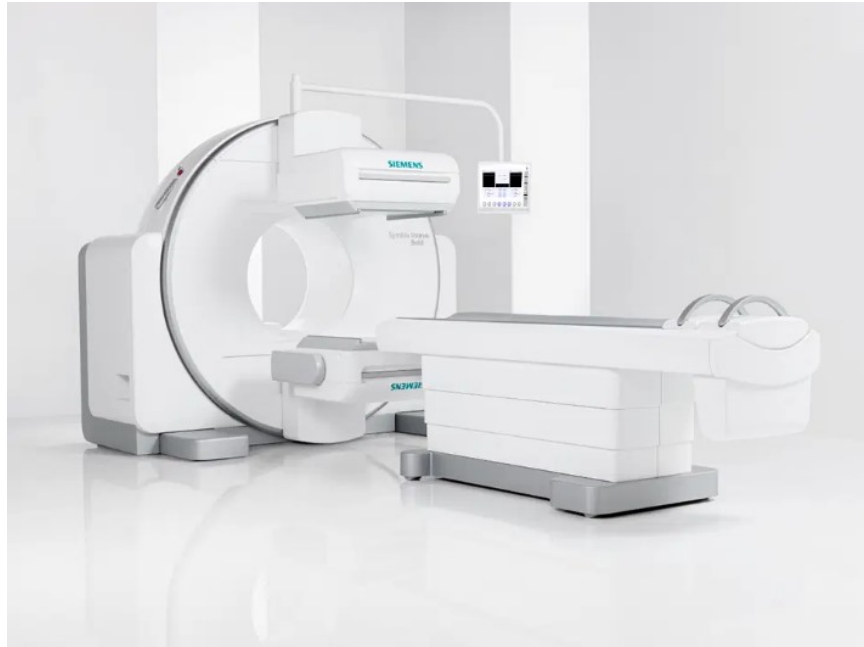### 1.2.1. Hibridna slikovna dijagnostika

Za planiranje aktivnog liječenja i procjenu odgovora na liječenje, točna lokalizacija patološkog procesa je ključna. Hibridni SPECT/ niskodozni CT (eng. *low dose CT*) sustav omogućuje precizno lokaliziranje patološke akumulacije radiofarmaka zahvaljujući niskodoznom CT- u koji ima mogućnost korekcije atenuacije čime korigira slabljenje intenziteta gama zraka koje prolaze kroz tkiva različite gustoće. Nuklearne medicinske snimke, zbog korigiranja atenuacije, pružaju bolju osjetljivost i specifičnost (7).

Proces stvaranja hibridne slike započinje zasebnim snimanjem nativnih SPECT/niskodoznih CT snimki u istoj matrici, s jednakim uvećanjem ili bez uvećanja. Sastoji se u zasebnoj rekonstrukciji svake skupine snimki uz primjenu tehnike filtriranog projiciranja unatrag (eng. *Filtered back projection, FBP*) pri čemu se CT slikovni podaci koji će se upotrebljavati za korekciju atenuacije rekonstruiraju odvojeno od podataka za CT interpretaciju, tj. anatomsku lokalizaciju (1). Podaci iz obaju setova rekonstruiranih snimki postavljaju se u isti koordinatni sustav odnosno istu slikovnu matricu, što omogućuje slikovnu fuziju registriranih SPECT i CT snimki. Konačni rezultat jest kombinirana 3D snimka. Kod SPECT snimanja impulsi registrirani i formirani u sliku raspodjele radiofarmaka ne predstavljaju u potpunosti preciznu distribuciju radioaktivnosti zbog atenuacije prolaskom kroz različita tkiva. Za svaku vrstu tkiva, atenuacija je karakteristična i ovisi o sadržaju tekućine, zraka, masti i sl. pa se za svako tkivo može izračunati vlastiti tzv. atenuacijski koeficijent (1).

Iz atenuacijskih koeficijenata matematički se mogu izračunati koeficijenti koji se upotrebljavaju za korekciju SPECT snimke. Dakle, akumulacija radiofarmaka, koja je prividno slabija na SPECT snimci zbog slabljenja zraka prolaskom kroz tkivo, može se matematički korekcijskim koeficijentima „pojačati“ za točno onoliko za koliko je prikaz oslabljen, što se naziva korekcija atenuacije (1).

U konačnici, značajno se povećava dijagnostička pouzdanost, posebno u slučajevima suspektne upale (mogućnost razlučivanja koštane ili mekotkivne upale). Akumulacija obilježenih leukocita potvrđuje infekcije, dok niskodozni CT precizno lokalizira mjesto infekcije i može potvrditi ili isključiti eventualnu upalu susjednog mekog tkiva.



Slika 1.: prikaz SPECT/niskodoznog CT (eng. *low dose CT*) uređaja. Simens, preuzeto sa: [https://www.google.com/search?q=SPECT/+CT+device+picture&sxsrf=APwXEchXYB89Hx31qM3GFT7QMyBdEUM-Q:1686516845877&source=lnms&tbn=isch&sa=X&ved=2ahUKEwiO\\_IXsjLz\\_AhVpo4sKHbHdD0wQ\\_AUoAXoECAIQAw&biw=1280&bih=577&dpr=1.5#imgrc=dPBDla9rXMnFcM](https://www.google.com/search?q=SPECT/+CT+device+picture&sxsrf=APwXEchXYB89Hx31qM3GFT7QMyBdEUM-Q:1686516845877&source=lnms&tbn=isch&sa=X&ved=2ahUKEwiO_IXsjLz_AhVpo4sKHbHdD0wQ_AUoAXoECAIQAw&biw=1280&bih=577&dpr=1.5#imgrc=dPBDla9rXMnFcM)

## 2. RADIOFARMACIJA

Područje radiofarmacije odnosi se na dio farmacije koji se bavi izradom radioaktivnih medicinskih pripravaka, poznatih kao radiofarmaci, koji se koriste u dijagnostici i liječenju različitih bolesti. Radiofarmaci su farmaceutski pripravci koji sadržavaju radionuklid ugrađen u jedinstvenu ili kompleksnu molekulu farmaka. Radionuklid ( $^{99m}\text{Tc}$ , gama-emiter) emitira gama-zrake, dok komponenta farmaka određuje kako se radiofarmak raspodjeljuje u tijelu (biodistribucija). Radiofarmak se može uključiti u određeni metabolički proces i omogućiti njegov prikaz (npr. upala). Farmak je u pripravku prisutan u vrlo maloj količini, nema farmakoloških učinaka i gotovo da nema nuspojava, vrlo su rijetke alergijske reakcije (1). Priprema i kontrola kvalitete radiofarmaka odvija se u tzv. vrućem laboratoriju (1).

### 2.1. Vrući laboratorij

Vrući laboratorij posebno je dizajnirani i kontrolirani prostor unutar Odjela nuklearne medicine u Kliničkom bolničkom centru, KBC Rijeka, namijenjen rukovanju otvorenim izvorima zračenja, skladištenju radionuklida i farmaka. U nuklearnoj medicini koriste se otvoreni izvori zračenja (radioaktivni izvori koji dopijevaju u dodir s okolišem) (1).

#### 2.1.1 Biološki sigurnosni kabinet

Obilježavanje ljudskih krvnih stanica radiofarmacima ili priprema složenijih radiofarmaka moguće je samo u kontroliranim uvjetima, odnosno u biološkom sigurnosnom kabinetu (1).

Biološki sigurnosni kabinet je konstruiran kako bi spriječio biološku kontaminaciju i osigurao zaštitu od zračenja. Kabinet je izrađen s olovnom zaštitom i staklenom prednjom stijenkom. Sve ostale površine su od nehrđajućeg čelika bez pukotina koje bi mogle zadržavati nečistoće. Instrumenti kojima se rukuje obloženi su olovom, kao što su spremnik za generatorsku kolonu, kalibrator doza i spremnik za infektivni radioaktivni otpad (1).

Strujanje zraka u kabinetu je organizirano tako da se zrak filtrira kroz dva HEPA filtera prije ulaska u kabinet, osiguravajući vertikalni tijek zraka i sprječavanje miješanja s vanjskim zrakom unutar kabineta. UV zračenje koristi se za sterilizaciju zraka i uključuje se jednom dnevno nakon čišćenja kabineta i prije svakog obilježavanja stanica krvi. Za rad u vrućem laboratoriju potrebna je i centrifuga za odvajanje supernatanta od staničnog taloga pri obilježavanju stanica krvi radiofarmacima (1).

## 2.2. Radiofarmaci

Radiofarmak je pripravak koji se koristi u dijagnostici i liječenju, a sastoji se od radionuklida i farmaka. Sastav radiofarmaka je precizno definiran i mora ispunjavati visoke standarde radiokemijske i kemijske čistoće kako bi se mogao koristiti za nuklearno medicinske potrebe (1).

Obilježavanje farmaka najčešće ovisi o svojstvima radionuklida. Najčešće se primjenjuje obilježavanje s pomoću već unaprijed pripremljenih kompleta ili kitova. Priprema je jednostavna; potrebno je miješanje eluata radionuklida ( $^{99m}\text{Tc}$ -pertehnetat) određenog volumena i aktivnosti (MBq) s farmakom, nakon čega se dobiveni radiofarmak inkubira pri određenoj temperaturi tijekom zadanog vremena u ovisnosti o dobivenom radiofarmaku koji se koristi za dijagnostički postupak. Potom se iz bočice injekcijskom iglom i špricom odvajaju pojedinačne doze za pacijenta (1).

### 2.2.1. Primjena radiofarmaka

Radiofarmaci se najčešće primjenjuju intravenski, iako se mogu primijeniti i supkutano, intradermalno, oralnim putem ili udisajem. Nakon intravenske aplikacije radiofarmak se širi krvotokom: venskim putem dolazi u desnu stranu srca, potom pluća, lijevu stranu srca i aortu te perifernim arterijama do ciljanog organa, gdje se odmah i zadržava. Svaki srčani ciklus uzrokuje recirkulaciju, kojom se dodatne količine radiofarmaka dovode u organ. Ukupna količina radiofarmaka koja ostaje u organu nakon unošenja u tijelo naziva se ekstrakcijskom frakcijom i specifična je za svaki radiofarmak (1).



Radiofarmaci korišteni u istraživanju:

1.  $^{99m}\text{Tc}$  – difosfonati

Scintigrafija skeleta koristi difosfonate i polifosfate označene tehnecijem-99m ( $^{99m}\text{Tc}$ ), koji se najčešće koristi u konvencionalnoj nuklearnoj medicini zbog svog kratkog vremena poluraspada (6 sati) i povoljne energije gama zrake (140 keV). Isti se nakupljaju u koštanom tkivu, a ponajviše u područjima patološke koštane pregradnje (primarni i sekundarni tumori, prijelomi, upale). Najčešće upotrebljeni difosfonati su metilen-difosfonat (MDP) i hidroksimetilen-difosfonat (HDP) (1).

Difosfonati obilježeni tehnecijem-99m apliciraju se intravenski, cirkulacijom dolaze do površine kristala hidroksiapatita u kostima, gdje se akumuliraju ovisno o lokalnoj prokrvljenosti i aktivnosti osteoblasta. Nakon četiri sata, otprilike 60% radiofarmaka se apsorbira u kostima, 34% se izlučuje urinom, dok preostalih 6% ostaje u cirkulaciji. Maksimalna akumulacija radiofarmaka u kostima postiže se nakon jednog sata od iniciranja (7).

Radiofarmaci se dostavljaju u bočicama koje sadrže kositreni redukcijski agens i druge tvari potrebne za označavanje. Bočice s liofiliziranim i apirogenim sredstvima treba čuvati na temperaturi od 4° do 8°C ili prema uputama proizvođača (7).

Priprema radiofarmaka uključuje dodavanje radionuklida ( $^{99m}\text{Tc}$ -pertehnetat) iz generatorske kolone u bočicu s farmakom MDP ili HDP te inkubaciju na sobnoj temperaturi tijekom 5 do 15 minuta. Farmak sadrži kositreni koloid i antioksidans. Nakon obilježavanja tehnecijem, spoj ostaje stabilan tijekom šest do osam sati (7). Kod odraslih osoba, scintigrafija kostiju koristi aktivnost između 300 i 740 MBq, dok se kod djece primjenjuje aktivnost temeljena na tjelesnoj masi prema tablici Europskog udruženja nuklearne medicine (EANM) (7).

## 2. $^{99m}\text{Tc}$ -heksametilpropen amin oksim (HMPAO)

Za obilježavanje leukocita koristi se HMPAO vezan za tehnećij pertehnetat ( $^{99m}\text{Tc}$ -HMPAO). Da bi se dobio  $^{99m}\text{Tc}$ - HMPAO spoj, otopina pertehnetata se dodaje u špricu koja sadrži 500 mikrograma HMPAO-a i 7.6 mikrograma kositra (II)-klorida, time nastaje neutralni lipofilni kompleks.  $^{99m}\text{Tc}$ -HMPAO visoko je lipofilan, stoga može proći kroz staničnu membranu leukocita, pretvarajući se unutar stanice u hidrofilnu formu, potom ostaje „zarobljen” unutar leukocita te se koristi za scintigrafiju obilježenim leukocita na indikacije kao što su upale ili moguće aseptičko labavljenje endoproteze zgloba kuka ili koljena (4). Obzirom na iznimnu nestabilnost spoja (primjena unutar 1h), obavezna je kontrola kvalitete radiokemijske čistoće tankoslojnom kromatografijom na papiru, pri čemu se dopušta da se do 80% radiofarmaka veže za radionuklid (1).

## 3. SCINTIGRAFIJA SKELETA

Danas je scintigrafija skeleta još uvijek jedna od najčešće primjenjivanih scintigrafskih metoda u nuklearnoj medicini, gdje se prati akumulacija radiofarmaka u koštanim lezijama. Standardno se snimaju dvodimenzionalne (planarne) snimke cijelog tijela (eng. *whole body*) u anteriornoj i posteriornoj projekciji, između drugog i petog sata od intravenske aplikacije radiofarmaka.

### 3.1. TROETAPNA SCINTIGRAFIJA SKELETA

Troetapna scintigrafija skeleta nuklearno je medicinska slikovna dijagnostička metoda koja omogućuje prikazivanje ranijih stadija bolesti koštanog sustava, upala ili prijeloma, otkrivajući ih čak i prije nego budu vidljive standardnim rendgenskim snimkama.

Nije potrebna posebna priprema pacijenta za izvođenje troetapne scintigrafije skeleta kao ni za scintigrafiju obilježenim leukocitima, samo se preporučuje povećan unos tekućine i češće pražnjenje mjehura nakon provedenih pretraga kako bi se dio aktivnosti eliminirao putem bubrega.

Prije snimanja potrebno je isprazniti mokraćni mjehur. Važno je napomenuti da su pretrage kontraindicirane u slučaju trudnoće, dok se dojiljama preporučuje privremeni prekid dojenja tijekom 24 sata (7).

### 3.2. Indikacije za izvođenje troetape scintigrafije skeleta

Troetape scintigrafija skeleta ima manji opseg kliničke primjene u usporedbi sa standardnim snimanjem jedne odgođene kasne faze.

Standardne indikacije za troetape scintigrafiju skeleta su:

1. Sumnja na osteomijelitis
2. Diferencijacija osteomijelitisa od celulitisa
3. Evaluaciju upalnih artritisa
4. Procjenu infekcije/upale ili labavljenja oko endoproteze zgloba (8)

### 3.3. Protokol snimanja troetape scintigrafije skeleta

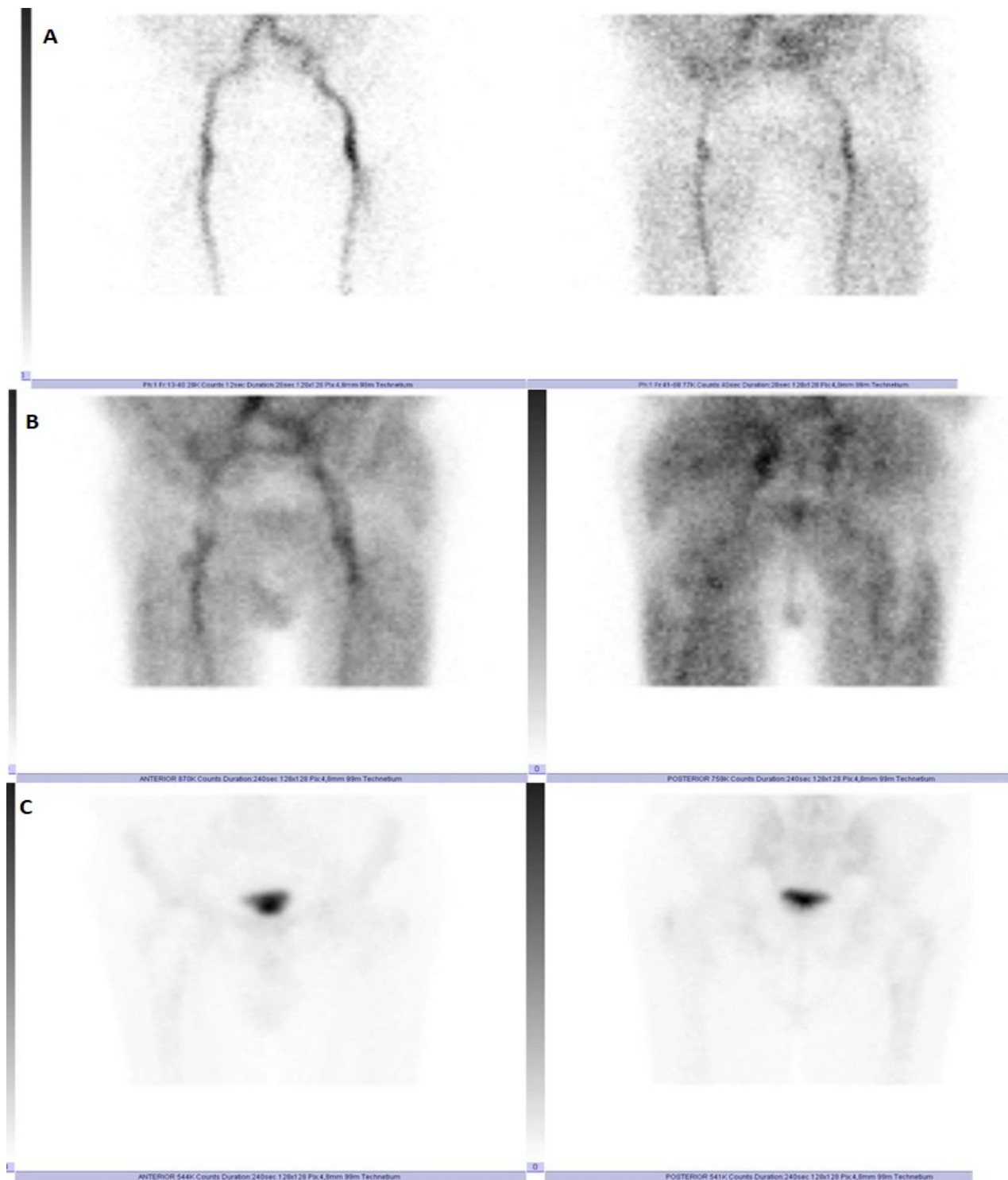
Snimanje troetape scintigrafije skeleta provodi se pomoću gama kamere s dva detektora opremljenim niskoenergetskim kolimatorima visoke rezolucije (eng. *low energy high resolution*, LEHR). Snimanje uključuje period od injiciranja radiofarmaka pacijentu na način da se u vidno polje postavi regija interesa koju želimo snimati i analizirati (primjer regije interesa endoproteza zgloba koljena / kuka) pa se snima dinamička scintigrafija odmah po injiciranju radiofarmaka, pri čemu svaka sličica traje jednu sekundu. Na taj način prati se dotok radiofarmaka u područje interesa (prva faza- perfuzijska faza) te se zaključuje je li isti ubrzan/pojačan te ima li asimetrije u odnosu na suprotnu stranu. Nakon toga slijedi snimanje ranih statika regije interesa u trajanju od pet minuta (druga faza- prikaz distribucije u vaskularnim prostorima, eng. *“blood pool”*), a nekoliko sati kasnije, najčešće između 3. i 4. sata od injiciranja slijedi snimanje kasnih statičkih snimaka regije

interesa (treća faza- akumulacija u kosti). Uvijek se snimaju i standardni scintigram cijelog skeleta u anteriornoj i posteriornoj projekciji (eng. *whole body*) (1).

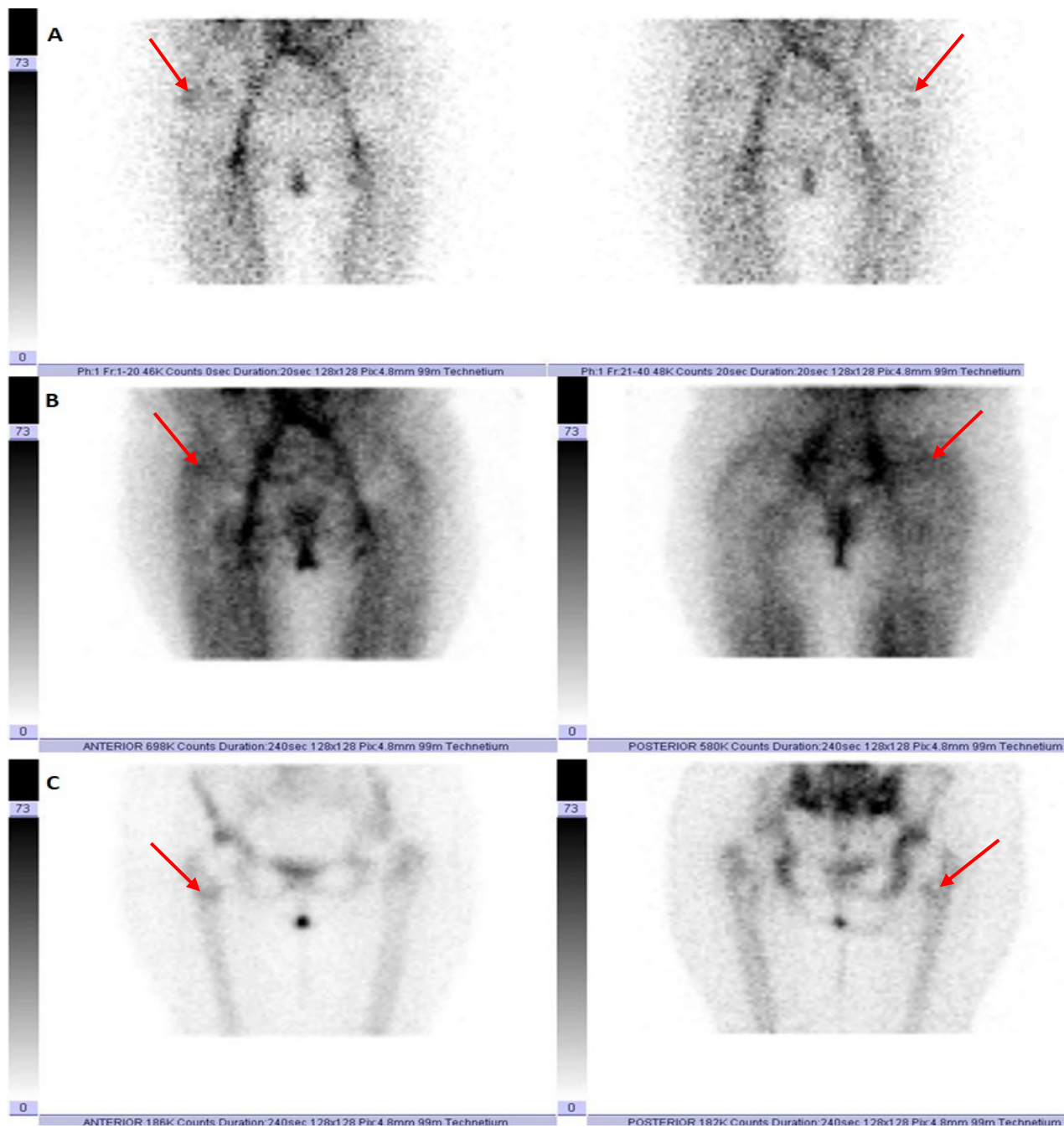
### 3.4. Interpretacija nalaza troetape scintigrafije skeleta

Nalaz scintigrafije skeleta patološki je kada je nakupljanje radiofarmaka u skeletu izrazito pojačano, obično fokalno, a ukazuje na pojačanu aktivnost osteoblasta. Pozitivan nalaz troetape scintigrafije skeleta označava patološko nakupljanje radiofarmaka u sve tri faze snimanja (perfuzijska faza, rana statička faza i kasna statička faza) i uvjet je za izvođenje scintigrafije s  $^{99m}\text{Tc}$ -HMPAO obilježenim leukocitima.

Nalaz troetape scintigrafije skeleta kod pacijenata s ugrađenom endoprotezom treba pažljivo interpretirati u kontekstu drugih kliničkih podataka i dodatnih dijagnostičkih metoda kako bi se postavila točna dijagnoza i planirao daljnji tijek liječenja. Uredan nalaz scintigrafije skeleta ukazuje na odsustvo patološkog nakupljanja oko endoproteze zgloba. Fokalna periprostetska akumulacija češće ukazuje na aseptičko labavljenje endoproteze (kada proteza nije čvrsto povezana s okolnom kosti), dok difuzna periprostetska akumulacija, odnosno ravnomjerno rasprostranjeno nakupljanje oko endoproteze češće ukazuje na upalu. Obzirom da se pozitivnim nalazom scintigrafije skeleta ne može razlučiti upala od aseptičkog labavljenja endoproteze zgloba, dodatno se mora učiniti scintigrafija s  $^{99m}\text{Tc}$ -HMPAO obilježenim leukocitima.



Slika 2.: Troetapna scintigrafija skeleta u tri faze: A) perfuzijska faza, B) vaskularni prostori (eng. *bloodpool*), C) kasne statike. U regiji oko endoproteze desnog kuka ne uočava se patološka prokrvljenost niti patološka koštana pregradnja, koja bi govorila u prilog labavljenju ili upali koštanog tkiva oko endoproteze – uredan nalaz



Slika 3.: Troetapna scintigrafija skeleta u tri faze: A) perfuzijska faza, B) vaskularni prostori (eng. *bloodpool*), C) kasne statike. U regiji oko endoproteze desnog kuka pojačana je perfuzija (više s anteriorne strane) i koštana pregradnja uz femoralnu komponentu (crvene strelice) – pozitivan nalaz

## 4. SCINTIGRAFIJA S $^{99m}\text{Tc}$ -HMPAO OBILJEŽENIM LEUKOCITIMA

Scintigrafija s in vitro radioaktivno obilježenim leukocitima standardizira se kako bi se osigurala visoka kvaliteta, specifičnost i ponovljivost pretrage. Uvjete za obilježavanje leukocita omogućuje Leukokit (zatvoreni jednokratni sterilni sustav za odvajanje i obilježavanje leukocita), koji se od 2015. godine koristi na Kliničkom zavodu za nuklearnu medicinu u Kliničkom bolničkom centru Rijeka (4), no obilježavanje je moguće i klasičnom metodom.

### 4.1. Indikacije za za scintigrafiju s $^{99m}\text{Tc}$ -HMPAO obilježenim leukocitima

Scintigrafija s  $^{99m}\text{Tc}$ -HMPAO in vitro obilježenim leukocitima koristi se za otkrivanje, lokalizaciju i određivanje opsega upale koštanog i mekog tkiva (2).

Indikacije za scintigrafiju s  $^{99m}\text{Tc}$ -HMPAO obilježenim leukocitima su:

1. sumnja na osteomijelitis i spondilitis
2. sumnja na upalu oko endoproteze zgloba i krvožilne proteze
3. dijabetičko stopalo
4. vrućica nepoznate etiologije
5. upalna bolest crijeva
6. endokarditis
7. zaraženi središnji venski kateteri ili drugi uređaji
8. upale središnjeg živčanog sustava

#### 4.2. Obilježavanje leukocita pomoću sustava “Leukokit”

U špricu od 60 ml kompleta za obilježavanje stavlja se 6-7ml acid-citrat-dekstroze (ACD-a, antikoagulans). Na špricu (60 ml) potrebno je učvrstiti „leptirić” tj. kanilu od 19G (gauge) za vađenje krvi te izvaditi oko 40 ml krvi, nakraju je potrebno dodati 6-7 ml Hespana za sedimentaciju u špricu i postaviti špricu na stalak da se sedimentira otprilike 40-50 minuta. Nakon sedimentacije bistri dio sadržaja iz šprice treba istisnuti u za to predviđenu plastičnu epruvetu te centrifugirati sadržaj, koji uključuje stanice na 800 rpm (rotacija po minuti) 10 minuta. Tijekom centrifugiranja važno je pripremiti farmak HMPAO i svježi eluat  $^{99m}\text{Tc}$  (ne stariji od 2 sata), aktivnosti 4440 – 5180MBq (120 – 140 mCi) u volumenu od 3-4 ml. Potom svjež eluat dodati u bočicu. Nakon „miješanja“ obvezno je učiniti kontrolu kvalitete radiofarmaka, pomoću tankoslojne kromatografije, tehnike razdvajanja kemijskih komponenti u smjesi, pri tom vezanost mora biti veća od 80%. Nakon provjere kvalitete radiofarmaka, priprema se doza za obilježavanje (1295 MBq HMPAO). Kada centrifugiranje završi potrebno je odstraniti centrifugiranu plazmu, a talog u kojem ostaju stanice obilježiti s pripremljenom dozom HMPAO od 1295 MBq. Sadržaj inkubirati 10 minuta. Inkubacija tj. reakcija vezanja prekida se dodavanjem 5ml otopine fosfatnog pufera (eng. *phosphate-buffered saline*, PBS). Potom slijedi centrifugiranje obilježenih stanica 10 minuta na 800 rpm. Nakon isteka 10 minuta potrebno je odstraniti supernatant te izmjeriti aktivnost supernatanta, kao i obilježenih stanica. U završnoj fazi izračunava se postotak vezanosti radiofarmaka za stanice, koja mora biti 40 – 80% te u dodaje 5ml PBS-a u obilježene stanice. Sadržaj se injicira pacijentu uvijek uz prisutnost liječnika.

$$\frac{\text{Broj impulsa taloga}}{\text{Broj impulsa supernatanta} + \text{broj impulsa taloga}} \times 100 = \text{postotak vezanosti} [\%]$$

Broj impulsa taloga – izmjerena aktivnost obilježenih leukocita (mBq)

Broj impulsa supernatanta – izmjerena aktivnost taloga iznad obilježenih leukocita (MBq)



#### 4.3. Obilježavanje leukocita klasičnim putem in vitro

Postupak započinje vađenjem krvi (cca. 50 ml volumena uzorka), u štrcaljku od 60ml aspirirati 9 ml Voluvenom (otopina za infuziju) i 10 ml ACD (antikoagulansi) te pomiješati sa izvađenom krvi. Eritrociti se odvoje sedimentacijom koja traje između 45 – 60 minuta. Potrebno je prebaciti plazmu u 1.falcon epruvetu te je centrifugirati 10 minuta na 800 rpm (rotacija po minuti). Tijekom centrifugiranja važno je napraviti kontrolu kvalitete HMPAO-a i svježeg eluata  $^{99m}\text{Tc}$  (ne stariji od 2 sata) pomoću tankoslojne kromatografije, tehnike razdvajanja kemijskih komponenti u smjesi (aktivnosti 80 – 120 mCi u 4ml) koja mora iznositi najmanje 80%. Nakon isteka 10 minuta, potrebno je odvojiti plazmu u 2. falcon epruvetu te je centrifugirati 10 minuta na 2000 rpm. Potrebno je obilježiti stanice spojem  $^{99m}\text{Tc}$ -HMPAO-m aktivnosti 32-36 mCi u 1-1.5ml te inkubirati obilježene stanice 20 minuta. Tijekom inkubacije obilježenih stanica potrebno je u špricu od 20 ml navući 15ml fiziološke otopine i 5ml centrifugirane plazme (omjer 1:4). Nakon isteka 20 minuta prekida se inkubacija stanica iz 1.Falcon epruvete dodavanjem 5 ml razrijeđene plazme s fiziološkom otopinom bez stanica te je potrebno ponovo centrifugirati 10 minuta na 800 rpm. Nakon centrifugiranja odstranjuje se supernatant te se određuje njegova aktivnost kao i aktivnost obilježenih stanica u MBq. Uz analizu aktivnosti radi se provjera kvalitete vezanosti obilježenih stanica koja mora biti minimalno 40%. Na kraju je potrebno dodati 5 ml razrijeđene plazme bez stanica, izvući obilježene stanice u špricu te u konačnici napraviti vizualnu inspekciju.

#### 4.4. Protokol snimanja za scintigrafiju s $^{99m}\text{Tc}$ -HMPAO obilježenim leukocitima

Snimanje se provodi pomoću gama-kamere koja je opremljena paralelnim kolimatorom visoke rezolucije (eng. *low energy high resolution*, LEHR) s fokusom na energiji od 140 keV. Za izvođenje snimanja koristi se matrica veličine 256×256 (4).

Nakon deset minuta od aplikacije obilježenih leukocita snima se planarna snimka krvnih prostora cijelog tijela (eng. *whole body bloodpool*) u anteriornoj i posteriornoj projekciji. Prva planarna snimka treba jasno prikazati vidljivu fiziološku raspodjelu obilježenih leukocita u plućima, jetri i slezeni. Distribucija mora biti simetrična u krvnim prostorima velikih krvnih žila, bubrezima i koštanoj srži (4).

Nakon 30 minuta, snimaju se statičke snimke regije interesa (endoproteza zgloba kuka ili koljena) u anteriornoj i posteriornoj projekciji u trajanju od 100 sekundi (4).

Snimanje se nastavlja nakon 3.5h (rane statike) od aplikacije obilježenih leukocita, kada se rade snimke cijelog tijela regije interesa, ali i snimke toraksa. Snimanje toraksa provodi se radi provjere kvalitete obilježavanja stanica jer nakon aplikacije leukociti privremeno migriraju u pluća, međutim brzo nestaju ako zadrže svoje karakteristike i ostanu vijabilni (4).

Nakon toga, snima se područje interesa pomoću SPECT/niskodoznog CT-a. U niskodoznom CT protokolu prvo se napravi topogram za određivanje kranijalne i kaudalne granice područja koje želimo snimati, a zatim započinje CT snimanje.

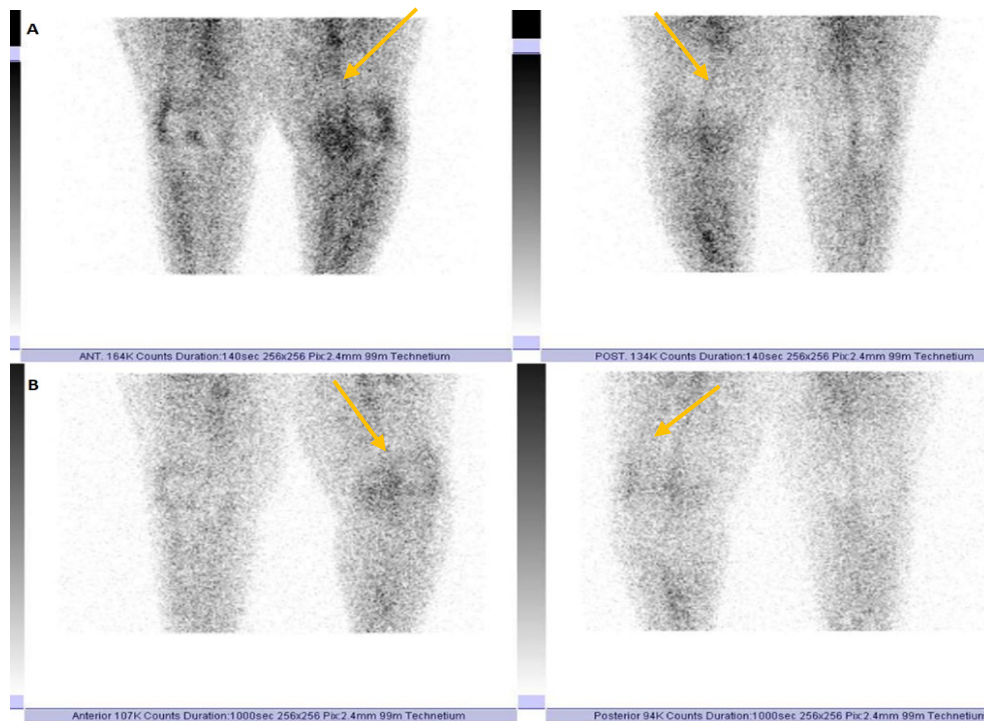
Zadnje snimanje se izvodi 20 do 24 sata (kasne statike) nakon primjene radiofarmaka, ponavljaju se statičke snimke istog područja u trajanju od 1000 sekundi kako bi se nadoknadio poluraspad tehnečija (4).

Nakon toga, regija interesa (kuk ili koljeno) biti će ponovno snimana SPECT/ niskodoznim CT-om, kako bi se odredila točna lokalizacija patološkog nakupljanja (upala ili aseptičko labavljenje endoproteze zgloba kuka ili koljena) s ciljem određivanja odgovarajućeg terapijskog postupka kod pacijenata kao što je revizija endoproteze i /ili medikamentozna terapija. Snimke s vremenskim odmakom od injiciranja su bitne jer se nakupljanje leukocita na mjestu upale postupno povećava tijekom vremena (4).

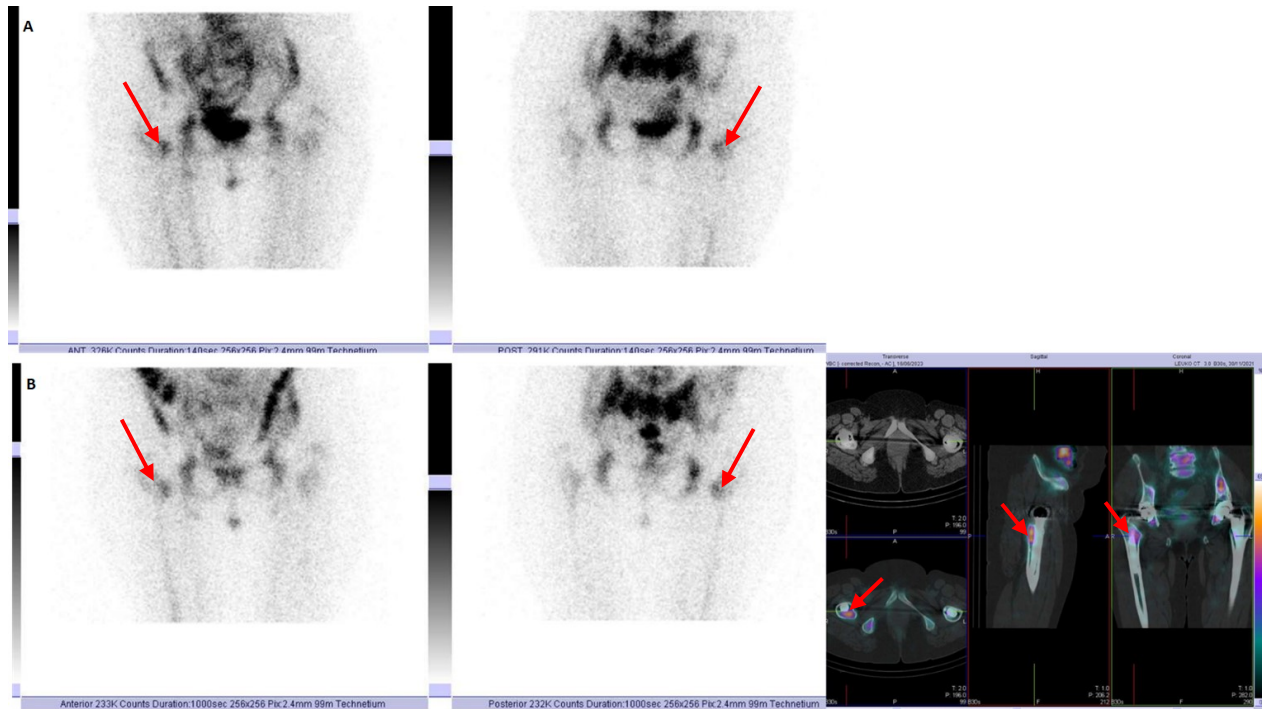
Nakon završetka snimanja, bitno je upozoriti pacijenta da unutar 24 sata uzima veću količinu tekućine i izbjegava kontakt i bliskost s malom djecom i trudnicama (4).

#### 4.5. Interpretacija nalaza

Nalaz scintigrafije s  $^{99m}\text{Tc}$ -HMPAO obilježenim leukocitima pozitivan je na upalni proces kada se uoči fokalno nakupljanje aktivnosti koje je na snimkama učinjenim nakon 20-24 h (kasne statike) intenzivnije prikazano u odnosu na snimke učinjene nakon 3.5h (rane statike) ili je većeg opsega nakupljanja (1). Vizualan dojam mora se potvrditi semikvantifikacijom, gdje se omjer impulsa nakupljanja aktivnosti unutar regije upalnog fokusa i regije na suprotnoj strani tijela (npr. desno koljeno nasuprot lijevom koljenu) uspoređuje na kasnim statistikama u odnosu na rane statike. Semikvantifikacijom omjer nakupljenih impulsa mora biti veći od 10%, da bi se nalaz scintigrafije s  $^{99m}\text{Tc}$ -HMPAO obilježenim leukocitima smatrao pozitivnim na upalu (1). U slučaju da je omjer nakupljenih impulsa manji od 5% nalaz upućuje na aseptičko labavljenje endoproteze zgloba kuka ili koljena. U slučaju graničnog nalaza (5-10%) može se dodatno napraviti scintigrafija koštane srži.



Slika 4.: Scintigrafija s  $^{99m}\text{Tc}$ -HMPAO obilježenim leukocitima, planarne snimke regije koljena: A) 3.5h od aplikacije radiofarmaka B) 20 h od aplikacije radiofarmaka. Na snimkama se ne uočava patološka akumulacija obilježenih leukocita oko endoproteze koljena desno, lijevo je vidljiva nešto veća akumulacija koja odgovara već ranije utvrđenim degenerativnim promjenama (žuta strelica) – negativan nalaz



Slika 5.: Scintigrafija s  $^{99m}\text{Tc}$ -HMPAO obilježenim leukocitim, planarne snimke regije zdjelice i kukova: A) 3.5h od aplikacije radiofarmaka B) 20 h od aplikacije radiofarmaka + SPECT/”low dose”CT. Na snimkama se uočava značajna patološka akumulacija obilježenih leukocita u projekciji desnog kuka, tj femoralne komponente (crvene strelice). Na SPECT/”low dose” CT snimkama vidljiva je patološka akumulacija u području malog troheantera desnog femura – pozitivan nalaz

## 5. CILJEVI ISTRAŽIVANJA

Ciljevi ovog istraživanja su: utvrditi je li nalaz troetapne scintigrafije skeleta u sve tri faze snimanja kod upale i aseptičkog labavljenja endoproteze zgloba kuka ili koljena pozitivan ili negativan. Postavljena hipoteza je da nalaz troetapne scintigrafije skeleta mora biti pozitivan u sve tri faze snimanja i kod upale i aseptičkog labavljenja endoproteze zgloba kuka ili koljena te da je za razlikovanje potrebno učiniti scintigrafiju obilježenim leukocitima. Također je cilj bio može li hibridno SPECT/niskodozno CT snimanje (regije interesa endoproteza zgloba kuka ili koljena) točno odrediti lokalizaciju upalnog procesa oko endoproteze zgloba kuka ili koljena u usporedbi s planarnim snimanjem iste regije interesa, u svrhu odabira odgovarajućeg daljnjeg terapijskog postupka kod pacijenata u smislu revizije endoproteze i /ili medikamentozne terapije.

## 6. ISPITANICI I METODE RADA

### 6.1. Ispitanici /materijali

Ovo retrospektivno istraživanje uključilo je 46 ispitanika koji imaju pozitivan nalaz troetapne scintigrafije skeleta kao osnovni preduvjet za scintigrafiju s  $^{99m}\text{Tc}$ - HMPAO obilježenim leukocitima. Scintigrafije su učinjene na Kliničkom zavodu za nuklearnu medicinu, Kliničkog bolničkog centra Rijeka, u razdoblju od 2016. – 2023. godine. U ispitivanje su uključeni ispitanici odrasle dobi, oba spola, kojima je ugrađena totalna ili parcijalna endoproteza zgloba kuka ili koljena te ispitanici koji imaju pozitivan nalaz troetapne scintigrafije skeleta u sve tri faze snimanja.

Od ukupno 46 ispitanika, 27 (59%) bile su ženskog, a 19 (41%) muškog spola. Dob ispitanika varirala je od 50 do 86 godina, te su stoga ispitanici podijeljeni u pet dobno-definiranih skupina (Tablica 1.). Prosječna dob ispitanika iznosi 69 godina. Iz Tablice 1. može se vidjeti da je najveći broj ispitanika bio u dobnom rasponu od 71 do 80 godina (35%), dok je najmanji broj ispitanika bio u skupini  $\leq 50$  godina (2%). U svim dobno-definiranim skupinama, udio žena bio je veći, osim u skupini  $\leq 50$  godina.

DOB ISPITANIKA								
SPOL		$\leq 50$	51- 60	61 - 70	71-80	$>80$	UKUPNO	UDIO
	Muškarci	1	4	6	6	2	19	41%
	Žene	0	5	9	10	3	27	59%
UKUPNO		1	9	15	16	5	46 (100%)	
UDIO		2%	20%	32%	35%	11%		

Tablica 1. Analiza broja ispitanika na temelju njihova spola i dobi.

## 6.2. Postupak i instrumentarij

Podatci potrebni za ovo retrospektivno istraživanje prikupljeni su i analizirani na Kliničkom zavodu za nuklearnu medicinu Kliničkog bolničkog centra Rijeka. Istraživanje je obuhvatilo pregled dokumentacije pacijenata koji su upućeni na troetapnu scintigrafiju skeleta i scintigrafiju s obilježenim leukocitima od strane specijalista nuklearne medicine ili ortopeda. Za istraživanje odabrani su odrasli pacijenti oba spola, kojima je ugrađena totalna ili parcijalna endoproteza kuka ili koljena. Pregledana je medicinska dokumentacija vezana za izvođenje pretrage – radne liste koje sadrže pojedinosti o pacijentu: spol, dob, uputna dijagnoza, prethodno učinjena scintigrafija skeleta ili radiološke slikovne metode i datum ugradnje endoproteze zgloba. Nadalje pregledano je vrijeme i mjesto iniciranja radiofarmaka, kao i aplicirana doza. Interpretirana je troetapna scintigrafija skeleta, kao pozitivna ili negativna te ovisno o tome pacijent je upućen na scintigrafiju s  $^{99m}\text{Tc}$ -HMPAO obilježenim leukocitima. Negativan nalaz troetapne scintigrafije skeleta podrazumijeva odsutnost patološkog nakupljanja radiofarmaka u regiji oko endoproteze zgloba u sve tri faze snimanja. Pozitivan nalaz troetapne scintigrafije skeleta označava patološku intenzivnu akumulaciju radiofarmaka u metabolički aktivnim koštanim lezijama u sve tri faze snimanja (perfuzijska faza, rana statička faza i kasna statička faza) i uvjet je za izvođenje scintigrafije s  $^{99m}\text{Tc}$ -HMPAO obilježenim leukocitima. Nalaz scintigrafije s  $^{99m}\text{Tc}$ -HMPAO obilježenim leukocitima pozitivan je na upalni proces kada se uoči fokalno nakupljanje aktivnosti koje je na snimkama učinjenim nakon 20-24 h (kasne statike) intenzivnije prikazano u odnosu na snimke učinjene nakon 3.5h (rane statike) ili je većeg opsega nakupljanja. Ista je analizirana i semikvantitativnim metodama. Postupak troetapne scintigrafije skeleta kao i scintigrafije  $^{99m}\text{Tc}$ -HMPAO obilježenim leukocitima proveden je u skladu s protokolom Europskog udruženja nuklearne medicine (European Society of Nuclear Medicine, EANM), (Privitak G, Privitak H).

### 6.3. Statistička obrada podataka

Ispitivane kategorijske varijable: spol, dijagnoza, učestalost izvođenja SPECT/niskodnog CT snimanja kod troetapne scintigrafije skeleta i scintigrafije s  $^{99m}\text{Tc}$ -HMPAO obilježenim leukocitima prikazat će se relativnim i proporcionalnim učestalostima (frekvencijama), dok će numerički podatci (dob, vrijeme od ugradnje endoproteze zgloba kuka ili koljena) biti prikazani odgovarajućim mjerama središnjice i raspršenja, ovisno o veličini uzorka i normalnosti distribucije podataka. Usporedba između rezultata planarne scintigrafije  $^{99m}\text{Tc}$ -HMPAO obilježenim leukocitima i rezultata hibridnog SPECT/niskodnog CT snimanja učiniti će se pomoću statističkih testova za zavisne uzorke. Razlike između frekvencija ispitati će se hi-kvadrat testom. Razina značajnosti biti će postavljena na  $p < 0,05$  za sve statističke testove. Statističke analize provest će se u programskim potporama MedCalc inačica 19.1.7 (MedCalc Software, MariaKerke, Belgium) i Statistica inačica 13.5.0.17 (StatSoft Inc., Tulsa, USA).

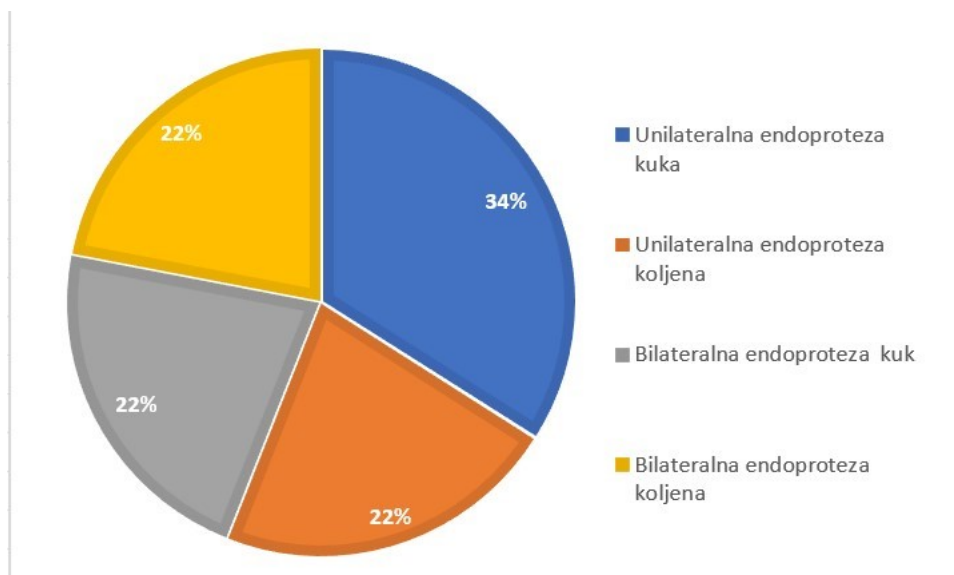
### 6.4. Etički aspekti istraživanja

U ovom istraživanju neće se navoditi imena i prezimena ispitanika, kao ni bilo koji drugi identifikacijski podatci. Svi pacijenti potpisali su neposredno prije pretrage suglasnost kojom prihvaćaju dijagnostički postupak te dozvoljavaju korištenje podataka u svrhu kliničkih znanstvenih istraživanja, uz zajamčenu zaštitu privatnosti. Predloženo istraživanje u potpunosti je u skladu s etičkim standardnim propisima za istraživanja u medicini i zdravstvu, uključujući osnovne dobre kliničke prakse, Helsinšku deklaraciju, Zakon o zdravstvenoj zaštiti Republike Hrvatske (NN 150/08, 71/10, 139/10, 22/11, 84/11, 154/11, 12/12, 35/12, 70/12, 144/12, 82/13, 159/13, 22/14, 154/14), Zakon o zaštiti prava pacijenta Republike Hrvatske (NN 169/04, 37/08) i Zakon o zaštiti osobnih podataka (GDPR). Mentor predloženog istraživanja obavezao se nadzirati provođenje samog istraživanja, kao i izradu završnog rada pristupnika.



## 7. REZULTATI

Na Kliničkom zavodu za nuklearnu medicinu Kliničkog bolničkog centra Rijeka prikupljeni su podatci iz medicinske dokumentacije u periodu od 2016. do 2023.godine. U istraživanje je uključeno 46 ispitanika, koji imaju pozitivan nalaz troetapne scintigrafije skeleta kao osnovni kriterij uključenja u istraživanje. Kao što su ispitanici podijeljeni u dobno-definirane skupine (Tablica 1.), raspodijeljeni su i prema lokalizaciji totalne i/ili parcijalne endoproteze zgloba u četiri skupine. U prvoj skupini, lokalizaciju endoproteze definira unilateralna endoproteza zgloba kuka, dok treću definira bilateralno implantirana endoproteza zgloba kuka. Drugu skupinu definira unilateralna endoproteza zgloba koljena, dok četvrtu skupinu čine bilateralno implantirane endoproteze koljena. Najveći postotak ispitanika oba spola, 34% pripada prvoj kategoriziranoj skupini, dok ostale kategorizirane skupine oba spola, kojima je implantirana endoproteza imale su podjednak postotak od 22%.



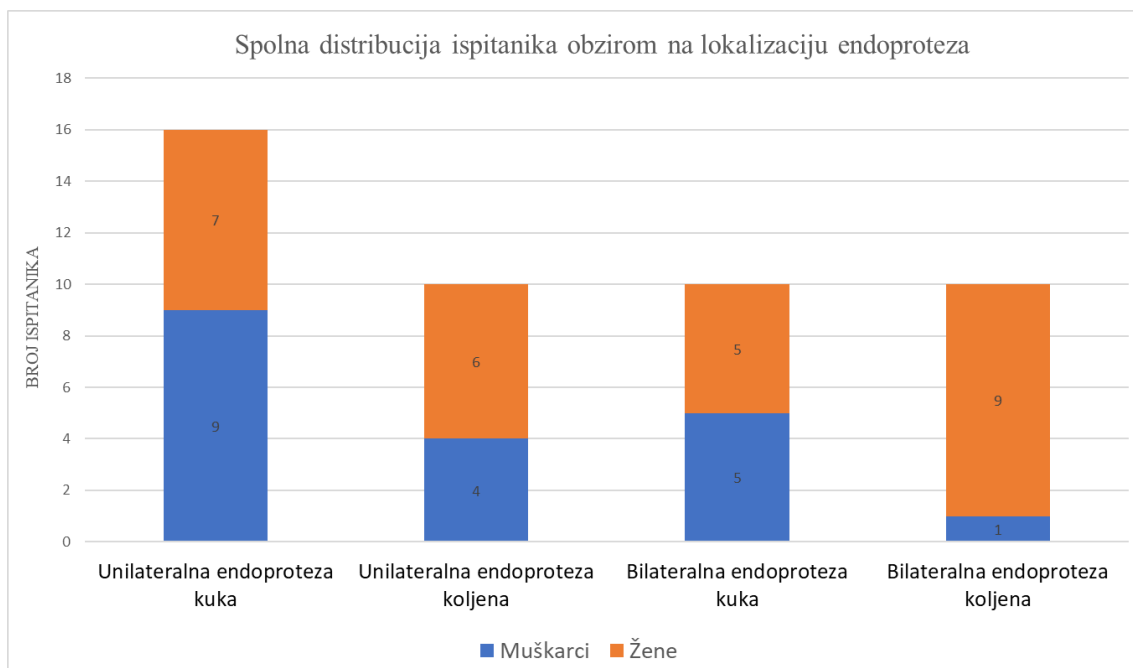
Graf 1. Udio ispitanika obzirom na lokalizaciju endoproteze zgloba.

Iz Tablice 2. vidljiva je raspodjela ispitanika (N=46) po dobno-definiranim skupinama ovisno o definiranoj skupini lokalizacije endoproteze. Najviše endoproteza (uzimajući u obzir sve skupine) implantirano je u dobnoj skupini u rasponu od 71 do 80 godine (35%), dok 33% je implantirano u dobnoj skupini od 61 do 70 godina. Najmanje endoproteza implantirano je u dobnoj skupini  $\leq 50$  godina, svega 2%.

		LOKALIZACIJA ENDOPROTEZE ZGLOBA				UKUPNO
		UNILATERALNA ENDOPROTEZA KUKA	UNILATERALNA ENDOPROTEZA KOLJENA	BILATERALNA ENDOPROTEZA KUKA	BILATERALNA ENDOPROTEZA KOLJENA	
DOB	$\leq 50$	1	0	0	0	1
	51-60	4	1	4	0	9
	61-70	5	5	0	5	15
	71-80	3	3	5	5	16
	>80	3	1	1	0	5
UKUPNO		16	10	10	10	46

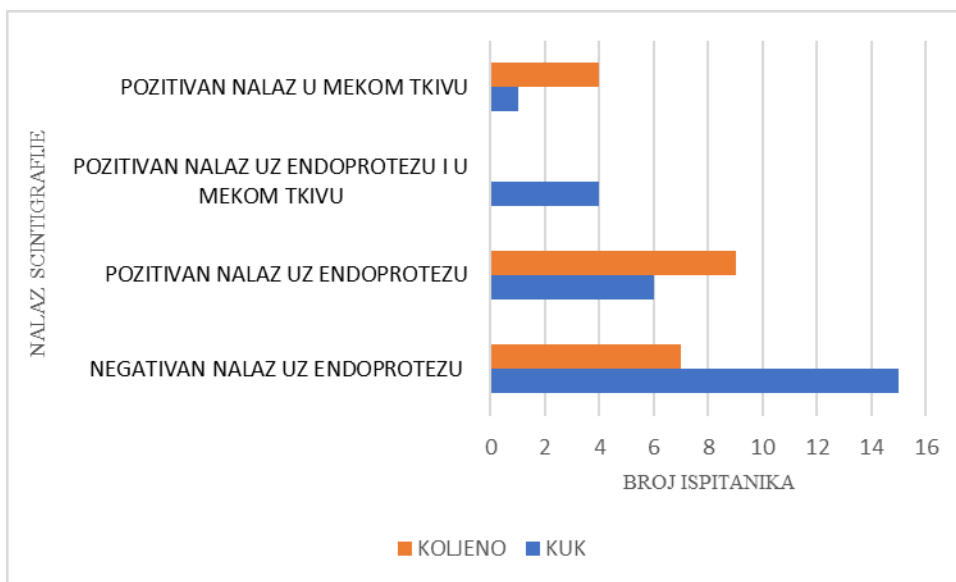
Tablica 2. Dobna distribucija ispitanika obzirom na lokalizaciju ugrađene endoproteze zgloba.

Graf 2. prikazuje distribuciju ispitanika prema spolu i ugrađenoj endoprotezi ovisno o lokalizaciji u četiri skupine. Iz grafa je vidljivo da od ukupno 46 ispitanika, 27 ispitanika ženskog spola ima ugrađenu endoprotezu (59%), dok kod muškog spola taj udio je 41%. Konkretno, najveći postotak, odnosno 33% žena, ima ugrađenu bilateralnu endoprotezu koljena, dok najmanji postotak, 18% predstavljaju žene kojima je ugrađena bilateralna endoproteza kuka. Kod muških ispitanika primjećuje se značajna varijacija u postotku ugrađene endoproteze unilateralne endoproteze kuka (47%), koji je najčešće ugrađen, te bilateralne endoproteze koljena (5%).

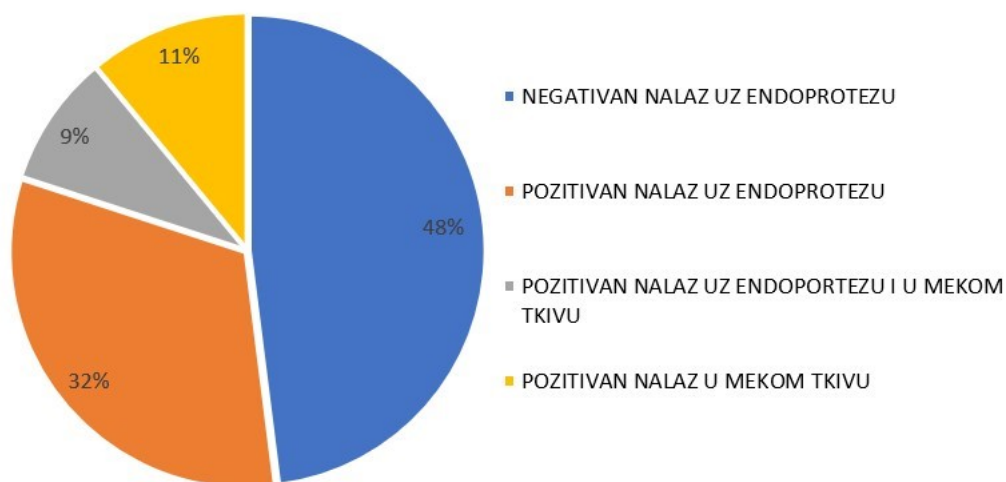


Graf 2. Zastupljenost ispitanika obzirom na spol i lokaciju endoproteza zgloba.

Od ukupno 46 ispitanika koji su bili upućeni na scintigrafiju s  $^{99m}\text{Tc}$ - HMPAO obilježenim leukocitima, 26 ispitanika je imalo endoprotezu kuka, a 20 s ugrađenom endoprotezom koljena. Analizom nalaza scintigrafije s  $^{99m}\text{Tc}$ -HMPAO obilježenim leukocitima, uočljivo je da od ukupno 46 ispitanika njih 22 (48%) ima negativan nalaz uz endoprotezu. Konkretno, najveći broj negativnih nalaza uz endoprotezu je kod 15 ispitanika (33%) s implantiranom endoprotezom kuka. Sedam ispitanika (15%) ima negativan nalaz uz endoprotezu koljena, a najveći postotak pozitivnih nalaza uočljiv je kod endoproteze koljena (19%). Pozitivan nalaz scintigrafije uz endoprotezu, ali u mekom tkivu imaju isključivo ispitanici s ugrađenom endoprotezom kuka (9%). Četiri ispitanika s ugrađenom endoprotezom koljena i jedan ispitanik s ugrađenom endoprotezom kuka imaju pozitivan nalaz isključivo u mekom tkivu. Od ukupno 46 ispitanika najmanje je zastupljen pozitivan nalaz scintigrafije u mekom tkivu, 2%. (Graf 3.i Graf 4.).



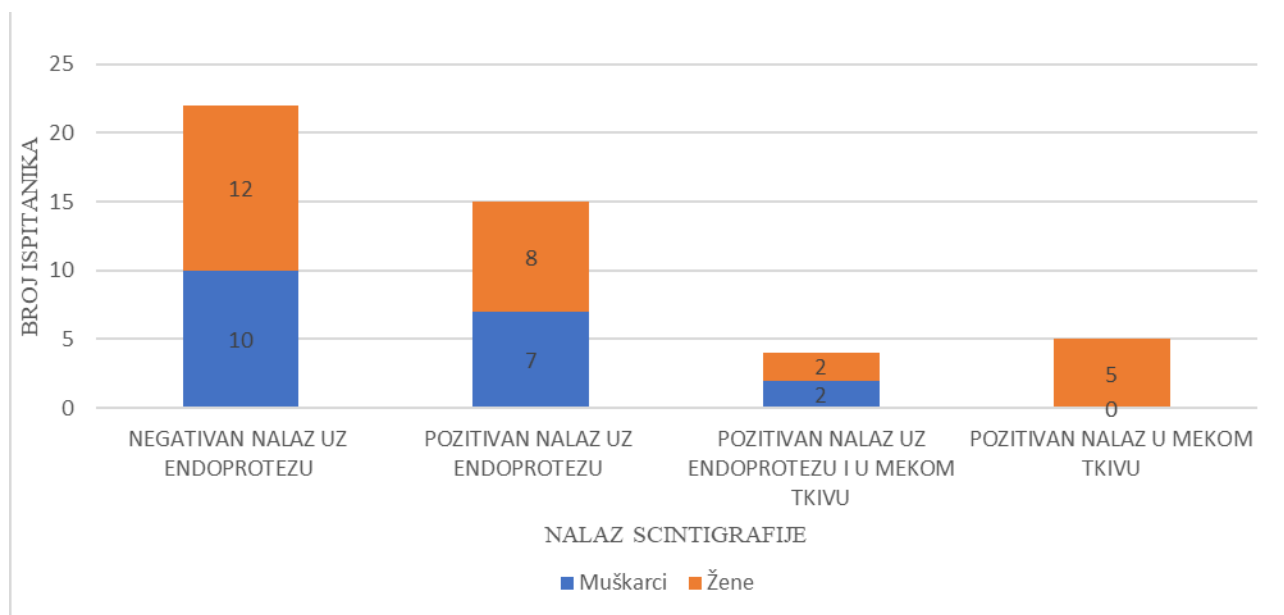
Graf 3. Analiza nalaza scintigrafije s  $^{99m}\text{Tc}$ -HMPAO obilježenim leukocitima kod ispitanika s ugrađenom endoprotezom zgloba kuka i koljena.



Graf 4. Udio ispitanika obzirom na nalaz scintigrafije s  $^{99m}\text{Tc}$ -HMPAO obilježenim leukocitima.

Na Grafu 5. može se primijetiti da najveći udio muškaraca ima negativan nalaz uz endoprotezu, što iznosi 53%. Nijedan muškarac nije imao pozitivan nalaz isključivo u mekom tkivu. Samo 10% muškaraca imalo je pozitivan nalaz uz endoprotezu i u mekom tkivu. Što se tiče ženskog spola,

također najveći udio je negativnih nalaza uz endoprotezu (44%) no 19% žena ima pozitivan nalaz isključivo u mekom tkivu koji je utvrđen SPECT/niskodoznim CT-om, dok njih 7% ima pozitivan nalaz kako uz endoprotezu, tako i u mekom tkivu.



Graf 5. Odnos spola i nalaza scintigrafije s  $^{99m}\text{Tc}$ -HMPAO obilježenim leukocitima.

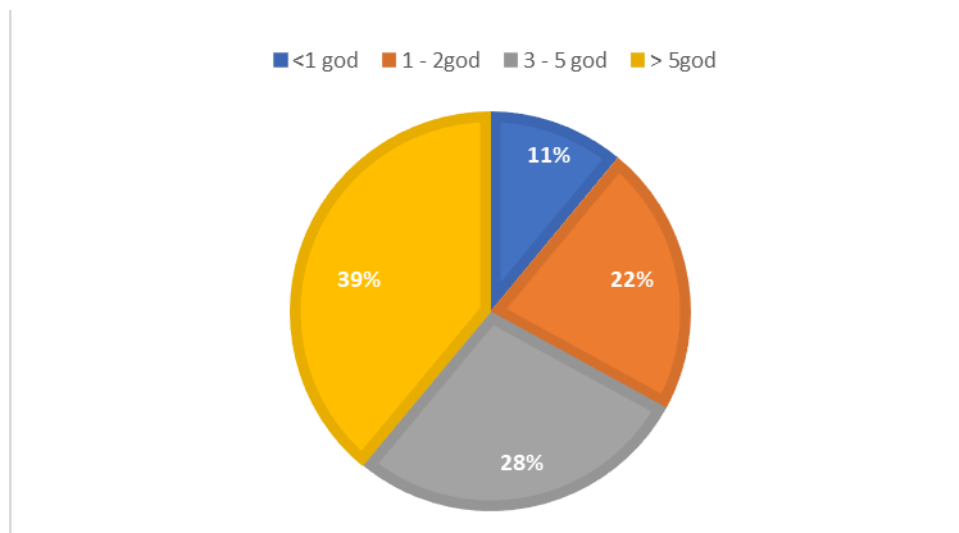
Navedena Tablica 3. prikazuje raspodjelu ispitanika po dobno-definiranim skupinama u ovisnosti o nalazu scintigrafije s  $^{99m}\text{Tc}$ -HMPAO obilježenim leukocitima. Vidljivo iz Tablice 3. je da najveći broj ispitanika pripada dobnoj skupini od 71 do 80 godina, konkretno iz te dobne skupine 7 ispitanika (43% ispitanika skupine) ima negativan nalaz uz endoprotezu, dok njih 5 (31% ispitanika te skupine) ima pozitivan nalaz uz endoprotezu zgloba. Također primjećuje se jednaka zastupljenost od 13% (skupina 71-80 godina) kod pozitivnog nalaza uz endoprotezu i u mekom tkivu, kao i pozitivan nalaz isključivo u mekom tkivu. U skupini ispitanika u dobnom razdoblju od 61 do 70 godina, njih 6 (40% ispitanika skupine) ima pozitivan nalaz uz endoprotezu, nijedan nema pozitivan nalaz i uz endoprotezu i u mekom tkivu, dok dvoje (13% ispitanika skupine) ima pozitivan nalaz isključivo u mekom tkivu. Dobna skupina u rasponu od 51 do 60 godina, ima 33% pozitivnih nalaza uz endoprotezu zgloba, međutim njih 11% ima pozitivan nalaz uz endoprotezu i u mekom tkivu, dok nijedan ispitanik iz navedene dobne skupine nije imao pozitivan nalaz

isključivo u mekom tkivu, za razliku od prethodno navedene dobne skupine. Opaženo iz Tablice 3. samo jedan ispitanik iz dobne skupine  $\leq 50$  godina, koji je uključen u istraživanje te ima negativan nalaz uz endoprotezu zgloba. Skupina ispitanika dobno-definirane skupine  $>80$  godina, 2 ispitanika (40% ispitanika skupine) imaju negativan nalaz uz endoprotezu zgloba.

		NALAZ SCINTIGRAFIJE				
		NEGATIVAN NALAZ UZ ENDOPROTEZU	POZITIVAN NALAZ UZ ENDOPROTEZU	POZITIVAN NALAZ UZ ENDOPROTEZU I U MEKOM TKIVU	POZITIVAN NALAZ U MEKOM TKIVU	UKUPNO
DOB	$\leq 50$	1	0	0	0	1
	51-60	5	3	1	0	9
	61-70	7	6	0	2	15
	71-80	7	5	2	2	16
	$>80$	2	1	1	1	5
UKUPNO		22	15	4	5	46

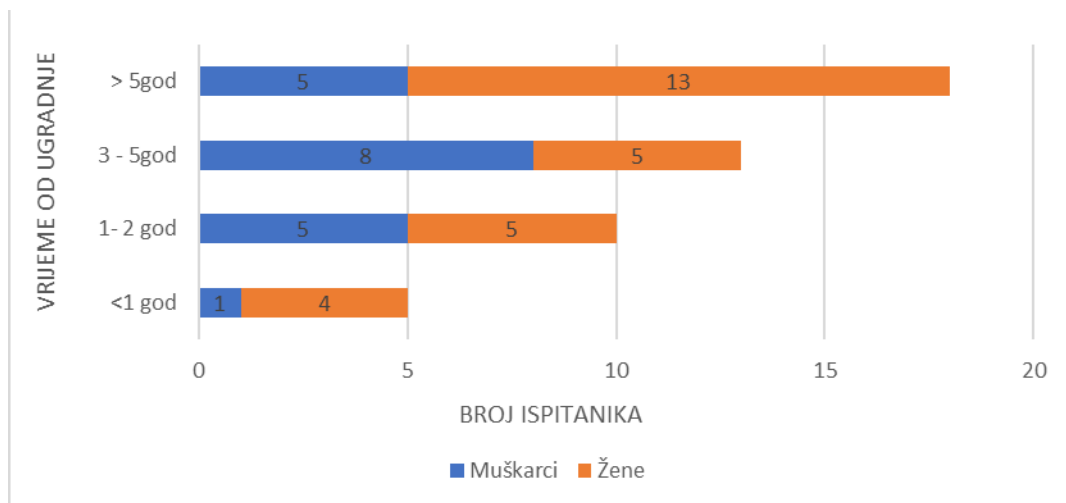
Tablica 3. Raspodjela ispitanika po dobno-definiranim skupinama u ovisnosti o nalazu scintigrafije s  $^{99m}\text{Tc}$ -HMPAO obilježenim leukocitima.

Iz grafa 6. vidljivo je da najveći broj ispitanika, njih 18 (39%) bio upućen na scintigrafije (troetapnu scintigrafiju skeleta i obilježenim leukocitima) s implantiranom endoprotezom duže od 5 godina. Najmanje ispitanika u istraživanju - 5 (11%), pristupilo je scintigrafiji unutar godinu dana od ugradnje endoproteze.



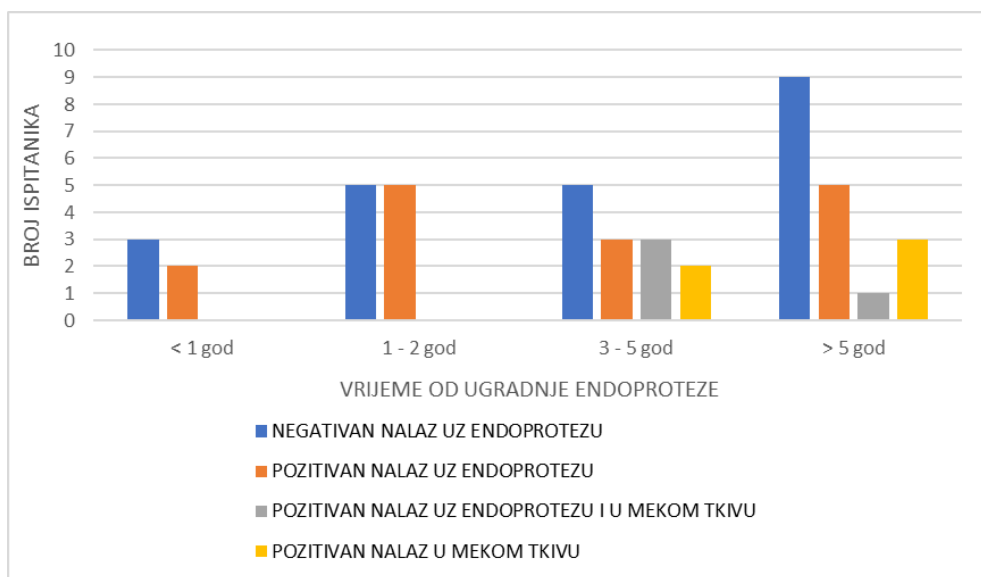
Graf 6. Udio ispitanika obzirom na vrijeme od ugradnje endoproteze zgloba kuka ili koljena do scintigrafije.

S druge strane, iz Grafa 7. vidljiva je spolna raspodjela ispitanika obzirom na vrijeme proteklo od ugradnje endoproteze zgloba. Najviše ženskih ispitanika 13 (47%) ima ugrađenu endoprotezu zgloba duže od 5 godina. Najmanje ženskih ispitanika 4 (15%) ima implantiranu endoprotezu manje od godinu dana. Za razliku od muških ispitanika, najveći udio muškaraca imao je implantiranu endoprotezu zgloba 3 – 5 godina (42%) a najmanji udio zabilježen je kod implantirane endoproteze kraće od godinu dana (6%).



Graf 7. Spolna raspodjela ispitanika obzirom na vrijeme proteklo od ugradnje endoproteze.

Iz grafa 8. vidi se da je najveći broj pozitivnih nalaza bio kod ispitanika kojima je prošlo 1 – 2 godine ili više od 5 godina od ugradnje endoproteze. Kod endoproteza koje su ugrađene manje od godinu dana i od 1 do 2 godine, nije zabilježena niti jedna kombinacija pozitivnog nalaza uz endoprotezu, kao i u mekom tkivu, kao ni pozitivan nalaz isključivo u mekom tkivu.



Graf 8. Ovisnost nalaza scintigrafije s  $^{99m}\text{Tc}$ -HMPAO obilježenim leukocitima o vremenu proteklom od ugradnje endoproteze zgloba kuka ili koljena.



Opaženo iz Tablice 4. od ukupno 46 ispitanika, njih 52% imalo je pozitivan nalaz scintigrafije s  $^{99m}\text{Tc}$ -HMPAO obilježenim leukocitima. Konkretno, od ukupno 24 pozitivnih nalaza scintigrafije s  $^{99m}\text{Tc}$ -HMPAO obilježenim leukocitima, 62% bile su žene.

Kod postavljene hipoteze da nema značajne statističke razlike između pozitivnog nalaza scintigrafije s  $^{99m}\text{Tc}$ -HMPAO obilježenim leukocitima između žena i muškaraca ( $p > 0,05$ ). U radu smo dobili slijedeće: Hi-kvadrat statistika: 0,299, p-vrijednost: 0,584, nije značajno na razini  $p < 0,05$ . Kada usporedimo tu p-vrijednost s često korištenom razinom značajnosti od 0,05 ( $p < 0,05$ ), vidimo da je veća od 0,05, stoga rezultat nije statistički značajan.

	POZITIVAN NALAZ	NEGATIVAN NALAZ	Marginal Row Totalis
Muškarci	9	10	19
Žene	15	12	27
Marginal Column Totalis	24	22	46
UDIO (%)	52%	48%	100%

Tablica 4. Rezultat nalaza scintigrafije s  $^{99m}\text{Tc}$ -HMPAO obilježenim leukocitima obzirom na spol ispitanika.

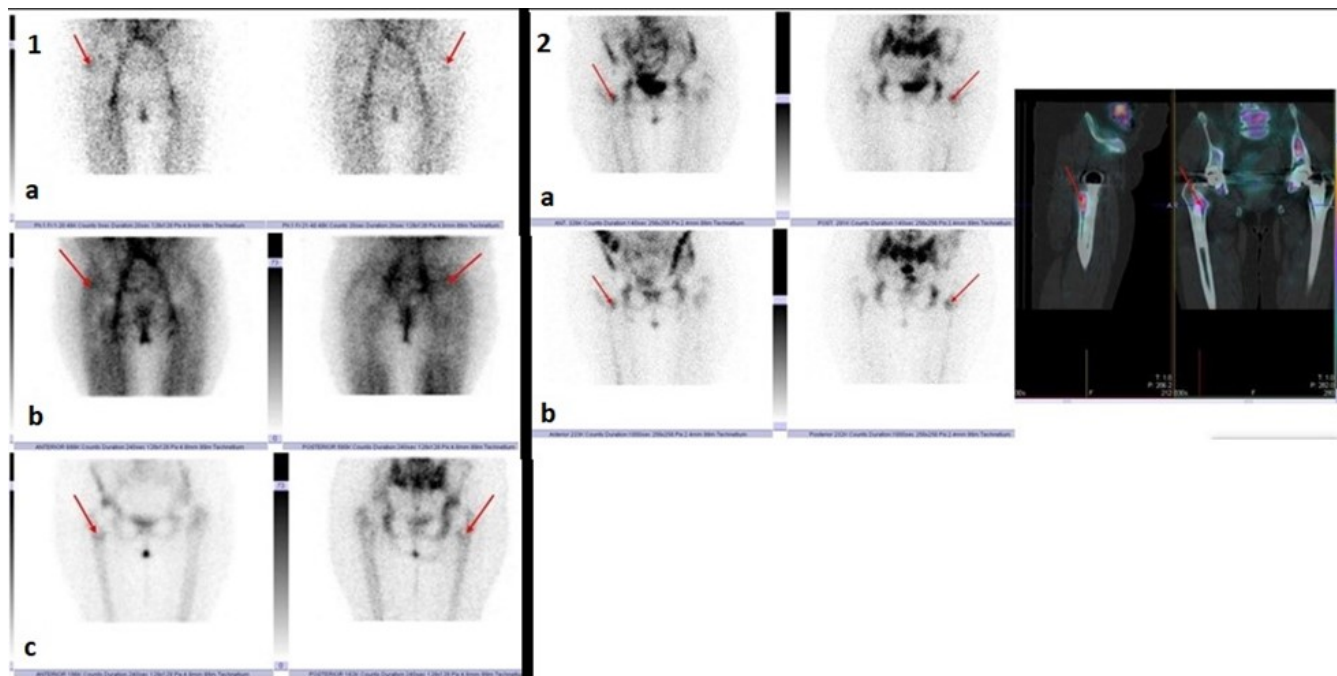
Vidljivo iz Tablice 5. svim ispitanicima (N=46) učinjeno je planarno snimanje, dok je kod 24 ispitanika (koji su imali pozitivan nalaz na planarnim snimkama) i dodatno snimanje SPECT/niskodozni CT. Od 24 ispitanika, kod njih 19 potvrđena upala uz endoprotezu zgloba tj. u koštanom tkivu, dok je u 5 ispitanika nalaz bio negativan na upalu koštanog tkiva, jer se je upala locirala u mekom tkivu.

Kod postavljene hipoteze da ne postoji značajna statistička razlika između planarnog i hibridnog SPECT/CT snimanja u otkrivanju točne lokalizacije upale. U radu smo dobili slijedeće: Hi-kvadratna statistika = 4.849, p-vrijednost = 0.027 (Značajno pri  $p < 0.05$ ): Budući da je ova p-vrijednost manja od uobičajene značajnosti od 0.05 (označene kao  $p < 0.05$ ), zaključuje se da postoji značajna veza između kategoričkih varijabli.

	POZITIVNO NA UPALU U KOSTI	NEGATIVNO NA UPALU U KOSTI	Marginal Row Totalis
PLANARNI	24	22	46
SPECT /niskodozni CT	19	5	24
Marginal Column Totalis	43	27	70

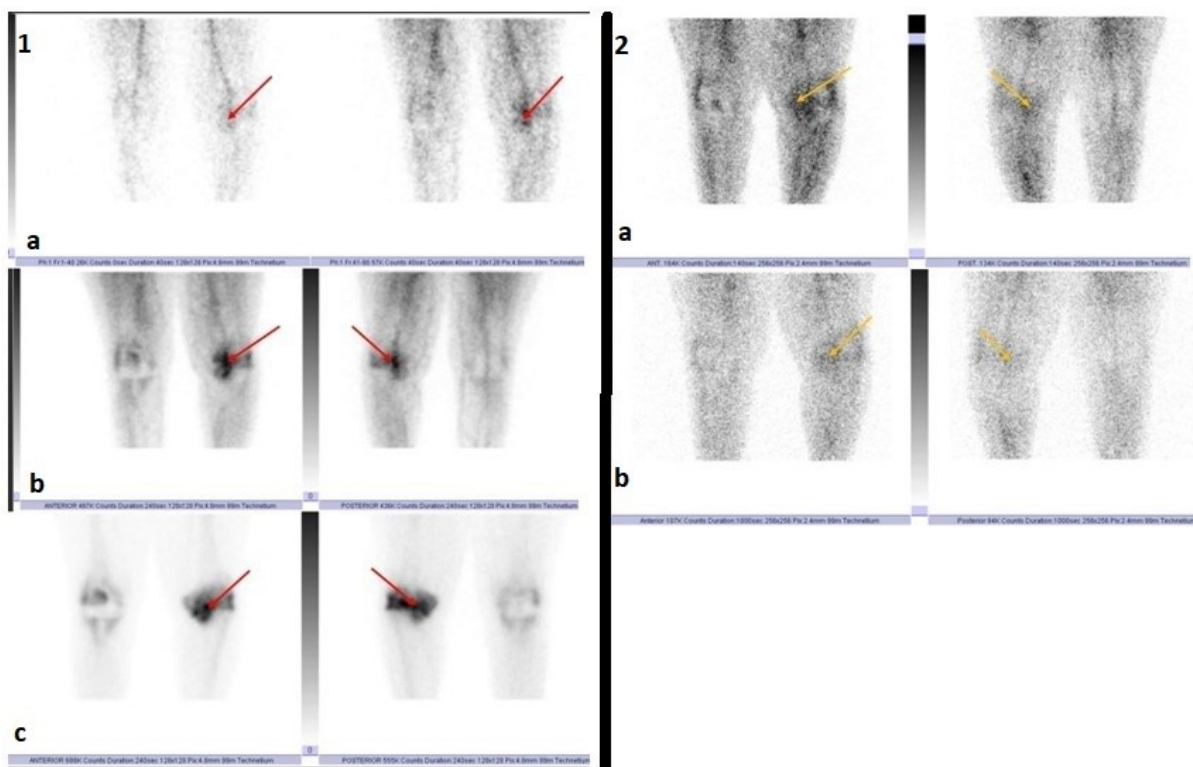
Tablica 5. Broj pozitivnih i negativnih nalaza na planarnim i SPECT/CT snimkama.

Slika 6. prikazuje pozitivan nalaz troetape scintigrafije skeleta u sve tri faze snimanja (1a perfuzijska faza, 1b vaskularna faza i 1c nakupljanje u kosti) te postavlja sumnju na upalu u projekciji desnog kuka zbog nakupljanja leukocita u projekciji femoralne komponente endoproteze zgloba kuka. Istu potvrđuje nakupljanje  $^{99m}\text{Tc}$ -HMPAO obilježenih leukocita (2a i 2b) na istom mjestu uz potvrdu točne lokalizacije upalnog procesa u koštanom tkivu, zahvaljujući hibridnom SPECT/niskodoznom CT snimanju.



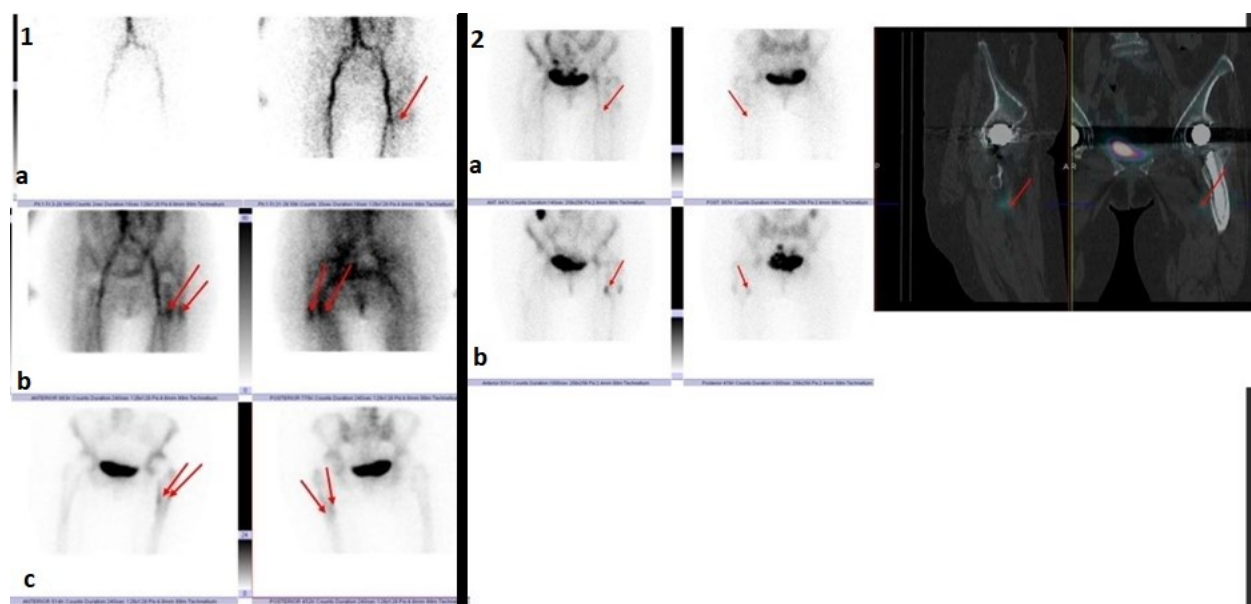
Slika 6. Usporedba troetapne scintigrafije skeleta (1a, 1b i 1c) i scintigrafije s  $^{99m}\text{Tc}$ -HMPAO obilježenim leukocitima (2a i 2b) kod ispitanika s ugrađenom endoprotezom desnog kuka. Crvene strelice označavaju patološko nakupljanje difosfonata odnosno obilježenih leukocita. Pozitivan nalaz na upalu u koštanom tkivu.

Sa Slike 7. vidljiv je značaj scintigrafije s  $^{99m}\text{Tc}$ -HMPAO obilježenim leukocitima, gdje se semikvantifikacijom dokazalo da akumulacija radiofarmaka u projekciji lijevog koljena (žute strelice) nije upalnog karaktera, što se nije moglo jasno razlučiti kod troetapne scintigrafije skeleta (1a, 1b i 1c) (intenzivno nakupljanje radiofarmaka - crvene strelice). Hibridnom tehnikom SPECT/niskodoznim CT-om vidljive su na istom mjestu degenerativne promjene zbog čega imamo intenzivno nakupljanje difosfonata na troetapnoj scintigrafije skeleta. Slika 7. odgovara negativnom nalazu scintigrafije s  $^{99m}\text{Tc}$ -HMPAO obilježenim leukocitima na upalu oko endoproteze zgloba lijevog koljena.



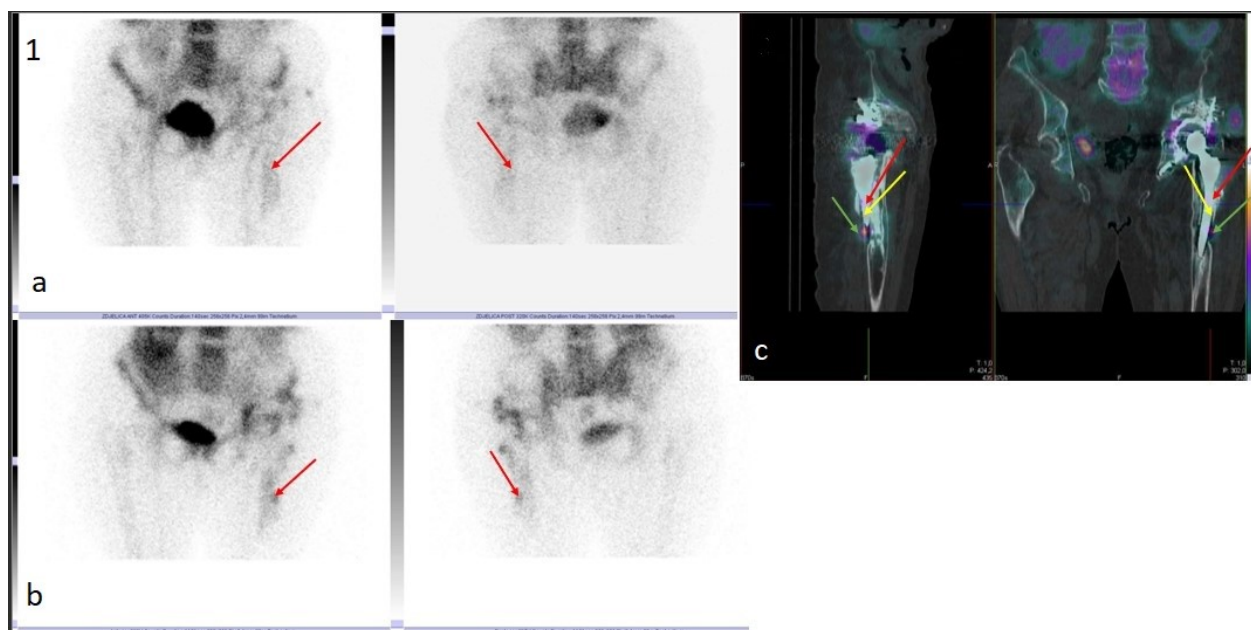
Slika 7. Usporedba troetapne scintigrafije skeleta (1a, 1b i 1c) i scintigrafije s  $^{99m}\text{Tc}$ -HMPAO obilježenim leukocitima (2a i 2b) kod ispitanika s ugrađenom endoprotezom lijevog koljena. Crvene strelice označavaju patološko nakupljanje difosfonata u kosti, dok žute strelice pokazuju nakupljanje leukocita (semikvantifikacijom isključena upala). Negativan nalaz na upalu u koštanom tkivu.

Slika 8. prikazuje doprinos hibridnog SPECT/niskodoznog CT snimanja u lokalizaciji upalnog procesa. Na slici 1a, 1b i 1c (troetapna scintigrafija skeleta) vidljiva je pojačana perfuzija i koštana pregradnja uz femoralnu komponentu ugrađene endoproteze lijevog kuka (crvene strelice). Vizualno, ali i kvantifikacijskom analizom potvrđena je upala u projekciji medijalne i lateralne dijafize femura (pozitivan nalaz scintigrafije s  $^{99m}\text{Tc}$ -HMPAO obilježenim leukocitima- crvene strelice), međutim hibridno SPECT/niskodozno CT snimanje dokazalo je da mjesto upalnog procesa nije u koštanom tkivu, već da se radi o mekotkivnoj upali. Slika prikazuje lažno pozitivan nalaz.



Slika 8. Usporedba troetapne scintigrafije skeleta (1a,1b i 1c) i scintigrafije s  $^{99m}\text{Tc}$ -HMPAO obilježenim leukocitima (2a i 2b) kod ispitanika s ugrađenom endoprotezom lijevog kuka. Crvene strelice označavaju patološko nakupljanje difosfonata odnosno obilježenih leukocita. Lažno pozitivan nalaz na upalu u koštanom tkivu, a potvrđena upala u mekom tkivu.

Slika 9. također prikazuje doprinos hibridnog SPECT/niskodoznog CT snimanja u lokalizaciji upalnog procesa. Na slici 1a (scintigrafija s  $^{99m}\text{Tc}$ -HMPAO obilježenim leukocitima, snimanje nakon 30 minuta od aplikacije radiofarmaka) vidljiva je asimetrija u smislu difuznog nakupljanja radiofarmaka u projekciji lijeve endoproteze zgloba kuka (crvene strelice). 1b prikazuje (20h nakon aplikacije radiofarmaka) intenzivnije patološko nakupljanje radiofarmaka u projekciji centralnog i proksimalnog dijela dijafize lijeve endoproteze zgloba kuka (crvene strelice). Vizualno, ali i kvantifikacijskom analizom potvrđena je upala (pozitivan nalaz scintigrafije), međutim hibridno SPECT/niskodozno CT snimanje dokazalo je patološku akumulaciju u mekom tkivu (zelene strelice), dok je pozitivan nalaz troetapne scintigrafije skeleta i nakupljanja na istoj u kosti zbog prijeloma (žute strelice).



Slika 9. Scintigrafija s  $^{99m}\text{Tc}$ -HMPAO obilježenim leukocitima kod ispitanika s ugrađenom endoprotezom zgloba lijevog kuka. 1a snimanje nakon 30 minuta, 1b snimanje 20h nakon aplikacije obilježenih leukocita, 1c SPECT/niskodozni CT. Crvene strelice označavaju patološko nakupljanje leukocita u projekciji kosti, a zelene strelice na 1c pokazuju nakupljanje u mekom tkivu, dok žute strelice pokazuju prijelom kosti.

## 8. RASPRAVA

U ovo retrospektivno istraživanje bilo je uključeno 46 ispitanika koji su bili podvrgnuti nuklearno-medicinskoj slikovnoj dijagnostici (troetapna scintigrafija skeleta, scintigrafija s  $^{99m}\text{Tc}$ -HMPAO obilježenim leukocitima i hibridni SPECT/ niskodozni CT) na Kliničkom zavodu za nuklearnu medicinu, KBC-a Rijeka, zbog sumnje na aseptičko labavljenje ili upalu endoproteze zgloba kuka ili koljena, u periodu od 2016. do 2023. godine. Glavni cilj ovog istraživačkog rada bio je utvrditi je li nalaz troetapne scintigrafije skeleta u sve tri faze snimanja kod upale i aseptičkog labavljenja endoproteze zgloba kuka ili koljena pozitivan ili negativan. Svi ispitanici (N=46) imali su pozitivan nalaz troetapne scintigrafije skeleta kod upale i kod aseptičkog labavljenja endoproteze zgloba kuka ili koljena. S obzirom na to da je kod svih ispitanika sa sumnjom na aseptičko labavljenje ili upalu endoproteze zgloba kuka ili koljena, nalaz troetapne scintigrafije skeleta u sve tri faze bio pozitivan, metoda sama po sebi nije dijagnostički značajna u razlučivanju upale od aseptičkog labavljenja. Stoga su svi ispitanici bili upućeni na scintigrafiju s  $^{99m}\text{Tc}$ -HMPAO obilježenim leukocitima. U istraživanju je istražena spolna distribucija ispitanika u ovisnosti o nalazu scintigrafije s  $^{99m}\text{Tc}$ -HMPAO obilježenim leukocitima. Opaženo iz Tablice 4. od ukupno 46 ispitanika, njih 52% imalo je pozitivan nalaz scintigrafije s  $^{99m}\text{Tc}$ -HMPAO obilježenim leukocitima. Konkretno, od ukupno 24 pozitivnih nalaza scintigrafije s  $^{99m}\text{Tc}$ -HMPAO obilježenim leukocitima, 62% bilo je u žena, dok 38% u muškaraca. Hi-kvadrat testom utvrđeno je da rezultat nije statistički značajan, što ukazuje da nema snažnih dokaza koji bi podržali značajnu povezanost između dvije kategoričke varijable (spol i nalaz scintigrafije s  $^{99m}\text{Tc}$ -HMPAO obilježenim leukocitima) na temelju promatranih podataka. Iz rezultata (Tablica 4.) vidljiv je značaj scintigrafije s  $^{99m}\text{Tc}$ -HMPAO obilježenim leukocitima u razlučivanju upalnog procesa od aseptičkog labavljenja endoproteze zgloba kuka ili koljena. Kako bi se sa sigurnošću utvrdila upala u koštanom tkivu, 24 ispitanika dodatno su podvrgnuti hibridnom SPECT/niskodoznom CT snimanju, s ciljem točne lokalizacije upalnog procesa. Stoga jedan od ciljeva bio je utvrditi može li hibridno SPECT/niskodozno CT snimanje (regije interesa endoproteza zgloba kuka ili koljena) točno odrediti lokalizaciju upalnog procesa oko endoproteze zgloba kuka ili koljena u usporedbi s planarnim snimanjem iste regije interesa. Vidljivo iz rezultata (Tablica 5.), potvrđeno da SPECT/niskodozno CT snimanje zbog mogućnosti anatomske lokalizacije i korekcije atenuacije različitih tkiva, može točno odrediti lokalizaciju upalnog procesa, to uveliko pomaže liječničkom

timu u definiranju daljnjeg terapijskog postupka. Također Hi- kvadrat testom utvrđena je značajna povezanost između kategoričkih varijabli. Svaka od navedenih nuklearno-medicinskih dijagnostičkih metoda je komplementarna te kao takve pridonose veliki značaj u razlučivanju upalnog procesa od aseptičkog labavljenja endoproteze zgloba kuka ili koljena.



## 9. ZAKLJUČAK

Na temelju provedenog istraživanja može se zaključiti sljedeće:

- Od ukupno 46 ispitanika koji su u razdoblju od 2016. do 2023. godine bili podvrgnuti nuklearno-medicinskim slikovnim dijagnostikama (troetapna scintigrafija skeleta i scintigrafija s  $^{99m}\text{Tc}$ -HMPAO obilježenim leukocitima), njih 19 bilo je muškog spola, dok je 27 bilo ženskog spola.
- Prosječna dob ispitanika bila je 69 godina. Najstariji ispitanik imao je 85 godina, a najmlađi 50 godina.
- Najveći udio ispitanika u ovom istraživanju imao je implantiranu unilateralnu endoprotezu zgloba kuka, čak 34%. Konkretno, kod ženske populacije radi se o ugrađenoj bilateralnoj endoprotezi zgloba koljena (33%).
- Cilj 1. ovog istraživanja bio je utvrditi je li nalaz troetapne scintigrafije u sve tri faze snimanja kod upale i aseptičkog labavljenja kuka ili koljena pozitivan ili negativan. Shodno tome, H1 je potvrđena - svi ispitanici (N=46) imali su pozitivan nalaz troetapne scintigrafije skeleta u sve tri faze snimanja i kod upale i kod aseptičkog labavljenja endoproteze zgloba kuka ili koljena. Time se može zaključiti da troetapna scintigrafija skeleta sama po sebi ne može razlučiti upalu od aseptičkog labavljenja čime se dolazi do značaja scintigrafije s  $^{99m}\text{Tc}$ -HMPAO obilježenim leukocitima.
- Cilj 2. bio je utvrditi može li hibridno SPECT/niskodozno CT snimanje (regije interesa: kuk ili koljeno) točno odrediti lokalizaciju upalnih procesa oko endoproteze zgloba kuka ili koljena u usporedbi s planarnim snimanjem iste regije interesa. H2 je također potvrđena, što potvrđuje mogućnost pojave upale i u koštanom i u mekom tkivu te upale isključivo u mekom tkivu te njihovo razlikovanje.

## 10. LITERATURA

1. Girotto N, Crnčić Bogović T. Nuklearna medicina za studente preddiplomskih studija. Rijeka: Sveučilište u Rijeci, Medicinski fakultet, Fakultet zdravstvenih studija; 2022.
2. de Vries EFJ, Roca M, Jamar F, Israel O, Signore A. Guidelines for the labelling of leucocytes with  $^{99m}\text{Tc}$ -HMPAO. *Eur J Nucl Med Mol Imaging*.2010;37:842–848.
3. Signore A, Jamar F, Israel O, Buscombe J, Martin-Comin J, Lazzeri E. Clinical indications, image acquisition and data interpretation for white blood cells and anti-granulocyte monoclonal antibody scintigraphy: an EANM procedural guideline. *Eur J Nucl Med Mol Imaging*. 2018;45(10):1816–1831.
4. Schutt A. Slikovna dijagnostika koštanih infekcija s  $^{99m}\text{Tc}$  – HMPAO obilježenim leukocitima [završni rad]. [Rijeka]: Fakultet zdravstvenih studija Sveučilišta u Rijeci; 2018. 35 p.
5. Chanwoo K, Soo Jin L, Ji Young K, Kyu Tae H, Yun Young C. Comparative Analysis of  $^{99m}\text{Tc}$ -MDP Three-Phase Bone Scan with SPECT/CT and  $^{99m}\text{Tc}$ -HMPAO-Labeled WBC SPECT/CT in the Differential Diagnosis of Clinically Suspicious Post-traumatic Osteomyelitis. *Nucl Med Mol Imaging*.2017;51:40–48.
6. Palestro CJ. Nuclear medicine and the failed joint replacement: Past, present, and future. *World Journal of Radiology*. 2014.
7. Poljaković A. Scintigrafija skeleta – Doprinos hibridne tehnike snimanja (SPECT/CT) [završni rad]. [Rijeka]: Fakultet zdravstvenih studija Sveučilišta u Rijeci; 2023. 31p
8. Dinh T, McWhorter N. Triple Phase Bone Scan. StatPearls [Internet]. 2023. Dostupno na: [https://www.statpearls.com/ArticleLibrary/viewarticle/30618?fbclid=IwAR3EVflAaliEeDDs1Qt69vml3xlUgeYyvyBafGKoeGXU7V0kpgxy\\_oU5PTM](https://www.statpearls.com/ArticleLibrary/viewarticle/30618?fbclid=IwAR3EVflAaliEeDDs1Qt69vml3xlUgeYyvyBafGKoeGXU7V0kpgxy_oU5PTM)

## 11. PRIVITCI

### Privitak A: Popis ilustracija

#### Slike

- Slika 1.: prikaz SPECT/niskodoznog CT (eng. *low dose* CT) uređaja.....5
- Slika 2.: Troetapna scintigrafija skeleta u tri faze: A) perfuzijska faza, B) vaskularni prostori (eng. *bloodpool*), C) kasne statike. U regiji oko endoproteze desnog kuka ne uočava se patološka prokrvljenost niti patološka koštana pregradnja, koja bi govorila u prilog labavljenju ili upali koštanog tkiva oko endoproteze – uredan nalaz.....12
- Slika 3.: Troetapna scintigrafija skeleta u tri faze: A) perfuzijska faza, B) vaskularni prostori (eng. *bloodpool*), C) kasne statike. U regiji oko endoproteze desnog kuka pojačana je perfuzija (više s anteriorne strane) i koštana pregradnja uz femoralnu komponentu (crvene strelice) – pozitivan nalaz.....13
- Slika 4.: Scintigrafija s  $^{99m}\text{Tc}$ -HMPAO obilježenim leukocitima, planarne snimke regije koljena: A) 3.5h od aplikacije radiofarmaka B) 20 h od aplikacije radiofarmaka. Na snimkama se ne uočava patološka akumulacija obilježenih leukocita oko endoproteze koljena desno, lijevo je vidljiva nešto veća akumulacija koja odgovara već ranije utvrđenim degenerativnim promjenama (žuta strelica) – negativan nalaz.....18
- Slika 5.: Scintigrafija s  $^{99m}\text{Tc}$ -HMPAO obilježenim leukocitima, planarne snimke regije zdjelice i kukova: A) 3.5h od aplikacije radiofarmaka B) 20 h od aplikacije radiofarmaka + SPECT/"low dose"CT. Na snimkama se uočava značajna patološka akumulacija obilježenih leukocita u projekciji desnog kuka, tj femoralne komponente (crvene strelice). Na SPECT/"low dose" CT snimkama vidljiva je patološka akumulacija u području malog troheanterata desnog femura – pozitivan nalaz.....19
- Slika 6. Usporedba troetapne scintigrafije skeleta (1a, 1b i 1c) i scintigrafije s  $^{99m}\text{Tc}$ -HMPAO obilježenim leukocitima (2a i 2b) kod ispitanika s ugrađenom endoprotezom desnog kuka. Crvene strelice označavaju patološko nakupljanje difosfonata odnosno obilježenih leukocita. Pozitivan nalaz na upalu u koštanom tkivu.....34
- Slika 7. Usporedba troetapne scintigrafije skeleta (1a,1b i 1c) i scintigrafije s  $^{99m}\text{Tc}$ -HMPAO obilježenim leukocitima (2a i 2b) kod ispitanika s ugrađenom endoprotezom lijevog koljena. Crvene strelice označavaju patološko nakupljanje difosfonata u kosti, dok žute strelice pokazuju nakupljanje leukocita (semikvantifikacijom isključena upala). Negativan nalaz na upalu u koštanom tkivu.....35
- Slika 8. Usporedba troetapne scintigrafije skeleta (1a,1b i 1c) i scintigrafije s  $^{99m}\text{Tc}$ -HMPAO obilježenim leukocitima (2a i 2b) kod ispitanika s ugrađenom endoprotezom lijevog kuka. Crvene strelice označavaju patološko nakupljanje difosfonata odnosno obilježenih leukocita. Lažno pozitivan nalaz na upalu u koštanom tkivu, a potvrđena upala u mekom tkivu.....36
- Slika 9. Scintigrafija s  $^{99m}\text{Tc}$ -HMPAO obilježenim leukocitima kod ispitanika s ugrađenom endoprotezom zgloba lijevog kuka. 1a snimanje nakon 30 minuta, 1b snimanje 20h nakon aplikacije obilježenih leukocita, 1c SPECT/niskodozni CT. Crvene strelice označavaju patološko nakupljanje leukocita u projekciji kosti, a

zelene strelice na 1c pokazuju nakupljanje u mekom tkivu, dok žute strelice pokazuju prijelom kosti.....37

## Tablice

Tablica 1. Analiza broja ispitanika na temelju njihova spola i dobi.....	21
Tablica 2. Dobna distribucija ispitanika obzirom na lokalizaciju ugrađene endoproteze zgloba.....	25
Tablica 3. Raspodjela ispitanika po dobno-definiranim skupinama u ovisnosti o nalazu scintigrafije s <sup>99m</sup> Tc-HMPAO obilježenim leukocitima.....	29
Tablica 4. Rezultat nalaza scintigrafije s <sup>99m</sup> Tc-HMPAO obilježenim leukocitima obzirom na spol ispitanika.....	32
Tablica 5. Broj pozitivnih i negativnih nalaza na planarnim i SPECT/CT snimkama.....	33

## Grafovi

Graf 1. Udio ispitanika obzirom na lokalizaciju endoproteze zgloba.....	24
Graf 2. Zastupljenost ispitanika obzirom na spol i lokaciju endoproteza zgloba.....	26
Graf 3. Analiza nalaza scintigrafije s <sup>99m</sup> Tc-HMPAO obilježenim leukocitima kod ispitanika s ugrađenom endoprotezom zgloba kuka i koljena.....	27
Graf 4. Udio ispitanika obzirom na nalaz scintigrafije s <sup>99m</sup> Tc-HMPAO obilježenim leukocitima.....	27
Graf 5. Odnos spola i nalaza scintigrafije s <sup>99m</sup> Tc-HMPAO obilježenim leukocitima.....	28
Graf 6. Udio ispitanika obzirom na vrijeme od ugradnje endoproteze zgloba kuka ili koljena do scintigrafije.....	30
Graf 7. Spolna raspodjela ispitanika obzirom na vrijeme proteklo od ugradnje endoproteze.....	31
Graf 8. Ovisnost nalaza scintigrafije s <sup>99m</sup> Tc-HMPAO obilježenim leukocitima o vremenu proteklom od ugradnje endoproteze zgloba kuka ili koljena.....	31

## Privitak B: Upute za pacijenta kod scintigrafije skeleta



**KLINIČKI BOLNIČKI CENTAR RIJEKA**  
Krešimirova 42, 51000 Rijeka, Republika Hrvatska  
Klinički zavod za nuklearnu medicinu  
Predstojnica: prof. dr. sc. Svjetlana Gerbec-Ivanković, dr. med.  
Klinička jedinica za funkcijsku dijagnostiku i zaštitu od zračenja  
Pročelnica: doc.dr.sc. Neva Giroto, dr. med.  
Tel: +385 (0)51 658-363 • Fax: +385 (0)51 658-365  
nuklearna@kbc-rijeka.hr • www.kbc-rijeka.hr



### SCINTIGRAFIJA SKELETA

#### UPUTE ZA PACIJENTE

Scintigrafija skeleta neinvanzivan je i bezbolan postupak.

Ozračenje je manje nego kod nekih RTG i većine CT snimanja i približno odgovara zračenju kojem ste prirodno izloženi iz prirodnih izvora tijekom nekoliko mjeseci života.

Nema alergijskih reakcija.

Ovo snimanje provodi se kod primarnih bolesti kostiju ili drugih sistemskih bolesti koje mogu biti povezane s promjenama na kostima.

#### PRIPREMA ZA PRETRAGU

Nije potrebna posebna priprema. Možete uzeti sve lijekove koje inače uzimate. Obucite se udobno, sa što manje nakita, uključujući ukosnice i pojas.

Ponesite medicinsku dokumentaciju, a obavezno nalaz specijalista koji preporučuje scintigrafiju kosti. Ukoliko ste već bili kod nas na scintigrafiji, svakako ponesite zadnji nalaz.

**Upozorite nas ukoliko mislite da ste u drugom stanju.**

#### POSTUPAK

Snimanje započinje 3 - 4 sata nakon injiciranja radiofarmaka u venu na ruci.

Snima se čitavo tijelo u ležećem položaju s rukama uz tijelo, a traje 15 - 20 minuta.


Po potrebi se snimaju dodatne snimke, pojedina traje 4 – 5 minuta. Na traženje liječnika dodatno se može snimati tomografija (SPECT), gdje kamera kruži oko tijela, te CT snimanje s vrlo niskom dozom zračenja (SPECT/CT), ukupnog trajanja 15 – 20 minuta.

Tijekom snimanja važno je da se ne pomičete.


**Preporučujemo da na dan snimanja i idućeg dana pijete više tekućine te izbjegavate prisnan kontakt s malom djecom i trudnicama.**

## Privitak C: Upute za pacijenta kod scintigrafije s $^{99m}\text{Tc}$ -HMPAO obilježenim leukocitima

**KLINIČKI BOLNIČKI CENTAR RIJEKA**  
Krešimirova 42, 51000 Rijeka, Republika Hrvatska  
**Klinički zavod za nuklearnu medicinu**  
Predstojnica: prof. dr. sc. Svjetlana Grbac-Ivanković, dr. med.  
Klinička jedinica za funkcijsku dijagnostiku i zaštitu od zračenja  
Pročelnica: doc.dr.sc. Neva Giroto, dr. med.  
Tel: +385 (0)51 658-363 • Fax: +385 (0)51 658-365  
nuklearna@kbc-rjeka.hr • www.kbc-rjeka.hr



**KBCRI**  
KLINIČKI BOLNIČKI CENTAR RIJEKA



**MEDRI**  
MEDIČINSKI FAKULTET RIJEKA  
Katedra za nuklearnu medicinu

---

### UPUTE ZA PACIJENTE

### SCINTIGRAFIJA OBILJEŽENIM LEUKOCITIMA

Scintigrafija obilježenim leukocitima je neinvanzivan i bezbolan postupak.

Ozračenje je manje nego kod nekih RTG i većine CT snimanja i približno odgovara zračenju kojem ste prirodno izloženi iz prirodnih izvora tijekom nekoliko mjeseci života.

Nema alergijskih reakcija.

Pretraga je indicirana kod sumnje na upalni proces, najčešće kod implantiranih endoproteza koljena ili kuka.

#### PRIPREMA ZA PRETRAGU

Nije potrebna posebna priprema. Možete uzeti sve lijekove koje inače uzimate. Obucite se udobno, uz što manje nakita, naročito izbjegavajte naušnice i ukosnice.

Ponesite medicinsku dokumentaciju, a obavezno nalaz specijaliste koji preporuča scintigrafiju (SPECT/CT). Također donesite nalaz krvne slike – leukociti, nalaz sedimentacije eritrocita i CRP, ne stariji od mjesec dana.

Ukoliko ste već bili kod nas na scintigrafiji svakako donesite na pretragu prethodni nalaz.

**Upozorite nas ukoliko mislite da ste u drugom stanju, a poželjno je da s vama u pratnji nisu trudnice i djeca.**

#### POSTUPAK

Prije snimanja uzeti ćemo uzorak vaše krvi iz vene na ruci. Nakon toga možete napustiti zavod, ali se morate vratiti u točno određeno vrijeme, obično sat i pol nakon vađenja, o čemu ćemo vas obavijestiti. U međuvremenu se odvija postupak obilježavanja stanica iz vašeg uzorka krvi u laboratoriju. Po povratku u Zavod, dobit ćete intravensku injekciju koja sadrži uzorak vaše krvi s obilježenim leukocitima.

Snima se u ležećem položaju 10 minuta nakon injiciranja, snimanje traje oko 5 minuta, a nastavlja se 30 minuta po injiciranju i traje oko 15 – 30 minuta. Drugo snimanje započinje nakon 4 sata i traje nešto dulje nego prethodno. Idući dan, odnosno 20 sati nakon injiciranja snimanje se ponavlja, a traje približno 1 sat. Po potrebi se dodatno snima tomografija (SPECT), gdje kamera kruži oko tijela, a može se dopuniti i CT snimanjem sa vrlo niskom dozom zračenja (SPECT/CT), što traje još dodatnih 15 – 20 minuta.

Preporučamo da na dan snimanja i idući dan pijete više tekućine te izbjegavate prislan kontakt s malom djecom i trudnicama.

---

KLINIČKI BOLNIČKI CENTAR RIJEKA • MB 3368041 • Ž/R 2390001-1100366384 • OIB 40237609745

# Privitak D: Suglasnost pacijenta kojom se prihvaća preporučeni dijagnostički postupak



KLINIČKI BOLNIČKI CENTAR RIJEKA  
Krešimirova 42, 51000 Rijeka, Republika Hrvatska  
Klinički zavod za nuklearnu medicinu  
Preodjelovac: prof. dr. sc. Sveltana Grbac-Vrčković, dr. med.  
Klinička jedinica za funkcijsku dijagnostiku i zaštitu od zračenja  
Provedivac: doc. dr. sc. Neva Cirofo, dr. med.  
Tel: +385 (0)51 658-363 • Fax: +385 (0)51 658-365  
nuklearna@kbc-rijeka.hr • www.kbc-rijeka.hr



## SUGLASNOST

kojom se prihvaća preporučeni dijagnostički postupak

Ime i prezime pacijenta \_\_\_\_\_

Datum i mjesto rođenja \_\_\_\_\_

Spol M  Ž

Adresa stanovanja \_\_\_\_\_

Matični broj osigurane osobe u obveznom zdravstvenom osiguranju \_\_\_\_\_

Ime i prezime zakonskog zastupnika, odnosno skrbnika (za pacijenta koji nije pri svijesti, za pacijenta s težom duševnom smetnjom, za poslovno nesposobnog ili maloljetnog pacijenta) \_\_\_\_\_

Suglasan/suglasna sam da se podaci dobiveni ovom pretragom mogu koristiti u svrhu kliničkih znanstvenih istraživanja uz potpunu zaštitu privatnosti (bez navođenja osobnih podataka).

DA

NE

Negira trudnoću (za žene u fertilnoj dobi) \_\_\_\_\_

Pročitao/pročitala sam upute za izvođenje pretrage i suglasan/suglasna sam s postupkom:

\_\_\_\_\_

Potpis pacijenta/zakonskog zastupnika/skrbnika

Potpis i faksimil liječnika

Datum \_\_\_\_\_

Privitak E: Radna lista za scintigrafiju skeleta

KBC RIJEKA – KLINIČKI ZAVOD ZA NUKLEARNU MEDICINU  
SCINTIGRAFIJA SKELETA s  $^{99m}\text{Tc}$  HDP

Datum pretrage \_\_\_\_\_ Redni broj \_\_\_\_\_ Upućen od \_\_\_\_\_

Prezime i ime \_\_\_\_\_ Datum rođenja \_\_\_\_\_

Visina \_\_\_\_\_ cm Težina \_\_\_\_\_ kg Spol M / Ž Z.M \_\_\_\_\_

Zadana doza \_\_\_\_\_ MBq RF pripremljen \_\_\_\_\_ Izmjerena doza \_\_\_\_\_ MBq

Vol. \_\_\_\_\_ ml Ostatak \_\_\_\_\_ MBq Čista doza \_\_\_\_\_ MBq

Mjesto injiciranja \_\_\_\_\_ IV kanila DA / NE Para \_\_\_\_\_

Vrijeme aplikacije \_\_\_\_\_ Vrijeme snimanja \_\_\_\_\_ / Ing/Teh \_\_\_\_\_

WBBP DA / NE Vrijeme snimanja \_\_\_\_\_ Gama kamera \_\_\_\_\_

**TROETAPNA SCINTIGRAFIJA** DA / NE

Vrijeme aplikacije \_\_\_\_\_ Aplikirao \_\_\_\_\_ Gama kamera \_\_\_\_\_

Gama kamera \_\_\_\_\_ WB ( anterior / posterior ) Ing/Teh \_\_\_\_\_

Gama kamera \_\_\_\_\_ Dodatne snimke 1) \_\_\_\_\_ 2) \_\_\_\_\_

3) \_\_\_\_\_ 4) \_\_\_\_\_ SPECT/CT \_\_\_\_\_

CTDI vol \_\_\_\_\_

DLP tot \_\_\_\_\_

**Uputna dijagnoza:** \_\_\_\_\_

**Anamnestički podaci:** \_\_\_\_\_

**Rezultati drugih pretraga** \_\_\_\_\_

Liječnik: \_\_\_\_\_



Privitak F: Radna lista za scintigrafiju  $^{99m}\text{Tc}$ -HMPAO obilježenim leukocitima

KBC RIJEKA – KLINIČKI ZAVOD ZA NUKLEARNU MEDICINU  
SCINTIGRAFIJA OBILJEŽENIH LEUKOCITA S  $^{99m}\text{Tc}$  HMPAO

Datum pretrage \_\_\_\_\_ Redni broj \_\_\_\_\_ Upućen od \_\_\_\_\_

Prezime i ime \_\_\_\_\_ Datum rođenja \_\_\_\_\_

Visina \_\_\_\_\_ cm Težina \_\_\_\_\_ kg Spol M / Ž Z.M. \_\_\_\_\_

Mjesto injiciranja \_\_\_\_\_ poteškoće / paravenozno / reinjiciranje  
Aplicirao: \_\_\_\_\_ Vrijeme injiciranja: \_\_\_\_\_ h Aplicirana doza: \_\_\_\_\_ MBq

Uputna dijagnoza: \_\_\_\_\_

Anamnestički podaci \_\_\_\_\_

Rezultati drugih pretraga: \_\_\_\_\_

Liječnik: \_\_\_\_\_

**1. DAN SNIMANJE:**

RANI WB (10 min) \_\_\_\_\_

STATIKA (30 MIN)

1. REGIJA INTERESA (AP/PA, POSTRANIČNO) \_\_\_\_\_
2. STATIKA ZDJELICE (kod endoproteze koljena) \_\_\_\_\_

Snimio: \_\_\_\_\_

WB (3,5 sata) \_\_\_\_\_

STATIKA (3,5 SATA)

1. REGIJA INTERESA (AP/PA, POSTRANIČNO) \_\_\_\_\_
2. STATIKA ZDJELICE (kod endoproteze koljena) \_\_\_\_\_
3. SPECT/CT REGIJE INTERESA \_\_\_\_\_

Snimio: \_\_\_\_\_

**2. DAN SNIMANJE:**

STATIKA (20 SATI)

1. STATIKA ZDJELICE (kod endoproteze koljena) \_\_\_\_\_
2. REGIJA INTERESA (AP, PA, POSTRANIČNO) \_\_\_\_\_
3. SPECT/CT REGIJE INTERESA \_\_\_\_\_

Snimio: \_\_\_\_\_

CTDI vol \_\_\_\_\_ DLP tot \_\_\_\_\_ 1.dan  
CTDI vol \_\_\_\_\_ DLP tot \_\_\_\_\_ 2.dan

Prezime i ime \_\_\_\_\_  
**OBILJEŽAVANJE:**

Datum rođenja \_\_\_\_\_

1. ACD 10 ml \_\_\_\_\_
2. VOLUVEN 9ml \_\_\_\_\_
3. Vadenje krvi \_\_\_\_\_ ml u \_\_\_\_\_ h
4. Sedimentacija 45 – 60 min početak \_\_\_\_\_ kraj \_\_\_\_\_
5. Prebaciti plazmu u 1.falcon epruvetu \_\_\_\_\_
6. Plazma \_\_\_\_\_ ml
7. Centrifugiranje plazme 800 rpm 10 min
8. HMPAO aktivnost \_\_\_\_\_ MBq u 4ml obilježen u \_\_\_\_\_ h
9. Kontrola kvalitete HMPAO \_\_\_\_\_ %
10. Odstraniti plazmu u 2. falcon epruvetu
11. Centrifugiranje plazme iz 2. falcon epruvete 2000 rpm 10 min \_\_\_\_\_
12. Obilježiti stanice HMPAO : aktivnost \_\_\_\_\_ u \_\_\_\_\_ ml
13. Inkubacija obilježenih stanica 20min \_\_\_\_\_
14. U špricu od 20ml navući 15ml fiziološke otopine
15. U istu špricu navući 5ml centrifugirane plazme (omjer 1:4)
16. Prekinuti inkubaciju stanica iz 1. falcon epruvete dodavanjem 5ml razrijeđene plazme s fiziološkom otopinom bez stanica \_\_\_\_\_
17. Centrifugiranje 800 rpm 10 min \_\_\_\_\_
18. Odstraniti supernatant \_\_\_\_\_
19. Aktivnost supernatanta \_\_\_\_\_ MBq Aktivnost obilježenih stanica \_\_\_\_\_ MBq
20. Kontrola kvalitete vezanosti obilježenih stanica \_\_\_\_\_ %
21. Dodati 5ml razrijeđene plazme bez stanica \_\_\_\_\_
22. Izvući obilježene stanice u špricu \_\_\_\_\_
23. Vizualna inspekcija \_\_\_\_\_

Aplicirao: \_\_\_\_\_ Doza: \_\_\_\_\_ MBq Mjesto injiciranja: \_\_\_\_\_  
Vrijeme injiciranja: \_\_\_\_\_

**Postupak radili:**

Priprema: \_\_\_\_\_ Obilježavanje: \_\_\_\_\_ Vadenje: \_\_\_\_\_  
Priprema radiofarmaka: \_\_\_\_\_ Kontrola kvalitete: \_\_\_\_\_

Privitak G: Protokol izvođenja snimanja scintigrafije skeleta s  $^{99m}\text{Tc}$  difosfonatima, Kliničkog zavoda za nuklearnu medicinu KBC Rijeka

23.4.2019

## SCINTIGRAFIJA SKELETA s $^{99m}\text{Tc}$ DIFOSFONATIMA

Klinički zavod za nuklearnu medicinu KBC Rijeka, Predstojnica: Prof.dr.Svjetlana Grbac-Ivanković

### Indikacije za pretragu

- Tumori kosti - maligni (primarni i sekundarni) i benigni
- Upalni procesi (infektivni i neinfektivni) - osteomijelitis (akutni, kronični, vertebralni, OM dijabetičkog stopala, multifokalni), sakroileitis
- Traume kosti – klasične i okultne frakture, „stres“ frakture, sindrom zlostavljanog djeteta, prikaz zakašnjelog srašćavanja ili nesrašćavanje kosti nakon prijeloma, „shin splints“, avulzije
- Metaboličke bolesti kosti
- Osteonekroze (infarkti kosti), avaskularne (aseptičke) nekroze
- Sindromi složene lokalne boli tip I (Mb. Sudeck)
- Bolesti zglobova (upalni infektivni i neinfektivni procesi)

### Kontraindikacije:

- trudnoća i dojenje
- nemogućnost mirovanja pacijenta (bolovi, dezorijentirani bolesnici)

**Komentar:** radiofarmaci koji se danas koriste za prikaz skeleta nazivaju se osteotropnim, spadaju u skupinu difosfonata karakterističnih po P-C-P vezi (MDP, HMDP, HEDP, DPD i dr.). U kostima se vežu uglavnom apsorpcijom za mineral hidroksiapatita, pojačano u području povećane osteoplastičke aktivnosti, smanjeno u regiji afunkcije kosti. Planarni scintigrami mogu se učiniti segmentalno ili „whole body“ tehnikom, po potrebi može se učiniti i SPECT. Kod procesa gdje očekujemo i pojačanu prokrvljenost radi se tzv. **troetapna scintigrafija skeleta:** radionuklidni angiogram, „blood pool“ te odgođeni statički scintigrami.

<b>Radiofarmak</b>	<ul style="list-style-type: none"> <li>• HDP obiježen s <math>^{99m}\text{Tc}</math></li> </ul>
<b>Priprema pacijenta i postupka</b>	<ul style="list-style-type: none"> <li>• Pacijent na pretragu mora donijeti uputnicu i medicinsku dokumentaciju</li> <li>• Na dan pretrage tehnolog upisuje podatke o pacijentu u protokol i u radnu listu; liječnik popunjava kliničke podatke i upisuje aktivnost za aplikaciju.</li> <li>• Liječnik pregledava dokumentaciju, popunjava listu kliničkim podacima, određuje aktivnost za aplikaciju,</li> <li>• Pacijentu dajemo da pročita Upute i potpiše Suglasnost za pretragu</li> <li>• Za pretragu nije potrebna posebna priprema</li> </ul>
<b>Aktivnost</b>	<ul style="list-style-type: none"> <li>• Određuje se ovisno o težini pacijenta: 50 - 60 kg = 407 MBq, 60 - 70 kg = 444 MBq, 70 - 80 kg = 481 MBq, 90 - 100 kg = 555 MBq, više od 100 kg = 592 MBq. Aktivnost za djecu: prema Pediatric task group EANM dosage card</li> </ul>
<b>Priprema radiofarmaka</b>	<ul style="list-style-type: none"> <li>• Bočicu s farmakom staviti u olovni kontejner, prebrisati alkoholom (pustiti da se osuši)</li> <li>• dodati u 3 - 6 ml <math>^{99m}\text{Tc}</math> pertehnetata maksimalne aktivnosti 74 GBq (200 mCi)</li> <li>• Protresti 30 sekundi i odložiti na 15 minuta. Nakon toga pripravak je spreman za injiciranje.</li> <li>• Gotov pripravak držati spremljen u hladnjaku na temperaturi 2 - 8°C, stabilan je 8 sati.</li> <li>• <i>Ako pripremate radiofarmak prema ovim uputama, Postupak još treba provjeriti u Knjizi pripravaka u HOT laboratoriju</i></li> </ul>
<b>Aplikacija</b>	<ul style="list-style-type: none"> <li>• Radiofarmak se injicira intravenski; u radnu listu se upisuje vrijeme, aktivnost i mjesto injiciranja.</li> <li>• Nakon injiciranja pacijentu treba reći kada mora doći na snimanje i napomenuti da u međuvremenu može jesti i piti, čak po mogućnosti popiti malo više tekućine.</li> </ul>
<b>Kolimator, pikiranje</b>	<ul style="list-style-type: none"> <li>• LEHR (low energy high resolution)</li> </ul>
<b>Raspored snimanja</b>	<ul style="list-style-type: none"> <li>• 3-4 sata nakon injiciranja snima se: cijelo tijelo („whole body“), a nakon toga se može snimiti SPECT, dodatne planarne projekcije ili SPECT/CT</li> </ul>

Snimanje	
ECAM/SYMBIA WHOLE BODY	<ul style="list-style-type: none"> <li>• predefiniрани akvizicijski protokol <i>KOSTI - WB</i></li> <li>• matrica : 256 x 1024, scan speed 10 cm/min, zoom 1.00</li> <li>• both detectors; orijentacija: head out</li> </ul>
SPECT	<ul style="list-style-type: none"> <li>• predefiniрани akvizicijski protokol <i>KOSTI - SPECT</i> matrica : 128x128, zoom: 1,00 both detectors, supine position, views 32 per detector, time per view 30s orbita: noncircular, 360 stupnjeva, step and shoot</li> </ul>
SPECT/CT	<p><u>SPECT/CT</u></p> <ul style="list-style-type: none"> <li>• SYMBIA (SPECT BRZI), predefiniрани protokol : BRZE KOSTI TOMO CT matrica 128x 128, zoom 1, 90 pogleda po 10 sekundi, konfiguracija detektora 180 stupnjeva (ukupna orbita 360 stupnjeva), mode:continuous</li> </ul>
STATIKE (SEGMENTI)	
TROETAPNA SCINTIGRAFIJA	<p>U CT protokolu učinimo topogram te odredimo kranijalnu i kaudalnu granicu regije koju želimo snimati. Kada je pregled isplaniran, započnemo s Low Dose CT snimanjem. Prva rekonstrukcija pokreće se automatski po obavljenom CT snimanju. Uvjeti snimanja i rekonstrukcije : 30 mA (AEC+DOM), 130 kV, SLICE: 5 mm Acq 2 x 2.5 mm, PITCH: 1.5 RECON: B08s SPECT AC; B30s; B70s</p> <hr/> <ul style="list-style-type: none"> <li>• predefiniрани akvizicijski protokol <i>KOSTI - STATIKE</i></li> <li>• Matrica 256 x 256, zoom 1.00, time: 4 min.</li> </ul> <hr/> <ul style="list-style-type: none"> <li>• predefiniрани akvizicijski protokol <i>KOSTI - TROETAPNE</i></li> <li>• <b>prva faza</b> (dinamika): namjestiti pacijenta prema uputama liječnika, ovisno o regiji koja se snima; poziciju treba zapamtiti (obilježiti) za treći fazu matrica : 128 x 128, zoom 1, 40 fremova po 1s na jednom detektoru</li> <li>• <b>druga faza</b> (rana statika - blood pool): matrica : 128 x 128, zoom 1, vrijeme snimanja 4 min, na oba detektora</li> <li>• po potrebi <b>varijanta druge faze: whole body blood pool</b> (naročito djeca): - matrica : 256 x 1024, zoom 1 - scan speed 40 cm/min - oba detektora</li> <li>• <b>treća faza</b> (kasna statika): - matrica : 128 x 128, zoom 1, vrijeme snimanja 4 min, na oba detektora</li> </ul>
Upute pacijentu nakon snimanja	<ul style="list-style-type: none"> <li>• Na dan pretrage i idući piti više tekućine i izbjegavati prislan kontakt s malom djecom, reći kada može podići nalaz</li> <li>• <b>DOJENJE TREBA PREKINUTI NA 4 SATA, PRVO IZDAJANJE BACITI</b></li> </ul>

Doc.dr. N. Giroto, pročelnica odjela  
N.Finka, bacc.radiol techn , gl.inženjer Odjela

Privitak H: Protokol izvođenja snimanja scintigrafije s  $^{99m}\text{Tc}$ -HMPAO obilježenim leukocitima, Kliničkog zavoda za nuklearnu medicinu KBC Rijeka

23.4.2019

## SCINTIGRAFIJA S $^{99m}\text{Tc}$ HMPAO OBILJEŽENIM LEUKOCITIMA

Klinički zavod za nuklearnu medicinu KBC Rijeka, Predstojnik: Prof.dr.Svjetlana Grbac-Ivanković

<b>Indikacije za pretragu:</b>	
	<ul style="list-style-type: none"> <li>• Upalna bolest crijeva</li> <li>• Upalni procesi skeleta (perifernog)</li> <li>• Sumnja na endokarditis ili infekciju implantiranog uređaja (srčani stimulator i sl)</li> </ul>
<b>Komentar:</b> pretraga traje dva dana. Kod naručivanja pacijenta treba voditi računa da se radi u tjednu kada je generator nov, a potreban je i svježi eluat - zbog kvalitete HMPAO.	
<b>Radiofarmak</b>	<ul style="list-style-type: none"> <li>• HMPAO</li> </ul>
<b>Priprema pacijenta</b>	<ul style="list-style-type: none"> <li>• Liječnik treba dobiti na uvid uputnicu i dokumentaciju pacijenta prije naručivanja da provjeri indikaciju</li> <li>• Prije pretrage potrebno je učiniti troetapnu scintigrafiju skeleta: u slučaju TEP koljena ako je prošlo više od 5 god nakon implantacije, a kod koljena više od 2 god nakon implantacije</li> <li>• Prilikom naručivanja treba pacijentu objasniti postupak</li> <li>• Pacijent na pretragu mora donijeti uputnicu i medicinsku dokumentaciju</li> <li>• Na dan pretrage tehnolog upisuje podatke o pacijentu u protokol i u radnu listu; liječnik popunjava kliničke podatke</li> <li>• Pacijentu treba dati da pročita Upute i potpiše Suglasnost za pretragu</li> </ul>
<b>Postupak obilježavanja</b>	<ul style="list-style-type: none"> <li>• Opis se nalazi u vrućem laboratoriju</li> </ul>
<b>Priprema radiofarmaka (HMPAO)</b>	<ul style="list-style-type: none"> <li>• Upotrijebiti generator koji je eluiran u protekla 24 sata, a eluat ne smije biti stariji od 2 sata</li> <li>• Dezinficirati čep i staviti pripravak u olovni kontejner</li> <li>• Navući u špricu 35 - 40 mCi <math>^{99m}\text{Tc}</math> pertehnetata volumena od 3 - 4 ml, po potrebi dodati fiziološku otopinu i pažljivo uštrcati u bočicu (liofilizat) s HMPAO</li> <li>• Izvući istu količinu zraka zbog tlaka</li> <li>• Protresti 10 sekundi i ostaviti na sobnoj temperaturi 5 minuta</li> <li>• <b>Prispravak je upotrebljiv 1 sat</b></li> <li>• Obavezno napraviti kontrolu kvalitete radiofarmaka; vezanost mora biti veća od 80%</li> </ul>
<b>Aplikacija</b>	<ul style="list-style-type: none"> <li>• Obilježene leukocite polako reinjicirati pacijentu - braunila je priložena u kitu</li> </ul>
<b>Kolimator, pikiranje</b>	<ul style="list-style-type: none"> <li>• LEHR, 140 keV</li> </ul>

Tehnika snimanja	
<p><b>SYMBIA, ECAM</b></p>	<ul style="list-style-type: none"> <li>• <b>WB bloodpool</b> nakon injiciranja (anterior i posterior) 10 cm/min</li> <li>• <b>Nakon 30 minuta:</b></li> <li>1. Zdjelica u anteriornoj i posteriornoj projekciji <b>100s</b></li> <li>2. regija interesa (koljena ili dr) u anteriornoj, posteriornoj i postraničnim projekcijama, matrica 256 x 256 <b>100</b> sekundi</li> <li>• <b>Nakon 3,5 sata:</b></li> <li>1. <b>WB</b></li> <li>2. Zdjelica u anteriornoj i posteriornoj projekciji <b>140s</b></li> <li>3. regija interesa (koljena ili dr) u anteriornoj, posteriornoj i postraničnim projekcijama, matrica 256 x 256 <b>140</b> sekundi</li> </ul> <p><u>SPECT/CT regije interesa nakon 4 sata:</u>  SPECT 1: 20 s/view, 32 steps  CT prema protokolu (vidi dolje)</p> <ul style="list-style-type: none"> <li>• <b>Nakon 20 sati:</b></li> <li>• Zdjelica u anteriornoj projekciji</li> <li>• statike regija interesa (koljena ili dr) u anteriornoj, posteriornoj i postraničnim projekcijama, matrica 256 x 256 svaka po <b>1000</b> sekundi</li> </ul> <p><u>SPECT/CT regije interesa nakon 20 sati:</u>  SPECT 2 50 s/view, 32 steps</p> <p><b>CT:</b> U CT protokolu učinimo topogram te odredimo kranijalnu i kaudalnu granicu regije koju želimo snimati. Kada je pregled isplaniran, započnemo s Low Dose CT snimanjem. Prva rekonstrukcija pokreće se automatski po obavljenom CT snimanju.</p> <p>Uvjeti snimanja i rekonstrukcije :  30 mA(AEC+DOM), 130 kV, SLICE: 5mm Acq 2x40 mm, PITCH: 1.5  RECON: B08s SPECT AC; B30s; B70s</p> <p><b>Snimanje kod aorto-femoralnog vaskularnog grafta</b></p> <ul style="list-style-type: none"> <li>• <b>DINAMIKA:</b> regija interesa –anteriorna projekcija u području abdomena  30 pogleda po 5 sekundi  matrica 128x128, ZOOM 1, detektor 1</li> <li>• <b>WB bloodpool</b> nakon injiciranja (anterior i posterior) 10 cm/min</li> <li>• <b>Nakon 30 minuta:</b>  Statika abdomena u anteriornoj i posteriornoj projekciji  matrica 256 x 256 , zoom 1, <b>100</b> sekundi</li> <li>• <b>Nakon 3 sata:</b>  <b>WB</b>  Statika abdomena  regija interesa u anteriornoj i posteriornoj i projekciji,  matrica 256 x 256, zoom 1, <b>140</b> sekundi</li> </ul> <p><u>SPECT/CT regije interesa nakon 3 sata:</u>  SPECT 1: 20 s/view, 32 steps  CT prema protokolu</p> <ul style="list-style-type: none"> <li>• <b>Nakon 20 sati:</b></li> <li>• Statika abdomena u anteriornoj i posteriornoj projekciji</li> <li>• matrica 256 x 256 svaka po <b>1000</b> sekundi</li> </ul> <p><u>SPECT/CT regije interesa nakon 20 sati:</u>  SPECT 2 50 s/view, 32 steps</p> <p><b>CT:</b> U CT protokolu učinimo topogram te odredimo kranijalnu i kaudalnu granicu regije koju želimo snimati. Kada je pregled isplaniran, započnemo s Low Dose CT snimanjem. Prva rekonstrukcija pokreće se automatski po obavljenom CT snimanju.</p> <p>Uvjeti snimanja i rekonstrukcije :  30 mA(AEC+DOM), 130 kV, SLICE: 5mm Acq 2x40 mm, PITCH: 1.5  RECON: B08s SPECT AC; B30s; B70s</p>
<p><b>Upute pacijentu nakon snimanja</b></p>	<ul style="list-style-type: none"> <li>• Izbjegavati prisnan kontakt s malom djecom do sljedećeg dana</li> <li>• Reći pacijentu kada može podići nalaz</li> <li>• <b>DOJENJE TREBA PREKINUTI NA 12 SATI</b></li> </ul>

Doc. dr. sc. N. Giroto, pročelnik odjela  
N.Finka, bacc.radiol techn , gl.inženjer odjela

## 12. ŽIVOTOPIS

Rođena sam 13.06.2001. godine u gradu Varaždinu. Pohađala sam opću gimnaziju u Varaždinu, nakon koje sam upisala preddiplomski stručni studij radiološke tehnologije Sveučilišta u Rijeci, na Fakultetu zdravstvenih studija.

Kroz moje osnovnoškolsko obrazovanje bavila sam se različitim aktivnostima, šest godina amaterskog plivanja, pohađanje satova plesa, te različite likovne radionice. Zadnjih godinu dana aktivno se bavim fitnessom.