

# DIJAGNOSTIKA I LIJEČENJE BENIGNOG PAROKSIZMALNOG POZICIJSKOG VERTIGA

---

**Miškulin, Denis**

**Master's thesis / Diplomski rad**

**2021**

*Degree Grantor / Ustanova koja je dodijelila akademski / stručni stupanj:* **University of Rijeka, Faculty of Health Studies / Sveučilište u Rijeci, Fakultet zdravstvenih studija u Rijeci**

*Permanent link / Trajna poveznica:* <https://um.nsk.hr/um:nbn:hr:184:469457>

*Rights / Prava:* [In copyright](#)/[Zaštićeno autorskim pravom.](#)

*Download date / Datum preuzimanja:* **2025-01-22**

*Repository / Repozitorij:*

[Repository of the University of Rijeka, Faculty of Health Studies - FHSRI Repository](#)



**SVEUČILIŠTE U RIJECI**  
**FAKULTET ZDRAVSTVENIH STUDIJA**  
**DIPLOMSKI SVEUČILIŠNI STUDIJ FIZIOTERAPIJA**

Denis Miškulin

**DIJAGNOSTIKA I LIJEČENJE BENIGNOG  
PAROKSIZMALNOG POZICIJSKOG VERTIGA**

Diplomski rad

Rijeka, 2021.

**UNIVERSITY OF RIJEKA**  
**FACULTY OF HEALTH STUDIES**  
**GRADUATE UNIVERSITY STUDY OF PHYSIOTHERAPY**

Denis Miškulin

**DIAGNOSIS AND TREATMENT OF BENIGN PAROXYSMAL  
POSITION VERTIGO**

Master thesis

Rijeka, 2021.

Mentor rada: dr.sc. Diana Maržić, dr. med.

Završni rad obranjen je dana \_\_\_\_\_ u/na \_\_\_\_\_

\_\_\_\_\_, pred povjerenstvom u sastavu:

1. \_\_\_\_\_

2. \_\_\_\_\_

3. \_\_\_\_\_

Rad ima : \_\_\_\_\_ listova

\_\_\_\_\_ stranica

\_\_\_\_\_ literaturnih navoda

TURNITIN

Zahvaljujem se svojoj mentorici dr.sc. Diani Maržić i ostalim djelatnicima Zavoda za audiologiju i fonijatriju KBC rijeka na pomoći i savjetovanju te svojoj obitelji i supruzi na podršci i motivaciji prilikom trajanja studija i izrade ovog rada.

## Popis kratica

BPPV – Benigni paroksizmalni pozicijski vertigo

PC-BPPV - Benigni paroksizmalni pozicijski vertigo stražnjeg polukružnog kanalića

HC-BPPV - Benigni paroksizmalni pozicijski vertigo lateralnog polukružnog kanalića

AC-BPPV - Benigni paroksizmalni pozicijski vertigo prednjeg polukružnog kanalića

# Sadržaj

Sažetak

Abstract

1. Uvod .....	1
2. Anatomija i fiziologija vestibularnog osjetila.....	2
2.1. Koštani labirint .....	3
2.2. Membranski labirint .....	4
2.3. Osjetilne stanice .....	5
2.4. Otolitičko osjetilo .....	5
2.5. Kupularno osjetilo .....	6
3. Vrtoglavice.....	7
4. Benigni paroksizmalni pozicijski vertigo.....	8
4.1. Povijest BPPV-a.....	8
4.2. Epidemiologija BPPV-a .....	8
4.3. Etiologija BPPV-a .....	9
4.4. Klinička slika.....	10
5. Klinički oblici BPPV-a.....	11
6. Podjela prema zahvaćenosti kanalića.....	13
7. Dijagnostika .....	15
7.1. Dix-Hallpike-ova proba .....	16
7.2. Supine roll test.....	18
7.3. Polovična Dix-Hallpike-ova proba.....	19
7.4. Side-lying proba.....	19
8. Liječenje BPPV-a .....	20
8.1. Rehabilitacija PC BPPV-a.....	20
8.2. Rehabilitacija HC BPPV-a .....	23
8.3. Rehabilitacija AC BPPV-a .....	28
9. Zaključak .....	30
10. Literatura .....	31



## Sažetak

Benigni paroksizmalni pozicijski vertigo smatra se jednim od najčešćih uzroka vrtoglavica. Obilježava ga jaki napadaj vrtoglavice koji obično traje nekoliko sekundi i javlja se kod promjena položaja glave. Nastaje zbog slobodnog polutanja prethodnog odvojenog kristalića otolita u vestibularnom osjetilu unutarnjeg uha. Uzrok je obično nepoznat i tada se radi o primarnom ili idiopatskom BPPV-u dok kod sekundarnog postoje razni uzroci. BPPV se prema mjestu nakupljanja otolita dijeli na najčešću kanalolitijazu te rijetku kupulolitijazu. Postoje još i vrlo rijetke vestibulolitijaza i kristolitijaza koje su nedovoljno istražene. Prema zahvaćenosti polukružnog kanalića BPPV se dijeli na BPPV stražnjeg polukružnog kanalića (PC BPPV), BPPV lateralnog polukružnog kanalića (HC BPPV) i BPPV prednjeg polukružnog kanalića (AC BPPV). Dijagnosticira se Dix-Hallpike probom i Supine-roll testom. Liječenje se vrši repozicijskim manevrima kojima je cilj vratiti otolite u prvobitni položaj. Neki od repozicijskih testova koji se koriste su: Epley repozicijski postupak, Semontov postupak oslobođenja, Barbecue roll postupak, Casanijev postupak, Yacovinov manevar. Izbor postupka koji će se primijeniti ovisi o tome koji je polukružni kanalić zahvaćen. Liječenje ovim postupcima vrlo je uspješno i već nakon prve primjene dolazi do značajnog poboljšanja.

Ključne riječi: BPPV; dijagnostika; liječenje, vrtoglavica

## Abstract

Benign paroxysmal positional vertigo is considered to be one of the most common causes of vertigo. It is characterized by a severe attack of dizziness that usually lasts a few seconds and occurs when the position of the head changes. It is caused by the free movement of the previously separated otolith crystal in the vestibular sense of the inner ear. The cause is usually unknown and then it is primary or idiopathic BPPV while in secondary there are various causes. BPPV is divided according to the site of otolith accumulation into the most common canalolithiasis and the rare cupulolithiasis. There are also very rare vestibulolithiasis and cristolithiasis that have been insufficiently studied. According to the involvement of the semicircular canal, BPPV is divided into BPPV of the posterior semicircular canal (PC BPPV), BPPV of the lateral semicircular canal (HC BPPV) and BPPV of the anterior semicircular canal (AC BPPV). It is diagnosed by Dix-Hallpike test and Supine-roll test. Treatment is performed with repositioning maneuvers aimed at restoring the otoliths to their original position. Some of the repositioning tests used are: Epley repositioning procedure, the Semont release procedure, the Barbecue roll procedure, the Casani procedure, the Yacovin maneuver and many others. Treatment with these procedures is very successful and already after the first applications there is a significant improvement.

Key words: BPPV; diagnostic; treatment; vertigo

## 1.Uvod

Benigni paroksizmalni položajni vertigo jedan je od najčešćih vestibularni poremećaj. Karakterizira ga iznenadni jaki kratkotrajni napad vrtoglavice koji izaziva promjena položaja glave. Nastaje zbog otkidanja i nakupljana otolita (kristala kalcijevog karbonata) u polukružnim kanalićima unutarnjeg uha. Može se javiti u bilo kojoj životnoj dobi ali je učestaliji kod starije životne dobi. Češće se javlja kod žena.(1)

Bolest može značajno utjecati na pacijentovo fizičko i mentalno stanje smanjujući kvalitetu svakodnevnog života.(2,3)

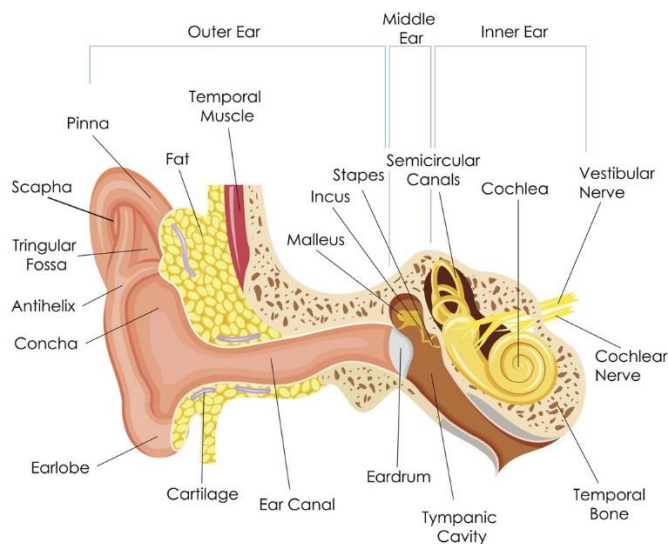
Bolest je u medicinskoj literaturi prvi opisao Adler 1897. godine. Dix i Hallpike 1952. godine detaljno opisuju BPPV i predstavljaju test za dokazivanje bolesti. Postoji više oblika BPPV-a koje možemo podijeliti prema mjestu nakupljanja otolita i prema zahvaćenosti polukružnog kanalića.(4)

Liječenje BPPV-a uključuje razne repozicijske vježbe poput Epleyevog repozicijskog postupka, Semontovog postupka oslobođenja, Barbecue roll postupka, Log-roll postupka, Casanijevog postupka, Gufonijevog postupka, Vannucchi-Asparella postupka, Zuma manevra, Yacovinov manevar i Rahkov manevar. Izbor postupka koji će se provoditi određuje se prema mjestu nakupljanja otolita.(5)

## 2. Anatomija i fiziologija vestibularnog osjetila

Vestibularno osjetilo nalazi se u unutarnjem uhu koji se zbog složene građe naziva labirint. Smješteno je u petroznom dijelu temporalne kosti. Ono se sastoji od koštanog i membranoznog labirinta koji su međusobno odvojeni perilimfom. Perilimfa sadrži veliku koncentraciju iona natrija a malu koncentraciju iona kalija i štiti membranozni labirint. Membranozni labirint ispunjen je endolimfom koja sadrži veliku koncentraciju kalijevih, a malu koncentraciju natrijevih iona. Osnovna uloga vestibularnog osjetila je održavanje očiju u položaju koji će omogućiti jasan vid kod pokreta glave i stabiliziranje tijela u prostoru. Vestibularno osjetilo čine dva glavna dijela a to su otolitičko i kupularno osjetilo. Građeni su od osjetnih i potpornih stanica. Osjetne stanice na površini sadrže čuperke trepetljika pa se nazivaju stanice s dlačicama. Njihov najveći broj čine pasivno pokretljive stereocilije, a samo jedna rubna kinocilija je aktivno pokretljiva. Kretanje endolimfe uzrokuje depolarizaciju i povećanje akcijskog potencijala kinocilije na jednoj strani, dok se na drugoj strani smanjuje pa se tako razlika tih akcijskih potencijala udvostručuje. Inhibicijski neuroni vestibularnih jezgara dodatno smanjuju podražaj na inhibiranoj strani i time se učetverostručuje razlika akcijskog potencijala. Tako se mogu zamijetiti i najmanje kretnje i promjene položaja tijela i glave.(6)

Slika 1. Anatomija uha

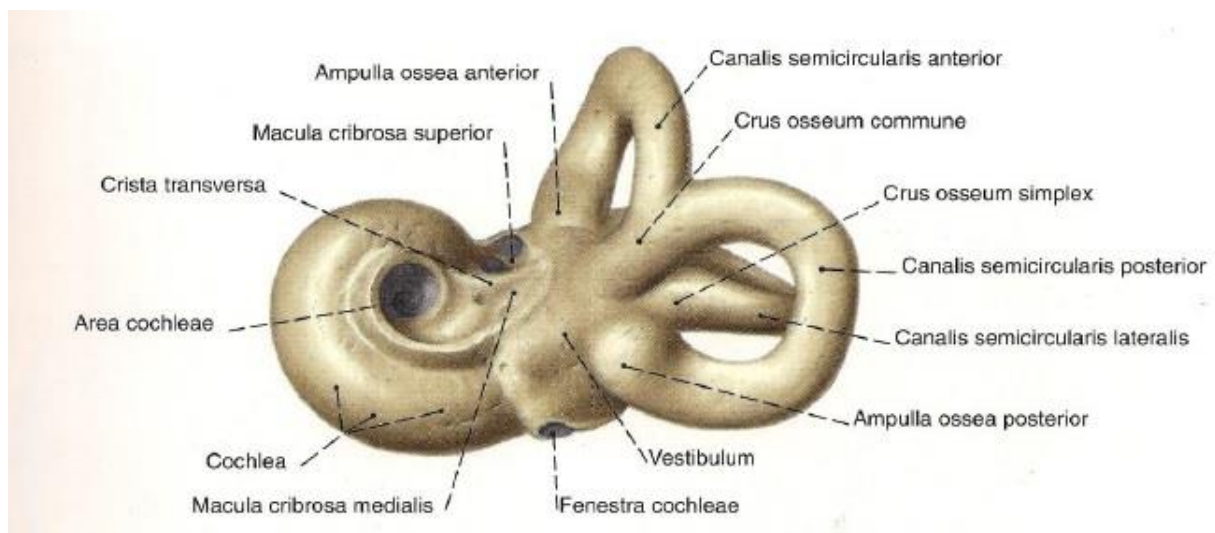


Izvor: <https://dizzy.com/wp-content/uploads/480216217-1.jpg>

## 2.1. Koštani labirint

Koštani labirint sastoji se od pužnice (cochlea), predvorja (vestibulum) i tri polukružna kanalića (canales semicirculares ossei). Polukružni kanalići smješteni su u prostoru u tri međusobno okomite ravnine. Različite su duljine. Stražnji kanalić koji je najduži dužine je 22 mm i čini gotovo puni krug. Prednji je kraći i čini oko 2/3 kruga, dok je lateralni najkraći i čini oko pola kruga. Koštani kanalići na jednom kraju prošireni su u ampulu (ampula ossea anterior, posterior et lateralis). Kanalići se otvaraju u predvorju s tim da se prednji i stražnji kanalić jednostavnim krakom (crus simple) udružuju u zajednički krak (crus commune), stoga postoji samo pet komunikacijskih otvora. Na medijalnoj stijenci predvorja nalazi se nekoliko otvora. Otvori kroz koje ulaze niti vestibulokohlearnog živca, otvor endolimfatičkog duktusa i dvije udubine. Ovalna udubina služi smještaju pjegice mješčića (maculae utriculi) a okrugla za smještaj pjegice vrećice (maculae sacculi). Dva otvora smještena su na vanjskoj stijenci koštanog labirinta a to su ovalni otvor (fenestra ovalis) i okrugli otvor (fenestra rotunda). Otvori scalae tympani i scalae vestibuli čine granicu i komunikaciju između unutarnjeg i srednjeg uha.(7)

Slika 2. Koštani labirint



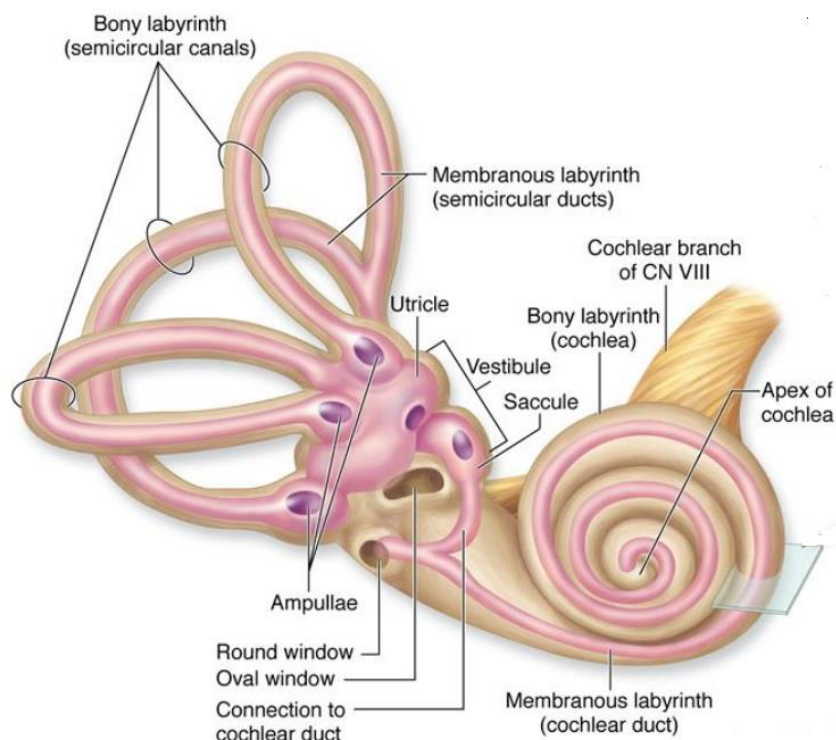
Izvor: [https://encrypted-](https://encrypted-tbn0.gstatic.com/images?q=tbn:ANd9GcT5iIEFvxxkIKf_AyyhFdZ6e1Ow3Jf19IXz_z3CvYin8n0sNUX68ohgiAUyG63B0A6K0dw&usqp=CAU)

[tbn0.gstatic.com/images?q=tbn:ANd9GcT5iIEFvxxkIKf\\_AyyhFdZ6e1Ow3Jf19IXz\\_z3CvYin8n0sNUX68ohgiAUyG63B0A6K0dw&usqp=CAU](https://encrypted-tbn0.gstatic.com/images?q=tbn:ANd9GcT5iIEFvxxkIKf_AyyhFdZ6e1Ow3Jf19IXz_z3CvYin8n0sNUX68ohgiAUyG63B0A6K0dw&usqp=CAU)

## 2.2. Membranski labirint

Membranski labirint smješten je unutar koštanog labirinta i od njega je odvojen perilimfom. Sastoji se od mješiniće (utricle) i vrećice (saculus) koji se nalaze u predvorju i polukružnih cjevčica (ducti semicirculares anterior, lateralis et posterior) uloženi u koštane polukružne kanaliće. Iz utriculusa polaze i u njega se vraćaju polukružne cjevčice. Endolimfatički duktus povezuje utrikulus i sakulus s prostorom endokranija i tu se proširuje u endolimfatičku vrećicu koja se nalazi na stražnjoj plohi petroznog dijela temporalne kosti. Na ovom mjestu odvija se resorpcija endolimfe i izjednačava se tlak endolimfe i cerebrospinalne tekućine. Ductus sacularis povezuje sakulus i utrikulus a na njegovom ulazu nalazi se Bastova valvula koja omogućuje kretanje endolimfe samo u smjeru iz utrikulusa u sakulus. Stijenku membranskog labirinta čine tri sloja a to su membranae propriae, membranae basalis i trećeg sloja jednoslojnog epitela koji obavija cijeli membranski labirint iznutra osim na mjestima gdje se nalaze osjetilne stanice.(7)

Slika 3. Membranski labirint



Izvor: <https://i.pinimg.com/736x/97/57/61/975761f321a4f6f9b862f75d10743b5d.jpg>

### 2.3. Osjetilne stanice

Osjetilne stanice modificirane su epitelne stanice. Na njihovim vrhovima nalazi se 20 do 50 cilija (trepetiljki). Najveći broj čine stereocilije koje su izgrađene od proteina obavijenog staničnom membranom a nalaze se na kutikularnoj ploči i samo jedna kinocilija. Najviša je kinocilija dok su stereocilije niže što su više udaljene od kinocilije. Stereocilije su krute i njišu se pasivno utjecajem kretanja endolimfe dok je kinocilija savitljiva i pomična. Vrhovi stereocilija spojeni su elastičnom poveznicom koja omogućuje sinkrono gibanje kod utjecaja gibanja endolimfe. Sve kinocelije jednog vestibularnog osjetila usmjerene su jednako tako da su u ampulama horizontalne cjevčice usmjerene ka utrikulusu a kod prednjih i stražnjih cjevčica suprotno. Na osnovu građe i sinaptičkih veza sa neuronima postoje dvije vrste vestibularnih osjetnih stanica. Prvi tip čine stanice vrčastog oblika koje su obavijene spletom primarnih aferentnih živaca a na njima eferentni živci iz vanjske vestibularne jezgre presinaptički završavaju. Drugi tip su stupićaste stanice na čijem bazalnom dijelu aferentni i eferentni živci čine sinapsu.(6,7)

### 2.4. Otolitičko osjetilo

Otolitičko osjetilo nalazi se u pjegama (macula) sakulusa i utrikulusa pa se nazivaju macula sacculi i macula utriculi. Sastoje se od jedne stereocilije i većeg broja kinocilija. Uronjene su u želatinozni matriks koji je prekriven otolitičkom membranom koju čine kristali kalcijevog karbonata ili otoliti. Otoliti svojom masom povećavaju inerciju otolitičke membrane koja tako zaostaje kod ubrzavanja, usporavanja i promjena brzine gibanja u odnosu na gibanje endolimfe. Receptori otolitičkih osjetila međusobno su postavljeni pod kutom od  $90^\circ$ , tako je sakulus postavljen u vertikalnoj a utrikulus u horizontalnoj ravnini. Reagiranju na promjene i smjeru i brzini gibanja po pravcu, kao i na promjene smjera i jačine gravitacije.(6,7)

## 2.5. Kupularno osjetilo

Kupularno osjetilo nalazi se u ampulama polukružnih cjevčica, a postoje tri u svakom labirintu i to su prednja, stražnja i bočna. Ono bilježi promjenu brzine i smjera kutnog gibanja. Kupularno osjetilo sastoji se od jedne kinocilije i većeg broja stereocilija. Cilije su obavijene želatinoznom masom mukopolisaharida u kupuli tako da ne plutaju slobodno u endolimfi. Polukružne cjevčice smještene su u prostoru tako da jedna prema drugom zatvaraju kod od  $90^\circ$ . Tako čine funkcionalne parove; desni i lijevi lateralni kanalić, lijevi prednji s desnim stražnjim i obrnuto. Ampulopetalno kretanje je kretanje endolimfe prema ampuli a izaziva porast akcijski potencijala u lateralnom kanaliću. Ampulofugalno kretanje je kretanje endolimfe od ampule i ono izaziva smanjenje akcijskog potencijala u lateralnim kanalićima. U prednjim i stražnjim cjevčicama kretanje endolimfe izaziva suprotan proces. Gustoća kupule jednaka je gustoći endolimfe pa tako ne reagira na djelovanje zemljine sile teže kao što je to slučaj kod otolitičkog osjetila. (6,7)



### 3. Vrtoglavice

Prema Međunarodnoj klasifikaciji vestibularnih poremećaja omaglica je osjećaj poremećene ili oslabljene orijentacije u prostoru koji se javlja bez iskrivljenog ili lažnog osjećaja kretanja. Vrtoglavica (vertigo) je osjećaj kretanja u prostoru ili osjećaj da se prostor kreće kada nema stvarnog kretanja ili poremećen osjećaj kretanja kod normalnog kretanja, dok je nestabilnost osjećaj nestabilnosti prilikom stajanja, sjedenja ili hodanja bez posebne određenosti nekog smjera.(8,9)

Vrtoglavice se najčešće dijele prema mjestu oštećenja, po učestalosti javljanja i prema simptomima. Prema mjestu oštećenja najveći je broj vrtoglavica perifernog uzroka (50-60%) a nastaju promjenama vestibularnog osjetila u unutarnjem uhu. Centralno uzrokovane vrtoglavice čine 20-25% i javljaju se zbog promjena u centralnom živčanom sustavu. Funkcionalne vrtoglavice čine 15-20 % a one nisu niti centralnog niti perifernog podrijetla. Prema učestalosti, periferne se vrtoglavice dijele na jednokratne i povratne a obje se mogu podijeliti na one koje prate oštećenja sluha i one bez oštećenja sluha. BPPV povratna je vrtoglavica bez oštećenja sluha koja se javlja promjenom položaja. Centralne vrtoglavice posljedica su oštećenja središnjeg živčanog sustava. Najčešće su izazvane suženjem karotidne i/ili vertebralne arterije, vestibularnom migrenom, tranzitornim ishemijskim atakom, Parkinsonovom bolesti, moždanim udarom, epilepsijom, multiplom sklerozom i dr. Funkcionalne vrtoglavice poslije BPPV-a drugi su najčešći uzrok vrtoglavice. Javljaju se nakon neke vestibularne ili sistemske bolesti i nakon stresa. Kod funkcionalnih vrtoglavica više od 70% oboljelih čak i nakon nekoliko godina ima simptome i narušenu kvalitetu svakodnevnog života. Prema simptomatologiji kratkotrajna vrtoglavica dijeli se u dvije skupine. U prvu skupinu spadaju vrtoglavice koje se javljaju promjenom položaja i najčešće je to BPPV a u drugu spadaju one koje se javljaju bez obzira na položaj te može biti fistula gornjeg polukružnog kanalića i vestibularna paroksizmija. Kod kontinuiranih vrtoglavica također su karakteristične dvije skupine simptoma. U prvu skupinu spada vestibularni neuritis kao akutna kružna vrtoglavica, dok drugu predstavljaju posturalne vrtoglavice bez neuroloških simptoma.(8,9,10)

## 4. Benigni paroksizmalni pozicijski vertigo

BPPV se definira kao kratki, snažni napadi vrtoglavice potaknuti promjenom položaja glave. Pacijenti ga opisuju kao osjećaj vrtnje okoline, uz čestu pojavu ubrzanog pulsa, hladnog znoja, mučnine i povraćanja. Napadaji su obično kratki, oko 10 do 30 sekundi. Bolest se najčešće smiri kroz nekoliko tjedana do mjeseci, međutim može prijeći i u kronični oblik.. (11,12)

Često uzrokuje smetnje ravnoteže koje mogu uzrokovati povećan rizik od pada, naročito kod starije populacije. Također može ograničiti izvođenje aktivnosti svakodnevnog života, negativno utjecati na kvalitetu života, izazvati stres i anksioznost, a može dovesti do izostanka sa radnog mjesta. (13)

### 4.1. Povijest BPPV-a

Adler 1897. godine prvi opisuje pozicijski vertigo, dok ga Barany 1921. godine povezuje sa poremećajem otolitnih organa. Dix i Hallpike na osnovu Baranyeve studije 1952. godine detaljno opisuju BPPV i predstavljaju test za dokazivanje bolesti. Schuknecht i Rubby 1969. godine predlažu teoriju kupulolitijaze dok Hall i suradnici godine 1979. predlažu teoriju kanalolitijaze. (4,14)

### 4.2. Epidemiologija BPPV-a

Benigni paroksizmalni pozicijski vertigo (BPPV) smatra se najčešćim vestibularnim poremećajem. Najčešće se javlja između šestog i sedmog desetljeća života. Prema Brevernu i suradnicima životna prevalencija iznosi 3,2% i češća je kod žena (3,2%) u odnosu na muškarce (1,6%). Jednogodišnja incidencija iznosi 0,6%. Prevalencija je značajno veća kod starije životne dobi, tako je kod osoba starijih od 60 godina prevalencija i do 7 puta veća u odnosu na one stare 40 godina. BPPV kod djece jako je rijedak i čini oko 10% uzroka vrtoglavica.(15,16)

Studije pokazuju da je prema zahvaćenosti polukružnog kanala najučestaliji BPPV stražnjeg polukružnog kanala (60-90%), zatim BPPV lateralnog polukružnog kanala (5-30%), te BPPV prednjeg polukružnog kanala (1-2%). U većini kliničkih studija zabilježena je veća učestalost zahvaćenosti desnog u odnosu na lijevi stražnji polukružni kanalić, zbog navike pacijenata da spavaju na desnoj strani. U 5-10% slučajeva javlja se obostrana zahvaćenost koja je gotovo uvijek posljedica ozljede glave.(17,18)

### 4.3. Etiologija BPPV-a

BBPV mogu prouzročiti razna stanja. Najčešće se radi o idopatskom ili „primarnom“ čiji udio doseže 50 - 70%. pretpostavlja se da je uzrokovan degenerativnim promjenama uslijed procesa starenja organizma. (15,19)

„Sekundarni“ oblici BPPV-a uzrokuju 30- 50% slučajeva. Najčešći uzrok su ozljede glave uslijed rupture u predjelu makule i dovode do pojave BPPV-a u 7 – 17% slučajeva. Oko 15 % BPPV-a uzrokuje virusni labirintitis zbog otkidanja otolita iz utrikulusa. (15) Kako su u posljednjem desetljeću u porastu otokiruški zahvati ugradnje umjetne pužnice, opisani su i slučajevi BPPV-a kod 12,5% pacijenata u prvih 12 mjeseci nakon tog zahvata.(20) Smatra se da u sklopu Ménièreove bolesti nastanak BPPV-a ima osnovu u hidropsom izazvanom oštećenju makule utriculusa ili u djelomičnoj opstrukciji membranskog labirinta. Postotak pacijenata koji istovremeno boluju od Ménièreove bolesti i BPPV-a kreće se od 0.5% – 30%. (21) Manje od 5% BPPV-a uzrokuje migrena, a smatra se da nastaje zbog spazma u krvnim žilama labirinta. Utvrđena je povećana incidencija migrene kod pacijenata sa BPPV-om, ali i češće recidive BPPV-a kod pacijenata s migrenom nakon uspješnog liječenja.(22) BPPV može biti izazvan i infrakcijom labirintne arterije, a moguća je i pojava BPPV-a uslijed intenzivnog vježbanja.(23)

#### 4.4. Klinička slika

U slučaju najčešćeg oblika BPPV-a kada je zahvaćen stražnji polukružni kanalić, javlja se kratkotrajni, jaki napad vrtoglavice koji traje od 10 do 30 sekunda. Kod zahvaćenosti lateralnog polukružnog kanalića vrtoglavica i nistagmus mogu trajati i duže od minute. Nistagmus je ponavljana i ritmična oscilacija očnih jabučica. Sastoji se od spore i brze komponente a smjer nistagmusa određuje se prema smjeru brze komponente. Geotropni nistagmus je onaj čiji je smjer prema tlu dok je apogeotropni suprotnog smjera. Kod rotatornog nistagmusa vertikalna os limbusa rožnice okreće se i dovodi do intorzije ili ekstorzije. Ovakav napad vrtoglavice najčešće je izazvan promjenom položaja glave kao što je na primjer okretanje u krevetu, lijezanje u krevet i podizanje iz kreveta kad se položaj zahvaćenog kanalića podudara sa smjerom djelovanja zemljine sile teže. nistagmus se javlja sa latencijom od 3 do 8 sekundi. Taj nistagmus obično je vertikalno rotatorni sa geotropnim smjerom, traje kratko i slabi fiksacijom pogleda te ponavljanjem položaja koji ga izaziva. Nije prisutna naglušost niti šum dok je česta pojava mučnina pa čak i povraćanje.(24,25)

## 5. Klinički oblici BPPV-a

Postoji nekoliko oblika BPPV-a koje prema mjestu nakupljanja otolita dijelimo na:

1. kanalolitijazu
2. kupulolitijazu
3. vestibulolitijazu
4. kristolitijazu

Najčešći oblik je kanalolitijaza koja čini oko 80% slučajeva dok je kupulolitijaza rjeđa. Vestibulolitijaza i kristolitijaza jako su rijetki, opisani su u novije vrijeme te su nedovoljno istraženi.

### Kanalolitijaza

Najčešći je oblik BPPV-a. nakupina otolita nalazi se u polukružnom kanaliću. Kod ovog oblika vrtoglavica je kraća i manje izražena nego u slučaju kupulolitijaze. Vrlo dobro reagira na postupke repozicije. Izvođenjem Dix-Hallpikeove probe javlja se vertikalno rotatorni nistagmus, obično nakon kraće latencije i traje 10 do 30 sekundi te tijekom povratka u sjedeći položaj mijenja smjer. Prilikom ponavljanja probe slabi.(26,27)

### Kupulolitijaza

Kod ovog oblika BPPV-a otoliti su smješteni uz ampularno osjetilo. Javlja se u oko 5% slučajeva. Vrtoglavica je izraženija i duža u odnosu na kanalolitijazu. Slabije reagira na repozicijske postupke. Izvođenjem Dix-Hallpikeove probe javlja se vertikalno rotatorni nistagmus bez latencije a prilikom ponavljanja probe ne slabi. Ponekad nakon učinjenog repozicijskog postupka može prijeći u kanalolitijazu što se najčešće javlja kod zahvaćenosti lateralnog polukružnog kanalića.(27,28)

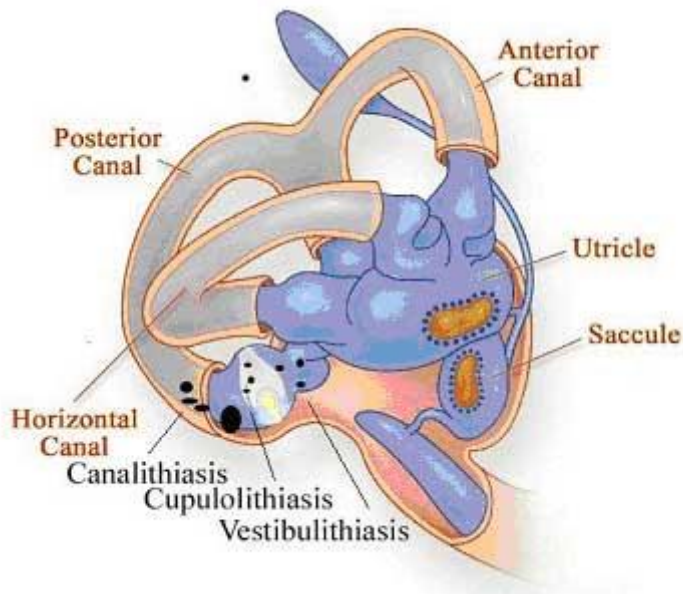
## Vestibulolitijaza

Otoliti se nalaze u vestibularnom dijelu stražnjeg polukružnog kanalića. Krhotine otolita mogu biti pričvršćeni ili nepričvršćeni za kupulu. U slučaju da su pričvršćene riječ je o istom uzroku kao i kod kupulolitijaze. Kada krhotine nisu pričvršćene klinički je oblik onda mješavina kanalolitijaze i kupulolitijaze.(28)

## Kristolitijaza

Kristolitijaza je hipotetski oblik kod kojeg su otoliti pričvršćeni uz ampularni greben. Radi se o novom konceptu i za njega ne postoje značajna klinička istraživanja.(28)

Slika 4. Kanalolitijaza, kupulolitijaza i vestibulolitijaza



Izvor: <https://dizziness-and-balance.com/disorders/bppv/cupulolithiasis.htm>

## 6. Podjela prema zahvaćenosti kanalića

Prema zahvaćenosti pojedinog polukružnog kanalića BPPV se dijeli na:

1. BPPV stražnjeg polukružnog kanalića (BPPV – PC)
2. BPPV lateralnog polukružnog kanalića (BPPV – HC)
3. BPPV prednjeg polukružnog kanalića (BPPV – AC)
4. Zahvaćenost više polukružnih kanalića

### BPPV – PC

BPPV stražnjeg polukružnog kanalića najčešći je oblik BPPV-a i čini preko 80% slučajeva. Otoliti najčešće dospiju u stražnji polukružni kanalić zbog anatomskih odnosa. Dijagnosticira se Dix-Hallpikeovom probom, pri čemu se javlja vertikalno rotatorni nistagmus, najčešće s latencijom od 2 do 10 sekundi. Rotatorna komponenta nistagmusa usmjerena je geotropno dok je vertikalna usmjerena prema gore. Jačina nistagmusa u početku raste te onda naglo opada i on traje od 10 do 30 sekundi. Povratkom pacijenta u sjedeći položaj, zbog pomicanja otolita u suprotnom smjeru javlja se nistagmus suprotnog smjera, vertikalne komponente usmjeren prema dolje i rotatorne prema strani nezahvaćenog uha. U slučaju da se radi o kupulolitijazi smjer nistagmusa je isti, dok se javlja postupno, moguće i tek nakon jedne minute, te traje sve dok je glava u istom položaju. Dijagnoza se najbolje postavlja Polovičnom Dix-Hallpike probom.(29,30)

### BPPV- HC

BPPV lateralnog polukružnog kanalića pojavljuje se u 15-20% slučajeva. Dijagnosticira se Supine-roll probom kada se javlja se horizontalni nistagmus. U slučaju da se radi o kanalolitijazi, nistagmus ima geotropni smjer i jači je na zahvaćenoj strani. Na zdravoj strani smjer nistagmusa ostaje geotropan samo je u ovom slučaju slabiji. Kada se radi o kupulolitijazi na zahvaćenoj strani smjer nistagmusa je apogeotropan dok je na zdravoj geotropan.(31,32,33)

## BPPV – AC

BPPV prednjeg polukružnog kanalića najrjeđi je oblik BPPV-a i javlja se u 1.2-12% slučajeva. Nakon izvođenja Dix-Hallpike probe javlja se infra nistagmus te zbog toga može oponašati lezije centralnog živčanog sustava.(34)

### Zahvaćenost više polukružnih kanalića

Zahvaćenost više polukružnih kanalića istovremeno često se javlja nakon trauma glave. Nakon Dix-Hallpike probe najčešće se javlja nistagmus koji sadrži rotatornu i horizontalnu komponentu. Također nakon izvođenja Dix-Hallpike probe se može javiti i tipični vertikalno rotatorni nistagmus. Dok se istovremenom provedbom Supine-roll probe javlja horizontalni nistagmus. Najčešće se radi o zahvaćenosti kanalića iste strane.(35)



## 7. Dijagnostika

U dijagnostici BPPV-a vrlo je važna detaljna anamneza s postavljanjem ciljanih pitanja. Potrebno je pažljivo poslušati pacijenta i postavljati mu ciljana pitanja. Bitno je znati kad se javio prvi napad vrtoglavice, koliko je bio izražen i koliko je trajao. Zatim osobine sljedećih napadaja, koliko su česti i koliko traju. Važno je i da li postoji neki čimbenik koji izaziva simptome i neki koji ih ublažava. Kada se radi o BPPV-u pacijenti najčešće opisuju napadaje vrtoglavice koji se javljaju kada legnu u krevet i okrenu glavu u stranu pri čemu se javi jaka vrtoglavica s osjećajem da se soba okreće oko njih. Vrtoglavice traju desetak sekundi i kada okrenu glavu na suprotnu stranu smiruju se. Moguća je i pojava mučnine i povraćanja. Vrtoglavice im se često javljaju tijekom dana kada okreću glavu na tu stranu u krevetu, a znaju se javiti i kod podizanja glave. Između dva napadaja prisutna je nestabilnost i nesigurnost.. Nemaju problema sa sluhom niti šumove u ušima.(3,36)

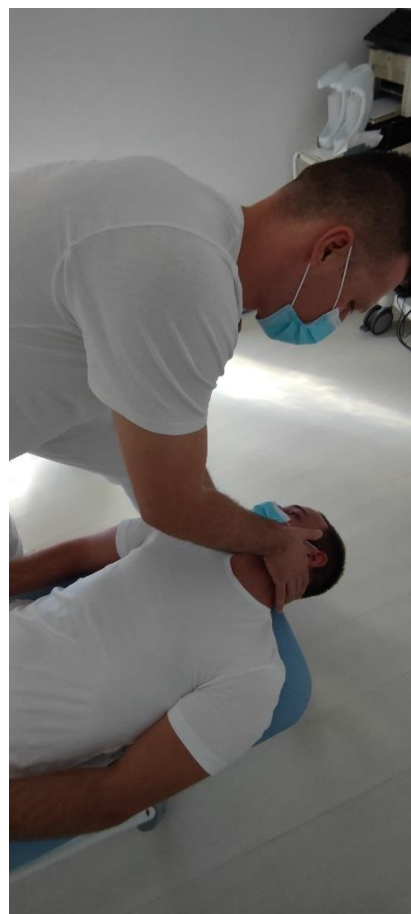
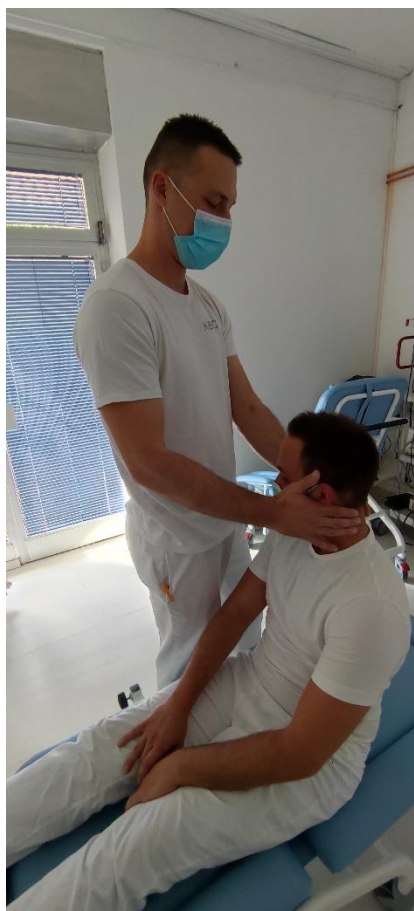Klinički pregled podrazumijeva primjenu specifičnih testova za dijagnosticiranje BPPV-a poput Dix-Hallpike probe, Supine-roll testa, polovične Dix-Hallpike probe, side-laying testa i probe vratnog nistagmusa.(36)

Od ostalih dijagnostičkih postupaka moguće je izvesti tonalnu audiometriju, videonistagmografiju, radiolološku i laboratorijsku dijagnostiku. Od noviteta u dijagnostici koriste se vestibularni evocirani mišićni potencijali.(37)

## 7.1. Dix-Hallpike-ova proba

Najčešće je korišten test u dijagnostici PC i AC BPPV-a. ukoliko postoji potreba za položajnim testom ovaj test uvijek valja učiniti prije njega zbog slabljenja simptoma pri ponavljanju. Prije izvođenja ove probe potrebno je pacijentu objasniti način na koji se ona izvodi te ga upozorit na mogućnost javljanja vrtoglavice. Prilikom izvođenja probe potrebno je biti oprezan kod onih pacijenata koji imaju tegoba sa kralježnicom. Također za ovaj test postoje i neke kontraindikacije poput ankilozantnog spondilitisa, stanja nakon operativnih zahvata u predjelu vrata, stenoza vertebralnih i karotidnih arterija i dr. Tijekom testa koriste se Frenzelove naočale radi boljeg pogleda na oči pacijenta i otklanjanja fiksacijske supresije. Test se izvodi na način da pacijent sjedi na krevetu dok su mu ruke prekrížene na prsima. Ispitivač drži glavu pacijenta s obje ruke tako da su mu palčevi ispred ušiju a ostali prsti ispod. Glava pacijenta okrenuta je za 45° prema strani zahvaćenog uha. Pacijenta se brzo poliježe u supinirani položaj tako da pacijent leži na leđima a glava u ekstenziji od 30° preko ruba kreveta ili se pod leđa pacijenta postavi jastuk. Taj položaj se zadrži. Pacijentove oči su otvorene i ispitivač pomoću Frenzelovih naočala gleda njegove oči 45 sekundi ne bi li vidio pojavu nistagmusa. Ukoliko se javi nistagmus test je pozitivan i na osnovu njegovog smjera i duljine trajanja određuje se radi li se od PC -BPPV ili AC-BPPV. Pacijent se zatim vraća u sjedeći položaj i promatra se pojava nistagmusa. Nakon pauze od 30 sekundi postupak se ponavlja sa glavom okrenutom u drugu stranu. Ukoliko dođe do pojave vrtoglavice bez popratnog nistagmusa test se također smatra pozitivnim. U slučaju negativnog Dix-Hallpike testa pričekava se 30 sekundi i zatim se izvodi supine roll test. Side-Lying test se izvodi ako pacijent zbog nekog razloga nije u mogućnosti izvesti Dix-Hallpike test.(38,39) (Slika 5.)

Slika 5. Dix-Hallpike proba

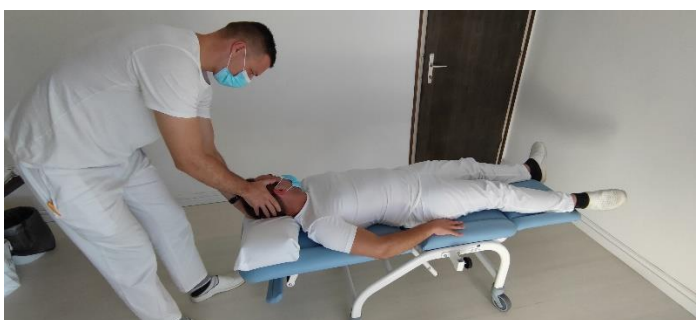
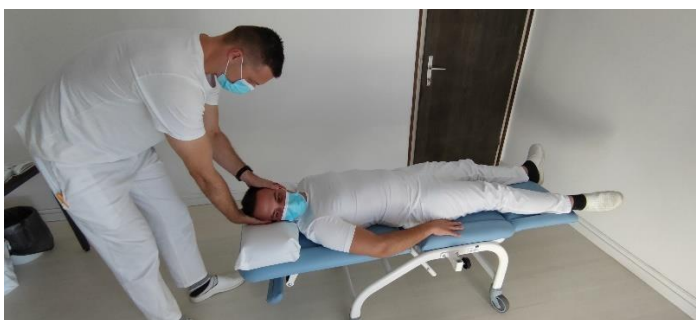
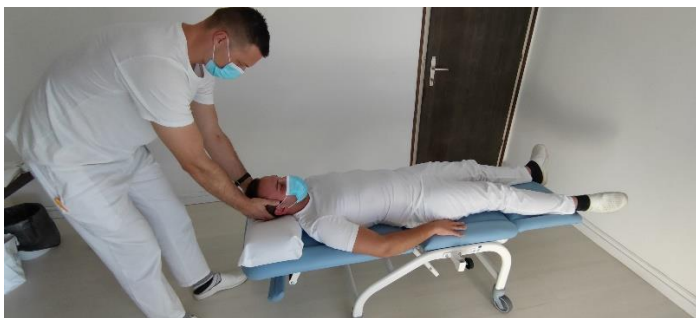Izvor: autor

## 7.2. Supine roll test

Pacijenta se postavi u supinirani položaj na leđima sa glavom u srednjem položaju. Pod glavu se postavlja jastuk da bi bila flektirana  $30^\circ$  jer je tada lateralni kanalić u vertikalnoj ravnini. Ispitivač brzo okreće pacijentovu glavu u jednu stranu. Pacijentove oči su otvorene i ispitivač Frenzelovim naočalama promatra njegove oči. Položaj se zadrži 60 sekundi a nakon toga glava se polako vrati u srednji položaj. Nakon toga glava se brzo okreće u drugu stranu. Ponovno se promatraju pacijentove oči ne bi li se vidio karakteristični horizontalni nistagmus. Nakon 60 sekundi glava se vraća u početni položaj. Na kraju pacijenta vraćamo u sjedeći položaj. Ukoliko se javi horizontalni nistagmus geotropnog smjera zahvaćena je ona strana na kojoj je nistagmus intenzivniji. Kod pojave apogeotropnog nistagmusa zahvaćena je ona strana kod koje je nistagmus manje intenzivan.(40) (Slika 6.)

Slika 6. Supine roll test



Izvor: autor

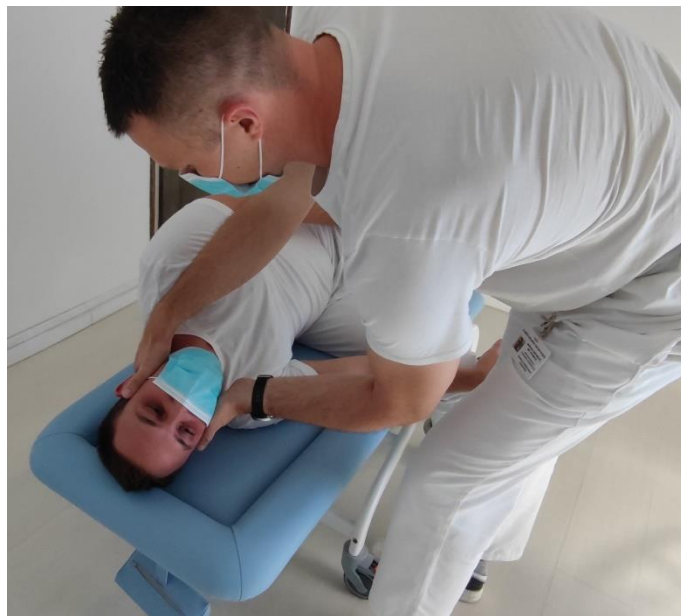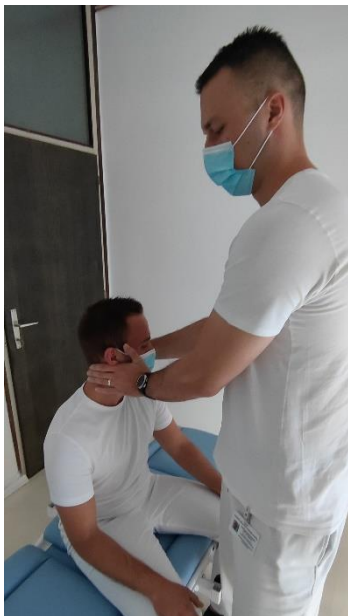### 7.3. Polovična Dix-Hallpike-ova proba

Izvodi se kada postoji sumnja na kupulolitijazu PC – BPPV-a. u ovom testu kupula stražnjeg polukružnog kanalića dovodi se u položaj koji je najosjetljiviji na djelovanje sile teže. Izvodi se na sličan način kao i klasični Dix-Hallpike test. Započinje isto ali pacijenta spuštamo na leđa tako da mu je glava u fleksiji 30°.(24)

### 7.4. Side-lying proba

Izvodi se kod pacijenata koji zbog nekih kontraindikacija ili tegoba ne mogu izvesti Dix-Hallpike test. Izvodi se tako da pacijent sjedi na krevetu. Glava pacijenta okrenuta je za 45° na jednu stranu i poliježemo ga na suprotni bok. Frenzelovim naočalama promatramo oči. Položaj se zadrži do minute i zatim se vraća u sjedeći položaj gdje se također promatra da li će doći do pojave nistagmusa. Napravi se pauza od 30 sekundi i postupak se ponovi za drugu stranu.(36,41) (Slika 7.)

Slika 7. Side-lying proba



Izvor: autor

## 8. Liječenje BPPV-a

Rehabilitacija bolesnika s BPPV-om uključuje razne repozicijske postupke čiji je cilj pomaknuti otolite na neko manje osjetljivo mjesto tako što se glava i tijelo postavljaju u određeni položaj u određenom vremenskom intervalu.(24) Repozicijski postupak koji će se provesti određuje se prema lokaciji BPPV-a tj. prema zahvaćenosti polukružnog kanalića.(36)

### 8.1. Rehabilitacija PC BPPV-a

U rehabilitaciji PC BPPV-a koriste se Epleyev repozicijski postupak i Semontov oslobađajući postupak. Već nakon učinjenog jednog postupka dolazi do pozitivnog učinka kod preko 80% bolesnika(42).

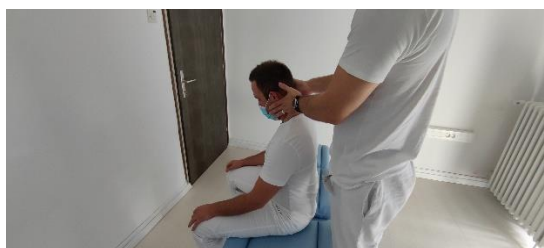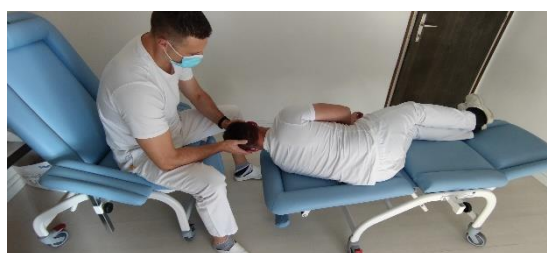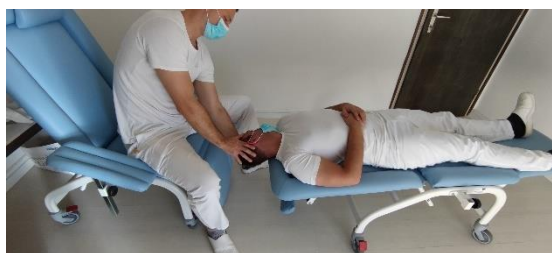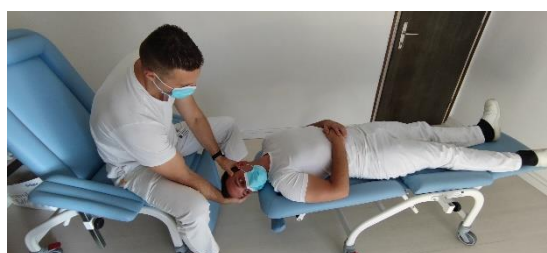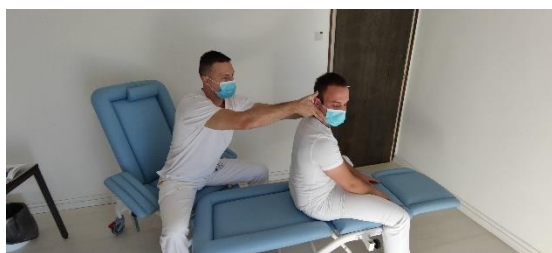Epleyev postupak češće se koristi jer za njegovu učinkovitost prema GRADE sustavu postoje dokazi razine A, dok su kod Semontovog postupka dokazi razine C.(43)

Iako su postupci ako se izvršavaju pravilno sigurni za izvođenje kod većine pacijenata, postoje i neke kontraindikacije. U relativne spadaju bolovi u leđima, pretilost, poremećaji pokretljivosti, kardiološke i respiratorne tegobe. Apsolutne kontraindikacije su svježi prijelomi, operativni zahvati u području vrata, reumatoidni artritis, Downov sindrom, stenozna vratnih arterija i vratna kifoskolioza.(36)

#### Epleyev repozicijski postupak

Epleyev repozicijski postupak opisao je Epley 1992.g. Postupak se izvodi na način da pacijent sjedi na krevetu. Glava je rotirana za 45° u stranu zahvaćenog uha. Pacijent se brzo polegne na leđa tako da glava bude u retrofleksiji od 30° (postavi se jastuk pod ramena ili glava visi preko ruba kreveta) i dalje rotirana prema zahvaćenom uhu. Položaj se zadrži jednu minutu te se nakon toga glava okreće za 90° na suprotnu stranu. Ponovno se čeka jedna minuta. Zatim se glava okreće ponovno za 90° u smjeru nezahvaćenog uha na način da se pacijent okreće na bok pri čemu je lice okrenuto prema podlozi ili podu. Nakon jedne minute pacijenta polako posjednemo u završni sjedeći položaj sa lagano flektiranom glavom i taj se položaj zadrži jednu minutu.(13,36,44) (Slika 8.)

Slika 8. Epleyev repozicijski postupak

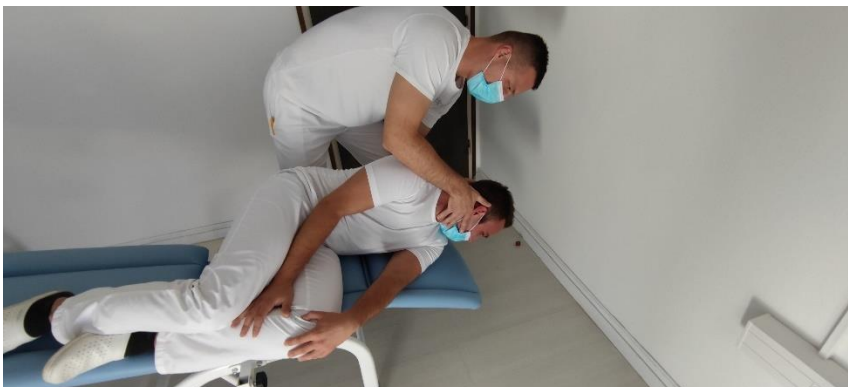
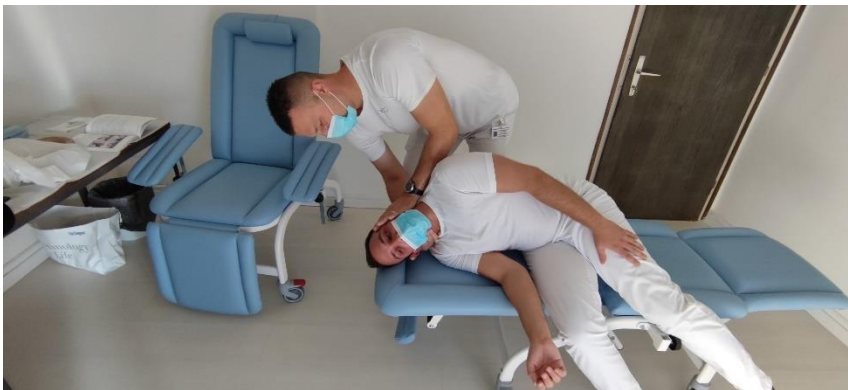
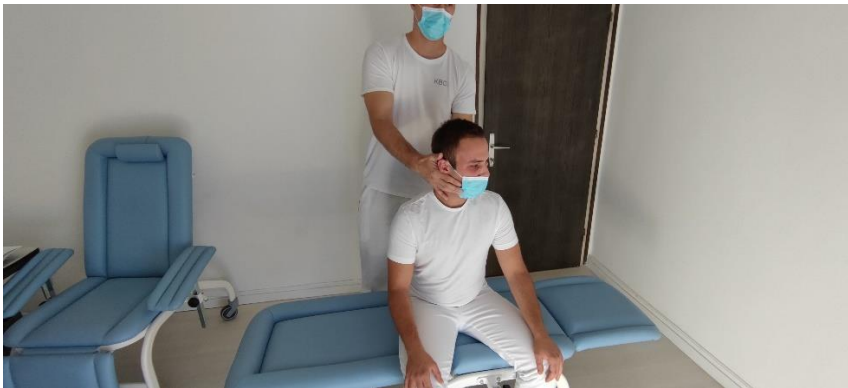Izvor: autor

## Semontov postupak oslobađanja

Semontov postupak oslobađanja izvodi se tako da pacijent sjedi na rubu kreveta a glava mu je rotirana za 45° prema zdravoj strani. Pacijenta se zatim naglo polegne na bok zahvaćene strane. Taj položaj zadrži se 3 minute. Nakon toga pacijenta naglo postavljamo u ležeći položaj na drugom boku s tim da je položaj glave ostao nepromijenjen tako da je glava i dalje rotirana prema zdravoj strani. Položaj se zadrži 3 minute i zatim pacijenta vraćamo u početni sjedeći položaj.(36,44) (Slika 9.)

Slika 9. Semontov postupak oslobađanja



Izvor: autor



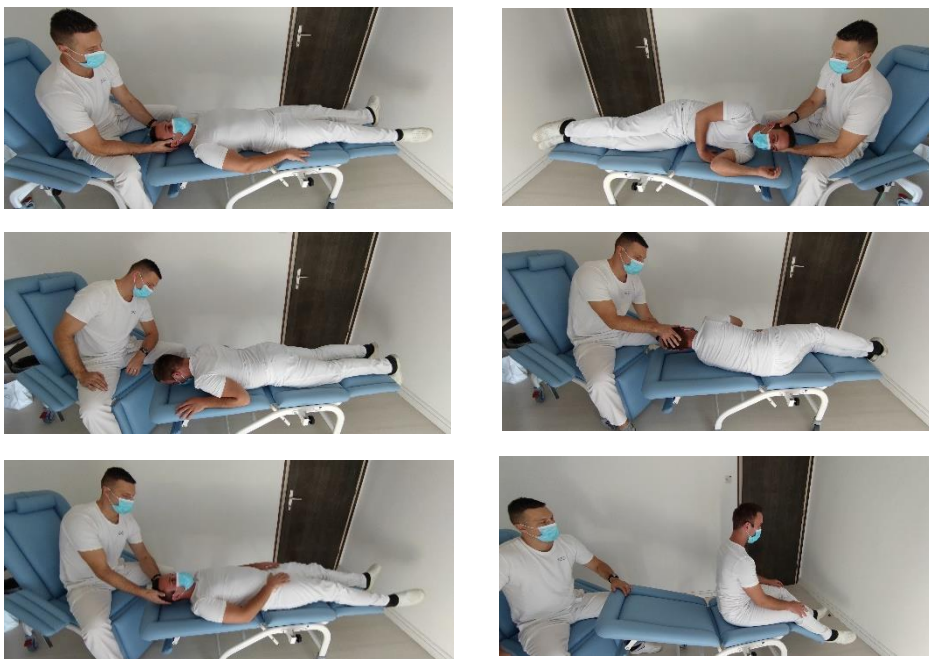## 8.2. Rehabilitacija HC BPPV-a

U rehabilitaciji HC BPPV-a koriste se mnogi repozicijski manevri poput „barbecue roll“ postupka, „log-roll“ postupka, Gufonijev postupak, Zuma manevar, Casanijev postupak, Vannucchi-Asprella postupak. Odabir odgovarajućeg postupka koji će se provesti ovisi o tipu HC BPPV-a odnosno o tome javlja li se pri „supine roll“ testu geotropni ili apogeotropni nistagmus (40,45)

### „Barbecue roll“ postupak

Ovaj postupak jedan je od češće korištenih postupaka za liječenje HC BPPV-a sa geotropnim nistagmusom. Izvođenje započinje tako da pacijent leži na leđima sa glavom u srednjem položaju 30 sekundi. Nakon toga pacijent se okreće za 90° u smjeru zdrave strane i leži na boku dok mu ispitivač pridrži glavu da ostane u srednjem položaju. Taj položaj zadrži se 30 sekundi te se pacijent ponovo rotira za 90° u istom smjeru tako da leži na trbuhu a čelo je na podlozi i ostaje u tom položaju 30 sekundi. Pacijent se opet rotira na istu stranu za 90° te sada leži na boku zahvaćene strane dok mu je glava u srednjem položaju ostaje tako 30 sekundi. Na kraju vraćamo pacijenta u sjedeći položaj. (Slika 10.) Nakon kraće pauze postupak se može ponoviti. (40,45)

Slika 10. „Barbecue roll“ postupak

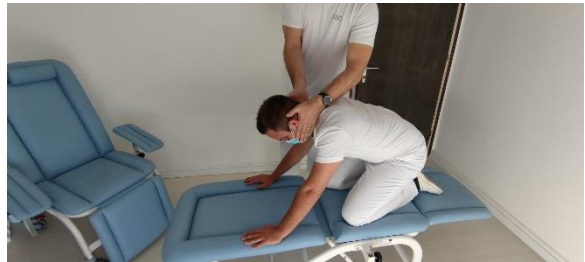
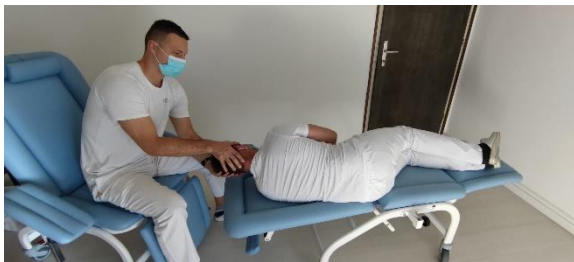
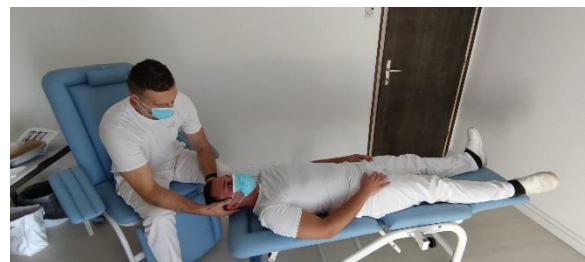
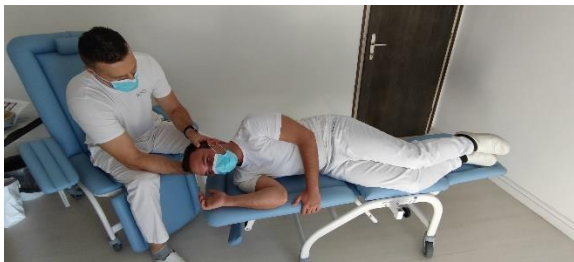Izvor: autor

## „Log-roll“ postupak

Izvodi se na način da je pacijent u početnom položaju na boku zahvaćene strane. Zatim se rotira po uzdužnoj osi u smjeru zdrave strane. Rotira se za 90° i taj se položaj zadrži do jedne minute. Kada dospije u položaj u kojem leži na zdravom boku iz tog položaja se postavlja u klečeći položaj sa glavom u blagoj fleksiji.(46) (Slika 11.)

Slika 11. „Log-roll“ postupak

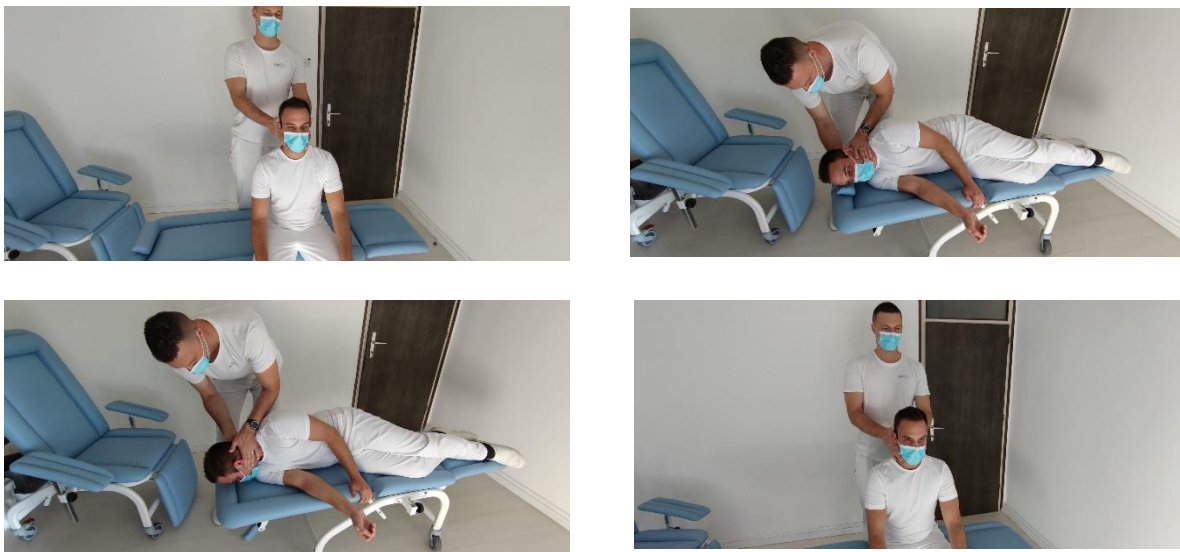

Izvor: autor

## Casanijev postupak

Casanijev postupak naziva se još i modificiranim Semontovim postupkom. Nakon menopauze može se javiti migrenski položajni nistagmus koji karakterizira apogeotropni horizontalni nistagmus. U slučaju kupulolitijaze HC BPPV-a koja je rijetka javlja se takav nistagmus. Taj nistagmus dobro reagira na Casinijev postupak repozicije. Kada se učini repozicija ukoliko se radi o migrenskom položajnom nistagmusu on perzistira tako da nam Casinijev postupak može poslužiti kod diferencijalne dijagnoze. Izvodi se na sljedeći način. Pacijent sjedi na rubu kreveta s glavom u srednjem položaju. Pacijenta naglo polegnemo na bok zahvaćene strane dok glava ostaje u istom položaju. Položaj se zadrži jednu minutu a zatim pacijentovu glavu okrenemo prema podlozi. Nakon jedne minute pacijenta vraćamo u sjedeći položaj.(40) (Slika 12.)

Slika 12. Casanijev postupak



Izvor: autor

## Gufonijev postupak

Pomoću Gufonijevog postupka može se uspješno liječiti kanalolitijaza i kupulolitijaza lateralnih polukružnih kanalića(11). Kada se radi o geotropnom horizontalnom nistagmusu Gufonijev postupak se izvodi tako da pacijent u početnom položaju sjedi na rubu kreveta sa glavom u srednjem položaju. Pacijenta se naglo polegne na bok nezahvaćene strane a glava ne

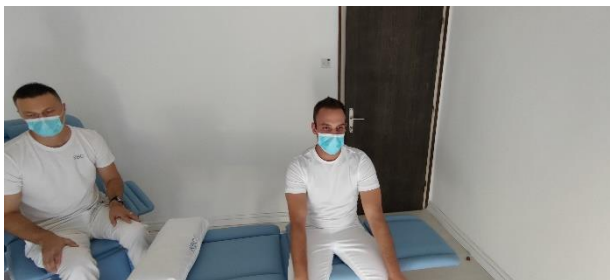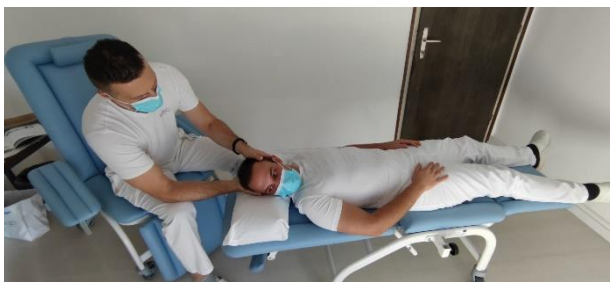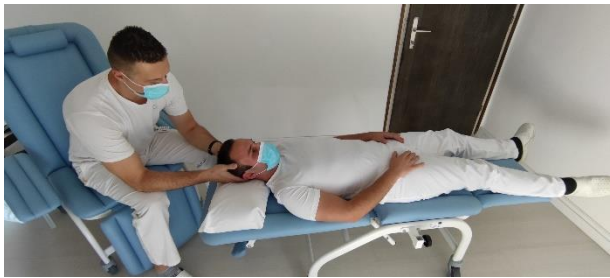mijenja položaj. Taj položaj zadrži se dvije minute i zatim se pacijentova glava okrene za 45° prema podlozi i tako ostaje dvije minute nakon čega pacijenta vratimo u sjedeći položaj.

U slučaju apogeotropnog horizontalnog nistagmusa početni je položaj isti samo pacijenta poliježemo na bok zahvaćene strane i taj položaj se zadrži dvije minute. Nakon toga pacijentova glava okreće se prema gore i taj se položaj zadrži dvije minute nakon čega pacijenta vraćamo u sjedeći položaj.(40,47)

### Vannucchi-Asparella postupak

Ovaj postupak izvodi se tako da pacijent sjedi te ga naglo polegnemo na leđa sa glavom u srednjem položaju i fleksiji od 30°(postavi se jastuk ili podigne uzglavlje kreveta). Nakon 30 sekundi glavu okrenemo prema nezahvaćenoj strani. Položaj se zadrži 30 sekundi i zatim podižemo pacijenta u sjedeći položaj dok se položaj glave ne mijenja u odnosu na rame.(46,48) (Slika 13.)

Slika 13. Vannucchi-Asparella postupak

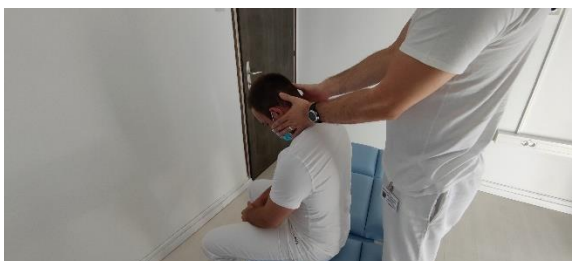
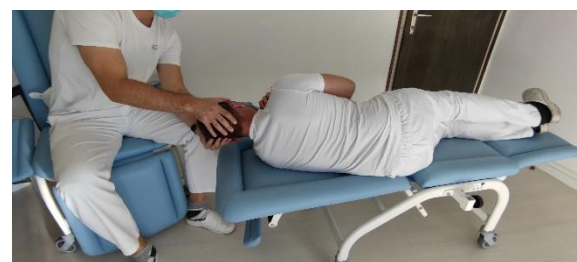
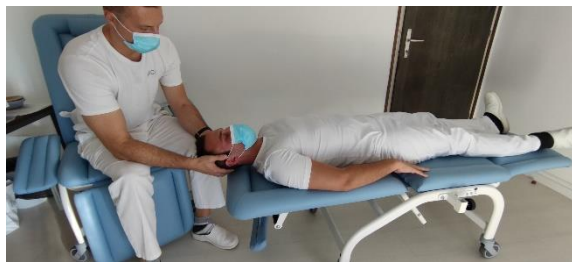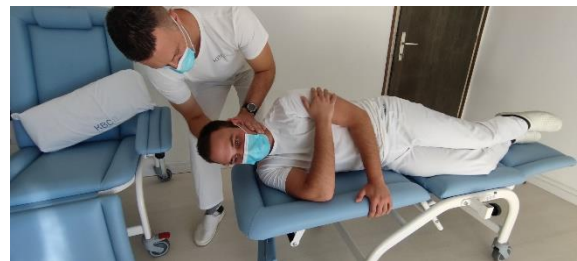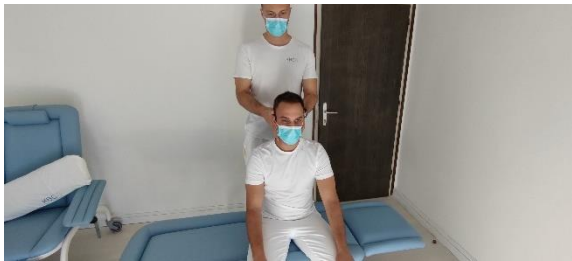Izvor: auto

## Zuma manevar

Zuma manevar kod apogeotropnog horizontalnog nistagmusa izvodi se tako da pacijenta iz sjedećeg položaja brzo polegnemo na bok zahvaćene strane i taj položaj se zadrži 3 minute. Pacijent tada okreće glavu za 90° u smjeru nezahvaćene strane tako da se okrene na leđa a glava je usmjerena prema stropu. Nakon 3 minute u tom položaju pacijent glavu okreće prema ramenu nezahvaćene strane. I ovaj položaj se zadrži 3 minute nakon čega pacijent blago flektira glavu i polako se postavi u sjedeći položaj.(40) (Slika 14.)

Slika 14. Zuma manevar



Izvor: autor

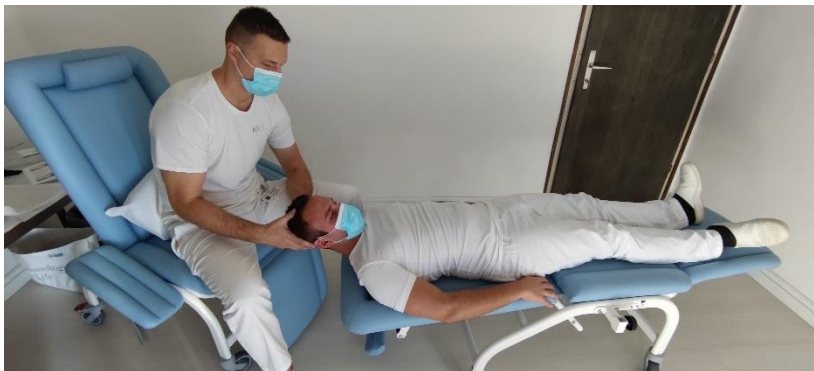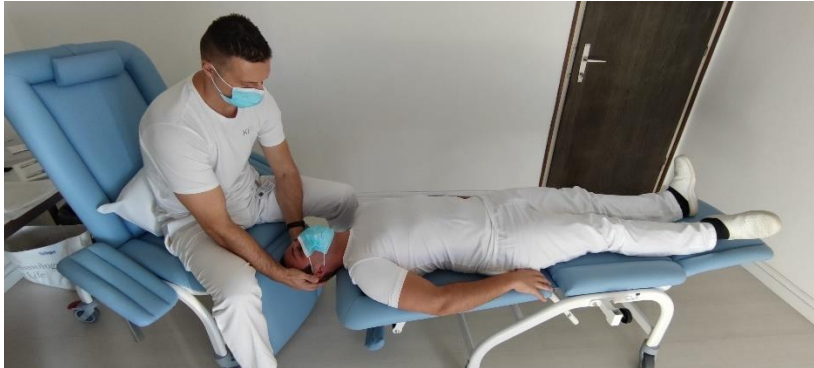### 8.3. Rehabilitacija AC BPPV-a

U rehabilitaciji AC BPPV-a koriste se Yacovinov i Rahkov manevar. Također mogu se koristiti Epley manevar i Semontov postupak oslobođenja ali se izvode za onu stranu koja je suprotna od zahvaćene.(31)

#### Yacovinov manevar

Yacovinov manevar izvodi se tako da pacijent u početnom položaju sjedi na krevetu. Pacijenta se zatim polegne na leđa tako da mu je glava u maksimalnoj ekstenziji preko ruba kreveta i taj se položaj zadrži jednu minutu. Nakon toga pacijentovu glavu podižemo u maksimalnu fleksiju te se položaj zadrži jednu minutu. Pacijenta sa flektiranom glavom vraćamo u sjedeći položaj. Postupak se ponavlja tri puta sa pet minuta pauze između ponavljanja.(49) (Slika 15.)

Slika 15. Yacovino manevar

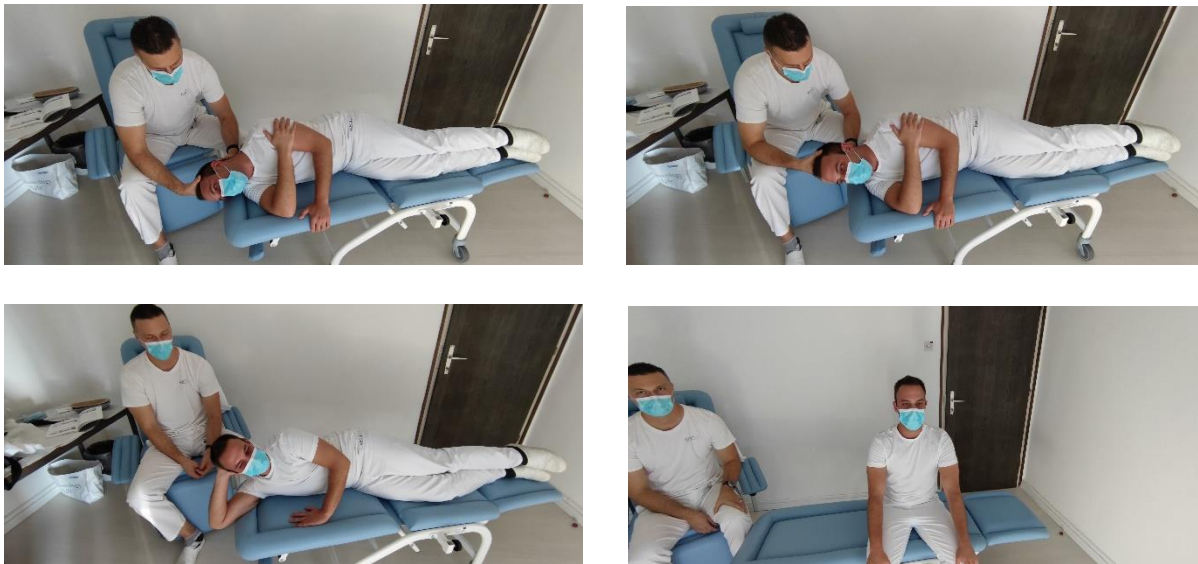


Izvor: autor

## Rahkov manevar

Rahkov postupak izvodi se tako da pacijent leži na boku zdrave strane dok mu glava visi preko ruba kreveta za 20-25° i ispitivač ju pridržava u tom položaju 30 sekundi. Zatim ispitivač podiže pacijentovu glavu u vodoravni položaj koji se također zadrži 30 sekundi. Nakon toga pacijent podiže glavu za 20-25° prema gore tako da se osloni na vlastitu ruku. Položaj se zadrži 30 sekundi i onda pacijenta postavimo u sjedeći položaj da se odmori dvije minute. Postupak se završava Semontovim postupkom oslobođenja za istu stranu.(46,50) (Slika 16.)

Slika 16. Rahkov manevar



Izvor: autor

## 9. Zaključak

Benigni paroksizmalni pozicijski vertigo kojem su uglavnom pogodnije starije osobe najčešći je vestibularni poremećaj kojim su najviše pogođene starije osobe. Iako se naziva benigni ovaj poremećaj nije nimalo bezazlen jer može značajno narušiti kvalitetu života. Također povećava mogućnost padova a samim time i težih ozljeda. Potrebno ga je pravovremeno i točno dijagnosticirati kako bi što ranije započeli proces liječenja. Kod dijagnoze je ključno odrediti o kojem se polukružnom kanaliću radi kako bi mogli odrediti koji će se repozicijski postupak provesti. Liječenje BPPV-a repozicijskim manevrima veoma je uspješno tako da već nakon jednog tretmana u većini slučajeva dolazi do poboljšanja pacijentovog stanja a samim time i kvalitete života. Iako je BPPV opisan 1897. godine navedeni repozicijski postupci koji se koriste već nekoliko desetljeća još uvijek su najbolji izbor za liječenje ovog stanja.



## 10. Literatura

1. Bhattacharyya N, Hollingsworth DB, Mahoney K, O'Connor S. Plain Language Summary: Benign Paroxysmal Positional Vertigo. *Otolaryngol Head and Neck Surg.* 2017;156(3):417-25.
2. Martens C, Goplen FK, Aasen T, Nordfalk KF, Nordahl SHG. Dizziness handicap and clinical characteristics of posterior and lateral canal BPPV. *Eur Arch Otorhinolaryngol.* 2019 Aug;276(8):2181-2189. doi: 10.1007/s00405-019-05459-9. Epub 2019 May 14. PMID: 31089808.
3. Kim HJ, Park J, Kim JS. Update on benign paroxysmal positional vertigo. *J Neurol.* 2021 May;268(5):1995-2000. doi: 10.1007/s00415-020-10314-7. Epub 2020 Nov 24. Erratum in: *J Neurol.* 2021 Feb 23;: PMID: 33231724; PMCID: PMC7684151.
4. Hornibrook J. Benign Paroxysmal Positional Vertigo (BPPV): History, Pathophysiology, Office Treatment and Future Directions. *Int J Otolaryngol.* 2011;2011:835671. doi: 10.1155/2011/835671. Epub 2011 Jul 25. PMID: 21808648; PMCID: PMC3144715.
5. Bressi F, Vella P, Moffa A, Sterzi S, Papalia R, Casale M. i sur. Vestibular rehabilitation in benign paroxysmal positional vertigo: Reality or fiction?. *Int J Immunopathol Pharmacol.* 2017;30(2):113-22.
6. Anderhuber F, Fanghanel J, Nitsch R, Pera F (2009) *Waldeyerova anatomija čovjeka*, 17. njemačko izdanje, Prvo hrvatsko izdanje, Zagreb, Republika Hrvatska (p: 412), Golden marketing-Tehnička knjiga.
7. Krmpotić-Nemanić J, Marušić A (2007) *Anatomija čovjeka*, Drugo izdanje, Zagreb, Republika Hrvatska, Medicinska naklada.
8. Bisdorff AR, Staab JP, Newman-Toker DE. Overview of the International Classification of Vestibular Disorders. *Neurol Clin.* 2015 Aug;33(3):541-50, vii. doi: 10.1016/j.ncl.2015.04.010. PMID: 26231270.
9. Bisdorff A, Von Brevern M, Lempert T, Newman-Toker DE. Classification of vestibular symptoms: towards an international classification of vestibular disorders. *J Vestib Res.* 2009;19(1-2):1-13. doi: 10.3233/VES-2009-0343. PMID: 19893191.
10. Pfeiffer ML, Anthamatten A, Glassford M. Assessment and treatment of dizziness and vertigo. *Nurse Pract.* 2019 Oct;44(10):29-36. doi: 10.1097/01.NPR.0000579744.73514.4b. PMID: 31568028.

11. Jeong SH, Kim JS, Kim HJ, Choi JY, Koo JW, Choi KD, Park JY, Lee SH, Choi SY, Oh SY, Yang TH, Park JH, Jung I, Ahn S, Kim S. Prevention of benign paroxysmal positional vertigo with vitamin D supplementation: A randomized trial. *Neurology*. 2020 Sep 1;95(9):e1117-e1125. doi: 10.1212/WNL.0000000000010343. Epub 2020 Aug 5. PMID: 32759193.
12. Martens C, Goplen FK, Aasen T, Nordfalk KF, Nordahl SHG. Dizziness handicap and clinical characteristics of posterior and lateral canal BPPV. *Eur Arch Otorhinolaryngol*. 2019 Aug;276(8):2181-2189. doi: 10.1007/s00405-019-05459-9. Epub 2019 May 14. PMID: 31089808.
13. Imai T, Takeda N, Ikezono T, Shigeno K, Asai M, Watanabe Y, Suzuki M; Committee for Standards in Diagnosis of Japan Society for Equilibrium Research. Classification, diagnostic criteria and management of benign paroxysmal positional vertigo. *Auris Nasus Larynx*. 2017 Feb;44(1):1-6. doi: 10.1016/j.anl.2016.03.013. Epub 2016 May 9. PMID: 27174206.
14. Fife TD. Approach to the History and Evaluation of Vertigo and Dizziness. *Continuum (Minneapolis, Minn)*. 2021 Apr 1;27(2):306-329. doi: 10.1212/CON.0000000000000938. PMID: 34351108.
15. Parnes LS, Agrawal SK, Atlas J. Diagnosis and management of benign paroxysmal positional vertigo (BPPV). *CMAJ*. 2003 Sep 30;169(7):681-93. PMID: 14517129; PMCID: PMC202288.
16. von Brevern M. Benign paroxysmal positional vertigo. *Semin Neurol*. 2013 Jul;33(3):204-11. doi: 10.1055/s-0033-1354590. Epub 2013 Sep 21. PMID: 24057823.
17. Vaduva C, Estéban-Sánchez J, Sanz-Fernández R, Martín-Sanz E. Prevalence and management of post-BPPV residual symptoms. *Eur Arch Otorhinolaryngol*. 2018 Jun;275(6):1429-1437. doi: 10.1007/s00405-018-4980-x. Epub 2018 Apr 23. PMID: 29687182.
18. Moon SY, Kim JS, Kim BK, Kim JI, Lee H, Son SI, Kim KS, Rhee CK, Han GC, Lee WS. Clinical characteristics of benign paroxysmal positional vertigo in Korea: a multicenter study. *J Korean Med Sci*. 2006 Jun;21(3):539-43. doi: 10.3346/jkms.2006.21.3.539. PMID: 16778402; PMCID: PMC2729964.
19. Baloh RW, Honrubia V, Jacobson K. Benign positional vertigo: clinical and oculographic features in 240 cases. *Neurology* 1987;37:371-8.
20. Zanetti D, Campovecchi CB, Balzanelli C, Pasini S. Paroxysmal positional vertigo after cochlear implantation. *Acta Otolaryngol*. 2007;127(5):452-8.

21. Gross EM, Rens BD, Viirre ES, Nelson JR, Harris JP. Intractable benign paroxysmal positional vertigo in patients with Ménière's disease. *Laryngoscope* 2000;110:655–9.
22. Lempert T, Leopold M, von Brevern M, Neuhauser H. Migraine and benign positional vertigo. *Ann Otol Rhinol Laryngol* 2000;109:1176
23. Aydin E, Akman K, Yerli H, Ozluoglu L. Benign paroxysmal positional vertigo after radiologic scanning: a case series. *J Med Case Reports*. 2008; 2: 92.
24. Maslovara S, Butković-Soldo S, Drviš P, Trotić R, Branica S, Habek M i sur. Hrvatske smjernice za dijagnostiku i liječenje benignog paroksizmalnog pozicijskog vertigo (BPPV-a). *Liječnički Vjesnik*. 2015;137:335-42
25. Giacomini PG, Alessandrini M, Magrini A. Long-term postural abnormalities in benign paroxysmal positional vertigo. *ORL J Otorhinolaryngol Relat Spec* 2002; 64: 237–241.
26. Honrubia V, Baloh RW, Harris MR, Jacobson K. Paroxysmal positional vertigo syndrome. *Am J Otol* 1999;20(4):465–70.
27. Pérez-Vázquez P, Franco-Gutiérrez V. Treatment of benign paroxysmal positional vertigo. A clinical review. *J Otol*. 2017;12(4):165-73.
28. Maslovara S, Butković-Soldo S. Najčešći vestibularni poremećaj. *Osijek: Medicinski fakultet Sveučilišta „Josipa Jurja Strossmayera“ u Osijeku*; 2019.
29. Ruckenstein MJ. Therapeutic efficacy of the Epley canalith repositioning maneuver. *Laryngoscope* 2001;111(6):940-5.
30. Kim HJ, Park J, Kim JS. Update on benign paroxysmal positional vertigo. *J Neurol*. 2021 May;268(5):1995-2000. doi: 10.1007/s00415-020-10314-7. Epub 2020 Nov 24. Erratum in: *J Neurol*. 2021 Feb 23;: PMID: 33231724; PMCID: PMC7684151.
31. Argaet EC, Bradshaw AP, Welgampola MS. Benign positional vertigo, its diagnosis, treatment and mimics. *Clin Neurophysiol Pract*. 2019 Apr 6;4:97-111. doi: 10.1016/j.cnp.2019.03.001. PMID: 31193795; PMCID: PMC6542326.
32. Choi JY, Park YM, Lee SH, Choi J, Hyun SW, Song JM, Kim HJ, Oh HJ, Kim JS. Linear Vertigo in Benign Paroxysmal Positional Vertigo: Prevalence and Mechanism. *Cerebellum*. 2021 Apr;20(2):160-168. doi: 10.1007/s12311-020-01196-6. Epub 2020 Oct 5. PMID: 33015731.
33. Mandalà M, Salerni L, Nuti D. Benign Positional Paroxysmal Vertigo Treatment: a Practical Update. *Curr Treat Options Neurol*. 2019 Dec 5;21(12):66. doi: 10.1007/s11940-019-0606-x. PMID: 31807976.

34. Jackson LE, Morgan B, Fletcher JC Jr, Krueger WW. Anterior canal benign paroxysmal positional vertigo: an underappreciated entity. *Otol Neurotol.* 2007 Feb;28(2):218-22. doi: 10.1097/01.mao.0000247825.90774.6b. PMID: 17159665.
35. Lopez-Escamez JA, Molina MI, Gamiz M, Fernandez-Perez AJ, Gomez M, Palma MJ, Zapata C. Multiple positional nystagmus suggests multiple canal involvement in benign paroxysmal vertigo. *Acta Otolaryngol.* 2005 Sep;125(9):954-61. doi: 10.1080/00016480510040146. PMID: 16193587.
36. Bhattacharyya N, Gubbels SP, Schwartz SR, Edlow JA, El-Kashlan H, Fife T, Holmberg JM, Mahoney K, Hollingsworth DB, Roberts R, Seidman MD, Steiner RW, Do BT, Voelker CC, Waguespack RW, Corrigan MD. Clinical Practice Guideline: Benign Paroxysmal Positional Vertigo (Update). *Otolaryngol Head Neck Surg.* 2017 Mar;156(3\_suppl):S1-S47. doi: 10.1177/0194599816689667. PMID: 28248609.
37. Mendeš T, Maslovara S, Včeva A, Butković Soldo S. Role of Vestibular Evoked Myogenic Potentials as an Indicator of Recovery in Patients with Benign Paroxysmal Positional Vertigo. *Acta Clin Croat.* 2017 Dec;56(4):756-764. doi: 10.20471/acc.2017.56.04.25. PMID: 29590733.
38. Talmud JD, Coffey R, Edemekong PF. Dix Hallpike Maneuver. 2021 Jul 23. In: *StatPearls [Internet].* Treasure Island (FL): StatPearls Publishing; 2021 Jan-. PMID: 29083696.
39. Lv T, Yao QX, Wang H, Luo Q, Yu DZ, Shi HB, Yin SK. [Characteristics of Dix-Hallpike test induced nystagmus]. *Lin Chung Er Bi Yan Hou Tou Jing Wai Ke Za Zhi.* 2018 Jul;32(14):1086-1090. Chinese. doi: 10.13201/j.issn.1001-1781.2018.14.011. PMID: 30550153.
40. Zuma E Maia F, Ramos BF, Cal R, Brock CM, Mangabeira Albernaz PL, Strupp M. Management of Lateral Semicircular Canal Benign Paroxysmal Positional Vertigo. *Front Neurol.* 2020 Sep 15;11:1040. doi: 10.3389/fneur.2020.01040. PMID: 33041982; PMCID: PMC7522363.
41. Maslovara S, Butković-Soldo S. *Vestibularna rehabilitacija.* Vukovar: Veleučilište Lavoslav Ružička u Vukovaru; 2011.
42. Furman JM, Cass SP. Benign paroxysmal positional vertigo. *N Engl J Med.* 1999 Nov 18;341(21):1590-6. doi: 10.1056/NEJM199911183412107. PMID: 10564690.
43. GuyattGH, OxmanAD, VistGE i sur.GRADE:an emerging consensus on rating quality of evidence and strenght of recommendations. *Br Med J* 2008;336(7650):924-6.

44. Lovato A, Marioni G, Monzani D, Rossetini G, Genovese E, de Filippis C. Physical Therapy for Benign Positional Vertigo of Posterior Canal: The Role of Alternated Epley and Semont Maneuvers. *Ear Nose Throat J.* 2021;145561320980183.
45. Ramos BF, Cal R, Brock CM, Mangabeira Albernaz PL, Zuma e Maia F. Apogeotropic variant of horizontal semicircular canal benign paroxysmal positional vertigo: Where are the particles? *Audiol Res.* 2019 Aug 29;9(2):228. doi: 10.4081/audiores.2019.228. PMID: 31579489; PMCID: PMC6766685.
46. Maslovara S, Butković-Soldo S, Drviš P, Trotić R, Branica S, Habek M i sur. Hrvatske smjernice za dijagnostiku i liječenje benignog paroksizmalnog pozicijskog vertigo (BPPV-a). *Liječnički Vjesnik.* 2015;137:335-42.
47. Fu W, Han J, Chang N, Wei D, Bai Y, Wang Y, He F, Wang X. Corrigendum to "Immediate efficacy of Gufoni maneuver for horizontal canal benign paroxysmal positional vertigo (HC-BPPV): A meta-analysis" [*Auris Nasus Larynx* (2020) 48-54]. *Auris Nasus Larynx.* 2020 Feb;47(1):171-172. doi: 10.1016/j.anl.2019.07.001. Epub 2019 Jul 13. Erratum for: *Auris Nasus Larynx.* 2019 May 28;: PMID: 31311683.
48. Singh J, Bhardwaj B. Lateral Semicircular Canal BPPV...Are We Still Ignorant? *Indian J Otolaryngol Head Neck Surg.* 2020 Jun;72(2):175-183. doi: 10.1007/s12070-019-01737-4. Epub 2019 Sep 26. PMID: 32551274; PMCID: PMC7276455.
49. Yang X, Ling X, Shen B, Hong Y, Li K, Si L, Kim JS. Diagnosis strategy and Yacovino maneuver for anterior canal-benign paroxysmal positional vertigo. *J Neurol.* 2019 Jul;266(7):1674-1684. doi: 10.1007/s00415-019-09312-1. Epub 2019 Apr 8. PMID: 30963252.
50. Rahko T. The test and treatment methods of benign paroxysmal positional vertigo and an addition to the management of vertigo due to the superior vestibular canal (BPPV-SC). *Clin Otolaryngol Allied Sci.* 2002 Oct;27(5):392-5. doi: 10.1046/j.1365-2273.2002.00602.x. PMID: 12383304.

## Privitak A: popis ilustracija

### Slike

1. Slika 1. Anatomija uha
2. Slika 2. Koštani labirint
3. Slika 3. Membranski labirint
4. Slika 4. Kanalolitijaza, kupulolitijaza i vestibulolitijaza
5. Slika 5. Dix-Hallpike proba
6. Slika 6. Supine roll test
7. Slika 7. Side-lying proba
8. Slika 8. Epleyev repozicijski postupak
9. Slika 9. Semontov postupak oslobođenja
10. Slika 10. „Barbecue roll“ postupak
11. Slika 11. „Log-roll“ postupak
12. Slika 12. Casanijev postupak
13. Slika 13. Vannucchi-Asparella postupak
14. Slika 14. Zuma manevar
15. Slika 15. Yacovinov manevar
16. Slika 16. Rahkov manevar

## Životopis

Ime i prezime: Denis Miškulin

Datum i mjesto rođenja: 10.09.1986., Rijeka

Email: [dmiskulin1@gmail.com](mailto:dmiskulin1@gmail.com)

Mob: 099 35544909

### Obrazovanje:

2018. upisujem Diplomski stručni sveučilišni studij Fizioterapija pri Fakultetu zdravstvenih studija u Rijeci

2012. stječem zvanje prvostupnika fizioterapije na Medicinskom fakultetu u Rijeci

2005. maturirao u srednjoj Medicinskoj školi u Rijeci- fizioterapeutski tehničar

### Radno iskustvo:

2012.-2013. fizioterapeut - pripravnički staž u Specijalnoj bolnici za ortopediju Lovran

2014.-2019. fizioterapeut u HNK Rijeka

2019.- Zavod za audiologiju i fonijatriju KBC Rijeka

Jezici: hrvatski i engleski

Vozačka dozvola: B kategorija