

Terapija boli i oporavak motorike pomoću kineziterapije u bolesnika s puknućem prednjeg križnog ligamenta.

Lukić, Anna

Master's thesis / Diplomski rad

2023

Degree Grantor / Ustanova koja je dodijelila akademski / stručni stupanj: **University of Zagreb, Faculty of Kinesiology / Sveučilište u Zagrebu, Kineziološki fakultet**

Permanent link / Trajna poveznica: <https://um.nsk.hr/um:nbn:hr:117:682742>

Rights / Prava: [Attribution-ShareAlike 4.0 International](#) / [Imenovanje-Dijeli pod istim uvjetima 4.0 međunarodna](#)

Download date / Datum preuzimanja: **2024-07-19**



Repository / Repozitorij:

[Repository of Faculty of Kinesiology, University of Zagreb - KIFoREP](#)



SVEUČILIŠTE U ZAGREBU

KINEZIOLOŠKI FAKULTET

(studij za stjecanje akademskog naziva:

magistar kineziologije)

Anna Lukić

**TERAPIJA BOLI I OPORAVAK MOTORIKE
POMOĆU KINEZITERAPIJE U BOLESNIKA S
PUKNUĆEM PREDNJEG KRIŽNOG
LIGAMENTA**

diplomski rad

Mentor:

prof.dr.sc. Iris Zavoreo

Zagreb, ožujak, 2023.

TEMELJNA DOKUMENTACIJSKA KARTICA

Sveučilište u Zagrebu

Kineziološki fakultet Zagreb

Horvaćanski zavoj 15, 10000 Zagreb, Hrvatska

Naziv studija: Kineziologija; **smjer:** Kondicijska priprema sportaša

Vrsta studija: sveučilišni

Razina kvalifikacije: integrirani prijediplomski i diplomski studij

Studij za stjecanje akademskog naziva: Sveučilišna magistra kondicijske pripreme sportaša

Znanstveno područje: Društvene znanosti

Znanstveno polje: Kineziologija

Vrsta rada: Stručni rad

Tema rada

Mentor: prof. dr. sc. Iris Zavoreo

Pomoć pri izradi:

TERAPIJA BOLI I OPORAVAK MOTORIKE POMOĆU KINEZITERAPIJE U BOLESNIKA S PUKNUĆEM PREDNJEG
KRIŽNOG LIGAMENTA
Anna Lukić,0034076621

Sastav Povjerenstva za ocjenu i obranu diplomskog rada i diplomskog ispita:

1. prof. dr. sc. Iris Zavoreo - mentor
2. doc.dr.sc.Tatjana Trošt Bobić
3. izv.prof.dr.sc. Lidija Petrinović

Broj etičkog odobrenja:

Rad je u tiskanom i elektroničkom (pdf format) obliku pohranjen u Knjižnici Kineziološkog fakulteta,
Horvaćanski zavoj 15, Zagreb

BASIC DOCUMENTATION CARD
(all CALIBRI 10)

GRADUATE THESIS

University of Zagreb

Faculty of Kinesiology Zagreb

Horvacanski zavoj 15, 10000 Zagreb, Croatia

Title of study program: Kinesiology; course Conditioning of athletes

Type of program: University

Level of qualification: Integrated undergraduate and graduate

Acquired title: University Master of Conditioning of athletes

Scientific area: Social science

Scientific field: Kinesiology

Type of thesis: Theoretical or conceptual thesis

Thesis subject

Mentor: prof.dr.sc. Iris Zavoreo

Technical support:

PAIN THERAPY AND MOTOR RECOVERY WITH THE HELP OF KINESITHERAPY IN A PATIENT WITH A RUPTURE OF
THE ANTERIOR CRUCIATE LIGAMENT

Anna Lukić,0034076621

Thesis defence committee:

1. Iris Zavoreo
2. doc.dr.sc.Tatjana Trošt Bobić
3. izv.prof.dr.sc. Lidija Petrinović

Ethics approval number:

Printed and electronic (pdf format) version of thesis is deposited in Library of the Faculty of Kinesiology,
Horvacanski zavoj 15, Zagreb

Ovim potpisima se potvrđuje da je ovo završena verzija završnog rada koja je obranjena pred Povjerenstvom, s unesenim korekcijama koje je Povjerenstvo zahtijevalo na obrani te da je ova tiskana verzija istovjetna elektroničkoj verziji predanoj u Knjižnici.

Mentor:

prof.dr.sc. Iris Zavoreo

upisati titulu, ime i prezime

Student:

Anna Lukić

upisati ime i prezime

TERAPIJA BOLI I OPORAVAK MOTORIKE POMOĆU KINEZITERAPIJE U BOLESNIKA S PUKNUĆEM PREDNJEG KRIŽNOG LIGAMENTA

Sažetak

Puknuće prednjeg križnog ligamenta može biti vrlo iscrpljujuće i bolno te dovodi do gubitka opsega pokreta koljena, poteškoća pri hodanju i nestabilnosti zgloba. U ovom završnom radu raspravljat ćemo o anatomiji i funkciji koljena, uzrocima i simptomima pucanja prednjeg križnog ligamenta i mogućnostima liječenja istog. Ruptura prednjeg križnog ligamenta (ACL) uobičajena je ozljeda koljena, osobito kod sportaša koji se bave sportovima visokog intenziteta koji uključuju nagle promjene smjera ili zakretne pokrete. Rekonstrukcija ACL-a kirurški je zahvat koji uključuje zamjenu pokidanog ACL-a novim graftom ligamenta. Međutim, još uvijek je u tijeku rasprava u medicinskoj zajednici o optimalnom vremenu i tehnici za rekonstrukciju ACL-a, kao i učinkovitosti različitih rehabilitacijskih protokola. Osim toga, postoji rizik od ponovnog kidanja rekonstruiranog ACL-a, što može zahtijevati daljnju operaciju i odgoditi oporavak. Sveukupno, ponovna ruptura i rekonstrukcija ACL-a složena je tema koja zahtijeva pažljivo razmatranje i individualizirano planiranje liječenja. Rehabilitacija nakon rekonstrukcije ACL kritičan je aspekt procesa oporavka i prilagođena je individualnim potrebama i ciljevima svakog pacijenta. Postoje različiti rehabilitacijski programi koji imaju za cilj optimizirati cijeljenje transplantata, poboljšati raspon pokreta, snagu i stabilnost te omogućiti siguran povratak sportu i drugim aktivnostima. Ovi programi obično uključuju kombinaciju vježbi, manualne terapije, neuromuskularnog treninga i funkcionalnih vježbi. Vrijeme i intenzitet svake faze procesa rehabilitacije varira ovisno o dobi pacijenta, razini tjelesne aktivnosti i vrsta transplantata koji se uzima za rekonstrukciju. Neophodno je blisko surađivati s fizikalnim terapeutom ili sportskim trenerom koji ima iskustva s rehabilitacijom ACL-a kako bi se osigurali najbolji mogući ishodi. Bitno je istaknuti da je proces rehabilitacije specifičan i često dugotrajan proces koji zahtijeva strpljenje i predanost pacijenta kako bi došlo do optimalnih rezultata.

Ključne riječi: ACL, rekonstrukcija, graft, individualni program, rehabilitacija, neuromuskularni trening, terapeut.

Abstract

An anterior cruciate ligament tear can be very debilitating and painful, leading to loss of knee range of motion, difficulty walking, and joint instability. In this final paper, we will discuss the anatomy and function of the knee, the causes and symptoms of an anterior cruciate ligament tear, and treatment options for the same. Anterior cruciate ligament (ACL) tears are a common knee injury, especially in athletes who play high-intensity sports that involve sudden changes of direction or pivoting movements. ACL reconstruction is a surgical procedure that involves replacing the torn ACL with a new ligament graft. However, there is still an ongoing debate in the medical community regarding the optimal timing and technique for ACL reconstruction, as well as the effectiveness of different rehabilitation protocols. In addition, there is a risk of re-tearing the reconstructed ACL, which may require further surgery and delay recovery. Overall, ACL re-rupture and reconstruction is a complex topic that requires careful consideration and individualized treatment planning. Rehabilitation after ACL reconstruction is a critical aspect of the recovery process and is tailored to each patient's individual needs and goals. There are various rehabilitation programs that aim to optimize graft healing, improve range of motion, strength and stability, and enable a safe return to sports and other activities. These programs usually include a combination of exercises, manual therapy, neuromuscular training and functional exercises. The time and intensity of each phase of the rehabilitation process can vary depending on factors such as the age of the patient, the level of physical activity and the type of graft used in the reconstruction. It is essential to work closely with a physical therapist or athletic trainer experienced in ACL rehabilitation to ensure the best possible outcomes. It is important to note that the rehabilitation process is a specific and often long-term process that requires patience and engagement of the patient in order to achieve optimal results.

Key words: ACL, reconstruction, graft, individual program, rehabilitation, neuromuscular training, therapist.

1. UVOD

2. ANATOMIJA KOLJENSKOG ZGLOBA

2.1. Mišićni sustav koljena

3. PREDNJI KRIŽNI LIGAMENT (ACL)

3.1. Rekonstrukcija prednjeg križnog ligamenta: Da ili ne?

3.2. Rekonstrukcija Prednjeg Križnog Ligamenta (Kako se postupak izvodi?)

3.3. Rizici

4. OZLJEDE PREDNJEG KRIŽNOG LIGAMENTA

4.1. Mehanizmi nastanka ozljeda

4.2. Dijagnosticiranje ozljeda

5. PROGRESIJA REHABILITACIJE NAKON REKONSTRUKCIJE PREDNJEG KRIŽNOG LIGAMENTA

6. REHABILITACIJA NAKON PUKNUĆA ACL-a

6.1. Postupak prije operacije

6.2. Akutna postoperativna faza

6.3. Druga postoperativna faza

6.4 Srednja faza

6.5. Rehabilitacija u kasnoj fazi i RTS obuka

7. RTS-Povratak sportu

8. ZAKLJUČAK

9. LITERATURA

1.UVOD

Koljeno je zglob koje evolucija nikada nije prestala usavršavati vrlo je kompleksan zglob u tijelu s nevjerojatnim rasponom kretanja. Koljeno je malen zglob s obzirom na teret koji mora nositi i zadaće koje mora svakodnevno izvršiti te iz tih razloga dolazi i do čestih ozljede koljena. Prosječna životna dob čovjeka se povećala s četrdeset godina na osamdesetak, a zglob je stvoren da živi samo 40 godina dok većina nas ne živi toliko kao prije. Za nastajanje ozljede nije potrebno intenzivno bavljenje sportom poput profesionalno skijanje, trčanje, plivanje već dovoljno je promašiti jednu stepenicu ili pretjerati naprimjer s prsnim plivanjem zato je važno da svatko nauči ojačati mišiće koji podupiru koljeno i tako smanji njegovu opterećenost. Redovito vježbanje je ključ za smanjenje rizika da mišići koji su previše skraćeni i napeti izazovu pucanja ligamenta ili tetiva koji su previše opterećeni. Ljudi doživljavaju ozljede koljena više nego ikad prije. Također statistika pokazuje da je ozljeda koljena veća četiri do šest puta kod žena nego muškaraca. Ozljede prednjeg križnog ligamenta (ACL) čest su i ozbiljan problem za sportaše svih dobnih skupina. Oporavak od ozljede ACL-a zahtijeva sveobuhvatan pristup koji uključuje fizikalnu terapiju, rehabilitacijske vježbe i druge oblike terapije. Istraživanja su pokazala da fizikalna terapija može igrati ključnu ulogu u procesu oporavka i pomoći u poboljšanju rezultata. Primarni cilj fizikalnog terapeuta je vratiti pacijentovu funkciju i smanjiti rizik od daljnjih ozljeda. Intervencije fizikalne terapije uključuju vježbe raspona pokreta, tehnike manualne terapije, neuromuskularnu reedukaciju i terapeutske vježbe. Vježbe raspona pokreta pomažu poboljšati pokretljivost zglobova i smanjiti ukočenost. Tehnike manualne terapije kao što su mobilizacija zglobova i rad na mekim tkivima pomažu ublažiti bol i poboljšati pokretljivost zglobova. Neuromuskularna rehabilitacija uključuje treniranje mišića za kontrolu i koordinaciju obrazaca pokreta. Terapeutskim vježbama vraća se snaga i izdržljivost, poboljšava ravnoteža i koordinacija te razvija funkcionalna pokretljivost.

Ukratko, oporavak ACL-a složen je proces koji zahtijeva višestruki pristup. Snaga, fleksibilnost, neuromuskularna kontrola, stabilnost zglobova i psihološki čimbenici važni su za uspješan oporavak. Postupno povećanje aktivnosti potrebno je kako bi se vratile razine tjelesne aktivnosti prije ozljede, a rehabilitacijski protokol temeljen na zadacima pokazao se učinkovitim kod elitnih sportaša. Stoga je odgovarajuća rehabilitacija i oporavak ključan za uspješan oporavak ACL-a. Cilj je detaljno prikazati specifičan redoslijed rehabilitacije operacije rekonstrukcije ACL-a.

2. ANATOMIJA KOLJENSKOG ZGLOBA

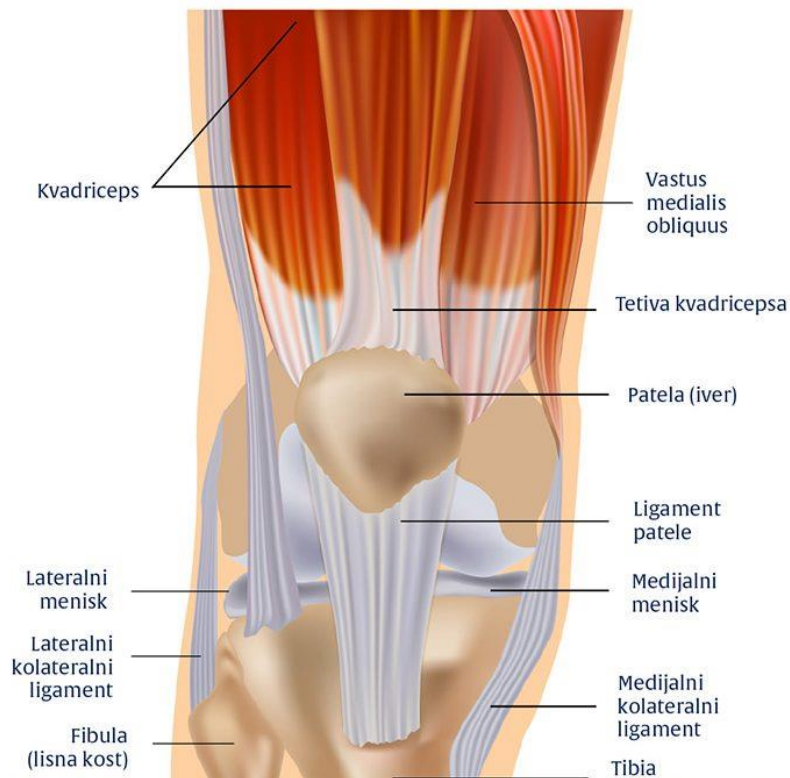
Zglob koljena jedan je od najvažnijih i najsloženijih zglobova u ljudskom tijelu. To je najveći zglob u tijelu i odgovoran je za podupiranje težine tijela i pružanje stabilnosti tijekom kretanja. Sastoji se od dva glavna zgloba: femuro-tibijalnog zgloba te patelo-femoralnog zgloba, koji omogućavaju kretanje koljena u 3 različite ravnine: čeonj (varus i valgus stres), sagitalnoj (fleksija i ekstenzija), transverzalnoj (unutarnja i vanjska rotacija) (Abulhasan i Grey, 2017). Isti taj zglob ima četiri glavne kosti unutar i oko koljena. Ove se kosti nazivaju statičkim stabilizatorima jer se ne mijenjaju u duljini niti rastežu, njihova glavna funkcija je osigurati strukturu. Također su okružene brojnim mišićima, ligamentima i tetivama koji zajedno osiguravaju stabilnost i kretanje. Femur je najveća kost u tijelu i glavna je komponenta koljenskog zgloba i proteže se od zdjelice do koljena.

Dvije zaobljene zglobne projekcije na distalnom kraju bedrene kosti nazivaju se kondili; onaj bliže unutarnjoj strani noge je medijalni kondil, a onaj okrenut prema van je lateralni kondil. Bedrena kost je povezan s patelom, koju nazivamo sezamskom kosti, što znači da je unutar tetive i služi za povećanje pokretljivosti i smanjenje trenja. Patela je mala, ovalna kost koja se pomiče kako bi omogućila pomicanje noge klizanjem gore-dolje po trokutastom trohlearnom utoru. Patela je povezana s tibijom (potkoljeničnom kosti) i druga je najduža kost u tijelu. Prenosi težinu tijela s bedrene kosti na stopalo. Fibula je manja kost na vanjskoj strani noge koja pomaže stabilizirati koljeno i gležanj. (Halpern i Tucker, 2008).

Ligamenti koljena su četiri jake trake tkiva koje povezuju kosti zgloba koljena, osiguravajući stabilnost i omogućujući širok raspon pokreta. S tibijom i fibulom povezana je s četiri ligamenta: medijalni kolateralni ligament (MCL) i lateralni kolateralni ligament (LCL), stražnji križni ligament (PCL), prednji križni ligament (ACL). Ovi ligamenti osiguravaju stabilnost koljena i sprječavaju njegovo pomicanje predaleko u bilo kojem smjeru. Mišići noge, koji spadaju među najveće mišiće u tijelu vezani su za kosu pomoću tetiva. premda se bedrena kost nalazi iznad kostiju potkoljenice one se međusobno ne stružu jer su zaštićene hrskavicom meniska koji se nalazi između femura i tibije i zglobnom hrskavicom koja se nalazi na završnom dijelu kosti. . Hrskavica u zglobu koljena pomaže apsorbirati udar i štiti kosti. Hrskavica nije jedini način zaštite koljena. Meniskus, je zaštitni jastučić od hrskavice koji ublažava zglob koljena i poboljšava stabilnost.

Postoje i burze, male zaštitne vrećice, često smještene na mjestima gdje se tetive vežu za kosti. Burze su ispunjene vrećice s tekućinom te se nalaze iznad mjesta gdje se tetive vežu za kost.

Njihova funkcija je da smanjuju trenje na tim mjestima gdje se nalaze, ali istodobno njihova iritacija izaziva ispunjavanje vrećica tekućinom. Osim toga veliki dio zgloba okružen je čahutom odnosno omotačem, a ispunjava je tekućina i iznutra je obložena osjetljivim tkivom koje nazivamo sinovija. (Halpern i Tucker, 2008). Tibija i fibula dvije su manje kosti u zglobu koljena. Povezane su s bedrenom kosti medijalnim i lateralnim meniscima, koji osiguravaju amortizaciju i apsorpciju udara. Tetive i mišići koljena odgovorni su za kretanje i djeluju kao amortizeri tijela. Mišići kvadricepsa, tetive koljena i lista rade zajedno kako bi osigurali stabilnost i pomogli u kretanju. Naša bedra i koljena primaju svu silu iz naših donjih ekstremiteta. Komplikiran odnos između kostiju, ligamenata, mišića i tetiva određuje kako koljeno funkcionira (Halpern i Tucker, 2008)(Slika 2.1.).




Slika 2.1. *Pogled u koljenski zglob*

izvor: <https://fattorini.hr/destabilna-patela-grada-koljena/>

2.1. MIŠIĆNI SUSTAV KOLJENA

Mišićni sustav koljena sastoji se od skupine mišića koji rade zajedno kako bi osigurali stabilnost i pokretljivost zgloba koljena. Ovi mišići su odgovorni za kontrolu opsega pokreta i stabilnosti koljenskog zgloba, kao i za pružanje podrške i zaštite koljenskog zgloba. Sekundarni stabilizatori koljenskog zgloba su svi mišići oko koljena zajedno s mišićima kuka i *mm. gastrocnemius*. Iako je njihova primarna funkcija proizvesti pokret, mišići također sudjeluju u stabilizaciji koljena (Abulhasan i Grey, 2017). Halpern i Tucker (2008) navode da *m. quadriceps* se sastoji od velike skupine mišića koji polaze s vrha bedra i spajaju se u četiri odvojena mišića na prednjoj strani koljena, naime *rectus femoris*, *vastus lateralis*, *vastus medialis* i *vastus intermedius*. Mišići kvadricepsa kontroliraju ekstenziju noge. Mišići *sartorius* i *gracilis*, koji su mišići unutarnje strane bedra, počinju od zdjelice i protežu se do unutarnje strane koljena. Hamstringsi su skupina velikih mišića na stražnjoj strani noge koji se protežu od zdjelice do koljena. To su zapravo tri različita mišića: *biceps femoris*, *semitendinosus* i *semimembranosus*, koji su zajedno odgovorni za savijanje koljena i istežanje kuka. Najvažniji mišić potkoljenice je *gastrocnemius* mišić, koji polazi od bedrene kosti i postaje dio Ahilove tetive u gležnju (Halpern i Tucker, 2008). Mišić *m. gastrocnemius* i *m. plantaris* također pripadaju mišićima stražnje muskulature koljena, a *m. soleus* sprječava pomak koljena prema naprijed. Primarno ovi mišići djeluju u plantarnoj fleksiji, a sekundarno kao fleksori koljena (Abulhasan i Grey, 2017). Konačno, *m. popliteus* je mišić smješten na stražnjoj strani koljena i odgovoran je za otključavanje zgloba koljena iz zaključanog položaja. Odgovoran je za pokretanje fleksije i unutarnje rotacije koljena tijekom početne faze zamaha hoda. Također, pomaže u stabilizaciji koljena tijekom aktivnosti s utezima. Mišićni sustav koljena radi u suradnji s drugim strukturama zgloba koljena, poput ligamenata i kostiju, kako bi se osigurala stabilnost i pokretljivost. Kada se ti mišići kontrahiraju, pomažu u podupiranju i zaštiti zgloba koljena. Ovi mišići također pomažu u kontroli raspona pokreta koljena (Slika 2.2.).

1. *Rectus Femoris*: Ovaj mišić je odgovoran za fleksiju kuka i ekstenziju koljena.
2. *Vastus lateralis* - odgovoran za ekstenziju koljena.
3. *Vastus Medialis* - mišić je odgovoran za ekstenziju koljena i stabilizaciju patele.
4. *Vastus Intermedius* – nalazi se između *rektusa femorisa* i *vastus lateralis* i odgovoran je za ekstenziju koljena.
5. *Biceps femoris*: Ovaj mišić je odgovoran za savijanje koljena i istežanje kuka.
6. *Semitendinosus*: Ovaj mišić je odgovoran za savijanje koljena i opružanje kuka, a također za vanjsku rotaciju zgloba kuka.
7. *Semimembranosus* - mišić je odgovoran za savijanje koljena, istežanje kuka i unutarnju rotaciju zgloba kuka.



Slika 2. 2. *Mišićni sustav koljena*

Izvor: https://www.freepik.com/premium-vector/muscular-system-legs_31936763.htm

3. PREDNJI KRIŽNI LIGAMENT (ACL)

Koljeno je jedan od najvažnijih i najsloženijih zglobova u ljudskom tijelu, a sastoji se od nekoliko različitih struktura koje rade zajedno kako bi nam omogućile obavljanje širokog spektra aktivnosti. Jedna od tih struktura je križni ligament, koji je ključni dio zgloba koljena i pomaže u održavanju njegove stabilnosti. Križni ligament je vrpčasta traka tkiva koja prolazi kroz središte zgloba koljena, povezujući bedrenu kost (bedrenu kost) s tibijom (potkoljenična kost). Odgovoran je za pružanje stabilnosti i sprječavanje pretjerane rotacije koljenskog zgloba. Križni ligamenti također pomažu u kontroli kretanja zgloba koljena, dopuštajući mu da se savija i ispravlja prema potrebi. ACL (prednji križni ligament) i PCL (stražnji križni ligament) dva su važna ligamenta u zglobu koljena. Oba se nalaze u središtu koljena, pomažu stabilizirati zglob koljena i štite ga od ozljeda. Prednji križni ligament (ACL), jedan je od najvažnijih ligamenata u ljudskom tijelu, a njegova je važnost sve veća u svijetu sporta. ACL (Anterior Cruciate Ligament) je pojas snažnog tkiva koji povezuje kost femur (bedrenu kost) s tibijom (potkoljenična kost). Sprječava da bedrena kost sklizne previše naprijed na tibiji. ACL (Anterior Cruciate Ligament) također pomaže u otpornosti na rotaciju bedrene kosti na tibiji te je najčešće ozlijeđeni ligament u koljenu, a njegova ozljeda može dovesti do nestabilnosti i boli u zglobu koljena. PCL (Posterior Cruciate Ligament) se nalazi u stražnjem dijelu koljenskog zgloba i povezuje bedrenu kost s tibijom. Pomaže kontrolirati kretanje tibije unatrag na bedrenoj kosti, a također pomaže u odupiranju rotaciji bedrene kosti na tibiji. Ozljede PCL-a (Posterior Cruciate Ligament) nisu tako česte kao ozljede ACL-a, ali ipak mogu uzrokovati nestabilnost i bol u zglobu koljena. Glavna razlika između ACL i PCL je njihov položaj u zglobu koljena. ACL se nalazi u prednjem dijelu koljena, dok se PCL nalazi u stražnjem dijelu koljena. Osim toga, ACL pomaže u kontroli gibanja tibije na femuru prema naprijed, dok PCL pomaže u kontroli gibanja unatrag. Prema statistici ACL (Anterior Cruciate Ligament) ozljede su češće od (Posterior Cruciate Ligament) ozljeda. ACL posebno je važan u sportovima kao što su nogomet, rukomet, košarka i drugi visoko naporni sportovi koji zahtijevaju nagle i eksplozivne pokrete. Ozljede ACL-a neke su od najčešćih i iscrpljujućih ozljeda u sportu. Ove ozljede nastaju kada se ligament rastegne izvan normalnog raspona pokreta, što rezultira djelomičnim ili potpunim puknućem. Ozljeda prednjeg križnog ligamenta jedna je od najčešćih ozljeda koljena, a može biti uzrokovana nizom različitih aktivnosti, od sporta do svakodnevnih aktivnosti. Najčešći uzrok ozljede ACL-a je nagla promjena smjera, kao što je naglo zaustavljanje ili okretanje. U nekim slučajevima kontakt s drugim igračem može uzrokovati ozljedu ACL-a, kao i nepravilno doskok nakon skoka. Proces oporavka od ozljede ACL-a može

biti dug i naporan, a često zahtijeva operaciju i opsežnu rehabilitaciju. Ovisno o težini ozljede, liječenje može uključivati mirovanje, fizikalnu terapiju i možda operaciju. Kirurški zahvat za ozljedu križnog ligamenta uključuje rekonstrukciju ili zamjenu ligamenta transplantatom tkiva. To se radi kako bi se vratila stabilnost koljena i spriječila daljnje ozljede. Kirurgija se obično preporučuje ako je ACL potpuno pokidan, jer će to omogućiti popravak i ponovno pričvršćivanje ligamenta. Nakon operacije, obično je potrebna fizikalna terapija kako bi se pacijentu pomoglo da povрати snagu i fleksibilnost koljena. ACL je bitan dio ljudskog tijela, a njegova važnost u svijetu sporta se ne može neprocjenjiva. Razumijevanje uzroka ozljeda ACL-a, kao i pravilnog liječenja i procesa oporavka, bitno je za sportaše svih razina i može pomoći u smanjenju rizika od ozbiljne ozljede koljena.

Križni ligament važan je dio anatomije koljenskog zgloba i svaka njegova ozljeda može biti vrlo ozbiljna. Važno je poduzeti odgovarajuće mjere opreza kako biste spriječili ozljedu križnog ligamenta i potražiti liječničku pomoć ako do nje dođe. Uz pravilnu njegu i liječenje, koljeno se često može vratiti u punu snagu i funkciju.

3.1. Rekonstrukcija prednjeg križnog ligamenta: Da ili ne?

Ozljede prednjeg križnog ligamenta (ACL) česte su, osobito među sportašima. Ozljeda ACL-a može biti događaj koji će promijeniti život i utjecati na fizičku i mentalnu dobrobit pojedinca. Jedna od najznačajnijih odluka koju pojedinci s ozljedom ACL-a moraju donijeti jest hoće li se ili ne podvrgnuti kirurškoj rekonstrukciji. Primarna prednost operacije rekonstrukcije ACL-a je vraćanje stabilnosti i funkcije koljena. Bez operacije, zglob koljena može biti nestabilan, a osoba može osjećati stalnu bol i oticanje. Operacija rekonstrukcije ACL-a može smanjiti rizik od daljnjeg oštećenja zgloba koljena, kao što su puknuća meniskusa ili oštećenja hrskavice. Također može pomoći u zaustavljanju nastanka osteoartritisa, stanja koje se može pojaviti zbog nestabilnosti zgloba koljena. Osobe s većim BMI-om, fizički neaktivne osobe i one sa slabim mišićima kvadricepsa imaju povećan rizik od razvoja osteoartritisa koljena.

Još jedna prednost operacije rekonstrukcije ACL-a je da može poboljšati kvalitetu života pojedinca, osobito ako je sportaša. Nakon operacije i rehabilitacije, pojedinci se mogu vratiti na razinu aktivnosti i bavljenja sportom prije ozljede. To znači da se mogu nastaviti baviti svojom strašću prema sportu i održavati svoje fizičko zdravlje.

Još jedan čimbenik koji treba uzeti u obzir kada odlučujete hoćete li se podvrgnuti rekonstrukciji ACL-a je razina aktivnosti pojedinca. Ako je osoba profesionalni sportaš ili se redovito bavi sportom, rekonstrukcija ACL-a može biti dobra opcija. Međutim, ako je pojedinac više rekreativni sportaš ili ne sudjeluje ni u kakvim fizičkim aktivnostima, tada dobiti rekonstrukcije ACL-a možda neće nadmašiti rizike. Kao i svaka operacija, operacija rekonstrukcije ACL-a nosi određene rizike. Jedan od najznačajnijih rizika je infekcija. Infekcija se može pojaviti na mjestu operacije, a liječenje može biti teško. Drugi rizik je krvarenje, koje se može pojaviti tijekom ili nakon operacije. Neophodno je razgovarati o tim rizicima s liječnikom prije donošenja odluke o operaciji.

Jedan od najznačajnijih rizika povezanih s operacijom rekonstrukcije ACL-a je rizik od ponovne ozljede. Iako operacija može vratiti stabilnost zglobu koljena, ona ne jamči da osoba neće doživjeti novu ozljedu ACL-a. Zapravo, neke studije sugeriraju da pojedinci koji su imali operaciju rekonstrukcije ACL-a mogu biti izloženi većem riziku od ponovne ozljede od onih koji nisu imali operaciju. To može biti posljedica lažnog osjećaja sigurnosti, gdje pojedinci osjećaju da im je koljeno jače nego što zapravo jest i prerano se vraćaju sportu.

Za pojedince koji nisu prikladni kandidati za operaciju rekonstrukcije ACL-a ili koji se ne žele podvrgnuti operaciji, dostupni su alternativni tretmani. Jedna od njih je fizioterapija koja može pomoći u jačanju mišića oko koljenskog zgloba, poboljšati pokretljivost i smanjiti bol. Stezanje je još jedna opcija koja može pomoći u stabilizaciji zgloba koljena i smanjiti rizik od daljnjih ozljeda. Međutim, važno je napomenuti da ove alternative možda neće biti prikladne za svakoga i možda neće pružiti istu razinu stabilnosti i funkcije kao operacija.

Posljednjih godina raste interes za regenerativnu medicinu kao alternativu kirurškoj intervenciji. Terapija plazmom bogatom trombocitima (PRP) obećavajuće je liječenje koje uključuje ubrizgavanje vlastite krvi pacijenta, centrifugiranje kako bi se izolirali trombociti, a zatim ubrizgavanje koncentriranih trombocita natrag u zahvaćeno područje. Trombociti sadrže faktore rasta koji mogu potaknuti regeneraciju i zacjeljivanje tkiva. Međutim, potrebna su dodatna istraživanja kako bi se utvrdila učinkovitost PRP terapije u liječenju ozljeda ACL-a. Odluka o podvrgavanju operaciji rekonstrukcije ACL-a složena je i uključuje nekoliko čimbenika. To uključuje težinu ozljede, dob i cjelokupno zdravlje pojedinca, razinu tjelesne aktivnosti te osobne ciljeve i očekivanja. Neophodno je razgovarati o ovim čimbenicima s liječnikom prije donošenja odluke o operaciji.

Za pojedince koji razmišljaju o operaciji, važno je odabrati vještog i iskusnog kirurga. Uspjeh operacije ovisi o nekoliko čimbenika, uključujući tehniku kirurga, vrstu korištenog graft-a i

plan rehabilitacije. Također je bitno pažljivo slijediti plan rehabilitacije kako bi se osigurao najbolji mogući ishod.

Zaključno, odluka o podvrgavanju operaciji rekonstrukcije ACL-a je osobna stvar koju treba donijeti nakon pažljivog razmatranja koristi i rizika. Iako operacija može vratiti stabilnost i funkciju zglobu koljena, ona nosi određene rizike poput infekcije, krvarenja i ponovne ozljede. Alternativni tretmani kao što su fizioterapija, stezanje i regenerativna medicina mogu biti prikladni za neke pojedince, ali oni možda neće pružiti istu razinu stabilnosti i funkcije kao operacija. U konačnici, odluku o podvrgavanju operaciji rekonstrukcije ACL treba donijeti u dogovoru s liječnikom i treba uzeti u obzir ciljeve pojedinca, stil života i cjelokupno zdravlje. Uz pravu medicinsku skrb i rehabilitaciju, osobe s ozljedom ACL-a mogu povratiti kvalitetu života i vratiti se aktivnostima koje vole.

Tako jedno kohortno istraživanje Eitzena i suradnika (2010) u kojem se detaljno predstavljaju petotjedni progresivni program terapije za pacijente s ozljedom ACL-a, kao i pre-operativnu optimizaciju funkcije koljena i prvi koraci u daljnjem ne kirurškom liječenju. Sudionici su bili skupina od sto pacijenata koji su pretrpjeli potpunu unilateralnu rupturu prednjeg križnog ligamenta u prethodnih 90 dana i bili su u mogućnosti dolaziti u kliniku najmanje dva puta tjedno kako bi sudjelovali u programu terapije vježbanjem. Pacijenti su bili isključeni ako su imali simptomatske ozljede meniskusa, ograničen opseg pokreta, ozljede kolateralnog ligamenta (III ili IV), ozljede stražnjeg križnog ligamenta, prethodne ozljede bilo koje vrste ozlijeđenog ili neozlijeđenog koljena ili prijelome.

Rehabilitacija ACL-a podijeljena je u 3 uzastopne faze. Druga faza fokusirana je na intenzivni trening mišićne snage, pliometrijske vježbe i napredne neuromuskularne vježbe. Vježbe uključuju jednostruke i više zglobne vježbe, zatvorenog i otvorenog kinetičkog lanca te koncentrične, ekscentrične i izometrijske vježbe snage. Pliometrijske vježbe korištene su za poboljšanje neuromuskularne izvedbe i razvoja snage, a vježbe ravnoteže i propriocepcije uključene su kako bi se osiguralo progresivno preopterećenje (Eitzen i sur., 2010).

Program terapije vježbanjem uključivao je 10 sesija, a prosječan broj odrađenih seansi bio je 9,7. Nije bilo značajnih početnih razlika u dobi, spolu, razini aktivnosti prije ozljede, KT-1000 statičkoj labavosti koljena, indeksu tjelesne mase, na pregledu.

Poboljšanja uočena nakon programa bila su u izokinetičkoj snazi mišića kvadricepsa i koljena, testovima skokova s jednom nogom i samoprocjeni funkcije koljena. Studija je otkrila da je moguće postići značajna i klinički važna poboljšanja u mišićnoj snazi i funkciji koljena čak i

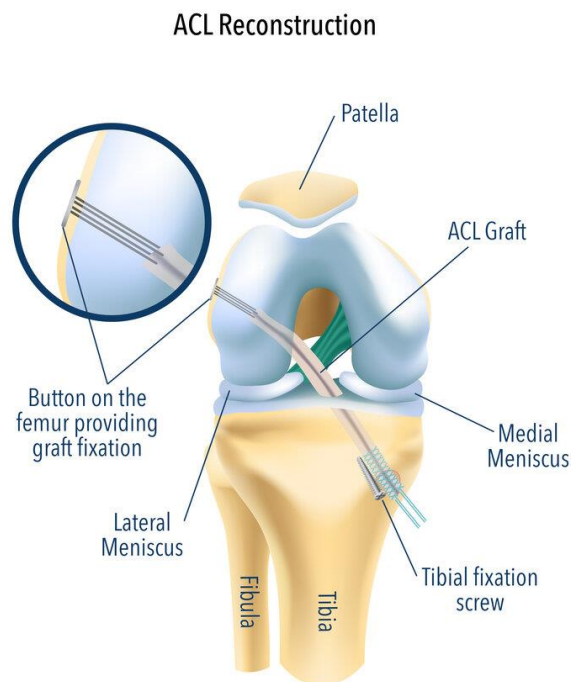
uz kratkoročni program vježbanja, te da to vrijedi i za subjekte koji su inicijalno klasificirani kao potencijalni bolesnici i nesposobni (Eitzen i sur., 2010).

Nakon petotjednog programa, rezultati su pokazali značajna poboljšanja u snazi kvadricepsa i mišića koljena, kao i drugih testova. Korist tog istraživanja je dokazala da je moguće poboljšati kvalitetu i snagu koljena bez pribjegavanja operaciji. Zaključno, ne kirurško liječenje ozljeda ACL-a može biti održiva opcija za pojedince koji se ne bave rizičnim sportovima te preferiraju konzervativno liječenje. Uz odgovarajuću njegu, fizikalnu terapiju i rehabilitacijske vježbe, moguće je živjeti normalan, aktivan način života bez rekonstrukcije ACL. Međutim, ključno je potražiti liječnički savjet i slijediti odgovarajući plan liječenja kako bi se spriječila daljnja oštećenja i komplikacije.

3.2. Kako se postupak izvodi?

Prije mnogo godina, puknuti ACL značio je kraj karijere za vrhunskog sportaša, ali danas postoji napredak u kirurškim zahvatima i rehabilitaciji. Međutim, elitni sportaš sada ima izvrsnu priliku da se vrati visokokvalitetnom sportu. Kako bi zglob bio stabilan, niz od četiri ligamenta drži koljeno u zglobnom položaju dok se krećemo. Dva ligamenta s obje strane zgloba koljena, medijalni i lateralni kolateralni ligament, povezuju dvije strane femura i tibije i ograničavaju pomicanje kretanja s lijeva na desno dok druga dva ligamenta prednji i stražnji križni ligament povezuju se od baze bedrene kosti do vrha tibije međusobno se križaju i sprječavaju koljeno od pretjeranog kretanja naprijed i natrag, kao i kretanja uvijanja u bilo koji smjer ako je pokret dovoljno snažan bilo koji od ovih ligamenta može puknuti uključujući prednji križni ligament. Kada je se dogodi ruptura prednjeg križnog ligamenta, ACL se ne može sam regenerirati ili popraviti, uoči toga dolazi do operacije rekonstrukcije ACL-a tipično jednosatni ambulantnog postupka koji se uspješno izvodi na više od jednog načina. U daljnjem tekstu opisać će se jedna od uobičajenih metoda koje se koriste u rekonstrukciji ACL-a. Cijela operacija je dovršena sa samo nekoliko malih rezova. Prvi rez je napravljen za umetanje malene kamere i unošenje tekućine kako bi se uspostavio jasan pregled na vaš zglob. Jedan ili dva dodatna reza se naprave sa svake strane vaše čašice koljena kako bi se kirurgu omogućio pristup zglobu i jedan vrlo mali rez se napravi da se novi presađeni ACL učvrsti na mjesto. Za početak postupka kirurg će umetnuti sondu za pregled oštećenog zgloba, mali motorizirani aparat za brijanje, zatim će se koristiti za uklanjanje oštećenog ACL-a i pripremu područja za novi. u svakom slučaju kirurg će također pregledati cijeli zglob kako bi utvrdio postoji li dodatno oštećenje koje zahtijeva

drugi popravak. Tada će kirurg upotrijebiti uređaj koji se zove retro flipped cutter kako bi stvorio tunel kroz bedrenu kost sve do koljenskog zgloba. Kirurg će također stvoriti tunel kroz tibiju u zglob koljena odozdo. Ova dva tunela postaju izvor sidrišnih točaka za ACL. U većini slučajeva kirurg će uzeti dio vlastite tetive zadnje lože da bi je koristio kao transplantat. Korištenje vlastitog tkiva smanjuje vjerojatnost ponovnog pucanja vašeg ACL-a to je razlog zašto neki kirurzi odluče ne koristiti tetive iz leša. Kirurg će izvući veću količinu tetive *mm. hamstring-a* nego što je potrebno kako bi izbjegao da dođe do slučaja nedostatka prednjeg križnog ligamenta. Nakon toga će pripremiti izvađenu tetivu *mm. hamstring-a* i provući je kroz gornju rupu na kosti femura pa tek onda u donju rupu koja se nalazi na tibiji tako da oponaša izvorni ACL. Mala kuka za hvatanje će pričvrstiti gornji kraj, a vijak se stavlja na donji kraj za stabilizaciju. Taj vijak je obično bio-apsorpcijski, što znači da će ga naše tijelo s vremenom ugraditi u kost. Umjetni ligament iz tetive koljena djelovat će kao skela na kojoj će novi ACL izrasti tijekom vremena. Tetive koljena se mijenjaju i s vremenom ojačavaju stvarajući jak i održiv prednji križni ligament.



Slika 3. Rekonstrukcija Prednjeg Križnog Ligamenta

Izvor: <https://vishalpai.com.au/acl-surgery>

3.3.RIZICI

1. Vezano za dijagnozu i prosudbu liječnika

Operacija se može izvesti prerano, što rezultira ekstremnom ukočenošću zgloba nakon operacije. Kirurški zahvat ne treba izvoditi sve dok osoba ne može učiniti fleksiju i punu ekstenziju od 90 stupnjeva. Ako se operacija izvede prekasno, može doći do oštećenja meniskusa i glenoida te uzrokovati dugotrajnu nestabilnost koljena. Pacijenta treba informirati o tome koje aktivnosti smije, a koje ne smije raditi dok čeka na operaciju (Church i Keating, 2005). Lažno pozitivna dijagnoza i rekonstrukcija intaktnog ligamenta. Prije postavljanja konačne dijagnoze liječnik mora pažljivo pregledati magnetsku rezonanciju visoke rezolucije, odnosno, po potrebi intraoperativno u anesteziji (Sampson i sur., 2008.).

1. Uklanjanje graft-a

Prijelom čašice koljena (patela) može nastati kao posljedica nepravilnog rezanja kosti tijekom uzimanja transplantata. Nepravilno uzimanje grafta tetive koljena može dovesti do vrlo malog graft-a ili može dovesti do slabosti savijanja koljena. Pretjerano sakupljanje graft-a tetive koljena može oslabiti mišić tetive koljena i dovesti do slabosti fleksije koljena. Može doći do nenamjerne ozljede živca *saphenous* tijekom rezanja kože i tkiva. Ozljeda *saphenous* živca može dovesti do utrnulosti i trnaca unutarnje strane zgloba koljena. Postoji rizik od oštećenja glavnih krvnih žila i živaca iza koljena što može dovesti do amputacije ili paralize stopala. (Khokhar, 2020).

3. Komplikacije vezane uz veličinu graft-a

Prilikom vađenja tetive patele može doći do odstupanja između duljine tunela (Barber, 2000) i širine graft-a i tunela. Neusklađenost ACL graft-a može se pojaviti kao rezultat manjeg, duljeg, šireg ili užeg graft-a u usporedbi s tunelima graft-a. Slično nepravilno postavljanje tunela transplantata može dovesti do nestabilnosti, gubitka fleksije koljena, gubitka ekstenzije koljena, boli u koljenu i rupturi transplantata (Khokhar, 2020).

4. Komplikacije postavljanja i fiksacije transplantata

Optimalni položaj femoralnog tunela je što je više moguće posteriorno u interkondilarnom usjeku bez lomljenja stražnje femoralne kortikalne kosti. Ako je femoralni tunel previsok ili suviše straga, plastika postaje pretjerano duga i napeta kada je koljeno ekstenzirano. Nasuprot

tome, ako je femoralni fiksacijski tunel smješten previše anteriorno, plastika postaje labava pri ekstenziji i previše napeta kada je koljeno flektirano.

Tibijski tunel trebao bi biti paralelan s Blumensaat linijom u sagitalnoj ravnini, otvarajući se iza sjecišta ove linije s tibijskim platoom, s koljenom u ekstenziji (Bencardino i sur., 2009).

5. Postoperativne komplikacije

Koljena mnogih ljudi s oštećenim ACL-om nikada se više neće osjećati isto kao prije ozljede. Neudobnost koljena, ograničenja i loša kvaliteta života česti simptomi više od pet godina nakon rupture ACL-a. Štoviše, zabrinjavajući postotak ljudi s ACL-om će dobiti simptomatski osteoartritis koljena u svojim dvadesetima ili tridesetima. Strah od ponovne ozljede vjerojatno je faktor zašto mnogi ljudi odlučuju živjeti fizički neaktivnim stilom života radije nego da se vrate sportu. Visoka stopa ponovnih ozljeda, koja je povezana s lošijom dugoročnom prognozom, također je razlog zabrinutosti (Filbay R. S. i Grindem H. 2019).

Postoperativne infekcije zbog kojih dolazi do boli čak i ukočenosti mogu dovesti do potrebnog vađenja graft-a jer komplikacije poput ograničeno savijanja koljena rezultiraju nekvalitetan život.

4. OZLJEDE PREDNJEG KRIŽNOG LIGAMENTA

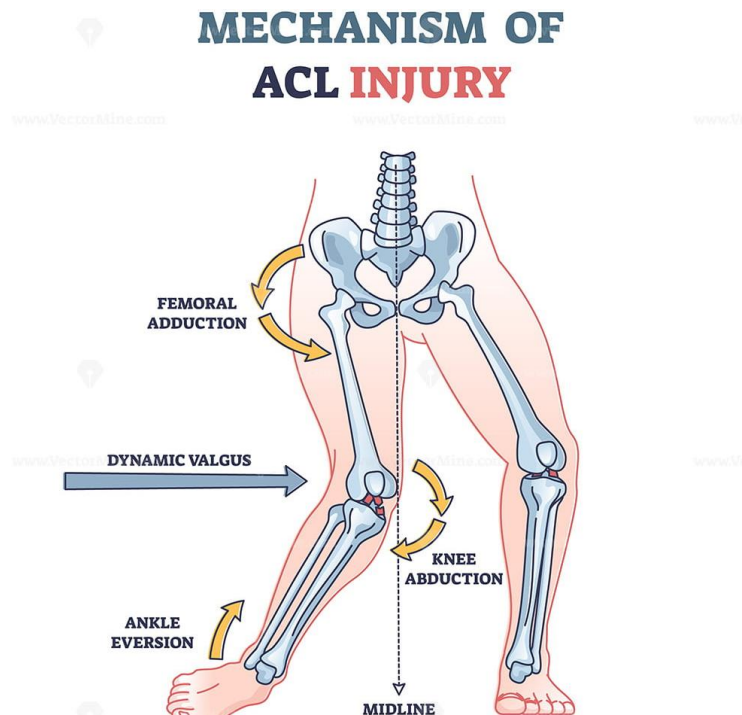
4.1. Mehanizam ozljede

Pretjerana rotacija ili hiperekstenzija koljena često dovodi do akutnog oštećenja prednjeg križnog ligamenta. Nedostatak stabilnosti tibio-femoralnog zgloba, otežava zaustavljanje i posteriornu dislokaciju bedrene kosti na tibiji, i dovodi do ozljede ACL-a (Hughes i Watkins, 2012).

Nesreće su često posljedica brzih promjena smjera kretanja, sa stopalom prislonjenim na tlo, neravnomjernih doskoka, naglih pauza nakon sprinta te sudara ili izravnih udaraca u predjelu koljena. Takvo ponašanje može dovesti do potpunog puknuća, djelomičnog puknuća ili male ozljede poput istegnuća ligamenta (Schnurrer - Luke Vrbanić i sur., 2007). Utvrđeno je da žene dožive ne kontaktne ozljede prednjeg križnog ligamenta 6-8 puta češće nego muškarci dok se bave istim aktivnostima, sve zbog hormonalnih varijacija (Hughes i Watkins, 2012). U nekim sportovima postoji mnogo veći rizik od ozljeda zbog brzih promjena smjera i doskoka, niske kondicije, nedovoljne sportske obuke i opreme. U nekim slučajevima s potpuno ispruženim kukom i koljenom nakon naglog zaustavljanja, snažna ekscentrična kontrakcija prednjeg bedrenog mišića može proizvesti snažne pritiske istezanja koji mogu potaknuti puknuće prednjeg križnog ligamenta. Štoviše, treba izbjegavati doskok s potpuno ispruženim koljenima te umjesto toga izvoditi doskok sa savijenim koljenima. Također, povremeno, brza promjena smjera izlaže koljeno povišenom položaju valgusa, što povećava rizik od ozljede prednjeg križnog ligamenta (Bolgla, 2018). S djelovanjem poput brzog zaustavljanja i slijetanja, beskontaktni mehanizmi čine više od 70% svih ozljeda ACL-a. Nakon izvođenja studije, Kaneko i suradnici otkrili su (2017) da su aktivnosti uključujući presing, dribling, hvatanje i šutiranje koje rezultiraju neizravnim beskontaktnim ozljedama najčešći mehanizmi ozljeda ACL-a među nogometašima (2017). Takahashi i suradnici (2019) pokušali su identificirati

najčešće mehanizme ozljeda među srednjoškolskim sportašima u 2019. U studiju su bili uključeni sportaši koji su pretrpjeli ozljedu ACL-a tijekom natjecanja u jednom od pet sportova - košarci, odbojci, nogometu, rukometu ili judu. Za razliku od sportova s loptom, gdje je zabilježen znatno veći postotak ne kontaktnih ozljeda,

gotovo sve zabilježene ozljede u judu (99%) su nastale u kontaktu s protivnikom. Štoviše, bilo je više ne kontaktnih ozljeda među sportašicama.



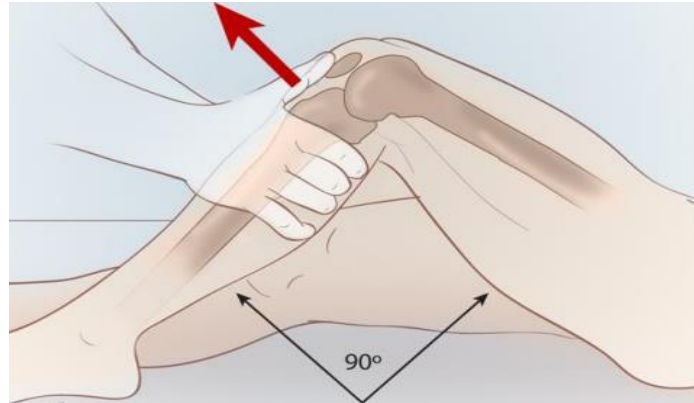
Slika 4.1. Mehanizam nastanka ozljede ACL-a

Izvor: <https://vectormine.com/item/mechanism-of-acl-injury-as-knee-trauma-anatomical-explanation-outline-diagram/>

4.2. Dijagnosticiranje ozljeda

Postoji nekoliko načina dijagnosticiranja ozljeda ACL-a. Sportski liječnik, fizioterapeut ili ortoped procijenit će stanje koljena u usporedbi s neozlijeđenim koljenom koristeći test prednje ladice i Lachmannov test. Lachmanov test je najtočniji klinički dijagnostički test, s osjetljivošću od 85% i specifičnošću od 94%. Test prednje ladice ima visoku osjetljivost i specifičnost za kronične rupture ACL-a (92% osjetljivost i 91% specifičnost), ali manja točnost za akutne slučajeve. Također, testiranje rotacijske stabilnosti može se procijeniti pivot shift testom. Magnetskom rezonancom utvrđuje se oštećenje mekih tkiva te se smatra relativno preciznim načinom dijagnosticiranja ozljede prednje ukrižene sveze. Test prednje ladice provodi se tako da je pacijent u supiniranom položaju s fleksijom koljena pod 90° . Ispitivač fiksira donji dio potkoljenice te rukama obuhvati pacijentovu potkoljenicu neposredno ispod koljenskog zgloba, a potom pokuša izvući tibiju ispod femura. Ako ispitivač uspije povući potkoljenicu testirane

noge prema naprijed test prednje ladice je pozitivan te postoji vjerojatnost da je došlo do puknuća prednjeg križnog ligamenta.

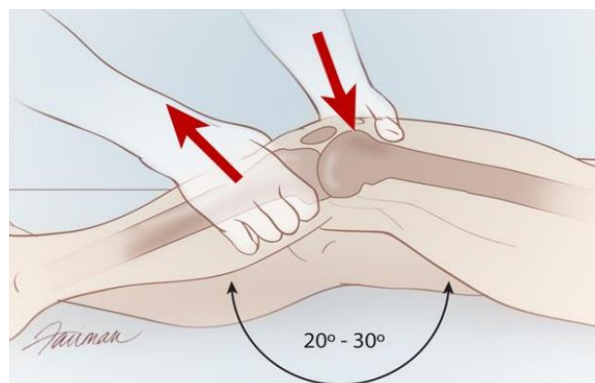


Slika 4.2. Ispitivanje testa prednje ladice

Izvor: https://media.clinicaladvisor.com/images/2011/08/29/ca0911_acl-fig2_191033.jpg.
pristupljeno: 23.08.2022.

Lachmannov test

Koljeno je savijeno 20 do 30 stupnjeva dok osoba leži na krevetu. Ispitivač jednom rukom fiksira natkoljenicu, a drugom prima potkoljenicu tako da palac naliježe na hrapavost potkoljenice (lat. tuberositas tibiae). Test je negativan, ako dok ispitivač povlači potkoljenicu prema naprijed se klizanje potkoljenice naglo zaustavlja. U suprotnosti dogodit će se meko, elastično klizanje prema naprijed. Klizanje veće od 2 mm može biti vidljivo ako je prednji križni ligament ozlijeđen. Pokidani prednji križni ligament gotovo uvijek je indiciran ukupnim klizanjem većim od 10 mm.



Slika 4.3. Ispitivanje Lachmannovog testa

Izvor: https://media.clinicaladvisor.com/images/2011/08/29/ca0911_acl-fig1_191029.jpg.
pristupljeno: 23.08.2022.

5. Progresija rehabilitacije nakon rekonstrukcije prednjeg križnog ligamenta

Prednji križni ligament (ACL) važna je komponenta koljenskog zgloba koja osigurava stabilnost i sprječava pretjerano kretanje. Ozljeda ACL-a jedna je od najčešćih ozljeda koljena i često može dovesti do značajnih funkcionalnih ograničenja i dugotrajne invalidnosti. Stoga su pravilna rehabilitacija i oporavak ključni za vraćanje razine tjelesne aktivnosti prije ozljede. Brojna su istraživanja ispitivala čimbenike povezane s uspješnim oporavkom ACL-a. Istraživanje je pokazalo da je vraćanje stabilnosti zgloba koljena, neuromuskularne kontrole i snage važno za potpuni oporavak. Treening snage, posebno za *m. quadriceps*, pokazao se korisnim za oporavak ACL-a. Pliometrijske vježbe poput jednonožnih skokova i čučnjeva pokazale su se učinkovitima u poboljšanju dinamičke stabilnosti i neuromuskularne kontrole. Vraćanje pokretljivosti zglobova, fleksibilnosti i raspona pokreta također je važno za uspješno zacjeljivanje ACL-a. Vježbe za poboljšanje pokretljivosti, kao što su vježbe istezanja i raspona pokreta, mogu poboljšati funkciju zglobova i smanjiti rizik od ponovne ozljede. Važan cilj u oporavku ACL-a je povratak na razine tjelesne aktivnosti prije ozljede. Istraživanja su pokazala da je potrebno postupno povećanje aktivnosti, počevši od aktivnosti niskog intenziteta i napredujući prema zahtjevnijim aktivnostima. Protokol rehabilitacije temeljen na zadacima pokazao se učinkovitim za elitne sportaše koji se vraćaju sportu nakon rekonstrukcije ACL-a. Osim fizičke rehabilitacije, psihološki čimbenici također su se pokazali važnima za uspješan oporavak ACL-a. Istraživanja su pokazala da su pozitivan stav i primjerena motivacija važni za potpuni oporavak (Buckthorpe i sur., 2020).

Uz fizikalnu terapiju, istraživanje je pokazalo da pliometrijske i ekscentrične vježbe mogu biti korisne za oporavak ACL-a. Pliometrijske vježbe koriste se za razvoj snage i eksplozivnosti, dok se ekscentričnim vježbama kontroliraju i jačaju mišići donjih ekstremiteta. Istraživanje je pokazalo da ove vježbe mogu poboljšati neuromuskularnu kontrolu, smanjiti rizik od ozljede koljena i poboljšati mehaniku skakanja i doskoka (Buckthorpe i sur., 2020).

Terapija u vodi također se pokazala korisnom u oporavku ACL-a. "Aquatic" terapija ima pozitivan učinak na mišiće i zglobove zbog otpora i uzgona vode. Pokazalo se da pliometrijske i ekscentrične vježbe u vodi povećavaju izvedbu okomitog skoka, snage i agilnost te smanjuju bol u mišićima. Nedavna istraživanja također su usredotočena na ulogu fokusa pažnje tijekom oporavka ACL-a. Fokus pažnje odnosi se na smjer pacijentove mentalne koncentracije tijekom

vježbanja. Dokazano je da da obraćanje pozornosti na pokrete tijela tijekom vježbanja može dovesti do boljih rezultata (Buckthorpe i sur., 2020).

Fizikalna terapija igra ključnu ulogu u oporavku ACL-a. Intervencije fizikalne terapije kao što su vježbe raspona pokreta, tehnike manualne terapije, neuromuskularna reedukacija i terapeutske vježbe mogu poboljšati rezultate. Osim toga, pliometrijske i ekscentrične vježbe, vodena terapija i vježbe pažnje također mogu pospješiti oporavak ACL-a. Kako bi se optimizirali ishodi pacijenata nakon rekonstrukcije ACL-a (ACLR), pristupi rehabilitaciji i RTS-u moraju uzeti u obzir ponovno osposobljavanje pokreta ili 'funkcionalno' osposobljavanje. Smatra se da je disfunkcija pokreta čimbenik rizika za ozljede ACL-a i često je bilateralna u usporedbi s kvalitetom pokreta prije ozljede (Buckthorpe i sur., 2020). Kako bi se osigurao uspjeh ACLR rehabilitacije, mora se uspostaviti jasna progresija temeljena na zadatku. To uključuje razmatranje razine opterećenja koje zadatak može staviti na tijelo, razumijevanje načina na koji se opterećenje raspoređuje po cijelom tijelu i koljenu i minimiziranje prekomjernog stresa patelo-femoralnog zgloba. Nadalje, sportaša se mora pratiti kako bi se osiguralo da su odgovor i kvaliteta kretanja tijekom zadatka odgovarajući, da pacijent ima dovoljnu snagu i da razina opterećenja nije previsoka.

U procjeni kvalitete pokreta preporučuje se usredotočiti se na poučavanje i praćenje sposobnosti pacijenta da zadrži kontrolu nad tijelom koristeći poučavanje i uvježbavanje optimalne kontrole u frontalnoj ravnini (zdjelica, trup i donji udovi) i sagitalnoj ravnini. Snaga se također mora procijeniti i pratiti, pri čemu je snaga ekstenzora koljena glavna prepreka funkcionalnom napredovanju. Dodatno, praćenje bolova u mišićima može pružiti indikaciju specifičnog opterećenja mišića i potrebnog vremena oporavka (Buckthorpe i sur., 2020). Proces funkcionalnog oporavka nakon ACLR-a ključni je korak u ponovnom postizanju optimalne učinkovitosti. Deset zadataka navedenih u ovom članku pruža okvir za vraćanje normalnog hoda, snage i neuromuskularne kontrole. Normalno hodanje prva je prekretnica, a važno je postići punu aktivnu ekstenziju koljena, kontrolu izljeva i bez "preopterećenja zgloba" prije "napuštanja" štaka. Bilateralni čučanj i čučanj s jednom nogom, bilateralni doskoci, trčanje i bilateralna pliometrija s jednom nogom važni su zadaci za vraćanje eksplozivne brzine i snage. Konačno, potrebno je vježbati pokrete specifične za sport kako bi se povratila kontrola kretanja (Buckthorpe i sur., 2020).

Task No	Task group	Exercise Name/ target movement	Required strength to allow unrestricted practice of task	Required knee range of motion
1	Walking	Walking with no limp unaided (e.g., without crutches)	Good quad recruitment	Full knee extension
2	Bilateral foundation movements	Bilateral squat to 90° with less than 20% asymmetry in limb loading	50% BM single limb leg press	Full knee extension/ flexion >90°
3	Unilateral foundation movements	Single leg squat to 90°	80% BM single limb leg press	> 120° flexion
4	Bilateral landing	Bilateral landing control from sub-maximal jump	100% BM single limb leg press and/or 150% BM double limb leg press/squat	> 130° flexion
5	Running	Treadmill running at 8 km.h ⁻¹	125% BM single limb leg press/squat and/ or Isometric knee extension > 70% LSI	> 130° flexion
6	Bilateral plyometrics	30 cm bilateral drop jump	>80% LSI knee extension and 125% BM single limb leg press/squat or 200% BM single limb leg press/squat	Full
7	Unilateral jumping/ landing	Single leg deceleration from forward and lateral running	>80% LSI isokinetic knee extension and/or 150% BM single limb leg press/squat	Full
8	Unilateral plyometrics	Single leg drop jump	As above	Full
9	Pre-planned multi-directional movements	90° cut maneuver	As above	Full
10	Sport-specific movements	45° re-active change of direction	>90% LSI isokinetic knee extension and/or 200% BM single limb leg press/squat	Full

Slika 5. 1. *progresivnih zadataka nakon ACL rekonstrukcije. A ten task-based progression in rehabilitation after ACL reconstruction: From post-surgery to return to play, M. Buckthorpe, A. Tamisari i F. Della Villa, 2020 . Ijspt, str. 620*

Općenito, važno je poduzeti progresivan pristup procesu funkcionalnog oporavka nakon ACLR-a. Neophodno je postići kriterije za svaki zadatak prije nego što prijedete na sljedeći i koristiti napredovanja za rješavanje izazovnijih zadataka. Sljedeći 10 zadataka opisanih u ovom članku, pacijenti mogu postići optimalnu izvedbu i smanjiti rizik od ponovne ozljede. Sveukupno, 10 zadataka koji su predstavljeni kao dio procesa funkcionalnog oporavka nakon ACLR-a ključni su za vraćanje optimalne snage, neuromuskularne kontrole i biomehanike hoda. Uključivanjem u te zadatke i vježbe na progresivan način, pacijent može osigurati da se tijelo prilagodilo i izgradilo snagu kako bi mu omogućilo povratak na željenu razinu aktivnosti.

6. REHABILITACIJA NAKON PUKNUĆA ACL-a

Liječenje nakon ozljede prednjeg križnog ligamenta mora biti individualizirano i prilagođeno pacijentu, te može biti konzervativno ili operativno. Odluka za operativno liječenje nasuprot konzervativnom čest je predmet rasprave, a najvažniji čimbenici koji utječu na odluku su koji način liječenja će se primijeniti su dob ozlijeđene osobe, nivo i tjelesna aktivnost kojom se osoba želi baviti te stupanj nestabilnosti koljena. Kirurško liječenje obično je izbor kod profesionalnih sportaša ili osoba koje se rekreativno bave sportom s ciljem povratka natjecateljskom sportu (Andrade i sur., 2020). Provođenjem postoperativne rehabilitacije, rezultat kao što je potpun oporavak s normalnom funkcijom koljena i punim opsegom pokreta javlja se u 60-80% slučajeva (Sedej i sur., 2019). Očekivano trajanje rehabilitacije prije povratku sportskoj aktivnosti, procjenjuje se na godinu dana (Grindem i sur., 2012). Očekivano vrijeme povratka sportu nakon što se sportaš odluči na konzervativni model rehabilitacije je 9-12 mjeseci, dok se to vrijeme kod sportaša koji se odluči za operativno liječenje smanjuje na 6 mjeseci (Waldron i sur., 2022). Neovisno o načinu liječenja, odmah nakon ozljede potrebno je smanjiti bol i oticanje koljena koristeći se R.I.C.E. metodom koja obuhvaća odmor (eng. rest), hlađenje (eng. ice), kompresiju (eng. compression) i elevaciju (eng. elevation). Ukoliko se sportaš odluči na konzervativno liječenje, time ujedno započinje i prva faza njegove rehabilitacije koja se proteže kroz prva dva tjedna. U prvoj, zaštitnoj fazi izvode se izometrijske vježbe za *m. quadriceps* u različitim položajima, vježbe za povećanje opsega pokreta te aktivne vježbe otvorenog kinematičkog lanca (Šklempe i Kokić, 2018). Rehabilitacija je usmjerena na obnavljanje opsega pokreta i ograničavanje gubitka mišićne snage *m. quadriceps femoris* (Milandri i sur., 2017). Također, preporučuje se i tehnika mobilizacije patele te elektroterapija. Srednja faza rehabilitacije koja traje od trećeg do šestog tjedna temelji se na poboljšanju funkcije mišića te poboljšanju funkcionalnog statusa i opće tjelesne izdržljivosti. Poboljšava se mobilnost zgloba te povećava mišićna snaga i izdržljivost. Izvode se izometrijske vježbe od kojih se postupno napreduje prema dinamičkim vježbama i treningu mišićne izdržljivosti (Šklempe i Kokić, 2018). Nakon šestog tjedna kreće kasna faza rehabilitacije u kojoj su glavni ciljevi povećanje izdržljivosti mišića i snage te poboljšanje neuromuskulturne kontrole i dinamičke stabilnosti. Izvode se napredne vježbe zatvorenog kinematičkog lanca te napredni trening stabilizacije zgloba (Milandri i sur., 2017). Provođa se i napredni trening izdržljivosti, a ukoliko je moguće, započinje se s izokinetičkim treningom. Sportaši koji se uspješno vrate sportu nakon neoperativnog liječenja predstavljaju skupinu s funkcionalno stabilnim koljenom i snažnom motivacijom za nastavak bavljenja sportom unatoč njihovim ozljedama (Myklebust

i Bahr, 2005). Grindem i suradnici (2012) su nakon provedenog istraživanja zabilježili kako se čak 55% pacijenata koji nisu bili podvrgnuti operativnom zahvatu nakon ozljede ACL-a vratilo na visoku razinu sportske aktivnosti. Iako su rezultati pokazali kako je moguće nakon neoperativnog liječenja se vratiti sportu visoke razine, potrebno je daljnje praćenje kako bi se utvrdilo koliko su se vremenski ti pacijenti uspjeli zadržati u sportu i jesu li prisutne neke dugoročne posljedice (2016). Nakon ozljede ACL-a, postoji značajan rizik od naknadnih ozljeda te od razvoja osteoartritis koljena. Rizik za pojavu osteoartritis koljena povećava se ako puknuće ACL-a prati i ozljeda meniskusa (Ganapathy i sur., 2018). Sportaše se često savjetuje na operativnu varijantu liječenja uz očekivanje normalne funkcije koljena i uspješnog povratka na prijašnju razinu aktivnosti (Myklebust i Bahr, 2005). Međutim, ne vrate se svi pacijenti nakon rekonstrukcije ACL-a na razinu spremnosti na kojoj su bili prije ozljeđivanja. Mnogi pojedinci mogu i nakon rekonstrukcije ACL-a pokazivati oslabljenu funkcionalnu izvedbu s nestabilnošću i boli u koljenu, smanjenim opsegom pokreta, nedostatkom snage *m. quadricepsa*, smanjenom funkcionalnom izvedbom, neuromuskularnom disfunkcijom i lošim biomehaničkim prilagodbama koje mogu uzrokovati vrlo varijabilne ishode (Logerstedt i sur., 2013). Smanjena snaga *m. quadriceps* uobičajen je problem s kojim se susreću pacijenti nakon ozljede i rekonstrukcije prednjeg križnog ligamenta. Deficit izokinetičke snage *m. quadriceps* negativno utječe na simetriju pokreta koljena u sagitalnoj ravnini i na funkcionalnu izvedbu. Rehabilitacijski program nakon rekonstrukcije ACL-a trebao bi se usredotočiti na vraćanje simetričnosti snage mišića natkoljenice prije nego se sportašu dozvoli povratak sportskim aktivnostima (Smith i Lepley, 2015). Unatoč svim naporima i uloženom trudu da se prevlada slabost ovog mišića za vrijeme postoperativne rehabilitacije, deficit snage često traje i nakon prestanka formalnog tretmana rehabilitacije.

Fizioterapeuti i sportski treneri imaju širok izbor rehabilitacijskih modaliteta za razmatranje u liječenju sportaša nakon ozljede ili rekonstrukcije koljena. Međutim, u svakom dobro osmišljenom programu, krajnji modalitet bi trebale biti vježbe koje pokreću obnovu normalnih funkcionalnih pokreta specifičnih za određenu aktivnost, samoučinkovitost, izbjegavanje straha i realnu samoprocjenu stvarnih funkcionalnih sposobnosti (Nyland, 2015).

Smith i suradnici 2010. godine su nakon provedenog istraživanja zaključili kako ne postoji znatna razlika u kliničkim ishodima između pacijenata koji su bili podvrgnuti ranoj rekonstrukciji u usporedbi s pacijentima koji su istoj operaciji bili podvrgnuti nešto kasnije. Međutim, istraživanje koje su proveli Lee i suradnici iz 2018. godine dovodi do zaključka kako

rana rekonstrukcija ACL-a ipak rezultira klinički boljim i stabilnijim ishodima u usporedbi s odgođenom rekonstrukcijom.

Rehabilitacija nakon rekonstrukcije prednje ukrižene sveze obično se dijeli na šest faza, od kojih je prva faza preoperativna priprema pacijenta za operaciju. Sljedeće četiri faze obuhvaćaju općenitije smjernice rehabilitacije, dok se posljednja faza odnosi na specifičnu fazu u kojoj se sportaša vraća sportu. Ciljevi svake faze trebali bi se postići prije napredovanja u sljedeću fazu (Pinczewski i sur., 2018). Tijekom ranijih faza rehabilitacije koriste se smjernice temeljene na kriterijima za povećanje opsega pokreta i napredovanje do potpunog oslonca tjelesne težine na ozlijeđeni ekstremitet. S druge strane, završne faze rehabilitacije nisu strogo specificirane i prilagođene su ovisno o zahtjevnosti sporta kojemu se pacijent vraća. Progresija rehabilitacije trebala bi provesti sportaša kroz kombinaciju nisko rizičnih i visoko zahtjevnih manevara u kontroliranom okruženju. Trening bi trebao uravnotežiti pokušaje preopterećenja i razviti funkcionalne sposobnosti sportaša s minimalnim izlaganjem potencijalnim pokretima koje bi mogle dovesti do ozljede (Myer i sur., 2006). Povratak mišićne snage trebao bi biti fokus rehabilitacijskog procesa, no to ne bi trebalo umanjivati važnost stabilnosti, pokretljivosti, koordinacije i funkcionalnog kretanja pacijenta. Kako bi pacijent mogao uistinu imati korist od rehabilitacije, potrebno je da se dogodi cjelokupna tjelesna progresija (James i Nagrini, 2018).

6.1. Postupak prije operacije

Oporavak nakon operacije rekonstrukcije ACL-a bit će poboljššan ako se može povratiti snaga i raspon pokreta u koljenu prije operacije. Režim postupka ima niz značajnih prednosti:

Vratiti normalan opseg pokreta i smanjiti mogućnost postoperativne ukočenosti, poboljšajte ravnotežu kod jačanja mišića u nogama i trupu i održavajte tijelo u formi prije operacije. Početak rehabilitacije započinje odmah nakon ozljede kada se osoba osjeća spremnom za povratak snage ozlijeđenoj nozi. U ovoj fazi obično dolazi do redovitog hlađenja koljena zbog smanjenja naticanja koljena, potrebno je izvođenje lakše aerobne vježbe tipa vožnje bicikla te progresivne vježbe jačanja muskulature.

Potrebne su 20-30 minuta kardio vježbi najmanje 3x tjedno (sve ravnomjerne aktivnosti s malim opterećenjem, npr. bicikliranje ili hodanje) te 15-20 minuta treninga snage, kao što je prikazano u nastavku.

Vježbe snage:

1. Kontrakcija *m. quadricepsa* – zateže se bedreni mišić kako bi koljeno ostalo ravno dok pacijent sjedi s oslonjenom nogom na podlozi. Pet do deset kontrakcija, držeći svaku 5 sekundi. Povećajte broj ponavljanja na 30 te kontrakciju na 10 sekundi . Za ovaj trening savjetuje se korištenje EMS-a (Električni stimulator mišića).
2. Ravno podizanje nogu-podiže se noga 3-5 cm u vis uz kontrakciju *m. quadricepsa*. Vježbu treba izvoditi 5-10 puta, a svaka kontrakcija treba trajati 5 sekundi. Za ovaj trening savjetuje se korištenje EMS-a (Električni stimulator mišića).
3. Adukcija kukova - privođenje kukova stisne se jastuk ili mekana lopta između koljena ležeći na leđima sa savijenim koljenima. Zadržavajući svaku kontrakciju 5 sekundi, ponavljanjem vježbe 5-10 puta.
- 4.Podizanje na prstiju stopala- počinje se na prstima, sa stopalima u širini ramena i usmjerenim ravno naprijed. Izvodi se jedna serija od 10 podizanja za početak, držeći svako 5 sekundi. Povećati broj ponavljanja na 30 uz zadržavanje od 5 sekundi.
- 5.Vježbe za *m. gluteus maximus*- kontrahira se stražnjica uz podizanje kako bi se oblikovao most dok smo leđima oslonjeni o pod sa savijenim nogama i rukama uz tijelo. Održava se ravnoteža s raspodjelom težine i ravnu liniju od ramena do koljena. Započinje se s jednim nizom od 10 podizanja, držeći svako 5 sekundi.
6. Vježbe za *m. hamstring* -sjedeći se omota otporna traka oko gležnja i pričvrstiti za nogu stolca ili stola ispred sebe. Koristeći mišiće u donjem dijelu bedara, polako se savija koljeno unatrag protiv otpora trake. Počnije se s jednim setom od deset ponavljanja i radi do tri seta od petnaest.
- 7.Čučanj- stavlajući jednaku težinu na svaku nogu (*m. quadriceps*). Pazi se da koljena ne prelaze preko nožnih prstiju kod savijanja od 0 do maksimalno 90 stupnjeva. Početak je s jednim setom od 10, zadržavajući svaki čučanj 5 sekundi. S ovom vježbom, EMS se može primijeniti ako je razdoblje "kontrakcije" najmanje dvostruko duže od vremena "odmora"(Električni stimulator mišića).
8. Čučanj na jednoj nozi -povećati broj ponavljanja nakon dovršetka jedne serije od 10 čučnjeva, držeći svaki 5 sekundi ("Anterior Cruciate Ligament Rehabilitation - ACL Prehab").

Vježbe ravnoteže i propriocepcije

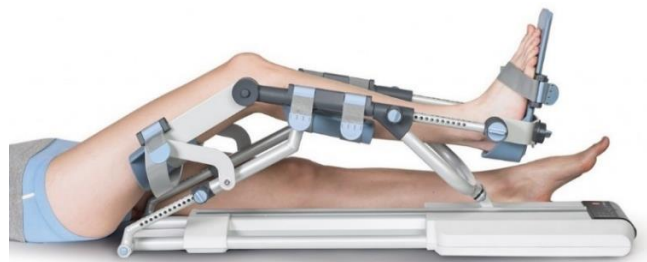1. Jednonožni stav (otvorene oči, zatvorene oči)
2. Jednonožni čučnjevi na nestabilnoj površini (debeli tepih, pjenasti blok, madrac za kampiranje)
3. Jednonožni stav na nestabilnoj površini (debeli tepih, pjenasti blok, madrac za kampiranje)
4. Jednonožni čučnjevi na trampolinu - Stojeći na jednoj nozi, polako se izvodi čučanj savijajući koljeno od 0 do najviše 90 stupnjeva, pazeći da se koljeno ne pomakne dalje od prstiju.
5. Čučnjevi na BOSU lopti - čučanj se izvodi s jednakom težinom na obje noge ("Anterior Cruciate Ligament Rehabilitation - ACL Prehab").

6.2. Akutna postoperativna faza

Ispitanici su bili hospitalizirani 1 do 5 dana nakon rekonstrukcije ACL. Nakon otpusta iz bolnice pacijenti sudjeluju u kućnom programu, s glavnim ciljem uspostavljanja potpune pokretljivosti i fokusom na vraćanje punog opsega pokreta (ROM) te smanjenje otekline. Nakon operacije, potrebno je hodati s dvije štake samo uz toleriranu težinu na nogu. Kako bismo smanjili oteklinu, preporučeno da se ozlijeđena noga drži podignuto iznad srca tijekom prva 24 sata nakon operacije ili dok akutna upala ne bude pod kontrolom. . Nakon operacije koriste se dvije štake za kretanje i postavlja se na operiranu nogu samo onolika težina koliko se može podnijeti. Ovo čuva vaše koljeno i omogućuje vam kretanje bez nezgoda. Fizioterapeut će pomoći odrediti kada koristiti jednu štaku umjesto obje, a kada potpuno prestati koristiti štake. Nakon operacije ACL-a, nelagoda, otekline i modrice tipične su nuspojave procesa zacjeljivanja, oticanje oko koljena moglo bi trajati jedan do dva tjedna. Uzrokuje veću nelagodu i može biti žuto ili crvenkasto. Protokol kod kuće je lediti operiranu nogu i izvođenje vježbe za vraćanje punog opsega pokreta ROM-a za plantarnu i dorzalnu fleksiju gležnja te izometrijske vježbe za *m. quadriceps femoris* i tetive koljena. Potpuna ekstenzija koljena je najvažniji cilj prvog tjedna rehabilitacije. Gravitacija se koristi za vraćanje pune ekstenzije koljena pomoću 2 stolca, s nogom podignutom na tvrdom jastuku ispod pete kada sjedite ili s nogom podignutom na rubu kreveta u ležećem položaju. Ciljevi su smanjenje otekline, normalno hodanje, smanjenje boli i potpuna pasivna ekstenzija koljena. Može se kontrolirati bol i oteklinu na više načina kako bi se ubrzao oporavak. To uključuje korištenje štaka, odmor, led i podizanje noge. Dosadašnja metoda rehabilitacije bila je usmjerena na duža razdoblja imobilizacije i postupno

povećanje amplitude pokreta, što je na kraju dovelo do povratka u sport tek oko 9 do 12 mjeseci nakon operacije i s ograničenom mišićnom funkcijom.

Nekoliko problema se javljaju time uključujući nedostatak pune ekstenzije, ukočenost zglobova, atrofiju mišića kvadricepsa i fibrozu . Proces rehabilitacije nedavno je preokrenut i ubrzan, što dovodi do brže obnove mišićne funkcije i povećanja amplitude pokreta. U početnoj postoperativnoj fazi Kinetika se često koristi. Uz pomoć Kineteka, zglob se može pasivno rastezati kako bi se postupno poboljšao njegov raspon pokreta. Kod potpunog mirovanja mišić na dnevnoj razini gubi 1-3% snage. To se može prevenirati izometrijskim vježbama jačanja mišića (Uremović, 2018) (Slika 5.1.).



Slika 6.1. Kinetek za koljeno

Izvor: https://gyogyaszati.hu/search/page=1/?t_kereso=U00022347/cpm-terdmozgato-es-bokamozgato-keszulek-cpmotion-k-elite/8149.

6.3. Druga postoperativna faza

Incidencija ozljeda ACL-a znatno je niža kod sportaša koji su sudjelovali u proprioceptivnom treningu (Kvist, 2004). U početku je fokus na stabilizaciji donjih ekstremiteta, počevši sa statičkim aktivnostima, zatim dinamičnim te na posljertku reaktivnim.


Pozornost je usmjerena na pravilni položaj ekstremiteta, osobito ozlijeđenog koljena, izbjegavajući medijalni prolaps. Važno je vježbati u različitim uvjetima kako bi se pojačala neuromuskularna aktivacija i kontrola (Bizzini i sur., 2012).

Vračanje snage i pokretljivosti

Predložene vježbe uključuju one za povećanje vaše mobilnosti i one za povećanje vaše snage tijekom svake faze vašeg oporavka. Za potpuni oporavak ključno je izvoditi barem temeljne vježbe u oba područja.

1. Vježbe ekstenzije noge

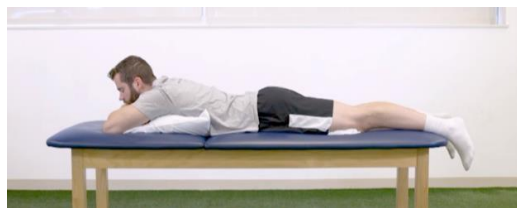1.1. Leži se na leđa s ravnim koljenom. Postavlja se mali smotuljak ručnika ispod pete (ne koljena) i zadrži u tom položaju 20-30 minuta tri do četiri puta dnevno. (Slika 6.2.)



Slika 6.2. Vježba ekstenzije koljena s otporom

Izvor: <https://acltear.info/anterior-cruciate-ligament-rehabilitation/acl-rehabilitation-phase-1/>

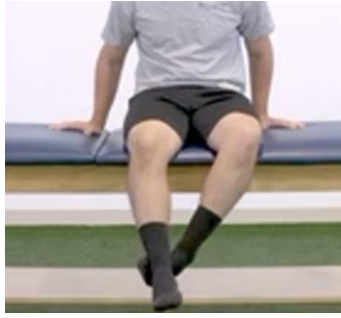1.2. Vježba na trbuh sa smotuljkom ručnika na bedru točno iznad koljena dok stopalo visi s ruba kreveta ili stola 20-30 minuta tri do četiri puta dnevno (Slika 6.3.).



Slika 6.3. Vježba ekstenzije koljena na trbuhu

Izvor: <https://acltear.info/anterior-cruciate-ligament-rehabilitation/acl-rehabilitation-phase-1/>

1.3. Sjedeći na stolici, stavlja se stopalo svoje zdrave noge iza stopala operirane noge. Nježno se upotrijebi zdrava noga kako bi podignula ozlijeđenu nogu što je ravnije moguće dok se operirana noga drži opuštеноm. Nakon toga se vrati u početni položaj te ponavlja 10-20 puta dva do tri puta svaki dan (Slika 6.4.).

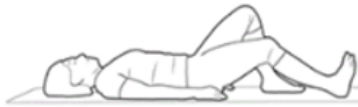

Slika 6.4. Vježba ekstenzije koljena uz pomoć zdrave noge

Izvor: <https://acltear.info/anterior-cruciate-ligament-rehabilitation/acl-rehabilitation-phase-1/>

1.4. Klizanje pete na podlozi-fleksija i ekstenzija koljena

Vježba se izvodi na leđima ili dok se sjedi i savijanjem koljena pazeći da stopalo ostane u kontaktu s podom ili površinom. Cilj ove vježbe je zadržati koljeno pokretljivim i pokušati poboljšati raspon pokreta. Može se osjetiti lagana nelagoda, ali prestanite ako postoji bol. Ponavlja se vježba 10 do 20 puta te set tri do četiri puta dnevno (Slika 6.5.).

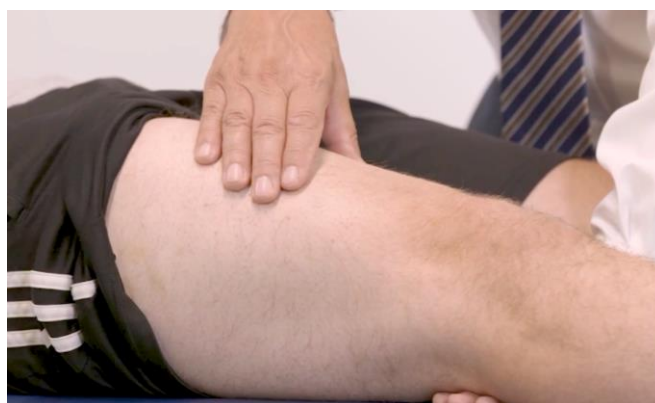

Slika 6.5. Primjer vježbi za održavanje opsega pokreta

Izvor: <https://www.cuh.nhs.uk/patient-information/anterior-cruciate-ligament-reconstruction-rehabilitation/>

2. Vježbe snage

Set za kvadricepsa vitalan je za vraćanje snage vaših kvadricepsa. To je također temelj za mnoge druge vježbe kako ide napredovanje. Koncentrira se na ispravnu tehniku i aktivaciju mišića. Počinje se na leđima ili sjedeći s ispruženim nogama. Zatim zategne se gornji dio bedra tako da guranjem koljena ravno na površinu. Ovo zatezanje trebalo bi uzrokovati pomicanje čašice koljena prema boku. Usredotočuje se na *m. quadriceps*, a ne na *glutealni* mišić (stražnjicu) ili tetive koljena. Ako se zatezanje osjeti osjećate u tim navedenim mišićima, pauzira se i ponovno izvodi vježba koncentrirajući se na *m. quadriceps*. Drži se mišić čvrst pet sekundi s 12 ponavljanja, tri puta dnevno (Slika 6.6.).




Slika 6.6. Vježba jačanja bedrenog mišića

Izvor: <https://acltear.info/anterior-cruciate-ligament-rehabilitation/acl-rehabilitation-phase-1/>

Setovi Stražnje lože

Na stražnjoj strani svakog bedra imate četiri mišića *m. quadriceps*-a. Oni pomažu kontrolirati koljeno pri mnogim aktivnostima, uključujući hodanje i stepenice. Vraćanje snage stražnjoj loži jednako je važno kao i za *m. quadriceps*-a na prednjoj strani bedra. Ovih par setova vježbi pomažu poboljšati aktivaciju mišića na stražnjoj strani bedra.

2.2. Vježba se izvodi ležeći na leđima sa savijenim koljenom tako da potkoljenica podignuta do 90 stupnjeva. Zatim se peta gura u podlogu s blagim do umjerenim pritiskom zadrži se šest sekundi, te opusti nakon. Odrade se 3 seta od 12 ponavljanja dnevno (Slika 6.7.).




Slika 6.7. Vježba jačanje *m. quadriceps*-a

Izvor: <https://acltear.info/wp-content/uploads/Hamstring-Set-on-Back.jpg.webp>

2.3. Jačanje mišića stražnje lože ležeći na trbuhu

Leži se na trbuhu s ručnikom ispod prednjeg donjeg dijela bedara. Savija se koljeno kako bi se podignuo list do 90 stupnjeva od stola ili poda. Izvodi se 12 ponavljanja, jedan do tri puta dnevno (Slika 6.8.).




Slika 6.8. Vježba podizanje potkoljenice

Izvor: <https://actear.info/wp-content/uploads/Hamstring-Set-on-stomach2.jpg.webp>

2.4. Vježba jačanja m. *quadriceps*-a stojeći

Stane se na obje noge sa štakama. Dok se oslanja na štake, izvede se nježno savijanje m. *quadriceps*-a, savijajući koljeno iza sebe prema gore zadrži se šest sekundi, zatim se opusti. Vježba se 12 puta, jedan do tri puta dnevno (Slika 6.9.).



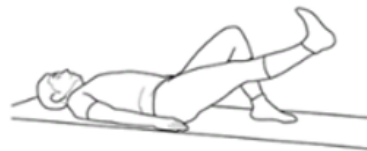Slika 6.9. Primjer stojećeg jačanja koljena

Izvor: <https://actear.info/wp-content/uploads/hamstring-set-standing.jpg.webp>

2.5. Vježba podizanje ravne noge

Ravno podizanje noge omogućuje nastanak razvoja snage i funkcije *m. quadriceps-a* za povratak hodanju i dnevnim aktivnostima. Ova vježba se započinje nakon što se vidi progresija jačanja bedrenog mišića i uspješno se može izvoditi ravno podizanje nogu. Ova vježba će biti glavna vježba u postoperativnoj rehabilitaciji. Ležeći na leđima s neoperativnom nogom savijenom pod kutem od 90 stupnjeva gura se koljeno operativne noge ravno na podlogu kako bi se zategnuo gornji dio bedra.

Zateže se bedreni mišić čvrsto dok se podiže noga sve dok koljeno ne dosegne visinu drugog koljena. Koristi se spor i kontroliran pokret. Koljeno se drži što je moguće ravnije. Fokusira se na mišiće *m. quadriceps-a*, a NE na kukove. Koljeno je u liniji s ramenom. Ovo će više sile usmjeriti prema mišiću *m. quadriceps-a*. Polako se vraća noga na površinu. Opusti se, a zatim ponovno zateže mišić i izvodi još jedno ponavljanje. Odrađuje se 12 ponavljanja tri puta dnevno. (Slika 6.10.)



Slika 6.10. Vježba podizanje ravne noge

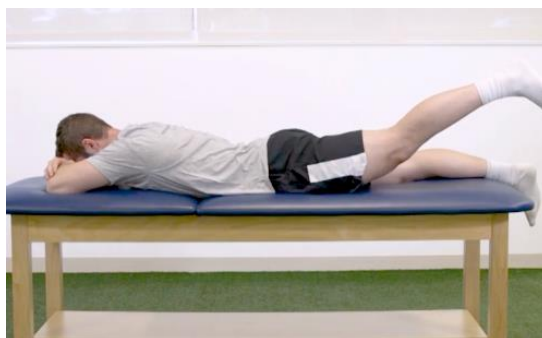Izvor: <https://www.cuh.nhs.uk/patient-information/anterior-cruciate-ligament-reconstruction-rehabilitation/>

2.7. Ravno podizanje noge u ležećem položaju jača kukove i glutealne mišiće. To će pomoći u svakodnevnim aktivnostima. Ova vježba se izvodi u leći na truhu s nogama u širini ramena. Prije početka izvođenja vježbe zategnu se trbušni mišići i glutealni mišići.

Podiže se sam operirana noga sa stola. Mišići druge noge su što je moguće opušteniji.

Ako se primijeti povećan napor u neoperativnoj nozi, pomiče je se dalje od tijela. To će povećati opterećenje operirane noge, zatim se podiže noga što više može i zadrži dvije sekunde. Ne smije se rotirati kukove ili savijati leđa. Odrađuje se vježba 12 puta tri puta dnevno.

Ako se primijeti pojačana bol u donjem dijelu leđa, postavlja se jastuk ispod trbuha. To pomaže smanjiti stres na leđima i poboljšati korištenje glutealnih mišića. Uklanja se jastuk kad ojačate (Slika 6.11.).



Slika 6.11. Vježba ispravljanje noge iza leđa

Izvor: <https://acltear.info/wp-content/uploads/hamstring-set-standing.jpg.webp>

2.8. Stojeća ekstenzija kukova

Ekstenzije kukova u stojećem položaju povećavaju sposobnost nošenja težine na operativnoj nozi tijekom hodanja. Također jačaju mišiće oko kuka. Stojeći uspravno s rukama na stabilnoj površini za oslonac prebacuje se težina na neoperativnu nogu. Zadrži se uspravan položaj i lagano podiže noga kojoj nije oslonjena težina tijela i pomiče unazad. Ne dopušta se okretanje zdjelice i trupa. Zadrži se dvije sekunde i zatim se polako vrati u početni položaj. Ponavlja se ova vježba 12 puta na svakoj nozi tri puta dnevno. Nakon nekog vremena se dodaje traka otpora kako se snaga poboljšava uz odobrenje vašeg liječnika ili fizioterapeuta (Slika 6.12.).

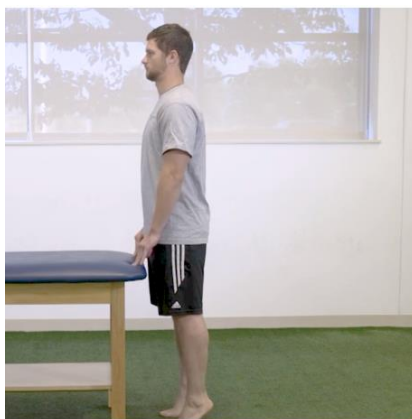

Slika 6.12. Vježba stojeća ekstenzija kukova

Izvor: <https://acltear.info/wp-content/uploads/hamstring-set-standing.jpg.webp>

2.9. Vježba podizanje peti na obje noge

Podizanje pete poboljšava snagu lista to će pomoći kod hodanja i kasnije tijekom rehabilitacije kod skakanja i trčanja. Stoji se s rukama na stol ili neku drugu stabilnu površinu za oslonac. Stopala su postavljena u širinu ramena te održava se ista težina na obje noge. Držanjem nožnih prstiju na tlu i podižu se pete brojeći dvije sekunde zadržava se taj položaj, a zatim se polako spušta četiri sekunde. Ponavlja se 12 puta jedan do tri puta dnevno. Kretanje treba biti iznimno okomito izbjegava se ljuljanje naprijed ili korištenje ruku za podizanje (Slika 6.13.).




Slika 6.13 . Vježba podizanje peti na obje noge

Izvor: <https://acltear.info/wp-content/uploads/hamstring-set-standing.jpg.webp>

2.10.Vježba aktivacije mišića vastus medialis oblique u stojećem položaju izvodi se koristeći gumu

Trak je oko stražnje strane operativnog koljena te pričvršćena za stabilan predmet ili neka partner čvrsto drži traku. Počinje se s blago savijenim koljenom. Trup je uspravan a peta i stopalo čvrsto na podu. Ispravlja se koljeno pomoću mišića *quadriceps-a* 6 sekundi te polako vraća u početni položaj.

Izvode se 3 serije od 12 ponavljanja do tri puta dnevno (Slika 6.14.).



Slika 6.14. Vježba aktivacije mišića vastus medialis oblique

Izvor: <https://acltear.info/wp-content/uploads/standingkneeextension.jpg.webp>

Rano vraćanje snage i ROM će ubrzati ranu mobilizaciju bolesnika i učinkovitije sudjelovanje bolesnika u sljedećim fazama rehabilitacije. To će zauzvrat omogućiti izvođenje različitih aktivnosti treninga na zglobovima koljena i osigurati će se dugoročno održavanje ROM-a.

6.4. Srednja faza

U ovu će fazu biti uključeni i trening snage za mišiće i neuromuskularni trening (Melick i sur. 2016). Dinamička stabilnost koljena poboljšava se kroz neuromuskularni trening razvijanjem povoljnijih tehnika propriocepcije i motoričke kontrole.


Pod općim naslovom "neuromuskularni trening" uključene su vježbe kao što su perturbacijski trening, trening ravnoteže, vježbe agilnosti i pliometrija. Obično se koristi multimodalna strategija i nema dovoljno dokaza da je jedan oblik obuke bolji od drugog. Fokus prema unutra je prvi korak aktivnosti. To znači da je cilj vježbe proizvesti zvučne obrasce pokreta. Kako bi vježbanje bilo teže, mijenjaju se varijable vježbe poput vremena, brzine, udaljenosti ili ponavljanja. Kako bi se vježba unaprijedila, uključeni su i vanjski elementi poput smetnji, otpora, prepreka ili nestabilnih površina. Savjetuje se postupno uvođenje sportskih specifičnih sposobnosti u pacijentovo vježbanje kako bi se promicao prijenos vještina u sport (Melick i sur. 2016).

Program jačanja mišića ima za cilj pomoći pacijentima da povrate snagu mišića potrebnu za rekreativne aktivnosti koje preferiraju. Vježbe za izgradnju mišićne snage prvo će uključivati manje težine i veći broj ponavljanja u svrhu privikavanja prije postupnog prelaska na teža opterećenja i manje ponavljanja. Bolji rezultati postižu se s režimom treninga snage koji uključuje i bilateralne i unilateralne vježbe i postupno napreduje prema principima treninga snage za zdrave pojedince nego s režimima koji kontinuirano koriste puno ponavljanja (Bieler i sur., 2014). "Plus dva princip" može se koristiti za progresiju opterećenja: kad pacijent može izvesti dodatna dva ponavljanja od potrebnog broja ponavljanja, opterećenje se povećava (Eitzen i sur., 2010).

Kineziterapija:

1.Vježba: Bočni upor na podlakticama (engl. Copenhagen plank) Baš kao i bočni plank, Kopenhaški plank uključuje ležanje na jednoj strani tijela sa savijenim laktom, podlakticom ravno na podu i potpuno ispruženim nogama s oslonjenom jednom nogom na klupu.

Trajanje: Vježba se izvodi u 3-4 serije u trajanju od 30-40 sekundi.



Slika.6.15. *Copenhagen plank*

Izvor: <https://www.shape.com/copenhagen-plank-6823066>

2.Vježba: Jednonožni most na kutiji.

Opis: Leži se na leđima s rukama uz tijelo, savijenim koljenima i stopalima na podu (ispod koljena). Podiže se jedno stopalo, ispruži noga do kraja tako da je otprilike 45 stupnjeva u odnosu na pod. Ovo je početni položaj.

Trajanje: Vježba se izvodi u 3-4 serije u trajanju od 30-40 sekundi



Slika. 6.16. *Vježba Jednonožni most na kutiji*

Izvor: <https://aconsciouscollection.com/2020/01/14/tiffany-halls-summer-suitcase-workout/single-leg-glute-bridge/>

3.Vježba: Upor na podlakticama (eng. Plank) i varijacija "planka"

Opis: U položaju daske, licem prema dolje s podlakticama i nožnim prstima na podu. Laktovi su točno ispod ramena, a podlaktice su vam okrenute prema naprijed. Uključuju se trbušni mišići, povlačeći pupak prema kralježnici.

Trajanje: Vježba se izvodi u 4 serije u trajanju od 30 sekundi



Slika. 6.17. Vježba planka

Izvori: <https://www.shape.com/fitness/workouts/abs-workout-secret-formula-flat-stomach>



Slika. 6.18. Plank na jednoj ruci

Izvori: <https://www.skimble.com/exercises/10245-it-plank-arm-raise-how-to-do-exercise>

4.Vježba : Most na pilates lopti

Opis: Postavlja stopala u širini kukova na loptu podižu se kukovi te zadržava pozicija. Idući korak u kod povećanja opterećenja bilo privlačenje lopte prema sebi aktivaciju mišića hamstringa.

Trajanje: 4 serije po 30 sekundi, privlačenje lopte 3-4 serije po 10-12 privlačenja.




Slika. 6.19. *Most na Pilates lopti*

Izvori: <https://complete-pilates.co.uk/pilates-bridge-on-a-ball/>

5. Vježba: Čučanj na BOSU lopti

Opis: Prvo se vježba izvodi izometrički, sa zadržavanjem na kraju u ekscentričnoj fazi te nakon se prelazi u dinamički čučanj, a na kraju se i dodaje opterećenje.

Trajanje: u izometričkim vježbama zadržati poziciju 3-4 serije po 30-40 sekundi, a u dinamičkom izvođenju 3-4 serije po 10-12 ponavljanja čučnja.



Slika.6.20. *Vježba čučnja na BOSU lopti*

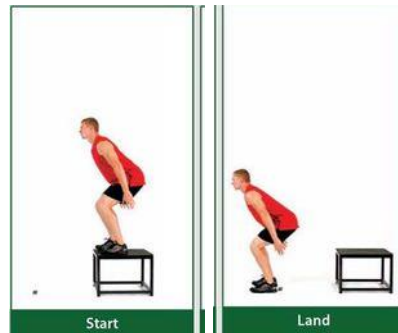
Izvor: <https://www.stack.com/a/9-awesome-ways-to-use-a-bosu-ball/>

Pliometrijske vježbe

1. Vježba: Sunožni doskok

Opis: Odraz s kutije s obje noge istovremeno se dočekuje isto na podu uz amortizaciju koljena.

Trajanje: 3 serije po 5 ponavljanja



Slika.6.21. Sunožni doskok

Izvor: https://www.physio-pedia.com/Landing_Error_Scoring_System_%28_LESS%29

2. Vježba amortizacija sile

Opis: Osoba drži medicinku iza i iznad glave sa savijenim rukama u laktovima te eksplozivno i snažno prisiljava medicinku ka podu

Trajanje: 3 serije po 5 ponavljanja.



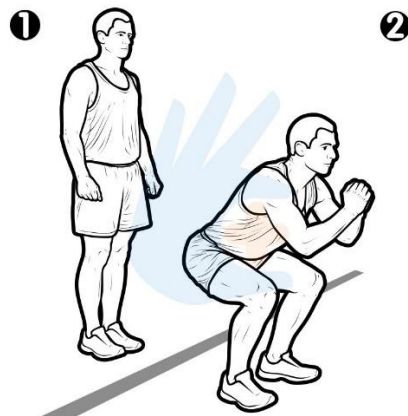
Slika. 6.22. Vježba sunožne amortizacije sile

Izvor: <https://getthehealthy.com/exercise/medicine-ball-overhead-slams/>

3. Vježba Sunožni skok u dalj te preko prepreke

Opis: Sunožno pacijent preskače za početak malu prepreku poput linije na podu sa sunožnim odrazom i doskokom.

Trajanje: 3 serije po 5 ponavljanja.



Slika.6.23. Vježba skok preko prepreke

Izvor: <https://twitter.com/TheRehabLab/status/692450849277251585>

4. Vježba: Jednonožni skok na kutiju

Opis: Odrazom s poda jednom nogom doskače se na kutiju održavajući ravnotežu i amortiziranja tijela u koljenu

Trajanje: 3 serije po 5 ponavljanja.



Slika.6.24. Jednonožni naskok na povišenje

Izvor: <https://wodstar.com/movements/single-leg-box-jump/>

Agilnost

1. Vježba: Lateralna promjena smjera kretanja

Opis: Pacijent uči pravilnu lateralnu tehniku promjene smjera tako što prvo bočno hoda od kape do kape. Kod promjene smjera kretanja bitno je paziti da koljeno ne ide u "valgus". Kao rezultat trenerovog signala, pacijent konačno mijenja smjer kretanja i postupno ubrzava tempo.

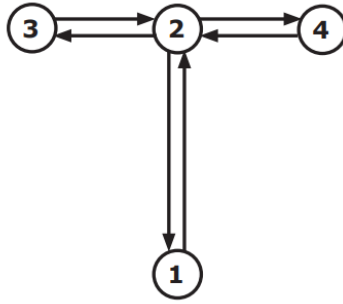


Slika. 6.25. *Vježba lateralne agilnosti*

Izvor: zbirka autora

2. Vježba: T-agilnost

Opis: Postavlja se čunj jedan (1) 9 metara od čunja dva (2) dok čunj tri (3) pet metara lijevo od čunja dva (2) i čunj četiri (4) pet metara desno od čunja dva (2). Početak je kod stošca jedan (1) i završetak. Primjer vježbe: Sprint od čunja 1 do čunja 2; do korakom od čunja 2 do čunja 3 i od čunja 3 do korakom do stošca 4 te povratak do čunja dva i završetak je unatraske do čunja jedan.



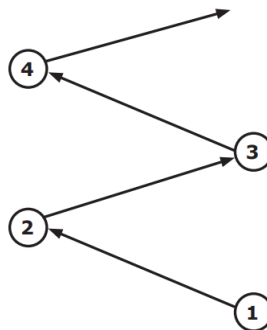
Slika. 6.26. T-drill vježba

Izvor: <https://www.emoryhealthcare.org/ui/pdfs/acl-documents/agility-drills-5-6m.pdf>

3. Vježba: ZIG-ZAG

Opis: Koristeći četiri čunja, odvojeni 5 metara jedni od drugih postavljeni pod kutem od 45 stupnjeva. Započinje se od stošca jedan (1) i završava 10 metara dalje kod stošca četiri (4).

Primjer vježbe: Sprint iz čunja 1-2 te korakom do korakom isto od čunja 2-3 pa opet sprint od čunja 3-4.



Slika. 6.27. ZIG_ZAG vježba

Izvor: <https://www.emoryhealthcare.org/ui/pdfs/acl-documents/agility-drills-5-6m.pdf>

6.5. Rehabilitacija u kasnoj fazi i RTS obuka

Cilj ove faze daljnje je povećanje snage i izdržljivosti mišića, ali pored toga potrebno je poboljšati neuromuskularnu kontrolu i agilnost te sudjelovati u progresivno zahtjevnijim funkcionalnim aktivnostima, RTS treninzima definiran kao kontinuitet rehabilitacije na terenu specifično za sport, povratak treninzima, povratak igri (Šklempe i Kokić, 2018). Tipične rehabilitacijske aktivnosti usredotočene su na daljnjem osnaživanju mišića. Provode se specifični zadaci usklađeni s potrebama sporta koji se baziraju na naprednim vježbama zatvorenog kinetičkog lanca, pliometrijskom treningu te treningu agilnosti i funkcionalnosti (Herrington et al, 2013). Kako bi se napravio rehabilitacijski plan koji rezultira uspješnim povratkom sportu ili aktivnostima, bitno je ispitati atletske zahtjeve raznih sportova i tjelesnih aktivnosti kojima se žele baviti pacijenti s rupturom ACL-a. Postupni prelazak s modificiranog treninga (kao što je samo beskontaktni) na puni trening (neograničen), na ograničeno sudjelovanje u natjecanju i konačno na neograničeno sudjelovanje u natjecanju. Konkretno, program koji koristi uravnotežen pristup izoliranog jačanja s velikim opterećenjem, vježbi funkcionalne snage, ponovnog uvježbavanja motoričkih obrazaca. Cilj mu je optimalno sigurno pripremiti sportaša za RTS (Return to Sport) s niskim rizikom od ponovne ozljede i u smislu funkcije tetive koljena, cilj je doći do normalizacije izoliranog fleksora koljena i snaga mišića ekstenzora kuka; optimizacija tetive koljena kontrola tijekom zadataka sportskog tipa; puna obnova ekscentrična snaga na velikim mišićnim duljinama i obnavljanju maksimalne i eksplozivne snage u svim brzinama. Obnavljanje eksplozivnih mišićnih performansi ključni je aspekt kasne faze rehabilitacije i RTS treninga (Oakley i sur., 2018). Testovi poput jednonožni skok, jednonožni troskok, KT1000/KT2000, , testovi propiocepcije, Pivot test, test opseg pokreta pomažu predvidjeti uspješan povratak sportu.

7.RTS-Povratak sportu

Odrednice povratka sportskim aktivnostima trebale bi biti individualizirane i temeljene na pacijentovim ciljevima. Fokus ne bi trebao biti samo na pripremi koljena za sport, već kompletnog sportaša. Koljeno mora biti stabilno, s optimalnom neuromuskularnom i biomehaničkom spremnosti, ali sportaš mora biti samouvjeren i psihički spreman za povratak sportu. U konačnici će to rezultirati uspješnijim sportskim nastupima (Cooper i Hughes, 2018).

Nakon ACLR-a savjetuje se provjera funkcije stražnje lože iliti mišića hamstringa. Prema objavljenim istraživanjima, nedostatak snage *m. hamstringa* najveći je čimbenik rizika za ponovnu ozljedu ACL-a nakon ACLR-a. Uobičajeno *return to sport* testiranje, često uključuje izometrijsko ili izokinetičko testiranje ekstenzora koljena, vremensko testiranje funkcije koljena i testiranje skokova, međutim, ne uključuje procjenu funkcije fleksora koljena. Kako bi se povećala osjetljivost i specifičnost RTS-a nakon ACLR-a, Buckthorpe je (2020) predložio (2020) strože kriterije. Iako bi se mogla provesti temeljitija ispitivanja, savjetuje se da nakon ACLR-a svi pacijenti održavaju 90% LSI (Limb Symmetry Indeks) snage fleksora koljena i 60% omjer ekstenzor/fleksor koljena. Rezultati povratka sportu (RTS) nakon rekonstrukcije prednjeg križnog ligamenta (ACLR) nisu zadovoljavajući. Većini sportaša kojima je došlo do rupture prednjeg križnog ligamenta savjetuje se rekonstrukcija ACL-a kako bi nastavili sudjelovati u sportu. Ipak, 35-45% pacijenata koji su podvrgnuti rekonstrukciji ACL-a ne doživi povratak sportu nakon toga. Čak i u elitnim sportovima, tipično 20-25% sportaša ne može se na doći nakon rekonstrukcije prednjeg križnog ligamenta. Rizik od sekundarne ozljede ACL-a nakon rekonstrukcije je približno 15%, dok se čini da mladi sportaši imaju 30% šanse za ponovnu ozljedu unutar prve 2 godine nakon rekonstrukcije ACL-a. To implicira da je 30 do 40 puta veći rizik od ponovne ozljede nakon povratka u sport, što je očito neprihvatljivo. Stoga se čini da je potrebno poboljšati uobičajene programe funkcionalnog oporavka i kriterije povratka sportu. Povratak sportaša u sport nakon ACL rekonstrukcije složena je stvar u kojoj je lako učiniti nešto pogrešno, a teško učiniti nešto dobro. Uspješan povratak sportu zahtijeva bio-psiho-socijalni pristup rehabilitaciji. Trenutačni pristupi ne identificiraju i ne rješavaju adekvatno zaostale nedostatke povezane s eksplozivnom neuromuskularnom izvedbom, kvalitetom pokreta, umorom i sportskom kondicijom. Vjerojatno je da većina rehabilitacijskih pristupa nije dovoljno sveobuhvatna, ne pruža dovoljan intenzitet ili nije dovoljno specifična da u potpunosti pripremi sportaša za zahtjeve njegovog sporta. LSI (Limb Symmetry Indeks) naširoko se koristi kao mjerenje spremnosti za RTS. Klinički prihvaćene LSI (Limb Symmetry Indeks) vrijednosti su obično >90%. Ovih >90% pravilo je vrlo upitno jer testovi izvedbe možda nisu niti zahtjevni niti dovoljno osjetljivi da točno identificiraju razlike između ozlijeđene i neozlijeđene strane. Prihvaćeni kriteriji koji se tiču mjerenja mišićne snage uključuju >90% rezultata snage za razliku od neoperativne strane. Nije poznato jesu li te vrijednosti dovoljne da se igrač sigurno vrati u sport. Stopa ponovnih ozljeda ACL-a značajno je smanjena 51% za svaki mjesec odgođen je povratak sportu poslije 9 mjeseci nakon operacije. Korištenjem ovog jednostavnog pravila moguće je smanjiti rizik od druge ozljede za 84%. Ove informacije pružaju jasan dokaz da bi odluku o povratku sportu nakon rekonstrukcije ACL-a

trebalo po mogućnosti odgoditi s trenutnih 4 do 6 mjeseci na najmanje 9 mjeseci nakon operacije.

ZAKLJUČAK

Koljeno je jedan od zglobova koji je najosjetljiviji na ozljede ligamenata. Najčešće do takvih ozljeda dolazi kod mladih i sportskih aktivnih osoba. Rehabilitacija nakon rekonstrukcije prednje ukrižene sveze i sam povratak sportaša prethodnom bavljenju sporta vrlo je kompliciran i zahtjevan proces koji može potrajati i do godinu dana. Preporučuje se progresivni pristup od izoliranog niskog intenziteta do funkcionalnog i visoko intenzivnog treninga usklađenog sa statusom koljena. Oporavak snage *m. hamstringa* je kritičan nakon operacije rekonstrukcije ACL-a, osobito kada se tetive koljena koriste kao graft. Neuspjeh u oporavku snage *m. hamstringa* može ugroziti zdravlje koljena i povećati rizik od ponovne ozljede nakon povratka sportu. Zaključno, kineziterapija i terapija boli mogu biti učinkovite u poboljšanju motoričkih funkcija i smanjenju boli kod pacijenata s rupturom ACL. Pružatelji zdravstvenih usluga trebali bi razmotriti ovu vrstu terapije kada liječe pacijente s ovom ozljedom. Uzimajući višestran pristup koji uključuje kineziterapiju, terapiju boli i druge potporne mjere. Cilj rehabilitacijskog programa jest vratiti funkcionalnost koljena na jednaku razinu na kojoj je bilo prije ozljede. Međutim, zbog kompleksnosti ozljede ne postoji univerzalni rehabilitacijski protokol, već je potrebno individualno prilagoditi osnovne smjernice rehabilitacije svakom pacijentu. Trenutni programi rehabilitacije usmjereni su na vježbe jačanja mišića te na poboljšanje propriocepcije i neuromuskulturne kontrole. Prije napredovanja iz jedne u drugu fazu potrebno je zadovoljiti ciljeve prethodnih faza, ali svaku fazu potrebno je prilagoditi prema potrebama sportaša. Unatoč želji sportaša da se što prije vrati sportskim aktivnosti, vremenski period potreban za povratak sportaša u igru se ne bi trebao ubrzavati s obzirom na to da se može dovesti do ponovnih ozljeda. Potrebno je provoditi smisleni i kvalitetan preventivni trening koji za cilj ima pripremiti sportaša na specifične kretnje i radnje koje su najrizičnije za odabrani sport.

Literatura

1. Abulhasan, J., i Grey, M. (2017). Anatomy and Physiology of Knee Stability. *Journal of Functional Morphology and Kinesiology*, 2(4), 34.
<https://doi:10.3390/jfmk2040034>
2. Andrade, R., Pereira, R., van Cingel, R., Staal, J. B. i Espregueira-Mendes, J. (2020). How should clinicians rehabilitate patients after ACL reconstruction? A systematic review of clinical practice guidelines (CPGs) with a focus on quality appraisal (AGREE II). *British journal of sports medicine*, 54(9), 512–519.
3. Anterior Cruciate Ligament Rehabilitation - ACL Prehab. (2023). MOON Knee Group
4. Bieler T, Sobol NA, Andersen LL, Kiel P, Lofholm P, Aagaard P. The effects of high-intensity versus low-intensity resistance training on leg extensor power and recovery of knee function after ACL-reconstruction. *Biomed Res Int* 2014;2014:278512.
5. Bizzini, M., Hancock, D. i Impellizzeri, F. (2012). Suggestion From the Field for Return to Sports Participation Following Anterior Cruciate Ligament Reconstruction: Soccer: a clinical commentary. *Journal of orthopaedic and sports physical therapy*, 42(4), 304-312.
6. Bolgla, L. A. (2018). *Gender Issues in ACL Injury. Clinical Orthopaedic Rehabilitation: a Team Approach*. Elsevier, Chapter 5.
7. Buckthorpe, M., Tamisari i Della Villa, F. (2020). A ten task-based progression in rehabilitation after ACL reconstruction: From post-surgery to return to play. *The International Journal of Sports Physical Therapy*, 15(4), 611-623.
DOI: 10.26603/ijsp20200611
8. Church, S. i Keating, J. F. (2005). Reconstruction of the anterior cruciate ligament: timing of surgery and the incidence of meniscal tears and degenerative change. *The Journal of bone and joint surgery. British volume*, 87(12), 1639–1642.
<https://doi.org/10.1302/0301-620X.87B12.16916>
9. Cooper, R., Hughes, M. (2018) Melbourne ACL Rehabilitation Guide 2.0. Dostupno na: https://www.melbourneaclguide.com/docs/ACL_Guide.pdf
10. Eitzen, I., Moksnes, H., Snyder-Mackler, L. i Risberg, M. A. (2010). A Progressive 5-Week Exercise Therapy Program Leads to Significant Improvement in Knee Function Early After Anterior Cruciate Ligament Injury. *Journal of Orthopaedic & Sports*

Physical Therapy, 40(11), 705-721.

<https://www.jospt.org/doi/10.2519/jospt.2010.3345>

11. Escamilla, R. F., Macleod, T. D., Wilk, K. E., Paulos, L. i Andrews, J. R. (2012). Anterior Cruciate Ligament Strain and Tensile Forces for Weight-Bearing and Non-Weight-Bearing Exercises: A Guide to Exercise Selection. *Journal of Orthopaedic and Sports physical therapy*, 42(3), 208-220.
<https://www.jospt.org/doi/10.2519/jospt.2012.3768>
12. Filbay R. S. i Grindem H. (2019). Evidence-based recommendations for the management of anterior cruciate ligament (ACL) rupture. *Best Practice & Research Clinical Rheumatology*, 3 (2019) 33-47. <https://doi.org/10.1016/j.berh.2019.01.018>
13. Ganapathy, P. K., Collins, A. T. i Garrett, W. E. (2018). *Mechanisms of Noncontact Anterior Cruciate Ligament Injuries. The Anterior Cruciate Ligament*. Elsevier.
14. Grindem, H., Eitzen, I., Moksnes, H., Snyder-Mackler, L. i Risberg, M. A. (2012). A pair-matched comparison of return to pivoting sports at 1 year in anterior cruciate ligament-injured patients after a nonoperative versus an operative treatment course. *The American journal of sports medicine*, 40(11), 2509–2516.
15. Halpern, B . i Tucker, L . (2008). *Kriza Koljena*. Zagreb: Naklada Stih.
16. Hughes, G. i Watkins, J. A. (2006). Risk-Factor Model for Anterior Cruciate Ligament Injury. *Sports Med*, 36, 411–428.
17. J. Bencardino, J. Beltran, M. Feldman, D. Rose. Sience Direct. *MR imaging of complications of anterior cruciate ligament graft reconstruction. Radiographics*, 29 (2009), 2115-2126
18. James, D. A. i Nigrini, C. M. (2018). *Total Knee Replacement Protocol. Clinical Orthopaedic Rehabilitation: a Team Approach*. Elsevier, 417-420.
19. Judd, D., Bottoni, C., Kim, D., Burke, M. i Hooker, S. (2006). Infections following arthroscopic anterior cruciate ligament reconstruction. *Arthroscopy: the journal of arthroscopic & related surgery : official publication of the Arthroscopy Association of North America and the International Arthroscopy Association*, 22(4), 375– 384.
<https://doi.org/10.1016/j.arthro.2005.12.002>
20. Kaneko, S., Sasaki, S., Hirose, N., Nagano, Y., Fukano, M. i Fukubayashi, T. (2017). Mechanism of anterior cruciate ligament injury in female soccer players. *Asian Journal of Sports Medicine*, 8(1).

21. Khokhar, S. (2020). Complete Orthopedics. *ACL Surgery Complications*.
 <raspoloživo na: <https://www.cortho.org/knee/anterior-cruciate-ligament/acl-surgery-complications/>
22. Kosinac, Z. i Vlak, T. (2021). Opća i specijalna kineziterapija. Zagreb: Medicinska naklada.
23. Lee, Y. S., Lee, O. S., Lee, S. H., & Hui, T. S. (2018). Effect of the Timing of Anterior Cruciate Ligament Reconstruction on Clinical and Stability Outcomes: A Systematic Review and Meta-analysis. *Arthroscopy: the journal of arthroscopic and related surgery*, 34(2), 592–602.
24. Logerstedt, D., Lynch, A., Axe, M. J. i Snyder-Mackler, L. (2013). Symmetry restoration and functional recovery before and after anterior cruciate ligament reconstruction. *Knee surgery, sports traumatology, arthroscopy*, 21(4), 859–868.
<https://doi.org/10.1007/s00167-012-1929-2> [02.09.2022.]
25. Milandri, G. i Mare van der Merwe, W. (2017). Rehabilitation and return to sports after ACL reconstruction. *Aspetar Sports Medicine Journal*, 6, 310-314.
26. Myer, G.D., Paterno, M.V., Ford, K.R., Quatman, C.E. i Hewett, T.E. (2006). Rehabilitation After Anterior Cruciate Ligament Reconstruction: Criteria-Based Progression Through the Return-to-Sport Phase. *Journal of Orthopaedic and Sports Physical Therapy*, 36(6), 385-402.
27. Myklebust, G. i Bahr, R. (2005). Return to play guidelines after anterior cruciate ligament surgery. *British journal of sports medicine*, 39(3), 127–131.
28. Nyland J. A. (2015). Redirecting the thrust to put "therapeutic" back into therapeutic exercise. *The Journal of orthopaedic and sports physical therapy*, 45(3), 148–150.
29. Oakley AJ, Jennings J, Bishop CJ. Holistic hamstring health: not just the Nordic hamstring exercise. *Br J Sports Med*. 2018;52(13):816–7.
30. Palmieri-Smith, R. M. i Lephley, L. K. (2015). Quadriceps Strength Asymmetry After Anterior Cruciate Ligament Reconstruction Alters Knee Joint Biomechanics and Functional Performance at Time of Return to Activity. *The American journal of sports medicine*, 43(7), 1662–1669.
31. Petsche, T. S. i Hutchinson, M. R. (1999). Loss of extension after reconstruction of the anterior cruciate ligament. *The Journal of the American Academy of Orthopaedic Surgeons*, 7(2), 119–127. <https://doi.org/10.5435/00124635-199903000-00005>
32. Pinczewski, L., Roe, J., Lyons, M., Gooden, B., Salmon, L. i Heath, E. (2018). ALC Reconstruction Rehabilitation Protocol.

33. Sampson, M. J., Jackson, M. P., Moran, C. J., Shine, S., Moran, R. i Eustace, S. J. (2008). Three Tesla MRI for the diagnosis of meniscal and anterior cruciate ligament pathology: a comparison to arthroscopic findings. *Clinical radiology*, 63(10), 1106–1111. <https://doi.org/10.1016/j.crad.2008.04.008>
34. Schnurrer-Luke Vrbanić, T., Ravlić-Gulan, J. i Baričić, M. (2007). Prevencija nekontaktnih ozljeda prednje ukrížene sveze kod sportašica. *Medicina Fluminensis*, 43. (3), 210-214.
35. Sedej, M., Zupanc, B. i Grašek, M. (2019). Reconstruction and postoperative physical rehabilitation of noncontact anterior cruciate ligamentum injury from rollerblading. *Liječnički vjesnik*, 141(1).
36. Smith, T. O., Davies, L., Hing, C. B. (2010). Early versus delayed surgery for anterior cruciate ligament reconstruction: a systematic review and meta-analysis. *Knee surgery, sports traumatology, arthroscopy*, 18(3), 304–311.
37. Šklempe Kokić, I. (2018). *Rehabilitacija nakon ozljeda mekih struktura koljena. Rehabilitacija ozljeda lokomotornog sustava*. Zagreb: Medicinska naklada.
38. Takahashi, S., Nagano, Y., Ito, W., Kido, Y. i Okuwaki, T. (2019). A retrospective study of mechanisms of anterior cruciate ligament injuries in high school basketball, handball, judo, soccer, and volleyball. *Medicine*, 98(26).
39. Tjoumakaris, F. P., Herz-Brown, A. L., Bowers, A. L., Sennett, B. J. i Bernstein, J. (2012). Complications in brief: Anterior cruciate ligament reconstruction. *Clinical orthopaedics and related research*, 470(2), 630–636. <https://doi.org/10.1007/s11999-011-2153-y>
40. Uremović, M. (2018). *Preoperativna i postoperativna rehabilitacija traumatoloških bolesnika. Rehabilitacija ozljeda lokomotornog sustava*. Zagreb: Medicinska naklada, 129-137.
41. Van Melick N., Van Cingel REH, Brooijmans F., Neeter C., Van Tienen T., Hullegerie W., et al. Evidence-based clinical practice update: practice guidelines for anterior cruciate ligament rehabilitation based on a systematic review and multidisciplinary consensus. *Br J Sports Med* 2016;50(24):1506e15 <http://dx.doi.org/10.1136/bjsports-2015-095445>
42. Waldron, K., Brown, M., Calderon, A., Feldman, M. (2022). Anterior Cruciate Ligament Rehabilitation and Return to Sport: How Fast Is Too Fast?. *Arthroscopy, sports medicine, and rehabilitation*, 4(1).

