

Rehabilitacija poslije operacije prednje križne sveze

Vukšić, Domina

Undergraduate thesis / Završni rad

2024

Degree Grantor / Ustanova koja je dodijelila akademski / stručni stupanj: **University of Split, Faculty of Kinesiology / Sveučilište u Splitu, Kineziološki fakultet**

Permanent link / Trajna poveznica: <https://um.nsk.hr/um:nbn:hr:221:643108>

Rights / Prava: [In copyright](#)/[Zaštićeno autorskim pravom.](#)

Download date / Datum preuzimanja: **2025-02-08**



Repository / Repozitorij:

[Repository of Faculty of Kinesiology, University of Split](#)



UNIVERSITY OF SPLIT



SVEUČILIŠTE U SPLITU
KINEZIOLOŠKI FAKULTET

Stručni prijediplomski studij kineziologije, smjer Kineziterapija

REHABILITACIJA POSLIJE OPERACIJE
PREDNJE KRIŽNE SVEZE

ZAVRŠNI RAD

Student:

Domina Vukšić

Mentor:

mag. cin. Damir Znaor

Split, 2024.

ZAHVALE

Zahvaljujem svom mentoru prof. Damiru Znaoru na ukazanom povjerenju, strpljenju i znanju kojeg sam, nadam se uspjela pretočiti u rad.

Također želim zahvaliti svom partneru Marinu Tešiji koj se nažalost susreo s ozljedom prednje križne sveze tijekom igranja futsal turnira, zbog čega sam se i odlučila za ovu temu rada.

Ostale zahvale upućujem Kineziološkom fakultetu u Splitu te posebno svojoj obitelji koja me motivirala kroz cijeli proces pisanja.

SADRŽAJ

1. UVOD.....	5
2. FUNKCIONALNA ANATOMIJA.....	6
2.1 Anatomija koljena.....	6
2.2 Biomehanika koljena.....	10
3. OZLJEDA PREDNJEG KRIŽNOG LIGAMENTA.....	12
3.1. Mehanizam nastanka ozljede.....	13
3.2. Dijagnostika.....	15
4. LIJEČENJE.....	18
4.1. Konzervativno liječenje.....	17
4.2. Operativno liječenje.....	17
4.3. Rehabilitacija.....	20
5. POSTOPERATIVNA REHABILITACIJA.....	21
5.1. Rana postoperativna faza (2-3 tjedna poslije operacije).....	24
5.2. Srednja postoperativna faza (4-10 tjedana poslije operacije).....	25
5.2. Napredna postoperativna faza (11-16 tjedana poslije operacije).....	26
5.3. Faza povratka na sportski teren.....	27
6. ZAKLJUČAK.....	28
7. LITERATURA.....	29
POPIS SLIKA I VIDEOZAPISA.....	30

SAŽETAK

Sport kao ponajprije fizička aktivnost ima pozitivne fiziološke zdravstvene učinke na ljudsko tijelo, međutim važno je naglasiti kako je bavljenje istim u profesionalnom smislu udvostručilo učestalost nastanka ozljeda kroz zadnja tri desetljeća. Prenaporni treninzi, pretreniranost te pre veliki zahtjevi na organizam koji uvelike prelaze fiziološke kapacitete tijela, dovode do ozljede koju nadalje opisujem u radu, a ujedno su rezultirali sve učestalije povezivanje sportaša s ozljedama, a manje sa zdravljem.

Ozljeda prednjeg križnog ligamenta (lig. cruciatum anterius) opasna je, a njeno liječenje komplicirano i zahtjevno. Napretkom medicine otkriveni su novi načini rekonstrukcije rupture ACL-a preko tetive m. semitendinosusa, što čini jednostavniji i sigurniji proces operacije. Iz tog razloga sve više ljudi odlučuje za kirurške metode liječenja, ali sam proces postoperativne rehabilitacije i dalje je dugotrajan. Prema nekih statističkim podacima ruptura prednjeg križnog ligamenta jedna je od najčešćih ozljeda koljena, s učestalošću od približno 85 na 10 000 osoba u dobi između 16 i 39 godina. Kako je već navedeno razlog toga kod profesionalnih sportaša je pretreniranost, sindromi prenaprezanja ili pre veliko opterećenje koje se postavlja na cijeli organizam, a kod rekreativaca je to posljedica nedovoljne pripremljenost.

Iz ovih razloga odlučila sam se obraditi temu "Rehabilitacija poslije operacije prednje križne sveze", kako bi sebi i drugima mogla pobliže opisat zahtjevnost iste kao i proces rehabilitacije. Rehabilitacija se dijeli na preoperativnu i postoperativnu fazu liječenja, ukupno traje 6 mjeseci, oporavak se velikim dijelom sastoji od kineziterapije. Nerijetko, deficiti mišićne snage mogu se osjetiti čak i do 3 godine nakon ozljede, a što se tiče ostalih deficita, narušene su statička, dinamička stabilnost zgloba zbog oštećenih proprioceptivnih signala u zglobu.

Ključne riječi: prednji križni ligament, koljeno, kirurško liječenje, ozljeda, rehabilitacija prednjeg križnog ligamenta.

SUMMARY

Even though sport as a physical activity has positive physiological health effects on the human body, it is important to emphasize that the number of injuries in pro athletes caused by doing sports professionally has doubled in last 3 decades. Training too strenuously, the overtraining syndrome, as well as pushing the organism to its physiological limits can all lead to the injury that I further describe, which is the main reason why more and more people associate sports with injuries, instead of health .

Anterior cruciate ligament (ACL) injury can be dangerous, and its treatment is complicated and challenging. With the advancement of medicine, new ways of ACL rupture reconstruction via the semitendinosus tendon have been developed, making the surgical process simpler and safer. For this reason, more people are opting for surgical treatment methods, but the postoperative rehabilitation process still remains long and tiring. According to some statistical data, ACL rupture is one of the most frequent knee injuries, affecting around 85 in 10,000 individuals aged 16 to 39 years. As it mentioned above, the reason for this injury in professional athletes are mainly training too hard, overuse syndromes, or excessive stress placed on the entire body, while in recreational athletes, it is the result of insufficient preparedness.

For these reasons, I have chosen the topic "Rehabilitation after anterior cruciate ligament surgery," in order to describe the complexity of the surgery as well as the rehabilitation process to myself and others. Within rehabilitation there are two phases, the preoperative and postoperative phase of treatment, the whole process takes about six months and mainly consists of kinesiotherapy. Muscle deficits can be felt up to three years after the injury. As for other deficits, the static and dynamic stability of the joint are compromised due to damaged proprioceptive signals in the joint.

Keywords: the anterior cruciate ligament, the knee, surgical treatment, injury, anterior cruciate ligament rehabilitation.

POPIS KORIŠTENIH KRATICA:

ACL – prema eng. anterior cruciate ligament – **prednji križni ligament**

MCL – prema eng. medial collateral ligament– **medijalni kolateralni ligament**

PCL – prema eng. posterior cruciate ligament –**stražnji križni ligament**

LCL – prema eng. lateral collateral ligament –**lateralni kolateralni ligament**

m. – prema lat. musculus – **mišić**

lig. – prema lat. ligamentum - **ligament, sveza**

ROM – prema eng. range of motion – **raspon pokreta**

UVOD

Femur (bedrena kost), tibia (goljenična kost) i fibula (lisna kost) tri su kosti sjedinjene u koljenu, inače najkompleksnijem zglobu u ljudskog tijela. Unutar zgloba vrše se pokreti fleksije, ekstenzije, unutarnje i vanjske rotacije. Potonje koristimo prilikom svakodnevnih kontinuiranih aktivnosti kao hodanje, uspinjanje, silaženje niz stepenice te niz drugih. Ostali dijelovi zgloba su: zglobne hrskavice, meniskusi i ligamenti. Od ligamentnih lezija, poglavito ruptura, u sportskoj traumatologiji ističe se ruptura prednje križne sveze koljena. Ista je nedvojbeno izdvojiva po učestalosti, značaju, visokim troškovima rehabilitacije te dugotrajnim oporavkom, što rezultira izbjivanjem sa sportskog terena,

Prednji križni ligament (ACL) najčvršći je ligament u tijelu i dugačak oko 4 centimetra. Sastavljen je od dva snopa vlakana, a njegova funkcija je sprječavanje pomaka tibije prema naprijed, njezine rotacije u odnosu na femur te hiperekstenziju koljena. S toga ako dođe do neke od tih kretnji koje prekomjerno napinju ovaj ligament, on puca. Istraživanja pokazuju da je ruptura ACL-a češća u određenim sportovima, tzv. agilnim sportovima koji uključuju brze promjene smjera kretanja kao što su nogomet, skijanje i košarka. Također, u najviše slučajeva nastaje bez kontakta s drugim igračima. Ima veliki utjecaj na karijeru sportaša zbog dugotrajnosti rehabilitacijskog procesa koji može trajati i do 7 mjeseci dok su neke posljedice vidljive i nekoliko godina kasnije. Metoda liječenja može biti operativna ili konzervativna ovisno o želji pacijenta, dobi, fizičkom stanju ili poslom kojim se bavi. Prije samog početka oporavka ozljede izrađuje se strogo individualan plan koji se razlikuje ovisno o pojedincu. Rehabilitacija se dijeli na 4 faze, a glavni ciljevi su smanjenje edema, povećanje pokretljivosti zglobova, povrat mišićne snage lijeve i desne strane tijela kao i snage mišića agonista i antagonista, povrat propriocepcije, te na kraju vraćanje tijela u punu funkciju. Važnu ulogu u tom procesu ima kineziterapija, grana kineziologije koja spaja zdravstvo i tjelesnu kulturu.

2. FUNKCIONALNA ANATOMIJA

2.1. ANATOMIJA KOLJENA

Koljeni zglob (articulatio genus), je najveći i najkompleksniji zglob mišićno-koštanog sustava. Unutar ovog zgloba sastaju se tri kosti: femur (bedrena kost), tibia (goljениčna kost) i fibula (lisna kost), a ostali dijelovi su: zglobne hrskavice, menisci i ligamenti (slika 1). Sastoji se od dva dijela – tibiofemoralnog i patelofemoralnog zgloba.

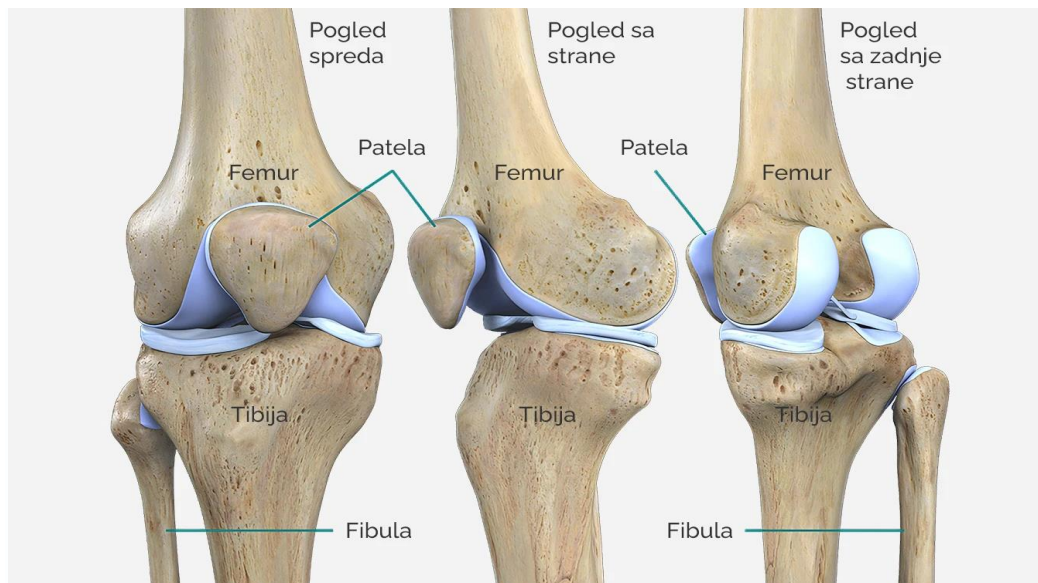
“Tibiofemoralni zglob koji nastaje klizanjem kondila femura po zglobnoj površini tibije, tibijalnom platou nosi najveći dio tjelesne težine, a budući da je tibijalni plato ravan ili čak konveksan, postoji nesklad zglobnih površina u koljenu koja pojačavaju hrskavična tijela, menisci, koji su sami po sebi vrlo nestabilni pa tako stabilnost koljena uvelike ovisi o mekom tkivu, ligamentima, zglobnoj kapsuli i mišićima”(Dubravčić-Šimunjak i sur., 2021).

Bedrena kost je najdulja i najteža cjevasta kost u ljudskom tijelu koja se u proksimalnom dijelu spaja sa zglobom kuka (acetabulum). Distalni dio bedrene kosti deblji je od proksimalnog te završava velikim zaobljenim valjkastim izbočenjima (condylus lateralis et medialis) među kojima je duboka međuglavačna jama (fossa intercondylaris). Bedrena kost hvatište je mnogobrojnih mišića medijalne skupine natkoljenice

Tibia ili cjevanica kost je koja povezuje koljeno i gležnjačke kosti, a zajedno s femurom zatvara kut od 170° koji je otvoren lateralno. Na trupu tibije s prednje strane nalazi se hrapavost *tuberositas tibiae*, hvatište četveroglavog mišića.

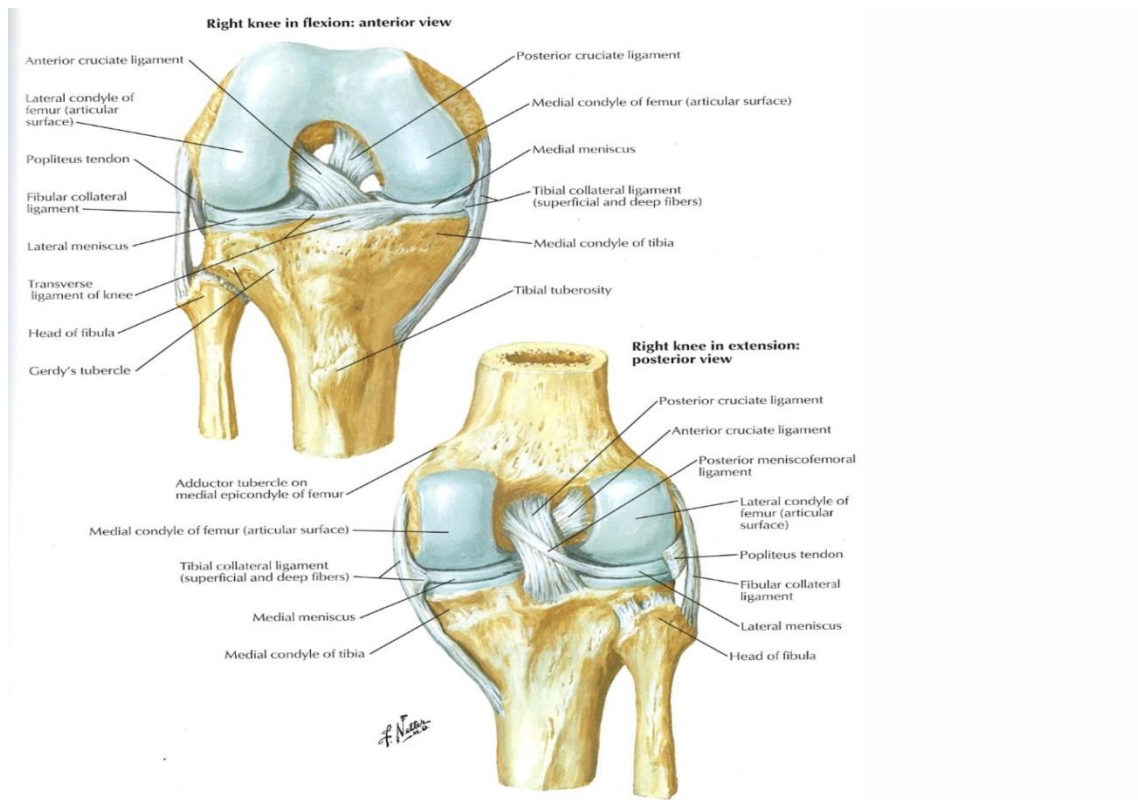
Fibula ili lisna kost, znatno tanja od goljениčne kosti ne tvori koljeno već se u proksimalnom dijelu spaja s tibijom.

Iver (patella) je sezamska kost uklopljena u tetivi četveroglavog mišića - m. kvadricepsa femoris, a smještena je na prednjoj strani koljena. Trokutastog je oblika s vrhom okrenutim prema dolje, spljoštena po sagitalnoj osi.



Slika 1 (OrthoExpert) Izvor: <https://www.orthoexpert.rs/koleno>, anatomska građa.

Kosti koljena međusobno se dodiruju jedino središnjim dijelovima zglobnih ploha dok su na perifernim dijelovima umetnuti zglobni "jastučići" (meniscus medialis et lateralis). Hrskavično-vezivne tvorbe građene od 70% vode i 30% organskih tvari. Neke od funkcija meniskusa su: ravnomjerno prenošenje opterećenja s femura na tibiju na način da apsorbiraju sile udaraca među kostima, stabilizacija zgloba, propioceptivna uloga, sprječavanje hiperekstenzije... Mnogobrojne funkcije dokazuju njihovu važnu ulogu za cijeli lokomotorni sustav, zbog čega ih liječnici uvijek nastoje sačuvati prilikom oštećenja na način da ih zašiju. Zajedno s ligamentima spadaju u pasivne stabilizatore zgloba (slika 2). Da bi ovaj zglob bio čvrst i stabilan potrebni su jaki ligamenti koji pojačavaju zglobnu čahuru te pričvršćuju femur s tibijom. Kolateralne sveze LCM (lat. ligamentum collaterale mediale), LCL (lat. ligamentum collaterale laterale) ligamenti koji povezuju femur, tibiju i lisnu kost, zatežu se u punoj ekstenziji te onemogućuju pokrete abdukcije i addukcije zgloba. Prednji i stražnji križni ligamenti (lig. cruciatum anterius, lig. cruciatum posterius) su 2 kratka i jaka ligamenta koja se isprepleću jedan ispod drugoga u sredini zgloba. U bilo kojem položaju zgloba neka od vlakana križnih sveza su uvijek napeta. "LCA zadužen je za sprječavanje pomaka tibije prema naprijed te rotaciji u odnosu na femur i time sprječava hiperekstenziju koljena, a LCP (lat. ligamentum cruciatum posterior) sprječava pomak tibije prema straga i time sprječava hiperfleksiju koljena" (Dubravčić-Šimunjak i sur., 2021).

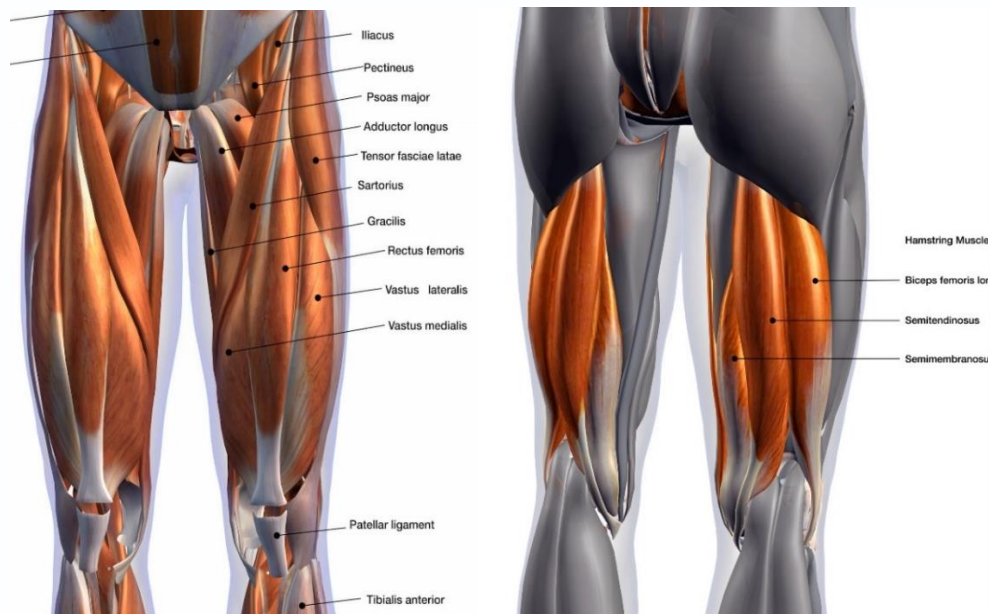


Slike 2 (Atlas of human anatomy, F.H. Netter) pasivni stabilizatori koljena. Osobna arhiva

Pod aktivne stabilizatore koljena spadaju mišići natkoljenice koje možemo podijeliti na četiri dijela: mišići prednje, stražnje, medijalne i lateralne skupine (slika 3,4). Osim njih, mišići koji spadaju u aktivne stabilizatore koljena su aduktori i abduktori kuka. Važni su za koljeno jer svojom snagom omogućuju maksimalnu funkcionalnost pri izvođenju određenih zadataka, na što posebno paze sportaši kojima se snaga određenih mišića uvelike razlikuje od većine drugih osoba.

M. quadriceps femoris je mišić prednje skupine natkoljenice s glavnom funkcijom ekstenzije potkoljenice te svojom snagom osigurava stabilnosti koljena. Čine ga 4 zasebna mišića: *m. rectus femoris*, *m. vastus medialis*, *m. vastus lateralis* te *m. vastus intermedius* također pomažu pri pokretu fleksije natkoljenice. Svi oni zajedno završavaju jednom tetivom koja se ujedinjuje s patellom.

M. pectineus, *m. adductor brevis*, *m. adductor longus*, *m. adductor magnus*, *m. gracilis*, su mišići medijalne skupine natkoljenice tzv. aduktori koji djeluju u zglobu kuka gdje izvode kretnju adukcije natkoljenice.



Slika 3 (koljeno.org) mišići prednje skupine natkoljenice.

Izvor: <https://www.koljeno.org/posts/kosti-i-misici-koljenog-zgloba>

Slika 4 (koljeno.org) mišići stražnje skupine natkoljenice.

Izvor: <https://www.koljeno.org/posts/misicna-prilagodba-od-stražnje-loze-prema-gluteusima>

Mišiće stražnje skupine natkoljenice pod jednim nazivom Hamstrings čine *m. biceps femoris (caput longum, caput breve)*, *m. semitendinosus*, *m. semimembranosus*.

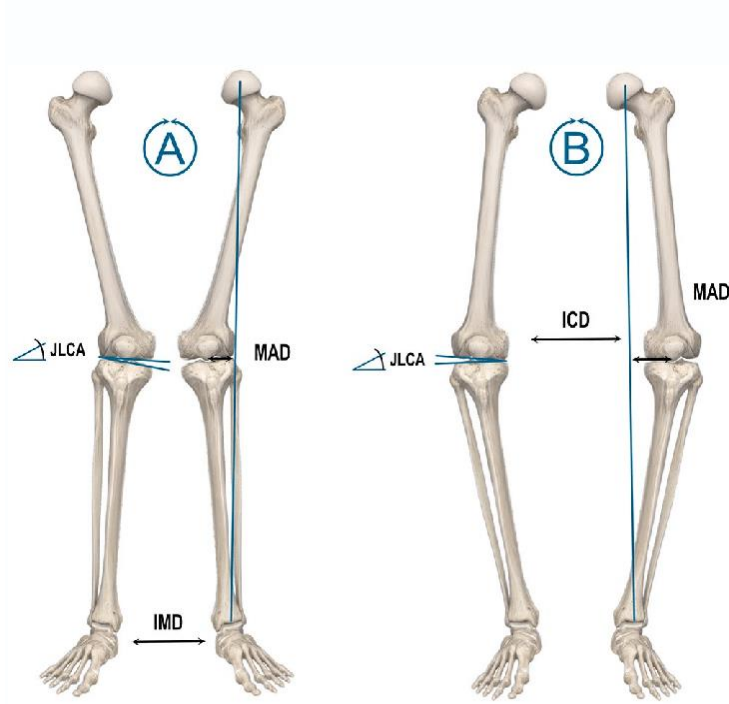
Zaduženi su za pokrete ekstenzije kuka, fleksije koljena, unutarnje i vanjske rotacije tibije.

2.2. BIOMEHANIKA KOLJENA

Primjena principa artokinematike osnova je pri procjeni integriteta zglobnih struktura, kao i kod primjene mobilizacijskih tehnika u hipomobilnih ili bolnih zglobova.

Unutar zgloba koljena vrše se pokreti fleksije, ekstenzije te unutarnje i vanjske rotacije koji nam omogućuju izvođenje svakodnevnih aktivnosti kao hodanje, uspinjanje, silaženje niz stepenice te niz drugih. Svi oni razlikuju se po ravninama te orijentaciji ligamenata. "Obzirom na moguće kretnje u koljenom zglobu, opisujemo ga kao kombinacija kutnog i obrtnog zgloba koja se naziva trochoginglymus" (koljeno.org, Perčinlić 2021.), što znači da se svi pokreti izvode oko poprečne ili uzdužne osi (slika 5). "Smjer opterećenja na donji ekstremitet u uspravnom položaju treba prolaziti sredinom glave bedrene kosti, sredinom koljenskog zgloba pa sve do sredine kalkaneusa (26). Kada opterećenje koljena nije pravilno usmjereno i raspoređeno zbog određenih unutarnjih anatomskih čimbenika (npr. genetski uzrokovani čimbenici) postojat će povećani rizik od nastanka ozljede ili oštećenja, a lat. genus valgum, X noge, su jedan od predisponirajućih faktora za LCA ozljedu (24, 25)" (Dubravčić-Šimunjak i sur., 2021).

Dakle dok god je koljeno u neutralnom položaju, a stres na pasivne strukture minimalan, rizik od ozljede je smanjen.



Slika 5. Smijer opterećenja sile sa kuka na stopalo.

Izvor: <https://europepmc.org/article/pmc/pmc8246117>

Fleksija ili savijanje je pokret s najvećim opsegom koji se odvija u sagitalnoj ravnini oko poprečne osi, a moguć je do 140°, dok je pasivni pokret (uz pomoć terapeuta) moguć i do 160°. Mišići stražnje lože zaduženi su za fleksiju potkoljenice. Fleksiju koljena obilježava kombinacija rotacije i klizanja između femura i tibije. "Kondili femura kotrljaju se prema natrag, a kližu prema naprijed. Vraćanjem u ekstenziju odvija se suprotno, kotrljaju se prema naprijed, a kližu prema natrag" (koljeno.org, Perčinlić 2021.). "Raspon fleksije između 135 i 160 stupnjeva nazvan je tzv. „mrtvim mišićnim prostorom“ zbog nemogućnosti mišićne kontrole tog dijela pokreta" (Dubravčić-Šimunjak i sur., 2021).

Ekstenzija koljena pokret je ispružanja, a moguća je do 0°. Tijekom pune ekstenzije kolateralni te križni ligamenti unutar zgloba najzategnutiji su i sprječavaju druge kretnje, te na taj način čine koljeno "zaključanim". Način kretanja zglobnih tijela tijekom ovog pokreta suprotan je pokretu fleksije, što znači da se kondili femura kotrljaju naprijed te kližu natrag.

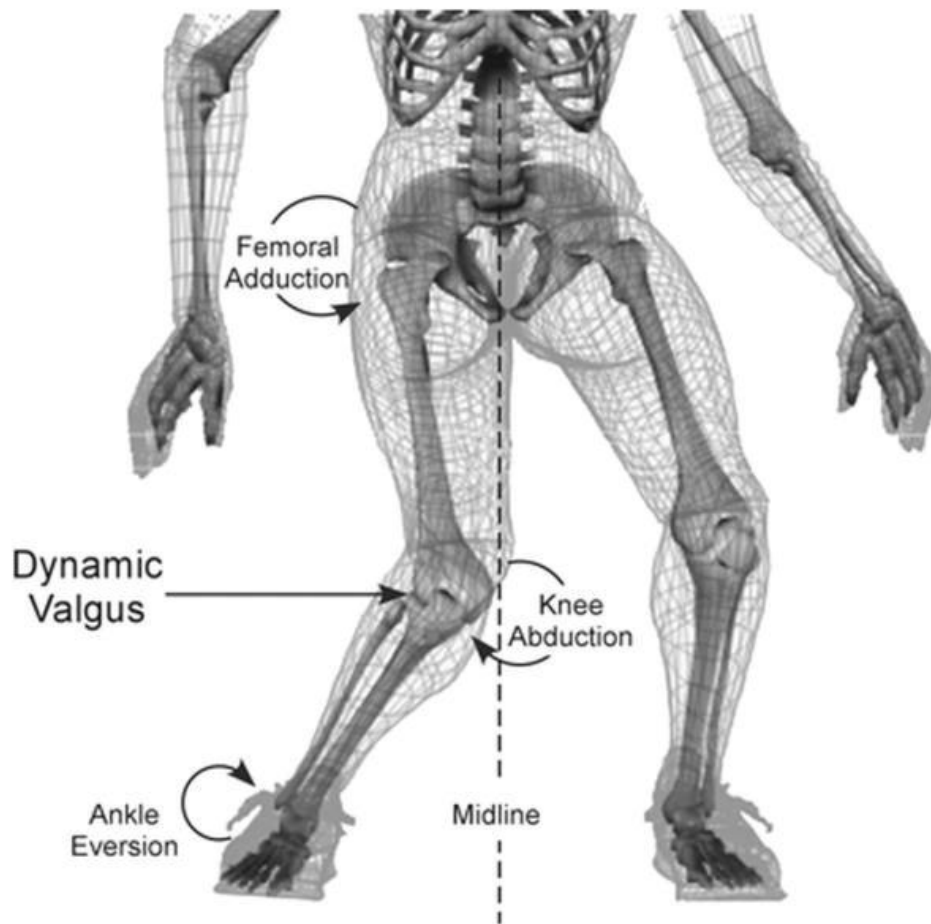
Prednji križni ligament dugačak oko 4cm sastoji od dva snopa vlakana anteromedijalni i posteriolaterani koji rade naizmjenično, njihova zategnutost i opuštenost mijenja se ovisno o osi kretanja zglobne čahure. Dakle PL (posterolateralni) snop zategnut je tijekom ekstenzije potkoljenice, dok su vlakna AM (anteromedijalni) snopa najzategnutija u flektiranom položaju. Kako se flektiranost koljena povećava, anteromedijalni snop vlakana ne zateže se više već ostaje konstantan. Ovakvo saznanje u velike je doprinijelo modernoj medicini u shvaćanju funkcioniranja ligamenta te nastanka ozljede istog.

3. OZLJEDA PREDNJEG KRIŽNOG LIGAMENTA

ACL (anterior cruciate ligament) glavni stabilizator zgloba koljena koji sprječava prednju translaciju tibije u odnosu na femur. Dakle kada se dogodi da izvedeni pokret prelazi mogućnosti napinjanja ligamenta, dolazi do rupture istog. Prednja križna sveza više ili manje zategnuta je u bilo kojem položaju zgloba pa i najmanje kretnje izvan fizioloških mogućnosti dovode do rupture iste (slika 7). Ruptura prednjeg križnog ligamenta najčešća je ozljeda današnjice kako kod rekreativaca tako i kod profesionalnih sportaša. Zbog popularizacije sporta, pre velikih zahtjeva koji se postavljaju u vrhunskom sportu ili pre rane profesionalne specijalizacije sportaša, ozljede poput ove češće su u ranijoj dobi od 15-22 god. što je također i jedan od većih problema modernog sporta. Ipak, istraživanja pokazuju da je ruptura ACL-a češća u određenim sportovima, tzv. agilnim sportovima kao što su nogomet, skijanje i košarka, koji uključuju mnogo promjena smjera kretanja. Istraživanja provedena u Sjedinjenim Američkim državama pokazala su učestalost ozljeda na godišnjoj razini po 100.000 ispitanika u različitim sportovima. Kod nogometaša, incidencija ozljede iznosi 14 na 100.000, kod skijaša 50 na 100.000 te kod košarkaša 17 na 100.000. Što se tiče nogometaša, nesrazmjer u snazi mišića natkoljenice smatra se najvećim rizičnim faktorom za nastanak ozljede. Ono što je zanimljivo je to da ozljeda nastaje u beskontaktnim trenucima prilikom doskoka ili promjene smjera kretanja. Kada se ozljedi prednjeg križnog ligamenta pridodaju i neke druge ozljede koljena, što je često prilikom rotacija ili jakih sila udaraca, to se naziva trijada. Trijada O'Donoghue ili nesretna trijada spada u oblik kontaktne ozljede koljena, a uključuje ozljede ACL-a, medijalnog kolateralnog ligamenta te medijalnog meniskusa. Glavni uzrok nastanka ovako ozbiljne ozljede je jak udarac u potkoljenu dok je stopalo na tlu dakle tijelo je u zatvorenom kinetičkom lancu, dok se kod skijaša to može dogoditi u koliko se skija ne otkaci prilikom pada.

3.1 MEHANIZAM NASTANKA OZLJEDE

Jedna od zanimljivih stvari kod rupture ACL-a je a što najčešće nastaje beskontakto u čak 70 % slučajeva, dakle prilikom nagle promjene smjera kretanja, doskoka, usporavanja tijekom sprinta, naglog stajanja... Kod nagle promjene smjera kretanja ili lateralnog pivotiranja dok je koljeno potpuno ekstenzirano, a stopalo fiksirano za podlogu, osim sagitalne uključene su i frontalna te horizontalna ravnina što znači da je mehanizam ozljede ACL-a multiplanaran. Multiplanarni mehanizam ozljede koljena uključuje unutarnju rotaciju ili abdukciju unutar zgloba kuka, prednju ili vanjsku rotaciju tibije i everziju gležnja što još nazivamo i dinamički valgus koljena (eng. position of noreturn) (slika 6). Dinamički valgus udružen s vanjskom rotacijom koljena jedan je od glavnih mehanizama za nastanak rupture prednjeg križnog ligamenta. Unutar sagitalne ravnine u kojoj koljeno vrši pokrete ekstenzije ili fleksije, mehanizam ozljede je jasan. U koliko dođe do djelovanja jake sile pri ekstenziranom koljenu ili hiperekstenzije, događa se izolirana ozljeda posterolateralnog snopa vlakana križnog ligamenta, isto tako do izolirane ozljede anteromedijalnog snopa vlakana dolazi prilikom djelovanja jake sile pri fleksiji od 30°-60°. Mehanizam nastanka rupture ACL-a kod skijaša drugačiji je nego u ostalim sportovima zbog toga što nastaje na nozi koja nije opterećena težinom. U posljednjem desetljeću ova ozljeda kod skijaša utrostručila se, možda zbog toga što je funkcija moderne skijaške opreme prevencija loma potkoljenice kao i ozljede gležnja, što znači da je koljeno manje zaštićeno te samim time više izloženo ozljedi. Prilikom spusta skijaš se nalazi izvan ravnoteže, spušten u koljenima u položaj sjeda tzv "fantomsko stopalo", u trenutku kada unutarnji rub vanjske skije zahvati sniježnu površinu koja ju blokira, prednja skija nastavi svoju putanju dok stražnja zaostaje i dovodi koljeno do rotacije koja prelazi fiziološke mogućnosti istezanja ligamenata i rupture. 'Ovaj "tipični" mehanizam lezije prednje ukrižene sveze poznat je i u skijanju: skijaš pada prema naprijed zbog blokiranja unutarnjeg rubnika vanjske skije u zavoju, istovremeno slobodna skija nastavlja put niz padnu liniju i pojačava sile koje izazivaju vanjsku rotaciju (potkoljenice), valgus i hiperekstenziju koljena one noge koja zaostaje iza i nije opterećena težinom tijela skijaša' (Tudor, Legović, Prpić, Roth, 2007).



Slika 6 (koljeno.org.) dinamički valgus koljena (eng. position of noreturn).

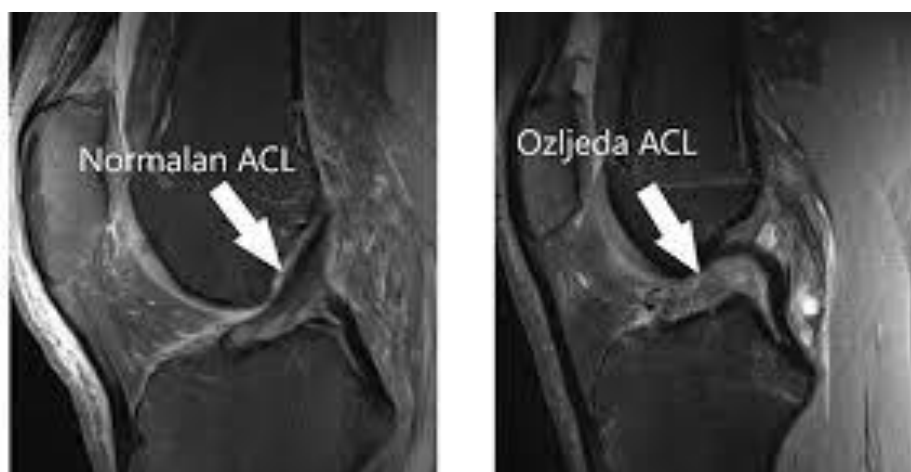Izvor: <https://www.koljeno.org/posts/prednji-krizni-ligament-biomehanika>

3.2 DIJAGNOSTIKA

Dijagnostika rupture prednjeg križnog ligamenta počinje anamnezom pacijenta, osoba opisuje nastanak ozljede kao zvuk pucanja ili "klik", također žali se na jaku bol i gotovo nepomičan i nefunkcionalan zglob. Palpacija koljena je izrazito bolna dok je pokret fleksije ozlijeđene noge nemoguć. Kako je navedeno prije u tekstu ozljeda najčešće nastaje prilikom naglih pokreta zaustavljanja, promjena smjera kretanja isl. u koliko osoba opiše takav pokret u trenutku ozljede jasno je da se radi o križnom ligamentu.

RTG (Rentgen) snimka koljena sljedeći je korak dijagnostike koji nam omogućava prikaz položaja i kvalitete kostiju, a ujedno je brz i potpuno bezbolan proces. Jak otok u zglobu koji nastaje tijekom pucanja ligamenata može otežati proces rengen (RTG) snimke.

MR (magnetna rezonanca) je neinvazivna metoda dijagnostike koja nam pokazuje trodimenzionalnu anatomsku sliku, posebno prikladna za prikaz mekih tkiva (mišići, ligamenti, krvne žile...), s toga se često koristi za snimanje ozljeda zglobova, dojki, srca ili živčanog sustava (slika 7). Za razliku od RTG-a za nastanak slike ne koristi ionizirajuće zračenje.

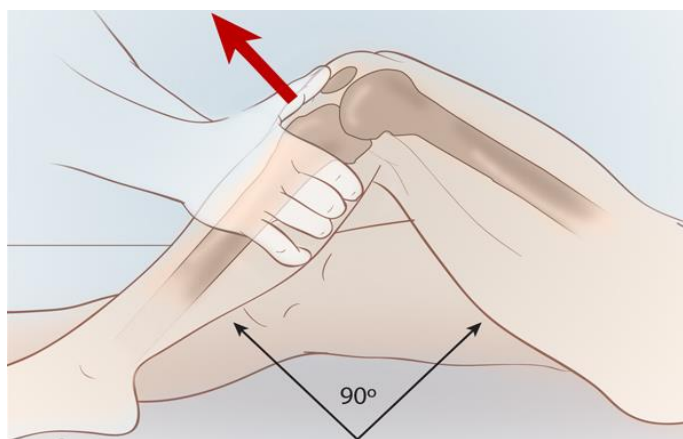


Slika 7. Prikaz parcijalne rupture ACL-ana MR snimci u PD FS sag sekvenci

Izvor: <https://www.svkatarina.hr/ortopedija-i-sportska-medicina/rekonstrukcija-straznjeg-kriznog-ligamenta-pcl>

Ortopedske metode dijagnostike uključuju različite testove koji su specifični za potvrđivanje dijagnoze rupture prednjeg križnog ligamenta ili distinezije koljena. Oni koji se u literaturi najčešće spominju i koriste pri ispitivanju stabilnosti zgloba nakon ozljede su: test prednje ladice, Lachmanov test, dinamički pivot-shift test i Jerk test. Stres testovi korisni su jedino ako ih izvode i interpretiraju iskusni ortopedi.

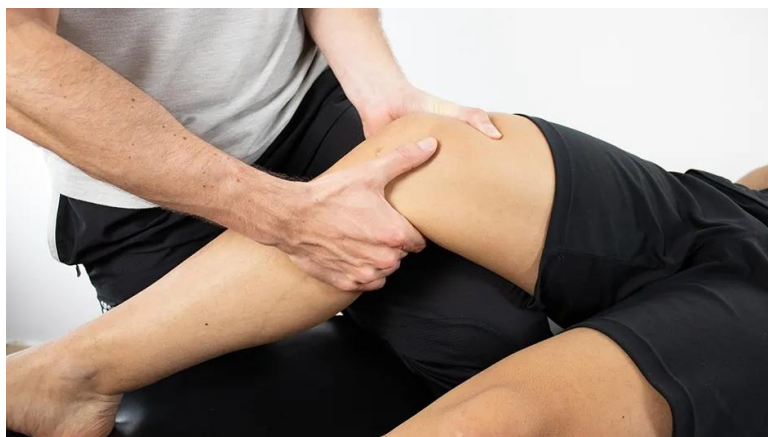"*Test prednje ladice*" izvodi se tako da ispitanik leži na leđima s koljenom flektiranim pod 90° i stopalom iste noge oslonjenim na stol (slika 8). Terapeut obuhvaća nogu na način da palčeve postavi na proksimalni dio Tibije te na taj način osigura opuštanje hamstringsa. Normalno primicanje tibijalnih kondila prema naprijed u odnosu na femoralne kondile iznosi 6 mm, sve više od toga označava se pozitivnim testom.



Slika 8. Prikaz izvođenja testa prednje ladice (Anterior drawer test)

Izvor: <https://www.clinicaladvisor.com/slideshow/slides/tests-to-assess-acl-rupture/>

"*Lachman test*" iznimno pouzdan za potvrđivanje rupture ACL-a u koliko ispitanik dopušta palpaciju koja zna biti poprilično bolna u takvim situacijama. Izvodi se na sličan način kao i prethodni test s tim da je koljeno flektirano do $20-30^\circ$. Terapeut jednom rukom obuhvati natkoljenicu te je na taj način fiksira, dok drugom rukom obuhvati potkoljenicu u zglobnoj pukotini povlačeći je prema naprijed (slika 9). Bitno je ta palac ruke koja obuhvaća potkoljenicu bude položen na tuberositas tibiae.



Slika 9. Prikaz izvođenja Lachmanovog testa

Izvor: <https://www.physiotutors.com/wiki/lachman-test/>

Dinamički pivot-shift izvodi se tako da terapeut pasivno pomiče nogu istim principom po kojem se dogodila ruptura ACL-a. Dakle uzima nogu za petu, postavlja je u unutarnju rotaciju te izvodi valgus stres odnosno gura koljeno prema iz položaja ekstenziju u fleksiju.

Video 1. Izvor: <https://www.youtube.com/watch?v=7kS4kFat-Uk>

Prikaz terapijskog izvođenja dinamičkog testa pivot-shift na klijentu.

Hughston Jerk test upućuje na stanje anterolateralne stabilnosti. Pacijent se nalazi u ležećoj poziciji s flektiranim kukom od 45° i koljenom od 90°, terapeut svojom rukom postavlja tibiju u unutarnju rotaciju a drugom rukom daje minimalni otpor na proksimalni dio tibije i fibule stvarajući na taj način valgus stres. Test se označava pozitivno ako dođe do iznenadnog ubrzanja ili trzaja, uobičajeno na 30° fleksije.

Video 2. Izvor: <https://www.youtube.com/watch?v=F4f187yPHPg>

Prikaz terapijskog izvođenja Hughston Jerk testa.

4. LIJEČENJE

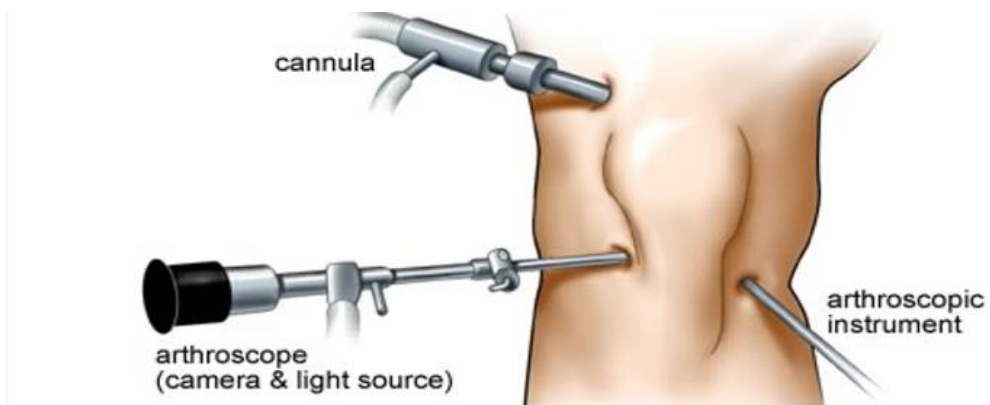
4.1 KONZERVATIVNO LIJEČENJE

Ovakav pristup liječenja ozljeda ACL-a prvenstveno je namijenjen osobama s niskim fizičkim zahtjevima, s manjim stupnjem oštećenja ligamenta ili osobama bez vidljivih simptoma nestabilnosti. Pacijent ima pravo sam odabrati metodu liječenja, a najčešće se za ovakvu odlučuju stariji bolesnici ili oni manje fizički aktivni koji primarno žele otkloniti tegobe koje ih sprječavaju u obavljanju svakodnevnih aktivnosti. Za razliku od postoperativnog tipa rehabilitacije za koje se, već u ranoj fazi, uglavnom odlučuju sportaši, konzervativno liječenje isključuje aktivnost u ranoj fazi rehabilitacije jer brzina oporavka nije toliko važna. Ne postoje istraživanja koja govore o prednosti jedne metode nad drugom. Odabir iste pripada individualcu, ovisno o mogućnostima rehabilitacijskog oporavka, cilju zahvata ili posla kojim se bavi. Razvoj rehabilitacije ne razlikuje se znatno kod navedene dvije metode, o čemu je riječ nadalje u radu.

4.2 OPERATIVNO LIJEČENJE

Artroskopska rekonstrukcija, najčešća metoda kirurškog liječenja ozljede križnih ligamenata, je artroskopski zahvat prilikom kojeg se zglob ne otvara, a rekonstrukcija ligamenta obavlja se raznim presadcima sa drugih struktura. Kirurzi najčešće odabiru tetive četverostrukog hamstrings mišića, patelarne ligamente, a nešto rjeđe, dio tetive četveroglavog mišića natkoljenice. *All inside* metodom uzima se autotransplantat m. semitendinosusa koji osigurava dovoljnu dužinu a ona mora iznositi najmanje 260 mm, u slučaju da te vrijednosti ne može zadovoljiti ovaj mišić, može se pridodati tetiva gracilisa.

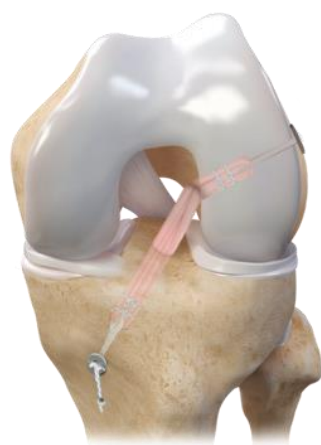
Izvodi se tako da endoskop (posebni instrument opremljen svjetlom i kamerom) ulazi u koljeno kroz male kanale dužine 10 mm, jedan kanal namijenjen je za artroskop a drugi za operacijski instrument (slika 10). Najčešća mjesta bušenja kanala su u epifizu tibije te bočni epikondil femura kroz koje ulaze ligamentarni presadci tetiva mišića. Cijeli kirurški zahvat izvodi se u operacijskoj sali dok je pacijent pod potpunom anestezijom. Ovakva metoda nazivana još i anteromedijalni pristup koljenu, izvodi se rutinski na svim većim te po potrebi manjih zglobovima. Brojne su prednosti kirurškog procesa zbog malih komplikacija, ali i u dijagnostičkom procesu zbog vidljivosti i najnedostupnijih dijelova zgloba.



Slika 10. Izvor: <https://poliklinika-mester.hr/artroskopija>
Kirurška metoda artroskopske rekonstrukcije prednjeg križnog ligamenta.

Video 3. Prikaz rekonstrukcije ACL-a.

Izvor: <https://www.youtube.com/watch?v=vsZPCJSpdhg>



Slika 11. Prikaz umetnute tetive mišića intraartikularno.
Izvor: doc.dr.sc. Mladen Miškulin, prim.dr.med.

4.3. REHABILITACIJA

Kao kod svih ozljeda mekog tkiva tako i kod ove, prvi korak u zbrinjavanju ozljede u preoperativnoj fazi uvijek je "RICE" (rest, ice, compression, elevation) protokol, pogodan za ublažavanje otekline, boli i upalnog procesa. Važno je ne zaobilaziti ovaj korak zbog učinkovitosti u daljnjem liječenju. Kako zbog boli tako i zbog rizika od dodatne ozljede, treba umiriti zglob koliko je god to moguće te na neko vrijeme prestati sa svakodnevnim aktivnostima, u ovom slučaju hodanje. U takvim situacijama mogu se koristiti i dodatni proizvodi kao ortoza ili štake koji imobiliziraju zglob te tako omogućavaju kretanje bez boli. Fleksija koljena s ortozom u prvom tjednu dozvoljena je do 50°, a ovisno o razini boli postupno se povećava svaki dan za 5-10°. Program oporavka u prvim tjednima uključuje i hodanje na štakama uz otpor koji se postepeno povećava. Hlađenje upalnog područja uz kompresiju izvodi se u prvih 48-72 sata od ozljede kako bi se smanjio otok. Ovaj proces naziva se još i krioterapija, a prvi je od fizikalnih metoda rehabilitacije koji djeluje analgetski na način da suzi krvne žile te smanjuje dotok krvi što je dobro u slučaju unutarnjeg krvarenja, no ipak treba se dozirano koristiti na 15 minuta, više puta dnevno. Može se primjenjivati pomoću hladnih obloga pri čemu je važno da led ne ide direktno na kožu, pomagalicima prilagođenim za praktičnu primjenu hladnih obloga na zglobove ili na način da se određeni dio masira hladnim zrakom 10min tzv. kriomasaža. Posljednji korak ove metode brzog zbrinjavanja pacijenta je elevacija ekstremiteta, što je najučinkovitija tehnika za smanjenje otekline koja sprječava cijeljenje tkiva. U slučaju ozljede koljena najbolji način elevacije je taj da se ozlijeđena noga postavi na jastuke dok je osoba u ležećem položaju.



Slika 12. Krioterapija, izvor: <https://eo2poliklinika.hr/galerija/>

Slika 13. Ortoza za koljeno, izvor: <https://www.ottobock.com/hr-hr/rjesenja/ortoze/ortoze-i-steznici-za-nogu-i-koljeno>

Slika 14. RICE, izvor: https://www.facebook.com/risorius.fizio/posts/133379338568781/?_rdr

Nakon primjene ovih tehnika zbrinjavanja, specijalizirani liječnik odlučit će treba li osoba odraditi operaciju ligamenta ili je dovoljno konzervativno liječenje istog.

Pravovremena rehabilitacija od izuzetne je važnosti, jer izostanak takve može uzrokovati veće ozljede ili oštećenja. Oporavak rupture prednjeg križnog ligamenta s operacijom ili bez nje može trajati do 6 mjeseci, a sastoji se od Fizikalnih metoda, kineziterapije te fizioterapije. Prvotni cilj rehabilitacije uvijek je minimaliziranje hematoma zbog ožiljaka koji mogu ostaviti posljedice na ligamente i time uzrokovati mišićnu labavost, i nestabilnost zglobova. U prva dva tjedna poslije operacije radi se na rasponu pokreta kako bi fleksija na kraju prvog tjedna iznosila 90°, kinetek je moderan aparat koji pomaže u tome i služi za pasivno razgibavanje zglobova u ovoj fazi. Od ostalih fizikalnih metoda primjenjuju se elektrostimulacija, TENS ili IFS, fizikalni agensi koji pretvaraju električnu energiju u druge oblike energije te služe za terapijske svrhe.

Transkutana električna neuro stimulacija (TENS) primjenjuje niskovoltaznu struju preko elektroda, u svrhu podraživanja živčanog sustava te analgetskog učinka. Pomoću "Gate control" efekta blokira prijenos živčanih impulsa za bol prema središnjem živčanom sustavu.

Električna stimulacija (ES) jedna od fizikalnih metoda koja električnim podražajem izaziva mišićnu kontrakciju, koristi se kod mišićne atrofije koja se može pojaviti u slučaju inaktiviteta prvih 2-3 tjedna poslije ozljede ACL-a.

Interferentne struje (IFS) primjena srednje frekventnih struja koje djeluju tako da dvije izmjenične struje interferiraju odnosno preklapaju se unutar tkiva. Praktično je za primjenu na zglobove zbog 4 elektrode koje se postavljaju oko zgloba da bi učinak bio izvršen u sredini zgloba. Djeluje analgetski, ali i u cijeljenju tkiva zbog širenja krvnih žila koje povećavaju cirkulaciju.

5. POSTOPERATIVNA REHABILITACIJA

Prije samog početka rehabilitacije potrebno je izraditi strogo individualan plan koji se razlikuje ovisno o pojedincu i njegovim zahtjevima. Važno je upoznati klijenta s programom vježbanja, ali i cijenom istog. Glavnu ulogu u postoperativnoj rehabilitaciji ozljeda ima kineziterapija, grana kineziologije koja spaja zdravstvo i tjelesnu kulturu. Bazira se na liječenju kroz pokret, a primjenjuje se od akutne faze ozljede pa sve do potpunog oporavka i povratka na sportski teren. Osnovni kriteriji koji moraju biti poštivani pri izvođenju vježbi su: nepostojanje boli (osim u slučaju mišićne upale), tijelo mora biti postavljeno pravilno pri svakom pokretu kojeg izvodi (ravne linije tijela), osoba mora osjećati mišiće koje izvodi (neuromišićna veza). Postoperativna rehabilitacija ozljeda temelji se na funkcionalnoj rehabilitaciji koja za cilj ima smanjenje edema, povećanje pokretljivosti zglobova, povrat proprioceptije, mišićne izdržljivosti, senzorno-motoričke integracije snage te povrati u punu funkciju tijela. Osnovni normativ za broj ponavljanja iznosi 3:1 odnosno 3 puta više radimo ozlijeđenu nogu od zdrave.

Raspon pokreta odnosi se na punu kretnju koja je moguća unutar nekog zgloba. Tijekom ozljede ROM (Range of motion) smanji se zbog upalnih procesa, boli ili nemogućnosti aktiviranja mišića koji izvodi pokret. U akutnoj fazi liječenja fizioterapeut izvodi pasivni pokret na klijentu (PROM), svojim tijelom bez utjecaja gravitacijske sile sve do granice zatezanja tkiva te dok ne osjeti aktivaciju mišića. Kada je pacijent spreman samostalno aktivirati mišićnu skupinu za pokretanje zgloba tada on izvodi aktivni pokret (AROM) kroz tri ravnine.

Mišićna aktivacija odnosi se na tri komponente mišićne izvedbe, a to su: jakost, snaga i izdržljivost. Ono što prvo postepeno vraćamo nakon operacije je mišićna jakost, s pomoću izometričke kontrakcije (kontrakcija bez pokreta). Glavni cilj u aktivaciji mišića je izjednačiti njihovu snagu lijeve i desne strane tijela tzv. bilateralni disbalans, ali i nejednakost u snazi mišića agonista i antagonista tzv. unilateralni disbalans. Progresija mišićne jakosti, snage i izdržljivosti izvodi se tako da iz statičkih prelazimo na dinamičke vježbe, s izometričkih prelazimo na koncentrične (poboljšanje brzine pokreta) ili ekscentrične (usporavanje segmenata tijela zbog smanjenja rizika od ozljeda u sportu) te naravno povećanjem intenziteta i ekstenziteta. Agilnost je sposobnost brze promjene

smjera kretanja bez gubitka ravnoteže, određena je tehnikom, brzinom, ali i mišićnom snagom. Za kretnje naglog zaustavljanja i deceleracije potrebno je uključiti ekscentrično naprezanje mišića. Kod rehabilitacije sportaša, pogotovo nogometaša potrebno je usavršavati bilateralne te unilateralne kretnje kroz ekscentriku. Takve vježbe rade se u završnoj fazi reha programa kada je klijent vratio jakost mišića natkoljenice i postigao stabilnost trupa.

Propriocepcija je svijest o položaju dijelova tijela u prostoru i svijest mišića da odgovori na specifične situacije i položaje. Kod rehabilitacije ozljede pojam propriocepcije odnosi se na poboljšanje ravnoteže i stabilnosti koja je narušena zbog somatosenzornog deficita i receptora koji su oštećeni prilikom ozljede. Vježbama stabilizacije, osim površinskih mišića aktiviraju se i duboki mišići trupa, a jedna od najvažnijih uloga stabilnosti trupa je poboljšanje posture što utječe na smanjenje rizika od ozljeda. Načini progresije u poboljšanju balansa izvodi se prema vrstama stabilnosti, a postoje: voljna, anticipacijska i refleksna (slika22). Što se tiče proprioceptivnih vježbi izvode se svega 10ak minuta u cijelosti zbog brze adaptacije tijela na položaj, dok se pojedinačne vježbe izvode 20-60 sekundi. Pliometrijski i balistički skokovi odnose se na ravnotežu i propriocepciju, a izvode se u krajnjoj fazi rehabilitacije.

Sve slike postoperacijske faze rehabilitacije su iz osobne arhive.

5.1 RANA POSTOPERATIVNA FAZA (2-3 tjedna poslije operacije)

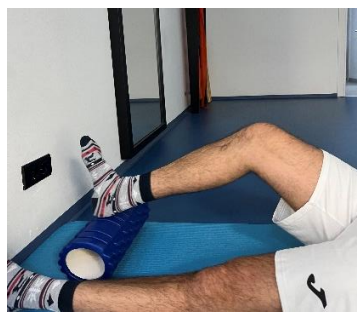-Puna ekstenzija, fleksija do 100°, bicikla

-Jakost mišića natkoljenice izoliranim vježbama za kuk, vježbe zatvorenog k. lanca

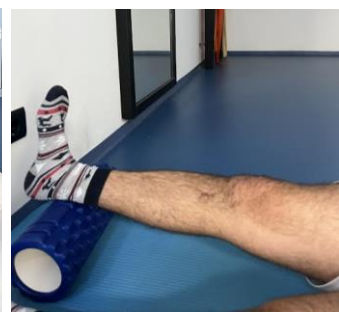-Stabilnost trupa u ležećem položaju, stabilnost koljena, premještanje težine, hodanje po stepenicama.



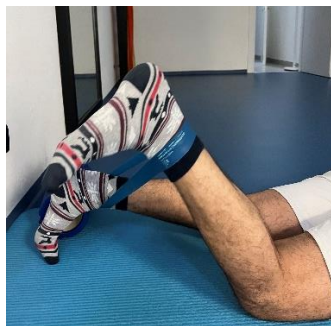Slika 15



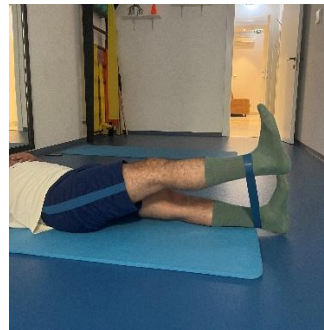Slika 16



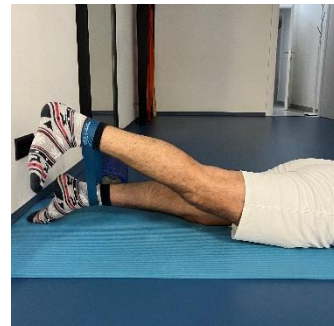Slika 17



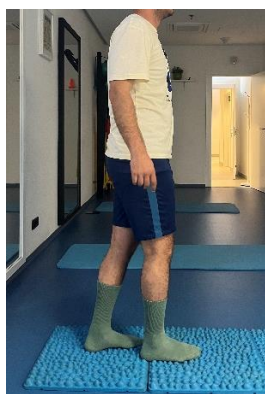Slika 18



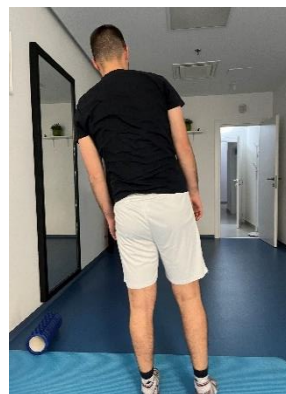Slika 19



Slika 20



Slika 21



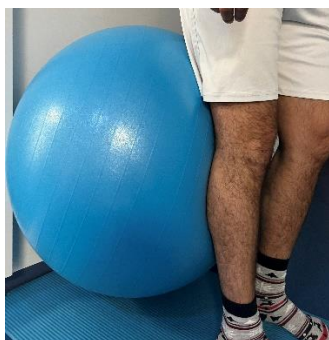Slika 22




Slika 23

5.2 SREDNJA POSTOPERATIVNA FAZA (4-10 tjedana od operacije)

- izdržaj u čučnju, uz opterećenje, dinamičke vježbe u čučnju
- dvonožni pa jednožni čučanj na nestabilnim podlogama,
- stabilnost trupa u iskoračnom stavu, krajem šestog tjedna dodati vježbe agilnosti, krajem osmog tjedna dodati vježbe refleksne stabilnosti uz pertrubacije.



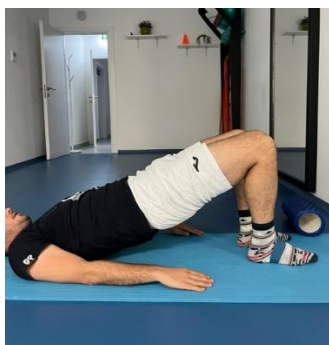Slika 24



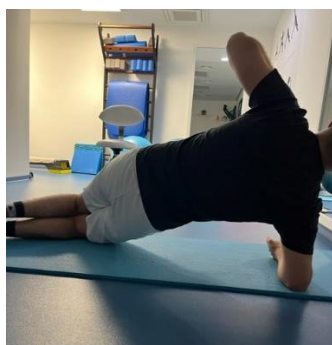
Slika 25



Slika 26



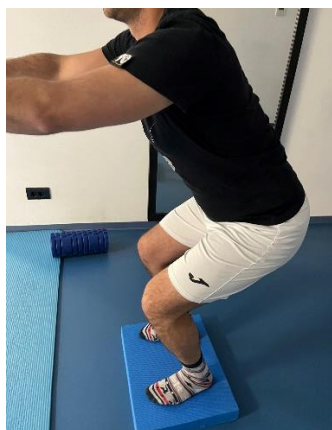Slika 27



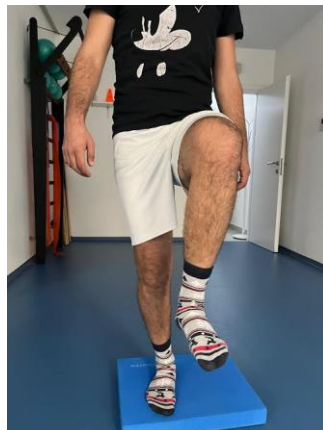Slika 28



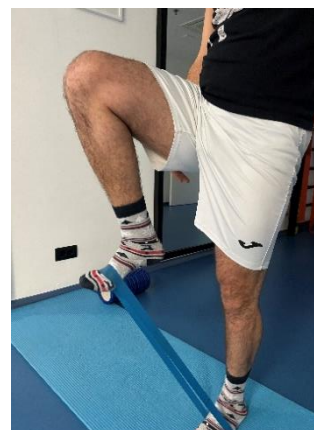Slika 29



Slika 30



Slika 31



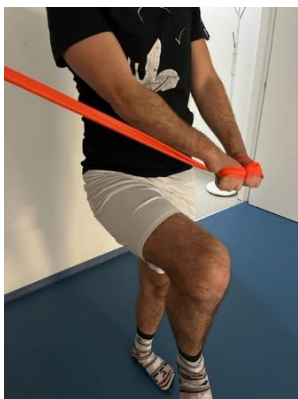Slika 32

5.3. NAPREDNA POSTOPERATIVNA FAZA (11-16 TJEDANA OD OPERACIJE)

-prva dva tjedna daljnji razvoj anticipacijske stabilizacije trupa i koljena smanjujući površinu oslonca

-iduća dva tjedna razvoj mišićne jakosti i izdržljivosti donjih ekstremiteta naglasak na povećanju opterećenja

-posljednja dva tjedna ove faze uvode se vježbe eksplozivnosti, pliometrijski i balistički skokovi



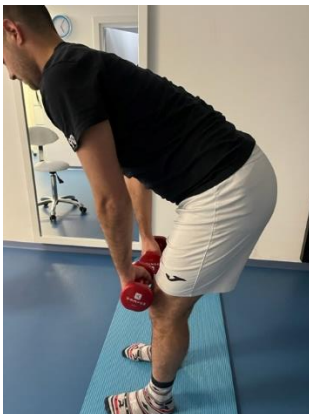Slika 33



Slika 34



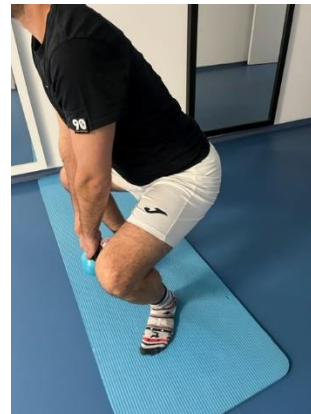Slika 35



Slika 36



Slika 37



Slika 38

Video 4. Visoki skip (osobna arhiva).

https://www.youtube.com/shorts/M_ZjnJ3RdJU

Video 5. Dvonožni lateralni skok. (osobna arhiva).

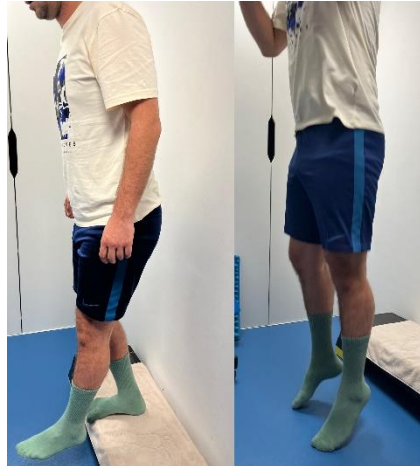<https://www.youtube.com/shorts/mFHL9cIF-qk>

5.4. FAZA POVRATKA NA SPORTSKI TEREN

- daljnji razvoj mišićne snage uz povećanje opterećenja
- razvoj specifičnih vještina potrebnih za sport kojim se klijent bavi
- razvoj brzine i agilnosti




Slika 39



Slika 40



Slika 41



Slika 42

Video 6. Primjeri balističkih vježbi

Izvor: https://www.youtube.com/watch?v=-I5_cafvutE

Video 7. Primjer vježbi za agilnost s ljestvama,

izvor: <https://www.youtube.com/watch?v=66oUAhI0nQQ>

6. ZAKLJUČAK

Kako kod sportaša, tako i kod rekreativaca, ruptura prednjeg križnog ligamenta najčešća je ozljeda koljena, a jedna od najčešćih ozljeda tijela općenito. Osim ovih zabrinjavajućih podataka ujedno je i najzahtjevnija ozljeda u tijelu, zbog deficita koje stvara i posljedica koje se mogu uočiti i do dvije godine poslije operacije. U zadnje vrijeme više se osoba odlučuje na operativni zahvat tzv. artroskopiju, zbog modernizacije tehnologije u medicini. Proces rehabilitacije dugotrajan je te zahtijeva izbjivanje sa sportskog terena minimalno 8 mjeseci, a veliki dio toga je što raniji početak provođenja kineziterapijskih tretmana uz pravilan plan i program. Odstupanja u procesu rehabilitacije moguća su i ovise o pojedincu, ali potrebno je pridržavati se ciljeva svake faze koji su isti kod svih osoba sa ovom ozljedom. Najvažniji ciljevi su: povrat pokretljivosti zglobova, mišićne jakosti i izdržljivosti mišića natkoljenice, proprioceptije, stabilnosti i na kraju ovisno o pojedincu i načinu života povrat specifičnih sposobnosti za određeni sport.

S obzirom na ove podatke može se reći kako ova ozljeda ostavlja neizbrisiv ožiljak za cijeli život, iz tog razloga želim povećati svijest igrača i trenera o važnosti preveniranja iste da bi se izbjegao naporan i dugotrajan proces rehabilitacije. Nadam se da ću nekada u životu biti u prilici raditi sa sportašima koji su se susreli s ovim stanjem, kako bi ovo znanje o procesu oporavka koji su opisani u radu mogla iskoristiti.

7. LITERATURA

1. "All-Inside anterior cruciate ligament reconstruction" (Schumacher, Bastian So-Song, University of Zagreb, School of Medicine, 2021god.)
2. "REHABILITACIJA NAKON ARTROSKOPSKIH OPERACIJA KOLJENA" (Medicinsko humano društvo MHS, Mirsad Muftić Ismet Gavrankapetanović Semin Bećirbegović, Sarajevo 2012god.)
3. "The Knee Joint" Authori: Michel Bonnin , Annunziato Amendola , Johan Bellemans , Steven MacDonald , Jacques Ménétrey
4. "Ozljeda prednjeg križnog ligamenta" Karlo Perčinilić, diplomski rad, Rijeka 2021.god. <https://repository.medri.uniri.hr/islandora/object/medri:4592>
5. Sanda Dubravčić-Šimunjak, Toni Petrović, Petra Hodak, Tena Šimunjak, Antun Jurinić, Katarina Ivanković, Dubravko Boranić, " VAŽNOST FUNKCIONALNE STABILNOSTI KOLJENA U PREVENCIJI I REHABILITACIJI OZLJEDA PREDNJEG KRIŽNOG LIGAMENTA KOD SPORTAŠA", Zagreb, 2021.god.
6. Marko Pećina i sur. "SPORTSKA MEDICINA", Medicinska naklada Zagreb, 2019.god.
7. "Sustavna anatomija čovjeka" Rijeka 2007.god. Bajek Snježana, Jerković Romana, Bobinac Dragica, Marić Ivana, Malnar Danijela.
8. " Učestalost ozljeda prednjih križnih ligamenata i njihova prevencija" Peraić Anđela, završni rad, 2023.god. Rijeka.
9. " KONZERVATIVNO LIJEČENJE KOD PUKNUĆA PREDNJE UKRIŽENE SVEZE PRIKAZ SLUČAJA", Dario Maravić, Dubravka Ciliga, Zagreb 2016.god.
10. " PREVENCIJA OZLJEDA PREDNJE UKRIŽENE SVEZE U SKIJAŠA", Anton Tudor, Dalen Legović, Šandor Roth, Tomislav Prpić, Rijeka 2007.god.
11. Portal o koljenu Koljeno.org. <https://www.koljeno.org/>
12. Priručnik "Terapijsko vježbanje", prema knjizi Kisner, Carol and Colby, Lynn Allen : Therapeutic Exercise – Foundations and Techniques, fifth ed., 2007. A.Davis Comlany, USA. dr.sc. Paušić Jelena.
13. Igor Borić, "Procjena i klasifikacija početnog oštećenja hrskavice koljena magnetskom rezonancijom" Zagreb 2011.god. <https://medlib.mef.hr/1797/1/bori%C4%87.pdf>
14. Marin Bočkaj, završni rad "KOLJENO – BIOMEHANIKA ZGLOBA I NAJČEŠĆI PROBLEMI", Split 2023.god.
15. "Atlas of human Anatomy" Frank Henry Netter
16. Mario Bizzini, Dave Hancock, Franco Impellizzeri "Suggestions From the Field for Return to Sports Participation Following Anterior Cruciate Ligament Reconstruction".

POPIS SLIKA I VIDEOZAPISA

SLIKE:

1. Anatomska građa koljena
2. Pasivni stabilizatori koljena
3. Mišići prednje strane natkoljenice
4. Mišići stražnje strane natkoljenice
5. Biomehanika koljena
6. Mehanika nastanka ozljede ACL-a
7. MR snimka koljena
8. Anterior drawer test
9. Lachman test
10. Artroskopska rekonstrukcija koljena
11. Umetanje tetive u koljeno operacijom
12. Krioterapija
13. Ortoza
14. R.I.C.E protokol
15. Aktivna ekstenzija za pokretljivost
16. Aktivna fleksija za pokretljivost
17. Aktivna ekstenzija za pokretljivost
18. Statička jakost mišića fleksora potkoljenice
19. Statička jakost mišića ekstenzora potkoljenice
20. Statička jakost mišića ekstenzora kuka
21. Pravocrtno hodanje
22. Prenosenje težine s jedne noge na drugu
23. Dead bug, suprotna ruka i noga
24. Aktivna ekstenzija koljena, m. vastus medialis
25. Leg press s pilates loptom
26. Čučanj izdržaj s pilates loptom
27. Stražnji izdržaj

28. Bočni izdržaj
29. Dinamička jakost m. quadricepsa u dead bug poziciji
30. Dvonožni čučanj 45° na airexu
31. Prekoračna pozicija na airexu
32. Dinamični prekorak uz opterećenje
33. Chop and lift u prekoračnom položaju
34. Unilateralni čučanj na balans lopti
35. Bilateralni skok na balans loptu
36. Bilateralni dead lift s opterećenjem
37. Iskoraci s opterećenjem
38. Sumo čučanj s opterećenjem
39. Prekoračni stav na balans lopti uz pertrubacije
40. Jednonožni drop jump
41. Horizontalni duboki doskok s opterećenjem
42. Lateralni doskoci (lateral bound)

VIDEA:

1. Izvođenja dinamičkog testa pivot-shift na klijentu.
2. Terapeutsko izvođenje Hughston Jerk testa.
3. Artroskopska rekonstrukcija prednjeg križnog ligamenta.
4. Dvonožni lateralni skok
5. Visoki skip s elastičnom trakom trakom
6. Primjer izvođenja balističkih vježbi
7. Primjer vježbi za agilnost i brzinu s ljestvama.