

# Ozljede glave i mozga obrađivane u Kliničkom bolničkom centru Rijeka

---

**Gregorović, Adrian**

**Master's thesis / Diplomski rad**

**2018**

*Degree Grantor / Ustanova koja je dodijelila akademski / stručni stupanj:* **University of Rijeka, Faculty of Medicine / Sveučilište u Rijeci, Medicinski fakultet**

*Permanent link / Trajna poveznica:* <https://um.nsk.hr/um:nbn:hr:184:056846>

*Rights / Prava:* [In copyright](#)/[Zaštićeno autorskim pravom.](#)

*Download date / Datum preuzimanja:* **2024-09-26**



*Repository / Repozitorij:*

[Repository of the University of Rijeka, Faculty of Medicine - FMRI Repository](#)



**SVEUČILIŠTE U RIJECI**  
**MEDICINSKI FAKULTET**  
**INTEGRIRANI PREDDIPLOMSKI I DIPLOMSKI**  
**SVEUČILIŠNI STUDIJ MEDICINE**

Adrian Gregorović

**OZLJEDE GLAVE I MOZGA OBRADIVANE U KLINIČKOM BOLNIČKOM**  
**CENTRU RIJEKA**

Diplomski rad

Rijeka, 2018

**SVEUČILIŠTE U RIJECI**  
**MEDICINSKI FAKULTET**  
**INTEGRIRANI PREDDIPLOMSKI I DIPLOMSKI**  
**SVEUČILIŠNI STUDIJ MEDICINE**

Adrian Gregorović

**OZLJEDE GLAVE I MOZGA OBRADIVANE U KLINIČKOM BOLNIČKOM**  
**CENTRU RIJEKA**

Diplomski rad

Rijeka, 2018

Mentor rada: prof. dr. sc. Darko Ledić, dr. med

Diplomski rad ocjenjen je dana \_\_\_\_\_ u/na \_\_\_\_\_

\_\_\_\_\_, pred povjerenstvom u sastavu:

1. Prof. dr. sc. Željko Župan, dr. med.

2. Prof. dr. sc. Tedi Cicvarić, dr. med.

3. Prof. dr. sc. Lidija Tuškan-Mohar, dr. med.

Rad sadrži: 41 stranicu, 7 slika, 3 tablice i 48 literaturnih navoda.

[Type text]

## **ZAHVALA**

*Zahvaljujem se mentoru prof. dr. sc. Darku Lediću, dr. med. na pomoći oko izrade diplomskog rada.*

*Zahvaljujem se svim prijateljima uz koje sam proveo studentske dane i nebrojeno se puta dobro zabavio.*

*Zahvaljujem se mojoj djevojci koja mi svakodnevno pruža neograničenu ljubav i potporu.*

*Najviše se zahvaljujem cijeloj svojoj obitelji, a pogotovo roditeljima koji su od prvog do današnjeg dana uz mene, u svakoj odluci i uspjehu, kao nepresušan izvor razumijevanja, podrške i ljubavi.*

## SADRŽAJ

1. UVOD .....	1
1.1 EPIDEMIOLOGIJA .....	1
1.2 KLASIFIKACIJA TRAUME GLAVE I MOZGA .....	2
1.3 OZLJEDE MEKOG OGLAVKA I LUBANJE .....	5
1.4. DIFUZNE OZLJEDE MOZGA .....	6
1.4.1. DIFUZNA OZLJEDA AKSONA (DOA) .....	7
1.5. POTRES MOZGA .....	8
1.6. ŽARIŠNE (FOKALNE) OZLJEDE MOZGA .....	10
1.6.1. NAGNJEČENJE I LACERACIJA MOZGA .....	11
1.6.2. TRAUMATSKA INTRAKRANIJSKA KRVARENJA .....	12
1.7. KOMPLIKACIJE TRAUMATSKE OZLJEDE MOZGA .....	14
1.8. OPĆI PREGLED PACIJENTA .....	16
1.9. TERAPIJSKE MOGUĆNOSTI .....	17
1.9.1. NEUROKIRURŠKE METODE LIJEČENJA .....	19
1.10. REHABILITACIJA .....	20
1.11. PROGNOZA .....	20
2. SVRHA RADA .....	22
3. ISPITANICI I POSTUPCI .....	23
3.1. ISPITANICI .....	23
3.2. POSTUPCI .....	23
4. REZULTATI .....	24

[Type text]

5. RASPRAVA.....	31
6. ZALJUČAK .....	33
7. SAŽETAK.....	34
8. SUMMARY .....	35
9. LITERATURA.....	36
10. ŽIVOTOPIS .....	41

## **POPIS SKRAĆENICA I AKRONIMA**

TOM – traumatska ozljeda mozga

ICP – intracranial pressure – intrakranijski tlak

GCS – Glasgow Coma Scale

CT – kompjuterizirana tomografija

MR – magnetska rezonanca

DOA – difuzna ozljeda aksona

PTA – posttraumatska amnezija

EEG – elektroencefalogram

EDH – epiduralni hematoma

SDH – subduralni hematoma

SAH – subarahnoidalno krvarenje

n. – nervus

CSL – cerebrospinalni likvor

MAP – mean arterial pressure – srednji arterijski tlak

CPP – cerebralni perfuzijski tlak



## 1. UVOD

### 1.1 EPIDEMIOLOGIJA

Ozljede glave i mozga vrlo su važan javnozdravstveni problem. Svake godine najmanje 10 milijuna traumatskih ozljeda mozga završi smrću ili hospitalizacijom. U Sjedinjenim Američkim Državama svake godine bude prosječno 1.4 milijuna traumatskih ozljeda mozga što uključuje 1.1 milijun posjeta centrima za hitnu medicinsku pomoć, 235 000 hospitalizacija i 50 000 smrtnih ishoda. Međutim, to je samo prijavljeni broj slučajeva. Pretpostavlja se da se još barem 200 000 slučajeva ne prijavi. To su slučajevi zbrinjavanja u vojnim bolničkim ustanovama, slučajevi zbrinuti u nemedicinskim ustanovama kao i slučajevi ozlijeđenika koji nisu potražili medicinsku pomoć ili nedijagnosticirani slučajevi. (1)

Muškarcima je u odnosu na žene dvostruko češće dijagnosticirana traumatska ozljeda mozga. Incidencija TOM viša je kod vrlo male djece (0-4 godine) kao i kod adolescenata i mlađih odraslih, u dobnoj skupini od 15-19 godina. Postoji još jedan vršak u incidenciji u dobnoj skupini iznad 65 godina. Prosječno 78% ozlijeđenika primi pomoć u jedinicama za hitnu medicinsku pomoć, 19% njih bude hospitalizirano, a 3% završi smrtnim ishodom. (2, 3)

Najčešći uzroci teške TOM u Hrvatskoj su prometne nesreće na koje otpada oko 70% slučajeva (automobilske 40%, motorističke 18%, pješaci 9%, biciklističke 3%). Slijede padovi s visine (20%), fizičko nasilje (7%), ranjavanje vatrenim oružjem (1%). Od ostalih uzroka (1%) najčešći su sport i rekreacija. TOM u Hrvatskoj godišnje doživi oko 36 000 ljudi ili oko 8000 osoba na 1 000 000 stanovnika. Oko 18 000 njih godišnje zatraži medicinsku pomoć. (4,5)

## 1.2 KLASIFIKACIJA TRAUME GLAVE I MOZGA

Postoji mnogo različitih kriterija klasifikacije TOM. Možda najosnovniji od njih je integritet kože. Prema tom kriteriju postoje otvorene i zatvorene ozljede. Otvorene ozljede još možemo podijeliti prema integritetu tvrde moždane ovojnice. Kod penetrantne ozljede mozga tvrda moždana ovojnica je oštećena, dok je kod nepenetrantne intaktna. Perforantna ozljeda podrazumijeva i ozljedu moždane mase, obično kod strijelnih ozljeda. (6) Kod takvih ozljeda nema više anatomske zapreke ulasku infekta iz okoline pa su moguće brojne komplikacije kao osteomijelitis ili meningoencefalitis, a osim toga postoji opasnost od lokalih nakupina gnoja te nastanka subduralnih empijema i mozgovnih apscesa. Dobar indikator otvorene ozljede je izlazak cerebrospinalnog likvora ili moždane mase iz rane, nosnica ili vanjskog zvukovoda. (7)

Kod zatvorenih ozljeda glave i mozga integritet kože je očuvan, nema razderotine kože, ali postoje ozljede moždane mase i lubanjskih kostiju. (6) Zatvorene ozljede lubanje i mozga prema anatomsko-patološkim karakteristikama možemo podijeliti na potres mozga (commotio cerebri), nagnječenje mozga (contusio cerebri) i difuznu ozljedu aksona (DAI – Diffuse Axonal Injury). U potresu mozga ne nalaze se oštećenja mozgovnog tkiva ni histološkim pretragama, dok su pri nagnječenju i zgnječenju mozga prisutna opsežnija oštećenja i poremećaji prouzrokovani povećanjem ICP-a zbog hemoragijskog djelovanja ili moždanog edema. (7)

Prema mehanizmu ozlijeđivanja, kraniocerebralne ozljede mogu nastati djelovanjem tupe sile, oštih predmeta (sječne, rezne i ubodne rane) i uporabom vatrenog oružja (strijelne rane). (8)

Prema anatomskoj podjeli kraniocerebralne ozljede obuhvaćaju ozljede poglavine, ozljede kostiju glave (prijelom), ozljede moždanih ovojnica i ozljede mozga. Također ih

možemo podijeliti na ratne i mirnodopske ozljede, a prema karakteru štetnog djelovanja na mehaničke koje su najčešće te na termičke, kemijske, električne ili radijacijske. (9)

Također, ozljede glave i mozga mogu biti primarne i sekundarne. Primarna ozljeda je ona koju uzrokuje sam prijenos fizikalne energije na tkivo u trenutku ozljede. Sekundarna ozljeda mozga zapravo je komplikacija primarne ozljede. Ona uključuje procese poput upale, edema mozga, ishemijskog oštećenja te hidrocefalusa. Primarna ozljeda mozga nastaje u trenutku traume, dok sekundarna ozljeda počinje u trenutku traume međutim progredira i razvija se satima ili danima, remeti metabolizam neurona te stvarajući slobodne kisikove radikale oštećuje membranu neurona. Osim toga, dolazi do vazokonstrikcije krvnih žila i mikrovaskularnih tromboza te posljedično do ishemije. (10, 11)

U vidu terapijskih i prognostičkih faktora, najbitnija je klinička podjela traumatskih ozljeda glave i mozga koja uključuje 3 kategorije: blagu, umjerenu i tešku neurotraumu. Za procjenu težine ozljede koristi se Glasgowsku ljestvicu kome (GCS – Glasgow Coma Scale). GCS je neurološka ljestvica čiji je cilj što pouzdanije i objektivnije ocijeniti stanje svijesti ozlijeđene osobe u početnoj procjeni. Ljestvica se sastoji od 3 zasebne kategorije: otvaranje očiju, verbalni odgovor i motorika. Zbrajaju se bodovi iz pojedinih kategorija. U procjeni otvaranja očiju može se dobiti 1-4 boda, za procjenu verbalnog odgovora dobije se 1-5 bodova, dok se raspon bodova za motorički odgovor kreće od 1-6. Iz navedenog proizlazi da je najmanji mogući broj bodova 3, a najveći 15. Tri boda dobije osoba koja ne otvara oči, bez verbalnog i motoričkog odgovora, a 15 bodova dobije budna osoba otvorenih očiju koja suvislo i samostalno odgovara na pitanja i izvodi motoričke kretnje. Konačni zbroj bodova od 3-8 označava tešku traumu, od 9-13 umjerenu, a 14-15 blagu moždanu traumu. GCS ljestvica objavljena je u Lancetu 1974. (Teasdale, Jennett), ali ostala je u upotrebi do današnjice. Za dojenčad i malu djecu postoji prilagođena GCS ljestvica. (12, 13). Bodovi koreliraju sa vjerojatnošću oporavka. Bolesnici sa zbrojem bodova od 3-4 imaju 85% šanse da ostanu u

vegetativnom stanju ili ne prežive dok oni s rasponom bodova od 11-15 imaju samo 5-10% šansu vegetativnog stanja ili smrtnog ishoda. Djeca i mlađi bolesnici mogu se potpuno oporaviti i nakon lošijih GCS bodova i težih neuroloških simptoma. Starija životna dob uz nizak GCS status prognostički je pokazatelj lošijeg ishoda. (14)

Tablica 1. Glasgow Coma Scale

Parametar	Odgovor	Bodovi
Otvaranje očiju (O)	Ne otvara	1
	Na bolni podražaj	2
	Na govornu zapovijed	3
	Spontano	4
Motorički odgovor (M)	Odsutan	1
	Ekstenzija	2
	Abnormalna fleksija	3
	Povlačenje udova	4
	Lokalizira bol	5
	Izvršava zapovijedi	6
Verbalni odgovor	Nema odgovora	1
	Nerazumljiv	2
	Neadekvatan	3
	Smušen	4
	Orijentiran	5

### 1.3 OZLJEDE MEKOG OGLAVKA I LUBANJE

Ozljede mekog oglavka i lubanje mogu biti zatvorene i otvorene. Zatvorene ozljede su nagnječenja ili kontuzije. Kontuzija lubanje lakši je oblik traume nastao djelovanjem tupe mehaničke sile. Karakterizira je pojava lokalne boli koja ubrzo prerasta u difuznu glavobolju koja traje maksimalno do nekoliko sati. Uz glavobolju može se javiti vrtoglavica, mučnina, nistagmus ili povraćanje koji ubrzo prestaju. (13) Kontuzije su često komplicirane subgalealnim ili subperiostalnim hematomom. Subperiostalni hematom (kefalhematom) je nakupina krvi između kosti i periosta. Vrlo je česta posljedica intrapartalne ozljede kod novorođenčadi, dok je u ostalim dobnim skupinama rijedak. Klinički izgleda kao palpabilan otok mekog oglavka koji ne prelazi suture među kostima glave. Za razliku od kefalhematoma, subgalealni hematom nije ograničen suturama između kostiju glave jer je to nakupina krvi u subgalealnom prostoru. Najčešće se javlja u dobi do 5 godina. Oba hematoma, i subperiostalni i subgalealni obično se sami resorbiraju te u tom slučaju ne zahtijevaju liječenje. Ipak, ukoliko perzistiraju i povećaju se, potrebna je kirurška punkcija te kolekcije i evakuacija sadržaja. Otvorene ozljede mekog oglavka vrlo su česte. Mogu biti različitog raspona, od ekzorijacije (ogrebotine) do avulzije (gubitka skalpa). (9, 15)

Frakture lubanje mogu biti linearne, kominutivne (multifragmentarne) i impresijske. Prema lokalizaciji mogu biti frakture lubanjskog svoda ili lubanjske baze. Lubanjski svod ili kalvarija ima veću otpornost i elastičnost zbog svoje zakrivljenosti, nego lubanjska osnovica. Tako da se kod djelovanja vanjskih sila na kalvariju ta sila prenosi na kosti lubanjske baze koja lakše puca, a lubanjski svod ostane neoštećen. U gotovo 40% slučajeva lomovi lubanjskog svoda udruženi su s lomovima baze lubanje. Linearna fraktura je pukotina na kostima lubanje. U većini slučajeva ubrzo cijeli te se na kontrolnom kranioogramu nakon nekoliko tjedana više ne vidi fraktorna linija. Uglavnom je lokalizirana na lubanjskoj bazi ili svodu u temporalnom i parijetalnom području jer je tu kost tanja. Impresijsku frakturu lubanje

uzrokuje udarac koji utiskuje dijelove kostiju u endokranij. Takva fraktura zahtijeva hitno neurokirurško liječenje. 85% impresijskih fraktura su otvorene pa stoga postoji rizik otjecanja likvora ili infekcije. Utisnuti ulomci kostiju mogu prouzrokovati oštećenja tvrde moždane ovojnice, trombozu sinusa dure i lokalnu iritaciju korteksa s posljedičnim epileptičkim napadajima. Baza lubanje ima mjesta različite tvrdoće, stoga puca na mjestima manje tvrdoće kao što su otvori krvnih žila i živaca. Od njih su najopasniji lomovi prednje lubanjske jame i sljepoočne kosti. (7,8)

Klinički se lomovi lubanjskog svoda najčešće mogu vidjeti i napipati, dok kod lomova baze lubanje to nije moguće. Simptomi koji upućuju na frakturu lubanjske baze su: periorbitalni hematomi, istjecanje likvora iz nosa (rhinoliqorrhoea), anosmija, istjecanje likvora iz zvukovoda (otoliqorrhoea), jednostrana naglušnost (hipoakuzija), ili krvarenje iz uha (otorrhoea). Također, mogući su i ispadi moždanih živaca kao indikator frakture lubanje. Otvoreni lomovi lubanjskih kostiju veoma su pogodno mjesto za naseljavanje patogena u endokranij pa su infekcije poput meningitisa, meningoencefalitisa ili stvaranje moždanih apscesa lako moguće. (9, 13)

#### **1.4. DIFUZNE OZLJEDE MOZGA**

Uzevši u obzir tupu traumu glave, neposredna nesvjestica koja nije udružena s masivnim intrakranijalnim lezijama prisutna je u gotovo polovici teških trauma mozga i povezana s 35% smrti od svih ozljeda glave i mozga. Kod onih ozlijeđenika koji su zadobili blažu traumu prisutno je perzistentno blaže oštećenje mozga otprilike 100 dana nakon traume. (16)

U većini slučajeva fokalne ozljede mozga lako su detektibilne pomoću radioloških snimaka. Difuzne ozljede teže su i zahtijevnije za dijagnosticirati jer su mikroskopske promjene minimalne ili trivijalne, a veliki broj njih moguće je dokazati tek biopsijom mozga

nakon smrti pacijenta. Postoje 4 osnovna patogenetska tipa difuzne ozljede mozga: difuzna aksonalna ozljeda, ishemijska ozljeda mozga, mozgovni edem i difuzna vaskularna ozljeda kod koje je stopa mortaliteta mnogo viša nego kod ostalih tipova. (16)

Difuzna ozljeda još se naziva i multifokalna ozljeda. Ne mora nužno biti posljedica izravnog udarca u glavu. Nastaje oštećenjem, cijepanjem i istezanjem moždanog tkiva. Difuzne ozljede proizlaze iz akceleracijsko-deceleracijskih sila. Rotacijske kretnje glave vrlo su česte kod difuznih ozljeda poput potresa mozga i difuzne aksonalne ozljede. Termin „difuzne ozljede“ pogrešno se koristi jer je lokalizacija ozljeda multifokalna, s velikim brojem pojedinačnih ozljeda. Dvije podgrupe difuzne ozljede mozga su traumatska difuzna aksonalna ozljeda i difuzni moždani edem. Traumatski moždani edem često se javlja nakon zatvorenih ozljeda mozga poput difuzne ozljede aksona, kontuzije i komocije mozga. (17,18)

#### **1.4.1. DIFUZNA OZLJEDA AKSONA (DOA)**

Difuzna ozljeda aksona (DOA) pojam je koji označava pucanje i razmicanje međustaničnih spojeva bijele tvari s oštećenjem kapilara u mozgu i mikrohemoragijom. To su mikroskopska oštećenja u moždanom deblu, corpus callosumu i drugim živčanim putevima. (18,19) Definira se kao koma koja traje barem šest sati nakon primarne trauma, a nije uzrokovana ishemijskim lezijama ili moždanim edemom. (20) Također, mogu biti prisutna i opsežnija oštećena bijele tvari. Živčano tkivo zbog svoje je građe vrlo elastično pa može mijenjati svoju strukturu shodno zahtjevima glave. Usprkos tome, brze sile deceleracije i akceleracije nadilaze maksimalni elasticitet živčanog tkiva i tako uzrokuju DOA. Za takvu ozljedu potrebno je vrijeme prijenosa sile od 20-25 ms. Kod bržih prijenosa sile (5-10 ms) dolazi do pucanja mosnih vena, subduralne hemoragije i kontuzija. Moždano deblo je relativno fiksirano u odnosu na mnogo pokretnije moždane hemisfere. Obično se najjača oštećenja nađu u moždanom deblu i uz bočne komore. (11, 19)

DOA se povezuje s velikom smrtnošću te je bitan faktor u prognozi oporavka. Oko 75% slučajeva s umjerenom ili teškom traumom mozga ima neki stupanj DOA, a u najtežim slučajevima DOA se u pravilu pronalazi kod svih ozlijeđenika. (19, 21)

CT nije pouzdana radiološka metoda za dijagnostiku DOA jer je pozitivan samo u 19% nehemoragijskih slučajeva. Mogu se uočiti vrlo male diskretne, hipodenzne zone u bijeloj tvari. Najčešće se uočavaju na granici bijele i sive tvari, koroni radiati, kapsuli interni, korpusu kalozumu i dorzolateralnom, gornjem dijelu moždanog debla. Ako su prisutne hemoragijske DOA lezije, senzitivnost CT-a je 90% (11)

Osobe s DOA imaju lošu prognozu, padaju u komu te često ostaju u trajnom vegetativnom stanju ili značajnoj invalidnosti. Nastaju fizičke i kognitivne promjene koje onemogućavaju socijalnu rehabilitaciju. Narušena je radna sposobnost pojedinca i kvaliteta života cijele obitelji. Promjene su dugotrajne i često permanentne. Oporavak je težak i spor, ali je djelomično moguć zbog neuroplastičnosti, najviše kod djece. Tkivo mozga je fizički i funkcijski smanjeno, a ishod liječenja ovisi o jačini DOA i udruženosti s drugim lezijama. (21)

## **1.5. POTRES MOZGA**

Potres mozga (commotio cerebri) ili komocija mozga posljedica je djelovanja tupe, najčešće mehaničke sile na glavu i uzrokuje brzo, prolazno oštećenje funkcije mozga, amneziju i nesvjesticu bez vidljivih znakova oštećenja. Postoje mnoge teorije koje se navode kao uzrok komocije mozga. Najčešće se spominju akceleracijske i deceleracijske sile, vibracijske sile na unutarstanični milje neurona, vazomotorički, paralitički ili iritacijski učinak te depolarizacija neurona. Također, poznat je i učinak na poremećaj prolaska iona kroz staničnu membranu. (8)



Klinički, potres mozga očituje se prolaznom nesvjesticom koja se javlja odmah nakon traume, ali traje kratko, uglavnom do 15 minuta nakon čega prolazi, a javi se prolazna smetenost pa je pacijent konfuzan i neorijentiran. Drugi znak potresa mozga je posttraumatska amnezija (PTA). To je poremećaj pamćenja neposredno prije (ortogradna) ili poslije (anterogradna) traume, maksimalnog trajanja do 24 sata. Trajanje PTA dobar je pokazatelj težine potresa mozga. Kod anterogradne amnezije osoba je pri svijesti, ispunjava sve zahtjeve, suvislo odgovara na pitanja, međutim kasnije se toga ne može sjetiti. Bez amnezije i nesvjestice ne može se postaviti dijagnoza potresa mozga. Javljaju se i vegetativni postkomocijski simptomi poput vrtoglavice, mučnine, povraćanja, difuzne glavobolje, a može se javiti poremećaj ravnoteže i rotacijski nistagmus. U prva 24 sata mogu se javiti lakše elektroencefalografske promjene. (7, 9, 13, 22, 23)

Od dijagnostičkih metoda najbitnija je dobro uzeta anamneza i neurološki fizikalni pregled koji se može dopuniti EEG-om, kraniogramom, CT-om i pretragom očne pozadine jer je moguća zastojna papila vidnog živca. (8,9)

Potres mozga blaga je moždana trauma kod koje nema strukturalnih poremećaja mozga. Dijeli se u tri stupnja: vrlo blagi, blagi i umjereno blagi potres mozga. Za procjenu stupnja koristi se GCS ljestvica i trajanje PTA-e. Vrlo blagu komociju (I.stupanj) obilježava GCS 15 i PTA kraća od 5 minuta, blagu komociju (II.stupanj) GCS 14 – 15 i PTA od 5 do 60 minuta. Umjereno blaga komocija (III.stupanj) karakterizirana je GCS-om 13 – 14 i PTA-om 1-24 sata. (13)

Liječenje potresa mozga obuhvaća uglavnom mirovanje. To podrazumijeva fizički i psihički odmor kao i dovoljnu količinu sna. Neka medikamentozna terapija većinom nije potrebna. Simptomatski se mogu koristiti antiemetici ili analgetici, antidepresivi, lijekovi za nesanicu (melatonin). Psihoterapija i edukacija ozlijeđenog i njegove okoline može biti od pomoći. Nekada se preporučalo mirovati više tjedana dok je danas preporuka samo nekoliko dana, ovisno o stupnju komocije. (22, 24)

Tablica 2. Vrste blage traume mozga (potresa mozga)

Težina blage traume mozga	GCS	PTA	Stupanj potresa mozga
Vrlo blaga	15	< 5 minuta	I.
Blaga	14 – 15	5 – 60 minuta	II.
Umjerena	13 – 14	1 – 24 sata	III.

### 1.6. ŽARIŠNE (FOKALNE) OZLJEDE MOZGA

Žarišne ozljede mozga rezultat su direktne, jake, usmjerene sile. Udar na silu, ako je rezultat traume tupim objektom, mora imati dovoljno veliku brzinu da bi uzrokovala žarišnu ozljedu. U suprotnom, uzrokovat će difuznu ozljedu. Traume nanosene oštrim predmetima ili vatrenim oružjem stvaraju sile koje velikim brzinama djeluju na relativno manje područje glave te su takve ozljede žarišne, i većinom otvorene. Kontaktne sile mogu uzrokovati i coup (na strani udara) i contre-coup (nasuprot udaru) oštećenja mozga koje uključuju i staničnu i vaskularnu komponentu ozljede. Oštećenja mozga nastala žarišnim ozljedama uglavnom su makroskopski vidljiva golim okom. Klinički simptomi specifični su za područje mozga koje je direktno oštećeno. Žarišne ozljede uzrok su polovine svih teških ozljeda glave, ali su odgovorne za dvije trećine svih smrti nastalih traumatskom ozljedom glave. Najčešće žarišne ozljede mozga su nagnječenja (kontuzije), laceracije i traumatska intrakranijska krvarenja. (25, 26)

### 1.6.1. NAGNJEČENJE I LACERACIJA MOZGA

Nagnječenje (contusio cerebri) mozga teška je ozljeda mozga kod koje postoji organska lezija. Tupa trauma gnječi tkivo bez razdora meke moždane ovojnice (pia mater). Ako dođe do razdora pije ili moždanog tkiva, govorimo o laceraciji mozga (laceratio cerebri). Međutim, ispravnije je koristiti pojam kontuzijski sindrom. Oštećenje parenhima nikad ne dolazi samostalno. Uz njega uvijek dolaze laceracije krvnih žila i krvarenja oko kontuzijskog fokusa. (8, 9, 22)

Kontuzije i laceracije objašnjavaju se akceleracijskim i deceleracijskim silama. Na mjestu udara (coup) nastaje pozitivan tlak koji gnječi tkivo mozga. Linearnim prijenosom sila na suprotnoj strani (contre-coup) stvara se područje negativnog tlaka jer se mozak pomiče zbog svoje inertnosti prema mjestu djelovanja sile. Negativni tlak raskida neurone, kapilare i međustanične spojeve. Nakon toga dolazi do deceleracije. Mozak sada putuje u suprotnom smjeru te dolazi do gnječenja u contre-cuop području i raskidanja u coup području. Zbog asimetričnog spoja glave i vrata nastaju rotacijske kretnje mozga koje uzrokuju istežanje i razmicanje živčanih vlakana, najčešće u parasagitalnoj i periventrikularnoj bijeloj tvari, korpus kalozumu, ponsu i gornjem mezencefalonu te u području subtalamura kojim se proteže retikularna formacija. (9,13,25, 27)

Postoji velika raznolikost kontuzijskih lezija. Kontuzijska žarišta najčešće su lokalizirana u frontalnim i temporalnim režnjevima te na mjestima lomova lubanje, ali nerijetko se javljaju i parijetalne, okcipitalne, cerebelarne kontuzije ili kontuzije moždanog debla. Ovisno o lokalizaciji i težini ozljede javljaju se različite kliničke slike. Neki pacijenti mogu biti i asimptomatski. Kod ostalih se javljaju poremećaji svijesti, hemipareze, disfazija, poremećaji pamćenja, hemianopsija, epileptički napadaji, nistagmus, hipotonija, zastojna papila vidnog živca, vrtoglavica, ataksija, duševni poremećaji i ostali motorički i senzorički ispadi. (8,9)

Dijagnostika uključuje neurološki pregled, kraniogram, pregled očne pozadine, CT, EEG, perimetriju, audiovestibulografiju, mjerenje intrakranijskog tlaka. Na CT-u su vidljiva područja hemoragije (hiperdenzna), nekroze i edema (hipodenzna), ali nije moguće točno odrediti stupanj ozljede. MR može biti od pomoći kao dopunska metoda u praćenju pacijenta. (9, 28)

Liječenje podrazumijeva neuroprotektivno djelovanje. Svrha konzervativne terapije je spriječiti sekundarno oštećenje. Potrebna je dobra opskrba kisikom, antiedematozna terapija, zadovoljavajuća moždana cirkulacija uz eventualno neurokirurško liječenje. (23)

### **1.6.2. TRAUMATSKA INTRAKRANIJSKA KRVARENJA**

Traumatska intrakranijska krvarenja uzrok su velike smrtnosti i morbiditeta zbog sve masovnijeg prometa i velikog broja nesreća. Možemo ih podijeliti na: epiduralni hematom, subduralni hematom, subarahnoidalno krvarenje i intracerebralni hematom.

Epiduralni hematom (EDH) nastaje krvarenjem između unutrašnjeg zida koštane lubanje i tvrde moždane ovojnice. Uobičajeni je uzrok oštećenje meningealnih arterija. Kako je to arterijsko krvarenje u više od 50% slučajeva, brzo se razvija i opasno je za ozlijeđenika. Može biti uzrokovano i venskim krvarenjem. Najčešće se nalazi u temporalnoj ili parijetalnoj regiji, zatim u frontalnoj i okcipitalnoj. Hematom u stražnjoj lubanjskoj jami znak je venskog krvarenja. Češće se pojavljuje kod djece i mladih osoba. U trenutku traume osobe gube svijest, nakon čeka kod trećine dolazi do tzv. lucidnog intervala koji traje oko pola sata kada osoba postaje potpuno prisebna. Ubrzo gube svijest zbog kompresivnog učinka hematoma na strukturu mozga. Kod ostalih poremećaj svijesti se produbljuje do kome. Ne smije se čekati sekundarni gubitak svijesti jer je tada prognoza lošija. Ostali simptomi koji mogu ukazivati na kompresije moždanih struktura su: Hutchinsonova zjenica, Cushingov znak, Cheyne – Stokesovo disanje, smetenost, vrtoglavica, mučnina, neurološki ispadi, glavobolja i

konvulzijski napadi. Dijagnoza se potvrđuje CT snimkama na kojima je vidljiva bikonveksna, ekstracerebralna, hiperdenzna zona. Liječenje podrazumijeva kiruršku evakuaciju hematoma i hemostazu. (28, 29)

Subduralni hematom (SDH) može biti akutni (nastao unutar 72 sata), subakutni (nastao između 3. i 20. dana), i kronični (simptomi se javljaju 3 ili više tjedana nakon traume). Akutni hematom nastaje venskim krvarenjem. Lokaliziran je ispod dure pa nema anatomskog ograničenja koje bi sprječavalo njegovo širenje. Stoga može biti vrlo opsežan za razliku od epiduralnog hematoma koji je manji. Iz istog razloga klinčka slika vrlo se brzo razvija. Najčešće se prezentira promjenama svijesti, ovisno o lokalizaciji i neurološkim ispadima. Potvrđuje se CT-om na kojem se karakteristično zamjećuju semilunarne hiperdenzne regije s konkavitom okrenutom prema parenhimu mozga. Terapija je neurokirurška s kraniotomijom, hemostazom i dekompresijom. Prognoza je loša s vrlo visokim mortalitetom od preko 50%. Subakutni i kronični hematomi sporije se razvijaju, uglavnom kod kroničnih alkoholičara te starijih osobama koje boluju od koagulopatija i demencija. Često su bezazlene traume uzrok subduralnog ili kroničnog hematoma. Nekoliko tjedana nakon ozljede javljaju se simptomi smušenosti, pospanosti, glavobolja, poremećaj kognicije te žarišni neurološki ispadi ili epileptički napadaj. Na CT-u se u prvom tjednu nakon traume vidi hiperdenzna promjena u subduralnom prostoru koja nakon 2-4 tjedna postaje izodenzna pa i hipodenzna. Liječenje obuhvaća neurokiruršku drenažu i hemostazu. (30, 31)

Intracerebralni hematom nastaje od laceracija i oštećenja krvnih žila unutar mozga koje mogu biti smještene površno ili duboko. Može se razviti neposredno nakon ozljede ili se razvija satima pa i danima. Vrlo često je otežana dijagnoza intracerebralnog hematoma jer se javlja zajedno s epiduralnim i subduralnim hematomima i kontuzijama mozga. Većina pacijenata ostaje bez svijesti, a moguć je i slobodni interval između traume i razvoja simptoma spaciokompresivnog procesa. Kako su intracerebralni hematomi najčešće smješteni

u frontalnom i temporalnom području, često se javi hemipareza ili neki drugi motorički deficit. Dijagnoza se postavlja CT-om na kojem se primjećuju područja krvarenja unutar moždanog parenhima. Ako je moguće površni hematomi se evakuiraju, dok se dublji, smješteni u bazalnim ganglijima ne diraju. Prognoza je naročito nepovoljna kod opsežnih i multiplih hematoma. (30, 32, 33)

Subarahnoidalni prostor nalazi se između dviju mekih moždanih ovojnica, pije i arahnoidne. Svaka kolekcija krvi u tom prostoru naziva se subarahnoidalno krvarenje (SAH). Kroz taj prostor prolaze velike krvne žile i svaka ozljeda tih krvnih žila uzrokovat će SAH. Takvo krvarenje često je spontano kod rupture aneurizmi i tada je arterijsko, dok je traumatski SAH većinom venskog porijekla i udružen s kontuzijama ili laceracijama moždanog parenhima. Često je smješteno iznad konveksiteta mozga i ima tendenciju miješanja s cerebrospinalnim likvorom te zato iritira ovojnice mozga uzrokujući meningizam i glavobolje. (7, 34)

## **1.7. KOMPLIKACIJE TRAUMATSKE OZLJEDE MOZGA**

Komplikacije mogu biti rane i kasne. Rane komplikacije razvijaju se u prvih 7 dana nakon ozljede, a kasne tek nakon navršenih 7 dana od TOM.

Penetrantne i perforantne TOM često se inficiraju. Uglavnom se radi o meningoencefalitisu, meningitisu ili osteomijelitisu. Klinička prezentacija podrazumijeva povišenu tjelesnu temperaturu, pozitivne meningealne znakove, a ponekad se očituje i ugrožavanjem vitalnih funkcija. Infekcije mogu biti lokalizirane epiduralno, subduralno i intracerebralno, često u obliku solitarnog ili multiplog apscesa mozga. (6)

Posttraumatska epilepsija nastaje u oko 50% ozlijeđenih s kombiniranim oštećenjem moždane mase i frakture lubanje te u 5% zatvorenih TOM. To ju čini najčešćom kasnom komplikacijom mozga, poglavito u osoba koje su pretrpjele otvorenu kranio cerebralnu

ozljedu. Potrebna su dva epileptička napadaja uz jasan anamnestički podatak, neuroradiološku i EEG obradu za dijagnozu posttraumatske epilepsije. Ponekad se javi u prvih 7 dana nakon ozljede. To je rana posttraumatska epilepsija i događa se u 4 – 5 % ozlijeđenih. Kasna posttraumatska epilepsija najčešće se javlja unutar 3 mjeseca nakon ozljede, ali se nerijetko javlja i s latencijom od nekoliko godina. Polovina posttraumatskih epilepsija javi se u prvih 6 mjeseci od kranocerebralne traume. (13, 35)

Posttraumatski hidrocefalus proširenje je ventrikularnog sustava nakon traume mozga koje nastaje zbog poremećenog optoka cerebrospinalnog likvora. Klinička slika je raznolika. Manifestira se povraćanjem, vrtoglavicom, glavoboljom, poremećajima svijesti, koordinacije, sensorike, a ponekad i osobnosti. Neuroradiološka CT obrada olakšava dijagnozu, a terapijski je potrebno poduzeti neurokiruršku derivaciju cerebrospinalnog likvora.

Zbog svojeg anatomskeg položaja u lubanjskoj bazi, vrlo su česte ozljede kranijalnih živaca. Najčešće je ozlijeđen njušni živac (n.olfactorius). Slabljenje vida nakon traume ukazuje na oštećenje optičke hijazme i vidnog živca (n.opticus). Također se mogu naći i oštećenja bulbomotoričkih živaca, n. trigeminusa, n. facialisa i n. statoacusticusa, dok su ozljede posljednja četiri kranijalna živca (n. glossopharyngeus, n. vagus, n. accessorius, n. hypoglossus) vrlo rijetke. (8)

Moždani edem vrlo je česta komplikacija jer povećava ekspanziju primarnog oštećenja. Kao uzrok edema smatra se poremećaj regulacije moždane cirkulacije, a može ga pogoršati i brza intravenska nadoknada volumena tekućine. Ponekad i blage traume mogu uzrokovati edem koji se razvija satima nakon ozljede. Takav edem može ugroziti život i prouzročiti pomak moždanih masa i hernijaciju struktura.

Ostale komplikacije kranocerebralnih ozljeda su razni motorni i osjetni ispadi, spasticitet, kronična glavobolja, karotidnokavernozne fistule, likvoreja, hipertenzija, kronični

subduralni hematom, ozljede krvnih žila, duboka venska tromboza, poremećaji ponašanja, osobnosti, spavanja, mokrenja, probave i sindrom multiorganskog zatajenja. (6, 8)

## **1.8. OPĆI PREGLED PACIJENTA**

Opći pregled pacijenta s TOM neizostavan je i jako bitan korak u dijagnostici. Dobrim općim pregledom može se izvući puno zaključaka o stanju pacijenta. Opći pregled uvijek započinje ABCDE protokolom. Potrebno je utvrditi prohodnost dišnih puteva i disanja, stanje cirkulacije i rada srca, stanje svijesti te po potrebi pružiti kardiopulmonalnu reanimaciju. Karakter disanja može ukazivati na lokalizaciju ozljede. Chayne-Stokesovo disanje s izmjenama razdoblja apneje i hiperventilacije može upućivati na oštećenje bazalnih centara u hemisferama, kao i na nisku ozljedu moždanog debla. Visoka pontina ili mezencefalična lezija nerijetko je popraćena hiperventilacijom. Biotovo disanje nepravilne frekvencije može biti znak ozljede disajnih centara u rombencefalonu. Hemoragijski šok se javlja samo u otvorenih ozljeda i nije moguć kod zatvorenih ozljeda zbog anatomskih zaprjeka otjecanju krvi. Stupanj oštećenja kostiju lubanje i mekog oglavka puno se lakše određuje u pacijenata sa penetrantnim ozljedama, dok su impresijske frakture teško zamjetljive. Periorbitalni „Brillen“ hematom (hematom u obliku naočala) popraćen supramastoidnom ekhimoza ukazuje na lom lubanjske osnovice. Neurološki pregled obuhvaća pregled stanja svijesti, stanje zjenica, stanje motorike i ostale poremećaje. Stanje svijesti se najčešće označava brojčanom ocjenom iz GCS ljestvice, a koristi se i općeprihvaćena podjela na: stanje uredne svijesti, somnolenciju, sopor i komu. Zjenice su kod blažih poremećaja svijesti jednake, srednje široke i urednih reakcija. „Hutchinsonova zjenica“ (anizokorija s jednom ukočenom i širokom zjenicom) znak je kompresije okulomotornog živca, a ukazuje na istostranu kompresiju, često uzrokovanu intrakranijskim hematomom. Anizokorija može upućivati i na ozljedu okulomotornog živca ili Hornerov sindrom. Ukočene i sužene zjenice obično su loš



prognostički znak, a lezija se nalazi u visini ponsa. Kod komatoznih bolesnika uvijek treba provjeriti stanje motorike. Asimetrični odgovor na bol može biti znak žarišne hemisferalne lezije. Kod dubljih poremećaja svijesti, ozlijeđenik može na bol odgovarati refleksnim stereotipnim položajem. Dekortikacijski sindrom (abdukcija i fleksija ruku – ekstenzija nogu) upućuje na lezije na putu od korteksa do nucleus ruber, uz očuvanje moždanog debla. Decerebracijski sindrom (ekstenzija sva četiri ekstremiteta, vrata i leđa uz pojačanu rigidnost) ukazuje na lokalizaciju lezije u gornjem dijelu moždanog debla između nucleus ruber i vestibularnih jezgara. Potpuna motorička kljenut najgori je motorni odgovor i ukazuje na lokaciju lezije u donjem dijelu moždanog debla ispod vestibularnih jezgara. Od ostalih poremećaja najčešće su ozljede kranijalnih živaca. (7, 8, 12, 36)

## **1.9. TERAPIJSKE MOGUĆNOSTI**

Podizanje uzglavlja kod pacijenta s TOM općenito ima brzi učinak. Intrakranijalni tlak (ICP) se smanjuje raspodjelom cerebrospinalnog likvora (CSL), kao i povećanjem odlijeva venske krvi. Iako se srednji arterijski tlak (MAP) snižava podizanjem uzglavlja, ICP je smanjen te stoga cerebralni perfuzijski tlak (CPP) nije ugrožen. (37)

Hiperventilacija snižava ICP smanjenjem parcijalnog tlaka ugljičnog dioksida u arterijskoj krvi, što rezultira vazokonstrikcijom. Ovaj uzorak događaja u konačnici rezultira smanjenjem volumena krvi u mozgu. Preporuča se profilaktička hiperventilacija, budući da vazokonstrikcija smanjuje CPP. U područjima očuvane autoregulacije može doći do fokalnih područja ishemije. Korištenje hiperventilacije kod teških TOM obično se koristi samo za kratko vrijeme tijekom akutnog neurološkog propadanja. (38, 39)

Trenutačne smjernice za TOM navode da je 1 tjedan profilaktičkih antiepileptika prihvatljivo kako bi se spriječio rani epileptički napadaj. Međutim, nije bilo dokazane koristi

u sprječavanju kasnih napadaja nakon TOM, i stoga, antiepileptici se općenito ukidaju nakon 7 dana. (40)

Hiperosmolarna terapija kod TOM može se davati u obliku bolusa ili infuzije. Upotrebom manitola krv postaje manje viskozna i povećava se CPP. Tjelesni autoregulacijski odgovor na to je prolazna vazokonstrikcija. Manitol također ima svojstva osmotskog diuretika. (38)

Jedan od pokušaja maksimalne kontrole stanja je stavljanje pacijenta u medicinski induciranu komu, obično infuzijom benzodiazepina kao što je midazolam ili infuzijom barbiturata kao što je fentobarbital. Ti lijekovi smanjuju metaboličku potražnju mozga. Ovaj postupak preporuča se za tešku intrakranijalnu hipertenziju nakon što su iscrpljene maksimalne medicinske i kirurške mogućnosti za snižavanje razine ICP-a. Nerijetko se medicinski inducira koma kad se započne invazivno monitoriranje intrakranijalnog tlaka. Lijekovi kao što su midazolam i fentobarbital predstavljaju potencijalni rizik od neželjenih promjena krvnog tlaka. (40)

Smatra se da je oksidativni stres sekundarni učinak TOM. Terapijska hipotermija u dojenčadi i djece smanjuje oksidacijske ozljede. Kako se temperatura tijela hladi, smanjuje se i metabolička potražnja tkiva. Ova vrsta terapije ima brojne rizike kao što su promjene razine šećera u krvi, promjene broja trombocita i čimbenika zgrušavanja. Broj trombocita i čimbenici zgrušavanja moraju se provjeriti prije bilo kakvog invazivnog postupka uvođenja u hipotermno stanje. Terapijsko hlađenje kod TOM ima mješovite rezultate i trenutno je terapijska metoda drugog stupnja. (41)

Postoje određene smjernice glede praćenja ICP-a u pacijenata s TOM. Neki bolesnici klinički imaju znakove značajne neurološke ugroze, ali bez jasnih indikacija za kiruršku intervenciju. Razina dokaza II postoji za postavljanje ICP monitora u bolesnika s teškim

TOM, GCS između 3 i 8 i abnormalnom CT skenu. Razlog za postavljanje ICP monitora je taj što se danas zna da sekundarne ozljede mozga potenciraju daljnje pogoršanje. Ako na primjer novonastali subduralni hematoma ne zahtijeva kiruršku intervenciju, može nastati i citotoksični i vazogeni edem, kao i cerebralna hipoperfuzija. Ako se ne prati vrijednost ICP-a, ovi sekundarni učinci mogu dovesti do smrti pacijenta. (40)

### **1.9.1. NEUROKIRURŠKE METODE LIJEČENJA**

Kirurška intervencija potrebna je kad postoji značajniji učinak na moždane mase iz epiduralnog ili subduralnog hematoma ili kontuzije s većim volumenom krvi. Epiduralni hematoma (EDH) obično uzrokuje manju ozljedu, međutim može se vrlo brzo proširiti toliko da zahtijeva hitnu kiruršku operaciju. Postupak podrazumijeva kraniotomiju nad željenom regijom, s evakuacijom hematoma i kauterizacijom krvne žile, često srednje meningealne arterije. Akutni subduralni hematoma (SDH) obično je povezan s mnogo značajnijom ozljedom mozga. Kao posljedica vrlo teših ozljeda mozga povezanih s akutnim SDH, obavlja se dekompresijska kraniektomija (DK). Samostalna evakuacija subduralnog hematoma bez privremenog uklanjanja kosti može rezultirati daljnjim kasnijim pogoršavanjem nakon početka inicijalne operacije. Međutim, ako je temeljna ozljeda mozga minimalna, može biti razumno izvesti kraniotomiju, s evakuacijom hematoma i duroplastikom. Akutni SDH obično je u obliku zgrušane krvi, dok je subakutni i kronični u likvidnom obliku. Često se može pričekati da se krv počne ukapljivati te minimalnom operacijom drenirati krv. Ograničenje ovog postupka je postojanje više „džepova“ u kojima se nalazi krv pa ju na ovaj način nije moguće evakuirati. U većini slučajeva kontuzije se samo opserviraju radiološki i klinički. Međutim, u slučajevima kad se šire potrebno je kirurški intervenirati i evakuirati nastali ugrušak. Neke teške TOM radiografski ne pokazuju krvarenje. Ipak, ponekad se na kontrolnim snimkama može naći uklanjanje ventrikula, zamagljenje sivo-bijelog spoja i nestanak inače vidljivih cisterni što ukazuje na distalnu hernijaciju koja dovodi do smrti. U

slučaju jednostranog cerebralnog edema moguća je hemikraniektomija, dok teški, difuzni, bilateralni edem može zahtijevati bilateralnu DK. (12, 42)

### **1.10. REHABILITACIJA**

Rehabilitacija je potrebna kod dugotrajnih neuroloških ispada. Provodi je stručni tim koji se sastoji od fizioterapeuta, govornog terapeuta, socijalnog radnika, psihologa i radnog terapeuta. Potrebno je prilagoditi aktivnosti mogućnostima bolesnika na način da on bude socijalno i emocionalno zadovoljan. Često je ta terapija vrlo dugotrajna i sporonapredujuća. Trajanje kome dobar je prediktor potrebe za rehabilitacijom. 50% osoba koje su bile u komi dužoj od 24 sata ima trajni neurološki deficit, a oko 5% njih ostaje trajno u vegetativnom stanju. (12, 43)

### **1.11. PROGNOZA**

Prognoza TOM ovisi o mnogo čimbenika. Teško ju je predvidjeti. Najsnažniji i najkonstantniji prediktor je težina ozljede. Drugi bitan čimbenik je lokalizacija ozljede. Raniji razvoj i duže trajanje simptoma nepovoljni je prediktor oporavka. Starost je također jedan od prediktora jer se starije osobe teže oporavljaju i imaju više komplikacija. Pred 60 godina smrtnost nakon teške ozljede mozga bila je 80%. Rezultati su poboljšani tijekom posljednjih desetljeća i smrtnost je smanjena na 30-40%. U djece je smrtnost znatno niža i ishod bolji. Lošija prognoza korelira i sa nižim obrazovnim statusom i imovinskim stanjem, kod nevjenčanih, nezaposlenih, osoba sklonih nasilnom ponašanju i onih koji su već doživjeli TOM. Većina osoba s blagom TOM se u potpunosti oporavi, dok kod manjeg dijela ostaje neki neurološki poremećaj. Kod umjerenih TOM također je ishod vrlo dobar. Ishod se najčešće procjenjuje Glasgowskom ljetvicom ishoda (GOS – Glasgow Outcome Scale) i QoL upitnikom (Quality of Life). Prema GOS ljestvici moguće je 5 ishoda: dobar oporavak, umjereno oštećenje, teško oštećenje, vegetativno stanje i smrt. (Tablica 3.) (44, 45, 46).

Brojne su dugoročne posljedice TOM. Neke od njih su povećana, odnosno ranija smrtnost, trajno vegetativno stanje, razni motorni i senzorni ispadi, inkontinencija stolice i urina, disfunkcija hipofize, poremećaji pažnje, koncentracije, pamćenja, pad brzine kognitivnog procesuiranja informacija i motoričkog odgovora. Javljaju se i brojni psihijatrijski poremećaji, konvulzije, seksualna disfunkcija i problemi sa zapošljavanjem. Još uvijek nije jasna korelacija između TOM i pojavnosti Alzheimerove demencije kao dugoročne posljedice. (44, 47, 48)

Tablica 3. Glasgow Outcome Scale

Stupanj	Ishod
1	Smrt
2	Perzistentno vegetativno stanje
3	Teško oštećenje
4	Umjereno oštećenje
5	Dobar oporavak

## **2. SVRHA RADA**

Svrha ovog rada je ukazati povećanje frekvencije i važnost prevencije ozljeda glave i mozga u populaciji. Teorijski pregled teme i statistička obrada podataka o pacijentima koji su doživjeli traumatsku ozljedu glave i mozga u lipnju, rujnu i prosincu 2017. također su namjere ovog rada. Cilj je utvrditi udio pacijenata s TOM među ostalim neurokirurškim pacijentima, napraviti dobnu i spolnu raspodjelu, odrediti frekvenciju pojedinih ozljeda, utvrditi najčešće mehanizme ozljeda i potrebu za neurokirurškom operacijom. Osim toga, svrha je i usporedba podataka u tri različita vremenska perioda: ljeto (lipanj), jesen (rujan) i zimu (prosinac).

### **3. ISPITANICI I POSTUPCI**

#### **3.1. ISPITANICI**

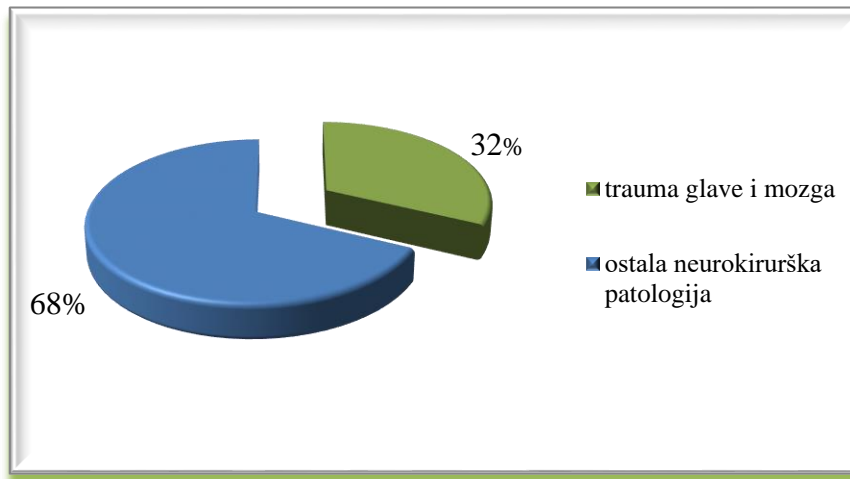
Ispitanici su 92 pacijenta koji su ležali na Klinici za neurokirurgiju KBC Rijeka zbog traumatske ozljede glave i mozga u lipnju, rujnu i prosincu 2017. Sve bioetičke i moralne norme su poštivane te je očuvana privatnost i anonimnost svakog pojedinca.

#### **3.2 POSTUPCI**

Preuzeti su podaci o spolu, dobi, vremenu i mehanizmu ozljeđivanja, lokalizaciji traume, sve dijagnoze i potreba za operacijskim liječenjem. Period analize uključuje lipanj, rujnu i prosinac 2017. Korišteni podaci pregledani su iz medicinske arhive na Klinici za neurokirurgiju KBC Rijeka. Svi podaci provučeni su kroz računalnu statističku obradu te su dalje u radu detaljno prikazani i objašnjeni.

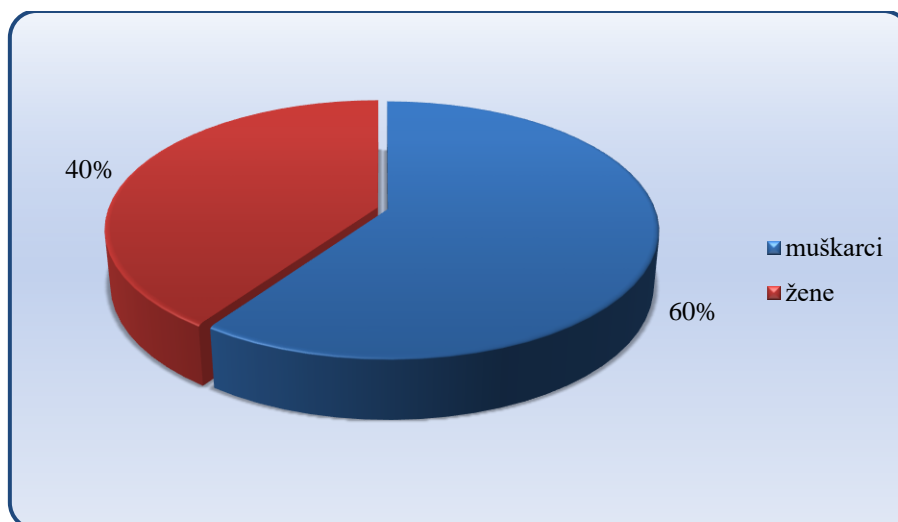
#### 4. REZULTATI

U lipnju, rujnu i kolovožu 2017. na Klinici za neurokirurgiju KBC Rijeka ležalo je ukupno 287 pacijenata. Od toga 92 pacijenta, odnosno 32% bilo je hospitalizirano zbog traumatske ozljede glave i mozga, a njih 195 ili 68% zbog neke druge neurokirurške patologije. (Slika 1.)



Slika 1. Udio pacijenata s traumom glave i mozga za lipanj, rujan i prosinac 2017.

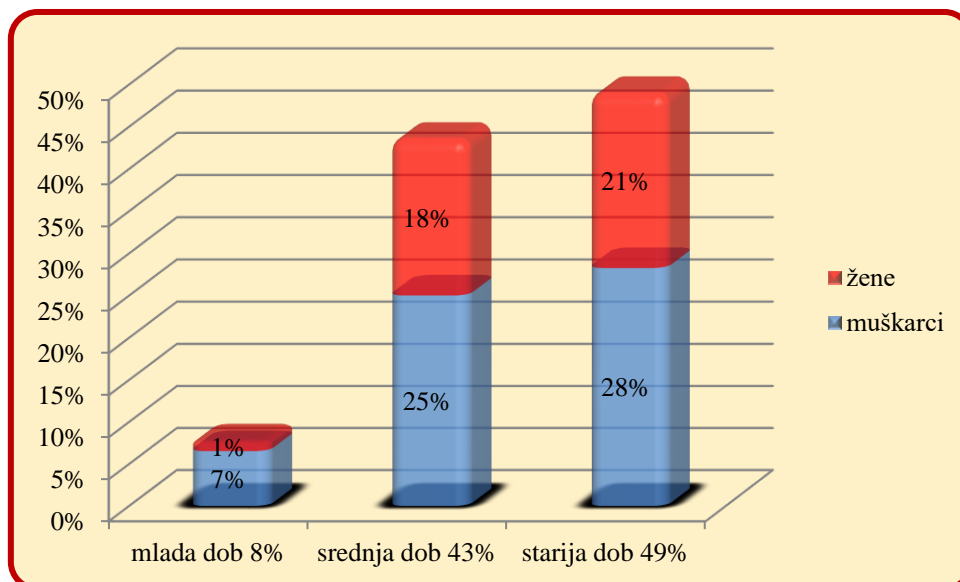
Od ukupno 92 traumatizirana pacijenta, muškaraca je bilo 55 (60%), a žena 37 (40%). (Slika 2.)



Slika 2. Spolna struktura pacijenata s traumom glave i mozga (lipanj, rujan i prosinac 2017.)

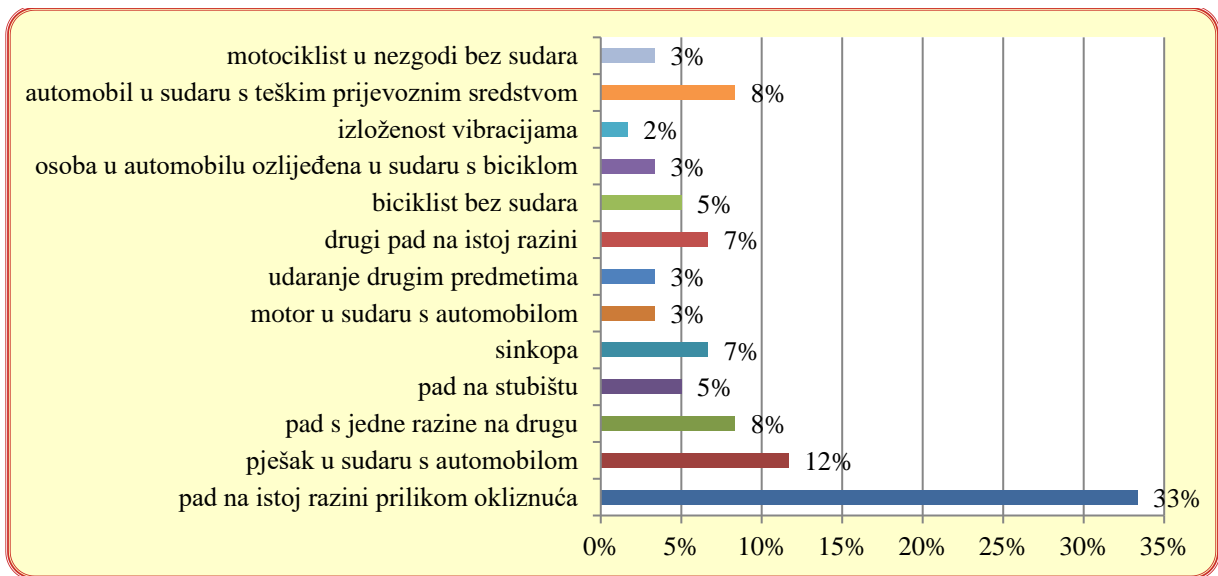


Podijelimo li dobnu strukturu na mladu dob (0 – 17 godina), srednju životnu dob (18 – 64 godina) i stariju životnu dob (65 godina ili više) možemo prikazati dobnu podijelu pacijenata s traumatskom ozljedom glave. Tako možemo vidjeti da je najviše ozlijeđenih iz skupine starije životne dobi (49%). Nešto manje je ozlijeđenih srednje životne dobi (43%), a najmanje mlade (8%). Ako u analizu uključimo i spolnu raspodjelu, lako zaključujemo da postoji značajna razlika između muškaraca i žena. Muškarci su značajno skloniji zadobivanju traumatske ozljede glave i mozga, a to je u ovoj analizi najočitije u mladoj životnoj dobi gdje od svih trauma muškarci imaju udio od 7% (6 slučajeva), a žene samo 1% (1 slučaj). (Slika 3.)



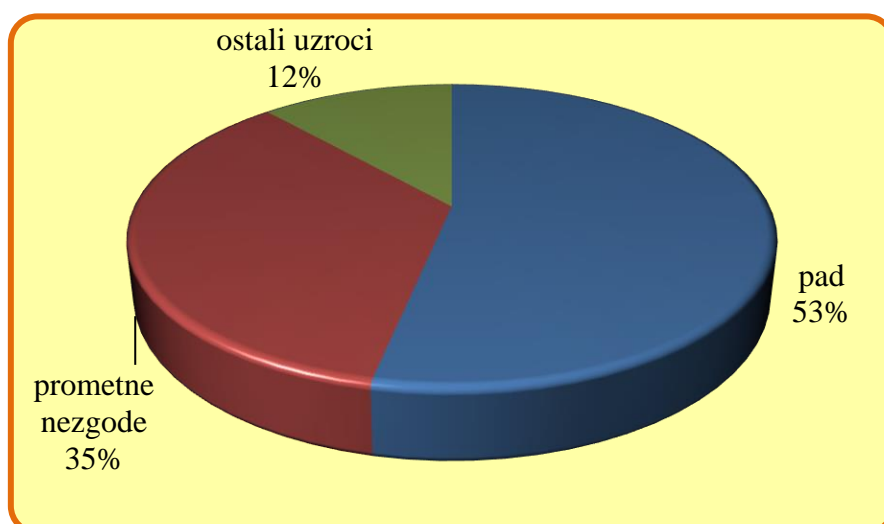
Slika 3. Dobno – spolna struktura osoba s traumatskom ozljedom glave i mozga (lipanj, rujana i prosinac 2017.)

Od ukupno 92 pacijenta, mehanizam ozljede je zabilježen kod njih 60. Analizom podataka zaključeno je da je pad na istoj razini prilikom okliznuća, posrtanja i spoticanja najčešći mehanizam ozljede i prisutan je u 33% slučajeva. Nakon njega slijedi ozljeda pješaka u sudaru s automobilom, s prevalencijom od 12% te sudar automobila s drugim teškim prijevoznim sredstvom s 8%. Ozljeda uzrokovana padom s jedne razine na drugu bila je prisutna u 8% slučajeva. Ostali mehanizmi ozljede vidljivi su na slici 4.a.



Slika 4.a Svi mehanizmi ozljede pacijenata s traumatskom ozljedom glave i mozga

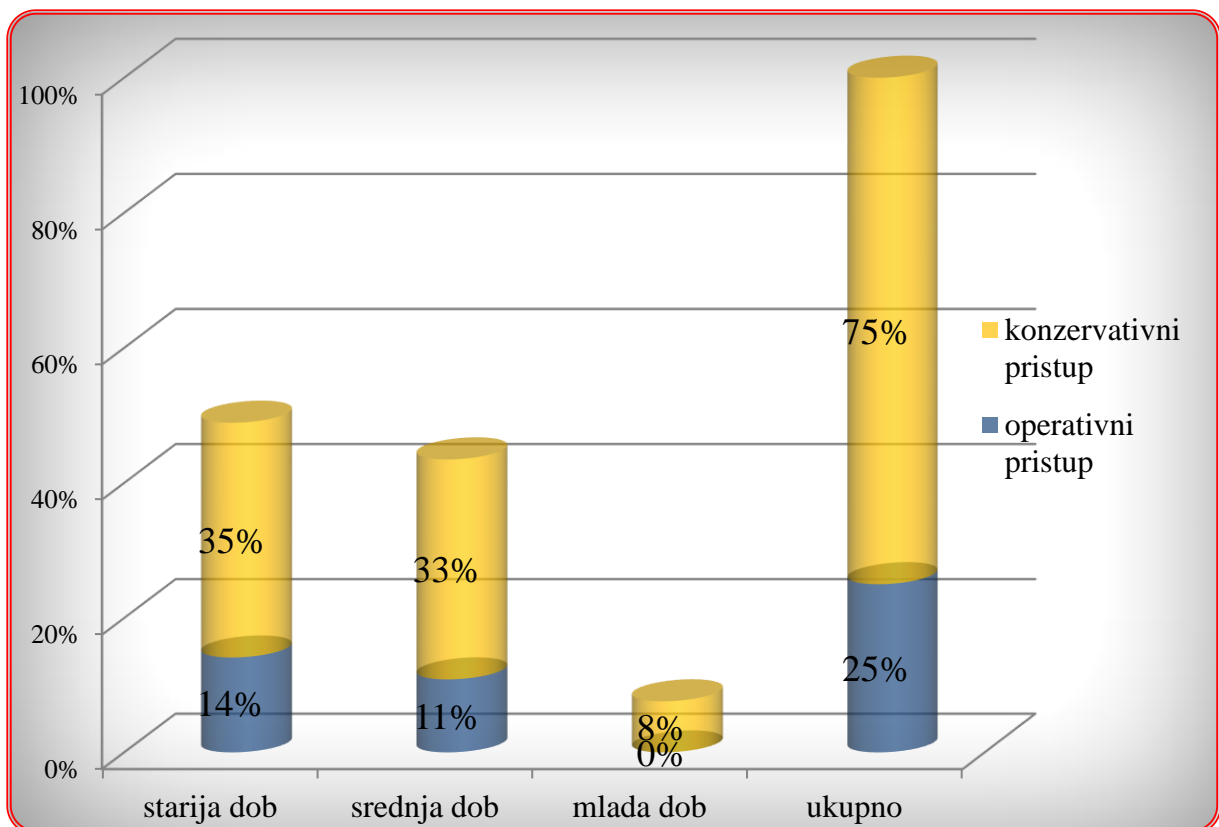
Daljnjom analizom utvrđeno je da se svi mehanizmi ozljeda mogu svrstati u jednu od 3 kategorije: 1. ozljede uzrokovane padom, 2. prometne nezgode i 3. ostali uzroci. Analizom mehanizama ozljede zaključeno je da je 53% ozljeda uzrokovano padom, 35% prometnim nezgodama, a 12% otpada na ostale uzroke. (Slika 4.b)



Slika 4.b Mehanizmi ozljede glave i mozga pacijenata na Klinici za neurokirurgiju KBC

Rijeka u lipnju, rujnu i prosincu 2017.

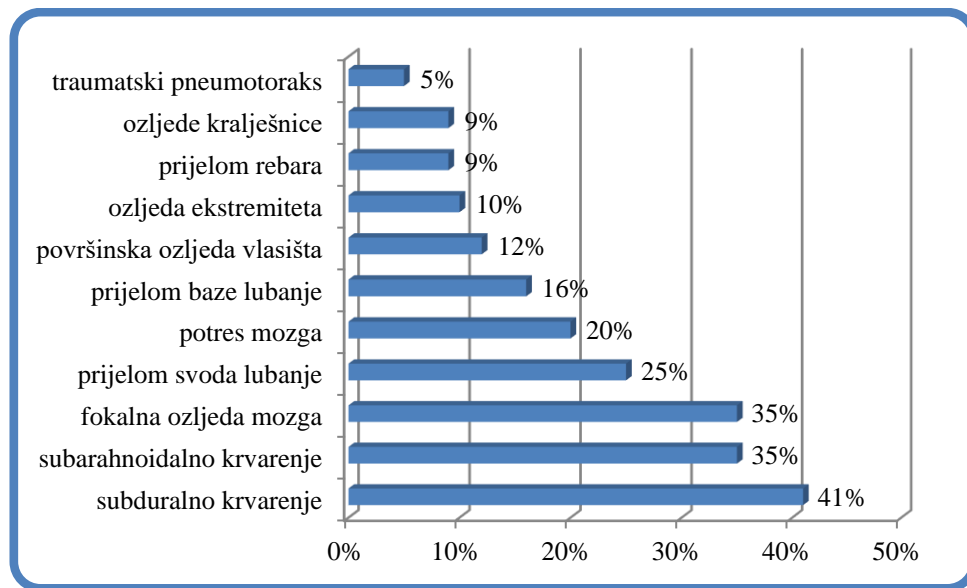
Za navedeno razdoblje analizirana je potreba za operacijskim zahvatom. Od ukupno 92 slučaja, njih 69 je liječeno konzervativno, dok je operativni pristup zahtijevalo 23 slučaja. U analizu je uključena i starosna dob pacijenata. Kod svih 7 pacijenata mlađih od 18 godina nije bila potrebna operacija. U srednjoj životnoj dobi (18 – 64 godina) 10 puta je izvršen operativni zahvat, a najviše je puta operirano u starijoj životnoj dobi, čak 13 puta. Ukupno gledajući, operacija je izvršena u 25% slučajeva. 14% otpada na starije osobe, a 11% na pacijente srednje dobi. (Slika 5.)



Slika 5. Konzervativna i operativna terapija pacijenata s traumom glave i mozga na Klinici za neurokirurgiju KBC Rijeka (lipanj, rujan i kolovoz 2017.)

Dijagnoze 92 pacijenta vrlo su šarolike. Zanimljivo je da većina pacijenata, njih čak 74 ima najmanje dvije dijagnoze, a samo 18 pacijenata (19%) ima samo jednu dijagnozu. Većinom su to blage ozljede poput komocije mozga ili površinske ozljede vlasišta. Subduralni hematom u

ovoj analizi pojavljuje se kao najčešća dijagnoza. Naveden je kao dijagnoza čak 38 puta, odnosno kod 41% pacijenata. Slijede po učestalosti subarahnoidalna hemoragija i fokalna ozljeda mozga, prisutne kod 32 pacijenta (35%). Prijelom svoda lubanje dijagnosticiran je kod 25% pacijenata, potres mozga u 20%, a prijelom baze lubanje u 16% slučajeva. Zbog velikog broja dijagnoza nije ih moguće sve navoditi, a one učestalije prikazane su na slici 6.



Slika 6. Najčešće dijagnoze traumatske ozljede glave i mozga kod pacijenata s Klinike za neurokirurgiju KBC Rijeka (lipanj, rujan i prosinac 2017.)

Analizom podataka za svaki mjesec pojedinačno dobiveni su sljedeći rezultati. U lipnju 2017. na Klinici za neurokirurgiju KBC Rijeka ležalo je 135 pacijenata. Njih 35 (26%) bilo je obrađivano zbog traumatske ozljede glave i mozga. Žena je bilo 13 (37%), a muškaraca 22 (63%). Bilo je 6 osoba mlade životne dobi (17%), 14 osoba srednje dobi (40%) i 15 osoba starije životne dobi (43%). Najčešći mehanizam ozljede bio je pad na istoj razini prilikom okliznuća, spoticanja ili posrtanja (30%). Zatim slijede ozljeda pješaka u sudaru s automobilom (13%), automobil u sudaru s teškim prijevoznim sredstvom (9%), ozljeda biciklista bez sudara (9%) i pad s jedne razine na drugu (9%). U mladoj životnoj dobi (0-17 godina) nije bilo prometnih ozljeda, nego je pad bio uzrok svih ozljeda. Najčešće postavljena

dijagnoza bila je fokalna ozljeda mozga (40%), zatim potres mozga, subarahnoidalno krvarenje i prijelom svoda lubanje (26%) te subduralno krvarenje (23%). Operirano je 6 osoba (17%). Svi operirani pacijenti bili su muškarci stariji od 50 godina. Četiri puta (66%) je operacija izvedena zbog traumatskog subduralnog krvarenja, a po jedan put (17%) zbog traumatskog subarahnoidalnog krvarenja i površinske ozljede glave s prijelomom prvog cervikalnog kralješka.

U rujnu je primljeno 105 osoba, od čega 36 (34%) zbog traumatske ozljede glave i mozga. Bilo je 14 pripadnica ženskog spola (39%) i 22 muškarca (61%). Manje od 18 godina imala je samo jedna osoba (3%). U kategoriji starije životne dobi bila je 21 osoba (58%), a 14 ljudi bilo je srednje životne dobi (39%). Najčešći mehanizam ozljede bio je pad u istoj razini prilikom okliznuća, spoticanja ili posrtanja (33%), zatim pješak u sudaru s automobilom (14%). Pad s jedne razine na drugu i sinkopa bili su mehanizam ozljede kod 10% pacijenata. Najčešća dijagnoza u rujnu bila je subduralni hematoma koji je bio prisutan kod čak 64% pacijenata. Subarahnoidalno krvarenje dijagnosticirano je kod 36% pacijenata, a fokalna ozljeda mozga kod 28% ozlijeđenih. Prijelom svoda lubanje bio je prisutan kod 19% a prijelom baze lubanje kod 17% pacijenata. 17% svih ozljeda bilo je udruženo s ozljedama ekstremiteta. U istom periodu izvršeno je 12 operacija (33%), dok je 24 pacijenata liječeno konzervativno (66%). Dvoje operiranih (17%) bilo je mlađe od 50 godina. Operirano je 7 muškaraca (58%) i 5 žena (42%). Subduralni hematoma bio je prisutan kod svih operiranih pacijenata (100%). U tri slučaja bilo je prisutno i subarahnoidalno krvarenje (25%), dok je epiduralno krvarenje bilo udruženo u dva slučaja (17%).

U prosincu 2017. na Kliniku za neurokirurgiju KBC Rijeka zaprimljeno je 79 pacijenata. Od toga ih je 21 (27%) hospitalizirano s traumom glave i mozga. Bilo je 11 (52%) muškaraca i 10 žena (48%). Najmlađi pacijent imao je 18 godina. Iz kategorije starije životne dobi bilo je 9 osoba (43%), a iz srednje životne dobi 12 osoba (57%). Najčešći mehanizam

ozljede opet je pad na istoj razini (38%), ali sljedeći je po učestalosti drugi pad na istoj razini (19%). Automobil u sudaru s teškim prijevoznim sredstvom (13%) je tek treći najučestaliji mehanizam ozljede u prosincu 2017. Najviše postavljena dijagnoza u istom vremenskom razdoblju bila je subarahnoidalno krvarenje koje je bilo prisutno kod 48% pacijenata. Fokalna ozljeda mozga dijagnosticirana je u 38% slučajeva. Subduralno krvarenje i prijelom svoda lubanje nađeni su kod 33% ozlijeđenih, a prijelom baze lubanje kod 29% pacijenata. Konzervativna terapija bila je izbor kod 16 pacijenata (76%), a neurokirurška operacija izvedena je 5 puta (24%). Operirana su tri muškarca (60%) i dvije žene (40%). Troje njih (60%) bilo je mlađe od 50 godina. Kod svih operiranih bio je prisutan subduralni hematoma (100%). Dva slučaja su bila udružena s prijelomom lubanjske baze (40%). Najteži slučaj je politraumatizirani, osamnaestogodišnji mladić s difuznom ozljedom mozga, subduralnim i subarahnoidalnim krvarenjem, prijelomima baze lubanje, rebara, torakalnog kralješka, klavikule te pneumotorakom i kontuzijom pluća.

## 5. RASPRAVA

Ozljede glave i mozga zauzimaju veliki udio neurokirurške patologije. U ovoj analizi bile su prisutne s 32%. Da je uključen i broj ozljeda kralješnice, postotak bi se popeo na oko 50%. Iako su tumori središnjeg živčanog sustava stalno u porastu, neurokirurška trauma po učestalosti zauzima prvo mjesto u neurokirurškoj patologiji.

Dob je jedan od čimbenika rizika za traumu glave i mozga što je potvrđeno i ovom analizom. 49% ozljeda vezano je uz osobe starije od 65 godina. Starenje je biološki proces koji sa sobom nosi brojne promjene koje su izravno i neizravno povezane s većom prevalencijom neurotraumatskih ozljeda. U starijoj dobi dolazi do linearnog pada u gustoći koštane mase, bez obzira na adekvatnu prehranu ili tjelovježbu. Redovitim vježbanjem i pravilnom prehranom gubitak koštane mase može se usporiti, ali ne i u potpunosti spriječiti. U starijoj dobi dolazi i do degenerativnih promjena zglobova i mišića što slabi motoriku pojedinca i uvjetuje češću pojavu ozljeda. Katarakta, ali i ostali poremećaji vida također se uglavnom pojavljuju kod starije populacije što olakšava zadobivanje ozljede. Kognitivne funkcije također opadaju, smanjena je brzina motoričkog odgovora te oslabljena ravnoteža i koordinacija. Jasno je da sve ove promjene predisponiraju nastanak ozljede.

Spol je također jedan od čimbenika rizika za zadobivanje ozljede. Ozljede su češće u osoba muškog spola. U ovoj analizi muškarci čine 60% ozlijeđenih, a žene 40%. Muškarci imaju veću koštanu i mišićnu masu, veću gustoću kostiju te su slabije skloni degenerativnim procesima poput osteoartritisa i atrofije mišića, a ipak se češće ozljeđuju. Razlog tome je okolina i socijalna uloga muškaraca u društvu. Muškarci su češće izloženi rizičnim situacijama za dobivanje ozljede. Češće se bave fizičkim radom, sportskim aktivnostima i češće su sudionici u prometu pa su stoga i ozljede učestalije kod muškaraca, iako je biološki tijelo muškaraca zbog svoje konstitucije otpornije na ozljede. U prošlosti dok su žene bile orijentirane uglavnom na upravljanje kućanstvima još je bila veća razlika u korist muškog

spola. Danas kad su spolne uloge u društvu manje izražene ta se razlika smanjuje na minimum.

Analizom mehanizama ozljede glave i mozga utvrđeno je da su padovi najčešći uzrok neurotraume, a na drugom mjestu su ozljede zadobivene u prometu (pješaci, automobili, motori, bicikli). Neki radovi navode i prometne ozljede kao najčešći uzrok ozljede. Međutim treba uzeti u obzir nekoliko faktora. Smatra se da se u Republici Hrvatskoj godišnje dogodi oko 36 000 kraniocerebralnih ozljeda (blažih i težih stupnjeva), od čega samo polovica zahtijeva medicinsku obradu. 50% ozljeda ostane neprijavljeno. Zato je teško procijeniti frekvenciju mehanizama ozljede kraniocerebralne regije. Osim toga, u ovoj je analizi većina pacijenata starije životne dobi. Takve osobe sklonije su padovima i manje sudjeluju u prometu te je i to jedan od razloga tako visokog udjela padova kao mehanizma ozljede. U prosincu je bilo značajno manje prometnih ozljeda, nego u lipnju i rujnu 2017. što je i logično jer je promet intenzivniji tijekom ljetnih i jesenskih mjeseci, pogotovo biciklistički i motoristički.

Najviše operativnih zahvata izvedeno je u rujnu. Od ukupno 23 zahvata, 12 je bilo u rujnu. Subduralni hematom bio je dijagnosticiran kod 22 operativna zahvata. Ako znamo da je 60% subduralnih hematoma bilo u rujnu, logično je da je tada bio i najveći broj operativnih zahvata.

Najčešća dijagnoza u ovoj analizi bio je subduralni hematom, zatim subarahnoidalno krvarenje. To su i najčešće neurokirurške dijagnoze. Subduralni hematom česta je dijagnoza kod starije populacije, pogotovo kod osoba na antikoagulantnoj terapiji. U općoj populaciji mnogo su učestalije blaže ozljede poput potresa mozga i površinske ozljede vlasišta koje često ne zahtijevaju medicinsku pomoć ili prolaze nedijagnosticirane.



## 6. ZALJUČAK

- Najviše pacijenata s traumom glave i mozga nalazi se u dobnoj kategoriji starijoj od 65 godina
- Značajno više muškaraca zadobiva traume glave i mozga
- Najčešći mehanizam ozljede su padovi
- Prometne nezgode najrjeđe su tijekom zimskih mjeseci
- Subduralni hematoma najčešća je neurokirurška dijagnoza
- Operacijski zahvat terapija je izbora u oko 25% slučajeva traumatskih ozljeda glave i mozga

## 7. SAŽETAK

**Uvod:** Traumatske ozljede glave i mozga predstavljaju važan javnozdravstveni i socioekonomski problem. Traumatsku ozljedu mozga nazivamo tihom epidemijom zbog stalnog rasta incidencije i kolektivnog socijalnog podcjenjivanja njezinog značaja.

**Svrha rada:** Napraviti dobnu i spolnu raspodjelu, odrediti frekvenciju pojedinih ozljeda, utvrditi najčešće mehanizme ozljeda i potrebu za neurokirurškom operacijom.

**Ispitanici i postupci:** 92 pacijenta hospitalizirana na Klinici za neurokirurgiju Kliničkog bolničkog centra Rijeka zbog traumatske ozljede glave i mozga u lipnju, rujnu i prosincu 2017. Analizirana je medicinska dokumentacija koja sadrži podatke o spolu, dobi, vremenu i mehanizmu ozljeđivanja, lokalizaciji traume, sve dijagnoze i potrebu za operacijskim liječenjem.

**Rezultati:** Najviše pacijenata s traumom glave i mozga nalazi se u dobnoj kategoriji starijoj od 65 godina. Značajno više muškaraca zadobiva traumu glave i mozga. Najčešći mehanizam ozljede je pad. Prometne nezgode učestalije su u lipnju i rujnu, a rjeđe u prosincu. Subduralni hematom najčešća je neurokirurška dijagnoza. Operacijski zahvat terapija je izbora u oko 25% slučajeva traumatskih ozljeda glave i mozga.

**Zaključak:** Kraniocerebralne ozljede jedan su od vodećih uzroka mortaliteta i invalidnosti u svijetu. Podizanje kolektivne svijesti o važnosti prevencije bitan je korak u borbi protiv ozljeda glave i mozga.

**Ključne riječi:** traumatska ozljeda mozga, mehanizam ozljede, neurotrauma, kraniocerebralne ozljede

## **8. SUMMARY**

**Introduction:** Traumatic head and brain injuries are important public-health and socioeconomic problem. Traumatic brain injury is called a silent epidemic due to the constant growth of incidence and collective social underestimation of its importance.

**Purpose:** To make age and sex distribution, to determine the frequency of individual injuries, to determine the most common injury mechanisms and the need for neurosurgical operation.

**Subjects and procedures:** 92 patients were hospitalized at Neurosurgery Clinic of University Hospital of Rijeka for traumatic head and brain injuries in June, September and December 2017. Medical records were analyzed containing information on sex, age, time and injury mechanisms, trauma localization, all diagnoses and the need for surgical treatment.

**Results:** Most patients with head and brain trauma were in the age range of 65 years or more. Significantly more men get trauma of the head and brain. The most common injury mechanism is fall. Traffic accidents are more frequent in June and September and less frequent in December. Subdural hematoma is the most common neurosurgical diagnosis. Operative therapy is a choice in about 25% cases of traumatic head and brain injuries.

**Conclusion:** Craniocerebral injuries are one of the leading causes of mortality and disability in the world. Raising collective awareness of the importance of prevention is an important step in the fight against head and brain injuries.

**Keywords:** traumatic brain injury, injury mechanism, neurotrauma, craniocerebral injury

## 9. LITERATURA

1. Langlois JA. The Epidemiology and Impact of Traumatic Brain Injury. *Journal of Head Trauma Rehabilitation*. 2006;21(5):375–378
2. Langlois JA, Rutland-Brown W, Thomas KE. *Traumatic Brain Injury in the United States: Emergency Department Visits, Hospitalizations, and Deaths*. Atlanta: Centers for Disease Control and Prevention, National Center for Injury Prevention and Control; 2004.
3. Claude Hemphill J. Traumatic brain injury: Epidemiology, classification, and pathophysiology. Dostupno na: <https://www.uptodate.com/contents/traumatic-brain-injury-epidemiology-classification-and-pathophysiology>
4. Bruns J, Allen Hauser W. The epidemiology of traumatic brain injury. *Epilepsia* 2003; 44(Suppl.10):2-10.
5. Bakran Ž. i sur. Smjernice u rehabilitaciji bolesnika s traumatskom ozljedom mozga. *Fiz. rehabil. med.* 2015;27(3-4):270-301
6. Rotim K i sur. *Neurotraumatologija*. Zagreb: Medicinska naklada; 2006
7. Paladino J. *Kompendij neurokirurgije*. Zagreb: Naklada Ljevak; 2004
8. Šoša T i sur. *Kirurgija*. Zagreb: Naklada Ljevak; 2007
9. Prpić I i sur. *Kirurgija za medicinare*. 3. izd. Zagreb. Školska knjiga; 2005.
10. *Potres mozga*. Hrvatsko društvo za sportsku medicinu. Dostupno na: <https://www.sportskamedicina.hr/sportska-medicina/potres-mozga/>
11. Kovač R. *CT mozga u dijagnostici neurotraume*. Rijeka: Sveučilište u Rijeci, Medicinski fakultet; 2016.
12. *MSD priručnik dijagnostike i terapije*, drugo hrvatsko izdanje, Split: Placebo; 2010.
13. Brinar V i sur. *Neurologija za medicinare*. Zagreb: Medicinska naklada; 2009
14. Demarin V. Trkanjec Z. *Neurologija za stomatologe*. Zagreb: Medicinska naklada; 2008.

15. Zakanj Z. Prijelom lubanjskih kostiju i kefalhematom u novorođenčeta – Prikaz bolesnika. Liječnički vjesnik [Internet]. 2014;136(10-11) Dostupno na: <https://hrcak.srce.hr/172644>
16. Robert P. Granacher. Traumatic Brain Injury: Methods for Clinical and Forensic Neuropsychiatric Assessment. 2nd ed [Internet]. Boca Raton, FL: CRC Press; 2007. Dostupno na: <https://books.google.hr>
17. Kamal R, Kumar R, Mahapatra AK. Traumatic Brain Injury [Internet]. New Delhi: Jaypee; 2012. Dostupno na: <https://books.google.hr>
18. Silver JM. Textbook of Traumatic Brain Injury. Washington, DC: American Psychiatric Pub; 2005.
19. Modrić J. Ishod u djece nakod traumatske ozljede mozga. Split: Sveučilište u Splitu, Medicinski fakultet; 2017.
20. Vieira RC i sur. Diffuse Axonal Injury: Epidemiology, Outcome and Associated Risk Factors. Front Neurol. 2016;7:178.
21. Ida Penzar. Terapijska hipotermija nakon ozljede mozga. Zagreb: Sveučilište u Zagrebu, Medicinski fakultet; 2014.
22. Matković, Jeličić. Neurokirurgija. Zagreb: Grafički zavod Hrvatske; 1988
23. Paić M. Analiza vremenskih intervala obrade i kirurškog liječenja teške ozljede mozga – petogodišnje retrospektivno istraživanje. Rijeka: Sveučilište u Rijeci, Medicinski fakultet; 2016
24. William P. Meehan. Medical Therapies for Concussion. Clin Sports Med [Internet]. 2011 Jan; 30(1):115. Dostupno na: <https://www.ncbi.nlm.nih.gov/pmc/articles/PMC3359788/>
25. Damjanov I. Patologija. 4.izd. Zagreb: Medicinska naklada; 2014.
26. Weber JT, Maas A. Neurotrauma: New Insights into Pathology and Treatment [Internet]. Amsterdam: Elsevier; 2007 Dostupno na: <https://books.google.hr/>

27. Minić Ž. Nagnječenje mozga - mehanizam nastanka i značaj. Medicinski časopis [Internet]. 2010; 44(4):16-19. Dostupno na:  
[http://medicinskicasopis.org/pdf/2010\(4\)/sr/Full/Nagnjecenje%20mozga.pdf](http://medicinskicasopis.org/pdf/2010(4)/sr/Full/Nagnjecenje%20mozga.pdf)
28. Dragić M. Kraniocerebralne ozljede [Internet]. Zagreb: Sveučilište u Zagrebu, Medicinski fakultet; 2014. Dostupno na:  
<https://repositorij.mef.unizg.hr/islandora/object/mef%3A18/datastream/PDF/view>
29. Mihić J, Rotim K, Bitunjac M, Samardžić J, Šapina L. Hospitalizacija djece s traumatskim ozljedama mozga na području Brodsko-posavske županije. Acta Med Croatica. 2011; 65:445-451
30. Rotim A. Komplikacije u liječenju subduralnog kroničnog hematoma. Rijeka: Sveučilište u Rijeci, Medicinski fakultet; 2017
31. Kordić A. Čimbenici rizika ponovne pojavnosti kroničnog subduralnog hematoma. Split: Sveučilište u Splitu, Medicinski fakultet; 2015.
32. Gulin P. Zdravstveni rizici bavljenja borilačkim sportovima. Zagreb: Sveučilište u Zagrebu, Medicinski fakultet; 2014
33. Stefanović BD. Prognostički značaj serumskih nivoa biohemijskih markera cerebralnog oštećenja u ranoj posttraumatskoj fazi kod pacijenata sa traumatskom lezijom mozga [disertacija]. Beograd: Univerzitet u Beogradu, Medicinski fakultet; 2017.
34. Gavranić A, Šimić H., Škoro I i sur. Subarahnoidalno krvarenje. Medicina fluminensis 2011; 47(2):143-156
35. Šapina L. Posttraumatske epilepsije: Usporedba terapije standardnim antiepilepticima i antiepilepticima nove generacije [disertacija]. Osijek: Sveučilište u Osijeku, Medicinski fakultet; 2017.
36. Šimunović VJ. Neurokirurgija. Zagreb: Medicinska naklada; 2008

37. Feldman Z i sur. Effect of head elevation on intracranial pressure, cerebral perfusion pressure, and cerebral blood flow in head-injured patients. *J Neurosurg.* 1992;76(2):207–211.
38. Grubb RL i sur. The effect of changes in PaCO<sub>2</sub> cerebral blood volume, blood flow and vascular mean transit time. *Stroke.* 1974;5(5):630–639
39. Darby JM i sur. Local “inverse steal” induced by hyperventilation in head injury. *Neurosurgery.* 1988;23(1):84–88.
40. Michael Galgano i sur. Traumatic Brain Injury: Current Treatment Strategies and Future Endeavors. *Cell Transplant.* 2017;26(7):1118–1130.
41. Sandestig A i sur. Therapeutic hypothermia in children and adults with severe traumatic brain injury. *Ther Hypothermia Temp Manag.* 2014;4(1):10–20.
42. Tanaka Y, Ohno K. Chronic subdural hematoma-an up-to-date concept. *J Med Dent Sci.* 2013;60(2):55–61.
43. Mark J. Ashley. *Traumatic Brain Injury: Rehabilitation, Treatment and Case Management.* Boca Raton: CRC Press; 2010
44. Stocchetti N, Zanier ER. Chronic Impact on Traumatic Brain Injury on Outcome and Quality of Life: a Narrative Review. *Crit Care.* 2016;20:148
45. Bakran Ž. Dugoročni ishod liječenja i rehabilitacije osoba s traumatskom ozljedom mozga [disertacija]. Osijek: Sveučilište u Osijeku, Medicinski fakultet; 2011.
46. Bullinger M i sur. Quality of life in patients with traumatic brain injury-basic issues, assessment and recommendations. *Restor Neurol Neurosci.* 2002;20(3-4):111-24.
47. Dams-O'Connor K. Traumatic brain injury as a risk factor for Alzheimer's disease: current knowledge and future directions. *Neurodegener Dis Manag.* 2016 Oct;6(5):417-29.

48. Weiner MW. Traumatic brain injury may not increase the risk of Alzheimer disease. *Neurology*. 2017 Oct 31;89(18):1923-1925.



## **10. ŽIVOTOPIS**

Adrian Gregorović rođen je 29. travnja 1993. godine u Rijeci, u Republici Hrvatskoj. Pohađa Prvu osnovnu školu Ogulin koju završava 2008. Iste godine upisuje Gimnaziju Bernardina Frankopana Ogulin koju završava 2012. s odličnim uspjehom. Paralelno pohađa srednju Glazbenu školu Karlovac u kojoj maturira 2011. također s odličnim uspjehom. 2012. upisuje Medicinski fakultet u Rijeci.