

# BOLESTI NADBUBREŽNE ŽLIJEZDE U DJECE I ADOLESCENATA

---

**Vukojević, Zvonimir**

**Master's thesis / Diplomski rad**

**2021**

*Degree Grantor / Ustanova koja je dodijelila akademski / stručni stupanj:* **University of Rijeka, Faculty of Medicine / Sveučilište u Rijeci, Medicinski fakultet**

*Permanent link / Trajna poveznica:* <https://um.nsk.hr/um:nbn:hr:184:331281>

*Rights / Prava:* [Attribution-NonCommercial-NoDerivatives 4.0 International/Imenovanje-Nekomercijalno-Bez prerada 4.0 međunarodna](#)

*Download date / Datum preuzimanja:* **2025-01-10**



*Repository / Repozitorij:*

[Repository of the University of Rijeka, Faculty of Medicine - FMRI Repository](#)



SVEUČILIŠTE U RIJECI

MEDICINSKI FAKULTET

INTEGRIRANI PREDDIPLOMSKI I DIPLOMSKI

SVEUČILIŠNI STUDIJ MEDICINE

Zvonimir Vukojević

BOLESTI NADBUBREŽNE ŽLIJEZDE U DJECE I

ADOLESCENATA

Diplomski rad

Rijeka, 2021.

SVEUČILIŠTE U RIJECI

MEDICINSKI FAKULTET

INTEGRIRANI PREDDIPLOMSKI I DIPLOMSKI

SVEUČILIŠNI STUDIJ MEDICINE

Zvonimir Vukojević

BOLESTI NADBUBREŽNE ŽLIJEZDE U DJECE I

ADOLESCENATA

Diplomski rad

Rijeka, 2021.

Mentor rada : doc. dr. sc. Srećko Severinski

Diplomski rad ocijenjen je dana \_\_\_\_\_ u/na \_\_\_\_\_

\_\_\_\_\_, pred povjerenstvom u sastavu:

1.Doc.dr.sc. Ana Milardović

2. Prof.prim.dr.sc. Harry Nikolić

3.Prof.dr.sc. Goran Palčevski

Rad sadrži 35 stranica,6 slika i 25 literarnih navoda

## **Zahvala**

Zahvaljujem se svom mentoru doc.dr.sc. Srećku Severinskom na pomoći oko izrade diplomskog rada.

Zahvaljujem se svojoj majci,ocu,braći i sestri te cijeloj obitelji na bezuvjetnoj podršci tijekom mog studiranja.

Zahvaljujem se svojim prijateljima na pomoći, podršci i znanju koje su mi pružili.Hvala im što su bili uz mene kad god sam ih trebao.Učinili su ovo razdoblje studiranja puno lakšim.

## **Popis skraćenica i akronima**

CRH-kortikotropin oslobađajući hormon

ACTH-adrenokortikotropni hormon

APS-autoimuni poliglandularni sindrom

DHEA-dehidroepiandrosteron

DHEA-S-dehidroepiandrosteron sulfat

KAH-kongenitalna adrenalna hiperplazija

17-OHCS-17-hidroksikortikosteroid

17-OHP-17-hidroksiprogesteron

UZV-ultrazvuk

RAAS-renin-angiotenzin-aldosteronski sustav

# SADRŽAJ

1.UVOD.....	1
2.SVRHA RADA.....	3
3.ANATOMIJA,EMBRIOLOGIJA I HISTOLOGIJA NADBUBREŽNE ŽLIJEZDE.....	4
3.1.ANATOMIJA NADBUBREŽNE ŽLIJEZDE.....	4
3.2. EMBRIOLOGIJA NADBUBREŽNE ŽLIJEZDE.....	5
3.3.HISTOLOGIJA NADBUBREŽNE ŽLIJEZDE.....	6
4.FIZIOLOGIJA NADBUBREŽNE ŽLIJEZDE.....	7
5.HIPOADRENOKORTICIZAM.....	10
5.1.KONGENITALNI OBLICI PRIMARNOG HIPOADRENOKORTICIZMA.....	10
5.1.1. KONGENITALNA ADRENALNA HIPERPLAZIJA.....	10
5.1.2.KONGENITALNA ADRENALNA HIPOPLAZIJA/APLAZIJA.....	14
5.1.3.AUTOIMUNA ADRENOKORTIKALNA INSUFICIJENCIJA.....	14
5.2.STEČENI OBLICI PRIMARNOG HIPOADRENOKORTICIZMA.....	15
5.2.1.MASIVNA BILATERALNA ADRENALNA HEMORAGIJA.....	15
5.2.2.HIPOADRENOKORTICIZAM KAO POSLJEDICA INFEKCIJE.....	16
5.2.3.NEINFEKTIVNI UZROCI PRIMARNOG HIPOADRENOKORTICIZMA.....	16
6.SEKUNDARNI I TERCIJARNI HIPOADRENOKORTICIZAM.....	18
6.1.HIPOADRENOKORTICIZAM ZBOG REZISTENCIJE CILJNOG ORGANA.....	19
7.HIPERADRENOKORTICIZAM.....	20
7.1.HIPERKORTIZOLIZAM.....	20
7.2.VIRILIZIRAJUĆI ADRENALNI TUMORI.....	22
7.3.FEMINIZIRAJUĆI ADRENALNI TUMORI.....	22
7.4.HIPERALDOSTERONIZAM.....	23
7.4.1.HIPERALDOSTERONIZAM SA POVIŠENOM RENINSKOM AKTIVNOSTI PLAZME.....	23
7.4.2.HIPERALDOSTERONIZAM SA SNIŽENOM RENINSKOM AKTIVNOSTI PLAZME.....	23
8. SRŽ NADBUBREŽNE ŽLIJEZDE.....	25
8.1. FEOKROMOCITOM.....	25
8.2. NEUROBLASTOM.....	26
9.RASPRAVA.....	28
10.ZAKLJUČAK.....	30
11.SAŽETAK.....	31
12.SUMMARY.....	32

13.LITERATURA.....	33
14.ŽIVOTOPIS.....	36



## 1.UVOD

Nadbubrežna žlijezda je parna endokrina žlijezda koja se nalazi na gornjem polu lijevog i desnog bubrega. Građena je od kore i srži. U kori se stvaraju aldosteron, kortizol te androgeni. Srž je odgovorna za stvaranje adrenalina i noradrenalina. (2)

Poremećaji nadubrežne žlijezde u djece i adolescenata mogu biti primarni i sekundarni. Primarna insuficijencija nadubrežne žlijezde nastaje kao posljedica infekcije (tuberkuloza, sarkoidoza, HIV/AIDS, gljivične infekcije), konzumiranja određenih lijekova (antiepileptici, antituberkulotici, antifungici i barbiturati) te kao posljedica autoimunih i metaboličkih poremećaja. Pri porodu može doći do adrenalne hemoragije koja također uzrokuje adrenalnu insuficijenciju. Sekundarna insuficijencija nadubrežne žlijezde nastaje kao posljedica poremećaja razvoja hipotalamusa i hipofize, oštećenja središnjeg živčanog sustava, poremećaja neuropeptida te jatrogeno. (8)

Hiperadrenokorticism označava stanje u kojem dolazi do pojačanog lučenja bilo kojeg hormona iz kore nadubrežne žlijezde. Hormoni se mogu lučiti izolirano ili u kombinaciji s drugim hormonima kore nadubrežne žlijezde. Poremećaji u kojima dolazi do hiperfunkcije kore jesu kongenitalna adrenalna hiperplazija, Cushingov sindrom, adrenalni tumori te hiperaldosteronizam. (8)

Najčešći poremećaji srži nadubrežne žlijezde u dječjoj dobi javljaju se kao posljedica neoplazmi, a to su feokromocitom, neuroblastom te ganglioneurom. Tumori uzrokuju pojačano lučenje adrenalina, noradrenalina te njihovih metabolita. (8)

Klinička slika insuficijencije nadubrežne žlijezde obuhvaća simptome kao što su opća slabost, mučnina, povraćanje, dehidracija, gubitak tjelesne težine, hipoglikemija, hipotenzija smanjen libido, poremećaj elektrolita, slabost mišića. (7,8)

Simptomi koji se javljaju kod hiperadrenokorticisma ovise o tome koji hormoni su u suvišku. KAH je karakterizirana povećanom koncentracijom androgenih hormona. Klinička slika obuhvaća virilizaciju ženske djece, hipoglikemiju, hipertenziju, nedostatnu maskulinizaciju muške djece. U Cushingovom sindromu javljaju se pretilost, nakupljanje masnog tkiva na licu, vratu i trupu, tanki ekstremiteti, podljevi. Klinička slika hiperaldosteronizma karakterizirana je hipertenzijom, glavoboljom, parestezijama, poliurijom, polidipsijom. (7,8)

U kliničkoj slici feokromocitoma javljaju se tahikardija, mučnine, smetnje vida, palpitacije, znojenje. (7)

Terapija poremećaja nadbubrežne žlijezde ovisi o uzroku, a obuhvaća liječenje osnovnog uzroka te medikamentozno ili kirurško liječenje. (7)

## 2.SVRHA RADA

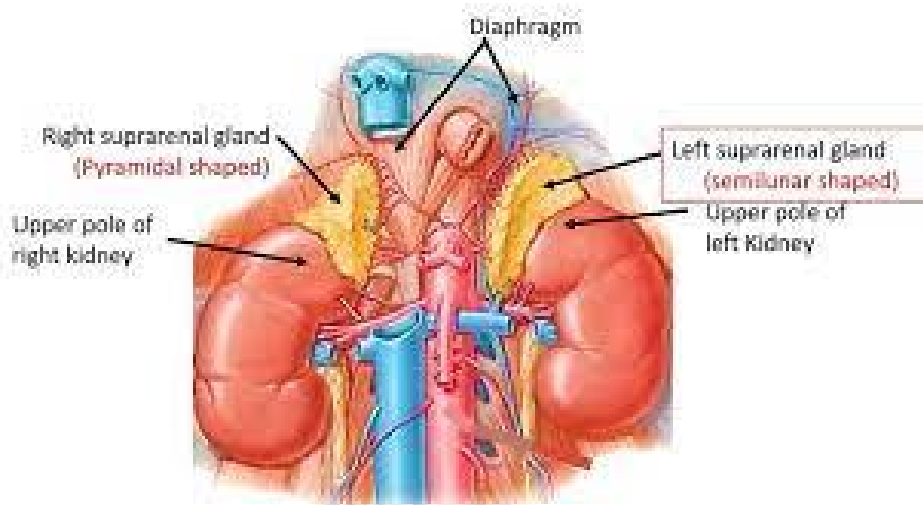
Svrha rada je prikazati bolesti nadbubrežne žlijezde u dječjoj i adolescentskoj dobi.

Poremećaji nadbubrežne žlijezde dovode do mnogih simptoma i komplikacija koji utječu na kvalitetu života. Odgovarajućom dijagnostikom, otkrivanjem i liječenjem moguće je spriječiti komplikacije bolesti te tako omogućiti što bolju kvalitetu života.

### 3.ANATOMIJA,EMBRIOLOGIJA I HISTOLOGIJA NADBUBREŽNE ŽLIJEZDE

#### 3.1.ANATOMIJA NADBUBREŽNE ŽLIJEZDE






Nadbubrežna žlijezda lat.glandula suprarenalis je parna endokrina žlijezda koja leži na gornjem polu lijevog i desnog bubrega.Desna nadbubrežna žlijezda je trokutastog,a lijeva polumjesečastog oblika.U prvoj godini života nadbubrežna žlijezda ima masu oko 1 g,dok je konačna masa 4-5 g.Nadbubrežna žlijezda sastoji se od tri plohe i dva ruba.Prednja ploha gleda prema naprijed i lateralno,stražnja prema nazad i medijalno,a renalna odgovara bubregu,udubljena je i orijentirana je prema dolje i medijalno.Nadbubrežna žlijezda opskrbljena je krvlju iz triju arterija.A. suprarenalis superior ogranak je donje dijafragmalne arterije,a. suprarenalis media izravna je grana abdominalne aorte,dok je a.suprarenalis inferior ogranak renalne arterije.Desna suprarenalna vena ulijeva se izravno u donju šuplju venu,a lijeva u renalnu venu.Limfne žile prate venu te se ulijevaju u lumbalne limfne čvorove.Nadbubrežnu žlijezdu simpatički i parasimpatički inervira suprarenalni plexus koji pripada celijačnom plexusu.Nadbubrežne žlijezde su retroperitonealni organi koji leže u visini jedanaestog i dvanaestog torakalnog kralješka.Stražnjom plohom naslanjaju se na lumbalni dio ošita,a donjom leže na bubrezima.Prednja ploha lijeve žlijezde dotiče želudac,a u donjem dijelu gušteraču.Prednja ploha desne žlijezde dotiče jetru.(2)



Slika 1.Anatomija i topografski odnosi nadbubrežnih žlijezda(preuzeto s interneta)

### 3.2. EMBRIOLOGIJA NADBUBREŽNE ŽLIJEZDE

Razvoj nadbubrežne žlijezde počinje u petom tjednu gestacije. Prvo se razvija kora koja je mezodermalnog podrijetla i označava primitivnu koru. Kratko nakon toga primitivna kora biva okružena tankim slojem stanica koji predstavlja definitivni ili trajni korteks. U osmom tjednu embrionalnog razvoja u primitivnu koru ulaze kromafine stanice ektodermalnog podrijetla te zamjenjuju stanice koje se nalaze u primitivnom korteksu. Tako se formira srž nadbubrežne žlijezde. Tijekom fetalnog života definitivni korteks se diferencira u dvije zone koje se nazivaju zona granulosa i zona fasciculata. Nakon rođenja, odnosno oko četvrte godine života formira se i zona reticularis što znači da u četvrtoj godini života korteks nadbubrežne žlijezde biva u potpunosti razvijen. Fetalna nadbubrežna žlijezda je četiri puta veća od bubrega. Oko poroda dolazi do smanjenja same žlijezde zbog brze regresije primitivne kore. Pri rođenju, nadbubrežne žlijezde imaju 1/3 mase bubrega. (2,5,25)

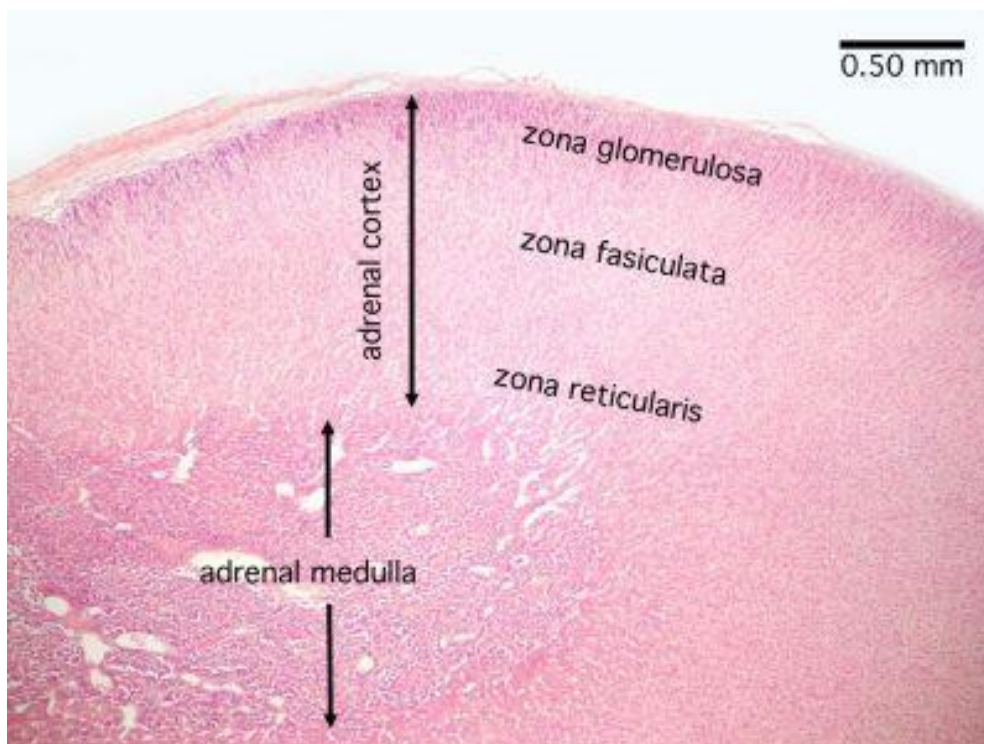
Age	Cross section adrenal	Inner ←	Layers	→ Outer
7 weeks gestation		Medulla (M)	Fetal cortex (FC)	
9 weeks gestation		Medulla (M)	Fetal cortex (FC)	Definitive zone (DZ)
3rd trimester gestation		Medulla (M)	Fetal cortex (FC)	Transitional zone (TZ) — Definitive zone (DZ)
6 months		Medulla (M)	Fetal cortex (FC)	Zona fasciculata (ZF) — Zona granulosa (ZG)
3-4 years		Medulla (M)	Zona reticularis (ZR)	Zona fasciculata (ZF) — Zona granulosa (ZG)

Slika 2. Razvoj nadbubrežne žlijezde (preuzeto s interneta)

### 3.3.HISTOLOGIJA NADBUBREŽNE ŽLIJEZDE

Nadbubrežna žlijezda je parenhimatozni organ koji je građen od kore i srži. Kora se sastoji od tri zone. Vanjska zona naziva se zona glomerulosa. Građena je od okruglastih žlijezdanih stanica. Zona glomerulosa izlučuje mineralokortikoide kao što je aldosteron. Srednja zona kore nadbubrežne žlijezde naziva se zona fasciculata. Zona fasciculata najdeblja je zona korteksa i odgovorna je za lučenje glukokortikoida kao što je kortizol. Stanice u zoni fasciculati formiraju stupiće koji su okomiti na površinu. Unutarnja zona naziva se zona reticularis. Stanice koje izgrađuju zonu fasciculatu formiraju nepravilne tračke. Zona fasciculata odgovorna je za lučenje androgena i male količine glukokortikoida. (2,6)

Srž nadbubrežne žlijezde građena je od bazofilnih poligonalnih stanica s granulama u citoplazmi. U tim granulama nalaze se adrenalin i noradrenalin koji se luče iz srži nadbubrežne žlijezde. (2,6)



Slika 3. Histologija nadbubrežne žlijezde(preuzeto s interneta)

#### 4.FIZIOLOGIJA NADBUBREŽNE ŽLIJEZDE

Nadbubrežna žlijezda je endokrina žlijezda koja je građena od kore i srži. Kora nadbubrežne žlijezde odgovorna je za lučenje adrenokortikalnih hormona. Adrenokortikalni hormoni su steroidni hormoni čiji je prekursor kolesterol. Vanjska zona kore nadbubrežne žlijezde naziva se zona glomerulosa. U toj zoni nastaje mineralokortikoid koji se naziva aldosteron. (1,3)

U mitohondrijima iz kolesterola uz pomoć enzima koji se naziva kolesterol 20,22-dezmolaza nastaje pregnenolon. Iz pregnenolona uz pomoć različitih enzima nastaju intermedijarni metaboliti koji se pod utjecajem 21-hidroksilaze pretvaraju u kortikosteron. Kortikosteron se uz pomoć aldosteron sintetaze pretvara u aldosteron. Budući da u stanicama zone granuloze nema aktivnosti 17-hidroksilaze, koja je potrebna za nastajanje kortizola i androgena, tim je biosinteza hormona u toj zoni završena. Najvažnija uloga aldosterona je reapsorpcija natrija, a samim tim i vode te sekrecija kalija i vodika u bubrežima. Aldosteron ostvaruje svoj učinak preko mineralokortikoidnih receptora koji se osim u bubrežima nalaze i u distalnom kolonu, žlijezdama slinovnicama te žlijezdama znojnicama. Sekrecija aldosterona regulirana je renin-angiotenzin-aldosteronskim sustavom. Renin se luči u stanicama jukstaglomerularnog aparata u bubregu. Sekrecija renina uzrokovana je zajedničkim djelovanjem triju različitih mehanizama. To su smanjena perfuzija bubrega kroz aferentnu arteriolu, smanjena glomerularna filtracija te aktivacija simpatikusa. Uz pomoć renina nastaje angiotenzin I koji se uz pomoć angiotenzin konvertirajućeg enzima pretvara u angiotenzin II. Angiotenzin II potiče sekreciju aldosterona. Hiperkalijemija također potiče sekreciju aldosterona. (1,3)

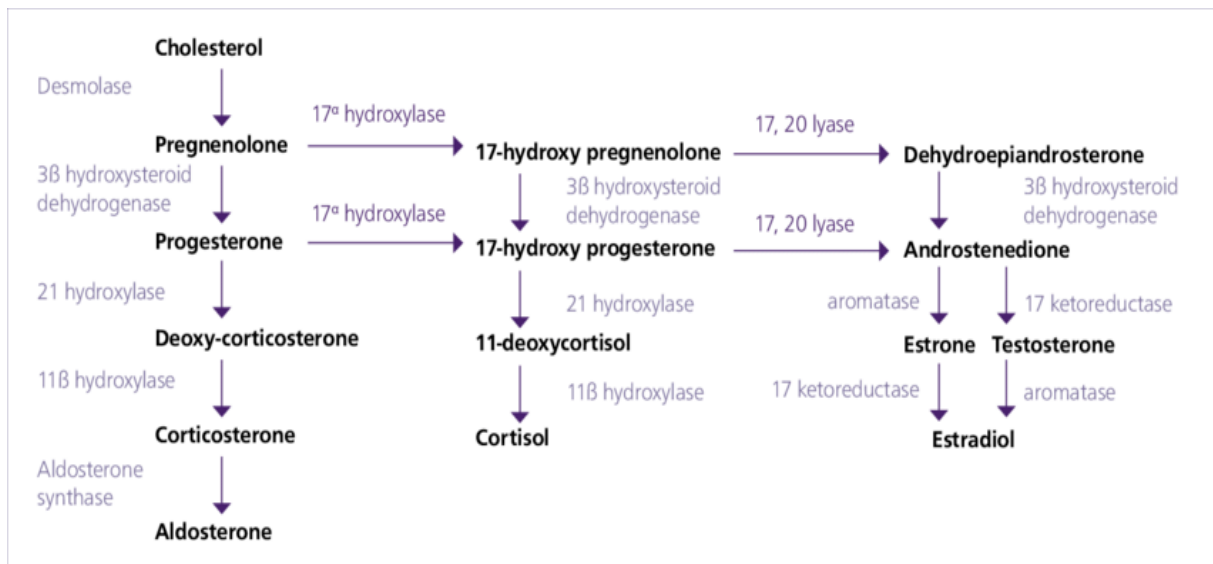
Srednja zona kore nadbubrežne žlijezde naziva se zona fasciculata. U zoni fasciculati stvaraju se glukokortikoidi i androgeni. Prekursor je kolesterol iz kojeg nastaje pregnenolon. Iz pregnenolona različitim enzimima nastaju intermedijarni metaboliti koji se uz pomoć enzima 21- hidroksilaze, 11-hidroksilaze te najvažnije 17-hidroksilaze pretvaraju u kortizol. Kortizol je

hormon koji utječe na metabolizam ugljikohidrata, proteina i lipida. Potiče glukoneogenezu u jetri te uzrokuje hiperglikemiju, mobilizira masti te smanjuje zalihi proteina svugdje osim u jetri inhibirajući sintezu proteina te potičući katabolizam proteina u mišićima. Kortizol također ima antiinflamatorni učinak te se pojačano luči u stanjima stresa, infekcije, bolesti, temperature. Hipotalamičko-hipofizna-adrenalna os važna je za kontrolu sekrecije kortizola. Iz hipotalamusa se luči CRH koji potiče lučenje adrenokortikotropnog hormona (ACTH) iz prednjeg režnja hipofize. ACTH potiče lučenje kortizola iz kore nadbubrežne žlijezde, ali isto tako i hiperplaziju drugih zona kore nadbubrežne žlijezde, što uzrokuje povećanje koncentracije androgenih hormona i aldosterona. (1,3)

Unutarnja zona kore nadbubrežne žlijezde naziva se zona reticularis. U zoni reticularis stvaraju se androgeni i kortizol. Prekursor androgena također je kolesterol. Iz kolesterola nastaje pregnenolon, a iz pregnenolona uz pomoć različitih enzima, od kojih je najvažniji 17-hidroksilaza nastaju dehidroepiandrosteron i andostendion. Ti hormoni se pretvaraju u testosteron. U kori nadbubrežne žlijezde nastaju i male količine estrogena i progesterona. (1,3)

Srž nadbubrežne žlijezde građena je od kromafinih stanica ektodermalnog podrijetla. Iz srži se luči adrenalin, noradrenalin te male količine dopamina kao posljedica djelovanja acetilkolina na kromafine stanice. Adrenalin i noradrenalin djeluju preko  $\alpha_1, \alpha_2$  te  $\beta_1, \beta_2$  i  $\beta_3$  receptora. Katekolamini se luče u stanjima akutnog stresa i uzrokuju tahikardiju, povećanje srčanog minutnog volumena te hiperglikemiju. (1,3)





Slika 4. Biosinteza hormona kore nadbubrežne žlijezde(preuzeto s interneta)

## 5.HIPOADRENOKORTICIZAM

Hipoadrenokorticitam je stanje karakterizirano insuficijencijom kore nadbubrežne žlijezde. Razlikujemo primarni i sekundarni hipoadrenokorticitizam. Kod primarnog hipoadrenokorticitizma dolazi do smanjenog lučenja bilo kojeg hormona koji se luči iz kore nadbubrežne žlijezde (najčešće kortizol) te to uzrokuje pojačano lučenje CRH iz hipotalamusa i ACTH iz hipofize. Primarna insuficijencija kore nadbubrežne žlijezde može biti kongenitalna ili stečena. Uzroci sekundarnog hipoadrenokorticitizma jesu bolesti hipotalamusa, hipofize ili lijekovi. (8,25)

### 5.1.KONGENITALNI OBLICI PRIMARNOG HIPOADRENOKORTICIZMA

U kongenitalne oblike primarnog hipoadrenokorticitizma spadaju kongenitalna adrenalna hiperplazija, kongenitalna adrenalna hipoplazija/aplazija te autoimuna adrenokortikalna insuficijencija. (7,8,9,25)

#### 5.1.1. KONGENITALNA ADRENALNA HIPERPLAZIJA

KAH je autosomno recesivna nasljedna metabolička bolest koja nastaje zbog manjka enzima koji su potrebni za sintezu steroida u kori nadbubrežne žlijezde. Steroidi nastaju iz kolesterola nizom enzimatskih reakcija. KAH se javlja kao posljedica manjka kortizola. Postoje različiti oblici KAH-a, no najčešći je oblik onaj koji se javlja zbog manjka 21-hidroksilaze (90-95%). KAH se također može javiti kao posljedica manjka 11-hidroksilaze ili 3 $\beta$ -hidroksisteroid dehidrogenaze. Zbog manjka kortizola dolazi do pojačanog lučenja CRH iz hipotalamusa, a posljedično tome i ACTH iz prednjeg režnja hipofize. ACTH djeluje tako da uzrokuje nakupljanje intermedijarnih metabolita koji nemaju potreban enzim za ulazak u daljnji proces ili pak nakupljanje onih hormona za čiju sintezu nije potreban enzim koji je u manjku, a to su androgeni. (8,9,25)

KAH koja nastaje kao posljedica manjka 21-hidroksilaze najčešći je oblik bolesti koji se javlja u 90-95% slučajeva. Nastaje kao posljedice delecije ili mutacije CYP21 gena. Incidencija klasičnog oblika bolesti je 1:14200. Postoje dva klasična oblika bolesti uzrokovana manjkom

21-hidroksilaze, a to su potpuni manjak sa sindromom gubitka soli te nepotpuni manjak bez gubitka soli. Kod blažeg enzimatskog manjka razvijaju se neklasični oblici bolesti kod kojih je razina androgena u krvi niža nego u klasičnom obliku te je klinička slika blaža. Neklasični oblici bolesti su učestaliji s incidencijom oko 1:100 te se javljaju u posebnim etničkim skupinama kao što su Židovi, Hispanci i Slaveni. (8,9,25)

Klasični oblik s gubitkom soli karakteriziran je potpunim manjkom 21-hidroksilaze koja je potrebna za sintezu kortizola i aldosterona. Nedostatak kortizola potiče lučenje CRH iz hipotalamusa koji potiče lučenje ACTH iz hipofize te zbog toga dolazi do pojačanog stvaranja androgena u kori nadbubrežne žlijezde. Zbog nedostatka 21-hidroksilaze ne mogu se stvarati kortizol i aldosteron već, dolazi do nakupljanja intermedijarnih metabolita. Kao posljedica pojačanog stvaranja androgena intrauterino dolazi do virilizacije ženske djece koja rezultira rađanjem djevojčica s dvosmislenim vanjskim spolovilom tj. djevojčice imaju povećan klitoris te dolazi do fuzije velikih usana. Unutarnji spolni organi ostaju nepromijenjeni. Nakon rođenja dolazi do daljnje maskulinizacije te se javljaju akne, preuranjena aksilarna i pubična dlakavost, dubok glas, ubrzan rast kostiju i zatvaranje epifiznih pukotina. Kod pacijentica koje nisu adekvatno liječene u razdoblju puberteta može izostati telarha ili menarha. Osim toga može se javiti sekundarna amenoreja, poremećaji menstrualnog ciklusa, anovulacija ili infertilitet. Ti poremećaji se javljaju jer povećana produkcija androgena iz nadbubrežne žlijezde remeti hipofizno-gonadalnu os te utječe na lučenje gonadotropina iz hipofize. Kod dječaka se pri rođenju vidi tamnije pigmentiran skrotum a, u ranom djetinjstvu pojavljuje se pubična i aksilarna dlakavost. Osim toga dolazi do povećanja penisa, pojave akni, povećanja skrotuma i prostate, ubrzanog rasta te preranog zatvaranja epifiznih pukotina. Kod pacijenata koji nisu na adekvatnoj terapiji dolazi do smanjene spermatogeneze. Isto tako testisi su mali je velike količine androgenih hormona remete osovinu hipofiza gonade i smanjuju lučenje gonadotropina iz hipofize. Zbog potpunog nedostatka enzima 21-hidroksilaze već u novorođenačkoj dobi

javljaju se teške adrenalne krize koje su karakterizirane povraćanjem, teškoćama pri hranjenju, dehidracijom (zbog gubitka natrija i vode), hipotenzijom, cijanozom, blijedilom. Osim pada natrija javlja se i hiperkalijemija te acidoza uz periferni kolaps i šok. U nepotpunom klasičnom obliku bolesti klinička slika je ista, ali ipak dolazi do stvaranja određene količine aldosterona pa nema gubitka soli i vode. U neklasičnom simptomatskom obliku znakovi virilizacije (akne, hirsutizam, poremećaj menstrualnog ciklusa) javljaju se kasnije u životu ili u pubertetu. (8,9,25)

KAH uzrokovana manjkom 11-hidroksilaze javlja se u 5-10 % slučajeva i druga je po učestalosti. Klinička slika obuhvaća virilizaciju novorođene ženske djece, daljnju maskulinizaciju nakon rođenja te zbog povišene koncentracije deoksikortikosterona javlja se i arterijska hipertenzija. (8,9,25)

KAH koja se javlja kao posljedica manjka  $3\beta$ -hidroksisteroid dehidrogenaze u kliničkoj slici ima virilizaciju novorođene ženske djece, nedostatnu maskulinizaciju i hipospadiju kod dječaka te sindrom gubitka soli i vode mokraćom. (7,8,9,25)

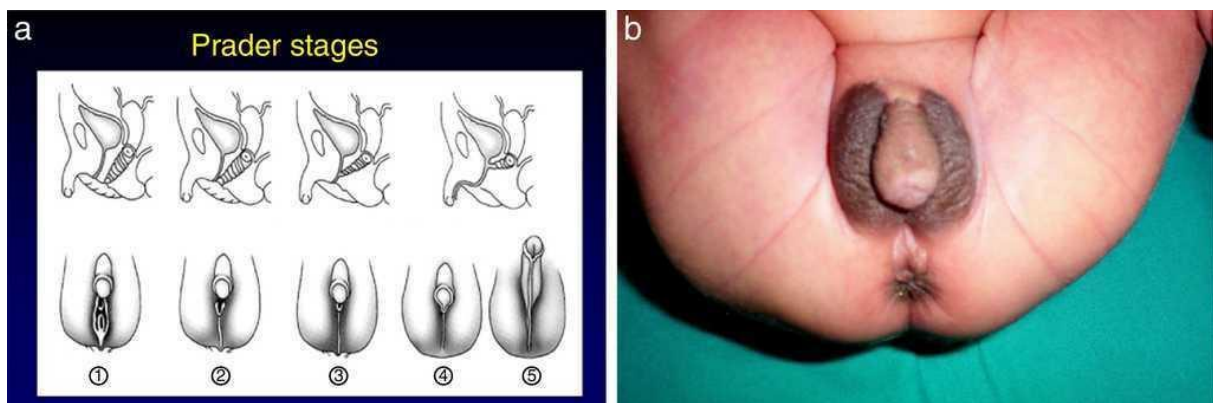
Dijagnoza KAH-a određena je kliničkom slikom te koncentracijama 17-hidroksiprogesterona i adrenalnih androgena u krvi, te koncentracijama pregnantriola (glavni metabolit 17-hidroksiprogesterona) te 17-ketosteroida u urinu. U klasičnom obliku povišena je koncentracija svih navedenih te isto tako ako govorimo o kompletnom obliku smanjena je konc. natrija i povišena konc. kalija. (7,9,25)

Kod KAH-a koji je uzrokovan manjkom 11-hidroksilaze nalazimo povećane koncentracije androgena, 11-deoksikortizola te deoksikortikosterona u plazmi i njihovih metabolita u urinu. (7)

Prenatalna dijagnostika obuhvaća HLA-tipizaciju fetalnih stanica dobivenih iz amnijske tekućine u 15.-17. tjednu gestacije te određivanje koncentracije 17-OH-progesterona i

adrenalnih androgena. Novije metode prenatalne dijagnostike uključuju molekularnu analizu fetalne DNK dobivene iz majčine krvi već u 6. tjednu gestacije (7,9,25)

Pravovremenom dijagnozom i terapijom sprječavamo komplikacije KAH-a. Komplikacije uključuju pogrešno određen spol u djevojčica koje se često proglašavaju muškama što uključuje psihičke i socijalne komplikacije. Osim toga javlja se lažni preuranjeni pubertet u dječaka, uvelike smanjena konačna dosegnuta visina u dječaka i djevojčica zbog preranog zatvaranja epifiznih pukotina te dehidracija i šok koji se javljaju u prvim danima života kod djece sa sindromom gubitka soli. Terapija je prenatalna i postnatalna. Prenatalno majke uzimaju deksametazon per os koji se počinje uzimati od 4. do 6. tjedna gestacije te se nastavlja uzimati do kraja trudnoće ukoliko se ustanovi da je bolesno dijete žensko. Nakon rođenja pacijenti uzimaju trajnu supstitucijsku terapiju per os i to hidrokortizon u dozi od 20 mg/m<sup>2</sup> tjelesne površine na dan. Bolesnici sa sindromom gubitka soli uzimaju i mineralokortikoide, i to 9 $\alpha$ -fluorohidrokortizon u dozi od 0,05-0,15 mg na dan per os. U novorođenačkoj i dojenačkoj dobi daje se 1-2g NaCl-a na dan. Uz pravovremenu dijagnozu i terapiju prognoza je dobra te se djeca pravilno razvijaju i rastu. (7,9,25)



An Pediatr (Barc). 2017;87:116.e1-116.e10

Slika 5. Virilizacija kod djevojčice koja ima KAH (preuzeto s interneta)

### 5.1.2.KONGENITALNA ADRENALNA HIPOPLAZIJA/APLAZIJA

Kongenitalna adrenalna hipoplazija je stanje koje nastaje kao posljedica poremećaja razvoja nadbubrežne žlijezde.To je X vezana bolest koja se javlja kao posljedica mutacija X kromosoma.Gen koji je ima važnu ulogu u razvoju nadbubrežne žlijezde je DAX-1.On je odgovoran za diferencijaciju stanica u nadbubrežnoj žlijezdi i gonadama te se nalazi na kratkom kraku X kromosoma.Uz mutaciju tog gena može doći do mutacija susjednih gena u toj regiji pa se uz adrenalnu hipoplaziju mogu javiti Duchenova mišićna distrofija te deficijencija glicerol kinaze.DAX-1 gen u suradnji sa SF-1 transkripcijskim faktorom bitan je između ostalog i za razvoj hipotalamusa pa se zbog toga može javiti hipogonadotropni hipogonadizam.Klinička slika obuhvaća akutni šok sa tahikardijom,hiperpireksijom cijanozom te tahipnejom.Ukoliko se takvo stanje ne liječi dolazi do potpunog vaskularnog kolapsa i smrti.Osim toga javljaju se i znakovi Duchenove mišićne distrofije te testikularne abnormalnosti.U laboratorijskim nalazima prisutne su niske koncentracije kortizola i aldosterona te povišen ACTH uz hiponatrijemiju,hiperkalijemiju te acidozu..Terapija obuhvaća glukokortikoide te mineralokortikoide.(8,10,25)

### 5.1.3.AUTOIMUNA ADRENOKORTIKALNA INSUFICIJENCIJA

Autoimuna adrenokortikalna insuficijencija nastaje kao posljedica prisutnosti adrenokortikalnih protutijela.Protutijela infiltriraju koru te uzrokuju upalu,oštećenje i destrukciju stanica u kori.Kao posljedica,javlja se hiposekrecija adrenokortikalnih hormona s hipersekrecijom CRH i ACTH.Iako govorimo o kongenitalnom poremećaju,stvaranje protutijela i destrukcija kore javlja se između 20-te i 30-te godine života.Autoimuna adrenalna deficijencija može biti izolirana ili se javlja uz druge autoimune poremećaje.(11,25)

Izolirana autoimuna adrenalna deficijencija javlja se kao posljedica stvaranja protutijela na kortikalne stanice te na enzim 21-hidroksilazu.Znakovi i simptomi javljaju se najčešće u mlađoj odrasloj dobi.(11,25)

Ukoliko je autoimuna adrenalna insuficijencija udružena s drugim autoimunim poremećajima, govorimo o autoimunom poliglandularnom sindromu tipa 1 i 2. U autoimunom poliglandularnom sindromu tipa 1 uz adrenalnu deficijenciju najčešće se javljaju i kronična kandidijaza te kronični hipoparatiroidizam. Uz ta tri stanja mogu se još dodatno javiti i vitiligo, alopecija, perniciozna anemija, autoimuni hepatitis te mnogi drugi. Klinička slika se javlja najčešće u dječjoj dobi. APS 2 se javlja oko pet puta rjeđe od izolirane AD te APS 1 te se smatra da nastaje kao posljedica mutacije AIRE gena koji se nalazi na 21. kromosomu. (11,25)

APS tip 2 uz autoimunu adrenalnu deficijenciju uključuje i autoimunosni tireoiditis te diabetes melitus tip I. Klinička slika se javlja u adolescenciji i mlađoj odrasloj dobi. (11)

Dijagnoza se zasniva na određivanju koncentracije adrenokortikalnih hormona te ACTH. Terapija je medikamentozna te uključuje glukokortikoide i mineralokortikoide. (11,25)

## 5.2. STEČENI OBLICI PRIMARNOG HIPOADRENOKORTICIZMA

Etiologija stečenog primarnog hipoadrenokortizma je raznolika te obuhvaća traumu zbog koje može doći do krvarenja u koru nadbubrežne žlijezde, infekcije te različite neinfektivne poremećaje. (8,25)

### 5.2.1. MASIVNA BILATERALNA ADRENALNA HEMORAGIJA

Masivna bilateralna adrenalna hemoragija najčešće se javlja kao posljedica prolongiranog poroda ili traume pri porodu. Između kapsule i kore nadbubrežne žlijezde nalazi se bogata mreža malih krvnih žila te je to primarno mjesto krvarenja, a kao posljedica javlja se adrenalna kriza. U kliničkoj slici javlja se akutni šok zbog adrenalne insuficijencije i gubitka krvi. Osim toga dolazi do hipoglikemije, hiponatrijemije, hiperkalijemije te acidoze. Kliničkim pregledom može se otkriti palpabilna masa, a na ultrazvuku možemo vidjeti masu koja gura bubreg prema dolje. Akutna infekcija također može biti razlog krvarenja u nadbubrežnu žlijezdu. Najčešći uzročnici su meningokok (Waterhouse-Friderichsen sindrom), pneumokok, streptokok te stafilokok. Dolazi do akutne adrenalne insuficijencije te je potrebno dati potentan kortikosteroid

kao što je natrijev hidrokortizonsukcinat(Solucortef) iv.,antibiotike te ukoliko je potrebno nadoknadu volumena.(8,25)

#### 5.2.2.HIPOADRENOKORTICIZAM KAO POSLJEDICA INFEKCIJE

Insuficijencija kore nadbubrežne žlijezde može se javiti kao posljedica infekcije.Mikroorganizmi koji mogu uzrokovati hipoadrenokorticism su osim bakterija i gljive(histoplazma) te virusi kao što je HIV.

Najvažniji mehanizam oštećenja kore nadbubrežne žlijezde danas poznat je autoimuni poremećaj.Riječ je o Adisonovoj bolesti koja je puno rjeđa kod djece nego kod odraslih.(8,25)

Klinička obilježja bolesti direktno su povezana sa smanjenom koncentracijom adrenokortikalnih hormona.Kao posljedica glukokortikoidne deficijencije javljaju se hipoglikemija,povećana osjetljivost na inzulin,mučnina,povraćanje i slabost.Zbog smanjene koncentracije mineralokortikoida javljaju se slabost mišića,gubitak na težini,slabost,mučnina,povraćanje,hipotenzija,hiperkalijemija,acidoza te gubitak soli.Manjak androgena očituje se smanjenom pubičnom i aksilarnom dlakavošću te smanjenim libidom kod žena.Kao posljedica povećane koncentracije  $\beta$  lipoproteina javlja se hiperpigmentacija.U laboratorijskim nalazima smanjena je koncentracija kortizola,a povećana koncentracija ACTH.Osim toga moguće je da je koncentracija kortizola normalna uz visoku koncentraciju ACTH.Liječenje obuhvaća oralni kortizol u dozi od 12-24mg/m<sup>2</sup> unutar 24 sata podijeljeno na tri doze te oralni mineralokortikoid u dozi od 0,05-0,15mg/m<sup>2</sup> unutar 24 sata.Kod adolescentica i odraslih žena daju se i androgeni preparati kako bi se poboljšao libido i pubična dlakavost.(8,25)

#### 5.2.3.NEINFEKTIVNI UZROCI PRIMARNOG HIPOADRENOKORTICIZMA

Neinfektivni uzroci primarnog hipoadrenokorticism su sarkoidoza,amiloidoza,histiocitoza, skleroderma te adrenalni tumori.Ti poremećaji moraju biti bilateralni kako bi došlo do



hipoadrenokortizma. Tumori koji uzrokuju hipoadrenokortizam moraju biti nefunkcionalni budući da funkcionalni uzrokuju hiperadrenokortizam. (8,25)

## 6. SEKUNDARNI I TERCIJARNI HIPOADRENOKORTICIZAM

Sekundarni i tercijarni hipoadrenokorticism je stanje u kojem dolazi do smanjene sekrecije ACTH iz hipofize ili CRH iz hipotalamusa. Zbog smanjene sekrecije ACTH iz prednjeg režnja hipofize dolazi do smanjenog lučenja kortizola i androgena u nadbubrežnoj žlijezdi. Sekundarni hipoadrenokorticism dakle nastaje kao posljedica poremećaja hipotalamusa i hipofize. Poremećaji koji uzrokuju smanjenu sekreciju CRH iz hipotalamusa su kongenitalne malformacije mozga. Najčešći poremećaj je septo-optička displazija koja uključuje agenezu septuma peluciduma, hipoplaziju ili aplaziju optičkog živca i optičke hijazme te abnormalnost hipotalamusa. Na taj način dolazi do sekundarnog hipopituitarizma. Osim toga do oštećenja hipotalamusa dolazi i zbog tumora mozga ili kao posljedica operacije i zračenja. Poremećaji koji uzrokuju oštećenje tkiva kao što su sarkoidoza, hemokromatoza, histiocitoza mogu uzrokovati disfunkciju hipotalamusa ili hipofize. Produljena i prejak terapija glukokortikoidima također uzrokuje supresiju CRH/ACTH. (12,25)

Poremećaji hipofize koji uzrokuju sekundarni hipoadrenokorticism su kongenitalna hipoplazija/aplazija hipofize, tumori kao što je kraniofaringeom, operacije i zračenje mozga te infekcije hipofize. Kliničku sliku karakterizira hipoglikemija zbog smanjene koncentracije ACTH i kortizola te smanjena koncentracija hormona rasta. Nema poremećaja u koncentraciji aldosterona budući da je sekrecija aldosterona regulirana renin-angiotenzin-aldosteronskim sustavom. Osim toga mogu se javiti i drugi simptomi ukoliko postoji manjak i drugih hormona koji se luče iz prednjeg režnja hipofize. Ukoliko je oštećeno područje mozga koje luči ADH dolazi do poremećaja vode i elektrolita. U laboratorijskim nalazima smanjena je koncentracija glukoze, kortizola, hormona rasta te ACTH. Za dijagnozu je značajan test metiraponom. Metirapon inhibira nastajanje kolesterola, prekursora steroida. Kako nema kolesterola ne sintetizira se kortizol te bi se zbog pada koncentracije kortizola trebala bi se povisiti koncentracija ACTH. Ukoliko se koncentracija ACTH ne povisi poremećaj je na razini

hipofize ili hipotalamusa. U dodatnu dijagnostiku spada MR i CT mozga. U terapiji je potrebna adekvatna supstitucija hormona koji su u deficitu. (12,25)

Sekundarni hipoadrenokorticism može nastati kao posljedica konzumiranja supstitucijskih glukokortikoida. Ukoliko se supstitucijski glukokortikoid konzumira u prevelikoj dozi i dulje od 4 tjedna može doći do supresije sekrecije CRH i ACTH. Supresiju mogu uzrokovati topikalni kortikosteroidi kao što je betametazon ako se previše mažu na velikim površinama i kroz dulje vrijeme. Supresiju također mogu izazvati kortikosteroidi koji se koriste u oftalmologiji ili inhalacijski kortikosteroidi kod astmatičara. Terapija uključuje 2-3x veću dozu u stanjima stresa. (8,12,25)

#### 6.1. HIPOADRENOKORTICIZAM ZBOG REZISTENCIJE CILJNOG ORGANA

Hipoadrenokorticism može nastati kao posljedica mutacije gena za CRH ili ACTH receptor te zbog toga nema adekvatnog lučenja ACTH ili kortizola. Osim toga postoji mogućnost da je ciljni organ rezistentan na djelovanje hormona. Tada su koncentracije kortizola, aldosterona ili ACTH visoke, ali nema učinka. (8,25)

Terapija hipoadrenokortizma obuhvaća supstitucijski glukokortikoid i to je najčešće oralni kortizol u dozi od 12-24 mg/m<sup>2</sup> unutar 24 sata podijeljeno na tri doze. Ukoliko je potrebno daje se i supstitucijski mineralokortikoid 9 $\alpha$ -fluorohidrokorizon u dozi od 0,05-0,15 mg/m<sup>2</sup> unutar 24 sata. Kod adrenalnih kriza daje se natrijev hidrokortizon sukcinat iv. u dozi od 50-100 mg/m<sup>2</sup>, mineralokortikoid u dozi od 0,1 mg, 5%-tna otopina glukoze te ukoliko je potrebno i nadoknada volumena. U novorođenačkoj i dojenačkoj dobi umjesto mineralokortikoida daje se 1 g NaCl na dan. Kod deficita androgena daju se androgeni preparati adolescenticima i odraslim ženama kako bi se povećao libido i pubična dlakavost. U stanjima stresa doze glukokortikoida se moraju udvostručiti ili utrostručiti. (7,8,9,12,25)

## 7.HIPERADRENOKORTICIZAM

Hiperadrenokorticism se može podijeliti u 4 grupe.To su hiperkortizolizam,virilizirajući adrenalni tumori kod kojih dolazi do povećane sekrecije androgena,feminizirajući tumori kod kojih dolazi do povećane sekrecije estrogena te hiperaldosteronizam.(12,13,14,17,25)

### 7.1.HIPERKORTIZOLIZAM

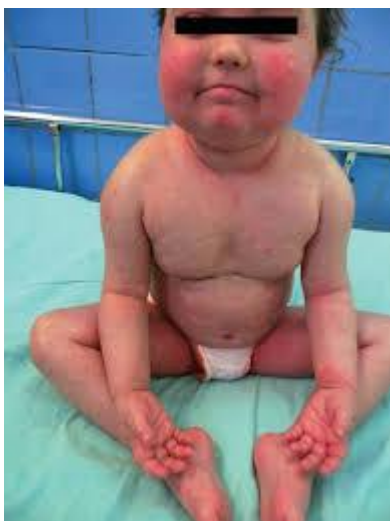Hiperkortizolizam je poremećaj u kojem dolazi do pojačane sekrecije kortizola.Javlja se kao posljedica funkcionalnog tumora nadbubrežne žlijezde koji luči kortizol te tada govorimo o Cushingovom sindromu.Ukoliko povišene razine kortizola nastaju kao posljedica pojačane sekrecije ACTH iz prednjeg režnja hipofize,najčešće je uzrok pituitarni adenom i tada govorimo o Cushingovoj bolesti.Uzrok hiperkortizolizma također može biti maligni tumor koji luči ACTH,a nije direktno vezan uz endokrinu žlijezdu te se zapravo radi o ektopičnom ACTH sindromu.Najčešći uzrok hiperkortizolizma kod djece je jatrogeni,odnosno posljedica davanja glukokortikoida u terapijske svrhe.(12,13)

Klinička slika nastaje kao posljedica pojačane sekrecije kortizola.Kortizol uzrokuje razgradnju proteina i zbog toga dolazi do atrofije mišića.Osim toga uzrokuje i razgradnju lipida i redistribuciju masti te se javlja hiperlipidemija te pretilost centralnog tipa.Dolazi do nakupljanja masti u području trbuha,prsa,vrata i lica pa je karakterističan nalaz „moon face“ i „buffalo hump“.Kao posljedica glukoneogeneze u jetri javlja se hiperglikemija,glukozurija i dijabetes.Kortizol inhibira osteoblastičnu aktivnost te smanjuje koštanu masu i uzrokuje osteopeniju.Osim toga utječe i na metabolizam kalcija tako da smanjuje reapsorpciju u bubregu i crijevima.Hiperkortizolizam utječe na elektrolitski balans tako da uzrokuje hipernatrijemiju i hipokalijemiju.Zbog hipokalijemije se javlja mišićna slabost.Tanka koža i strije javljaju se kao posljedica poremećenog metabolizma kolagena.Osim toga dolazi i do pojačanog lučenja HCl-a te su česti peptički ulkusi.U Cushingovoj bolesti zbog pojačane sekrecije ACTH iz hipofize

dolazi do pojačane produkcije androgena te se u kliničkoj slici javljaju i znakovi virilizma.(12,13,15)

Za dijagnozu hiperkortizolizma bitan je 24-satni urin.U njemu nalazimo povećanu koncentraciju 17-OHCS te slobodnog kortizola.U plazmi je povišen kortizol te ponekad adrenalni androgeni.Ukoliko se radi o Cushingovoj bolesti povišena je i koncentracija ACTH. Ako je koncentracija slobodnog kortizola u urinu manja od 5,5 mg/m<sup>2</sup> i koncentracija 17-OHCS manja od 30 mcg/m<sup>2</sup> u 24 sata,ne radi se o hiperkortizolizmu.Ukoliko želimo otkriti jeli poremećaj koji uzrokuje hiperkortizolizam na primarnoj ili sekundarnoj razini,radi se MR ili CT mozga ili abdomena.U dijagnostiku ulazi i deksametazonski test.Pacijentu damo deksametazon te bi zbog toga trebalo doći do supresije lučenja ACTH te bi se razina kortizola trebala smanjiti.Ukoliko dođe do smanjenja radi se o poremećaju na razini hipofize,a ukoliko ne, radi se o tumoru nadbubrežne žlijezde koji luči kortizol.(12,13,15)

Terapija je kirurška ukoliko se radi o tumoru nadbubrežne žlijezde te je potrebna unilateralna adrenalektomija.Ukoliko se radi o poremećaju na sekundarnoj razini liječenje je kirurško te se provodi transsfenoidalna hipofizektomija ili bilateralna adrenalektomija.(7,12,13)



Slika 6. jatrogeni Cushingov sindrom(preuzeto s interneta)

## 7.2.VIRILIZIRAJUĆI ADRENALNI TUMORI

Virilizirajući adrenalni tumori otkrivaju se češće u djevojčica nego u dječaka zbog znakova virilizacije. Javljaju se vrlo rijetko te su posljedica mutacije tumor supresorskog gena p53. Kod djevojčica se očituju maskulinizacijom koja uključuje pubičnu i aksilarnu dlakavost s povećanjem klitorisa. Kod dječaka se javlja lažni preuranjeni pubertet. Dolazi do povećanja penisa, pubične i aksilarne dlakavosti te je moguće blago povećanje testisa. U oba spola se javlja ubrzan rast te povećana mišićna masa. Najčešće se radi o zloćudnim tumorima koji luče androgene te mogu metastazirati u jetru, pluća i kosti. U laboratoriju nalazimo povišene koncentracije DHEA, DHEA-S, testosterona te androstendiona u plazmi i 17-ketosteroida u urinu. Dekametazonski test je negativan. U diferencijalnoj dijagnozi moramo uzeti u obzir sve bolesti koje dovode do virilizacije zbog pojačane sekrecije androgena adrenalnog ili gonadalnog podrijetla. Terapija je kirurška te ukoliko se nađu udaljene metastaze moguća je radioterapija i kemoterapija. (14)

## 7.3.FEMINIZIRAJUĆI ADRENALNI TUMORI

Feminizirajući adrenalni tumori vrlo se rijetko javljaju u djetinjstvu. Smatra se da je 50% tih tumora maligno te da do feminizacije dolazi kao posljedica pojačane ekspresije aromataze p450 na tumorskim stanicama. Kod dječaka se javlja ginekomastija te pubična dlakavost jer se osim estrogena luče i androgeni. Kod djevojčica se javlja lažni preuranjeni pubertet te dolazi do pubične dlakavosti, vaginalnog krvarenja te rasta grudi. U oba spola dolazi do ubranog rasta u visinu. U laboratoriju nalazimo povećane koncentracije estrogena i androgena u plazmi te njihovih metabolita u urinu. Terapija je kirurška. (7,18)

#### 7.4.HIPERALDOSTERONIZAM

Hiperaldosteronizam je stanje karakterizirano povećanom koncentracijom aldosterona u plazmi. Razlikujemo hiperaldosteronizam s povišenom reninskom aktivnošću plazme te sa sniženom reninskom aktivnošću plazme. (25)

##### 7.4.1.HIPERALDOSTERONIZAM SA POVIŠENOM RENINSKOM AKTIVNOSTI PLAZME

U ovu skupinu poremećaja spadaju primarna hiperreninemija, sekundarni hiperaldosteronizam te Bartter sindrom. (25)

Primarna hiperreninemija nastaje kao posljedica unilateralne ili bilateralne ishemije bubrega sa pojačanim lučenjem renina iz jukstaglomerularnog aparata bubrega ili zbog tumora koji pogađaju jukstaglomerularni aparat. (7,25)

Sekundarni hiperaldosteronizam nastaje kao posljedica smanjenog volumena plazme, elektrolitskog disbalansa (gubitak soli ili hiperkalijemija) ili kao posljedica prisutnosti edema te kongenitalnih i stečenih renovaskularnih bolesti. Sekrecija aldosterona regulirana je renin-angiotenzin-aldosteronskim sustavom. Pojačana sekrecija aldosterona javlja se i kod neosjetljivosti renalnih tubula na aldosteron. Terapija uključuje uklanjanje uzroka sekundarnog hiperaldosteronizma (7,25)

Bartterov sindrom javlja se kao posljedica poremećaja kloridnih kanala u tubulima bubrega. Zbog toga dolazi do pasivnog gubitka soli te do aktivacije RAAS-a. Klinička slika karakterizirana je nenapredovanjem na težini, povraćanjem, slabošću i dehidracijom. Osim toga javlja se i hipokloremična metabolička alkalozna. Poremećaj nastaje kao posljedica mutacije gena koji kodiraju kloridne kanale u tubulima bubrega. Terapija uključuje korekciju elektrolitskog statusa. (25)

##### 7.4.2.HIPERALDOSTERONIZAM SA SNIŽENOM RENINSKOM AKTIVNOSTI PLAZME

Primarni hiperaldosteronizam nastaje kao posljedica funkcionalnog tumora nadbubrežne žlijezde koji luči aldosteron. Klinička slika obuhvaća hipokalijemiju zbog koje se javlja slabost

u mišićima,parestezije te periodične paralize.Kronična hipokalijemija uzrokuje poliuriju i polidipsiju.Osim toga dolazi do retencije natrija i vode što rezultira hipertenzijom.U laboratoriju nalazimo povećanu koncentraciju aldosterona i sniženu reninsku aktivnost plazme.U dijagnostiku ulaze i slikovne metode kao što su CT i MR.Terapija je kirurška te se provodi unilateralna adrenalektomija ukoliko se radi o adenomu.U slučaju bilateralne adrenalne hiperplazije daje se spironolakton.(25)

Postoji i poseban oblik hiperaldosteronizma kod kojeg dolazi do snižavanja koncentracije aldosterona na primjenu deksametazona.Radi se o ACTH ovisnom hiperaldosteronizmu kod kojeg dolazi i do pojačanog lučenja kortizola.(17,25)



## 8. SRŽ NADBUBREŽNE ŽLIJEZDE

Srž nadbubrežne žlijezde koja je u razvoju građena je od tri tipa stanica, a to su: simpatičke stanice (simpatogonije), feokromoblasti i feokromociti. S vremenom broj feokromocita raste a simpatogonije i feokromoblasti ulaze u apoptozu. Tumori nadbubrežne žlijezde najčešće nastaju kao posljedica poremećaja apoptoze stanica prekursora koje potječu iz neuralnog grebena. Tumori koji stvaraju kateholamine kao što su feokromocitom, neuroblastom ili ganglioneuroblastom razvijaju se iz stanica koje potječu od neuralnog grebena i kromafinih stanica nadbubrežne žlijezde. Kateholamini koji se stvaraju u srži nadbubrežne žlijezde su dopamin, noradrenalin i adrenalin.(25)

### 8.1. FEOKROMOCITOM

Feokromocitom je tumor srži nadbubrežne žlijezde koji potječe od kromafinih stanica. Uglavnom se radi o benignom tumoru koji je češće smješten na desnoj strani tijela. Može biti udružen s drugim tumorima u sklopu multiple endokrine neoplazije tip 2 ili s neurokutanim sindromima kao što su neurofibromatoza ili tuberozna skleroza. Tumorske stanice stvaraju, pohranjuju, metaboliziraju i luče kateholamine. Smatra se da 80 – 85% feokromocitoma potječe od srži nadbubrežne žlijezde, a 15 – 20% od ekstraadrenalnih kromafinih stanica. Takvi tumori se nazivaju paragangliomi. Ekstraadrenalni feokromocitomi nastaju od kromafinih stanica koje se nalaze uz simpatičke ganglije u abdomenu (75%). Abdominalni paragangliomi nalaze se uz velike krvne žile kao što je aorta. Rjeđe se javljaju uz simpatičke ganglije u mokraćnom mjehuru i vagini. Feokromocitomi se u dječjoj dobi javljaju vrlo rijetko, manje od 1% svih neoplazmi viđenih u pedijatrijskoj populaciji, no predstavljaju najčešći pedijatrijski endokrini tumor. Najčešće se javljaju kod starije djece s vrhuncem incidencije od 10. do 13. godine. Češći su u dječaka nego u djevojčica. Manje od 10% feokromocitoma je maligno.(1,19)

Klinička slika feokromocitoma je varijabilna. Uključuje simptome kao što su hipertenzija, znojenje, poremećaj vida, mučnina, povraćanje, gubitak na težini, poliurija i polidipsija. Osim

toga javljaju se još i palpitacije, anksioznost, hiperglikemija, crvenilo u obrazima. Ukoliko u kliničkoj slici postoje simptomi kao što su glavobolja, palpitacije i znojenje te uz to i hipertenzija, potrebno je posumnjati na feokromocitom.(19,20)

Dijagnoza obuhvaća određivanje koncentracije kateholamina u serumu te njihovih metabolita u urinu. Dijagnostički algoritam za biokemijsku dijagnozu sastoji se od postavljanja kliničke sumnje na feokromocitom te određivanja koncentracije kateholamina i njihovih metabolita u urinu i plazmi. Ukoliko je došlo do jako velikog povećanja koncentracije metanefrina (metabolit adrenalina) tj.  $>4x$  u urinu ili plazmi potvrđena je dijagnoza feokromocitoma. Ukoliko je došlo do umjerenog povećanja  $<4x$  potrebno je napraviti klonidin supresorski test. Ukoliko nema supresije lučenja noradrenalina feokromocitom je potvrđen. Nakon potvrde feokromocitoma potrebno ga je lokalizirati. Lokalizaciju utvrđujemo uz pomoć slikovnih metoda kao što su UZV, CT ili MR te je moguća i scintigrafija. Više od 90% feokromocitoma ima svoju lokalizaciju u abdomenu.(19,20,21)

Terapija feokromocitoma je kirurška. Operacija nije bezopasna te postoji opasnost od porasta tlaka tijekom operacije te naglog pada tlaka nakon operacije. (7)

## 8.2. NEUROBLASTOM

Neuroblastomi su tumori koji potječu od primitivnog živčanog tkiva simpatičkog sustava. Primarno sjelo neuroblastoma može biti od glave duž kralježnice do male zdjelice te u srži nadbubrežne žlijezde. To su najčešći solidni ekstrakranijalni tumori kod djece i predstavljaju 7 – 10% svih dijagnosticiranih tumora u dječjoj dobi. U 80% slučajeva tumor se pojavljuje kod djece do 5. godine života. Najčešće se dijagnosticira između 18. i 24. mjeseca života. Češće se javlja kod dječaka i u bijeloj rasi. Kombinacija izloženosti rizičnim faktorima (izloženost roditelja otrovnim metalima i radijaciji te uzimanje hormonalne terapije) i inaktivacija tumor supresorskih gena odgovorna je za nastajanje neuroblastoma.(24)

Klinička slika ovisi o lokalizaciji i veličini tumora. Ukoliko je primarno sjelo tumora u abdomenu mogući simptomi su nadutost, abdominalna bol te osjećaj punoće. Ako se tumor nalazi u zdjelici javljaju se poremećaji vezani uz mokraćni mjehur ili debelo crijevo kao posljedica kompresije. Ukoliko se tumor nalazi u području vrata ili prsa mogući simptomi su dispneja i disfagija. Nespecifični simptomi uključuju malaksalost, subfebrilne temperature te gubitak na težini. U 65% slučajeva primarno sjelo je u abdomenu odnosno nadbubrežnoj žlijezdi. Simptomi povećane koncentracije kateholamina kao što su hipertenzija, znojenje, crvenilo obraza ili tahikardija nisu toliko izraženi budući da postoji neadekvatna pohrana kateholamina u granule. Osim toga sama sekrecija kateholamina niža je nego kod feokromocitoma. U fizikalnom pregledu abdomena možemo naći palpabilnu masu. Osim toga može doći do otoka zglobova.(24,25)

Konačna dijagnoza neuroblastoma potvrđuje se biopsijom. Ukoliko su u aspiratu punktata prisutne neuroektodermalne stanice uz tipičan nalaz kalcifikacija i krvarenja na CT-u ili MR-u, za dijagnozu nije potrebna biopsija. Slikovne metode koje se koriste u dijagnozi su CT ili MR te scintigrafija koja je bitna za praćenje budući da stanice neuroblastoma nakupljaju radioaktivni jod. Terapija uključuje kirurško odstranjenje, kemoterapiju ili radioterapiju.(7,24)

## 9.RASPRAVA

Nadbubrežna žlijezda je parna endokrina žlijezda koja se nalazi na gornjem polu lijevog i desnog bubrega. Građena je od kore i od srži. U kori se luče adrenokortikalni hormoni kao što su kortizol, aldosteron te androgeni. U srži se stvaraju kateholamini. (2,3)

Najznačajniji poremećaji nadbubrežne žlijezde koji se javljaju u dječjoj dobi su kongenitalna adrenalna hiperplazija, hiperkortizolizam te Addisonova bolest. (7,8)

Kongenitalna adrenalna hiperplazija javlja se kao posljedica nedostatka enzima koji su potrebni za nastajanje kortizola i aldosterona. Najčešće se radi o nedostatku 21-hidroksilaze. Budući da 21-hidroksilaza nedostaje, nema stvaranja kortizola i aldosterona. Zbog nedostatka kortizola dolazi do pojačane sekrecije ACTH iz prednjeg režnja hipofize. ACTH djeluje tako da pojačava sekreciju androgena iz kore nadbubrežne žlijezde. Klinička slika je varijabilna i ovisi o tome jeli nedostatak enzima parcijalan ili potpun te obuhvaća virilizaciju ženske djece koja započinje već intrauterino. Nakon rođenja maskulinizacija se kod ženske djece nastavlja, dok kod dječaka KAH bude dijagnosticiran nakon rođenja. Dijagnoza KAH-a sastoji se u određivanju koncentracije adrenokortikalnih hormona u plazmi te njihovih metabolita u urinu. Koncentracija kortizola u plazmi je niska ili normalna, ali uz visoke koncentracije ACTH. Povišena je koncentracija glavnog supstrata enzima 21-hidroksilaze, a to je 17-hidroksiprogesteron te njegovog metabolita u urinu pregnantriola. Klinička slika manjka aldosterona obuhvaća gubitak soli i vode, hiperkalijemiju te acidozu. Terapija uključuje sintetske glukokortikoide kao što je hidrokortizon i po potrebi i mineralokortikoide. (9,18,25)

Cushingov sindrom je poremećaj karakteriziran pojačanim lučenjem kortizola iz kore nadbubrežne žlijezde. Najčešći uzrok je adenom kore koji luči kortizol. Klinička slika obuhvaća atrofiju mišića, pojačanu glukoneogenezu u jetri te hiperglikemiju, razgradnju lipida uz hiperlipidemiju te redistribuciju masnog tkiva. Zbog redistribucije masnog tkiva razvija se centralni tip pretilosti te „buffalo hump“ i „moon face“. Osim toga dolazi do poremećaja u

metabolizmu kolagena te se javlja stanjena koža, strije po trbuhu, ekhimoze ili krvni podljevi. Dijagnoza obuhvaća određivanje koncentracije kortizola u plazmi te njegovih metabolita u urinu. Osim toga bitna je i koncentracija ACTH kako bi razlučili radi li se o sindromu ili bolesti. Za dijagnozu su bitne i slikovne metode kao što su CT ili MR glave ili abdomena. U Cushingovoj bolesti koje se najčešće javlja kao posljedica pituitarnog adenoma dolazi do pojačane sekrecije ACTH. Kao rezultat javlja se pojačana sekrecija kortizola i androgena iz kore nadbubrežne žlijezde te dolazi do virilizacije. Terapija Cushingovog sindroma je kirurška, a kod bolesti osim kirurgije u obzir dolazi zračenje ili implantacija radioaktivnog itrija. (12,13,25)

Adisonova bolest autoimuna je bolest kod koje dolazi do stvaranja protutijela na stanice kore nadbubrežne žlijezde. Najčešće je udružena s drugim autoimunim bolestima u sklopu autoimunog poliglandularnog sindroma tip I ili II. Kao posljedica destrukcije kore dolazi do adrenalne insuficijencije tj. smanjenog lučenja kortizola, aldosterona i androgena. U kliničkoj slici se kao posljedica manjka kortizola javlja hipoglikemija, povećana osjetljivost na inzulin, slabost, mučnina, povraćanje. Kao posljedica manjka aldosterona javlja se povećan gubitak soli i vode, hipotenzija, hiperkalijemija te acidoza. Zbog smanjene koncentracije androgena javlja se smanjena pubična dlakavost te smanjen libido kod žena. Zbog povećane koncentracije  $\beta$ -lipoproteina javlja se hiperpigmentacija. Terapija obuhvaća supstitucijske glukokortikoide i mineralokortikoide te kod odraslih žena i androgene. (8,25)

## 10.ZAKLJUČAK

Bolesti nadbubrežne žlijezde kod djece i adolescenata očituju se pojačanom ili smanjenom sekrecijom hormona iz kore nadbubrežne žlijezde te pojačanom sekrecijom hormona iz srži. Klinička slika je varijabilna te ovisi o tome koji su hormoni u suvišku ili manjku. Može biti asimptomatska do životno ugrožavajuća. Vrlo je bitan adekvatan pristup pacijentu kako bi se što prije došlo do dijagnoze te što prije započelo sa terapijom. Na taj način sprječavamo razvoj komplikacija i omogućavamo djeci što bolji i normalniji život.

## 11.SAŽETAK

Nadbubrežna žlijezda je parna endokrina žlijezda koja se nalazi iznad lijevog i desnog bubrega. Građena je od kore i od srži. U kori se stvaraju glukokortikoidi, mineralokortikoidi te androgeni, a u srži kateholamini.

Bolesti kore nadbubrežne žlijezde dijele se na hipoadrenokorticism i hiperadrenokorticism. Hipoadrenokorticism se očituje smanjenom sekrecijom bilo kojeg hormona iz adrenalne kore. Najznačajniji poremećaji kod kojih dolazi do hipoadrenokortizma su kongenitalna adrenalna hipoplazija/aplazija, KAH, hemoragija nadbubrežne žlijezde, Addisonova bolest, hipofunkcija kao posljedica infekcije ili neinfektivnih uzroka kao što su tumori. Hiperadrenokorticism je karakteriziran pojačanom sekrecijom bilo kojeg hormona kore nadbubrežne žlijezde te se dijeli na hiperkortizolizam, hiperaldosteronizam, virilizirajuće adrenalne tumore te feminizirajuće adrenalne tumore. Klinička slika ovisi o tome koji hormon je u suvišku ili manjku. Dijagnoza se bazira na određivanju koncentracije hormona u plazmi te njihovih metabolita u urinu. Ukoliko se radi o nekom tumoru potrebna je i slikovna dijagnostika kao što je UZV, CT ili MR. Kod hipoadrenokortizma terapija su supstitucijski glukokortikoidi i po potrebi mineralokortikoidi i androgeni. Ukoliko je uzrok nefunkcionalni tumor terapija je kirurška. Kod hiperadrenokortizma liječi se uzrok.

Najčešći poremećaji koji zahvaćaju srž nadbubrežne žlijezde u dječjoj dobi su tumori. To su feokromocitom i neuroblastom. Očituju se različitim simptomima ovisno o tome koja im je veličina i lokalizacija, budući da se mogu javiti i bilo gdje u tijelu gdje postoji takvo tkivo. Zajedničko im je to što dolazi do pojačane sekrecije kateholamina. Dijagnoza im se bazira na određivanju koncentracije hormona u plazmi i njihovih metabolita u urinu. Vrlo je važna i slikovna dijagnostika kao što je CT ili MR. Terapija je najčešće kirurška.

## 12.SUMMARY

The adrenal gland is an endocrine gland that is located above left and right kidney. It is made of two parts, the cortex and the medulla. The cortex secretes glucocorticoids, mineralocorticoids and adrenal androgens. The medulla secretes catecholamines.

Adrenal gland disorders are divided into hypoadrenocorticism and hyperadrenocorticism.

Hypoadrenocorticism is characterized with decreased secretion of any hormone from adrenal cortex. The most important disorders in which hypoadrenocorticism is presented are congenital adrenal hypoplasia/aplasia, congenital adrenal hyperplasia, adrenal hemorrhage, hypofunction caused by infection, Addison's disease and noninfectious disorders and adrenal tumors. Hyperadrenocorticism is characterized with increased secretion of any hormone from adrenal cortex and it is divided into hypercortisolism, hyperaldosteronism, virilized adrenal tumors and feminizing adrenal tumors. Clinical manifestation depends on which hormone is increased or decreased. Diagnosis is based on determining hormone concentration in plasma or its metabolites in urine. Imaging diagnostics (US, CT or MRI) is very important for diagnosing disorders caused by tumor. Therapy of hypoadrenocorticism includes synthetic glucocorticoids and if needed mineralocorticoids and androgens. In disorders caused by nonfunctional tumor, therapy is surgical. Therapy of hyperadrenocorticism includes resolving the cause of it.

The most common disorders occurring in adrenal medulla in children are tumors. The most important are pheochromocytoma and neuroblastoma. Clinical manifestation is characterized with different symptoms depending on size and localization of tumor. In pheochromocytoma and neuroblastoma the secretion of catecholamines is increased. Diagnosis is based on determining hormone concentration in plasma and its metabolites in urine. Imaging diagnostics (CT or MRI) is very important. Therapy is surgical.



## 13.LITERATURA

- 1.Endocrine Physiology. In: Kibble JD. eds. The Big Picture Physiology: Medical Course & Step 1 Review, 2e. McGraw-Hill; Accessed May 23, 2021.  
<https://accessmedicine.mhmedical.com/content.aspx?bookid=2914&sectionid=245544466>
2. Križan Z. Kompendij anatomije čovjeka 3.izd.3. dio - pregled građe grudi,trbuha,zdjelice,noge i ruke:za studente opće medicine i stomatologije.Školska knjiga Zagreb, 1997.
3. Guyton AC, Hall Je. Medicinska fiziologija Dvanaesto izdanje . Medicinska naklada: Zagreb;2012
- 4.. Gamulin S. Marušić S. Kovač Z. Patofiziologija Sedmo izdanje. Medicinska naklada:Zagreb; 2011
- 5.. Sadler T. W. Lagmanova medicinska embriologija.VII izdanje. Školska knjiga:;Zagreb; 1996.
6. Junqueira C L, Carneiro J. Osnove histologije,.prema X američkom izdanju.Školska knjiga: Zagreb,;2005.
- 7.Mardešić D. i sur.Pedijatrija.VIII izdanje.Zagreb:Školska knjiga;2016.
8. Kappy MS, Blizzard RM, Migeon CJ, eds. Wilkins Diagnosis and Treatment of Endocrine Disorders in Childhood and Adolescence. Springfield, Ilionois: Charles C. Thomas 1994:717-856.
9. Donohoue PA, Parker K, Migeon CJ. Congenital adrenal hyperplasia. In: Scriver CR et al., eds. The Metabolic Basis of Ingerited Disease. New York: McGraw-Hill, 2001:4077-4115

10. Bartley JA, Patil S, Davenport S, et al. Duchenne Muscular dystrophy, glycerol kinase deficiency, and adrenal insufficiency associated with Xp21 interstitial deletion. *J Pediatr* 1986; 108:189
11. Betterle C, Dal Pra C, Mantero, Zanchetta R. Autoimmune adrenal insufficiency and autoimmune polyendocrine syndromes: autoantibodies, ACTH-producing tumors. *Endocrinol Metab North Am* 1991; 20319-369
12. Tyrrell JB, Brooks RM, Fitzgerald PA, et al. Cushing disease: selective transsphenoidal resection of pituitary micro-adenomas. *N Engl J Med* 1978;298:753-758
13. Mampalam TJ, Tyrrell JB, Wilson CB. Transphenoidal microsurgery for Cushing disease: a report of 216 cases. *Ann Intern Med* 1988;487-493.
14. Kenny FM, Haskida Y, Askari A, et al. Virilizing tumors of the adrenal cortex. *Am J Dis Child* 1968;115-445.
15. Ribeiro RC, Sandrini-Neto RS, Schell MJ, et al. Adrenocortical carcinoma in children: a study of 40 cases. *J Clin Oncol* 1990;8:67.
16. Fraumeni JE, Miller RW. Adrenocortical neoplasms with hemihypertrophy, brain tumors and other disorders. *J Pediatr* 1967;70-129.
17. Sutherland DJ, Ruse JL, Laidlaw JC. Hypertension, increased aldosterone secretion and low plasma renin activity relieved by dexamethasone. *Can Med Assoc J* 1966; 95:1108
18. Wilkins L. Adrenal disorders II. Congenital virilizing adrenal hyperplasia. *Arch Dis Child* 1962;37:231
19. Sargar KM, Khanna G, Hulett Bowling R. Imaging of Nonmalignant Adrenal Lesions in Children. *Radiographics*. 2017 Oct. 37 (6):1648-1664. [\[Medline\]](#).

20. Pamporaki C, Hamplova B, Peitzsch M, Prejbisz A, Beuschlein F, Timmers HJLM, et al. Characteristics of Pediatric vs Adult Pheochromocytomas and Paragangliomas. *J Clin Endocrinol Metab.* 2017 Apr 1. 102 (4):1122-1132. [[Medline](#)].
21. Pacak K, Keiser H, Eisenhofer G. Pheochromocytoma. In: De Groot LS, Jameson JL, eds. *Textbook of Endocrinology.* 2005.
22. Stringel G, et al. Pheochromocytoma in children – an update. *J Pediatr Surg* 1980; 15(4):496-500
23. Manger W, Gifford R. *Clinical and Experimental Pheochromocytoma.* Cambridge, Massachusetts: Blackwell Science, 1996.
24. Brodeur GM, et al. *Neuroblastoma.* Amsterdam: Elsevier, 2000.
25. Lifshitz, F. (Ed.). (2009). *Pediatric Endocrinology: Growth, Adrenal, Sexual, Thyroid, Calcium, and Fluid Balance Disorders (5th ed.).* CRC Press. <https://doi.org/10.1201/b1643>

## 14.ŽIVOTOPIS

Zvonimir Vukojević rođen je 05.12.1992. u Zagrebu.

Osnovnu školu u Pušći završava 2007.godine

Opću gimnaziju Tituša Brezovačkog u Zagrebu završava 2011.godine

Do 2015.godine pohađa Medicinski fakultet sveučilišta u Zagrebu i radi

2015.godine upisuje Medicinski fakultet Sveučilišta u Rijeci,integrirani preddiplomski i diplomski sveučilišni studij medicine na kojem volontira u Info covid centru te radi u sklopu projekta „Studenti cjepitelji“ kao administrator za vrijeme masovnih cijepljenja protiv Covid 19 bolesti.

Sada je student 6.godine medicine