

Uloga morfologije aurikule lijevog atrija u tromboemboliji

Omrčen, Hrvoje

Master's thesis / Diplomski rad

2016

Degree Grantor / Ustanova koja je dodijelila akademski / stručni stupanj: **University of Rijeka, Faculty of Medicine / Sveučilište u Rijeci, Medicinski fakultet**

Permanent link / Trajna poveznica: <https://um.nsk.hr/um:nbn:hr:184:888865>

Rights / Prava: [In copyright](#) / [Zaštićeno autorskim pravom.](#)

Download date / Datum preuzimanja: **2024-07-31**



Repository / Repozitorij:

[Repository of the University of Rijeka, Faculty of Medicine - FMRI Repository](#)



SVEUČILIŠTE U RIJECI
MEDICINSKI FAKULTET
INTEGRIRANI PREDDIPLOMSKI I DIPLOMSKI
SVEUČILIŠNI STUDIJ MEDICINE

Hrvoje Omrčen

**ULOGA MORFOLOGIJE AURIKULE LIJEVOG ATRIIJA
U TROMBOEMBOLIJU**

Diplomski rad

Rijeka, 2016.

SVEUČILIŠTE U RIJECI
MEDICINSKI FAKULTET
INTEGRIRANI PREDDIPLOMSKI I DIPLOMSKI
SVEUČILIŠNI STUDIJ MEDICINE

Hrvoje Omrčen

**ULOGA MORFOLOGIJE AURIKULE LIJEVOG ATRIIJA
U TROMBOEMBOLIJU**

Diplomski rad

Rijeka, 2016.

Mentor rada: Prof.dr.sc. Ivana Marić, dr.med.

Diplomski rad ocjenjen je dana _____ u/na _____

_____, pred povjerenstvom u sastavu:

1. _____

2. _____

3. _____

Rad sadrži _____ stranica, _____ slika, _____ tablica, _____ literaturnih navoda.

ZAHVALA

Ovim putem htio bih se, prije svega, zahvaliti svojim roditeljima na potpori koju su mi pružali svih ovih godina. Zahvaljujem se svojim dragim kolegama i prijateljima koji su u svakom trenutku bili uz mene i hrabрили me u teškim trenucima. Zahvaljujem se svim svojim nastavnicima na uloženom trudu i vremenu kako bi od mene napravili osobu koja sam danas. Zahvaljujem se studentskoj udruzi FOSS-MedRi koja mi je omogućila da svladam kompetencije koje na drugi način ne bih mogao svladati. Zahvaljujem se Zavodu za anatomiju Medicinskog fakulteta Sveučilišta u Rijeci na pribavljenom materijalu potrebnom za izradu ovog rada te svojoj mentorici prof.dr.sc. Ivani Marić, dr.med. na svim savjetima koje mi je dala i na vremenu utrošenom kako bi ovaj rad bio što bolji.

SADRŽAJ

1. UVOD	1
2. SVRHA RADA	2
3. PREGLED LITERATURE NA ZADANU TEMU	3
3.1. <i>Anatomija aurikule lijevog atrija</i>	3
3.2. <i>Fiziologija i patofiziologija aurikule lijevog atrija</i>	8
3.4. <i>Procjena statusa lijevog atrija i aurikule lijevog atrija</i>	12
3.4.1. Ehokardiografija	12
3.4.2. Multidetektorska kompjutorizirana tomografija (MDCT)	13
3.4.3. Magnetska rezonancija (MR)	14
4. RASPRAVA	15
5. ZAKLJUČCI	17
6. SAŽETAK	18
7. SUMMARY	19
8. LITERATURA	20
9. POPIS SLIKA S IZVORIMA	22
10. ŽIVOTOPIS	23

POPIS SKRAĆENICA I AKRONIMA

AF = atrijska fibrilacija (od *engl. atrial fibrillation*)

RA = desni atrij (od *engl. right atrium*)

RV = desni ventrikul (od *engl. right ventricle*)

LA = lijevi atrij (od *engl. left atrium*)

LV = lijevi ventrikul (od *engl. left ventricle*)

RAA = aurikula desnog atrija (od *engl. right atrial appendage*)

LAA = aurikula lijevog atrija (od *engl. left atrial appendage*)

PA = pulmonalna arterija (od *engl. pulmonal artery*)

TEE = transezofagealna ehokardiografija (od *engl. tranesophageal echocardiography*)

ANF = atrijski natriuretski faktor (od *engl. atrial natriuretic factor*)

NT-proBNP = N-terminalni pro-moždani natriuretski peptid

ICE = intrakardijalna ehokardiografija (od *engl. intracardiac echocardiography*)

SEC = spontani eho kontrast (od *engl. spontaneous echo contrast*)

MDCT = multidetektorska kompjutorizirana tomografija (od *engl. multiple detector computed tomography*)

MR = magnetska rezonancija

1. UVOD

Atrijska fibrilacija (AF, od *engl. atrial fibrillation*) je supraventrikularna aritmija ili „disritmija“ što se češće navodi u relevantnoj literaturi, čije su svojstvo kaotični električni impulsi koji aktiviraju muskulaturu atrijske i uzrokuju mehaničku disfunkciju atrijske. AF je najčešća disritmija s kojom se liječnici susreću u kliničkoj praksi. Kod ovoga poremećaja srčanog ritma dolazi do nesinkrone kontrakcije atrijske i ventrikula s posljedičnim zadržavanjem krvi u šupljini atrijske što je preduvjet za nastanak krvnih ugrušaka (tromba). Trombi se najčešće nastaju u lijevom atriju, posebice u njegovoj aurikuli, što ima za posljedicu otkinuće djela ili cijeloga tromba koji potom ulazi u krvni optok i uzrokuje začepljenje krvnih žila na periferiji, osobito u mozgu. Razvojno aurikula lijevog atrija (LAA, od *engl. left atrial appendage*) je ostatak lijevog atrija smješten unutar perikardijalne vreće i u bliskom je kontaktu s pulmonalnim venama i lijevim ventrikulom. Opisani su razni oblici aurikula, a svaki oblik je povezan sa različito velikim rizikom za razvoj tromboze. Tromboza LAA povezana je sa visokim postotkom morbiditeta i mortaliteta te je zbog toga važno za praktičare poznavati ovu problematiku.

2. SVRHA RADA

Svrha ovoga rada je dati pregled anatomske građe lijeve pretklijetke i lijeve aurikule, objasniti fiziologiju lijeve aurikule i objasniti njenu ulogu u nastanku tromboembolijskih incidenata pri raznim patološkim stanjima koje zahvaćaju lijevu stranu srca (posebice pri atrijskoj fibrilaciji). Pisanje ovoga rada potaknuto je činjenicom da se kroz sveučilišno obrazovanje vrlo malo govori o aurikulama kao entitetu te stoga vrlo mali broj studenata razumije njezinu fiziologiju i ulogu u ljudskom tijelu. Tijekom redovite izobrazbe doktora medicine, naglasak se uglavnom stavlja na antitrombotske, antikoagulacijske i antiagregacijske lijekove bez detaljnijeg sagledavanja patofizioloških procesa koji dovode do nastanka tromboembolusa čije podrijetlo proizlazi iz aurikule lijeve pretklijetke, a koje je usko vezano s morfološkim osobitostima same aurikule. Činjenica sa su kardiovaskularne bolesti vodeći uzrok smrtnosti u razvijenom svijetu, jedan od ciljeva ovoga rada je potaknuti raspravu o morfološkim karakteristikama aurikula kako bi se u budućnosti i ona mogla integrirati u redovitu izobrazbu doktora medicine.

3. PREGLED LITERATURE NA ZADANU TEMU

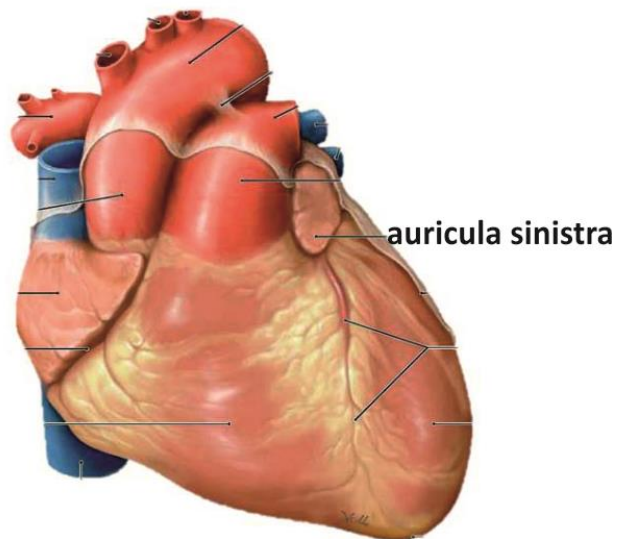
3.1. Anatomija aurikule lijevog atrija

Sve strukture u ljudskom tijelu trebale bi se opisivati u osnovnom anatomsom položaju. To znači da prilikom opisivanja anatomske odnose moramo voditi računa o tome da sve strukture opisujemo onako kako se one nalaze u tijelu osobe koja stoji u uspravnom položaju, s licem okrenutim prema promatraču. Ovakav način opisivanja omogućava liječnicima da s velikom preciznošću opišu različite simptome bolesti i planiraju najbolji način liječenja. Srce je smješteno u sredoprsju, *mediastinum*. Jedna trećina srca je smještena desno od ravnine simetrije s najduljom osi usmjerenom od desnog ramena prema lijevom hipohondriju. Ovakav, normalan i najčešći položaj srca u literaturi se opisuje nazivom *situs solitus*. Desna kontura srca je većim dijelom pruža vertikalno, a čini ju desna pretklijetka (RA) s gornjom i donjom šupljom venom koje s gornje i donje strane ulaze u pretklijetku. Donju konturu srca čini desna klijetka (RV), a pruža se horizontalno ulijevo prema srčanom vrhu. Lijevu konturu srca čini vrh srca, lijeva klijetka (LV) i mali dio lijeve pretklijetke (LA, od *engl. left atrium*) odnosno uška lijeve pretklijetke, *auricula sinistra* (LAA od *engl. left atrial appendage*). Plućna arterija, *a. pulmonalis* (PA, od *engl. pulmonal artery*) i aorta izlaze iz gornje konture srca. Desna strana srca je smještena više sprijeda u odnosu na lijevu stranu srca.¹

LA je manjeg volumena od RA, ali znatno deblje stijenke. Na LA se opisuje venski dio koji prima oksigeniranu krv iz pluća putem desne i lijeve, gornje i donje pulmonalne vene, zatim predvorje (vestibulum) i uška (auricula). Šupljinu LA najvećim dijelom čine distalni dijelova plućnih vena koje su se tijekom embrionalnog razvoja međusobno spojile u jedinstvenu srčanu šupljinu. LA je kuboidnog oblika, smješten iza RA od kojega ga odvaja

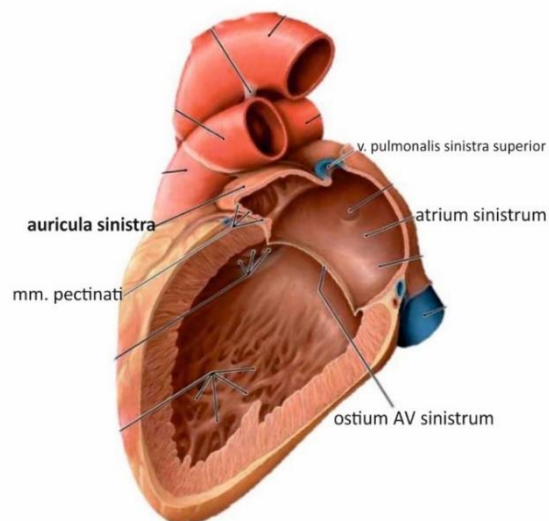
koso položena međuatrijska pregrada, *septum interatriale*. RA se stoga nalazi ispred i lateralno od desnog dijela LA. Lijevi dio LA je smješten naprijed, a sinus transversus pericardii ga odvaja od izlazišta aorte i PA. Naprijed, dolje i ulijevo nastavlja se u bazalni dio LV gdje se nalazi ušće, ostium atrioventriculare sinistrum kojeg zatvara mitralna valvula, *valva atrioventricularis sinistra* ili *valva mitralis (bicuspidalis)*. Šupljina LA je glatka, što omogućava nesmetano slijevanje krvi iz atrija u LV.² Vanjsku površinu pretkljetke prekriva epikard koji je području pretkljetke nešto deblji u odnosu na kljetke.³

LAA je derivat prvobitnog primitivnog LA koji nastaje spajanjem primordijalnih pulmonalnih vena i njihovih grana. LAA je izdanak tijela LA poput prsta. Granica prema LA je jasna, a čini je suženje na ulazu u šuplinu LAA. Opisuju se značajne razlike u veličini, obliku i odnosu LAA prema drugim kardijalnim i izvankardijalnim strukturama što je od osobite važnosti pri planiranju intervencijskih zahvata na srcu. U većini slučajeva, LAA se pruža između prednje i lateralne stijenke LA s vrškom usmjerenim prema gore i naprijed preko izlaznog dijela RV ili plućnog debla, *truncus pulmonalis* i lijeve srčane arterije, *a. coronaria sinistra* ili njenog ogranka, *r. circumflexus*. U nekim slučajevima vrh LAA može biti smještena lateralno i straga (slika 1.). U malom broju slučajeva vrh LAA može biti smještena u poprječnom perikardijalnom sinusu, *sinus transversus pericardii*. Izvana LAA ima izgled blago zaravnjene tubularne tvorbe sa nazubljenim rubom. Gornja površina nalazi se ispod fibroznog perikarda, a s donjom površinom je u doticaju sa LV.⁴



Slika 1. Prikaz aurikule lijevog atrija izvana.⁵

Otvor LAA je povezan sa šupljinom LA i može biti različitog oblika: ovalan, okrugao, trokutast ili u obliku suze. U većini slučajeva LAA ima jasno ograničen otvor na koji se nastavlja „vrat“, a koji se potom otvara u glavnu šupljinu, odnosno tijelo LAA. Unutrašnjost tijela atrija pregrađuju mesnate gredice, *trabeculae carneae*⁴ (slika 2.).



Slika 2. Pogled na aurikulu lijevog atrija iznutra.⁵

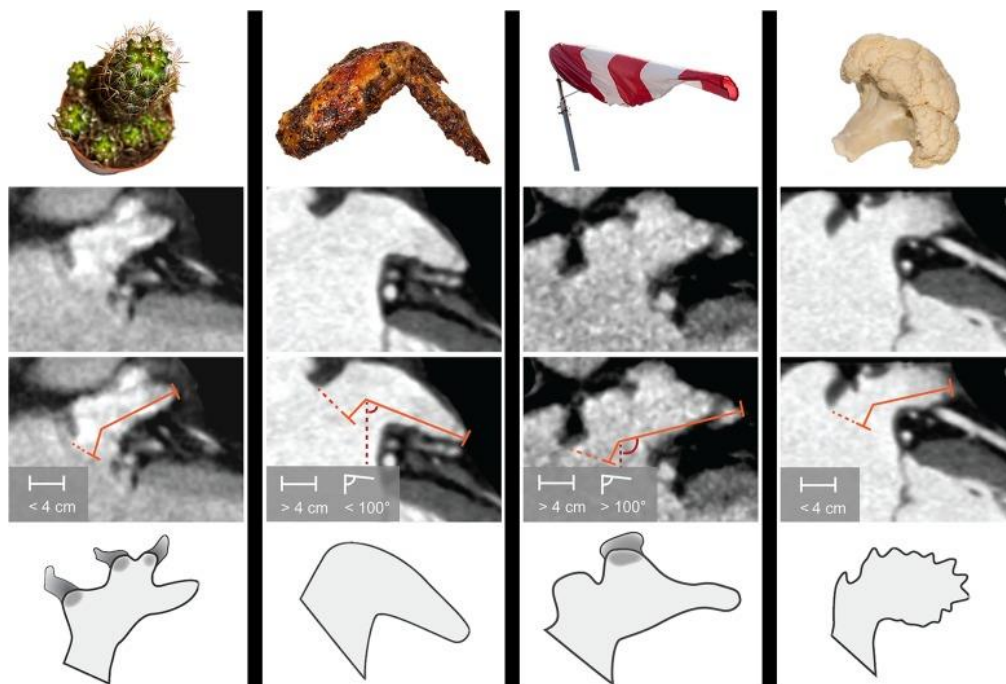
Istraživanje na 220 odljeva srca pokazala su značajne varijacije u volumenu LAA od 0,7 do 19,2 mL. Veličina otvora, odnosno ulaza u LAA također je pokazivala značajne razlike. Najmanji promjer je iznosio 5-27 mm, a najveći 10-40 mm. Osim toga, opisane su i velike razlike u duljini LAA, a iznosile su od 15 mm do 51 mm. Uzrok velikih razlika u morfologiji LAA *in vivo* pri pregledu srca transezofagealnom ehokardiografijom u različitim ravninama je položaj osi lijeve aurikule. Ona je u 70% slučajeva zavijena ili spiralna. Odljevi srca pacijenata kod kojih je dijagnosticirana AF bili su većeg volumena, LAA je imala veći otvor sa više ogranaka ali znatno širi nego u pacijenata s normalnim, sinusnim ritmom. Slični rezultati u pogledu veličine LAA su dobiveni transezofagealnom ehokardiografijom u pacijenata s AF. Iz ovih studija nije razvidno uzrok promjene u morfologiji LAA koje mogu biti posljedica AF ili hemodinamskih promjena povezanih s AF.³

LAA je lobulirane građe, a režnjevi, lobusi se definiraju kao izbočenja šupljine odnosno tijela LAA. Broj lobusa se razlikuje od osobe do osobe. Najčešće su prisutna dva lobusa (54%), zatim tri lobusa (23%), jedan lobus (20%) i najrjeđe četiri lobusa (3%). Ne postoje jasne razlike u broju lobusa s obzirom na dob i spol osobe.⁶ Veći broj lobusa LAA povezan je s nastankom tromba neovisno o kliničkom riziku i stagnaciji krvi.⁷

Morfologija LAA može biti različita te se stoga opisuje četiri različita oblika lijeve aurikule (slika 3.):

1. Kaktus
2. Kokošje krilo
3. Vjetrulja
4. Cvjetača

LAA oblika kaktusa ima dominantni središnji režanj ili lobus (< 40 mm) te jedan ili više sekundarnih lobusa. LAA oblika kokošnjeg krila ima samo jedan lobus (> 40 mm) koji je u odnosu na proksimalni dio LAA zakrivljen za manje od 100°. LAA u obliku vjetrulje čini jedan dominantan lobus (> 40 mm) s nekoliko sekundarnih, pa čak i tercijskih lobusa s kutem većim od 100°. LAA oblika cvjetače ima veličinu manju od 40 mm i složenu unutarnju građu, a najčešće se povezuje s tromboembolijskim događajima.^{4,8}



Slika 3. Morfološki oblici LAA. Oblik kaktusa ima jedan dominantan lobus s jednim ili više sekundarnih lobusa i duljinom manjom od 4 cm. Oblik kokošnjeg krila ima samo jedan lobus duljine veće od 4 cm s nagibom manjim od 100°. Oblik vjetrulje ima jedan dominantan lobus s nekoliko sekundarnih i tercijskih lobusa duljine veće od 4 cm i nagibom većim od 100°. Oblik cvjetače ima duljinu veću od 4 cm s kompleksnom unutarnjom strukturom.⁸

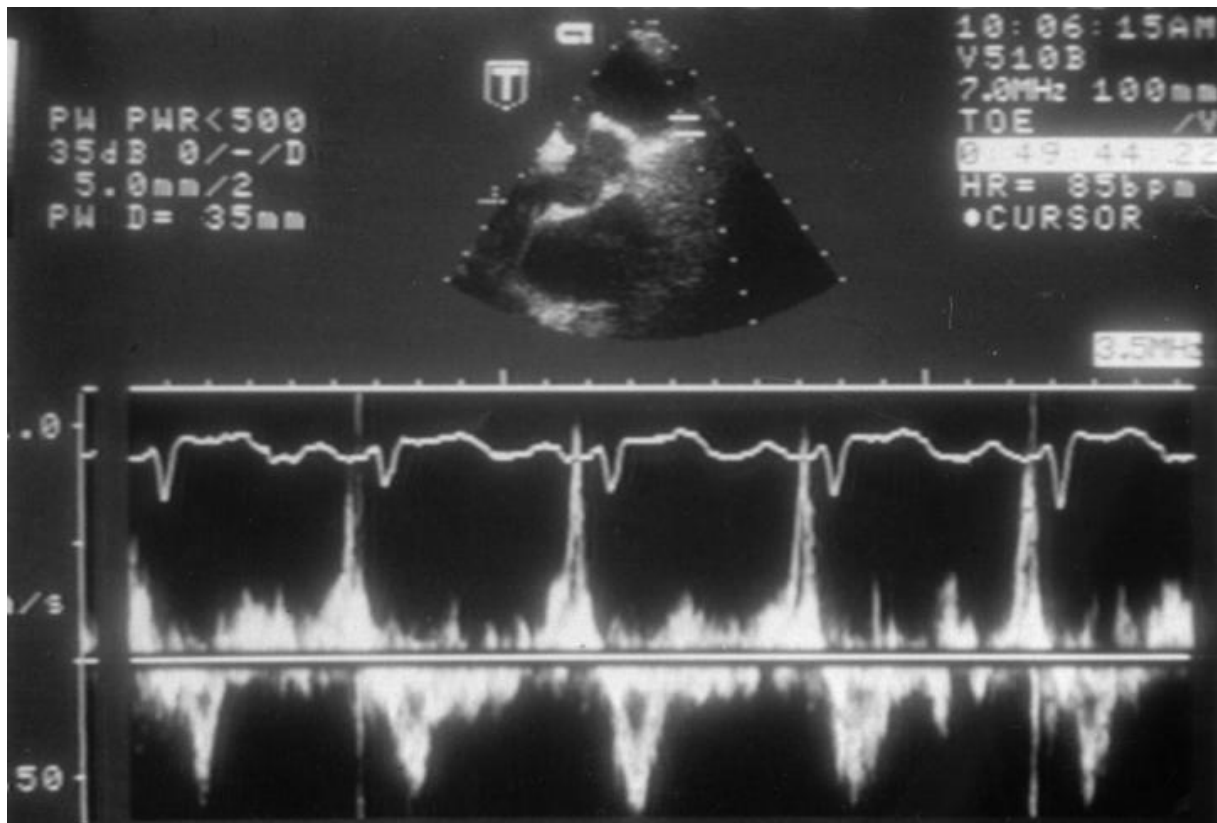
Vaskularizacija atrija potječe od srčanih arterija i njihovih ogranaka, *r. circumflexus* od lijeve srčane arterije, *a. coronaria sinistra* i desna srčana arterija, *a. coronaria dextra*. Arterije su smještene u brazdi, *sulcus atrioventricularis*. Atriji su inervirani simpatičkim i parasimpatičkim vlaknima. Mijelinizirana ili nemijelinizirana aferentna vlakna pružaju se putem

X moždanog živca, *n. vagus* u moždano deblo ili putem simpatičkih aferentnih vlakana u kralježničnu moždinu.³

3.2. Fiziologija i patofiziologija aurikule lijevog atrija

LAA se tijekom kontrakcije više skraćuje u odnosu na ostali dio LA i odlikuje se posebnim obrascem kontrakcija. Protok krvi kroz LAA poznat je i opisan zahvaljujući dijagnostičkoj pretrazi, transezofagealnoj ehokardiografiji (TEE, od *engl. transesophageal echocardiography*) koja omogućava dobar prikaz LAA i njenog otvora. Doppler ultrazvučni pregled pacijenata u sinusnom ritmu pokazuje da je protok krvi kroz LAA bifazičan, a u 40-70% pacijenata opisani su dodatni valovi punjenja i pražnjenja LAA, što ima za posljedicu kvadrifazični protok kroz LAA. Ovakav protok rjeđe se viđa u pacijenata sa indikacijom za TEE nego u zdravih dobrovoljaca. Ciklus počinje fazom izlaska krvi iz LAA (*engl. „outflow“*) koja se poklapa s početkom protoka krvi kroz mitralno ušće iz LA u LV koje se zbiva u ranoj dijastoli. Nakon toga slijedi kratka faza punjenja LAA (*engl. „inflow“*). Istovremeno sa sistolom atrija započinje druga faza pražnjenja krvi iz LAA, a nastaje zbog aktivne kontrakcije LAA koju prati druga faza punjenja LAA, koja je, vjerojatno, posljedica elastičnosti muskulature LAA. Ovaj ciklus je konstantan i u velikoj mjeri neovisan o srčanoj frekvenciji. Dilatacija ventrikula koja se odvija tijekom dijastole dovodi do ispunjavanja perikardijalnog prostora sa masom ventrikula što ukazuje na moguću ulogu dilatacije ventrikula na pražnjenje LAA tijekom dijastole. Nadalje, dilatacija ventrikula stvara negativan gradijent tlaka kroz mitralnu valvulu (što utječe na pražnjenje LA), što također pridonosi pražnjenju LAA. Zatvaranje LAA tijekom otvorene operacije na srcu dovodi do porasta tlaka u LA i povećane brzine protoka krvi kroz pulmonalno i mitralno ušće, što ukazuje na moguću ulogu LAA u smanjenju opterećenja LA pri srčanom radu. Analize količine atrijskog natriuretskog čimbenika (ANF, od *engl. atrial*

natriuretic factor) u ljudi pokazale su da LAA i RAA stvaraju čak 30% ukupnje količine ANF u srcu, a kardiomiociti u LAA sadrže najgušće raspoređene ANF granule u cijelom LA. Kardiomiociti u LAA također ispoljavaju na svojoj površini i receptore osjetljive na rastezanje koji, kada ih se aktivira, ubrzavaju srčanu frekvenciju i potiču natriurezu i diurezu.³



Slika 4. Protok krvi kroz LAA. Može se vidjeti kompleksan kvadrifazični obrazac. Prisutne su dvije faze punjenja („inflow“) i dvije faze pražnjenja („outflow“). Tijekom atrijske sistole (nakon p vala) vidljiv je period izlaženja krvi iz LAA. Na ovu fazu se nastavlja period ventrikularne sistole (QRS kompleks) kada se LAA puni s krvlju. Jasno se mogu vidjeti i dodatni valovi pražnjenja (ventrikularna dijastola) i punjenja LAA (vjerojatno zbog elasticiteta LAA).³

Normalna kontrakcija LAA tijekom sinusnog ritma i odgovarajući protok krvi kroz LAA smanjuju rizik od stvaranja tromba u šupljini LAA. Tromb u LAA će vjerojatnije nastati u stanjima smanjene kontraktilnosti LAA i kada se krv zadržava u šupljini LAA. Tijekom atrijske fibrilacije (AF) smanjena je kontraktilna snaga LAA koja se Doppler pregledom prikazuje kao smanjenje brzine protoka krvi kroz ušće LAA i kao dilatacija LAA. Proces miokardne

remodulacije koji se povezuje sa AF dovodi do toga da LAA preuzima funkciju „statičke vreće“ i zadržava krv, što je preduvjet za nastanak tromboze. Osim toga, pacijenti sa značajnom disfunkcijom LV i povećanim volumenom u krajnjoj dijastoli LV pokazuju visok stupanj rizika za nastanak tromboze u LAA bez popratne AF. Rizik nastanka tromboze u LAA korelira s oslabljenom funkcijom LAA, reduciranom kontraktilnom moći i povećanim tlakovima punjenja neovisno o osnovnom uzroku. Studija s TEE otkrila je da 1,6% pacijenata liječenih antikoagulantnim lijekovima tijekom mjesec dana ima vidljivu trombozu LAA. Ovi rezultati jasno ukazuju na važnu ulogu neinvazivnih dijagnostičkih metoda u otkrivanju i procjeni stupnja tromboze LAA.⁴

LAA je najčešći izvor tromboembolusa u pacijenata s kardiotromboembolijskim moždanim udarom u AF. Procjenjuje se da je tromboza LAA prisutna u oko 15% pacijenata sa AF unatoč antikoagulantnoj terapiji i da oko 90% svih tromboembolusa u nevalvularnoj AF potječu upravo iz LAA. Iz tog razloga, LAA se smatra „najopasnijim ljudskim privjeskom“, uzrokujući značajan mortalitet i morbiditet u pacijenata s AF. Oralna antikoagulantna terapija znatno smanjuje rizik od tromboembolijskih događaja u ovih pacijenata, ali zbog loše suradnje sa pacijentima, postojanja kontraindikacija i potencijalnih komplikacija (krvarenja), često se vrlo rijetko koristi u liječenju pacijenata s AF. Rizik od nastanka tromba u LAA su mnogostruki i prvenstveno ovisi o hemodinamskoj funkciji LAA. Smanjena brzina protoka krvi kroz LAA je jedan od najvažnijih preduvjeta za povećan rizik od tromboembolije. Nadalje, u AF postoji protrombotička i hiperkoagulabilna stanja koje se manifestiraju povišenom količinom koagulacijskih biljega u krvi (protrombin, fibrinopeptid A, trombin-antitrombin kompleks i D-dimer). Naposljetku, AF dovodi do oštećenja, upale i fibroze endotela LA, što je osobito izraženo u endotelu LAA.⁹

Tromboembolija može potjecati iz LAA čak i u odsutnosti AF, što znači da disritmija koja definira AF ne mora biti nužan korak u patogenezi tromboembolusa porijeklom iz LAA. AF povezuje se s nekoliko poremećaja LA koji uključuju disfunkciju endotela, fibrozu, oslabljenu funkciju kardiomiocita i dilataciju šupljine atrija. Postoji mogućnost da su ti zasebni poremećaji glavni uzrok nastanku tromboembolusa u LAA, a ne disritmija sama po sebi. U prilog tome govori činjenica da se tromboembolijski događaji povezuju i s drugim disritmičnim stanjima. Česte preuranjene kontrakcije stijenke LA zabilježene 48-satnim holterom, povezuju se s povećanim rizikom od tromboembolijskog moždanog udara. Nadalje, postoji povezanost paroksizmane supraventrikularne tahikardije s tromboembolijskim moždanim udarom, neovisno o postojanju AF. Česte preuranjene atrijske kontrakcije prisutne su češće u pacijenata s kardiotromboembolijskim moždanim udarom nego u onih s moždanim udarom nastalim zbog opsežne ateroskleroze krvnih žila vrata i baze mozga. Povećanje šupljine LA prikazana ehokardiografijom povezuje se s povećanim rizikom od ishemijskog moždanog udara i u pacijenata bez dokazane AF. Također, oslabljena kontraktilnost LA povezuje se s oštećenjima krvnih žila mozga neovisno o postojanju AF. Naposljetku, serumske razine N-terminalnog pro-mozgovnog natriuretskog peptida (NT-proBNP, od *engl. N-terminal pro-brain natriuretic peptide*) povezuju se s ishemijom mozga čak i nakon isključene AF.¹⁰

3.4. Procjena statusa lijevog atrija i aurikule lijevog atrija

3.4.1. Ehokardiografija

TEE je omogućilo vrlo precizan način procjene i prikaza LAA. Danas je najviše korištena pretraga za dijagnozu i isključenje postojanja tromba u LAA. Osjetljivost i specifičnost TEE u otkrivanju tromba u LAA u usporedbi s intraoperacijskom otkrivanjem iznosi 92% i 98% s negativnom i pozitivnom prediktivnom vrijednošću od 100% i 86%. Cjelovita procjena stanja LAA uključuje prikaz LA, LV i mitralne valvule uz detaljnu procjenu morfologije LAA, kontraktilnosti i brzine protoka krvi koristeći dvodimenzionalnu (2D) i trodimenzionalnu (3D) ehokardiografiju. Isključenje postojanja tromba u LAA pomoću TEE omogućava ranu i sigurnu kardioverziju bez potrebe za prolongiranom antikoagulantnom terapijom prije početka kardioverzije. U slučajevima kada je otežan prikaz tromba u LAA, primjena ultrazvučnih kontrastnih sredstva omogućuje jednostavniji prikaz LAA i pripadajućih struktura. Primjena kontrasta smanjuje većinu artefakata i pokazuje cjelokupnu opacifikaciju LAA ili pak otkriva nepravilnosti u punjenju LAA krvlju. Nalaz velikog broja tromba u LAA može biti posljedica pogrešne interpretacije mišića, *mm. pectinati* kao tromba. Iako 2D ehokardiografija omogućuje veću razlučivost struktura LAA, 3D ehokardiografija omogućuje bolju prostornu razlučivost, bolju separaciju i diferencijaciju susjednih struktura unutar LAA te bolji prikaz kompleksne morfologije LAA i susjednih struktura. Intrakardijalna ehokardiografija (ICE, od *engl. intracardiac echocardiography*) je dodatna mogućnost prikaza LAA kada TEE nije dostupan. Ona omogućuje detaljan prikaz LAA i dijagnozu postojanja tromba. Iako je ICE manje osjetljiva u odnosu na TEE za prikaz tromba, ona može poslužiti kao dodatna dijagnostička metoda osobito kada nalaz TEE nije u potpunosti jasan. Obzirom da je ICE invazivna metoda procjene statusa LAA, njena primjena u svakodnevnoj kliničkoj praksi je ograničeno te se primarno koristi tijekom planiranih intervencijskih

zahvata. Kako TEE ima ograničenu osjetljivost za prikaz malih tromba unutar LAA, negativan nalaz ne isključuje nužno prisutnost tromba. Stoga, za bolju procjenu stanja i funkcije LAA, kao i rizika od tromboembolije koristi se Doppler ultrazvučni pregled. Procjena brzine protoka krvi ovom metodom je vrlo važna za isključenje ili potvrdu nalaza tromba u LAA. Brzina protoka su najviše u osoba sa sinusnim ritmom, osrednje u osoba s paroksizmalnim AF i undulacijom su, a najniže u osoba s kroničnom AF. Brzina protoka <40 cm/s povezuje se s velikim rizikom za moždani udar i prisutnosti spontanog ehokardografskog kontrasta (SEC). Brzine protoka <20 cm/s povezuju se s prisutnošću tromba unutar LAA i većom incidencijom tromboembolijskih događaja. U pacijenata sa sinusnim ritmom, prisutnost spontanog eho kontrasta (SEC, od *engl. spontaneous echo contrast*) povezuje se s rizikom od moždanog udara i smanjenim brzinama pražnjenja LAA.⁴

3.4.2. Multidetektorska kompjutorizirana tomografija (MDCT)

MDCT (od *engl. multiple detector computed tomography*) omogućuje trodimenzionalni prikaz cijelog srca koji se kasnije može rekonstruirati za prikaz osobitosti anatomije LAA. MDCT omogućuje visoku prostornu razlučivost i kvantitativnu procjenu kako bi se uspješno utvrdilo postojanje tromba u LAA. Ima negativnu prediktivnu vrijednost i senzitivnost od 100% za isključenje tromba u šupljini LAA. Pozitivna prediktivna vrijednost MDCT-a kreće se u rasponu od 41% do 92% ovisno o metodi snimanja. Pozitivan MDCT snimak nije visoko specifičan za postojanje tromba u LAA zbog čega postoji visok postotak lažno pozitivnih nalaza što je ujedno i glavni nedostatak MDCT-a za precizno utvrđivanje tromba u LAA. Senzitivnost, specifičnost, pozitivna i negativna prediktivna vrijednost mogu se poboljšati produljenjem vremena snimanja.

Ograničenja primjene MDCT-a su sljedeća:

1. Mehanička funkcija LAA se ne evaluiraju rutinski
2. Zračenje i primjena jodnih kontrastnih sredstva
3. Značajno niža razlučivost u odnosu na TEE.⁴

3.4.3. Magnetska rezonancija (MR)

Magnetska rezonancija (MR) je alternativna, neinvazivna metoda snimanja srca koja se koristi u slučajevima kada TEE nije moguće koristiti, ponajprije u pacijenata s bolestima jednjaka ili u situacijama kada je otežano ili onemogućeno postavljanje sonde u jednjak. MR može vrlo precizno prikazati veličinu LAA i njegovu funkciju, a ima i mogućnost detekcije tromba u pacijenata s AF. Senzitivnost i specifičnost MR za detekciju tromba u LAA slična je kao i kod MDCT-a, s negativnom prediktivnom vrijednošću od 100% i pozitivnom prediktivnom vrijednošću od 84%. Premda MR ima nekoliko prednosti pred MDCT-om i TEE, kao što su neizloženost jodnim kontrastnim sredstvima i zračenju te nepotrebnosti uvođenja sonde, izrazito ga ograničava potreba za zadržavanjem daha prilikom snimanja, dulje vrijeme snimanja, smanjena prostorna rezolucija, visoka cijena snimanja i nemogućnost izvođenja pretrage u pacijenata s implantiranim kardijalnim uređajima.⁴

4. RASPRAVA

Aurikula lijevog atrija (LAA) i lijevi atrij (LA) razlikuju se međusobno u morfološkom smislu iako im je embriološka podloga jednaka, a potječe iz primitivnog atrija. Za razliku od LAA, lijevi atrij ne posjeduje nabore proizvedene miokardom te mu je stijenka u potpunosti glatka što omogućuje lakše i brže slijevanje krvi u ventrikule prilikom dijastole. LA je nastao međusobnim spajanjem plućnih vena koje u srce dovode svježu oksigeniranu krv iz pluća. LA se može shvatiti i kao proširenje terminalnih dijelova plućnih vena koje se tijekom embrionalnog razvoja integriralo u razvoj osnovu srca kako bi se iz nje kasnije formirao lijevi atrij.⁸ LAA bi stoga bila ostatak primitivnoga atrija i kao takav se pretpostavlja da nema i neku važnu funkciju. Danas se zna da je LAA vrlo zanimljiva s kliničkog i patofiziološkog aspekta zbog specifičnosti nastanka tromboze s posljedičnim tromboembolijskim događajima. Većina tromboembolusa najčešće nastaje pri poremećajima srčanog ritma (atrijska fibrilacija), ali i pri drugim patološkim stanjima koja zahvaćaju lijevu stranu srca, koja se također, mogu manifestirati trombozom LAA. Primjer je dilatacijska kardiomiopatija gdje nalazimo izrazitu dilataciju srčanih komora koje ograničavaju perikardijalni prostor i vrše pritisak na LAA uzrokujući krvnu stazu u aurikuli.⁴

Opisana je korelacija između morfologije same aurikule i predispozicije za nastanak tromboze. Većina podataka u relevantnoj literaturi opisuju LAA na temelju njegovog ehokardiografskog pregleda. Na osnovi tako dobivenih podataka, morfologija LAA klasificira se unutar jedne od četiri klase: kaktus, kokošje krilo, čunj, cvjetača.^{4,8} Glavno obilježje LAA oblika kaktusa je dominantni središnji režan ili lobus (< 40 mm) te jedan ili više sekundarnih lobusa. LAA oblika kokošnjeg krila ima samo jedan lobus (> 40 mm) koji je u odnosu na proksimalni dio LAA zakrivljen za manje od 100°. LAA u obliku vjetrulje čini jedan dominantan

lobus (> 40 mm) s nekoliko sekundarnih, pa čak i tercijarnih lobusa s kutom većim od 100°. LAA oblika cvjetače ima veličinu manju od 40 mm i složenu unutarnju građu.⁸ Obzirom na svoju kompleksnu građu, oblik cvjetače najčešći je oblik nađen prilikom pregledavanja pacijenata s dokazanom trombozom.⁴

Što je građa aurikule jednostavnija, manja je vjerojatnost da će u aurikuli doći do zastoja krvi i stvaranja tromba. Da zastoj krvi ima najvažniju ulogu u patofiziologiji tromboze pokazuje i kvadrifazičan oblik protoka krvi kroz LAA kojeg nalazimo kod zdravih dobrovoljaca prilikom trasezofagealne ehokardiografije (TEE). Kod takvog oblika protoka postoje dvije faze punjenja i pražnjenja aurikule krvlju, za razliku od bifazičnog oblika protoka krvi kakvog nalazimo uglavnom u osoba s indikacijom za TEE. Pri bifazičnom protoku ne dolazi do potpunog pražnjenja aurikule, brzina protoka kroz ušće aurikule se smanjuje što uzrokuje stagnaciju krvi u LAA s posljedičnim nastankom tromboze.³

TEE zlatni je standard u procjeni stanja LA i LAA. To je danas najviše upotrebljivanija pretraga za dokazivanje ili isključivanje postojanja tromboze LAA. Osjetljivost i specifičnost ove metode u otkrivanju tromboze LAA iznosi do 98% s negativnom prediktivnom vrijednošću od 100% i pozitivnom prediktivnom vrijednošću od 86%. Isključenje postojanja tromboze LAA omogućuje ranu i sigurnu kardioverziju u bolesnika s AF bez potrebe za prolongiranom antikoagulantnom terapijom. Kao komplementarna metoda može se koristiti intrakardijalna ehokardiografija (ICE), ali se ona zbog invazivnosti koristi isključivo u kardiološkim interventnim zahvatima. Brzina protoka krvi kroz LAA može se kvantificirati mjerenjem Dopplerskom tehnikom. Brzina protoka manja od 20 cm/s s velikom vjerojatnošću dokazuje postojanje tromboze LAA.⁴

5. ZAKLJUČCI

1. LAA je embriološki ostatak primitivnog atrija.
2. Postoje četiri morfološka oblika LAA: kaktus, kokošje krilo, vjetrulja i cvjetača.
3. LAA oblika cvjetače najčešće je povezan s tromboembolijskim događajima.
4. Preduvjet za pojavu tromboze LAA je poremećaj ritma ili morfologije srca koji dovodi do zastoja krvi u LAA.
5. Krvni protok kroz LAA u zdravih pojedinaca slijedi kvadrifazični obrazac s dvije faze punjenja i dvije faze pražnjenja aurikule.
6. Bifazični krvni protok kroz LAA povezuje se s većom mogućnosti za nastanak tromboze.
7. TEE je zlatni standard u procjeni stanja LAA.
8. Rana kardioverzija i antikoagulantna terapija preduvjeti su uspješnog liječenja.

6. SAŽETAK

Aurikula lijevog atrija (LAA, od *engl. left atrial appendage*) maleni je embriološki ostatak dijela primitivnog atrija koji s lijevim atrijem komunicira preko uskog otvora. Ona aktivno sudjeluje u srčanom ciklusu regulirajući tlakove u lijevom atriju. U raznim patološkim stanjima koje zahvaćaju lijevu stranu srca, može doći do zadržavanja krvi u LAA s posljedičnom trombozom lumena. Postoje četiri morfološka oblika LAA: kaktus, kokošje krilo, vjetrulja i cvjetača. Oblik cvjetače posjeduje najsloženiju unutarnju građu te se zbog toga povezuje s povećanim rizikom za nastanak tromboze. Stanje LAA može se neinvazivno procjeniti primjenom transezofagealne ehokardiografije (TEE, od *engl. transoesophageal echocardiography*), multidetektorske kompjutorizirane tomografije (MDCT, od *engl. multidetector computerised tomography*) ili magnetske rezonancije (MR). Prilikom procjene morfologije potrebno je izmjeriti brzine protoka krvi kroz LAA koristeći Doppler ultrazvučni pregled te odrediti obrazac protoka. Brzine protoka manje od 20 cm/s uz prisutnost bifazičnog oblika protoka smatraju se jasnim dokazom postojanja tromboze.

Ključne riječi: aurikula atrija, čovjek, anatomija, fibrilacija atrija, tromboza, tromboembolija

7. SUMMARY

The left atrial appendage is a small embryonic remnant of the primitive atrium which communicates with the left atrium through a small opening in its wall. The appendage has an active role in maintaining equal pressure in the left atrium during cardiac cycle. Different pathological states of the left side of the heart can lead to increased blood stagnation in the LAA resulting in thrombosis of the LAA. Morphology of the LAA can be classified into four categories: cactus, chicken wing, windpipe and cauliflower. The cauliflower has a complex internal structure and therefore is the most likely to lead to thrombosis of the LAA. Noninvasive techniques used for LAA assessment are transoesophageal echocardiography (TEE), multiple detector computed tomography (MDCT) and magnetic resonance imaging (MRI). During morphological assessment of the LAA it is vital to measure blood flow velocity using Doppler technique. Velocities lower than 20 cm/s with a biphasic filling and emptying pattern make a strong evidence in favor of LAA thrombosis.

Key words: atrial appendage, human, anatomy, atrial fibrillation, thrombosis, thromboembolism

8. LITERATURA

1. Anderson R, Razavi R, Taylor A. Cardiac anatomy revisited. *J Anatomy*, 2004;205:159-177.
2. Standring S. *Gray's Anatomy: The Anatomical Basis of Clinical Practice*. New York: Churchill Livingstone Elsevier, 2016. p.1005.
3. Al-Saady N, Obel O, Camm A. Left atrial appendage: structure, function, and role in thromboembolism. *Heart* 1999;82:547-554.
4. Beigel R, Wunderlich N, Ho S, Arsanjani R, Siegel R. The left atrial appendage: anatomy, function, and noninvasive evaluation. *JACC Cardiovasc Imaging* 2014;7:1251-1265.
5. Gilroy AM, MacPherson BR, Ross LM. *Anatomski atlas s latinskim nazivljem*. Zagreb: Medicinska naklada, 2011;84-85.
6. Veinot J, Harrity P, Gentile F, Khandheria B, Bailey K, Eickholt J, Seward J, Tajik A, Edwards W. Anatomy of the normal left atrial appendage: a quantitative study of age-related changes in 500 autopsy hearts: implications for echocardiographic examination. *Circulation* 1997;96:3112-3115.
7. Yamamoto M, Seo Y, Kawamatsu N, Sato K, Sugano A, Machino-Ohtsuka T, Kawamura R, Nakajima H, Igarashi M, Sekiguchi Y, Ishizu T, Aonuma K. Complex left atrial appendage morphology and left atrial appendage thrombus formation in patients with atrial fibrillation. *Circ Cardiovasc Imaging* 2014;7:337-343.
8. Korhonen M, Muuronen A, Arponen O, Mustonen P, Hedman M, Jäkälä P, Vanninen R, Taina M. Left atrial appendage morphology in patients with suspected cardiogenic stroke without known atrial fibrillation. *PLoS One* 2015;10:0118822.

9. Regazzoli D, Ancona F, Trevisi N, Guarracini F, Radinovic A, Oppizzi M, Agricola E, Marzi A, Sora N, Della Bella P, Mazzone P. Left atrial appendage: physiology, pathology, and role as a therapeutic target. *Biomed Res Int* 2015;2015:1-13.
10. Kamel H, Okin P, Longstreth W, Elkind M, Soliman E. Atrial cardiopathy: a broadened concept of left atrial thromboembolism beyond atrial fibrillation. *Future Cardiol* 2015; 11:323-331.

9. POPIS SLIKA S IZVORIMA

Slika 1. Vanjski prikaz lijeve aurikule. (Preuzeto od Gilroy AM, MacPherson BR, Ross LM. *Anatomski atlas s latinskim nazivljem*. Zagreb: Medicinska naklada, 2011;84-85.)

Slika 2. Pogled na lijevu aurikulu iznutra. (Preuzeto od Gilroy AM, MacPherson BR, Ross LM. *Anatomski atlas s latinskim nazivljem*. Zagreb: Medicinska naklada, 2011;84-85.)

Slika 3. Morfološki oblici LAA. (preuzeto od Korhonen, M., Muuronen, A., Arponen, O., Mustonen, P., Hedman, M., Jäkälä, P., Vanninen, R. and Taina, M. (2015). Left Atrial Appendage Morphology in Patients with Suspected Cardiogenic Stroke without Known Atrial Fibrillation. *PLOS ONE*, 10(3), p.e0118822.)

Slika 4. Potok krvi kroz LAA. (preuzeto od Al-Saady, N., Obel, O. and Camm, A. (1999). Left atrial appendage: structure, function, and role in thromboembolism. *Heart*, 82(5), p.549.)

10. ŽIVOTOPIS

Hrvoje Omrčen rođen je 13. prosinca 1991. godine u Zagrebu gdje završava svoje osnovnoškolsko i srednjoškolsko obrazovanje. U srpnju 2010. godine upisuje Integrirani prediplomski i diplomski studij Medicina na Medicinskom fakultetu Sveučilišta u Rijeci. Tijekom studija ističe se u području studentskog aktivizma, aktivnim sudjelovanjem u organizaciji studentskih projekata usmjerenih na afirmaciju i popularizaciju studentskih znanstveno-istraživačkih radova. Postaje član organizacijskog odbora studentskog kongresa neuroznanosti - „NeuRi“ (2011.- 2015.), kongresa „Prehrana i klinička dijetoterapija“ (2015.- 2016.) i kongresa hitne medicine (2016.) zatim studentskog simpozija „MedRi Znanstveni piknik“ (2012.- 2015., voditelj organizacijskog odbora od 2014.) te „56. humanitarnog bala medicinara“ (2013.). Također, aktivno sudjeluje u organizaciji tečaja hitne medicine na Zavodu za hitnu medicinu Primorsko-goranske županije u svibnju 2015. („European Society for Emergency Medicine Refresher Course 4 - EuSEM“) te na Kliničkom zavodu za radiologiju Kliničkog Bolničkog Centra Rijeka („Radiološki atlas za studente medicine“ (2014./2015.) i „Riječka škola intervencijske radiologije i invazivne kardiologije“ (2016.). Osim toga, sudjelovao je u nastavnim aktivnostima kao demonstrator na Zavodu za anatomiju (2011. - 2016.), Zavodu za histologiju i embriologiju (2012. - 2016.) te na Zavodu za patologiju i patološku anatomiju (2013.). U lipnju 2014. god. imenovan je voditeljem odbora za znanost pri udruzi FOSS-MedRi te tu funkciju obavlja do lipnja 2016.