

Liječenje akutnog apendicitisa u djece tijekom COVID-19 pandemije

Šestan, Mia

Master's thesis / Diplomski rad

2022

Degree Grantor / Ustanova koja je dodijelila akademski / stručni stupanj: **University of Rijeka, Faculty of Medicine / Sveučilište u Rijeci, Medicinski fakultet**

Permanent link / Trajna poveznica: <https://um.nsk.hr/um:nbn:hr:184:173016>

Rights / Prava: [In copyright](#)/[Zaštićeno autorskim pravom.](#)

Download date / Datum preuzimanja: **2025-01-21**



Repository / Repozitorij:

[Repository of the University of Rijeka, Faculty of Medicine - FMRI Repository](#)



SVEUČILIŠTE U RIJECI
MEDICINSKI FAKULTET
INTEGRIRANI PREDDIPLOMSKI I DIPLOMSKI
SVEUČILIŠNI STUDIJ MEDICINE

Mia Šestan

LIJEČENJE AKUTNOG APENDICITISA U DJEČJOJ DOBI TIJEKOM COVID-19
PANDEMIJE

Diplomski rad

Rijeka, 2022

SVEUČILIŠTE U RIJECI
MEDICINSKI FAKULTET
INTEGRIRANI PREDDIPLOMSKI I DIPLOMSKI
SVEUČILIŠNI STUDIJ MEDICINE

Mia Šestan

LIJEČENJE AKUTNOG APENDICITISA U DJEČJOJ DOBI TIJEKOM COVID-19
PANDEMIJE

Diplomski rad

Rijeka, 2022

Mentor rada: doc. dr. sc. Ana Bosak Veršić, dr. med

Diplomski rad ocjenjen je 15.6.2022. u Rijeci

pred povjerenstvom u sastavu:

1. izv. prof. prim. dr. sc. Harry Nikolić, dr. med.

2. izv. prof. prim. dr. sc. Nado Bukvić, dr. med.

3. prof. dr. sc. Goran Palčevski, dr. med.

Rad sadrži 30 stranica, 6 slika, 3 tablice, 48 literaturnih
navoda.

Zahvala

Zahvaljujem se doc. dr. sc. Ani Bosak Veršić, dr. med na prihvaćanju mentorstva ovog diplomskog rada te njenim korisnim savjetima i uputstvima koji su olakšali izradu istog. Zahvaljujem se i svojoj obitelji na velikoj podršci tijekom studiranja te svim prijateljima koji su ga učinili iskustvom kojeg ću pamtiti cijeli život.

SADRŽAJ

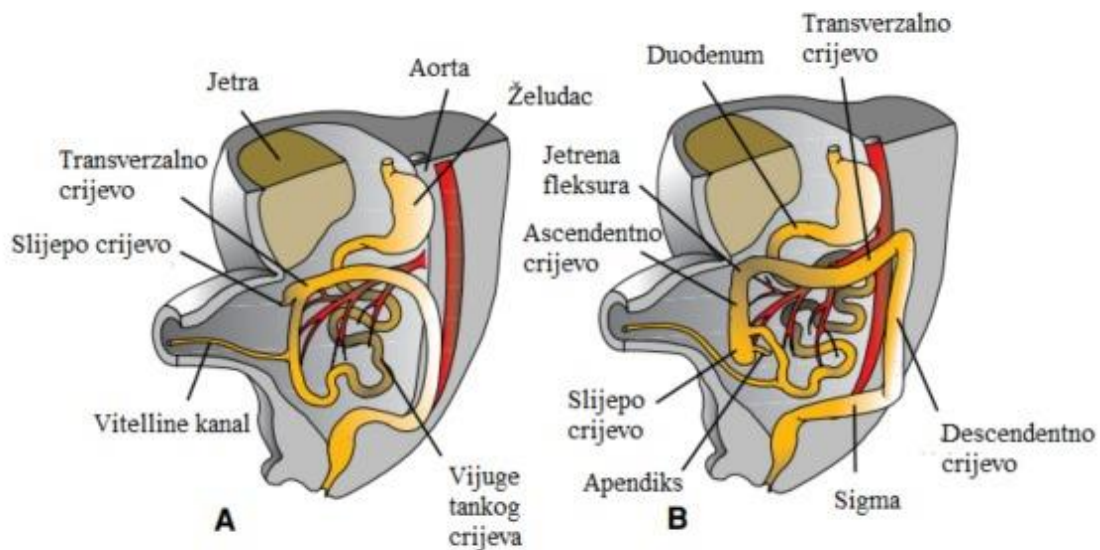
1. UVOD	1
1.1. Embriologija i anatomija crvuljka.....	2
1.2. Etiologija akutne upale crvuljka.....	4
1.3. Klinička slika akutnog apendicitisa.....	5
1.4. Dijagnostika akutnog apendicitisa.....	7
1.5. Diferencijalna dijagnoza akutnog apendicitisa.....	8
1.6. Liječenje akutnog apendicitisa.....	9
1.7. COVID-19 pandemija.....	12
1.8. Utjecaj COVID-19 pandemije na zdravstveni sustav.....	13
2. SVRHA RADA	15
3. MATERIJALI I POSTUPCI	15
4. REZULTATI	16
5. RASPRAVA	20
6. ZAKLJUČAK	22
7. SAŽETAK	23
8. SUMMARY	24
9. LITERATURA	25
10. ŽIVOTOPIS	30

1. UVOD

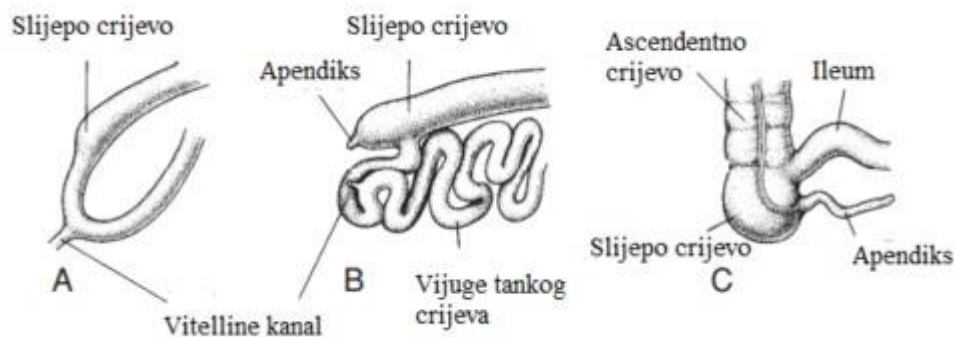
Službeni naziv crvuljka je "Appendix Vermiformis". To je pravi divertikulum koji proizlazi iz posteromedijalne granice cekuma, nalazi se u neposrednoj blizini ileocekalne valvule. Za razliku od stečenog, on je pravi divertikulum debelog crijeva i sadrži sve slojeve debelog crijeva: sluznicu, submukozu, longitudinalni i kružni sloj muscularis proprie i serosu. Akutna upala crvuljka prati patogenezu sličnu drugim šupljim organima i smatra se da je najčešći uzrok opstrukcija. Dolazi do povećanja intraluminalnog tlaka koji premašuje perfuzijski tlak, to dovodi do ishemijske ozljede koja potiče prekomjerni rast bakterija i izaziva upalni odgovor. Ako se liječenje odgađa može doći do perforacije crvuljka i izlaska bakterijskog sadržaja u trbušnu šupljinu. Krajem 2019. godine identificiran je novi koronavirus kao uzrok niza slučajeva upale pluća u Wuhanu, Kina. Njegovo brzo širenje rezultiralo je epidemijom diljem Kine, nakon čega je slijedio porast broja slučajeva u drugim zemljama diljem svijeta. Puno zemalja se borilo protiv širenja COVID-19 primjenom različitih strategija. U većini zemalja, uključujući i Hrvatsku, vlasti su naložile građanima da ostanu kod kuće i izbjegavaju nepotrebna druženja. U KBC-u Rijeka, zabilježeno je značajno smanjenje hitnih pregleda u OHBP-u. Odgođena dijagnoza i liječenje mogu dovesti do značajnog morbiditeta koji može nadmašiti štetu uzrokovanu infekcijom COVID-19. Akutni apendicitis je jedan od najčešćih hitnih abdominalnih kirurških stanja. Iako su antibiotici opisani kao vrsta terapije nekomplikirane upale crvuljka, kirurški zahvat i dalje ostaje standardni modalitet liječenja. Rana dijagnoza upale crvuljka i odgovarajuće kirurško liječenje je važno jer može spriječiti komplikacije kao što su perforacija apendiksa, stvaranje apscesa i druge postoperativne komplikacije uključujući smrt. Tijekom COVID-19 pandemije, očekuje se da će više pacijenata potražiti liječničku pomoć u kasnijoj fazi bolesti sa značajnim komplikacijama. Svrha ovog rada je istražiti utjecaj COVID-19 pandemije na liječenje djece s akutnim apendicitisom u KBC-u Rijeka [1,2].

1.1. Embriologija i anatomija crvuljka

Apendiks može imati promjenjivu duljinu, u rasponu od 5 do 35 cm, u prosjeku 9 cm. Funkcija crvuljka je oduvijek bila tema rasprave. Neuroendokrine stanice u sluznici proizvode amine i hormone koji pomažu različitim biološkim mehanizmima, dok je limfoidno tkivo uključeno u sazrijevanje B limfocita i proizvodnju IgA antitijela. Nema jasnih dokaza za njegovu funkciju kod ljudi. Prisutnost limfoidnog tkiva u lamini proprii dovela je do uvjerenja da ono ima funkciju u imunitetu, iako specifična priroda toga nikada nije identificirana. Slijepo crijevo nastaje iz srednjeg crijeva. Divertikulum cekuma pojavljuje se u 6. tjednu i preteča je slijepog crijeva i vermiformnog crvuljka. Apendiks je histološki vidljiv do 8 tjedana trudnoće. S razvojnim produljenjem debelog crijeva, cecum i crvuljak podliježu medijalnoj rotaciji (zajedno sa srednjim crijevom) i spuštaju se u desni donji kvadrant abdomena. Razvoj srednjeg crijeva karakterizira brzo produljenje crijeva i njegovog mezenterija, što rezultira stvaranjem primarne crijevne petlje. Na svom vrhu, petlja ostaje u otvorenoj vezi sa žumanjčanu vrećicu putem uskog Vitelli kanala. Cefalični ud petlje se razvija u distalni dio duodenuma, jejunuma i dio ileuma. Podudarno s rastom duljine, primarna crijevna petlja se okreće oko sebe. Kada se pogleda s prednje strane, ova rotacija je u smjeru suprotnom od kazaljke na satu, a kada je gotova iznosi približno 270° . Rotacija se javlja tijekom hernije (oko 90°) kao i tijekom povratka crijevne petlje u trbušnu šupljinu (preostalih 180°). Tijekom 10. tjedna hernirane crijevne petlje počinju se vraćati u trbušnu šupljinu. Proksimalni dio jejunuma, prvi dio koji ponovno ulazi u trbušnu šupljinu, leži na lijevoj strani (slika 1.1). Cekalni pupoljak, koji se pojavljuje otprilike u šestom tjednu kao malo stožasto proširenje kaudalnog ekstremiteta privremeno leži u desnom gornjem kvadrantu neposredno ispod desnog režnja jetre. Potom se spušta u desnu ilijačnu jamu. Tijekom tog procesa formira se distalni kraj cekuma, apendiks (slika 1.2) [4].



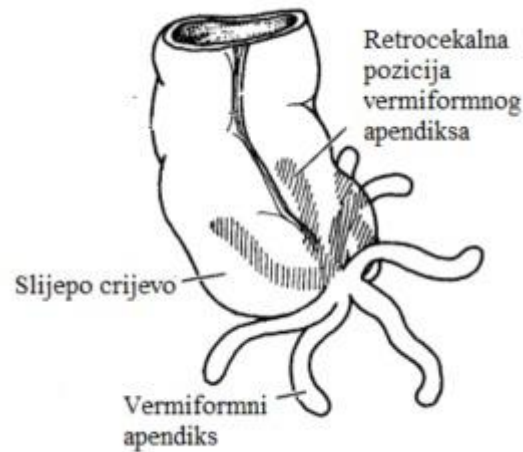
Slika 1.1: A. Prednji pogled na crijevne petlje nakon rotacije za 270° u smjeru suprotnom od kazaljke na satu. B. Sličan pogled kao u A, s crijevnim petljama u svom konačnom položaju. Pomicanje cekuma i crvuljka kaudalno prema desnom donjem kvadrantu trbuha (Preuzeto iz: T. W. Sadler, Langman's Medical Embryology, 14th edition, Wolters Kluwer Health, 2018)



Slika 1.2: Faze razvoja cekuma i crvuljka. A. 7 tjedana. B. 8 tjedana. C. Novorođenče (Preuzeto iz: T. W. Sadler, Langman's Medical Embryology, 14th edition, Wolters Kluwer Health, 2018)

Budući da se crvuljak razvija tijekom spuštanja debelog crijeva, njegov konačni položaj je često posteriorno od cekuma ili debelog crijeva. Ovi položaji se nazivaju retrocekalnim odnosno

retrokoličnim (slika 1.3). Tijekom 14. i 15. tjedna, u sluznici se razvija limfoidno tkivo, što doprinosi njegovoj predloženoj funkciji u imunitetu [3,4].



Slika 1.3: Različiti položaji crvuljka. U oko 50% slučajeva crvuljak je u retrocekalnom ili retrokoličnom položaju. (Preuzeto iz: T. W. Sadler, Langman's Medical Embryology, 14th edition, Wolters Kluwer Health, 2018)

1.2. Etiologija akutne upale crvuljka

Akutna upala crvuljka može biti uzrokovana raznim infekcijama kao što su virusi, bakterije ili paraziti u gastrointestinalnom traktu. Smatra se da je akutni apendicitis posljedica opstrukcije lumena crvuljka, obično zbog limfoidne hiperplazije, ali povremeno zbog fekalita, stranog tijela, tumora ili čak crva. Opstrukcija dovodi do distenzije, prekomjernog rasta bakterija, ishemije i upale. Ako se ne liječi, dolazi do nekroze, gangrene i perforacije. Crvuljak tada postaje bolan i natečen. Dotok krvi u crvuljak prestaje kako se oteklina i bol pogoršavaju. Bez dovoljnog protoka krvi, apendiks počinje odumirati. Crvuljak može puknuti i prenijeti infekciju po cijeloj trbušnoj šupljini rezultirajući peritonitisom [5,6].

1.3. Klinička slika akutnog apendicitisa

Akutni apendicitis najčešća je indikacija za hitnu abdominalni kirurški zahvat u djetinjstvu i dijagnosticira se u 1 do 8% djece koja su hitno evaluirana zbog bolova u truhu. Najčešće se javlja u drugom desetljeću života. Uznapredovala bolest je česta u djece mlađe od šest godina, javlja se u do 57% slučajeva. Uspjeh u postizanju pravodobne i točne dijagnoze upale crvuljka djelomično se ogleda u ravnoteži između stope perforacije i stope negativne apendektomije. Perforacija snažno korelira s trajanjem simptoma. Klasični prikaz akutnog apendicitisa uključuje periumbilikalnu bol, migraciju boli u desni donji kvadrant, bol pri kretanju, povraćanje, vrućicu, znakove lokaliziranog ili generaliziranog peritonealnog podražaja, pozitivan Rovsingov znak, pozitivan znak obturatoriusa i pozitivan Bloombergov znak. Perkusijska osjetljivost također može učinkovito otkriti peritonitis. Izaziva se na nježniji način u usporedbi s povratnom osjetljivošću tapkanjem po području osjetljivosti. Ako ovaj vrlo površinski podražaj izazove bol, tada treba posumnjati na peritonitis. Znakovi Rovsinga, obturatora i iliopsoasa mogu biti teško zapaženi u male djece. Odsutnost klasičnih znakova ne bi trebala isključiti dijagnozu akutnog apendicitisa. Međutim, kada su prisutni u djece u dobi od 3 do 12 godina, ovi znakovi imaju visoku specifičnost za akutni apendicitis. Informacije o menstrualnoj anamnezi i seksualnoj aktivnosti mogu biti od pomoći u razlikovanju ginekoloških poremećaja od upale crvuljka u postmenarhalnih djevojaka. Uobičajna ginekološka stanja uključuju mittelschmerz, ciste jajnika, ektopičnu trudnoću ili zdjelčne upalne bolesti. Unatoč svojim ograničenjima, pažljiv pregled abdomena ključan je za dijagnozu akutnog apendicitisa u djece. Pouzdan pregled zahtijeva da dijete bude mirno i suradljivo. Da bi to postigao, kliničar mora steći povjerenje djeteta, što često zahtijeva značajno strpljenje. Također je korisno provesti vrijeme uzimajući anamnezu te pregledati truh prije invazivnijih dijelova pregleda, kao što je fizikalni pregled ušiju ili ždrijela. Dijete se može prvo pregledati u položaju u kojem mu je najudobnije, kao što je krilo njegovatelja. U nekih pacijenata, stupanj boli čini fizički pregled abdomena izazovnim. Preporuča se da djeca sa sumnjom na akutni apendicitis dobiju analgeziju proporcionalnu stupnju boli, uključujući intravenske opioidne lijekove ako je potrebno. U prošlosti, analgezija za pacijente s upalom crvuljka bila je obeshrabrena zbog pogrešnog uvjerenja da će kontrola boli prikriti simptome i

uzrokovati da kliničari propuste definitivne znakove bolesti. Lokalna osjetljivost s određenom rigidnošću trbušne stijenke blizu McBurneyeve točke (koja se nalazi na otprilike jednoj trećini udaljenosti duž linije od prednje gornje ilijačne spine do pupka) najpouzdaniji je klinički znak akutnog apendicitisa. Ovaj nalaz može biti manje očit kada je slijepo crijevo u retrocekalnom, retroilealnom ili zdjeličnom položaju. Djeca s akutnim apendicitisom radije mirno leže, često sa jednom ili obje savijene noge u zglobu kuka. Općenito im nije previše neugodno sve dok ih se ne ometa. U većini bolesnika s difuznim peritonitisom zbog perforacije, javlja se generalizirana osjetljivost abdomena s određenom rigidnošću trbušne stijenke. Bol u trbuhu također se može izazvati ako se dijete zamoli da kašlje ili da skače na jednoj nozi. Pacijenti čije je slijepo crijevo u retrocekalnom, retroilealnom ili zdjeličnom položaju mogu imati manje očitu nelagodu s ovim manevrima. Iako je povratna osjetljivost također pouzdan znak iritacije peritonea, mnogi dječji kirurzi smatraju da je testiranje na nju često nepotrebno, jer je bolno u djece koja imaju akutni apendicitis, a može biti lažno pozitivna u onih koja nemaju [5, 6,7, 8, 9, 12].

1.4. Dijagnostika akutnog apendicitisa

Opstrukcija crijeva uzrokuje kolike, koje zauzvrat stvaraju slabo lokaliziranu periumbilikalnu bol u trbuhu tipičnu za rani stadij akutnog apendicitisa. Također uzrokuje širenje lumena slijepog crijeva i debljanje njegove stijenke. Intraluminalni bakterijski rast prati opstrukciju slijepog crijeva s razbijanjem mukozne barijere, bakterijskom invazijom stijenke, upalom, ishemijom i gangrenom, što na kraju može dovesti do perforacije. Bakterije uključuju uobičajenu fekalnu floru, uglavnom aerobne i anaerobne gram negativne bakterije. Najčešći su *Escherichia coli*, *Peptostreptococcus* vrste, *Bacteroides fragilis* i *Pseudomonas* vrste. Perforacija oslobađa bakterije u peritonealnu šupljinu. Perforacija se rijetko javlja u prvih 12 sati simptoma, ali je vjerojatnija s vremenom nakon toga, a postaje uobičajna nakon 72 sata. Generalizirani peritonitis se razvija ako infekciju ne ograniče crijevne vijuge i omentum. Laboratorijska ispitivanja su ograničena u njihovoj sposobnosti razlikovanja upale crvuljka od drugih uzroka boli u trbuhu. Nalazi koji se obično provode kod djece za koju se sumnja da imaju akutni apendicitis su broj bijelih krvnih stanica, diferencijalna krvna slika s izračunom apsolutnog broja neutrofila, C-reaktivni protein (CRP) i analiza urina. Kliničar bi također trebao napraviti test na trudnoću u postmenarhalnih žena kako bi pomogao u dijagnozi ektopične trudnoće i usmjerio odluke o slikanju kod pacijenata koji imaju umjeren do visok rizik od upale crvuljka. Iako nije široko dostupno, dodavanje prokalcitonina i kalprotektina uobičajnim nalazima može značajno poboljšati dijagnostiku. Kod neke djece s bolovima u trbuhu prisutna je jasna alternativna dijagnoza (npr. streptokokni faringitis, pneumonija, upalna bolest zdjelice). Ti bolesnici bi trebali dobiti specifičan tretman za temeljno stanje, a ne se podvrgnuti dijagnostičkoj procjeni za upalu crvuljka. Djeca bez boli ili osjetljivosti u desnom donjem kvadrantu mogu biti otpuštena kući s jasnim uputama skrbnicima da se vrate ako se bol pojača ili lokalizira u desnom donjem kvadrantu. Kliničar bi trebao osigurati da su njegovatelji pouzdani i da su razumjeli da dijagnoza boli u trbuhu njihovog djeteta nije postavljena, a akutni apendicitis još je uvijek moguća dijagnoza. Za djecu koja nemaju tipičnu sliku ili kod kojih se akutni apendicitis ne može klinički isključiti, slikovna metoda može biti od pomoći za postavljanje ili isključivanje dijagnoze. Ultrazvuk i CT, odvojeno ili u

kombinaciji, najčešće su korišteni modaliteti. Dokazi upućuju na to da MRI umjesto CT-a može pružiti sličnu dijagnostičku točnost na vrijeme bez izlaganja zračenju [7].

1.5. Diferencijalna dijagnoza akutnog apendicitisa

Hitno operativno liječenje može biti potrebno i u drugim stanjima u abdomenu poput opstrukcije crijeva, intestinalne malrotacije, intususcepcije, torzije jajnika, ektopične trudnoće, torzije testisa i omentuma. Većina hitnih nekirurških dijagnoza koje se mogu zamijeniti s akutnim apendicitisom obično se mogu otkriti rano u evaluaciji djece s akutnom boli u trbuhu. Međutim, ako se to ne učini, može se odgoditi hitno liječenje. Djeca s hemolitičko-uremijskim sindromom često imaju povraćanje i abdominalnu bol praćenu proljevom. Tipično je prisutna i karakteristična trijada mikroangiopatske hemolitičke anemije, trombocitopenije i akutnog zatajenja bubrega, što dovodi do brze dijagnoze. Djeca s dijabetičkom ketoacidozom obično imaju klasične simptome kao što su polifagija, polidipsija i poliurija. Kada manjak inzulina i ketoacidoza postanu značajni, razvijaju se bol u trbuhu i povraćanje zajedno s hiperglikemijom, metaboličkom acidozom, glikozurijom i ketonurijom. Primarni peritonitis obično se javlja u djece s ascitesom i kroničnim stanjima kao što su nefrotski sindrom, sistemski eritematozni lupus ili bolest jetre. Bubrežni kamenci su rjeđi od akutnog apendicitisa kod djece. U djece je česta pojava povremenih bolova u bokovima sa širenjem u trbuh i prepone, koja može biti popraćena vidljivom ili mikroskopskom hematurijom. Dijagnoza se može potvrditi spiralnim CT-om abdomena i zdjelice ili ultrazvukom. Inflamatorna bolest zdjelice obično uzrokuje difuznu bol u donjem dijelu trbuha. Bolesnici često mogu biti febrilni. Nalazi zdjelične bimanualne pretrage, gnojnog endocervikalnog iscjetka i/ili akutnog cervikalnog pomaka i osjetljivosti adneksa razlikuju upalnu bolest zdjelice od upale crvuljka. Ciste na jajnicima se obično javljaju u postmenarhalnih adolescentica i mogu uzrokovati bol u desnom donjem kvadrantu, koja može biti jaka ako je cista pukla. Infiltrat u donjim režnjevima pluća u pneumoniji može iritirati dijafragmu i uzrokovati bolove u trbuhu koji mogu oponašati nalaz upale crvuljka u djece. Kašalj, groznica, tahipneja, kreptacije pri auskultaciji i/ili smanjena zasićenost kisikom pomažu u razlikovanju upale pluća od upale crvuljka. Infekcije mokraćnog sustava mogu

uzrokovati bolove u trbuhu i povraćanje, osobito u male djece. Mala djeca sa streptokoknim faringitisom mogu imati povraćanje i bolove u trbuhu uz upalu grla. Sugestivni klinički nalazi uključuju upalu grla, osjetljive prednje cervikalne čvorove i eksudativni faringitis. Gastroenteritis se često javlja u djece mlađe od dvije godine. U zemljama bogatim resursima, virusna etiologija je najčešća, a prisutnost i količina proljeva mogu biti promjenjivi. Proljev se može javiti i u djece s akutnim apendicitisom, osobito bolesnika mlađih od pet godina. U većini slučajeva, djeca s gastroenteritisom imaju difuznu abdominalnu osjetljivost bez zaštitne ili povratne osjetljivosti. Dijagnozu gastroenteritisa treba postaviti oprezno u djece s bolovima u trbuhu i povraćanjem koja nemaju proljev. [7]

1.6. Liječenje akutnog apendicitisa

Liječenje antibioticima prije kirurške evaluacije može izmijeniti kliničke nalaze i utjecati na promjenu odluke u vezi s kirurškom skrbi u djece s upalom crvuljka. Većini pacijenata se bol povlači nakon uklanjanja crvuljka. U bolesnika čiji je početni ultrazvuk dvosmislen za dijagnozu upale crvuljka, ponovni fizikalni pregled i drugi ultrazvuk imaju dobru dijagnostičku točnost i mogu značajno smanjiti broj djece podvrgnute CT-u. Sva djeca s akutnim apendicitisom zahtijevaju primjenu tekućine prema odgovarajućem stupnju dehidracije i primjenu ciljnih antibiotika na crijevnu floru. Nakon što se stabiliziraju, većina bolesnika s ranim stadijem i svi pacijenti s uznapredovalim akutnim apendicitisom zahtijevaju hitnu operaciju apendiksa. Čimbenici rizika za perforaciju uključuju bol u trbuhu ≥ 48 sati, broj bijelih krvnih stanica $>18000/\text{mikroL}$, povišen C-reaktivni protein i promjer crvuljka $>1,1$ cm. Perforirani crvuljak povezan je sa znatno većim rizikom od morbiditeta (npr. infekcije mjesta kirurškog zahvata, paralitički ileus) i mortaliteta. Pravovremena apendektomija značajno smanjuje ove rizike i standardni je pristup još od 1890-ih. Apendektomija također omogućuje izravan patohistološki pregled preparata i dijagnozu rijetkih, ali važnih koegzistirajućih stanja kao što je karcinoidni tumor ili alternativne dijagnoze poput terminalnog ileitisa ili torzije jajnika koje mijenjaju naknadno liječenje. Ključni aspekti preoperativne skrbi za djecu s upalom crvuljka uključuju terapiju tekućinom, analgeziju i antibiotsku profilaksu. Sve identificirane abnormalnosti elektrolita

treba ispraviti prije operacije. Rehidracija se može postići davanjem bolusa od 20 mL/kg izotoničnih kristaloida sve dok se znakovi dehidracije ne povuku. Nakon što se ustanovi euvolemija, dijete treba primiti pola normalne fiziološke otopine s 10 do 20 mEq/L kalijevog klorida i treba nadoknaditi dodatne gubitke tekućine (npr. povraćanje). Kontrola boli je također sastavni dio preoperativne njege djece s akutnim apendicitisom, prije i nakon postavljanja dijagnoze. Kad god je to moguće, liječenje boli treba biti vođeno pacijentovom samoprocjenom jačine boli. Intravenski opiodi obično su najbolji izbor. Antibiotike treba primijeniti čim se postavi dijagnoza upale slijepog crijeva i najmanje 30 do 60 minuta prije nego što se napravi rez. Prihvatljivi izbori antibiotika uključuju cefoksitin, ceftriakson i ciprofloksacin i metronidazol u bolesnika alergičnih na peniciline i cefalosporine. Bolesnicima s jednostavnom upalom crvuljka nisu potrebne daljnje doze antibiotika nakon operacije. Suprotno tome, kod djece s perforiranim apendiksom treba nastaviti s liječenjem antibioticima postoperativno. Preporučuje se da se djeca s upalom crvuljka podvrgnu operaciji laparoskopskim, a ne otvorenim pristupom. Oralne tekućine se mogu uvoditi čim je dijete budno. Dijeta se može unaprijediti na krutu hranu prema toleranciji. Većina djece može otići kući u roku od 24 do 48 sati. Akutni apendicitis se smatra uznapredovalim ako se razvije perforacija ili gangrena. Apendektomija može spriječiti progresiju do sepse i septičkog šoka, a također dopušta aspiraciju gnoja iz trbušne šupljine. Infekcija rane, intraabdominalni apsces i paralitički ileus primarne su rane komplikacije apendektomije. Od pojave antibiotika za preoperativno liječenje i naglaska na ranom uklanjanju, smrtnost je vrlo rijetka. Općenito se za sve vrste akutnog apendicitisa (jednostavni, uznapredovali ili perforirani s lokalnim apscesom ili flegmonom), vrijeme otpusta temelji na kliničkom stanju pacijenta. Djeca koja su afebrilna, dobro podnose redovitu prehranu, bez bolova su ili dobro kontrolirana ne-narkotičnim analgeticima, spremna su za otpust. Djeca s jednostavnom upalom crvuljka imaju rizik od infekcije rane ili apscesa od približno 1 do 5%, ovisno o kirurškom pristupu. Do 55% djece s uznapredovalim akutnim apendicitisom ima komplikacije, kao što su infekcija, opstrukcija crijeva ili neplanirani prijem u bolnicu. Najčešće komplikacije su zarazne. Čimbenici rizika za nastanak postoperativnog apscesa uključuju stariju dob, visoki indeks tjelesne mase, povijest proljeva, vrućica na ili nakon trećeg postoperativnog dana, leukocitoza petog postoperativnog dana ili nakon njega. Infekcije koje se javljaju nakon apendektomije uključuju apscese rane, intraabdominalne apscese i zdjelične apscese. Subfrenični apscesi, koji su bili vrlo česti prije nego što smo imali učinkovite antimikrobne lijekove, sada su iznimno rijetki. Zarazne komplikacije

vjerojatnije su nakon operacije uznapredovalog akutnog apendicitisa. Uz dobru kiruršku tehniku i odgovarajuću primjenu antibiotika, apscesi se javljaju u otprilike 2 do 9% slučajeva, čak i kada je crvuljak gangrenozno promjenjen ili perforiran. Intraabdominalni i zdjelčni apscesi javljaju se u oko 5% bolesnika s upalom crvuljka. Tipični simptomi postoperativne infekcije su vrućica, nemogućnost podnošenja normalne prehrane više od tri do pet dana nakon operacije, kontinuirani gubitak težine i bol oko mjesta reza ili u trbuhu i zdjelici. Bolesnike s ovim simptomima treba odmah pregledati, po mogućnosti uz konzultaciju s kirurgom ili kirurškom službom koja je izvršila uklanjanje apendiksa. Ako fizikalnim pregledom nema očite infekcije rane, potrebno je napraviti ultrazvuk abdomena i zdjelice. Nakon što se utvrdi prisutnost apscesa, često se indicira kompjuterizirana tomografija (CT) abdomena i zdjelice kako bi se precizno definirala komplikacija i poslužiti kao vodič za izvedivost drenaže. Apscesi rane se liječe otvaranjem rane kako bi se omogućila drenaža i sekundarno cijeljenje. Većina abdominalnih i zdjelčnih apscesa može se liječiti perkutanom drenažom pod ultrazvukom ili CT nadzorom. Apscesi zdjelice, koji upućuju u rektum, mogu se liječiti transrektalnom drenažom. Disfunkcija crijeva je druga najčešća komplikacija akutnog apendicitisa. Uzroci uključuju paralitički ileus, zatvor, mehaničku opstrukciju i rijetko intususcepciju. U prvih nekoliko dana nakon uklanjanja apendiksa, crijevna disfunkcija obično je uzrokovana kombinacijom paralitičkog ileusa zbog peritonitisa i mehaničke opstrukcije zbog fibrinoznih adhezija. Većina ovih ranih crijevnih opstrukcija rješava se mirovanjem crijeva uključujući nazogastričnu sukciju i intravenske tekućine. Antibiotici također mogu biti od pomoći. Podrška parenteralnom ishranom indicirana je ako bolesnik ne može jesti dulje od pet do sedam dana. Zatvor se obično javlja kasnije od paralitičkog ileusa, često nakon pražnjenja. Više čimbenika može pridonijeti tome, uključujući smanjeni apetit, promjene u prehrani, smanjenu tjelesnu aktivnost i primjena narkotika. Obične rendgenske snimke abdomena vrlo su korisne u razlikovanju paralitičkog ileusa od zatvora. Kod paralitičkog ileusa, snimke pokazuju difuzno proširenje crijeva. Kod zatvora, u debelom crijevu može se vidjeti višak stolice i plinova s malim proširenjem tankog crijeva. U rijetkim slučajevima također može doći do intususcepcije debelog crijeva. Dijagnoza se može postaviti ultrazvukom. Obično je potrebna ponovna operacija. Mehanička opstrukcija tankog crijeva zbog postoperativnih i postinflamatornih adhezija javlja se u manje od 1% djece. Većina pacijenata koji dođu u bolnicu s potpunom opstrukcijom crijeva više od mjesec dana nakon uklanjanja apendiksa zahtijevat će laparotomiju i enterolizu. Upala slijepog crijeva nakon apendektomije se odnosi na upalu rezidualnog tkiva

slijepog crijeva mjesecima do godinama nakon apendektomije. Ovo rijetko stanje pripisuje se nepotpunoj apendektomiji gdje se nakon otvorene ili laparoskopske operacije ostavio pretjerano dugačak bataljak. Klinički nalazi slični su akutnom apendicitisu, a dijagnozu treba razmotriti kod svakog bolesnika sa bolovima u desnom donjem kvadrantu unatoč prethodnoj anamnezi apendektomije. Smrtonosne komplikacije upale crvuljka su rijetke (<0,1%). Većina smrtnih slučajeva događa se u vrlo male djece i kod onih s kompliciranom perforirajućom upalom apendiksa koji se podvrgnu operaciji prije nego što su adekvatno oživljeni ili kod kojih se razvije nekontrolirana postoperativna sepsa. [8, 9, 12, 16, 18, 23]

1.7. COVID-19 pandemija

Koronavirusi su važni uzročnici bolesti u ljudi i životinja. Krajem 2019. novi koronavirus identificiran je kao uzrok niza slučajeva upale pluća u Wuhanu, Kina. Infekcija se brzo proširila diljem svijeta. Spekter simptomatske infekcije kreće se od blage do kritične; većina infekcija nije teška. Izvješće Kineskog centra za kontrolu i prevenciju bolesti tijekom prvih mjeseci pandemije uključivalo je približno 44 500 potvrđenih infekcija i pokazalo sljedeće: blaga bolest (bez ili blaga upala pluća) prijavljena je u 81%, teška bolest (npr. s dispnejom, hipoksijom ili >50% zahvaćenosti pluća) prijavljena je u 14%, a kritična bolest (npr. s respiratornim zatajenjem, šokom ili multiorganskom disfunkcijom) prijavljena je u 5%. Slično, u izvješću o 1,3 milijuna slučajeva prijavljenih Centrima za kontrolu i prevenciju bolesti SAD-a do kraja svibnja 2020., 14% je hospitalizirano, 2% primljeno na jedinicu intenzivne njege, a 5% je umrlo. Individualni rizik od teške bolesti ovisi o dobi, popratnim komorbiditetima i statusu cijepljenja. Teška se bolest može javiti u inače zdravih osoba bilo koje dobi, ali se pretežno javlja u odraslih osoba s poodmaklom dobi ili određenim medicinskim komorbiditetom. Razdoblje inkubacije za COVID-19 općenito je unutar 14 dana nakon izlaganja, a većina slučajeva se javlja otprilike četiri do pet dana nakon izlaganja. Među pacijentima sa simptomatskim COVID-19, kašalj, mijalgije i glavobolja su najčešće prijavljeni simptomi. Ostale značajke su proljev, grlobolja i abnormalnosti mirisa ili okusa. Čini se da su blagi simptomi gornjih dišnih puteva (npr. začepljenost nosa, kihanje) češći kod varijanti Delta i Omicron. Pneumonija je najčešća ozbiljna manifestacija infekcije, koju prvenstveno karakteriziraju vrućica, kašalj, dispneja i bilateralni infiltrati na snimci prsnog koša.

Prije ulaska u zdravstvenu ustanovu, pacijente je potrebno pregledati za kliničke manifestacije u skladu s COVID-19 (npr. vrućica ili zimica, kašalj, kratkoća daha ili otežano disanje, umor, mijalgije, glavobolja, grlobolja, dispneja, anosmija/ hiposmija, kongestija ili rinoreja, mučnina, povraćanje ili proljev), povijest izloženosti COVID-19 i boravak u zajedničkom životnom okruženju s COVID-19 pozitivnom osobom. Tijekom pandemije COVID-19 većina bolnica ograničila je posjetitelje u zdravstvenim ustanovama. Zdravstveni radnici mogu biti izloženi riziku od razvoja COVID-19 infekcije nakon nezaštićenog izlaganja tijekom njege pacijenata. Podaci potvrđuju činjenicu da odgovarajuće mjere za kontrolu infekcije mogu smanjiti ovaj rizik. Zdravstveni radnici mogu prenijeti infekciju na druge pacijente. Strategije za smanjenje rizika od infekcije s COVID-19 u zdravstvenom okruženju uključuju cijepljenje zdravstvenog osoblja i pacijenata koji ispunjavaju uvjete, korištenje mjera opreza za kontrolu infekcije, rutinsko korištenje maski za lice od strane svih zdravstvenih radnika, posjetitelja i pacijenata i probir znakova i simptoma infekcije kao i moguće izloženosti [9, 10].

1.8. Utjecaj COVID-19 pandemije na zdravstveni sustav

Pandemija COVID-19 i globalni sustavni odgovor utjecali su na nepovezana medicinska i kirurška stanja. Strah u ljudi od infekcije COVID-om 19 unutar zdravstvenih ustanova može dovesti do zakašnjelog dolaska hitnih stanja u bolnicu. Velik priljev pacijenata s COVID-19 infekcijom koji zahtijevaju hitnu skrb preopteretio je bolnice diljem svijeta. Odgađanje hospitalizacije i nehitnih operacija postalo je prioritet kirurga kako bi se rasteretio zdravstveni sustav. Nije jednostavno smanjiti broj hitnih operacija bez promjene kvalitete skrbi. Akutni apendicitis je posebno stanje i njegova prevalencija navodi nas da preispitamo ovu bolest u kontekstu COVID-19 pandemije. Trenutno preporučeno liječenje akutne upale crvuljka je kirurško uklanjanje apendiksa, međutim liječenje samo antibiotskom terapijom široko je procijenjeno visokokvalitetnom alternativom liječenja. U studiji u Francuskoj opcija liječenjem antibioticima predstavila je dobru alternativu

izbora za smanjenje unutarbolničkog preopterećenja. Cilj njihove studije bio je ponuditi alternativni tretman određenim pacijentima i pod dobrim uvjetima, posebno kada je pristup operacijskoj sali ograničen ili nemoguć. Studija u Ujedinjenom Kraljevstvu došla je do sličnog zaključka pri čemu se pokazalo da je neoperativno liječenje kratkoročno sigurno i učinkovito. Prema spomenutoj studiji antibiotici bi se trebali smatrati prvom linijom liječenja tijekom pandemije. U vojnoj bolnici Okinawa u SAD-u uočeno je kašnjenje u dolasku pacijenata s akutnim apendicitisom s većom incidencijom perforacije. U epicentru izbijanja COVID-19 infekcije u New York-u nađene su više stope perforiranog crvuljka u djece u usporedbi s povijesnim kontrolama. S druge strane, u studiji u Izraelu pokazalo se značajno smanjenje broja pacijenata koji su primljeni s akutnim apendicitisom tijekom COVID-19 pandemije. Zaključeno je da je razlog tome vjerojatno uspješno liječenje blagog apendicitisa simptomatski kod kuće. U studijama u Italiji i Turskoj nisu primijetili nikakav jasan porast dijagnoze perforiranog crvuljka tijekom razdoblja COVID-19 pandemije [22-48].

2. SVRHA RADA

Cilj ovog diplomskog rada je prikazati karakteristike kirurškog liječenja akutne upale crvuljka u djece te utjecaj pandemije Covid-19 na iste.

3. MATERIJALI I POSTUPCI

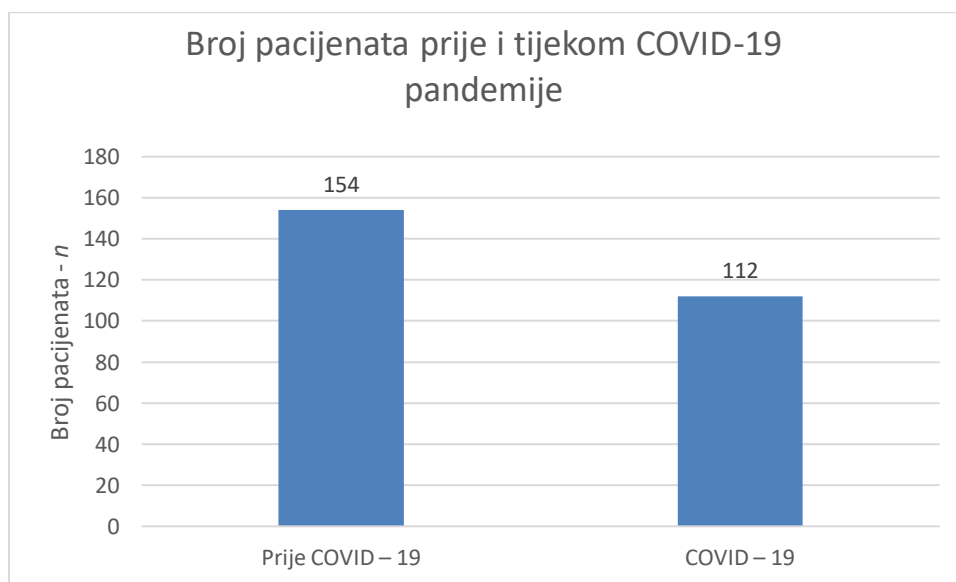
Izvedena je retrospektivna monocentrična studija koja je uključivala pedijatrijske pacijente liječene kirurški zbog sumnje na akutni apendicitis u razdoblju od 10.3.2018. – 10.3.2022. Pacijenti su podijeljeni u dvije skupine, one liječene u doba prije COVID-19 bolesti i one liječene tijekom COVID-19 pandemije. U studiju je uključeno ukupno 266 pacijenata. Podaci su prikupljeni iz bolničke baze podataka. Odobrenje je dobiveno od bolničkog etičkog povjerenstva (br. 003–05/21–1/29). Podaci izvučeni iz arhive nalaza pacijenata uključivali su demografske, kliničke i patološke karakteristike, trajanje simptoma do prijema i postoperativno trajanje boravka. Dijagnoze su bile podijeljene u 3 skupine: flegmonozna upala apendiksa, ganrenozno promjenjen apendiks i perforirani apendiks. Primarni cilj studije bio je usporedba učestalosti perforiranog crvuljka prije i tijekom COVID-19 pandemije. U prvoj skupini, bolesnici prije COVID-19 pandemije, hospitalizirani su u razdoblju od 10.3.2018. – 10.3.2020. U drugoj skupini, bolesnici iz doba COVID-19 pandemije hospitalizirani su u razdoblju od 11.3.2020. - 10.3.2022. Statističke analize provedene su koristeći MedCalc za Windows, verzija 19.4 (MedCalc Soft ware, Ostende, Belgija). Skupine pacijenata su uspoređene koristeći hi-kvadrat, Studentov t-test i Mann-Whitney. Razmatrana značajna P vrijednost je $<0,05$.

4. REZULTATI

Unutar dva razdoblja ove studije, ukupno je bilo uključeno 266 pacijenata, 154 (57,9%) u doba prije COVID-19 pandemije i 112 (42,1%) u doba COVID-19 pandemije. Srednja dob cjelokupne liječene populacije bila je 11 godina. Muški pacijenti su prevladavali (58,6%). U vremenskim razdobljima nije bilo značajnih demografskih razlika kao što je prikazano u tablici i slici 4.1.

Tablica 4.1: Usporedba demografskih podataka između dvije skupine

Varijabla	Ukupno <i>n</i> = 266	Prije COVID – 19 <i>n</i> = 154	COVID – 19 <i>n</i> = 112	<i>P</i> vrijednost
Godine, medijan (raspon)	11 (3 – 18)	11 (3 – 18)	11 (3 – 18)	0,2598
Spol, n [%]				
Muški	156 (58,6%)	85 (55,2%)	71 (63,4%)	0,2078
Ženski	110 (41,4%)	69 (44,8%)	41 (36,6%)	0,2078

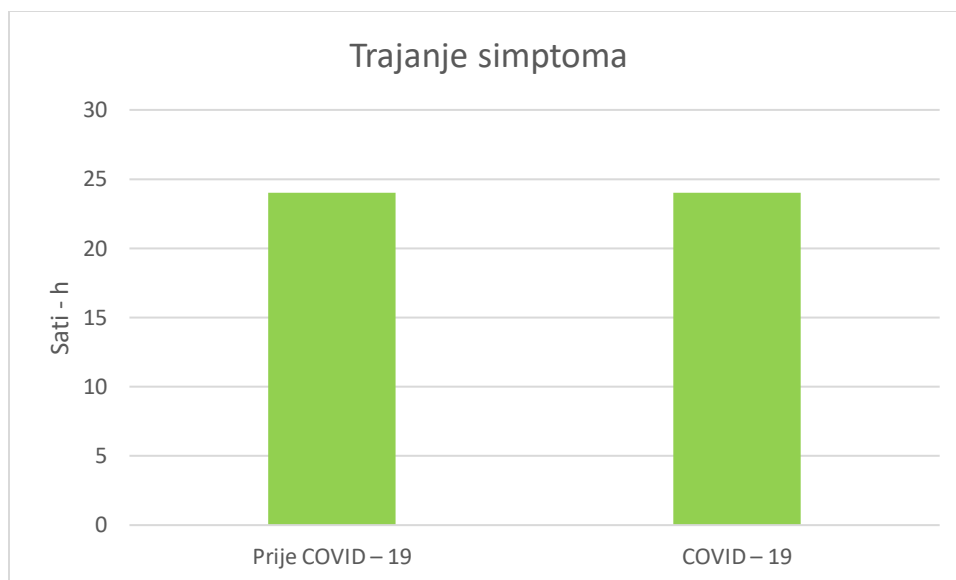


Slika 4.1: Broj pacijenata prije i tijekom COVID-19 pandemije

Medijan trajanja simptoma bio je 1 dan, bez razlike između dvije promatrane skupine. U kirurškom zahvatu nije bilo značajne razlike modaliteta liječenja (otvoreni naspram laparoskopskog) između dva razdoblja. Prosječno trajanje simptoma u svih bolesnika bilo je 24 sata. U bolesnika s težim kliničkim prikazom češće se koriste radiološke pretrage (UZ i CT). Nije pronađen porast radioloških pretraga u istraživanju između razdoblja prije i tijekom COVID-19 pandemije. Trajanje hospitalizacije je u prosjeku bilo 6 dana, a kod onih s perforacijom je bilo 7 dana. Nije pronađena značajna razlika u trajanju simptoma i u trajanju hospitalizacije prije i tijekom COVID-19 pandemije. Svi ovi podaci su prikazani u tablici i slici 4.2.

Tablica 4.2: Karakteristike liječenja pacijenata u dvije promatrane skupine

Varijabla	Ukupno	Prije COVID – 19	COVID – 19	P vrijednost
Trajanje simptoma, sati, anamnestički	24 (2-168)	24 (2-168)	24 (2-144)	0,7923
Bol u abdomenu	266 (100%)	154 (100%)	112 (100%)	1,0000
Mučnina	161 (60,5%)	87 (56,5%)	74 (66,1%)	0,1283
Proljev	36 (13,5%)	26 (16,9%)	10 (8,9%)	0,0704
Vrućica	90 (33,8%)	46 (29,9%)	44 (39,3%)	0,1169
Ultrazvuk	238 (89,5%)	134 (87%)	104 (92,9%)	0,1574
Dren	60 (22,6%)	38 (24,7%)	22 (19,6%)	0,3743
Antibiotik	225 (84,6%)	125 (81,2%)	100 (89,3%)	0,0856
Trajanje hospitalizacije	6 (3-17)	6 (3-17)	6 (3-13)	0,2032
Komplikacija	12 (4,5%)	6 (3,9%)	6 (5,4%)	0,5673

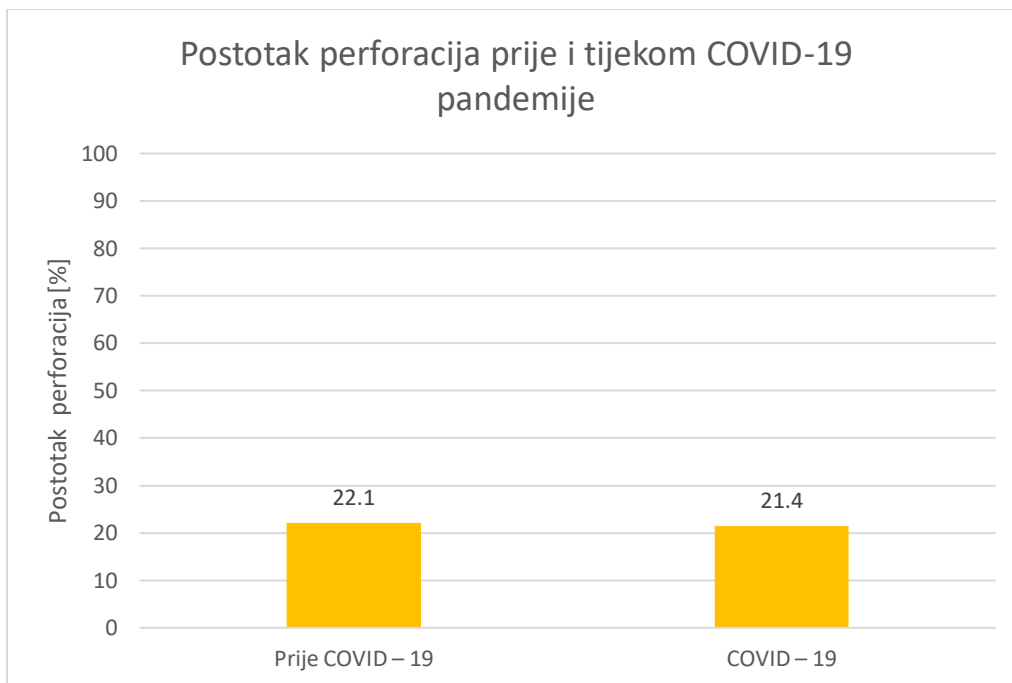


Slika 4.2: Trajanje simptoma

Naša ukupna negativna stopa apendektomije je 1,5%, prije pandemije 1,3%, a tijekom pandemije 1,8%. Ukupno je 58 pacijenata (21,8%) dijagnosticirano sa perforiranom upalom crvuljka. U eri COVID-19 pandemije, zabilježena je incidencija od 21,4% perforiranih apendicitisa, a 22,1% u eri prije COVID-19 pandemije kako je prikazano na tablici i slici 4.3.

Tablica 4.3: Vrste dijagnoza

Dijagnoze				
	Ukupno	Prije COVID – 19	COVID – 19	P vrijednost
Negativan nalaz	4 (1,5%)	2 (1,3%)	2 (1,8%)	0,9131
Appendicitis acuta phlegmonosa	147 (55,3)	83 (53,9%)	64 (57,1%)	
Appendicitis acuta gangrenosa	57 (21,4%)	35 (22,7%)	22 (19,6%)	
Appendicitis acuta gangrenosa perforativa	58 (21,8%)	34 (22,1%)	24 (21,4%)	



Slika 4.3 Postotak perforacija prije i tijekom COVID-19 pandemije

5. RASPRAVA

Glavni rezultati ovog istraživanja nisu pokazali značajnu razliku u pojavljivanju perforiranih apendiksa tijekom i prije COVID-19 pandemije. Vremensko razdoblje od pojave simptoma pa do dolaska u bolnicu nije bilo produljeno tijekom pandemije. Nije bilo promjena u kirurškim modalitetima liječenja i duljini boravka u bolnici u promatranim vremenskim razdobljima. Tijekom COVID-19 pandemije većina medicinskih centara diljem svijeta, pa tako i u Hrvatskoj, odgodilo je ili otkazalo redovite elektivne zahvate. Kirurški zahvati bili su ograničeni na hitne kirurške, onkološke ili traumatske slučajeve. Cilj je bio rasteretiti već opterećeni zdravstveni sustav. Nekoliko studija na temu akutnog apendicitisa tijekom COVID-19 pandemije jasno pokazuju da je boravak u svojim domovima zbog naredbi vlade negativno utjecao na djecu i odrasle koji su razvili upalu crvuljka tijekom pandemije COVID-19. Povećana je bila i stopa perforiranih apendicitisa, u usporedbi s razdobljem prije COVID-19. Štoviše, zapaženo je da pacijenti s perforiranim crvuljkom imaju povećanu duljinu boravka u bolnici i stopu komplikacija. COVID-19 infekciju karakterizira nepredvidiv tijek bolesti, u rasponu od asimptomatske infekcije do teških i životno opasnih stanja. Dijagnoza akutnog apendicitisa može biti izazovna tijekom pandemije COVID-19. Apendektomija je zlatni standard liječenja akutnog apendicitisa. Međutim, novije studije sugeriraju konzervativno liječenje intravenskim antibioticima kao alternativno liječenje. S druge strane, apendektomija ipak ostaje najučinkovitija i najsigurnija metoda liječenja te pruža kurativno liječenje bez rizika od recidiva. U ovoj studiji, pokazalo se da se u KBC Rijeka broj pacijenata koji su imali kliničke znakove akutnog apendicitisa smanjio kada je broj slučajeva COVID-19 infekcije počeo rasti. Razlozi tog fenomena mogu biti nejavljanje na OHBP zbog agresivne nacionalne politike socijalne izolacije u Hrvatskoj. Nadalje, prisutan je bio element zabrinutosti pacijenata zbog prijenosa COVID-19 infekcije unutar bolnice. Razlog može biti i smanjen broj turista u Hrvatskoj tijekom COVID-19 pandemije. Nije bilo značajne razlike između dvije promatrane skupine u smislu duljine prijeoperativnih simptoma, vrste operacije ili potrebe za postoperativnom peritonealnom drenažom. Postoji nekoliko mogućnosti koje bi to mogle objasniti. Neka izvješća opisuju uspješno rješavanje blagog akutnog apendicitisa kojeg pacijenti simptomatski liječe u kućnim uvjetima. Neki pacijenti su bili liječeni od strane liječnika primarne zdravstvene zaštite. Odsutstvo porasta broja kompliciranih upala crvuljka možda leži u činjenici da je liječenje u našoj bolnici pokriveno od nacionalnog zdravstvenog osiguranja i pristup nikada

nije bio ograničen, odbijen ili odgođen zbog testiranja na COVID-19. Slično našim rezultatima, postoje studije provedene u Italiji, Turskoj, Izraelu i Njemačkoj. Iako je strah od pandemije COVID-19 rezultirao odgođenom dijagnozom nekih ozbiljnih pedijatrijskih bolesti, nije dokazano povećanje težine akutnog apendicitisa čak ni u područjima teško zahvaćenih COVID-19 infekcijom u Italiji. Njemački autori također su primijetili sveukupni pad u broju nekompliciranih slučajeva apendicitisa i bez promjena u stopi perforiranih apendicitisa. Studija iz izraelskog tercijarnog centra prijavila je istu incidenciju perforiranog slijepog crijeva prije i nakon početka pandemije. Slično tome, nema povećanja broja perforacija apendiksa tijekom razdoblja pandemije ni u Turskoj. Neke studije pokazuju drugačije rezultate. Autori u Japanu su otkrili zakašnjele dolaske u bolnicu s većom učestalošću perforacije. Veće stope perforiranog apendiksa opisali su i neki američki autori, kao i studija iz siromašnog područja u Nepal. Zajednički zaključak svih autora koji izvješćuju o većoj učestalosti kompliciranih apendicitisa bio je poremećaj kontinuirane medicinske skrbi zbog krize javnog zdravstva. Jedan od razloga naših rezultata je jednaka dostupnost zdravstvenog sustava tijekom i prije pandemije. [14, 15, 16, 18, 19, 29, 34, 35]

6. ZAKLJUČAK

Nije primjećena nikakva značajna razlika u stopi komplikacija akutnog apendicitisa prije i tijekom COVID-19 pandemije u KBC Rijeka. Vremensko razdoblje od pojave simptoma pa do dolaska u bolnicu nije bilo produljeno tijekom pandemije. Nije bilo promjena u kirurškim modalitetima liječenja i duljini boravka u bolnici u promatranim vremenskim razdobljima. U kirurškom zahvatu nije bilo značajne razlike modaliteta liječenja između dva razdoblja. Nije pronađen porast radioloških pretraga u istraživanju između razdoblja prije i tijekom COVID-19 pandemije. Trajanje hospitalizacije je u prosjeku bilo 6 dana, a kod onih s perforacijom je bilo 7 dana. Nije pronađena značajna razlika u trajanju simptoma i u trajanju hospitalizacije prije i tijekom COVID-19 pandemije. Ovakav rezultat je dobiven jer, unatoč apelima vlasti, da se ne ide u bolnicu ako nije potrebno, hitna zdravstvena pomoć i dalje je ostala jednako dostupna kao i prije pandemije COVID-19.

7. SAŽETAK

Cilj studije bio je istražiti je li COVID-19 pandemija uzrokovala povećanu incidenciju kompliciranog apendicitisa zbog kasne prezentacije u bolnicu u usporedbi s razdobljem prije COVID-19 pandemije. Akutni apendicitis jedan je od najčešćih hitnih kirurških stanja. Tijekom COVID-19 pandemije došlo je do prijave zakašnjelog dolaska u bolnicu nekih hitnoća. Ukupno 266 pedijatrijskih pacijenata je u KBC Rijeka bilo podvrgnuto kirurškom liječenju zbog sumnje na akutni apendicitis od ožujka 2018. do ožujka 2022. Pacijenti su bili podijeljeni u dvije skupine: prvu skupinu činili su pacijenti koji su bili operirani prije početka pandemije COVID-19 (n=154), dok su drugu skupinu činili oni koji su išli na operaciju tijekom COVID-19 pandemije (n= 112). Primarna svrha ovog rada bila je usporedba incidencije perforacije crvuljka prije i tijekom pojave COVID-19 infekcije. Ukupno su dijagnosticirana 58 bolesnika (21,8%) sa perforacijom apendiksa. Pronađena je slaba značajnost u stopi perforiranog apendicitisa između razdoblja prije COVID- 19 (22,1%) i COVID-19 ere (21,4%). Nije uočena nikakva značajna razlika u komplikacijama akutnog apendicitisa prije i tijekom COVID-19 pandemije u KBC Rijeka.

8. SUMMARY

This study looks into the impact of the Covid-19 pandemic on the incidence of complicated appendicitis. This was performed by comparing the treatment and the hospitalization characteristics in the period before and during the Covid-19 pandemic. Acute appendicitis is one of the most common surgical conditions. In the period between March 2018 and March 2022, 266 pediatric patients have received surgical treatment due to suspicion of acute appendicitis. In this study two groups of patients were observed. One group included the data of patients who underwent surgery before the onset of the COVID-19 pandemic (n = 154), the second group consisted of those who underwent surgery during the COVID-19 pandemic (n = 112). The results show that 58 patients (21.8%) have developed and were diagnosed with the perforation. No significant difference has been noticed in the rate of perforated appendicitis between the period before COVID-19 (22.1%) and COVID-19 era (21.4%). Furthermore, no significant contrast was noticed in other complications of acute appendicitis before and during the COVID-19 pandemic at the Rijeka Clinical Hospital.

9. LITERATURA

- [1] Kahai P, Mandiga P, Wehrle CJ, Lobo S. StatPearls Publishing; Treasure Island (FL): Aug 11, 2021. Anatomy, Abdomen and Pelvis, Large Intestine.
- [2] A. Bosak Veršić, M. Šestan, I. Čepić, H. Nikolić, N. Bukvić, S. Sršen Medančić, D. Hasandić, M. Zelić: Characteristics of Acute Appendicitis before and during the COVID-19 Pandemic: Single Center Experience Dostupno na: <https://www.hindawi.com/journals/emi/2022/4541748/>
- [3] Xiang H, Han J, Ridley WE, Ridley LJ. Vermiform appendix: Normal anatomy. *J Med Imaging Radiat Oncol.* 2018 Oct;62 Suppl 1:116.
- [4] T. W. Sadler, *Langman's Medical Embryology*, 14th edition, Wolters Kluwer Health, 2018 Dostupno na: <https://drive.google.com/file/d/0B401HG1K-LDsYINwZFHUWG50OWs/view?resourcekey=0-XD8gBb2XsuzloNySirZWBw>
- [5] Poon SHT, Lee JWY, Ng KM, et al: The current management of acute uncomplicated appendicitis: Should there be a change in paradigm? A systematic review of the literatures and analysis of treatment performance. *World J Emerg Surg* 12:46, 2017. doi: 10.1186/s13017-017-0157-y
- [6] Becker T, Kharbanda A, Bachur R. Atypical clinical features of pediatric appendicitis. *Academic Emergency Medicine.* 2007;14(2):124–129. doi: 10.1197/j.aem.2006.08.009
- [7] Mary L Brandt, MD Monica Esperanza Lopez, MD, MS Acute appendicitis in children: Clinical manifestations and diagnosis
- [8] M. J. Snyder, M. Guthrie, and S. Cagle, “Acute appendicitis: efficient diagnosis and management,” *American Family Physician*, vol. 98, no. 1, pp. 25–33, 2018.
- [9] Tara N Palmore, MD Becky A Smith, MD COVID-19: General approach to infection prevention in the health care setting
- [10] Robert Harrison, MD, MPH COVID-19: Occupational health issues for health care personnel
- [11] D. Cucinotta and M. Vanelli, “WHO declares COVID-19 a pandemic,” *Acta Bio-Medica: Atenei Parmensis*, vol. 91, pp. 157–160, 2020.

- [12] Rabah R. Pathology of the appendix in children: an institutional experience and review of the literature. *Pediatr Radiol* 2007; 37:15.
- [13] S. J. Lange, M. D. Ritchey, A. B. Goodman et al., “Potential indirect effects of the COVID-19 pandemic on use of emergency departments for acute life-threatening conditions United States, January-May 2020,” *American Journal of Transplantation*, vol. 20, no. 9, pp. 2612–2617, 2020.
- [14] M. J. Snyder, M. Guthrie, and S. Cagle, “Acute appendicitis: efficient diagnosis and management,” *American Family Physician*, vol. 98, no. 1, pp. 25–33, 2018.
- [15] M. N. H. Khan, A. B. Jamal, A. Faraz et al., “Management of acute appendicitis during the COVID-19 pandemic is significantly different: a retrospective single UK hospital study,” *Journal of Multidisciplinary Healthcare*, vol. 14, pp. 2415–2420, 2021.
- [16] D. Wichmann, U. Schweizer, D. Wulff et al., “Incidence of perforated appendicitis during the COVID-19 pandemic: lessons to Be considered in the second wave,” *Journal of Gastrointestinal Surgery*, vol. 25, no. 9, pp. 2404–2406, 2021.
- [17] A. Bosak Versic, N. Glavan, N. Bukvic, Z. Tomasic, and H. Nikolic, “Does elevated urinary 5-hydroxyindole acetic acid level predict acute appendicitis in children?” *Emergency Medicine Journal*, vol. 33, no. 12, pp. 848–852, 2016.
- [18] M. Podda, C. Gerardi, N. Cillara et al., “Antibiotic treatment and appendectomy for uncomplicated acute appendicitis in adults and children,” *Annals of Surgery*, vol. 270, no. 6, pp. 1028–1040, 2019.
- [19] D. Papandria, S. D. Goldstein, D. Rhee et al., “Risk of perforation increases with delay in recognition and surgery for acute appendicitis,” *Journal of Surgical Research*, vol. 184, no. 2, pp. 723–729, 2013.
- [20] O. N. Farber, G. I. Gomez, A. L. Titan et al., “Impact of COVID-19 on presentation, management, and outcomes of acute care surgery for gallbladder disease and acute appendicitis,” *World Journal of Gastrointestinal Surgery*, vol. 13, no. 8, pp. 859–870, 2021.
- [21] P. B. Mehanathan, A. A. Edwards, and T. Robinson, “Experience of a surgeon at the emergency department during COVID-19 pandemic,” *Annals of Medicine and Surgery*, vol. 60, pp. 245–248, 2020.

- [22] M. Collard,^a Z. Lakkis,^b J. Loriau,^c D. Mege,^d C. Sabbagh,^{e,f} J.H. Lefevre,^a and L. Maggiorig, Antibiotics alone as an alternative to appendectomy for uncomplicated acute appendicitis in adults: Changes in treatment modalities related to the COVID-19 health crisis, 2020
- [23] Javanmard-Emamghissi, H; Boyd-Carson, H; Hollyman, M; Doleman, B; Adiamah, A; Lund, J N; Clifford, R; Dickerson, L; Richards, S; Pearce, L; Cornish, J; Hare, S; Lockwood, S; Moug, S J; Tierney, G M. The management of adult appendicitis during the COVID-19 pandemic: an interim analysis of a UK cohort study. 2021
- [24] Andrew W Wang, James Prieto, Daniel S Ikeda, Paul R Lewis, Emily M Benzer, Jan-Michael Van Gent Perforated Appendicitis: An Unintended Consequence During the Coronavirus-19 Pandemic, 2020
- [25] Jason C. Fisher, MD, Sandra S. Tomita, MD, Howard B. Ginsburg, MD Alex Gordon, BS, David Walker, MD, and Keith A. Kuenzler, MD Increase in Pediatric Perforated Appendicitis in the New York City Metropolitan Region at the Epicenter of the COVID-19 Outbreak, 2020
- [26] James Tankel, Aner Keinan, Ori Blich Michael Koussa Brigitte Helou, Shahaf Shay, Diaa Zugayar, Alon Pikarsky, Haggi Mazeh, Ram Spira, and Petachia Reissman The Decreasing Incidence of Acute Appendicitis During COVID-19: A Retrospective Multi-centre Study, 2020
- [27] Enrico La Pergola, Alberto Sgrò, Federico Rebosio, Daniele Vavassori, Gioglio Fava Daniela Codrich, Beatrice Montanaro Ernesto Leva, Jurgen Schleef, M. Cheli, Gloria Pelizzo, Piergiorgio Gamba, Daniele Albert and Pietro Betalli Appendicitis in Children in a Large Italian COVID-19 Pandemic Area, 2020
- [28] Sevim Turanli, Gamze Kiziltan Did the COVID-19 Pandemic Cause a Delay in the Diagnosis of Acute Appendicitis?, 2020
- [29] F. D'Urbano, N. Fabbri, M. K. Radica, E. Rossin, and P. Carcoforo, "Emergency surgery in COVID-19 outbreak: has anything changed? Single center experience," World Journal of Clinical Cases, vol. 8, no. 17, pp. 3691–3696, 2020.
- [30] Z. Gao, M. Li, H. Zhou et al., "Complicated appendicitis are common during the epidemic period of 2019 novel coronavirus (2019-nCoV)," Asian Journal of Surgery, vol. 43, no. 10, pp. 1002–1005, 2020.

- [31] G. Orthopoulos, E. Santone, F. Izzo et al., “Increasing incidence of complicated appendicitis during COVID-19 pandemic,” *1e American Journal of Surgery*, vol. 221, no. 5, pp. 1056–1060, 2021.
- [32] S. Meriç, T. VartanogluAktokmakyan, M. Tokocin, Y. E. Aktimur, N. A. Hacım, and O. B. G“ulcicek, “Comparative analysis of the management of acute appendicitis between the normal period and COVID-19 pandemic,” *UlusTravmaAcilCerrahiDerg*, vol. 27, no. 1, pp. 22–25, 2021, English.
- [33] R. Place, J. Lee, and J. Howell, “Rate of pediatric appendiceal perforation at a children’s hospital during the COVID-19 pandemic compared with the previous year,” *JAMA Network Open*, vol. 3, no. 12, Article ID e2027948, 2020.
- [34] T. D. Zaikos, E. M. Boudiab, E. C. Peshel et al., “Acute appendicitis severity during the early COVID-19 pandemic period,” *Trauma Surgery & Acute Care Open*, vol. 6, no. 1, Article ID e000809, 2021.
- [35] M. Lazzerini, E. Barbi, A. Apicella, F. Marchetti, F. Cardinale, and G. Trobia, “Delayed access or provision of care in Italy resulting from fear of COVID-19,” *1e Lancet Child & Adolescent Health*, vol. 4, no. 5, pp. e10–e11, 2020.
- [36] P. Finkelstein, O. Picado, K. Muddasani et al., “A retrospective analysis of the trends in acute appendicitis during the COVID-19 pandemic,” *Journal of Laparoendoscopic & Advanced Surgical Techniques*, vol. 31, no. 3, pp. 243–246, 2021.
- [37] L. Pan, M. Mu, P. Yang et al., “Clinical characteristics of COVID-19 patients with digestive symptoms in hubei, China: a descriptive, cross-sectional, multicenter study,” *American Journal of Gastroenterology*, vol. 115, no. 5, pp. 766–773, 2020.
- [38] K. Suwanwongse and N. Shabarek, “Successful conservative management of acute appendicitis in a coronavirus disease 2019 (COVID-19) patient,” *Cureus*, vol. 12, Article ID e7834, 2020.
- [39] J. Tankel, A. Keinan, fnm Blich et al., “)e decreasing incidence of acute appendicitis during COVID-19: a retrospective multi-centre study,” *World Journal of Surgery*, vol. 44, no. 8, pp. 2458–2463, 2020.

- [40] F. Kohler, L. Acar, A. van den Berg et al., “Impact of the COVID-19 pandemic on appendicitis treatment in Germany: a population-based analysis,” *Langenbeck’s Archives of Surgery*, vol. 406, no. 2, pp. 377–383, 2021.
- [41] E. La Pergola, A. Sgro, F. Rebosio et al., “Appendicitis in children in a large Italian COVID-19 pandemic area,” *Frontiers in Pediatrics*, vol. 8, Article ID 600320, 2020.
- [42] M. Aharoni, Y. Barash, Y. Zager et al., “Management of acute appendicitis during the COVID-19 pandemic: a single tertiary center experience,” *The Israel Medical Association Journal*, vol. 23, no. 5, pp. 269–273, 2021.
- [43] S. Turanli and G. Kiziltan, “Did the COVID-19 pandemic cause a delay in the diagnosis of acute appendicitis?” *World Journal of Surgery*, vol. 45, no. 1, pp. 18–22, 2021.
- [44] A. W. Wang, J. Prieto, D. S. Ikeda, P. R. Lewis, E. M. Benzer, and J.-M. Van Gent, “Perforated appendicitis: an unintended consequence during the coronavirus-19 pandemic,” *Military Medicine*, vol. 186, no. 1-2, pp. e94–e97, 2021.
- [45] J. C. Fisher, S. S. Tomita, H. B. Ginsburg, A. Gordon, D. Walker, and K. A. Kuenzler, “Increase in pediatric perforated appendicitis in the New York city metropolitan region at the epicenter of the COVID-19 outbreak,” *Annals of Surgery*, vol. 273, no. 3, pp. 410–415, 2021.
- [46] S. Baral, R. K. Chhetri, and N. Japa, “Comparison of acute appendicitis before and within lockdown period in COVID19 era: a retrospective study from rural Nepal,” *PLoS One*
- [47] Mary L Brandt, MD, Monica Esperanza Lopez, MD, MS, Section Editor: Jonathan I Singer, MD „Acute appendicitis in children: Management“
- [48] George A Taylor, MD, Mary L Brandt, MD, Monica Esperanza Lopez, MD, MS „Acute appendicitis in children: Diagnostic imaging“

10. ŽIVOTOPIS

Mia Šestan, rođena je 24. svibnja 1997. godine u Rijeci. Pohađala je osnovnu školu „San Nicolò“ u Rijeci. 2005. godine se upisala u Klub sinkroniziranog plivanja „Primorje aqua maris“. Nakon završenog osnovnoškolskog obrazovanja proglašena je učenicom generacije. Srednju talijansku školu je upisala 2012. godine u Rijeci. Tijekom školovanja sudjelovala je na brojnim županijskim natjecanjima. Dugogodišnja je državna prvakinja u svim disciplinama sinkroniziranog plivanja. U rasponu od 2011-2016. godine članica je Hrvatske reprezentacije u sinkroniziranom plivanju, gdje je odlazila na brojna europska i svjetska natjecanja u mlađe juniorskoj, juniorskoj i seniorskoj kategoriji. Tijekom svoje sportske karijere više puta je nagrađivana od strane kluba kao najredovitija i najuspješnija plivačica. Za studij medicine odlučila se zbog ljubavi prema znanosti i želji da čim više pomogne čovječanstvu. U toku svog studija na Medicinskom fakultetu Sveučilišta u Rijeci, aktivno je sudjelovala u radu studentskih udruga CroMSIC i FOSS, uključujući volontiranje kao studentski mentor, kontakt osoba za razmjene, plivala za fakultet te sudjelovala u raznim projektima i radionicama. Na Natjecanju kliničkih vještina 2021. godine sa svojim je timom osvojila 2. mjesto. Tijekom studiranja, obavljala je stručnu praksu u ordinaciji obiteljske medicine, Klinici za ortopediju Lovran i Klinici za kirurgiju u KBC Rijeka. Na zadnjim godinama studija volontirala je na klinikama za kirurgiju i anesteziju u KBC Rijeka. Cilj joj je i dalje se aktivno educirati, usavršavati i biti uspješan liječnik. Od stranih jezika najviše se koristi engleskim, talijanskim i španjolskim. Svoje slobodno vrijeme provodi baveći se sportom i boravkom u prirodi.