

POJAVNOST TUMORA ŽLIJEZDA SLINOVNICA U RAZDOBLJU OD 2008. DO 2018. GODINE NA ZAVODU ZA PATOLOGIJU RIJEKA

Šrajbek, Marko

Master's thesis / Diplomski rad

2019

Degree Grantor / Ustanova koja je dodijelila akademski / stručni stupanj: **University of Rijeka, Faculty of Medicine / Sveučilište u Rijeci, Medicinski fakultet**

Permanent link / Trajna poveznica: <https://um.nsk.hr/um:nbn:hr:184:841247>

Rights / Prava: [In copyright](#) / [Zaštićeno autorskim pravom.](#)

Download date / Datum preuzimanja: **2024-09-22**



Repository / Repozitorij:

[Repository of the University of Rijeka, Faculty of
Medicine - FMRI Repository](#)



SVEUČILIŠTE U RIJECI
MEDICINSKI FAKULTET
INTEGRIRANI PREDDIPLOMSKI I DIPLOMSKI
SVEUČILIŠNI STUDIJ MEDICINE

Marko Šrajbek

POJAVNOST TUMORA ŽLIJEZDA SLINOVNICA U RAZDOBLJU OD 2008. DO 2018.
GODINE NA ZAVODU ZA PATOLOGIJU RIJEKA

Diplomski rad

Rijeka, 2019.

SVEUČILIŠTE U RIJECI
MEDICINSKI FAKULTET
INTEGRIRANI PREDDIPLOMSKI I DIPLOMSKI
SVEUČILIŠNI STUDIJ MEDICINE

Marko Šrajbek

POJAVNOST TUMORA ŽLIJEZDA SLINOVNICA U RAZDOBLJU OD 2008. DO 2018.
GODINE NA ZAVODU ZA PATOLOGIJU RIJEKA

Diplomski rad

Rijeka, 2019.

Mentor rada: doc. dr. sc. Andrea Dekanić, dr. med.

Diplomski rad ocijenjen je dana _____ u/na _____

_____, pred povjerenstvom u sastavu:

1. _____

2. _____

3. _____

Rad sadrži 53 stranice, 11 slika, 58 literaturnih navoda.

ZAHVALA

Pred sam kraj svog dugogodišnjeg školovanja i pred vratima budućih izazova te kao posljednji korak svog fakultetskog obrazovanja pišem ovaj diplomski rad. Ovim putem zahvaljujem svojoj obitelji, roditeljima i sestri, koji su bili uvijek uz mene, bilo kao emotivna, bilo kao materijalna potpora. Prvenstveno zbog njih, sada završavam medicinski fakultet. Nadalje, velika zahvala mojoj mentorici, doc. dr. sc. Andrei Dekanić, za pomoć oko diplomskog rada i usađivanje ljubavi prema općoj patologiji te davanju savjeta koji su mi uvelike pomogli za lakši odabir specijalizacije. Osim toga, uvelike zahvaljujem cijeloj Katedri za opću patologiju i patološku anatomiju zbog pristupačnosti i otvorenosti. Za kraj, ovim putem zahvaljujem i svim djelatnicima Medicinskog fakulteta Rijeka, koji su mi usadili znanje kroz šestogodišnje školovanje i time mi dali mogućnost da postanem doktor medicine.

SADRŽAJ

1. Uvod.....	1
1.1 Anatomija žlijezda slinovnica	1
1.2 Histologija žlijezda slinovnica	3
1.3 Fiziologija žlijezda slinovnica.....	3
1.4 Patološke promjene u žlijezdama slinovnicama.....	4
1.5 Neoplazme.....	5
1.6 Klinički simptomi	8
1.7 Dijagnostika tumora žlijezda slinovnica	8
1.7.1. Citopunkcija vođena ultrazvukom.....	8
1.7.2. Slikovne metode dijagnostike.....	9
1.7.3. Patohistološka analiza i imunohistokemija.....	9
1.8. Liječenje tumora žlijezda slinovnica.....	10
1.8.1 Kirurško liječenje	10
1.8.2. Radioterapija.....	12
1.8.3. Kemoterapija	13
1.9. Najčešći tumori žlijezda slinovnica.....	14
1.9.1. Dobroćudni tumori.....	14
1.9.1.1. Pleomorfni adenom	14
1.9.1.2. Warthinov tumor	15
1.9.2. Zloćudni tumori	17
1.9.2.1. Mukoepidermoidni karcinom.....	17
1.9.2.2. Adenoidni cistični karcinom	20
1.9.2.3. Acioncelularni karcinom.....	21

2. Svrha rada	23
3. Materijali i metode	24
4. Rezultati	25
4.1. Raspodjela pacijenata prema spolu	25
4.2. Dobna raspodjela pacijenata.....	25
4.3. Distribucija tumora žlijezda slinovnica prema lokalizaciji	26
4.4 Analiza distribucije tumora u doušnoj žlijezdi.....	26
4.5. Raspodjela prema vrsti tumora.....	27
4.6. Raspodjela tumora prema dobroćudnosti ili zloćudnosti	27
4.7. Raspodjela prema specifičnoj lokalizaciji – strana tijela	28
4.8. Analiza tumora žlijezda slinovnica prema malignom potencijalu	29
4.9. Interpretacija vrste terapije za tumor žlijezda slinovnica.....	29
4.10. Rezultati analize pojavnosti recidiva tumora	30
4.11. Rezultati analize gradusa kod zloćudnih tumora.....	30
4.12 Rezultati analize metastaziranja i lokalizacija metastaza zloćudnih tumora.....	30
4.13. Rezultati analize zahvaćenosti limfnih čvorova	31
4.14. Rezultati analize dijagnostičkog korištenja imunohistokemije	31
4.15. Rezultati subanalize s obzirom na malignitet.....	32
4.15.1. Spol.....	32
4.15.2. Dob.....	32
4.15.3. Lokalizacija	33
4.16. Rezultati subanalize s obzirom na spol	34

5. Rasprava.....	36
6. Zaključak.....	42
7. Sažetak	43
8. Summary	45
9. Literatura.....	47
10. Životopis	53

KRATICE

ACK – adenoidni cistični karcinom

AJCC – American Joint Committee on Cancer

CT – kompjuterizirana tomografija

DNK – deoksiribonukleinska kiselina

EBV – Epstein-Barrov virus

G – *Gauge* (mjera za veličinu medicinske igle)

Gy – Grey; doza zračenja

HE – hemalaun-eozin

IBIS – Integrirani bolnički informacijski sustav

KBC – Klinički bolnički centar

LMP-1 – Latentni membranski protein-1

m. – *musculus* (mišić)

MASC – *Mammary analogue secretory carcinoma of the salivary gland*

MR – magnetska rezonanca

n. – *nervus* (živac)

PGŽ – Primorsko-goranska županija

PORT – postoperativna radioterapija

TNM – tumor, *nodus* (limfni čvor), metastaza

UZV – ultrazvuk

1. UVOD

Žlijezde slinovnice su organi, odnosno egzokrine žlijezde, smješteni oko usne šupljine i ždrijela. Kroz usnu šupljinu unosimo hranu i tekućinu te nam slina, koja je sekret spomenutih žlijezda, omogućava razmekšavanje hrane i fiziološku razgradnju hrane na manje dijelove pomoću enzima (amilaze) koji se nalaze u slini. Osim toga, slina pruža zaštitu i stalno čišćenje usne šupljine te time sprečava nastanak infekcija [1].

Po pojavnosti u našem tijelu tumori žlijezda slinovnica rijetki su. Čine svega oko 3% tumora u cijelom našem tijelu [2], dok na glavi i vratu svega 1% [3]. Mogu se ugrubo podijeliti na tumore velikih žlijezda slinovnica (parotidna žlijezda, submandibularna žlijezda i sublingvalna žlijezda) te na tumore malih žlijezda slinovnica koje su razmještene duž čitave sluznice usne šupljine i ždrijela. Tumori žlijezda slinovnica uglavnom su benignog (dobročudnog) karaktera i to u rasponu od 80 do 85% slučajeva. Najčešća pojavnost tumora jest u najvećoj žlijezdi, a to je doušna žlijezda (*glandula parotis*) [4], dok je najveća pojavnost tumora zloćudnog karaktera u malim žlijezdama slinovnicama [2]. To potkrepljuje kliničku praksu, koja se vodi uzrečicom: „što manja žlijezda, to veća vjerojatnost pojave zloćudnosti“.

1.1. Anatomija žlijezda slinovnica

Žlijezde slinovnice možemo prema veličini podijeliti na malene i velike žlijezde. Većinu slinovnica čine žlijezdice koje su smještene ispod sluznica duž usne šupljine i ždrijela. To su *gll. labiales* (smještene u sluznici usana), *gll. buccales* (smještene u sluznici obraza), *gll. molares*, *gll. palatinae*, *gll. linguales antt.* One izlučuju uglavnom u kontinuitetu, a sekret im vlaži sluznicu i čini je glatkom [1]. Sljedeća su skupina velike žlijezde slinovnice, a to su doušna žlijezda, podjezična žlijezda i submandibularna žlijezda. One se aktiviraju okusnim ili mehaničkim podražajem. Po veličini su voluminoznije, udaljenije su od usne šupljine te povezane s njom preko odvodnih kanala [7]. Po sekretu mogu biti serozne, mukozne i

mješovite. Nadalje, inervacija se odvija putem autonomnog živčanog sustava, gdje se pod utjecajem parasimpatikusa izlučuje veća količina rijetke sline, dok se pod utjecajem simpatikusa izlučuje manja količina sline, koja je gušća, zamućena i ljepljiva [1].

Doušna žlijezda najveća je žlijezda slinovnica koja se nalazi u stražnjem dijelu lica ispred i ispod uha [1]. Ona je u svom odnosu prema drugim strukturama smještena tako da se većim dijelom nalazi na vanjskoj strani donje čeljusne kosti, s time da pokriva svojim tijelom i žvačni mišić (lat. *m. masseter*). Prema makroskopskom izgledu ima nepravilan ovalan oblik. Doušna žlijezda ima nastavak koji se pruža u dubinu, odnosno u retromandibularni prostor te se zbog toga taj nastavak i zove *proc. retromandibularis* [1, 8]. Žlijezda je prekrivena fascijom (lat. *fascia parotidea*), a kroz nju prolaze razne anatomske strukture kao što su *a. carotis externa*, *v. retromandibularis*, *n. auriculotemporalis* i *n. facialis*. Bitno je znati anatomiju doušne žlijezde, jer će svaki proces koji se događa unutar nje indirektno utjecati i na okolne organske strukture [1, 8].

Podjezična žlijezda (lat. *gl. sublingualis*) veličinom je puno manja nego doušna žlijezda. Ona se nalazi u sluznici dna usne šupljine i smještena je tako da se njezino tijelo nalazi između jezika i donje čeljusti (područje gdje su smješteni donji sjekutići) [1, 9, 10]. Podjezična žlijezda ima više odvonih kanala koji odvođe sekret u usnu šupljinu. To su manji odvodni kanalići, kojih ima 10 – 20 te se nazivaju *ductus sublinguales minores*. Oni vode sav sekret iz područja stražnjeg dijela podjezične žlijezde. Glavni odvodni kanal, koji vodi većinu sekreta iz žlijezde, *ductus sublingualis major*, spaja se s glavnim odvodnim kanalom submandibularne žlijezde. Spajajući se, oni se zajedno otvaraju u istom mjestu koje se zove *caruncula sublingualis*. Taj se otvor nalazi u sluznici dna jezika, i to u *frenulumu* s obje strane [9, 10]. Podčeljusna žlijezda (lat. *gl. submandibularis*) po veličini je između doušne i podjezične žlijezde [1]. Anatomski je smještena, kako samo ime kaže, u području donje čeljusti, odnosno ispod nje. Orijentirajući se prema mišićima koji se nalaze u regiji donjeg dijela usne šupljine, mogli bismo vidjeti da se

podčeljusna žlijezda nalazi na *m. digastricusu*. Nadalje, *m. mylohyoideus* divergira tu žlijezdu na dva osnovna dijela, a to su veći, koji je površan, i manji, koji je dublji [1, 7, 9]. Odvodni kanal spaja se s odvodnim kanalom podjezične žlijezde u području *frenuluma* u sluznici dna usne šupljine i ovdje zajedno izlučuju svoj sekret [1, 9].

1.2. Histologija žlijezda slinovnica

Histološki, žlijezde slinovnice građene su od sitnih režnjica pa se može reći da imaju lobularnu građu [11]. Kada se promatra mikroskopski, doušna žlijezda alveolarna je žlijezda s dosta masnih stanica između alveola. Sekret koji alveole izlučuju je serozan [11]. Odvodni kanal doušne žlijezde, *ductus parotideus*, otvara se nasuprot 2. gornjeg kutnjaka, a mjesto gdje se otvara na sluznici jest *papilla parotidea*. Duž odvodnog kanala, na gornjem dijelu, može se naći i par režnjica koji se nazivaju *gl. parotis accessoria*, odnosno dodatni režnjici iste građe kao i doušna žlijezda [1, 8, 11].

Podjezična žlijezda histološki je, za razliku od doušne žlijezde, miješani tip žlijezde te se sastoji od alveolarne i tubularne komponente pa je stoga alveolotubularne građe. Njezin je sekret mukozan [9, 11].

Histološki, podčeljusna žlijezda, kao i gore navedene žlijezde, ima lobularnu građu. Sličnija je podjezičnoj žlijezdi, jer ima i acinusnu i tubularnu komponentu. Nadalje, sekret koji izlučuje je mješovit, no uglavnom je seroznog tipa [11, 12].

1.3. Fiziologija žlijezda slinovnica

Glavna fiziološka zadaća svih žlijezda slinovnica jest proizvodnja sline. Slina je tekući proizvod stanica unutar žlijezda slinovnica. Proizvode je serozne stanice i mukozne stanice. Obje vrste stanica izlučuju drugačiji tip sline različite funkcije. Slina je sastavljena uglavnom od vode (cca. 99%). Dnevno se luči između 500 ml i 1500 ml sline [1, 2, 11]. Doušna žlijezda proizvede

najviše sline, dok do 15% ostatka proizvedu ostale žlijezde slinovnice. Slina nastaje osmotskom prefuzijom plazme u prostor između stanica žlijezda slinovnica (intersticij), a molekule se izlučuju u slinu iz granula koje se nalaze unutar tih stanica. Nadalje, slina ima u sebi najviše kalija i karbonata, a pH sline kreće se od 6 do 7,5 [13]. U tom medijanu (specifičan pH i lučenje karbonata koji stvaraju kiselinu) život za patogene mikroorganizme nije moguć (zaštitna uloga). Uz to, u slini nalazimo enzime koji uništavaju bakterije (laktoferin, lizozim, peroksidaza i imunoglobulin A). I na kraju, slina izlučuje enzim alfa-amilazu, koji je bitan u „razbijanju“ velikih molekula ugljikohidrata na manje, što olakšava apsorpciju istih [14].

1.4. Patološke netumorske promjene žlijezda slinovnica

Različite netumorske bolesti i stanja žlijezda slinovnica, ako traju kroz duže vremensko razdoblje, mogu biti podloga bolesti, a moguć je i razvoj neoplazmi. Stoga moramo obratiti pažnju na svaki proces koji na žlijezdama slinovnicama traje duže od 3 mjeseca i pravovremeno djelovati [2].

U tablici 1. navedena su najčešća netumorska stanja žlijezda slinovnica. Smanjeno izlučivanje sline može biti i diferencijalno dijagnostički znak neoplazme, ali i posljedica radioterapije tumora žlijezda slinovnica. Nadalje, kamenci mogu začepiti odvod sline i time retrogradno uzrokovati povećanje žlijezda. [2]. Ciste žlijezda slinovnica proširenja su u odvodnim kanalićima žlijezda slinovnica, a manifestiraju se kao podsluznička oteklina [2].

Tablica 1. Netumorska stanja žlijezda slinovnica

Poremećaji funkcije	Smanjena sekrecija sline (lat. <i>xerostomia</i>), povećana sekrecija sline (lat. <i>sialorrhoea</i>), kamenci (lat. <i>sialolithiasis</i>)
Upale žlijezda slinovnica	Akutne upale (bakterijske, virusne etiologije), kronične upale (kronični sklerozirajući sialoadenitis, nekrotizirajuća sialometaplazija, Sjögrenov sindrom)

Ciste žlijezda slinovnica	Mukokela, ranula
---------------------------	------------------

1.5. Neoplazme

Patologija tih organa u pogledu novotvorina specifična je. Naime, tumori koji se mogu pojaviti u žlijezdama slinovnicama mogu biti dobroćudni ili zloćudni [2, 4]. Kao što je bilo napomenuto u prijašnjem odjeljku, klinička praksa nalaže da što je žlijezda manja, to je veća vjerojatnost da će se u takvoj žlijezdi pojaviti zloćudni tumor. No, tumori u ovim organima su u najvećem slučaju dobroćudnog karaktera te se najčešće pojavljuju u najvećoj žlijezdi, a to je doušna žlijezda [4, 14, 16, 26]. Kao što je rečeno, pojavnost tih vrsta tumora poprilično je rijetka, no zanimljivo je da je najveća incidencija pojave zloćudnih tumora žlijezde slinovnica utvrđena u Hrvatskoj [17]. Etiologija nastanka tih tumora još nije potpuno utvrđena, no smatra se da veliku ulogu ima nekoliko čimbenika. Najveću ulogu imaju okolišni faktori, mikroorganizmi i genetski faktor [4]. U okolišne faktore spadaju djelovanje zračenja na tijelo. Naime, u području glave i vrata postoje mnoge neoplazije, kao što su primjerice rak grkljana, rak usne šupljine, rak jezika itd., u čije standardno liječenje spada radioterapija. Iradijacijsko zračenje tih tumora djeluje tako da uzrokuje anatomsku i fiziološku promjenu stanica žlijezda slinovnica i uzrokuje propadanje stanica (nekrozu) ili promjene na razini DNK-a [18, 31]. Zanimljiva je i činjenica da su osobe zaposlene u frizerskim salonima podložne razvoju tumora žlijezda slinovnica zbog toga što se u tvarima za uljepšavanje nalaze razni mutageni koji utječu na promjenu mitoze u stanicama koje se brzo dijele (kao što su acinusne i mukozne stanice žlijezda slinovnica) [19, 39]. Druga stavka jesu mikroorganizmi, a u prvom redu EBV (Ebstein-Barrov virus). Pokazalo se da postoji korelacija s povišenom incidencijom nastanka limfoepitelijalnog karcinoma i EBV-a. EBV ima ključnu ulogu u aktivaciji onkogenog LMP-1 koji je odgovoran za nastanak limfoepitelijalnog karcinoma [18]. Genetika ima vrlo važnu ulogu u nastanku svih tumora pa tako i tumora žlijezda slinovnica. Na primjer, nedavno otkriven MASC (*mammary analogue*

secretory carcinoma), jest karcinom niskog gradusa žlijezda slinovnica koji dijeli ista morfološka i biološka svojstva sa sekretornim karcinomom dojke. Ovdje se javlja translokacija gena [20].

Klasifikacija se tumora žlijezda slinovnica (tablica 2) izmijenila, proširila se otkrivanjem novih podtipova tumora posljednjih dvadesetak godina.

Klinički i patološki stadij tumora žlijezda slinovnica (tablica 3) određuje se klasifikacijom TNM: T (tumor), određuje veličinu tumora; N (eng. *nodules* – limfni čvorovi), prisutnost metastaza u obližnje ili udaljene limfne čvorove; M (metastaza), udaljene metastaze [21, 22].

Tablica 2. Klasifikacija tumora žlijezda slinovnica

Benigni epitelni tumor	Maligni epitelni tumor
Pleomorfni adenom	Mukoepidermoidni karcinom
Warthinov tumor	Adenoid cistični karcinom
Mioepiteliom	Acinocelularni karcinom
Onkocitom	Polimorfni adenokarcinom
Bazocelularni adenom	Karcinom svijetlih stanica
Kanalikularni adenom; ostali duktalni adenomi	Bazocelularni adenokarcinom
Sebacealni adenom	Sebacealni adenokarcinom
Limfadenom	Intraduktalni adenokarcinom
Cistadenom	Onkocitni karcinom
<i>Sialoadenoma papilliferum</i>	Karcinom odvodnih kanalića
Duktalni papilom	Adenokarcinom
	Mioepitelni karcinom
	<i>Carcinoma ex pleomorphic adenoma</i>
	Slabo diferenciran karcinom
	Karcinosarkom
	Karcinom pločastih stanica
Tumori mekih tkiva	Limfoepitelni karcinom
Hemangiom	Sialoblastom
	Hematolimfoidni tumori
	<i>Hodgkin lymphoma</i>
	Limfom difuznih velikih B-stanica
	Limfom B-stanica

Tablica 3. prikazuje klasifikaciju stadija tumora žlijezda slinovnica prema AJCC-u iz 2018. [21, 22].

Tablica 3. Stadij tumora žlijezda slinovnica prema AJCC-u (2018.) [21]

AJCC-ev stadij	Stadij prema TNM-u	Opis
0	Tis; N0; M0	U ovom stadiju tumorske stanice pripojene su uz unutarnji lumen odvodnih kanalića; nema ni tumorski stanica u limfnim čvorovima, ni udaljene metastaze.
I	T1; N0; M0	Tumor veličine 2 cm. Nije probio dublja meka tkiva. Nema ni metastaza, ni širenja u limfne čvorove.
II	T2; N0; M0	Tumor veći od 2 cm, a manji od 4 cm. Nije probio dublja meka tkiva. Nema ni metastaza ni širenja u limfne čvorove.
III	T3; N0; M0	Tumor je veći od 4 cm i probio je dublja meka tkiva. Nema ni metastaza ni pozitivnih limfnih čvorova.
	T0, T1, T2, T3; N1; M0	Tumor bilo koje veličine; probio u dublja meka tkiva. Proširio se u 1 limfni čvor s iste strane te taj čvor nije veći od 3 cm. Nema metastaza.
IV a	T4a; N0 ili N1; M0	Tumor bilo koje veličine, koji raste u okolne strukture (kosti, živac, uho), bez pozitivnih limfnih čvorova ili 1 pozitivan limfni čvor na istoj strani veličine do 3 cm. Bez metastaza.
	T0; T1; T2; T3; T4a; N2; M0	Tumor ima sve prijašnje značajke, no zahvaćeni limfni čvor može biti na istoj strani gdje i tumor veličine od 3 do 6 cm (N2a); na istoj strani gdje je tumor ali veći od 6 cm (N2b); može biti na suprotnoj strani ili na istoj strani te je zahvaćeno više limfnih čvorova (N2c); bez metastaza.
IV b	T (bilo koji); N3; M0	Tumor bilo koje veličine, koji se proširio u limfni čvor koji je veći od 6 cm, ali tumor nije probio taj limfni čvor (N3a); ili je limfni čvor veći od 3 cm, ali je tumor probio taj limfni čvor (N3b); ili se tumor proširio i na limfne čvorove suprotne strane tumora i probio ih (N3b); nema metastaza.

	T4b; N (bilo koji); M0	Tumor probija bazu lubanje ili okolne koštane strukture ili okružuje karotidnu arteriju; ne mora imati zahvaćene limfne čvorove; nema metastaza.
IV c	T (bilo koji); N (bilo koji); M0	Tumor bilo koji veličine, koji je probio okolne strukture; može, ali i ne mora zahvaćati limfne čvorove; prisutne udaljene metastaze u okolne organe.

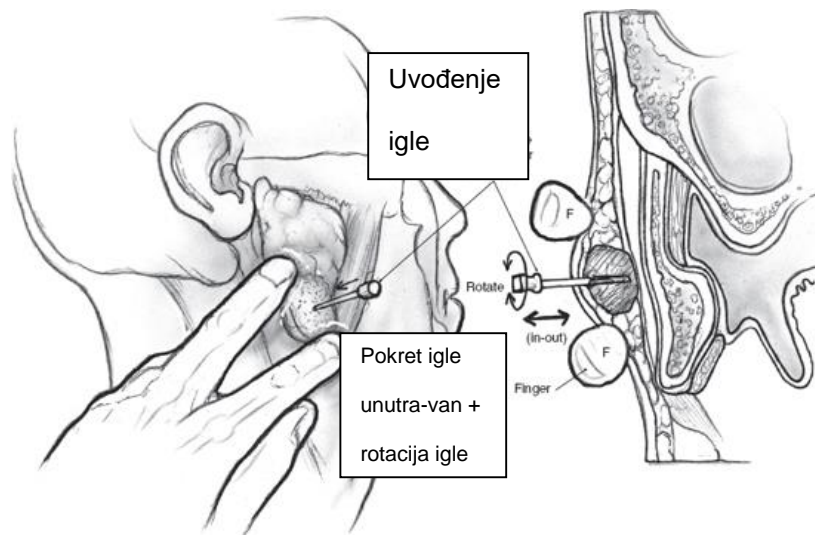
1.6. Klinički simptomi

Najuočljiviji je simptom u fizikalnom pregledu bezbolni čvor žlijezda, koja se najčešće pojavljuje na vratu ili licu. Ovakva promjena može ukazivati na upalnu reakciju, ali i na neoplastični proces [23]. Nadalje, pacijent osjeća bol, može imati gubitak apetita i otežano gutati, s vremenom se pojavljuje gubitak na težini, a može se javiti i noćno znojenje. Skup tih simptoma može ukazivati na neoplazmu [23].

1.7. Dijagnostika tumora žlijezda slinovnica

1.7.1. Citopunkcija vođena ultrazvukom

Jednostavna i brza metoda za dijagnostiku tumora žlijezda slinovnica je citopunkcija vođena ultrazvukom. Minimalno traumatizira tkivo, a obično ne uzrokuje komplikacije. Izvodi se bez anestezije, sa 25 G iglom koja se umeće u središnji dio tvorbe [24]. Postupak se ponavlja dva ili tri puta, a sadržaj se odmah mikroskopira. Svrha ove dijagnostičke metode jest utvrditi da li je tvorba reaktivna, benigna ili maligna [24]. Ovisno o nalazu, dalje se planiraju vrsta i tijek liječenja.



Slika 1. Prikaz tehnike uvođenja igle za citopunkciju uz kontrolu ultrazvuka

Preuzeto s: <https://pocketdentistry.com/atlas-of-salivary-gland-surgery/>

1.7.2. Slikovne metode dijagnostike

Slikovne metode koje se u daljnjem dijagnostičkom postupku mogu koristiti su MR i CT. Njihova upotreba ovisi o mogućim kontraindikacijama kod pacijenata. Ipak, više se koristi MR, jer pomoću njega možemo lakše utvrditi i tumore manjih dimenzija te dobro prikazati odnos tumora i okolnih struktura [3].

1.7.3. Patohistološka analiza i imunohistokemija

Materijal u vidu odstranjene žlijezde ili žlijezde s okolnim strukturama stiže u patohistološki laboratorij, gdje se po protokolu pregledava. Opisivanjem uzoraka (orijentacijom i mjerenjem u tri dimenzije), tuširanjem rubova resekcije uzoraka, materijal se serijski preuzima u za to predviđene kazete. U daljnjem laboratorijskom postupku materijal se priprema za rezanje na stakalca i standardno oboji tehnikom hemalaun-eozin (HE). Kao takav stiže patologu na gledanje. U dijagnostiku tumora spadaju i specifična bojenja kao što su histokemijska i imunohistokemijska bojenja. Upotreba imunohistokemije, da bi se procijenili odgovarajući stanični markeri koji definiraju specifični fenotip, omogućila je dobivanje važnih

dijagnostičkih, prognostičkih i prediktivnih informacija neophodnih za klasifikaciju i diferencijaciju pojedinih tumora [25]. S obzirom na to da su tumori žlijezda slinovnica rijetki (incidenija iznosi 0,5 – 2 na 100 000 stanovnika) [4], ova nam metoda uvelike olakšava dijagnostiku. Prema literaturi Toshitaka Nagato i sur., imunohistokemijski markeri koji se najčešće upotrebljavaju su pan-citokeratin (CK), CK7, CK14, SMA (alfa-glatki mišićni aktin), kalponin, MSA (aktin specifičan za mišić), p63, CK14, vimentin i GFAP (glijalni fibrilarni kiseli protein), HER2/neu. Također se koriste prognostički markeri kao što su: Ki-67 i p53 (dobri markeri za dijagnozu kod razlučivanja benignog ili malignog tumora). Kod karcinoma koji je nastao iz ponavljajućeg dobroćudnog pleomorfog adenoma izrazito je aktivan HER2/neu. Ovdje se još navodi i alfa amilaza, koja je pozitivna kod acinocelularnog karcinoma. Uz navedene imunohistokemijske markere koji se koriste, na Zavodu za patologiju također se mogu primijeniti i protutijela za citokeratine kao npr. CK7 i CK14.

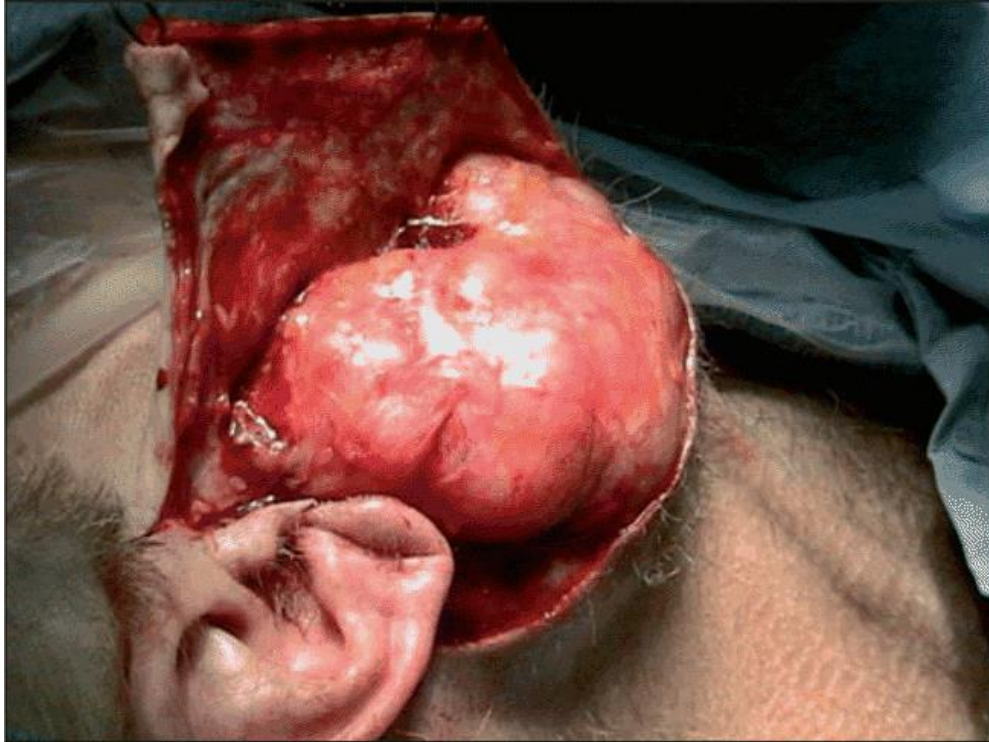
1.8. Liječenje tumora žlijezda slinovnica

Liječenje tumora žlijezda slinovnica ovisi o procjeni stanja pacijenta te patološkom i kliničkom stadiju tumora. Danas za sve tumore postoje protokoli liječenja koji podrazumijevaju kirurško liječenje, radiološko liječenje i kemoterapiju.

1.8.1. Kirurško liječenje

Kirurško se liječenje temelji na djelomičnom ili potpunom odstranjenju tumora zajedno sa žlijezdom (slika 2) a katkada i pripadajućim limfnim čvorovima ako su zahvaćeni tumorom [6, 16, 26]. Doušna žlijezda, kao najveća žlijezda slinovnica, ima puno načina operacije, ovisno o tome kako je tumor zahvaća [28]. Paroidektomija, ili odstranjenje tkiva, doušne žlijezde može biti parcijalna ili totalna [27, 28]. Parcijalna paroidektomija provodi se kod tumora koji su benigni, dobro diferencirani ili niskog stadija po klasifikaciji AJCC-a (0, I, II) [21]. Prilikom

parcijalne paroidetomije pažljivo se pristupa *n. facialisu* zbog toga što se taj sedmi moždani živac grana u tkivu doušne žlijezde i daje svoje ogranke za inervaciju u području lica. Da se ne bi ošteti živac, pažljivo se provodi disekcija živca da se očuvaju sve njegove funkcije. Ako je tumor po klasifikaciji TNM-a T3 ili T4 [21], provodi se totalna paroidetomija. Odstranjujemo cijelu doušnu žlijezdu i po potrebi i okolne strukture, kao što je *n. facialis* ako je zahvaćen tumorskim stanicama. Kod malignih tumora doušne žlijezde (klasifikacija AJCC-a III, IV a, IV b i IV c) [21] provodi se i disekcija vrata zbog toga da se odstrane pozitivni limfni čvorovi i metastaze u okolnim tkivu oko žlijezde te da se poveća uspješnost preživljavanja [6]. Podčeljusnoj žlijezdi te ostalim malim žlijezdama slinovnice pristupa se na drugačiji način, odnosno provodi se potpuno odstranjenje žlijezda [4]. Kod podčeljusne žlijezde, ukoliko imamo benigni tumor ili dobro diferencirani zloćudni tumor niskog stadija, utoliko ćemo odstraniti cjelokupnu žlijezdu [4]. Ako imamo tumor visokog stadija prema AJCC-u, te je slabo diferenciran, tada provodimo, uz totalnu resekciju podčeljusne žlijezde, i resekciju ostalih okolnih struktura, a to su najčešće mišići (*m. digastricus*, *m. mylohyoideus*) [29]. Kod malih (*minor*) žlijezda slinovnica koje se nalaze po cijeloj sluznici usne šupljine i ždrijela kirurški pristupamo tako da odstranimo sve te žlijezde u sluznici do kosti, a resekcija kosti i ostalih struktura radi se kod višeg maligniteta i kod metastaza [27, 28].



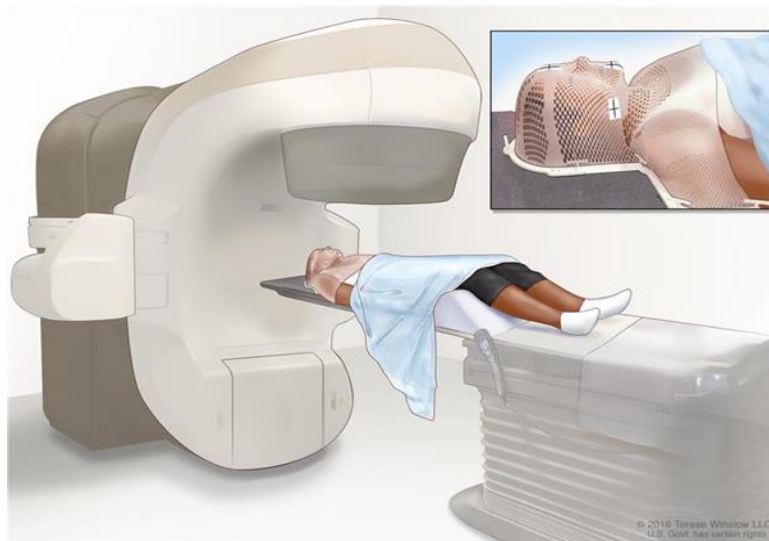Slika 2. Intraoperativni prikaz odstranjivanja tumora zajedno s cijelom doušnom žlijezdom

Preuzeto s: <https://www.enttoday.org/article/salivary-gland-malignancies-diagnosis-and-treatment-of-a-rare-and-challenging-cancer/?singlepage=1&theme=print-friendly>

1.8.2. Radioterapija

Radioterapija je, uz kirurgiju, metoda koja se najčešće primjenjuje u liječenju tumora žlijezda slinovnica. Razlikujemo primarnu radioterapiju, adjuvantnu radioterapiju te postoperacijsku radioterapiju [4, 16, 27, 29]. Primarna se terapija daje kod pacijenata koji imaju inoperabilan tumor (M1) ili druga stanja koja su prerizična za operaciju (opće loše stanje, imunodeficijantan pacijent) i tada se izlažu dozama zračenja od 60 do 70 Gy. Ti pacijenti općenito imaju izuzetno lošu prognozu [4, 29]. PORT je vrsta radioterapije pri kojoj se pacijent izlaže zračenju nakon kirurškog zahvata (slika 3). Pacijent se izlaže postradijacijskom zračenju kada je tumor velik (T3 ili T4), kada su zahvaćeni limfni čvorovi (N1), kada se tijekom operacije tumor nije u

potpunosti odstranio ili tumor ima tendenciju vraćanja (rekurentni tumor). Nadalje, PORT će se koristiti i kada je došlo do invazije tumora u okolna tkiva. PORT produljuje petogodišnje preživljavanje pacijenata te u kombinaciji s kirurškom operacijom čini standard u liječenju neoplazmi žlijezda slinovnica [6]. Adjuvantna terapija je radioterapija kao dodatak kirurškom liječenju, koja se provodi kod tumora niskog stadija (T1, T2). U nekim se istraživanjima pokazalo da ne produžuje petogodišnje preživljavanje pacijenta [6].



Slika 3. Prikaz radioterapije tumora žlijezda slinovnica u anatomskom području glave i vrata

Preuzeto s: <https://www.cancer.gov/types/head-and-neck/patient/adult/salivary-gland-treatment-pdq>

1.8.3. Kemoterapija

Uz kirurško zračenje i radioterapiju primjenjuje se i kemoterapija, u kojoj su najčešće primjenjivani kemoterapeutici doksorubicin, cisplatina i 5-fluorouracil. Kemoterapija je ovdje više palijativnog karaktera. Ona se primjenjuje sistematski jer se koristi kod pacijenata koji imaju udaljene metastaze. Dužina preživljavanja s primjenom kemoterapije ili bez nje ista je pa takva vrsta terapije pogoduje ponajviše smanjenju boli i poboljšanju kvalitete života [4].

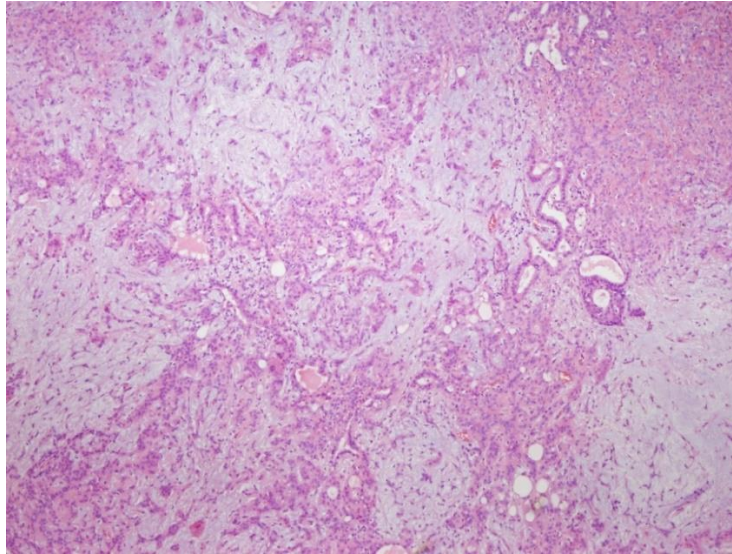
1.9. Najčešći tumori žlijezda slinovnica

Tumori žlijezda slinovnica mogu biti dobroćudni ili zloćudni. Benigne ili dobroćudne tumore žlijezda slinovnica možemo klasificirati kao adenome, a adenome dijelimo na pleomorfni adenom (lat. *adenoma pleomorpha*), Warthinov tumor (lat. *cystadenoma lymphomatosum papillare*) te ostale adenome u koje spadaju onkocitomi, mioepiteliomi i adenom bazalnih stanica [2]. Svi se benigni tumori javljaju u kasnijoj životnoj dobi, poslije petog desetljeća. Najbolje je za upamtiti „pravilo 80%“ (80% svih tumora žlijezda slinovnica nalazi se u doušnoj žlijezdi; 80% tumora doušne žlijezde jest benigno; 80% benignih tumora doušne žlijezde jest pleomorfni adenom) [28].

1.9.1. Dobroćudni tumori

1.9.1.1. Pleomorfni adenom (*tumor mixtus*) dobroćudni je tumor s mjestom predilekcije doušne žlijezde i to u površnom režnju. To je tumor koji se najčešće javlja u sklopu neoplazmi žlijezda slinovnica. Javlja se u rasponu od 40 do 60% svih tumora žlijezda slinovnica (u 85% slučajeva u doušnoj žlijezdi), starijoj životnoj dobi i češći je u žena [16]. Pleomorfni adenom je, solidan, čvrst tumor okružen kapsulom. Na prerezu kroz tumor vidi se lobularna građa sa svjetlijim i tamnijim, dijelom cističnim područjima [2,14]. Sporadično može izuzetno brzo rasti i to može biti znak malignosti [32]. Histološki se vidi inkapsulirani tumor građen od epitelnih i mioepitelnih stanica poredanih u tračke, otočiće i tubule a okruženi su miksoidnom, hijalinom i hondroidnom stromom (slika 4), koju stvaraju mioepitelne stanice. Na površini tumora nalazi se fibrozna kapsula [33, 34]. Dijagnostika se postavlja fizikalnim nalazom, slikovnim metodama i patohistološkom analizom. Liječenje se provodi kirurški, odnosno odstranjivanjem tumora zajedno s površinskim režnjem doušne žlijezde. Recidiv tumora je moguć i po nekim se

autorima kreće u rasponu od 20 do 40 % [58], dok pojedini navode povratak bolesti čak i do 50% [16].



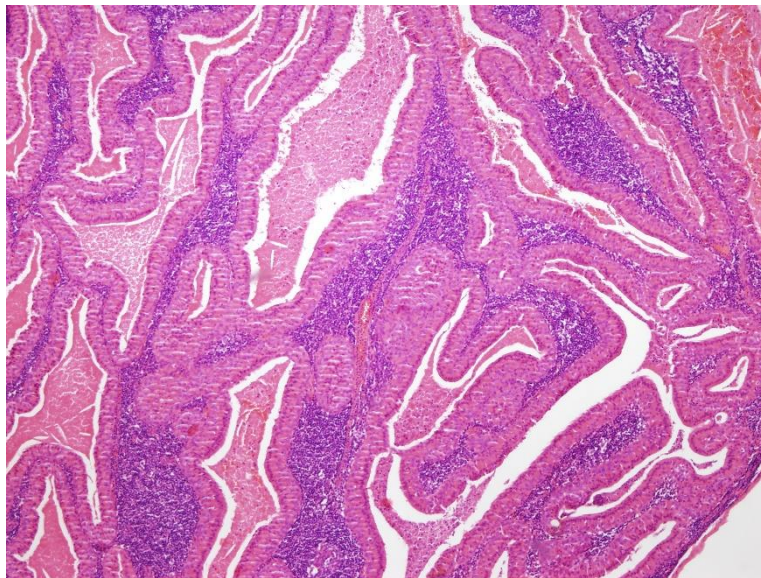
Slika 4. Pleomorfni adenom

Na slici se vidi dio tumora građen od tubula i tračaka epitelnih stanica koje su okružene obilnom miksoidnom stromom (povećanje 40, HE)

Izvor: arhivski materijal Klinike za patologiju i citologiju KBC-a Rijeka

1.9.1.2. Warthinov tumor (lat. *cystadenoma lymphomatosum papilliferum*) je drugi najčešći dobroćudni tumor žlijezda slinovnica (od svih tumora, na njega otpada 10%) i taj se tumor u svim slučajevima pojavljuje u području doušne žlijezde, a moguće je i bilateralno pojavljivanje [2, 14, 35]. Uobičajeno ga vidamo u starijoj populaciji (iznad pedesete godine života) te je povećana incidencija kod pušača te kod osoba s komorbiditetom (tuberkuloza) [35]. Njegova pojavnost je češća u muškaraca. Makroskopski, oni su vrlo karakteristični, sastoje se u osnovi od epitelnih elemenata koji oblažu razgranate cistične ili pukotinama slične prostore neposredno ispod kojih se nalazi dobro razvijeno limfoidno tkivo koje katkada oblikuje germinativne centre (slika 5). Epitel je dvoredan površinskim slojem pravilno poredanih

visokih uskih epitelnih stanica ispod kojih se nalaze manje uočljive kuboidne ili poligonalne mioepitelne stanice [2]. Cilindrične stanice prema lumenu su izrazito acidofilne i imaju značajke onkocita. Dijagnoza se postavlja na temelju kliničke slike, MR ili CT te patohistološkom analizom uzorka. Terapija je kirurška, odnosno odstranjenje cijelog tumora zajedno sa čahurom. Prognoza je odlična, sa oko 2% pojave ponovnog javljanja tumora. Recidivna stopa od oko 10% pripisuje se nekompletnom odstranjenju tumora, multicentričnosti. Maligna je transformacija rijetka (oko 1%) i dvojbeno [14, 35, 36].



Slika 5. Warthinov tumor

Detalj tumora građen od resičastih formacija obloženih kuboidnim epitelom. Stromu tumora tvori obilno limfoidno tkivo (povećanje 40, HE)

Izvor: arhivski materijal Klinike za patologiju i citologiju KBC-a Rijeka (povećanje 40, HE)

1.9.2. Zloćudni tumori

Zloćudni tumori žlijezda slinovnica u malo se slučajeva pojavljuju u području velikih žlijezda slinovnica, a govori se oko 15% pojavnosti svih zloćudnih tumora u području velikih žlijezda slinovnica. Ali s obzirom na sve to, u malim žlijezdama slinovnicama koje se nalaze u sluznici usne šupljine i ždrijela, mogućnost pojavnosti je i do 50% [37]. Ovdje ćemo opisati najčešće tipove zloćudnih tumora te njihovu grubu podjelu.

Tablica 4. Prikaz zloćudnih tumora žlijezda slinovnica

Maligni epitelni tumori	<i>Carcinoma acinocellulare, Carcinoma adenoides cysticum, Carcinoma mucoepidermoides (MEC), Carcinoma in adenoma pleomorpha</i>
Maligni neepitelni tumori	Mezenhimalni tumori
Maligni limfomi	Primarni ili sekundarni limfomi
Sekundarni tumori	Metastaze melanoma usne šupljine ili planocelularnog karcinoma

1.9.2.1. Mukoepidermoidni karcinom (MEC) je najčešći maligni tumor žlijezda slinovnica. Iako se najčešće pojavljuje u osoba koje imaju između 40 i 50 godina, može se pojaviti i kod mlađih osoba (mlađi od 30 godina) [38]. Najčešće se pojavljuje u doušnoj žlijezdi i to u 40% slučajeva, dok se u manjem postotku pojavljuje u podčeljusnoj i podjezičnoj žlijezdi. No, kao što je bilo rečeno, pojavnost je veća u malim žlijezdama slinovnicama i to najviše u palatinalnoj regiji [2, 14]. Tumor je spororastuća, bezbolna masa pričvršćena za podlogu (nije pomičan). Nadalje, zbog svog infiltrativnog rasta zahvaća okolne strukture, uključujući i *n. facialis* te uzrokuje niz kliničkih simptoma kao što su: neuropatija, disfagija, *trismus*, bol u uhu. Tumor može biti relativno dobro ograničen u odnosu na okolne strukture. Iako su spororastući i bezbolni, svi imaju maligni potencijal, a stopa preživljavanja ovisi o stupnju diferencijacije. Smatra se da

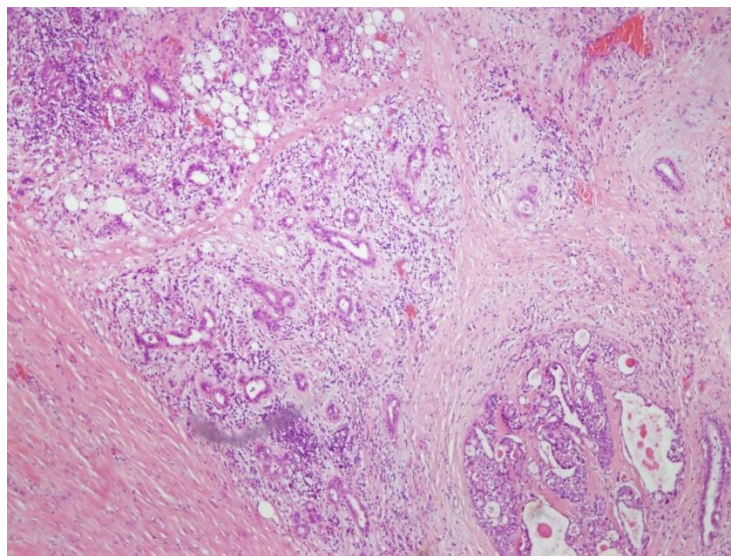
ovaj tumor nastaje od pluripotentnih rezervnih stanica izvodnih kanalića slinovnica zbog čega je tumor građen od tri vrste stanica: prijelazne, epidermoidne i mukozne stanice [38, 42, 43]. Histološka slika može biti vrlo različita, ali karakteristično sadrži varijabilan omjer triju tipova stanica, a koje mogu formirati cistične, kribriformne i solidne nakupine (slika 6). U odnosu na histološku sliku moguće je odrediti očekivano biološko ponašanje karcinoma. Stoga je nužno stupnjevati svaki dijagnosticirani tumor. Primjenjuje se više načina određivanja stupnja malignosti mukoepidermoidnog karcinoma, od kojih se najčešće koristi semikvantitativno bodovanje 5 histoloških parametara (tablica 5), čijim se zbrojem svaki tumor svrstava u MEC niskog, srednjeg ili visokog stupnja [38, 40, 41, 42, 43].

Tablica 5. Kriteriji za određivanje gradusa tumora (Brandwein, 2001.) [43]

Patohistološke značajke	Bodovi
Cistične formacije	2 (< 25%)
Invazija u živac	3
Nekroza	3
≥ 4 mitoze u HPF	3
Atipija jezgara	2
Oblik koji tvore maligne stanice (otočići)	2
Invazija u limfne žile	3
Invazija u kosti	3
Gradus tumora	Ukupni zbroj
Mali	0 – 4
Srednji	5 – 6
Visok	7 +

Ako su u tumoru pretežno prisutne vrčaste stanice, možemo reći da će taj tumor imati manji maligni potencijal. Sljedeće je gledanje specifičnosti pomoću kojih određujemo koliko će tumor biti zloćudan. To su: anaplazija stanica, patološke mitoze, hiperkomazija jezgre, omjer jezgre i

stanice ide u korist jezgre, nekroza, krvarenje, stanice su nepravilnog oblika i bez pravilnog rasporeda. Ako uz to imamo puno više epidermoidnih stanica, koje će biti u nakupinama i tvoriti oblike poput otočića ili tračka, možemo reći da će takav tumor imati veći malignitet. Dijagnoza se postavlja na temelju kliničke slike te MR-a i CT-a. Nadalje, biopsiju uzimamo za patohistološku dijagnostiku (osim kod *gl. parotis*), a radi se tako da se uvodi igla pod nadzorom ultrazvuka. Terapiju čine kirurško odstranjivanje tumora te šira resekcija okolnih organa i limfnih čvorova kod tumora s većim gradusom. Kod tumora s nižim gradusom, može se izvesti samo resekcija tumora, no kod tumora s visokim gradusom provest će se i radikalna disekcija limfnih čvorova vrata.. Prognoza kod pacijenta s ovim karcinomom ovisi o kliničkom stadiju, histološkom gradusu tumora i adekvatnosti kirurškog zahvata [18]. Općenito tumori niskog stupnja malignosti imaju vrlo dobru prognozu, za razliku od MEC-a visokog stupnja malignosti kod kojeg se u 50 – 80% slučajeva razvijaju recidivi ili metastaze (Ellis i Auclair, 2008).



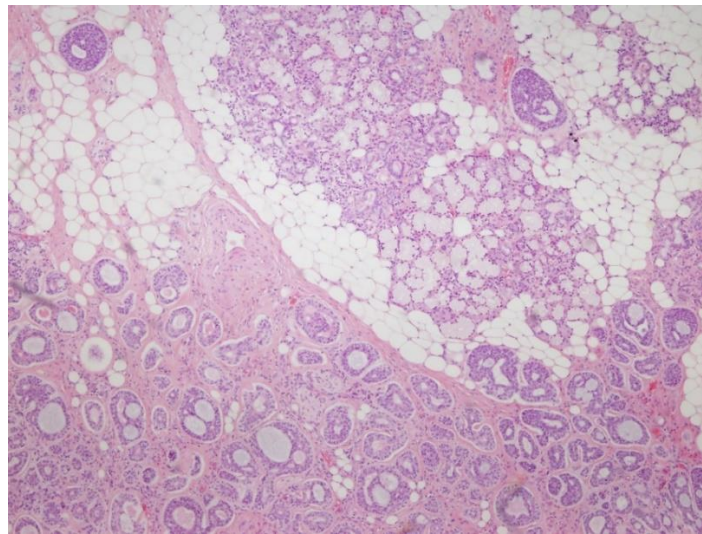
Slika 6. mukoepidermoidni karcinom

Tumor građen od cističnih formacija obloženih poligonalnim atipičnim epitelnim stanicama. U pojedinim se vidi mucin (povećanje 20, HE)

Izvor: arhivski materijal Klinike za patologiju i citologiju KBC-a Rijeka

1.9.2.2. Adenoidni cistični karcinom rijedak je maligni tumor žlijezda slinovnica. Kao i ostali maligni tumori, najčešće se javlja u malim žlijezdama slinovnicama i to do 20% [2]. U velikim žlijezdama slinovnicama javlja se do 5%. Pojavljuje se u starijoj životnoj dobi (oko šezdesete godine). Veća je tendencija pojavnosti u žena te u osoba koje konzumiraju duhan. Etiologija ovog tumora nepoznata je, no smatra se da glavnu ulogu u njegovoj pojavnosti ima i inaktivacija gena p53 (tumor-supersorski gen) [18, 44, 45]. Makroskopski, tumor je čvrsta bezbolna masa koja sporo raste. Taj tumor može uzrokovati poremećaje okolnih organskih struktura pa tako prilikom invazije tumora u živac *n. facijalisa* može izazvati parezu živca i izrazitu bol (perineuralna invazija). Nadalje, ako raste prema oku, može uzrokovati zastoj u optjecanju suze i razvoj infekcija. Ako raste u ždrijelu, može uzrokovati poremećaj otežanog disanja i govora [45]. Patohistološki, ovaj je tumor izgrađen od epitelnih i mioepitelnih stanica. Te su stanice raspoređene tako da epitelne stanice čine unutarnji sloj, a mioepitelne stanice tvore vanjski sloj kružnih oblika koji nalikuju duktusima. Po obliku koje te stanice poprimaju, možemo razlikovati kribriformnu (slika 7), duktalnu i solidnu komponentu. ACK-tumori koji imaju solidnu komponentu imaju lošiju prognozu, prvenstveno zbog više stope pojavnosti recidiva i metastaza. Kribriformna i duktalna komponenta ovog tumora imaju bolju prognozu, jer će takav tumor imati sporiji rast te postoji mala vjerojatnost za recidiv i širenje po cijelom tijelu. Prostori koje formiraju tumorske stranice ispunjeni su bazofilnim materijalom [2, 14]. Dijagnoza se postavlja na temelju kliničke slike te biopsije tumora za patohistološku analizu (osim kod doušne žlijezde gdje izvodimo citopunkciju). Terapija je kirurško uklanjanje tumora i postoperativna radioterapija. Kemoterapija je palijativne prirode i najviše se primjenjuju kod tumora koji je dao udaljene metastaze. Prognoza ovog tumora jako je zanimljiva. Naime, u petogodišnjem preživljavanju postoci se kreću i do 80% preživljavanja, no s obzirom na to da ovaj tumor ima izuzetnu rekurentnu narav te da se širi perineuralno i limfogeno, pojavnost

recidiva i metastaza nam daje manji postotak preživljavanja u rasponu od 15 godina te ona pada na 45% [18, 44, 45].



Slika 7. adenoidni cistični karcinom

Dio žlijezde slinovnice s tubularnim i kribriformnim formacijama (povećanje 40, HE)

Izvor: arhivski materijal Klinike za patologiju i citologiju KBC-a Rijeka

1.9.2.3. Acinocelularni karcinom je rijedak karcinom, koji se u 10 % slučajeva pojavljuje u velikim žlijezdama slinovnicama dok se oko 30 % pojavljuje u malim slinovnicama. Osim u doušnoj žlijezdi u kojoj zauzima oko 2% svih novotvorina sklon je pojaviti se u nepčanim žlijezdama [14, 46]. Najčešće se javlja u starijoj životnoj dobi (iznad 60-te godine) kao spororastuća bezbolna masa koja kasno daje simptome, tek kada zahvati okolne strukture. Budući da je sklon perineuralnom rastu klinički se prezentira kao parestezija i motorička disfunkcija područja kojeg inervira dotični živac. Stoga je perineuralna invazija njegova bitna dijagnostička karakteristika. Regionalne metastaze su rijetke ali su udaljene, hematogene metastaze koje su moguće niz godina nakon postavljanja dijagnoze bitno obilježje njegovog biološkog ponašanja. Patohistološki, tumor je građen od duktalnih epitelnih stanica koje stvaraju kribriformne formacije, a zatvaraju različito velike cistične prostore ispunjene eozinofilnim materijalom histokemijski pozitivan na periodičnu kiselinu Schiff (PAS) koja je dokaz postojanja

polisaharida (glikogena) [46, 47, 48]. Dijagnoza se postavlja na temelju kliničke slike, MR-a ili CT-a, te biopsijom pod kontrolom ultrazvuka. Klinički se radi o radiosenzitivnom tumoru kod kojeg se dobar učinak postiže kombinacijom kirurškog liječenja i radioterapije. Prognoza pacijenata s ovim tumorom, s obzirom na njegovo biološko ponašanje, kratkoročno je dobra, dok je dugoročno neizvjesna [47, 48].

2. SVRHA RADA

U ovom radu usredotočit ćemo se na pojavnost tumora žlijezda slinovnica u vremenskom rasponu od 2008. do 2018. godine na Zavodu za patologiju Kliničkog bolničkog centra Rijeka. Potonja vrsta tumora relativno je rijetka na području Republike Hrvatske, stoga je cilj pružiti epidemiološki pregled ove tematike te dodatne subanalize s obzirom na dob, spol, lokalizaciju, malignitet, metastaze, vrstu i ishod liječenja.

3. MATERIJALI I METODE

U istraživanje su bili uključeni pacijenti s tumorima žlijezda slinovnica dijagnosticiranim od 1. siječnja 2008. do 31. prosinca 2018. u Kliničkom bolničkom centru Rijeka te koji su bili dijagnosticirani na Zavodu za patologiju i patološku anatomiju. Istraživanje je provedeno retrospektivno. U njega je bilo uključeno sveukupno 96 pacijenata. Od 96 pacijenata, 90 ih je imalo dobroćudni tumor žlijezda slinovnica, a 6 pacijenata imalo je dijagnosticiran maligni tumor žlijezda slinovnica. Svi podaci bili su prikupljeni iz sustava IBIS (integrirani bolnički informacijski sustav), medicinske dokumentacije pacijenata te iz elektroničkog sustava Kliničkog zavoda za patologiju i patološku anatomiju. Prikupljeni podaci obrađeni su u programima Microsoft Excel (Microsoft Office), Statistica v13.3 (StatSoft Inc., Tulsa, Oklahoma, United States) i MedCalc v12.1.3 (MedCalc Software bvba, Ostend, Belgium). Kategoričke varijable prikazane su apsolutnim i relativnim frekvencijama, dok su vrijednosti brojčanih varijabli prikazane mjerama središnjice i raspršenja. Za usporedbu dobi, između skupine ispitanika s benignim tumorima u odnosu na skupinu s malignim tumorima, korišten je Mann-Whitneyjev test. Hi-kvadrat (χ^2) test korišten je za usporedbu frekvencija. Kolmogorov-Smirnovljev (K-S) test korišten je za procjenu normalnosti raspodjele. Razina statističke značajnosti procijenjena je na p vrijednost < 0.05 .

4. REZULTATI

4.1. Raspodjela pacijenata prema spolu

Ukupno ispitanika: $n = 96$

Spol:

Muški ($n = 40$; 41.7%)

Ženski ($n = 56$; 58.3%)

U provedenom istraživanju na ispitanoj skupini od 96 pacijenata pri KBC-u Rijeka u desetogodišnjem razdoblju (2008. – 2018.) utvrđeno je da je od 96 pacijenata njih 40 bilo muškog spola, a njih 56 bilo je ženskog spola. Iz navedenog se vidi da je više ispitanika bilo ženskog spola (58.3%).

4.2. Dobna raspodjela pacijenata

Varijabla je pokazala pravilnu distribuciju po K-S testu (Kolmogorov-Smirnov test).

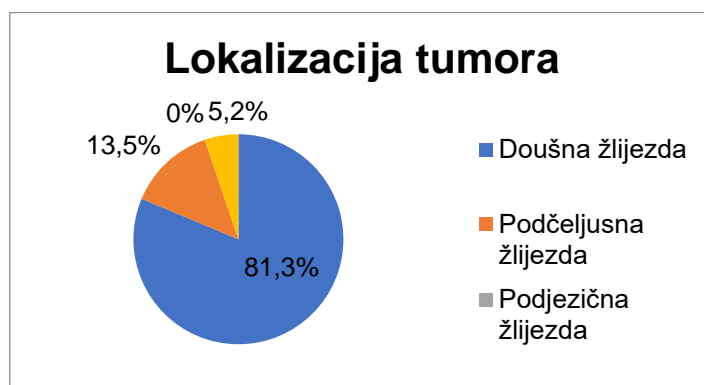
$\bar{X} \pm SD$ (aritmetička sredina \pm standardna devijacija) 58.4 ± 17.4 godina

Mlađi od 25 godina ($n = 3$; 3.1%)

Raspon dobi za ispitanike sa zloćudnim tumorom (min = 66 godina; max = 99 godina)

Rezultati istraživanja pokazuju da je prosječna dob ispitanika bila ~58 godina. Ujedno od 96 ispitanika, njih troje bilo je mlađe od 25 godina, što čini 3.1% svih ispitanika. Raspon dobi za ispitanike sa zloćudnim tumorom pokazao je da se svi ispitanici koji imaju zloćudni tumor žlijezda slinovnica ($n = 6$) nalaze u rasponu dobi od 66 godina do 99 godina.

4.3. Distribucija tumora žlijezda slinovnica prema lokalizaciji



Slika 8. Grafički prikaz lokalizacije tumora s obzirom na žlijezdu

U ovoj se analizi prikazuje distribucija tumora žlijezda slinovnica prema lokalizaciji. Od četiriju žlijezda slinovnica najviše se tumora pojavljuje unutar doušne žlijezde (n = 78; 81.3%), zatim slijedi podčeljusna žlijezda (n = 13; 13.5%). Na trećem su mjestu po pojavnosti male žlijezde slinovnice (n = 5; 5.2%). U podjezičnoj se žlijezdi nije pojavio ni jedan tumor (n = 0; 0%).

4.4 Analiza distribucije tumora u doušnoj žlijezdi

Subanaliza za parotidu (n = 78):

1a – površna regija (n = 48; 61.5%)

1b – retromandibularna regija (n = 11; 14.1%)

1c – retroaurikularna regija (n = 4; 5.1%)

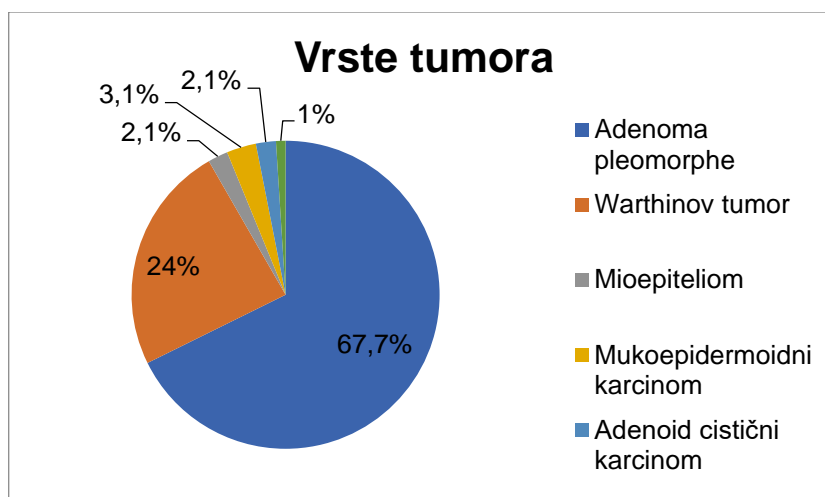
1d – donji pol (n = 14; 18.0%)

1e – perimandibularna regija (n = 1; 1.3%)

S obzirom na to da je doušna žlijezda slinovnica koja je bila najviše zahvaćena tumorima žlijezda slinovnica, valjalo je odrediti gdje se, s obzirom na anatomsku topografiju te žlijezde, najčešće pojavljuje tumor na samoj žlijezdi. Doušna je žlijezda bila podijeljena u pet regija (1a – površna regija; 1b – retromandibularna regija; 1c – retroaurikularna regija; 1d – donji pol; 1e – perimandibularna regija). Rezultati istraživanja pokazuju nam da se tumori žlijezda slinovnica

(bez obzira na vrstu) najviše pojavljuju u površnoj regiji tumora (n = 48; 61.5%). Također je potrebno napomenuti da je druga najčešća pojavnost na doušnoj žlijezdi na donjem polu (n = 14; 18.0%).

4.5. Raspodjela prema vrsti tumora



Slika 9. Grafički prikaz distribucije prema vrsti tumora u ispitanj skupini

Provela se analiza vrste tumora u ispitanj skupini od 96 pacijenata (n = 96). Od toga 90 ispitanika ima dobroćudni tumor, a 6 ispitanika zloćudni tumor. Utvrdilo se da je najčešći tumor bio *adenoma pleomorphe* (n = 65; 67.7%). Drugi po redu bio je Warthinov tumor (n = 23; 24.0%). Slijedi mukoepidermoidni karcinom, kao najčešći zloćudni tumor u ispitanj skupini (n = 3; 3.1%). Nakon toga adenoidni cistični karcinom (n = 2; 2.1%) kao zloćudni tumor i mioepiteliom (n = 2; 2.1%) kao benigni tumor imaju jednaku pojavnost. Na kraju, najrjeđi je acinocelularni karcinom (n = 1 ; 1.0%).

4.6. Raspodjela tumora prema dobroćudnosti ili zloćudnosti

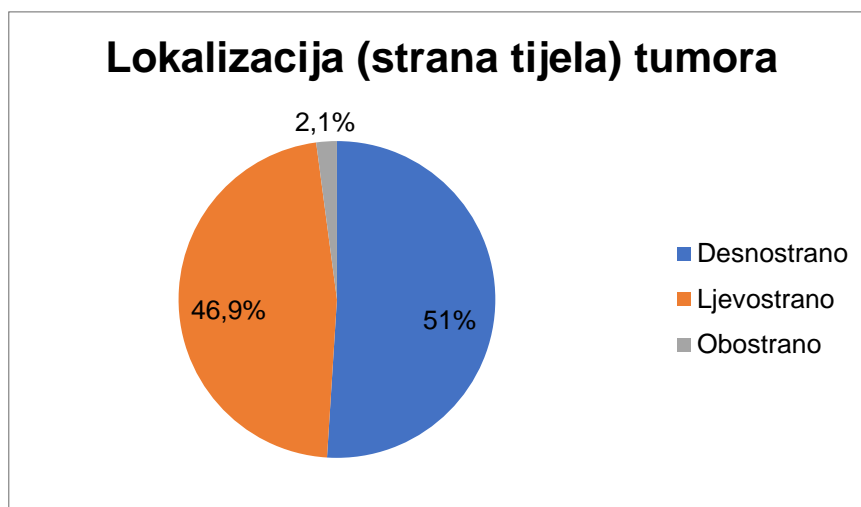
Tablica 6. Raspodjela tumora prema dobroćudnosti ili zloćudnosti

Za benigne (n = 90)	Za maligne (n = 6)
---------------------	--------------------

1 (n = 65; 72.2%)	4 (n = 3; 50.0%)
2 (n = 23; 25.6%)	5 (n = 2; 33.3%)
3 (n = 2; 2.2%)	6 (n = 1; 16.7%)

U tablici 6. prikazani su rezultati podjele tumora. Nakon što smo iz prijašnje analize utvrdili da od ukupnog broja ispitanika njih 90 ima benignan tumor napravila se detaljnija podjela u kojoj se utvrdilo da su, gledajući samo benigne tumore (n = 90), najčešći od njih (1) *adenoma pleomorpha* (n = 65; 72.2%); (2) Warthinov tumor (n = 23; 25.6%); (3) mioepiteliom (n = 2; 2.2%). Isto se napravilo i s malignim tumorima. Gledajući samo njih (n = 6), utvrdilo se da najčešću pojavnost kod malignih tumora imaju (4) mukoepidermoidni karcinom (n = 3; 50.0%); (5) adenoid cistični karcinom (n = 2; 33.3%) i (6) Acinocelularni karcinom (n = 1; 16.7%).

4.7. Raspodjela prema specifičnoj lokalizaciji – strana tijela



Slika 10. Grafički prikaz raspodjele pojavnosti tumora prema strani tijela

U ovoj se analizi utvrdila pojavnost tumora s obzirom na stranu tijela. U obzir su se uzeli svi tumori bez obzira na malignost (n = 96) i utvrdilo se da je na desnoj strani najveća pojavnost (n = 49; 51.0%), potom na lijevoj strani (n = 45; 46.9%) i na kraju obostrana pojavnost (n = 2; 2.1%).

4.8. Analiza tumora žlijezda slinovnica prema malignom potencijalu

0 (n = 85; 88.5%)

1 (n = 5; 5.2%)

2 (n = 6; 6.3%)

(0 – nema potencijal; 1 – benigni tumor koji ima potencijal; 2 – zloćudni tumor s malignim potencijalom)

U ovoj analizi gledao se maligni potencijal svih tumora (n = 96). Od toga, 85 ispitanika koji su imali tumor nije imalo maligni potencijal, a 5 ispitanika koji su imali dobroćudan tumor žlijezda slinovnica imalo je maligni potencijal. Svi ispitanici sa zloćudnim tumorom (n = 6) imaju maligni potencijal.

4.9. Interpretacija vrste terapije za tumor žlijezda slinovnica

Kirurški zahvat:

da (n = 96; 100%)

ne (n = 0; 0%)

Radioterapija za ispitanike sa zloćudnim tumorom:

da (n = 5; 83.3%)

ne (n = 1; 16.7%)

u ovom se istraživanju htjela prikazati vrsta terapije tumora žlijezda slinovnica. Svi ispitanici (n = 96) podvrgnuli su se kirurškoj terapiji pri kojoj se odstranila cijela žlijezda zajedno s tumorom (kao što je slučaj kod svih tumora koji su se pojavili u podčeljusnoj žlijezdi i u malim žlijezdama slinovnicama) ili dio te žlijezde (*lobus*) zajedno s tumorom. Na KBC-u Rijeka se postoperativnom zračenju podvrgnulo 5 zloćudnih tumora (83,3%).

4.10. Rezultati analize pojavnosti recidiva tumora

Recidiv za sve:

da (n = 5; 5.2%)

ne (n = 91; 94.8%)

Kod analize recidiva, odnosno ponovnog vraćanja tumora, u analizu tog podatka uzeli su se svi ispitanici (n = 96). Od toga, troje je ljudi (n = 5) imalo recidiv primarnog tumora, a ostalih 91 nije. Svi tumori koji su imali recidiv bili su *adenoma pleomorphe*.

4.11. Rezultati analize gradusa kod zloćudnih tumora

Tablica 6. Prikaz gradusa za ispitanike sa zloćudnim tumorom (1 – nizak gradus; 2 – srednji gradus; 3 – visoki gradus)

Gradus za ispitanike sa zloćudnim tumorom
1 (n = 3; 50.0%)
2 (n = 1; 16.7%)
3 (n = 2; 33.3%)

U ovoj su se analizi uzeli u obzir samo zloćudni tumori (n = 6). Od njih, tri su maligna tumora imala nizak gradus (50.0%). Jedan je tumor imao srednji gradus (16.7%), a dva maligna tumora imala su visok gradus (33.3%).

4.12 Rezultati analize metastaziranja i lokalizacija metastaza zloćudnih tumora

Metastaze za zloćudne:

da (n = 6; 100%)

ne (n = 0; 0%)

Lokalizacija metastaza za zloćudne:

1 (n = 3, 50.0%)

2 (n = 3, 50.0%)

U ovoj analizi prikazali su se rezultati metastaziranja zloćudnih tumora, odnosno jesu li bile prisutne metastaze (da/ne). Druga analiza prikazuje lokalizaciju metastaza. 1 – lokalne metastaze (živac, mišić, kost, okolni organ); 2 – udaljene metastaze (udaljeni organi). Rezultati su pokazali da svi maligni tumori u ovoj analizi imaju metastaze (100%), dok tri tumora imaju lokalne metastaze (50.0%), a tri imaju metastaze u udaljene organe (50.0%).

4.13. Rezultati analize zahvaćenosti limfnih čvorova

Tablica 7. Prikaz zahvaćenih limfnih čvorova. (0 – nisu zahvaćeni; 1 – reaktivno promijenjeni; 2 – zahvaćeni)

Limfni čvorovi:	
Za benigne (n = 90):	Za maligne (n = 6):
0 (n = 87; 96.7%)	0 (n = 2; 33.3%)
1 (n = 0; 0%)	1 (n = 4; 66.7%)
2 (n = 3; 3.3%)	2 (n = 0; 0%)

U ovoj analizi pokazala se zahvaćenost ili reaktivnost posebno u skupini benignih tumora i posebno u malignih tumora. U benignih tumora (n = 90) tumorske stanice nisu zahvatile limfne čvorove, dok su dva tumora bila reaktivno promijenjena (3.3%). U malignih tumora (n = 6), bila su zahvaćena četiri limfna čvora (66.7%), dok dva tumora nisu imala zahvaćene limfne čvorove (33.3%).

4.14. Rezultati analize dijagnostičkog korištenja imunohistokemije

Imunohistokemija:		
Za sve (n = 96):	Za benigne (n = 90):	Za maligne (n = 6):
n = 2 (2.1%)	n = 1 (1.1%)	n = 1 (16.7%)

O ovoj se analizi gledalo za koliko se tumora koristila imunohistokemijska dijagnostika. Utvrdilo se da se sveukupno koristila u dva tumora od ukupnog broja ispitanika (n = 96). Od toga, u dijagnostici benignih tumora (n = 90), koristila se jednom (1.1%), a u dijagnostici zloćudnih tumora (n = 6) koristila se također jednom (16.7%).

4.15. Rezultati subanalize s obzirom na malignitet

U ovom istraživanju usporedili smo podskupine s obzirom na malignitet. Stoga smo postavili dvije temeljne grupe (benigni naspram malignih tumora) i vršili subanalizu između određenih skupina s obzirom na spol, dob, recidiv i lokalizaciju.

4.15.1. Spol

Muški (n = 40; 44.4%, naspram n = 0; 0%)

Ženski (n = 50; 55.6%, naspram n = 6; 100%)

$$\chi^2 = 4.516$$

$$**p = 0.034**$$

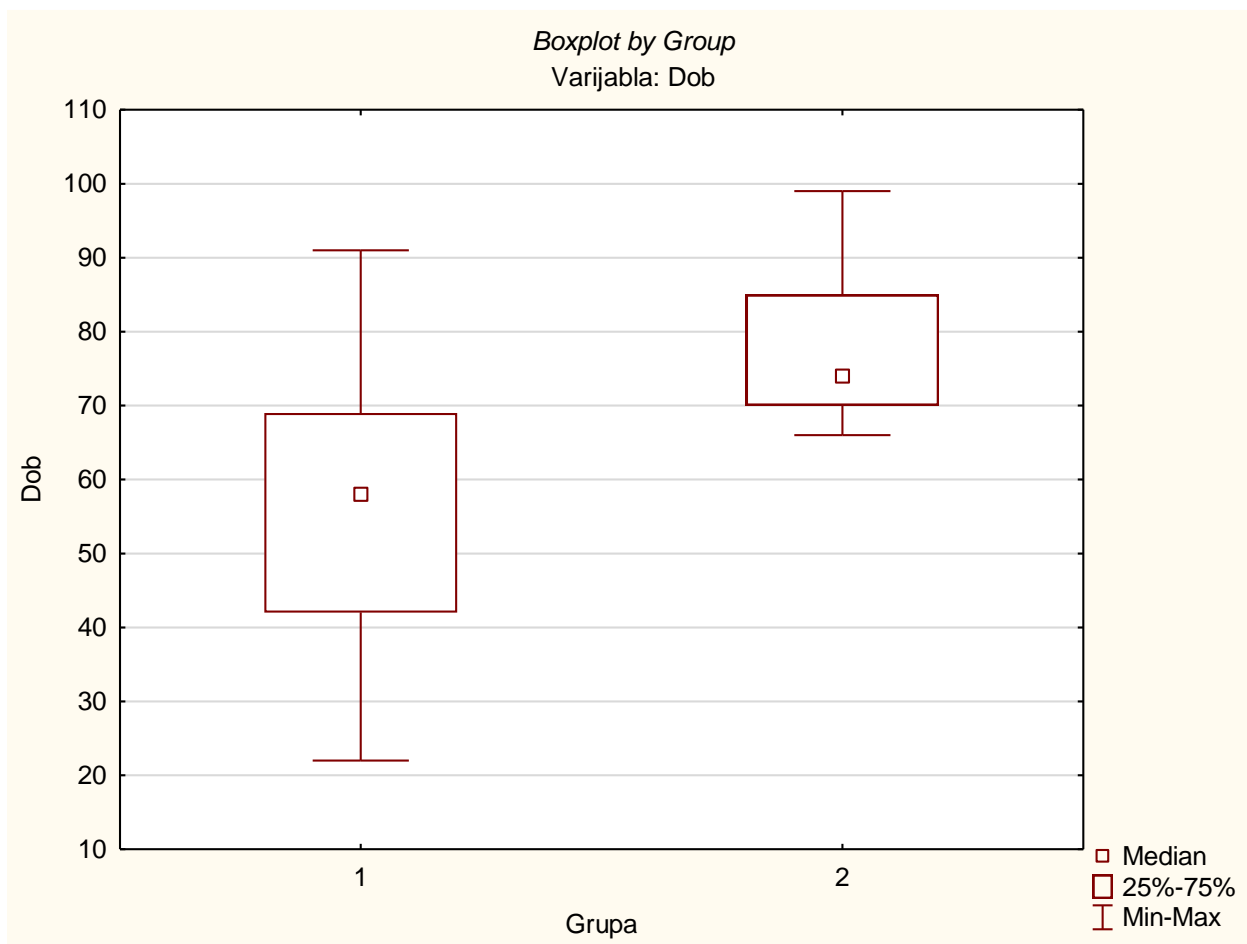
Za korištenje ove subanalize koristio se χ^2 -test (hi-kvadrat). Temeljem toga, p je manji od 0.05 (p = 0.034), što znači da je statistički značajno više muškaraca u skupini benignih tumora nego u skupini malignih tumora. Isto tako, statistički je značajnije više ženskih osoba u skupini malignih tumora nego u skupini benignih tumora.

4.15.2 Dob

57.0 ± 17.0 godina naspram 78.0 ± 12.1 godina

$$U = 84.0$$

$$**p = 0.005**$$



Slika 11. Grafički prikaz raspona dobi s obzirom na malignost tumora (1 – benigni tumor; 2 – maligni tumor)

Za ovu subanalizu korišten je Mann-Whitneyjev test. Prikazan je graf u kojemu se jasno vidi kako je medijan dobi ~57 godina za skupinu benignih tumora (1). Medijan dobi za skupinu malignih bolesti (2) je ~78 godina. Razlika je statistički značajna ($p = 0.005$), što znači da je statistički značajnije viša dob u skupini malignih tumora, nego u skupini benignih tumora.

4.15.3. Lokalizacija

Tablica 9. Prikaz subanalize lokalizacije s obzirom na malignitet (1 – doušna žlijezda; 2 – podčeljusna žlijezda; 3 – podjezična žlijezda; 4 – male žlijezde slinovnice)

SUBANALIZE S OBZIROM NA MALIGNITET (benigni n = 90 naspram malignih n = 6)

Lokalizacija [χ^2 -test (hi-kvadrat)]			
1 (n = 77; 85.6%, naspram n = 1; 16.7%)	2 (n = 11; 12.2%, naspram n = 2; 33.3%)	3 (n = 0 ; 0%, naspram n = 0 ; 0%)	4 (n = 2; 2.2%, naspram n = 3; 50.0%)
$\chi^2 = 17.377$	$\chi^2 = 2.120$	$\chi^2 = 0$	$\chi^2 = 25.859$
p < 0.001	p = 0.145	p = 1	p < 0.001

U ovoj subanalizi lokalizacije tumora s obzirom na malignitet, utvrdilo se kako je, uspoređujući četiri žlijezde slinovnice (1 – doušna žlijezda; 2 – podčeljusna žlijezda; 3 – podjezična žlijezda; 4 – male žlijezde slinovnice), p < 0.001 za doušnu žlijezdu (1), što znači da je statistički značajno povećana incidencija benignih tumora (85.6%) nego malignih tumora (16.7%) u toj žlijezdi. Također, u malim žlijezdama slinovnicama (4), p < 0.001, što znači da je statistički značajno veća pojavnost malignih tumora (50.0%) nego benignih tumora (2.2%) u tim žlijezdama.

4.16. Rezultati subanalize s obzirom na spol

Tablica 9. Prikaz subanalize specifične lokalizacije – strana tijela, s obzirom na spol (D – desna strana; L – lijeva strana; S – obje strane)

SUBANALIZA S OBZIROM NA SPOL (muški n = 40 naspram ženskog n = 56)		
Specifična lokalizacija – strana tijela [χ^2 -test (hi-kvadrat)]		
D (n = 24 ; 60.0%, naspram n = 25; 44.6%)	L (n = 16; 40.0%, naspram n = 29; 51.8%)	S (n = 0 ; 0%, naspram n = 2; 3.6%)
$\chi^2 = 2.191$	$\chi^2 = 1.291$	$\chi^2 = 1.456$
p = 0.139	p = 0.256	p = 0.228

U ovoj subanalizi uspoređivala se specifična lokalizacija (strana tijela) s obzirom na spol. U navedenom testu (χ^2 -test (hi-kvadrat) nije bilo statistički značajne razlike u pojavnosti na desnoj (D), lijevoj (L) strani ili na objema stranama.

5. RASPRAVA

Prema Damjanovu i suradnicima, tumori žlijezda slinovnica izrazito su rijetki i čine 3% sveukupnih tumora usne šupljine [20]. Na temelju istraživanja provedenog na Zavodu za patologiju i patološku anatomiju KBC-a Rijeka u razdoblju od 1. siječnja 2008. do 31. prosinca 2018., dobiveni su rezultati o pojavljivanju tumora žlijezda slinovnica. Naime, prema podacima izvučenim iz baze podataka Zavoda za patologiju KBC-a Rijeka i sustava IBIS, pokazalo se da se, retrospektivno gledajući, u posljednjih deset godina (2008. – 2018.) pojavilo 96 tumora žlijezda slinovnica bez obzira na malignost ($n = 96$). To znači da je godišnje pojavljivanje pacijenata koji su imali tu vrstu tumora u prosjeku ~ 9.6 pacijenata. To bi značilo da, ako uzmemo u obzir stanovništvo PGŽ-a [49], u kojemu djeluje KBC Rijeka koji je ustupio podatke, prema formuli incidencije (broj oboljelih / ukupan broj ispitanika $\times 100\ 000$) [50], ona iznosi 3.24. Prema literaturi koja je obradila pojavnost tumora žlijezda slinovnica u “zapadnom svijetu” medijan incidencije pojavnosti tumora žlijezda slinovnica u svijetu iznosi 2.5 – 3 na 100 000 stanovnika godišnje [51]. Ako uspoređujemo informacije iz svjetske literature s dobivenim rezultatima, vidljivo je da je incidencija na području PGŽ-a malo viša od incidencije navedene u literaturi. No, treba uzeti u obzir da je ispitanici uzorak malen, što može uzrokovati razlikovanje od incidencije u svijetu. Od 96 ispitanika ($n = 96$), muškaraca je bilo 40 (41.7%), a žena je bilo 56 (58.3%). Prema tome, kod ispitanika pojavnost žlijezda slinovnica veća je u ženskoj populaciji. Naime, u određenim radovima rezultati istraživanja pokazuju kako je pojavnost jednaka za oba spola te da se oni najčešće javljaju u kasnijoj životnoj dobi (iznad 60 godina) [4, 52]. Razlog zbog kojeg je broj oboljelih ženskih osoba veći od muških u KBC-u Rijeka jest taj što su žene, uz tumor žlijezda slinovnica, imale i druge komorbiditete kao što je karcinom dojke. Taj komorbiditet, uz kiruršku terapiju zahtijeva i radioterapiju. Takva vrsta zračenja može biti razlog povećanoj incidenciji pojave tumora žlijezda slinovnica kod žena u KBC-u Rijeka, jer literatura opisuje kako radioterapija ostalih bolesti može uzrokovati

metaplaziju žljezdanih stanica koje su mitotski izrazito aktivne [18, 31]. U ponekim se znanstvenim radovima detaljno opisuje kako radno mjesto može biti uzrok pojavnosti tumora, posebice tumora žlijezda slinovnica. Pa tako se usko povezuje pojavnost navedenih neoplazmi s poslovima u frizerskim salonima zbog ekspozicije kemijskim sredstvima u materijalima za rad [19, 39]. U ovom su istraživanju obrađeni i rezultati prema dobi. Od svih ispitanika ($n = 96$), uzeta je aritmetička sredina i prosječna dob pojavnosti tumora žlijezda slinovnica jest ~ 58.4 godina, što se poklapa s navodima iz drugih izvora o pojavnosti tumora žlijezda slinovnica u životnoj dobi oko 60-te godine [4]. Nadalje, prema Lukšiću i suradnicima, koji su u svom znanstvenom radu uzeli dvadesetpetogodišnje istraživanje o pojavnosti tumora žlijezda slinovnica u Republici Hrvatskoj koje obuhvaća 779 pacijenata [53], dob pojavnosti benignih tumora je ~ 50 godina, a malignih tumora ~ 56 godina. U istraživanju koje je rađeno pri KBC-Rijeka raspon dobi za ispitanike sa zloćudnim tumorom (min = 66 godina; max = 99 godina) pokazuje kako su ispitanici u kojima je nađen maligni tumor žlijezda slinovnica unutar skupine ljudi iznad 60 godina, što ulazi u slične vrijednosti svjetskih, ali i domaćih znanstvenih radova [53, 15]. U istraživanju troje je ispitanika ($n = 3$) bilo mlađe od 25 godina. Treba uzeti u obzir da je svo troje imalo benignan oblik tumora. Nadalje, to se poklapa i sa znanstvenom literaturom koja potvrđuje da je pojavnost tumora žlijezda slinovnica u djece izrazito rijetka [54, 55]. U subanalizi spola s obzirom na malignitet (benigni ($n = 90$) naspram malignih ($n = 6$)) pokazalo se kako je statistički značajno više muškaraca u skupini benignih tumora ($n = 40$; 44.4%) nego u skupini malignih tumora ($n = 0$; 0%), dok je statistički značajnije više žena u skupini malignih tumora ($n = 6$; 100%) nego u skupini benignih tumora ($n = 50$; 55.6%). U znanstvenim radovima navodi se kako je incidencija pojavnosti zloćudnih tumora žlijezda slinovnica (mukoepidermoidni karcinom te adenoidni cistični karcinom) viša u žena iznad 50 godina, što se i poklapa s dobivenim rezultatima [56]. Nadalje, u nekim se znanstvenim radovima opisuje češća pojavnost maligniteta u muškaraca, dok je u ovom istraživanju, kako je već naglašeno,

statistički značajno više muškaraca u skupini benignih tumora nego u onoj malignih tumora, što nam govori o odstupanju od rezultata iz literature [37]. No, kao što je naglašeno, broj ispitanika u ovom istraživanju premalen je da bi se rezultati smatrali definitivnim.

Doušna žlijezda (*gl. parotidis*) žlijezda je slinovnica koja je bila najčešće zahvaćena neoplastičnim promjenama. Od ukupnog broja ispitanika, njih 81.3% imalo je tumor na doušnoj žlijezdi (n = 78). Nadalje, u subanalizi koju smo radili pomoću χ^2 -testa (hi-kvadrat), od tog broja, 77 ih je bilo dobroćudnih, a 1 zloćudan. Što znači da je u doušnoj žlijezdi statistički značajno više benignih tumora nego malignih tumora. Pojavnost tumora prema žlijezdi opisana je i u ostaloj literaturi, gdje se potvrđuje da su najčešći tumori žlijezda slinovnica u doušnoj žlijezdi. Od toga, oko 80% dobroćudnih te oko 20% zloćudnih [4]. Također, opisuje se kako je pojavnost tumora u doušnoj žlijezdi najčešća, i to dobroćudnog tumora *adenoma pleomorpha* [14, 16, 33]. Također, u subanalizi se pokazalo kako je lokalizacija malignih tumora najčešća u malim žlijezdama slinovnicama, smještenim duž cjelokupne usne šupljine, ždrijela i paranazalnih sinusa, koje izlučuju sekret za zaštitnu ulogu te za omekšavanje hrane. Pomoću χ^2 -testa (hi-kvadrat) utvrđeno je da u malim žlijezdama slinovnicama postoji statistički značajno više malignih tumora nego dobroćudnih tumora. U obzir smo uzeli broj ispitanika koji su imali zahvaćene male žlijezde slinovnice (n = 6) te je od njih troje (n = 3) imalo utvrđen maligni tip. Preživljavanje malignih tumora općenito je bolje ako se oni pojave u malim žlijezdama slinovnicama usne šupljine ili ždrijela, nego ako se pojave u sluznici paranazalnih sinusa i nosnom dijelu ždrijela (lat. *nasopharynx*) [18]. Radila se i analiza pojavnosti specifične lokalizacije tumora na doušnoj žlijezdi s obzirom na to da je ona najčešće zahvaćena u ispitanj skupini (n = 96). U toj subanalizi gledala se svaka regija doušne žlijezde zasebno i od 78 ispitanika, njih 61.5% imalo je tumor lokaliziran na površnom dijelu doušne žlijezde (n = 48). U najnovijem znanstvenom radu [57] u kojem se analizirala pojavnost tumora u određenim dijelovima doušne žlijezde prema facijalnom živcu u 91 ispitanika (n = 91) utvrdilo se kako je

njih 75 smješteno površno, a 16 duboko te ako uspoređujemo rezultate dobivene s istraživanjem na KBC-u Rijeka, možemo potvrditi da se pojavnost tumora u površnom dijelu doušne žlijezde u našem istraživanju poklapa i s pojavnosti zabilježenoj u znanstvenim radovima u većim kliničkim centrima. Rezultati istraživanja o tome gdje se najčešće pojavljuje tumor ovisno o strani tijela (desna strana, lijeva strana, oboje) pokazali su kako je pojavnost kod ispitanice skupine (n = 49; 51.0%) u manjoj mjeri viša na desnoj strani tijela, dok je na drugom mjestu pojavnosti lijeva strana tijela (n = 45; 46.9%). Najmanji postotak pripada simetričnoj pojavi (n = 2; 2.1%), a u tu zadnju skupinu pripadaju male žlijezde slinovnice usne šupljine.

Nadalje, najčešći tumor žlijezda slinovnica u 96 ispitanika bio je dobroćudni tumor *adenoma pleomorpha*. Prema obrađenim podacima, utvrdilo se da 67.7% njih ima taj tumor (n = 65). U subanalizi, odnosno gledajući posebno dobroćudne tumore (n = 90), od svih u ispitanici skupini također najveći broj pripada upravo *adenoma pleomorpha* (n = 65; 72.2%). U literaturi se također navodi kako je pleomorfni adenom, koji pripada skupini benignih tumora, najčešći tumor žlijezda slinovnica. Također, on se pojavljuje u 70 – 80% pojavnosti svih tumora žlijezda slinovnica i u oko 85% slučajeva se javlja u doušnoj žlijezdi [4, 16, 33]. Drugi po pojavnosti u skupini od 96 ispitanika jest Warthinov tumor (lat. *cystadenoma lymphomatosum papilliferum*) (n = 23; 24.0%). On je ujedno i drugi najčešći u subanalizi pojavnosti benignih tumora (n = 90) (n = 23; 25.6%). Također, usporedno sa stranom literaturom, on je isto drugi najčešći tumor žlijezda slinovnica koji je benignan [14, 35, 36]. U analizi zloćudnih tumora kod ispitanika (n = 96), najčešći je mukepidermoidni karcinom. On se pojavljuje u trima ispitanicima, a svi su ženskog spola (n = 3) te čine ukupno 3.1% svih tumora. U subanalizi pomoću Mann-Whitneyjeva testa određivala se prosječna dob pojavnosti tumora, uspoređujući benignu i malignu skupinu tumora. Utvrdilo se da je statistički značajna viša dob u skupini malignih tumora (~78 godina) nego u skupini benignih tumora (~57 godina). Mukeopidermoidni karcinom najčešći je maligni tumor žlijezda slinovnica i pojavljuje se u srednjoj životnoj dobi,

a najčešće zahvaćene žlijezde slinovnice se male žlijezde slinovnice [14, 38, 40, 41, 43]. Uspoređujući istraživanja iz strane literature [43], gdje se opisuje kako je mukepidermoidni karcinom češći kod žena te se najčešće pojavljuje u šestom desetljeću života, možemo doći do zaključka da je pojavnost tog tipa tumora ispitanika u KBC-u Rijeka puno viša kod ženskog spola (100%), nego u literaturi [43]. Ujedno je medijan pojavnosti zloćudnih oblika tumora žlijezda slinovnica daleko viši u KBC-u Rijeka (~78 godina) nego u istraživanju A. Qannama i suradnika [41], gdje je medijan dobi ~35. No, kao i u potonjem radu, broj ispitanika bio je odviše malen da bi se rezultati istraživanja uzimali kao definitivni. Kod rezultata dobivenih na temelju pitanja malignog potencijala, pokazalo se kako svi ispitanici s malignim tumorom imaju respektabilno maligni potencijal (n = 6), no od benignih tumora (n = 90), petero ispitanika s benignim tumorom (n = 5) ima potencijal razvitka u maligni oblik. Ujedno valja istaknuti kako svi ispitanici koji imaju maligni potencijal u skupini benignih tumora imaju *adenoma pleomorpha*. Radilo se o pleomorfnim adenomima koji imaju pojavnost recidiva. Recidiv u pleomorfnom adenomu otprilike je čest u 7 – 15% slučajeva [16], a pojava maligniteta je oko 10% [4]. Postoji korelacija između stalnih recidiva pelomorfnih adenoma i nastanka karcinoma (*carcinoma ex adenoma pleomorpha*). U studiji K. Aro i suradnika [32], opisana su tri slučaja u kojima se nakon uzastopnih recidiva pojavio karcinom. Stoga se ovdje može zaključiti da je recidiv benignih tumora ekvivalentan potonjem malignom potencijalu. U obradu istraživanja karakteristika zloćudnih tumora uključena su obilježja gradusa, metastaza te njihovih lokalizacija i zahvaćenosti limfnih čvorova. Kod malignih tumora (n = 6), tri su tumora imala nizak gradus, jedan je ispitanik imao gradus srednjeg stupnja, a dvoje je ljudi imalo visoki stupanj gradusa. Troje njih imalo je mukoepidermoidni karcinom visokog gradusa. Dvoje ispitanika s adenoidnim cističnim karcinomom imalo je karcinom srednjeg stupnja gradusa, dok je ispitanik s acinocelularnim karcinomom imao gradus niskog stupnja. U literaturi se objašnjava kako je gradus važan faktor predikcije stope preživljavanja te stoga

mukoepidermoidni karcinom s niskim gradusom ima stopu petogodišnjeg preživljavanja 85 – 95%, a s visokim gradusom 35 – 50% [4, 18, 42]. U ovom istraživanju za maligne tumore, svaki je davao metastaze (n = 6; 100%). Nadalje 50% njih je davalo metastaze u obližnje organe (mišić, živac, slinovnica) dok je ostalih 50% davalo udaljene metastaze (udaljeni organi, kosti). Ovdje valja istaknuti adenoidni cistični karcinom, koji je u ovom istraživanju pokazao metastaze na udaljene organe. Specifično za njega jest, kako je opisano u literaturi, to da je, usprkos metastaziranju, petogodišnje preživljavanje visoko (iznad 85%), ali problem nastupa nakon deset ili petnaest godina, kada preživljavanje pada i do 44.9% [45]. Također se utvrdilo da od šest malignih tumora četiri imaju zahvaćene limfne čvorove (n = 4; 66.7%). Zahvaćenost limfnih čvorova prema kriterijima AJCC-a (tablica 3. Stadij tumora žlijezda slinovnica prema AJCC-u (2018.), predstavlja III. stadij i IV. stadij, što znači da su zahvaćeni limfni čvorovi s obje strane tijela ili više limfnih čvorova na istoj strani tijela gdje je tumor. Nadalje, navedeni tumori u ovom istraživanju imaju i metastaze. Čim je veći broj stadija tumora, petogodišnje preživljavanje tih pacijenata je niže [21, 22]. Naposljetku, terapija provedena na ispitanim pacijentima u svim je slučajevima bila kirurška (n = 96; 100%), dok se postoperacijska radioterapija kod malignih tumora koristila u 5 ispitanika. U navedenoj literaturi najčešće se radi parcijalna paroidetomija (operacija po Pateyu) ili totalna paroidetomija kod tumora doušne žlijezde [16]. Submandibularna žlijezda se odstranjuje u potpunosti [4]. Postoperacijska je radioterapija pokazala dobre rezultate kod tumora koji imaju tendenciju rekurencije [4].

6. ZAKLJUČAK

1. Incidencija pojavnosti tumora žlijezda slinovnica u KBC-u Rijeka rijetka je i iznosi 3.24. Od 96 ispitanika (n = 96), muškaraca je bilo 40 (41.7%), a žena 56 (58.3%), što ide u prilog većoj pojavnosti tog tumora u ženskom spolu.
2. Prosječna dob pojavnosti tumora žlijezda slinovnica jest ~58.4 godine. Raspon dobi za ispitanike sa zloćudnim tumorom (min = 66 godina; max = 99 godina).
3. Utvrdilo se da je statistički značajna viša dob u skupini malignih tumora (~78 godina) nego u skupini benignih tumora (~57 godina). Statistički je značajno više muškaraca u skupini benignih tumora (n = 40; 44.4%) nego u skupini malignih tumora (n = 0; 0%). Statistički je značajnije više žena u skupini malignih tumora (n = 6 ; 100%) nego u skupini benignih tumora (n = 50; 55.6%).
4. Doušna žlijezda (*gl. parotidis*) žlijezda je slinovnica koja je bila najčešće zahvaćena neoplastičnim promjenama (81.3%). Od toga 61.5% slučajeva ima tumor smješten u površnom režnju.
5. Statistički je značajno više malignih tumora u malim žlijezdama slinovnicama nego dobroćudnih tumora.
6. Najčešći tumor žlijezda slinovnica, u 96 ispitanika, bio je dobroćudni tumor *adenoma pleomorpha* (67.7%). Drugi je najčešći Warthinov tumor (24%).
7. Najčešći zloćudni tumor žlijezda slinovnica jest mukepidermodini karcinom (3.1%).
8. Od malignih tumora, tri su tumora imala nizak gradus, jedan je ispitanik imao srednji gradus, a dvoje je ljudi imalo visoki gradus tumora.
9. Svih 6 malignih tumora dalo je metastaze.
10. Kod svih pacijenata bila je provedena kirurška terapija (n = 96; 100%); postoperacijska radioterapija kod malignih tumora koristila se kod 5 ispitanika.

7. SAŽETAK

U ovom se radu provelo istraživanje o pojavnosti tumora žlijezda slinovnica u obliku retrospektivne analize baza podataka iz sustava IBIS i elektroničkog sustava Kliničkog zavoda za patologiju i patološku anatomiju od 2008. do 2018. godine pri KBC-u Rijeka. Cilj je rada bio prikazati koliki je bio ukupan broj ispitanika, te pojavnost tumora s obzirom na spol, dob, lokalizaciju i vrstu tumora. Određivao se recidiv benignih tumora, a kod zloćudnih analizirala se lokalizacija, gradus, regionalne i udaljene metastaze. Na kraju, istraživalo se korištenje dijagnostičke metode imunohistokemije te način liječenja (kirurško liječenje te radioterapija). Ukupno je bilo 96 ispitanika. Od toga su 41.7% bili muškarci, a 58.3% žene. Srednja dob ispitanika bila je 58.4 godine, mlađih od 25 godina bilo je 3.1%. Raspon ispitanika sa zloćudnim tumorom je min = 66 godina, a max = 99 godina. Najčešća lokalizacija je doušna žlijezda (81.3%), i to površni režanj (61.5%). Benigni se tumor javlja u 90 ispitanika, a maligni tumor u 6 ispitanika. Najčešće pojavljivani dobroćudni tumor je pleomorfni adenom (67.7%), dok je maligni, mukoepidermoidni karcinom (50.0%). Maligni potencijal imaju svi maligni tumori te 5.2% benignih tumora. Dokazano je da je 5.2% benignih tumora kasnije recidiviralo. Svi su benigni tumori (pleomorfni adenom). Nizak gradus ima 50% malignih tumora, 16.7% srednjih gradus, 33.3% visoki gradus. Svi su maligni tumori (n = 6) dali metastaze. Njih 50% u obližnje organe, a ostalih 50% u udaljene organe. Limfni su čvorovi bili zahvaćeni u 66.7% malignih tumora. Imunohistokemija se koristila u dokazivanju jednog mioepitelioma te u dijagnosticiranju acinocelularnog karcinoma. Terapija je u svih tumora bila kirurška ekscizija tumora s okolnim tkivom (100%), a kod malignih tumora se u 83.3% slučajeva koristila postoperacijska radioterapija.

Ovim istraživanjem dokazalo se kako su tumori žlijezda slinovnica izrazito rijetki. Pojavnost je češća u žena, te se u puno većem broju pojavljuju benigni od malignih tumora. Nadalje, najčešći je tumor bio pleomorfni adenom, a najčešći maligni tumor mukoepidermoidni

karcinom, što se poklapa sa spoznajama iz recentne literature. Prosječna dob pojavnosti tumora bila je oko 60 godina, a prosječna dob pojavnosti malignih tumora 78 godina. U istraživanju se pokazalo da postoji i recidiv kod benignih tumora te da se najčešći recidiv javlja u pleomorfnom adenomu. Oni ujedno skrivaju i maligni potencijal. Kod malignih tumora, tri su imala niski gradus. Metastaze daju svi maligni tumori. U ovom su istraživanju dva pacijenta imala adeonidni cistični karcinom, koji bez obzira na prisutnost metastaza i pozitivnih limfnih čvorova ima dobro petogodišnje preživljavanje. Terapija je za sve tumore žlijezda slinovnica kirurška, dok je postoperacijska radioterapija korištena u pet pacijenata. To se poklapa s tehnikama liječenja u klinikama u zapadne Europe i SAD-a.

Ključne riječi: tumori žlijezda slinovnica, pleomorfni adenom, mukoeipidermodni karcinom, doušna žlijezda

8. SUMMARY

This paper is about the research of the incidence of tumors of the salivary glands in a retrospective analysis of a database extracted from the IBIS system and electronic systems at the Clinical Institute of Pathology from 2008 to 2018 at the University Hospital Center Rijeka. The aim of the study was to show what was the total number of respondents, and the incidence of tumors in relation to gender, age, localization, type of tumor (malignant or benign). It also determined the malignant potential of the tumor, recurrence, grade of malignancy and their localization and lymph node involvement. Finally, the importance of immunohistochemistry diagnostic methods and treatment (surgery and radiotherapy) was also analysed.

Overall, there were 96 patients, 41.7% of them were male and 58.3% female. The mean age was 58.4 years and only 3.1% of the patients were younger than 25. The age range of patients with malignant tumors is from 66 to 99 years of age. The most common location, regardless of malignancy, is the parotid gland (81.3%) with the superficial region of the parotid gland being the most frequent localization (61.5%). Benign tumors occurred in 90 patients while 6 of the patients had a malignant form. The most common benign tumor was pleomorphic adenoma (67.7%). Of all the malignant tumors, the most common was mucoepidermoid carcinoma (50%). Of all benign tumors, 5.2% had malignant potential. Relapse occurred in 5.2% of all tumors. Considering the malignant potential, there were 50% of low grade malignant tumors, 16.7% in the middle range, and 33.3% high grade. All malignant tumors (all six of them) gave metastasis; half of them in nearby organs and the other half in distant organs. The most common place of metastasis were the lymph nodes (66.7%). Immunohistochemistry was used to prove one myoepithelioma and to diagnose one acinocellular cancer. The treatment of all tumors was surgical excision of the tumor with the surrounding tissue, while in malignant tumors, postoperative radiotherapy was also used.

This research has proved that these tumors are extremely rare. The incidence of tumors of salivary glands is slightly more common in women, more commonly the benign form (pleomorphic adenoma) and mucoepidermoid carcinoma (most common malignant form). The average age of the incidence of benign tumors was 60 years of age, and of malignant tumors 78 years of age. This paper also showed that cases of relapse are more common with pleomorphic adenomas, also having malignant potential. Three of the malignant tumors were low grade which means that they have a very good five-year survival prediction. All malignant tumors gave metastases. Two of the patients had adenoid cystic carcinoma with a great five-year survival regardless of the presence of metastases and positive lymph nodes. Four of the malignant tumors affected lymph nodes and according to the AJCC classification of tumors of the salivary glands belong to stage III and stage IV. Treatment for all salivary glands was surgery, while postoperative radiotherapy was used in five patients; same as the treatment in clinics in Western Europe and the United States.

Keywords: tumors of the salivary glands, pleomorphic adenoma, mucoepidermoid cancer, parotid gland

9. LITERATURA

1. Križan Z. Kompendij anatomije čovjeka, II dio – Pregled glave, vrata i leđa. Zagreb: Školska knjiga; 1996.
2. Manojlović S., Seiverth S. Bolesti žlijezda slinovnica. U: Patologija. Damjanov I, Seiwert S, Jukić S., Nola M. Zagreb: Medicinska naklada; 2017., str. 370 – 373.
3. Thoeny H. C. Imaging of salivary gland tumours. *Cancer Imaging* 2007; 7(1): 52 – 62.
4. To V. S., Chan J. Y., Tsang R. K., Wei W. I. Review of salivary gland neoplasms. ISRN Otolaryngol. 2012; ID:872982. DOI: <http://dx.doi.org/10.5402/2012/872982>
5. Stricka M. J., Kelly C., Soames J. V., McLeana N. R. Malignant tumours of the minor salivary glands—a 20 year review. *The British Association of Plastic Surgeons*. 2004; 57: 624 – 631.
6. Wang X., Luo Y., Li M., Yan H., Sun M., Fan T. Management of salivary gland carcinomas – a review. *Oncotarget*. 2017; 8(3): 3946 – 3956.
7. Holmberg K. V., Hoffman M. P. Anatomy, biogenesis and regeneration of salivary glands. *Monogr Oral Sci*. 2014 ;24: 1 – 13.
8. Chason H. M., Downs B. W. Anatomy, Head and Neck, Parotid Gland. [ažurirano 18. prosinca 2018.]. U: StatPearls [Internet]. Treasure Island (FL): StatPearls Publishing; 2019. Dostupno na: <https://www.ncbi.nlm.nih.gov/books/NBK534225>
9. Amano O., Mizobe K., Bando Y., Sakiyama K. Anatomy and histology of rodent and human major salivary glands: overview of the Japan salivary gland society-sponsored workshop. *Acta Histochem Cytochem*. 2012; 45(5): 241 – 250.
10. Whelton H. Introduction: the anatomy and physiology of salivary glands. Dostupno na: https://www.stephenhancocks.com/wrigley/wrigley_ohp.pdf; stranici pristupljeno 6. 6. 2019.
11. Junqueira L. Z., Carneiro J. Osnove histologije. Zagreb: Školska knjiga; 2005. str. 325 – 328.

12. Ghannam M. G., Singh P. Anatomy, Head and Neck, Salivary Glands. [ažurirano 19. veljače 2019.]. U: StatPearls [Internet]. Treasure Island (FL): StatPearls Publishing; 2019. Dostupno na: <https://www.ncbi.nlm.nih.gov/books/NBK538325>
13. Proctor G. B. The physiology of salivary secretion. *Periodontol* 2000; 70(1): 11 – 25.
14. Ellis G. L., Auclair P. L. Tumors of the Salivary Glands. Washington DC: American Registry of Pathology; 2008.
15. Salivary Gland Malignancies: Diagnosis and Treatment of a Rare and Challenging Cancer. Dostupno na: <https://www.enttoday.org/article/salivary-gland-malignancies-diagnosis-and-treatment-of-a-rare-and-challenging-cancer/?singlepage=1&theme=print-friendly>
16. Bokhari M. R., Greene J. Pleomorphic Adenoma. [ažurirano 19. siječnja 2019.]. U: StatPearls [Internet]. Treasure Island (FL): StatPearls Publishing; 2019. Dostupno na: <https://www.ncbi.nlm.nih.gov/books/NBK430829/>
17. Parkin D. M., Ferlay J., Curado M., Bray F., Edwards B., Shin H., Forman D. Fifty years of cancer incidence: CI5 I–IX. *Int. J. Cancer*, 2010; 127(12): 2918 – 2927.
18. Zarbo R. J. Salivary Gland Neoplasia: A Review for the Practicing Pathologist. *Modern Pathology* 2002; 15(3): 298 – 323.
19. Horn-Ross P. L., Ljung B.M., Morrow M. Environmental Factors and the Risk of Salivary Gland Cancer. *Epidemiology* 1997; 8(4): 414 – 419.
20. Damjanov I., Skenderi F., Vranic S. Mammary Analogue Secretory Carcinoma (MASC) of the salivary gland: A new tumor entity. *Bosn J Basic Med Sci.* 2016; 16(3): 237 – 238.
21. American Cancer Society, Inc. December 21, 2017. Dostupno na: <https://www.cancer.org/cancer/salivary-gland-cancer/detection-diagnosis-staging/staging.html>; stranici pristupljeno 7. 6. 2019.
22. PDQ Adult Treatment Editorial Board. Salivary Gland Cancer Treatment (Adult) (PDQ®): Patient Version. 11. siječnja 2019. U: PDQ Cancer Information Summaries [Internet]. Bethesda

- (MD): National Cancer Institute (US); 2002. Dostupno na:
<https://www.ncbi.nlm.nih.gov/books/NBK65749/>
23. Alho O. P, Teppo H., Mäntyselkä P., Kantola S. Head and neck cancer in primary care: presenting symptoms and the effect of delayed diagnosis of cancer cases. *CMAJ*. 2006; 174(6): 779 – 784.
24. Peravali R. K., Bhat H. H., Upadya V. H., Agarwal A., Naag S. Salivary gland tumors: a diagnostic dilemma!, *J Maxillofac Oral Surg*. 2015; 14 (Suppl 1): 438 – 442.
25. Nagato T., Sato E., Inoue R, Oshiro H., Takahashi R. H., Nagai T. Immunohistochemical Analysis of Salivary Gland Tumors: Application for Surgical Pathology Practice; *Acta Hystochem Cytochem* 2012; 45(5): 269 – 282.
26. Jain S., Hasan S., Vyas N., Shah N., Dalal S. Pleomorphic Adenoma of the Parotid Gland: Report of a Case With Review of Literature. *Ethiop J Health Sci*. 2015; 25(2): 189 – 194.
27. National Cancer Institute at the National Institutes of Health. 20. ožujka 2019. Dostupno na:
<https://www.cancer.gov/types/head-and-neck/hp/adult/salivary-gland-treatment-pdq>; stranici pristupljeno 7. 6. 2019.
28. Snehal G. P. Atlas of Salivary Gland Surgery. 10. rujna 2016. Dostupno na:
<https://pocketdentistry.com/atlas-of-salivary-gland-surgery/>; stranici pristupljeno 7. 6. 2019.
29. Sood S., McGurk M., Vaz F. Management of Salivary Gland Tumours: United Kingdom National Multidisciplinary Guidelines. *J Laryngol Otol*. 2016; 130(S2): S142 – S149.
30. Alvi S., Chudek D., Limaiem F. Cancer, Parotid. [ažurirano 7. svibnja 2019.]. U: StatPearls [Internet]. Treasure Island (FL): StatPearls Publishing; 2019. Dostupno na:
<https://www.ncbi.nlm.nih.gov/books/NBK538340/>
31. Nyathi M. Ionizing Radiation Side Effects on Salivary Glands Post External Beam Radiation Therapy of Head and Neck Tumors. *J Biol Med Res*. 2018; 2(1): 1 – 7.

32. Aro K., Valle J., Tarkkanen J., Mäkitie A., Atula T. Repeatedly recurring pleomorphic adenoma: a therapeutic challenge. *Acta Otorhinolaryngol Ital.* 2019; 39(3): 156 – 161.
33. Erickson, L. A. Pleomorphic Adenoma in the Parotid Gland. *Mayo Clinic Proceedings.* 2017; 92(3): 55 – 56.
34. Speight P., Barrett A. Salivary gland tumours. *Oral Diseases* 2002; 8(5): 229 – 240.
35. Handra-Luca A. Warthin tumor. *PathologyOutlines.com* website. Dostupno na: <http://www.pathologyoutlines.com/topic/salivaryglandswarthin.html> pristupljeno; 9. 6. 2019.
36. Dăguci L., Simionescu C., Dăguci C., Bătăiosu M., Dragomir L. P. Clinical and Morphological Aspects of Warthin's Tumor. *Curr Health Sci J.* 2009; 35(2): 115 – 118.
37. Chatterjee T., Panda P. K. A Pathological Study of Benign and Malignant Tumours of Salivary Glands. *Med J Armed Forces India.* 2000; 56(4): 282 – 286.
38. Devaraju R., Gantala R., Aitha H. et al. Mucoepidermoid carcinoma. *BMJ Case Rep* 2014.
39. Czene K., Tikkaja S., Hemminki K. Cancer risks in hairdressers: Assessment of carcinogenicity of hair dyes and gels. *Int. J. Cancer:* 2003; 105; 108 – 112.
40. Gaillard F. Mucoepidermoid carcinoma of salivary glands. Dostupno na: <https://radiopaedia.org/articles/mucoepidermoid-carcinoma-of-salivary-glands>; stranici pristupljeno 7. 6. 2019.
41. Qannam A., Bello O. I. Comparison of histological grading methods in mucoepidermoid carcinoma of minor salivary glands. *Indian J Pathol Microbiol.* 2016; 59(4): 457 – 462.
42. The Oral Cancer Foundation. 5. lipnja 2018. Dostupno na: <https://oralcancerfoundation.org/facts/rare/mucoepidermoid-carcinoma/>; stranici pristupljeno 9. 6. 2019.
43. Brandwein M. S., Ivanov K., Wallace D. I., Hille J. J., Wang B., Fahmy A. *et al.* Mucoepidermoid carcinoma: a clinicopathologic study of 80 patients with special reference to histological grading. *Am J Surg Pathol.* 2001; 25(7): 835 – 845.

44. The Oral Cancer Foundation. 5. lipnja 2018. Dostupno na: <https://oralcancerfoundation.org/facts/rare/adenoid-cystic-carcinoma/>; stranici pristupljeno 9. 6. 2019.
45. Chae Y. K., Chung S. Y., Davis A. A *et al.* Adenoid cystic carcinoma: current therapy and potential therapeutic advances based on genomic profiling. *Oncotarget*. 2015; 6(35): 37117 – 37134.
46. Rosero D. S., Alvarez R., Gambó P. *et al.* Acinic Cell Carcinoma of the Parotid Gland with Four Morphological Features. *Iran J Pathol*. 2016; 11(2): 181 – 185.
47. Al-Zaher N., Obeid A., Al-Salam S., Al-Kayyali B.S. Acinic cell carcinoma of the salivary glands: A literature review. *Hematol Oncol Stem Cel Ther* 2009; 2(1): 259 – 264.
48. Easweran S. V, Lokesh, Raghvendra U., Yuvraj, Manjula. Acinic Cell Carcinoma of the Parotid. *Indian Journal of Clinical Practice*. 2013; 24(7): 630 – 634.
49. Stanovništvo PGŽ-a. Dostupno na: https://www.pgz.hr/nas_kraj/stanovnistvo; stranici pristupljeno 9. 6. 2019.
50. Calculating Prevalences and Incidences. Dostupno na: www.sjsu.edu/faculty/gerstman/hs161/pre-inc-key-points.PDF; stranici pristupljeno 9. 6. 2019.
51. Sowa P., Goroszkiewicz K., Szydelko J. *et al.* A Review of Selected Factors of Salivary Gland Tumour Formation and Malignant Transformation. *Biomed Res Int*. 2018: ID 2897827; DOI <https://doi.org/10.1155/2018/2897827>
52. Licitra L., Grandi C., Prott FJ, Schornagel JH, Bruzzi P, Molinari R. Major and minor salivary glands tumours. *Crit Rev Oncol Hematol*. 2003; 45(2): 215 – 25.
53. Lukšić I., Virag M., Manojlović S., Macan D. Salivary gland tumours: 25 years of experience from a single institution in Croatia. *J Craniomaxillofac Surg*. 2012; 40(3): 75 – 81.
54. Patankar S. R., Meshram M. A., Shewale V., Gokul S. Pleomorphic Adenoma of Parotid in a Young Patient. *Journal of case reports*. 2013; 3(1): 142 – 147.

55. Ellies M., Laskawi R. Diseases of the salivary glands in infants and adolescents. *Head Face Med.* 2010;6:1. Objavljeno 15. veljače 2010.
56. Boukheris H., Curtis R. E., Land C. E., Dores G. M. Incidence of carcinoma of the major salivary glands according to the WHO classification, 1992 to 2006: a population-based study in the United States. *Cancer Epidemiol Biomarkers Prev.* 2009; 18(11): 2899 – 2906.
57. Fujii H., Fujita A., Kanazawa H., Sung E., Sakai O., Sugimoto H. Localization of Parotid Gland Tumors in Relation to the Intraparotid Facial Nerve on 3D Double-Echo Steady-State with Water Excitation Sequence. *American Journal of Neuroradiology.* 2019; 40(6): 1037 – 1042.
58. Grabovac S., Grabovac Đ., Puharić Z., Dalipi Malčić V., Realpse of Pleomorphic Adenoma From Childhood To Adulthood: Case Report. *Acta Clin Croat* 2017; 56: 812 – 816

10. ŽIVOTOPIS

Marko Šrajbek rođen je 22. 3. 1994. u Zagrebu. Pohađao je Osnovnu školu Ljudevit Gaj u Novom Golubovcu i srednju medicinsku školu u Srednjoj školi Bedekovčina. Polagao je Državnu maturu 2013. godine i upisao Medicinski fakultet Rijeka u akademskoj godini 2013./2014.

Na fakultetu je obnašao dužnost demonstratora na Zavodu za anatomiju u akademskoj godini 2014./2015. Također je obnašao dužnost demonstratora na Zavodu za patologiju i patološku anatomiju akademske godine 2016./2017.

Bio je član organizacijskog tima za studentski kongres neuroznanosti NeuRi 2015. godine.

U slobodno se vrijeme bavi olimpijskim dizanjem utega.