

# Sindrom krađe krvi arterije subklavije

---

Šljaka, Maja

Master's thesis / Diplomski rad

2016

Degree Grantor / Ustanova koja je dodijelila akademski / stručni stupanj: **University of Rijeka, Faculty of Medicine / Sveučilište u Rijeci, Medicinski fakultet**

Permanent link / Trajna poveznica: <https://um.nsk.hr/um:nbn:hr:184:620650>

Rights / Prava: [In copyright](#)/[Zaštićeno autorskim pravom.](#)

Download date / Datum preuzimanja: **2024-07-16**



Repository / Repozitorij:

[Repository of the University of Rijeka, Faculty of Medicine - FMRI Repository](#)



SVEUČILIŠTE U RIJECI  
MEDICINSKI FAKULTET  
INTEGRIRANI PREDDIPLOMSKI I DIPLOMSKI  
SVEUČILIŠNI STUDIJ MEDICINE

Maja Šljaka  
SINDROM KRAĐE KRVI ARTERIJE SUBKLAVIJE  
Diplomski rad

Rijeka, 2016.

SVEUČILIŠTE U RIJECI  
MEDICINSKI FAKULTET  
INTEGRIRANI PREDDIPLOMSKI I DIPLOMSKI  
SVEUČILIŠNI STUDIJ MEDICINE

Maja Šljaka  
SINDROM KRAĐE KRVI ARTERIJE SUBKLAVIJE  
Diplomski rad

Rijeka, 2016.

Mentor rada: Prof.dr.sc. Miljenko Kovačević, dr. med., specijalist vaskularne kirurgije

Diplomski rad ocjenjen je dana \_\_\_\_\_ u/na \_\_\_\_\_

\_\_\_\_\_, pred povjerenstvom u sastavu:

1. \_\_\_\_\_

2. \_\_\_\_\_

3. \_\_\_\_\_

Rad sadrži \_\_41\_\_ stranica, \_\_6\_\_ slika, \_\_0\_\_ tablica, \_\_14\_\_ literaturnih navoda.

## POPIS KRATICA

a.-arterija

SSS-Subclavian steal syndrome

LIMA-left mammary internal artery

ITA-internal thoracic artery

UZV-ultrazvuk

MR-magnetska rezonanca

CT-kompjutorizirana tomografija

2D-dvodimenzionalno

MRA-magnetna rezonatna angiografija

CVD-cardiovascular disease

PTA-perkutana transluminarna angioplastika

## Sadržaj

1.Uvod.....	1
2.Svrha rada.....	2
3.Pregled literature .....	3
3.1.Anatomija arterije subklavije .....	4
3.2.Povijest sindroma krađe krvi potključne arterije.....	6
3.3 Epidemiologija sindroma krađe krvi potključne arterije.....	6
3.4 Etiologija sindroma krađe krvi potključne arterije.....	7
3.5.Patofiziologija sindroma krađe krvi potključne arterije .....	9
3.7.Dijagnoza sindroma krađe krvi potključne arterije .....	12
3.8. Liječenje sindroma krađe krvi potključne arterije.....	18
3.8.1 Endarterektomija proksimalne potključne arterije .....	20
3.8.2.Kirurški bypass i transpozicija .....	21
3.8.3 Endovaskularno liječenje .....	23
3.8.4 Lijekovi .....	26
3.9. Klasifikacija sindroma krađe krvi potključne arterije .....	26
3.10. Prognoza.....	27
4.Rasprava .....	29
5.Zaključak .....	33
6.Sažetak .....	34
7.Summary .....	36
8. Literatura .....	38
9. Životopis.....	41

## 1.Uvod

Sindrom krađe krvi potključne arterije je fenomen preokrenutog toka krvi u vertebralnoj arteriji koji je rezultat istostrane značajne stenoze ili okluzije potključne arterije. U većini slučajeva, sindrom je asimptomatski, ne zahtijeva invazivnu procjenu ili liječenje, već je najčešće otkriven slučajno ultrazvukom ili angiografijom koja se obavljala radi nekih drugih indikacija. Također može biti prepoznat zbog smanjenog ili odsutnog radijalnog pulsa ipsilateralno te razlike sistoličnog brahijalnog tlaka između obje ruke; >15mmHg. SSS podrazumijeva prisutnost simptoma arterijalne insuficijencije (npr. verterobazilarna insuficijencija zbog krađe krvi cerebralnoj cirkulaciji) ili gornjeg ekstremiteta koji je irigiran potključnom arterijom. Također može uzrokovati i simptome angine ako je dio koronarne cirkulacije opskrbljen unutarnjom mamarnom arterijom kao prenosnicom a okluzija potključne arterije se nalazi na njenom proksimalnom dijelu. Onda dolazi do „krađe“ krvi miokarda i to se naziva sindrom koronarno-suklavijske krađe krvi. Najčešće se koristi ekstratorakalni pristup liječenja čiji su rezultati uspješnosti visoki a mortalitet i morbiditet gotovo jednaki 0.(1,2)

## **2.Svrha rada**

Svrha rada je bila pobliže objasniti i obraditi temu na naslov sindroma krađe krvi potključne arterije te kroz pregled stručne literature analizirati njegovu povijest, etiologiju, epidemiologiju, patofiziologiju, kliničku sliku, dijagnozu, prognozu i liječenje. Također temu pobliže približiti s obzirom da je sindrom dosta rijedak ili često neotkriven.

Cilj rada je pružiti podatke o mogućnosti djelovanja i brzog prepoznavanja i povezivanja nekih nespecifičnih simptoma sa sindromom krađe krvi potključne arterije.



### **3.Pregled literature**

Sindrom krađe krvi potključne arterije predstavlja pravu prijetnju organizmu i dovodi do ozbiljnih komplikacija ako se ne prepozna i ne liječi. Njegov uzrok nastanka ateroskleroza koja progredira nakon 50e godine sve veći je svjetski zdravstveni problem kardiovaskularnih i cerebrovaskularnih bolesti.

Od davne 1960. Kada je sindrom prvi put opisan došlo je do napretka u njegovoj dijagnostici i liječenju endovaskularnim ili kirurškim metodama.

### 3.1. Anatomija arterije subklavije

Treća velika grana aorte naziva se a. subclavia. U skalenovertebralnom prostoru pruža se lučno preko kupole pleure na lateralnu stranu te prolaskom kroz stražnji skalenski otvor u lateralnu regiju vrata. A. subclavia opskrbljuje cijeli gornji ud, predio ramena, neka područja toraksa, bočni i stražnji dio vrata te stražnje dijelove mozga. Lijeva arterija leži nešto dorzalnije od desne s obzirom da je ona izravni ogranak aorte. Ona se nastavlja ispod ključne kosti u pazušni prostor gdje se nastavlja kao a. axillaris, a od nižeg ruba aksilarnog prostora do lakta se naziva brahijalna arterija, a. brachialis, gdje se dalje nastavlja u 2 ogranka, ularni i radijalni. Desna a. subclavia je ogranak brahiocefalične arterije, iza desnog sternoklavikularnog zgloba. A. subclavia daje 4 grane koje pretežno izlaze u skalenovertebralnom prostoru, iz proksimalnog dijela potključne arterije prije nego je ušla u stražnji skalenski otvor:

1. A. vertebralis-odvaja se s konveksiteta tj. gornje strane žile i usmjeruje prema gore natrag i lateralno. Potom prolazi kroz foramen transversarium 6. vratnog kralješka te se kroz otvore u poprečnim nastavcima viših kralješaka penje do lubanjske baze i kroz foramen magnum zatiljne kosti ulazi u lubanjsku šupljinu. Lijeva i desna a. vertebralis spajaju se u a. basilaris koja hrani stražnje dijelove mozga, uho i leđnu moždinu.
2. A. thoracica interna-žila prsnog koša ili jos u kliničkoj praksi zvana a. mammaria interna, polazi sa donje strane potključne arterije, te silazi sa unutarnje strane stijenke toraksa gdje se kod 6. interhondralnog prostora dijeli u a. epigastricu superior i a. musculophrenicu.

3. Truncus thyreocervicalis- izlazi medijalno od prednjeg skalenskog mišića te opskrbljuje svojim granama tvorbe na vratu.
4. Truncus costocervicalis – izlazi sa stražnje strane potključne arterije prema straga i gore po kupuli pleure. Daje dva ogranka, a. cervicalis profundu i a. intercostalis supremu.

Ponekad je polazište desne a. subclavie s brahiocefaličnog stabla, iznad sternoklavikularnog zgloba, a nekada ispod istoimenog zgloba. Također arterija može izlaziti i direktno iz luka aorte te može biti prvi, drugi, treći, ili posljednji ogranak koji polazi s aortalnog luka. Kada je posljednja grana lijevo tek iza lijeve potključne arterije, prelazi koso prema desnoj strani, najčešće dorzalno od dušnika (gdje uzrokuje smetnje kod gutanja), jednaka i desne karotidne arterije do gornjeg ruba prvog rebra, odakle slijedi uobičajeni tok. A. subclavia vrlo rijetko izlazi s torakalne aorte, u razini četvrtog torakalnog kralješka.(8)

### **3.2.Povijest sindroma krađe krvi potključne arterije**

Sindrom krađe krvi a.subclavie je 1960. prvi opisao Contorni na asimptomatskom pacijentu kojeg su kasnije povezivali sa time da je ipak uspio razviti neke cerebrovaskularne simptome. Klinička značajnost SSS-a je također opisana 1961. godine od strane Reivich-a, Holling-a, Roberts-a i Toole-a čiji je rad bio objavljen u „New England Journal of Medicine“. Rad je govorio o 2 pacijenta koji su imali kliničke značajke cerebralne ishemije te su ih autori odmah povezali sa fenomenom sindroma krađe krvi a.subklavie i retrogradnim tokom krvi a.vertebralis. Iako se smatra da je spoznaja o retrogradnom toku krvi a.vertebralis bila poznata medicini još 1860-ih, zahvaljujući Harrison-u i Smith-u. Pojam „Subclavian steal syndrome“ u medicinsku literaturu prvi je uveo dr. Miller Fisher nekoliko mjeseci poslije objavljenih radova o istoimenome sindromu 1960-ih godina.(6,11)

### **3.3 Epidemiologija sindroma krađe krvi potključne arterije**

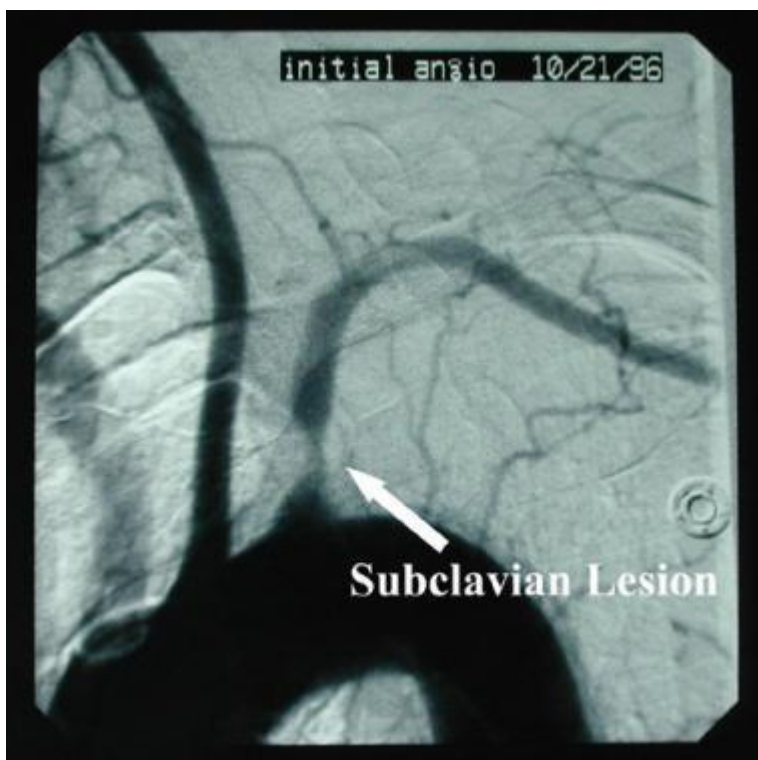Periferna arterijska bolest najčešće započinje nakon 40e godine i njena prevalencija se povećava i raste progresivno sa životnom dobi. Smatra se da su puno češće zahvaćeni gornji ekstremiteti naspram donjih ekstremiteta. Većina pacijenata je asimptomatsko, te se pacijenti najčešće javljaju nakon pojave prvih simptoma zbog čega je jako teško odrediti prevalenciju arterijske okluzivne bolesti subklavije kao i subklavijski sindrom krađe krvi.(1) Međutim mnoge literature navode prevalenciju od 0.6%-6.4%. U zajedničkoj studiji „Extracranial Arterial Occlusion“ Fields-a i suradnika prevalencija sindroma krađe krvi arterije subklavije iznosila je 2.5 % (168 pacijenata je imalo sindrom krađe krvi od sveukupno 6534

pacijenata). Lijeve a.subclavia kao izravni ogranak luka aorte češće je zahvaćena aterosklerozom a time je i učestalost sindroma krađe krvi lijeve subklavije 3x veća nego desne subklavije. Labropoulos i suradnici tvrde u svojim istraživanjima da je to čak u 82.3% slučajeva. Mnoge literature također navode da omjer sindroma krađe krvi lijeve a.subclavie naprema desnoj iznosi 4:1. Uzrok tome je da oštri kut lijeve potključne arterije povećava turbulenciju toka krvi i ubrzava aterosklerozu na potključno-aortalnom spoju. Također lijeva potključna arterija je najčešće zahvaćena Takayasu arteritisom (85% slučajeva) koji je ujedno jedan od uzroka sindroma krađe krvi potključne arterije. Muškarci su češće zahvaćeni sindromom krađe krvi arterije subklavije nego žene, i to u omjeru 2:1. Pacijenti iznad 50e godine predstavljaju rizičnu skupinu ljudi kod kojih se može pojaviti sindrom krađe krvi arterije subklavije s obzirom na tu činjenicu da se povećava i rizik od razvoja ateroskleroze. Međutim Takayasu arteritis se pojavljuje u 90% slučajeva kod mlađe populacije i kod žena čime i takva populacija predstavlja jednu rizičnu skupinu za pojavu sindroma krađe krvi potključne arterije.(2,3)

### **3.4 Etiologija sindroma krađe krvi potključne arterije**

Glavni uzročnik koji dovodi do sindroma krađe krvi potključne arterije je proksimalna arterijska okluzija ili teška stenoza te iste arterije. U većini slučajeva to je rezultat aterosklerotične bolesti žila koja češće zahvaća lijevu stranu. Rizični faktori koji dovode do aterosklerotičnih plakova poznati su već neko vrijeme i kategorizirani u izmjenjive i neizmjenjive. U neizmjenjive rizične faktore spada: dob, spol i obiteljska anamneza, dok u one

izmjenjive: pušenje, hiperkolesterolemija, diabetes melitus, hipertenzija i hiperhomocisteinemija. Drugi ali rijetki uzroci okluzije potključne arterije uključuju arteropatije kao što su: Takayasu arteritis ili arteritis divovskih stanica. Kongenitalne anomalije kao što je desni aortalni luk sa izolacijom a.subklavije ili anomalije ogranaka truncusa brachiocephalicusa također su jedan od rijedih uzroka stenozе potključne arterije. Kirurški zahvati pri koarktaciji aorte ili Blalock-Taussig metoda za Fallot tetralogiju mogu dovesti do stenozе a.subklavije. Sindrom kompresije toraksa (poremećaj koji nastaje kada su krvne žile i živci u području između klavikule i 1. rebra komprimirane) isto dovodi do okluzivne bolesti a.subklavije ali u vrlo rijetkim slučajevima jer sindrom pretežito obuhvaća potključnu arteriju iza ogranaka a.vertebralis.(2)



Slika 1. Angiografija-prikaz stenozе lijeve arterije subklavije  
Preuzeto sa: <http://emedicine.medscape.com/article/462036-overview>

Sa povećanom upotrebom LIMA za bypass koronarnih žila srca sve više je prepoznat sindrom krađe krvi a.subclavie. Kada progredira stenozna potključne arterije zapravo je ta premošćena ITA retrogradnog toka što rezultira ishemijom prednjega zida miokarda. Ujedno se takav sindrom naziva „Coronary subclavian steal syndrome“. Ako se ne postavi dijagnoza vrlo vjerovatno će doći angine pectoris ili samog infarkta miokarda.(9)

### **3.5.Patofiziologija sindroma krađe krvi potključne arterije**

Krv teče putem manjeg otpora. Otpor je pod utjecajem širine i duljine krvne žile. Ako postoje dva puta onaj koji je uži i kraći ili onaj koji je širi i dulji sa manjim otporom krv će uvijek teći ovim zadnjim putem. Krvne žile koje opskrbljuju mozak polaze od vertebralnih arterija i unutarnjih karotida te su povezane komunikacijskim arterijama koje čine takozvani Willisov krug. Patofiziologija SSS-a uključuje stenozu proksimalnog dijela a.subklavije a time i smanjen protok tim dijelom koji rezultira manjim tlakom u distalnom dijelu potključne arterije i smanjenom perfuzijom ruke ipsilateralno. Zbog toga što je verterobazilarna cirkulacija zatvoreni hidraulični sistem,razlika u tlakovima stvara retrogradni tok „gurajući“ krv kontralateralne vertebralne arterije ili karotide kroz bazilarnu arteriju ili Willisov krug i onda prema dolje ipsilateranom vertebralnom arterijom „kradući“ krv cerebralne cirkulacije. Dalje krv ide do distalnog dijela subklavije i opskrbljuje ruku i rame. Ovaj obrat toka je klasificiran kao potpuni ili nepotpuni odnosno trajni ili privremeni te se cijeli fenomen naziva sindrom krađe krvi potključne arterije. S obzirom na to da je vertebralna arterija jedna od najvažnijih kolaterala cirkulacije ruke ovakav mehanizam dovodi do arterijske insuficijencije i

simptomatologije gornjeg ekstremiteta. Dali će sindrom krađe krvi a.subklavije uzrokovati neurološke ishemične simptome ovisi o učinkovitosti intrakranijalne kolateralne cirkulacije, posebno posteriornih komunikacijskih arterija. Pacijenti sa adekvatnom intrakranijalnom kolateralnom cirkulacijom su najčešće asimptomatski; 80% simptomatskih pacijenata imaju lezije drugdje u intrakranijalnoj ili ekstrakranijalnoj cirkulaciji.(1,4)

### **3.6 Klinička slika sindroma krađe krvi potključne arterije**

Incidencija sindroma krađe krvi potključne arterije je mnogo veća nego pojavnost simptoma istoimenog sindroma, što znači da su pacijenti najčešće asimptomatski. U većine pacijenata otkrivanje sindroma je sasvim slučajno zbog pojavnosti različitih vrijednosti tlaka u obje ruke ili ultrazvučnim pregledom pacijenata koji boluju od bolesti karotidnih i koronarnih žila. Pažljivo uzeta anamneza i fizikalni pregled može usmjeriti ka pacijentu koji se nalazi u visokom riziku od razvitka sindroma krađe krvi a.subklavije. Da li je SSS glavni uzrok simptoma cerebrovaskularne ishemije i dalje ostaje kontroverzno pitanje. Ono što se može sa sigurnošću reći na temelju promatranja je sljedeće:

- Ponovno uspostavljanje anterogradnog toka krvi možda neće ublažiti simptome
- Vježbanje rijetko uzrokuje cerebralne simptome
- Okluzivna arterijska bolest u drugim ekstrakranijalnim arterijama je često prisutna i može biti zbunjujući izvor simptoma
- Retrogradni protok krvi u vertebralnim arterijama je najčešće dijagnosticiran color doppler-om i često nije povezan sa neurološkim simptomima



Pojava simptoma će najčešće biti uzrokovana ishemijom ruke ipsilateralno. Verterobazilarni simptomi pojavljuju se dosta rijetko ako u pozadini nije prisutna neka cerebrovaskularna lezija. Npr. pojavnost anomalije Willisovog kruga raste sa incidencijom simptomatskog sindroma krađe krvi potključne arterije. Simptomi koji se pojavljaju zbog ishemije ruke ipsilateralno su: tijelovježbom izazvana bol ruke (zbog povećane potražnje kisika) , umor, hladnoća, parestezija ili utrnulost. Pojavljuju se u oko jedne trećine bolesnika. Sindrom krađe krvi potključne arterije može se prezentirati kao bol u prsima kod pacijenata kojima je napravljena prenosnica srca sa unutarnjom mamarnom arterijom pa se to naziva sindromom koronarne krađe krvi. Kompresija vertebralnih arterija i neurološki simptomi mogu se pojaviti kod pokreta glave, obično okretanja lica prema suprotnoj strani. Simultanom palpacijom oba pulsa radijalnih arterija obično se otkrije smanjenje amplitude pulsa te kašnjenje dolaska pulsa na zahvaćenoj ruci. Razlika brahijalnih sistoličkih tlakova obje ruke je značajno povišena (> 15 mmHg) uobičajeno predstavlja jedan od glavnih simptoma i vrlo hitne potrebe za intervencijom. Treba napomenuti da ruka koja ima niži sistolički tlak ima zapravo SSS.(6) Rjeđe, neurološki simptomi mogu biti uzrokovani vertebrobasilarnom ishemijom moždanog debla. Simptomi i znakovi vertebrobasilarne ishemije mogu uključivati sljedeće (1):

- Vrtoglavica
- Nesvjestica
- Ataksija
- Epileptični napadaji
- Diplopija
- Nistagmus

- Zamućenje vida
- Hemianopsija
- Sinkopa
- Tinitus
- Gubitak sluha
- Bilateralna brahijalna diplegija

### **3.7. Dijagnoza sindroma krađe krvi potključne arterije**

Dijagnoza sindroma krađe krvi potključne arterije temelji se na anamnezi, fizikalnom pregledu i dijagnostičkim metodama. Sve te stavke uredno provedene u cjelosti dovode do potvrde dijagnoze. U sindrom krađe krvi a.subklavije treba posumnjati kod svakog bolesnika sa verterobazilarnim neurološkim simptomima, intermitentnom klaudikacijom ruke ili koronarnom ishemijom gdje je kao prenosnica srca korištena unutarnja prsna arterija. Fizikalnim pregledom može se utvrditi da pacijent ima značajnu razliku u brahijalnom sistoličkom tlaku koji iznosi više od 15mmHg između zahvaćene i normalne ruke. Osim toga simultana palpacija obaju pulseva radijalne arterije će najčešće otkriti smanjenje amplitude pulsa ili kašnjenje dolaska pulsa na oštećenju i zahvaćenju ruci. Karotidne arterije trebale bi biti pažljivo pregledane palpacijom i auskultacijom pri sumnji na okluzivnu bolest arterija. Također se radi auskultacija iznad subokcipitalne regije zbog mogućih šumova vertebralnih arterija. Vrlo je važno napraviti pregled subklavijalnih arterija u supraklavikularnoj jami koristeći palpaciju i auskultaciju za mogućnost postojanja šumova. Ostali dijelovi fizikalnog pregleda uključuju :

- pregled toraksa za isključivanje drugih uzroka stenoze subklavije („Thoracic outlet syndrome“)
- palpacija svih glavnih pulseva. Prisutnost višestrukih deficita pulsa (karotida i subklavija) povrćava mogućnost prisutnosti Takayasu bolesti.
- Koža ruku i noktiju zahvaćenog ekstremiteta trebala bi biti temeljito pregledana. Ateroembolija od aterosklerotičnih lezija potključnih arterija može rezultirati plavim prstima, livedo reticularis-om (angiopatija koja se pojavljuje u obliku mrežolikih pjega sa blijeđim i lividnim područjima na koži), ishemijom, ulceracijom i točkastim krvarenjem unutar noktiju.(1)

Kada se sumnja a i vrlo vjerovatno radi o sindromu krađe krvi potključne arterije za konačnu potvrdu dijagnoze koriste se neinvazivne metode u dijagnostici. U njih ubrajamo: Doppler, duplex ultrasonografija, transkranijalni doppler, magnetska rezonanca, MR angiografija, CT angiografija.

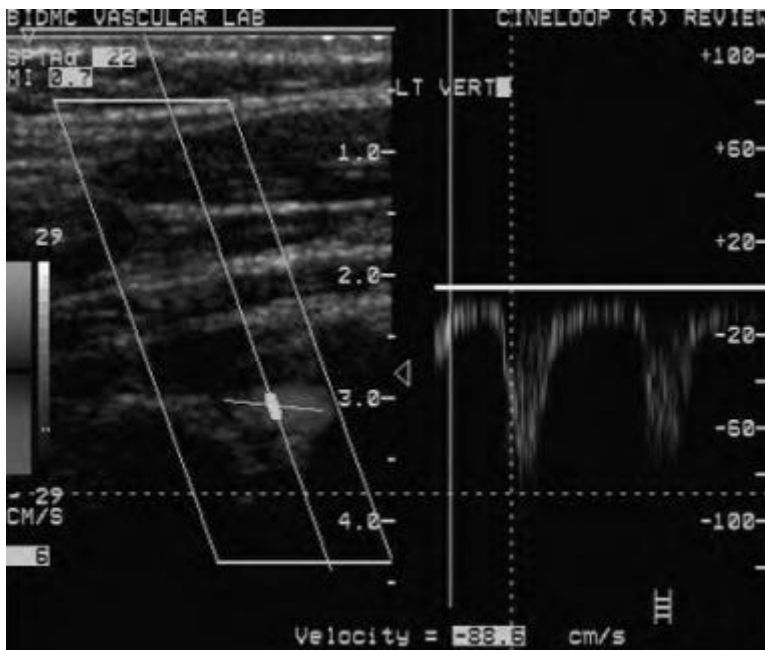
Kontinuirani doppler-pomoću ove tehnike sindrom je vidljiv samo u oko 6% asimptomatskih pacijenata ,ali ako je pritom zabilježen samo jedan šum u vratu, u jednoj seriji. Daljnim praćenjem pacijenata niti jedan od njih nije više kasnije u periodu od 2 godine razvio simptome koji su karakteristični za sindrom krađe krvi potključne arterije.

Duplex ultrasonografija (kombinacija pulsog dopplera i 2D ultrazvuka)-može lako dijagnosticirati i polukvalificirati stenozu proksimalnog dijela a.subklavie i prikazati preokret toka krvi ako ga ima u ipsilateralnoj a.vertebralis. Duplex UZV može procijeniti promjenu vertebralne arterije ako se radi o okluzivnoj bolesti te iste, te dijagnosticirati značajnu ekstrakranijalnu karotidnu okluzivnu bolest. Kada je prisutna teška stenoz (>80% suženje) proximalnog dijela potključne arterije, 65% pacijenata ima trajni preokret toka krvi u

ipsilateralnoj vertebralnoj arteriji a 30% pacijenata ima povremeni preokret toka krvi. U bolesnika sa umjerenom stenozom (oko 50% suženje) preokret toka krvi u a.vertebralis je trajan kod 56% njih dok je povremen kod 36%. Kontinuirani

doppler i duplex ultrasonografija su lako dostupni, jeftini i točni kada su izvedeni od strane iskusnog operatora.

Transkranijalni doppler-kad je preobrat toka krvi u vertebralnoj arteriji identificiran , neki autori preporučavaju napraviti transkranijalni doppler za provjeru toka krvi u bazilarnoj arteriji. U studiji koja je rađena o preokretu toka krvi u vertebralnoj arteriji ipsilateralno posljedicom stenozе/okluzije subklavije, 76% pacijenata imalo je anterogradni tok krvi u bazilarnoj arteriji i takvi pacijenti vrlo vjerovatno neće razviti verterobazilarnu ishemiju. Preobrat toka krvi u bazilarnoj arteriji je vrlo vjerovatan kad je sindrom krađe krvi potključne arterije simptomatski ,osobito kad je u pozadini poznata karotidna bolest sa svojim izvorom simptoma.(2,12)



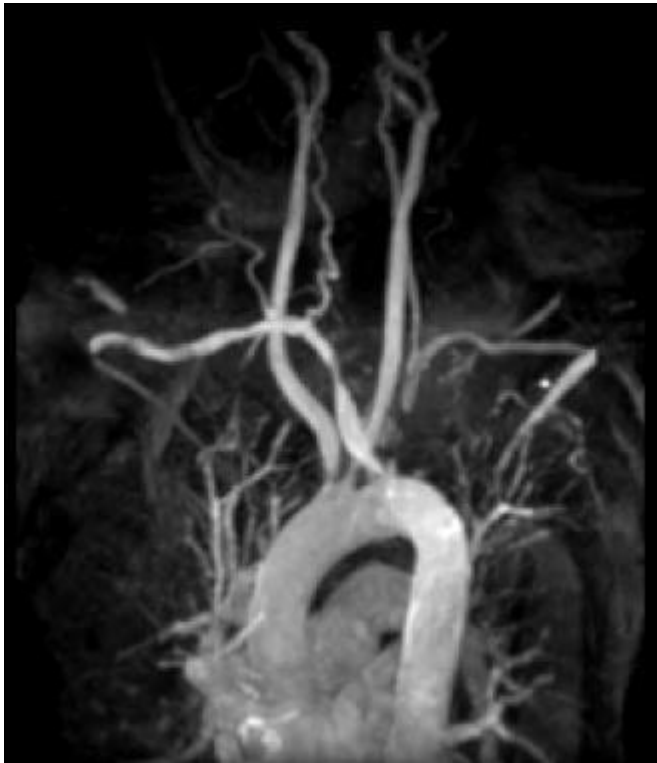Slika2. Doppler UZV pokazuje obrnuti tok krvi a.vertebralis u skladu sa lijevim sindromom krađe krvi a.subklavie.Doppler skala pokazuje negativan otklon,međutim smjer prolaska UZV zraka je kaudalno,takvo negativno čitanje otklona Doppler skalom pokazuje protok u kaudalnom smjeru i i preokret toka krvi u lijevoj vertebralnoj arteriji.

Preuzeto: <http://emedicine.medscape.com/article/462036-overview>

Magnetna rezonantna angiografija-je točna i pouzdana metoda ispitivanja u bolesnika sa sumnjom na sindrom krađe krvi potključne arterije. Kontrastna MR angiografija u kombinaciji s faznokontrastnom MR omogućuje vizualizaciju i karakterizaciju većine supraortalnih arterija, s dijagnostikom i izvrsnom kvalitetom slike. Dijagnostičke vrijednosti usporedive su s onima dobivenim pomoću CT angiografije ili standardne angiografije za detekciju arterijskih stenoza. Obrnuti tok krvi vertebralne arterije ipsilateralno zbog stenoze potključne arterije, može se zaključiti iz prisutnosti vertebralne prohodnosti arterija na trodimenzionalnoj kontrastnoj MRA, ali isto tako i zbog odsutstva time-of-flight lokaliziranih slika. Osim procjena o ekstrakranijalnim žilama, MRA također omogućava detaljne anatomske informacije o intrakranijalnoj cerebrovaskularnoj cirkulaciji.(1)

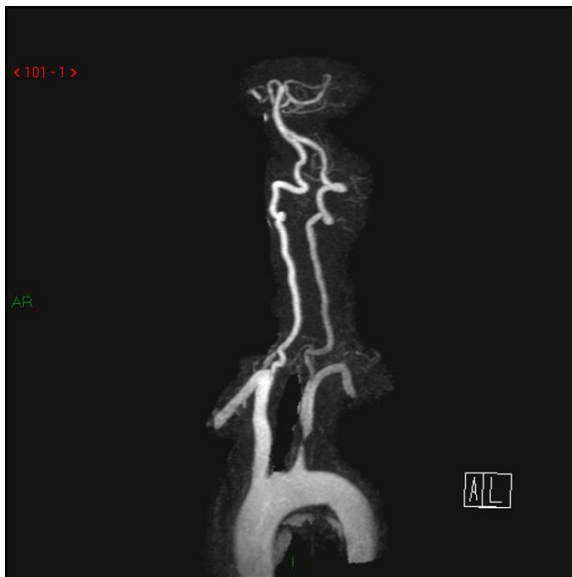MRA tehnika ne zahtijeva uporabu joda kao kontrasta (a time i njegove popratne nuspojave kao nefrotoksičnost i alergije) ali nedostatak je njegova dugotrajnost. Nedostatak široke

dostupnosti, klaustrofobija i kontraindikacije (npr. pacemaker) za MR predstavlja zapravo njegovu ograničenost u uporabi.(2)



Slika 3. MRA maksimalne osjetljivosti i inteziteta pokazuje okluziju lijeve potključne arterije u pacijenta sa sindromom krađe krvi a.subclavie lijevo i aberantnom desnom potključnom arterijom. Pacijent nije imao neuroloških simptoma kao ni simptome ruke tipične za sindom, ali je subklavijska lezija otklonila mogućnost korištenja lijeve mamarne arterije kao srčane prenosnice.

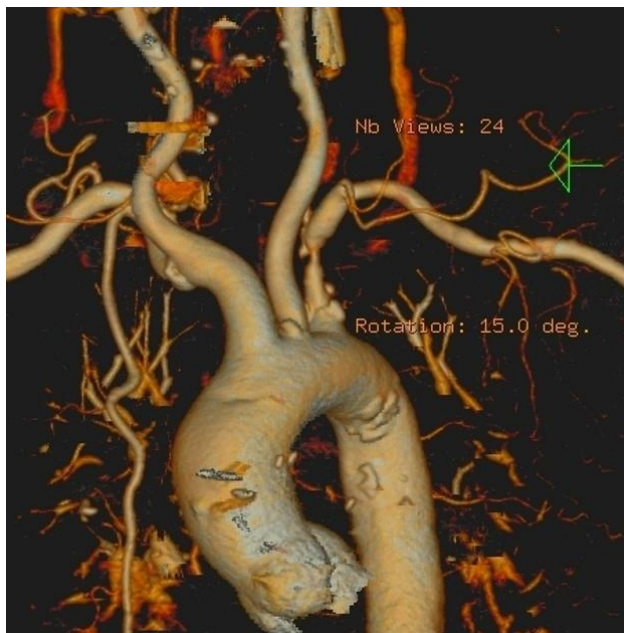Preuzeto: <http://emedicine.medscape.com/article/462036-overview>



Slika 4. MRA prikaz stenozne lijeve potključne arterije

Preuzeto: <http://emedicine.medscape.com/article/462036-overview>

CT angiografija - Kad ultrazvučne tehnike nisu uvjerljive i kontrastna MRA kontraindicirana, CT angiografija može se koristiti za isključivanje ili kvantifikaciju stenozne potključnih arterija. Smjer toka u vertebralnim arterijama se nemože odrediti ali se sve ekstrakranijalne i intrakranijalne vaskularne lezije mogu identificirati.(5)



Slika 5. 3D CT angiografija prikaz luka aorte i njegovih ogranaka sa stenozom lijeve a.subklavie

Preuzeto: <http://emedicine.medscape.com/article/462036-overview>

Kontrast angiografija – stenozu potključnih arterija i retrogradnog toka krvi vertebralne arterije, ako postoji, može se dokazati konvencionalnom cerebralnom angiografijom. Intrakranijalne aterosklerotične promjene na žilama i anomalije Willisova kruga također se mogu identificirati.

Retrospektiva angiografskih studija bolesnika sa simptomatskom cerebrovaskularnom bolesti su otkrili da je 17 do 23 posto pacijenata imalo ozbiljne stenozе proksimalnog dijela a.subklavie. Međutim, samo 2,5 do 6 posto tih pacijenata je imalo retrogradni tok krvi u vertebralnom arteriji ipsilateralno. Dakle, sindrom krađe krvi koji je uočen i dokazan angiografijom je bio u manjini bolesnika sa stenozom potključne arterije. Međutim studije koje koriste Doppler tehnike dokazale su puno više retrogradnih protok u vertebralnih arterija nego što se sumnjalo i otkrilo u angiografskim studijama.(3)

### **3.8. Liječenje sindroma krađe krvi potključne arterije**

Stenoza/okluzija a.subklavie je alarmantni marker za napredak aterosklerotske bolesti (npr. za karotidne, koronarne te arterije donjih ekstremiteta) i budućih nepovoljnih kardiovaskularnih bolesti. Dakle, otkrivanje potključnih stenozа identificira pacijente koji mogu imati koristi od mjera sekundarne prevencije kao što su sljedeće:

- Kontrola hipertenzije
- modifikacija lipida



- regulacija glikemije kod dijabetesa
- Prestanak pušenja
- promjena stila života
- antitrombotska terapija

Potencijalni značaj tih mjera prikazan je nalazima prospektivnog promatranja kohortnog studija od 2420 bolesnika s perifernom arterijskom bolesti, koji su bili praćeni osam godina. Davanje i intervencija statinima, beta-blokatorima, aspirinima, te inhibitorima angiotenzin konvertirajućeg enzima (ACE) u svakom slučaju su značajno smanjenili rizik od dugotrajne smrtnosti.(1)

Pristup terapiji sindroma krađe krvi potključne arterije povezane sa simptomima ovisi o kliničkoj praksi. U mnogih pacijenata, simptomi se poboljšaju s vremenom, bez liječenja. Intervencijska terapija obično nije zajamčena kod bolesnika s asimptomatskim potključnim stenozama / okluzijama. Međutim verterobazilarni simptomi isto kao i bol u ruci koja se javlja nakon vježbanja ili u mirovanju zahtijeva detaljniju obradu takvih pacijenata.(2)

Bolesnici koji pokazuju simptome i stenozu proksimalnog dijela a.subklavie mogu biti uspješno liječeni kirurški ili perkutano. Endovaskularno se radi angioplastika i stavljanje stenta dok kirurški zahvat uključuje premosnicu. Ulceroznu okluzivnu bolest potključne arterije kod simptomatskih bolesnika komplicira embolizacija, u nedostatku druge značajne cerebrovaskularne bolesti, može se uspješno liječiti kirurškim uklanjanjem lezija proksimalnog dijela potključne arterije. Perkutana angioplastika sa umetanjem stenta je prikladna za bolesnika s kratkim stenozama / okluzijama na području potključne arterije. Bolje je odabrati kiruršku revaskularizaciju ako je mogućnost da perkutano liječenje ugrozi

integritet vertebralne arterije. Bolesnici s neprihvatljivim kirurškim rizicima ili anatomijom nepovoljnom za intervenciju mogu biti tretirani doživotno sa antitrombotskom terapijom (sa mogućnošću i oralnih antikoagulanata), ali treba naglasiti da ne postoje dokazane studije koje bi procjenile učinkovitost ovakvog liječenja za sindrom krađe krvi a.subklavie ali je jasno da mogu smanjiti rizik od infarkta miokarda i moždanog udara. (1)

Postoje 2 pristupa liječenja: transtorakalni pristup (endarterektomija) te ekstratorakalni pristup (karotidno-potključni bypass, subklavijalna transpozicija...). Transtorakalni pristup je gotovo napušten jer morbiditeta koji je povezan sa torakotomijom. Ekstratorakalni pristup ima nisku stopu smrtnosti.(3)

### **3.8.1 Endarterektomija proksimalne potključne arterije**

Prvi put ju je opisao DeBakey, 1962. Transtorakalni pristup za endarterektomiju omogućava izvrstan anatomske pogled za revaskularizaciju potključne arterije. Međutim ovaj pristup se smatra već poviješću medicine jer je zamijenjen manje invazivnim ekstratorakalnim pristupom ; bypass metoda. Mortalitet je iznosio od 6-19%. U endarterektomiji arterija je otvorena nakon vaskularne kontrole i plak, bolesna intima i unutarnja elastična lamina žile se otklanjaju čime lumen postaje disobliteriran.

Budući da se okluzivne lezije u proksimalnom dijelu lijeve potključne arterije razvijaju kao produžetak plaka luka aorte, parcijalna okluzija luka mora se ukoniti kako bi se osiguralo da je cijela lezija učinkovito uklonjena. Na lijevoj strani, kirurška izloženost se mora dobiti kroz anterolateralnu torakotomiju u trećem interkostalnom prostoru. Na desnoj strani, izlaganje se može postići kroz poprečni rez na donjem dijelu vrata, bez potrebe za torakotomijom.

### **3.8.2. Kirurški bypass i transpozicija**

#### **Ekstratorakalna karotidno-potključna premosnica**

Ekstratorakalna karotidno-potključna premosnica je korištenjem protetske cijevi u velikoj mjeri zamijenila subklavijsku endarterektomiju; smrtnost je 0,5%. Kirurško izlaganje može se lako dobiti kroz poprečni rez na dnu vrata koja se proteže 5-7 cm lateralno od sternalnog ureza paralelno s ključnom kosti.

Konvencionalno, 6 do 8 mm Dacron ili politetrafluoretilen (PTFE) protetski transplantati se koriste; dok stopa prohodnosti iznosi 5 godina. End-to-side (graft za arterije) anastomoza može se izvesti bez poteškoća. Postupak se općenito dobro podnosi.

#### **Potključna transpozicija**

Potključne arterije mogu biti korištene kao premosnica na stranu zajedničke karotidne arterije. Ova operacija se obavlja kroz poprečni rez na dnu vrata i ima prednosti te ne zahtijeva protetske materijale i mala je mogućnost embolije. Potrebna disekcija je opsežnija nego kod prethodne premosnice a i često dolazi do ozljede torakalnog kanala na lijevoj strani na što se iznimno treba pripaziti. Dugoročni rezultati su slični onima karotidno-potključne premosnice. U bolesnika koji imaju a.thoracicu internu kao koronarnu premosnicu i onih koji su imali rani poremećaj vertebralne arterije postupak se preporučuje.

## **Aksilarna-aksilarna premosnica**

U slučajevima gdje je istostrana karotida neprikladna za karotidno-potključne premosnice, aksilarna arterija se može revaskularizirati putem aksilarno-aksilarne premosnice pomoću ojačanog potkožno protetsko prstenastog grafta. Alternativno, aksilofemoralna premosnica može biti izvedena. Međutim ti graftovi su često površni i skloni infekcije. Ovakva premosnica se preporučuje kod pacijenata koji imaju izuzetno visokorizični za kirurške zahvate. Uspješnost takve premosnice iznosi 46%.

### Tehnički pristup

Prije kirurškog bypassa ili prenosnice, mora biti izvedena aortografija luka aorte kako bi se osiguralo da su proksimalni dio zajedničke karotide i distalni dio potključne arterije relativno zdravi. Tijekom aortografije, važno je također vizualizirati karotidne i vertebralne arterije jer te žile često sadrže i druge hemodinamski značajne promjene, što može doprinijeti simptomima sindroma krađe krvi a.subklavije. U ranoj postoperativnoj fazi pacijenti moraju biti promatrani zbog neuroloških deficita. Glava na povišenom pomaže smanjiti oticanje na mjestu kirurškog reza. Brahijalni sistolički tlakovi se mjere i očekuju se da budu podjednaki u obje ruke nakon zahvata.

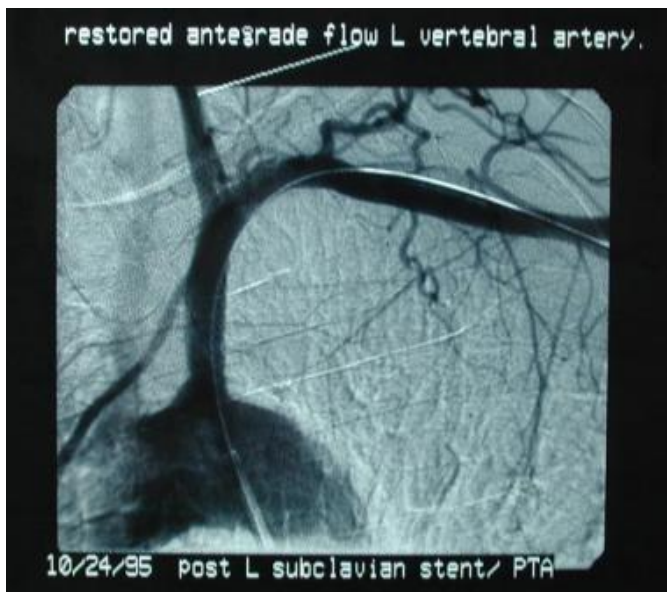### Komplikacije

One mogu biti lokalne ili neurološke. Lokalne komplikacije su povezane sa ozljedama susjednih struktura kojih se zahvatilo tijekom operacije ali su poprilično rijetke (ozljeda feničnog živca)

Neurološke komplikacije su povezane sa simptomima moždane ishemije i mogu biti uzrokovane trombozom ili embolijom karotida i vertebralnih arterija tijekom zahvata. Postoperativni moždani udari se događaju 1.5-2.1 % slučajeva.

### **3.8.3 Endovaskularno liječenje**

Endovaskularno liječenje proksimalnog dijela potključne arterije je najučestaliji pristup kod lezija a.subklavije. Iako je prenosnica zlatni standard retrospektivne analize pokazuju da kod odgovarajućih pacijenata endovaskularno liječenje ima podjednake ishode. Smatra se da kombinacija angioplastike i postavljenog stenta donosi bolje rezultate. Uspjeh liječenja iznosi 86-100%. 5godišnja stopa prohodnosti lumena operirane arterije iznosi 85%. Simptomi ishemije su riješeni u >95% slučajeva. Komplikacije za razliku od kirurških zahvata su povezanije sa nastankom embolije i krvarenja na mjestu pristupa nego sa oštećenjima živca kao kod kirurških pristupa. Endovaskularna rekanalizacija i postavljanje stenta poboljšava perfuziju ruke i liječi sindrom krađe krvi a.subklavie. Zato jer plak u proksimalnom dijelu a.subklavie je zapravo dio aterosklerotske lezije u aortalnom luku i stent mora proći cijeli plak i izviriti malo u lumen aortalnog luka. Pacijenti sa stalnom krađom krvi karotide ili subklavije imaju veći rizik restenoze nakon endovaskularnog zahvata. Simptomi (>70%) uslijed povratne stenoze ili opstrukcije pojavljuju se u 10% pacijenata gdje se ponavlja angioplastika. Dok u 5% pacijenata potrebna je kirurška intervencija.(2,10)



Slika 6. Uspješno postavljen stent subklavijalne stenozе sa vraćenim. Anterogradnim tokom vertebralne arterije

#### Tehnički pristup

Prije endovaskularnog zahvata potrebno je napraviti aortogram. Kao u svakom endovaskularnom postupku, žica vodilja mora prvo biti postavljena preko lezije. Ako izlazište potključnih arterija nije dobro definirano, položaj žice vodilje može se lakše postići kroz istostranu ručnu arteriju u retrogradnom smjeru. S druge strane, ako je vidljiv proksimalni dio potključnih arterije, može se pokušati anterogradni pristup preko desne femoralne arterije. Bitna je pravilna priprema oba ulazišna mjesta (brahijalni i femoralni). Ako se planira stent, pacijentu se daje 5000 jedinica intravenskog heparina. Balon stentovi bolje se postavljaju nego samošireći stentovi. Bitno je da subklavijalni stent ne pritišće ipsilateralnu vertebralnu arteriju ili unutarnju mamarnu arteriju. Kad se postavi stent radi se selektivni

arteriogram a.subklavie za potvrdu tehničkog uspjeha. Nakon provedenog postupka, bolesnike treba nadzirati tijekom 3-4 sata kako bi potvrdili da nema krvarenja ili hematoma na pristupnom mjestu. Neurološki status također treba pratiti, a krvni tlak bi trebao biti mjeren u obje ruke.

### Komplikacije

Osim na pristupnim mjestima (femoralna ili radijalna arterija) komplikacije također mogu nastati na mjestu a.subklavije ili a.vertebralis. U komplikacije se ubrajaju osim hematoma i krvarenja, također i tromboza, disekcija te distalna embolizacija. Komplikacije se događaju u 4% slučajeva.

### Dugoročno praćenje

Nema standardiziranih smjernica za praćenje nakon liječenja. Pacijente se vidi 3 do 6 mjeseci u prvoj godini postupka, a nakon toga jednom godišnje. Pri svakom posjetu, krvni tlak treba provjeriti u obje ruke. Pad tlaka na operiranoj strani može biti prvi znak da se ponavljajuća stenoza počinje razvijati.

Pacijenti koji imaju potključne stentove treba tretirati i s aspirinom doživotno te klopidogetrom u trajanju od 6-12 mjeseci.

### **3.8.4 Lijekovi**

Ciljevi farmakoterapije je da smanje morbiditet i preveniraju komplikacije.

Antitrombocitni lijekovi

Sprječavaju agregaciju trombocita a time smanjuju pojavu ishemije. Pacijenti bi ih trebali uzimati nakon gore navedenih zahvata kao doživotnu terapiju da smanje rizik od infarkta miokarda, moždanog udara i drugih smrti uzrokovanih promjenama na krvnim žilama, te također u slučaju da je sindrom krađe krvi potključne arterije uzrokovan aterosklerotskom stenozom ili okluzijom na njenom proksimalnom dijelu.(2)

Najčešće se uzimaju sljedeći:

- Aspirin
- Clopidogrel (Plavix)
- Ticlopidine

### **3.9. Klasifikacija sindroma krađe krvi potključne arterije**

Sindrom krađe krvi potključne arterije može se klasificirati po područjima iz kojih je krv „ukradena“ ili po težini hemodinamskih poremećaja u vertebralnim arterijama.

Područja su podjeljena na:

- vertebralno-vertebralna,
- karotidno-bazilarna
- vanjsko karotidno-bazilarna
- karotidno-subklavijska



Prema težini hemodinamskih poremećaja SSS je razvrstan u tri faze ili razreda:

- Faza I (pre-subklavijski sindrom krađe krvi): smanjen anterogradni tok vertebralne arterije
- Faza II (intermitentna / djelomična / latentna): izmjenični tok - anterogradni tok u dijastoličkoj fazi i retrogradni tok u sistoličkoj fazi
- Faza III (stalna / napredna): stalni retrogradni tok vertebralne arterije (14)

### **3.10. Prognoza**

Stenoza potključnih arterija povezana je sa povećanim rizikom ukupne smrtnosti i smrtnosti povezane sa kardiovaskularnim bolestima (CVD). Ovakvi podaci potkrijepljeni su studijom od 157 pacijenata sa stenozom a.subklavije koja je dijagnosticirana razlikom brahijalnog sistoličkog tlaka >15mmHg. Nakon prilagođavanja dobi,spola,nacionalnosti,podrijetla kohorte, kardiovaskularnim rizičnim faktorima (pušenje, hipertenzija, diabetes, lipidi, BMI), snižavanja lipida i antitrombocite terapije, prisutnost stenoze potključnih arterija je značajno povezana sa rastućim mortalitetom i CVD mortalitetom.

Unatoč obrnutom toku krvi vertebralne arterije, prospektivne studije u bolesnika s dokumentiranom krađom krvi potključne arterije su pokazale vrlo nisku učestalost ishemije stražnje cerebralne cirkulacije. Kao primjer, jedna studija je pratila pacijente s teškim stenozama potključne arterije tri godine. Većina (80 posto) bolesnika je imalo obrnuti tok krvi a.vertebralis, ali nisu razvili neurološke simptome. Nijedan od tih bolesnika nije imao preokrenuti ili dvosmjerni protok a. basilaris bilo u mirovanju ili nakon testa za potključnu „krađu“ krvi; napuhavanjem manžete za krvni tlak na istostranoj ruci do iznad sistoličkog

tlaka za tri minute. Antegradni protok krvi bazilarne arterije bio je prisutan u većine bolesnika, bez obzira na uzorak protoka. (1)

Pacijenti koji ipak pokazuju neurološke simptome i imaju sindrom krađe krvi potključne arterije većina ih je prolazna, u vrlo rijetkim slučajevima neki mogu i dovesti i do moždanog udara.

Pacijenti koji su bili na koronarnoj revaskularizaciji sa LIMA graftom, novonastala angina može najaviti postojanje potključne arterije. (2)

Pacijenti s potključnim stenozama imaju veću vjerojatnost da razviju ishemiju hemisfere zbog istovremene progresivne karotidne bolesti. Kolateralni putevi najčešće su ugroženi u simptomatskih bolesnika, te su oni pod povećanim rizikom, prvenstveno iz područja karotide i povezanih cerebrovaskularnih događaja. (1,7)

Ekstratorakalni pristup liječenja naspram transtorakalnog pokazao se puno boljim sa operativnim mortalitetom koji doseže 0, i sa morbiditetom koji je jako nizak. (2)

#### **4.Rasprava**

Sindrom krađe krvi potključne arterije je fenomen koji predstavlja anterogradni tok vertebralne arterije ipsilateralno zbog značajne stenozе ili okluzije potključne arterije. Najčešći uzrok nastanka stenozе ili okluzije je ateroskleroza. Opisao ga je 1960. Contorni, dok je sljedeće godine zahvaljujući autorima Reivich-a, Holling-a, Roberts-a i Toole-a objavljen prvi rad o sindromu u „New England Journal of Medicine“. Pacijenti su najčešće asimptomatski, ali ako se ipak u nekih prezentiraju simptomi, uzrokovani su ishemijom ruke koja dovodi do; utrnulosti, boli, hladnoće, parestezije, klaudifikacije, ili ishemijom stražnjeg dijela mozga, u nešto rijedim slučajevima. Sindrom se u većini slučajeva otkrije slučajno i to fizikalnim pregledom gdje se ustanovi razlika u sistoličkim brahijalnim tlakovima obje ruke (razlika >15 mmHg) te palpacijom radijalnog pulsa; njegovo odsustvo ili usporen dolazak, te pregledom dijagnostičkom metodom Dopplera koji je napravljen radi nekih drugih indikacija.

Sindrom se češće javlja u odrasloj dobi (nakon 50e godine) te u muškaraca. Stenoza ili okluzijom je češće zahvaćena lijeva potključna arterija kao izravan ogranak aorte i to prema studiji Labropoulusa i suradnika u 82.3%. Prevalenciju je teško odrediti jer se najčešće radi o asimptomatskim pacijentima kojima nije potrebno liječenje. Prema studiji „Extracranial Arterial Occlusion“ ona ipak iznosi 2.5% (168 pacijenata od 6534 koliko ih je bilo u studiji su imali sindrom krađe krvi potključne arterije).

Dijagnoza se temelji na anamnezi, fizikalnom pregledu i dijagnostičkim metodama. U neinvazivne metode dijagnostike spadaju: Doppler, duplex ultrasonografija, transtorakalni doppler, MRA, CT angiografija. Iako je konvencionalna angiografija zlatni standard u većini kliničkih centara, CT angiografija i MR angiografija su zamijenile takve klasične metode

svojom specifičnošću, jasnom slikom i mogućnošću visoke rezolucije (3D rekonstrukcija CT angiografija).

Asimptomatski bolesnici ne zahtijevaju liječnje već medikamentoznu terapiju i promjenu načina života. Simptomatski bolesnici mogu biti liječeni prekutano (endovaskularno:angioplastika i umetanje stenta) ili kirurški (bypass). Postoje 2 kirurška pristupa liječenju: transtorakalni(endarterektomija) i ekstratorakalni(bypass,stent). Treba procijeniti stupanj okluzije i stenoze,dali zahvat ide u korist samog pacijenta,koliki je rizik podnošenja zahvata, kolika je mogućnost pojave komplikacija te sve druge činjenice koje moraju biti uzete u obzir vezane za sam sindrom te potom donijeti odluku kojim pristupom bi se zapravo najbolje liječila stenoza i okluzija potključne arterije u pojedinca.

U članku „Subclavian steal syndrome:a case report and review of advances diagnostic and treatment approaches“ autora Issei Komatsubare i suradnika, iz 2016.godine koji je objavljen u časopisu „Cardiovascular Revascularization Medicine“ predstavljen je slučaj 68-godišnjeg muškarca koji dolazi sa slabosti u lijevoj ruci i prethodno doživljenoj sinkopi. Nakon pregleda Doppler-om i napravljene angiografije utvrđen je sindrom krađe krvi potključne arterije. Kao najbolja mogućnost liječenja nakon prikupljenih podataka za ovog pacijenta bila je angioplastika sa umetanjem stenta kroz femoralni pristup koji se vrši u 85% pacijenata. Femoralni pristup je puno bolji nego radijalni jer radijalna arterija je puno manja pa je mogućnost komplikacija veća. Kroz cijelu studiju je dokazano da nakon restenoze postoji vrijeme odgode od 20-30 sek prije nego što se ponovno uspostavi anterogradni protok u vertebralnim arterijama a ujedno to vrijeme odgode je jako bitno jer štiti od tromboembije koja je jedna od najgorih mogućih komplikacija i ishoda same angioplastike. Također je

dokazano u ovom radu da stent koji otpušta lijek naspram metalnog stenta ima veću efikasnost u smanjenju kasnog gubitka pacijenata.

Iako su podaci ograničeni, retrospektivne studije pokazuju da PTA i umetanje stenta sigurnije u pacijenata sa prikladnijom anatomijom (manja stenoza ili okluzija). U studiji De Vries-a i suradnika dokazano je da moždani udar i stopa smrtnosti povezana sa perkutanom intervencijom iznosi 3.6% , dok je uspješnost same metode liječenja 86-100%.

Neke studije smatraju da bi se za sindrom krađe krvi potključne arterije trebala raditi prije svih ostalih postupaka (kirurških ili endovaskularnih) endarterektomija krvne žile, pošto je najčešći uzrok stenoza i okluzija upravo ateroskleroza. Smatra se da bi to smanjilo simptome. Stopa mortaliteta endarterektomije iznosi 6-19%.

Ona je zapravo najbolja opcija kod liječenja aterosklerotski promijenjenih karotida.

Kontrolirane studije koje su rađene nakon uspoređivanja angioplastike balonom i angioplastike u kombinaciji sa stentom ispostavilo se da je kombinacija dvaju endoskopskih metoda zapravo najbolja opcija kada gledamo perkutano liječenje. Ono je uspješnosti 93% u rješavanju simptoma stenoze, ali mogućnost restenoza je puno češća nego kod kirurških pristupa, kao i nemogućnost rekanalizacije cijele lezije. Dulje i distalnije stenoze rješavaju se bypass-om (karotidno-potključni, potključna transpozicija, aksilarno-aksilarni) čija je uspješnost 5-godišnjeg promatranja 75%. Bolesnici koji nisu kandidati za kirurške zahvate i imali su neuspješnu endovaskularnu intervenciju trebaju biti liječeni antitrombocitno i antikoagulantnom terapijom.

Mišljenja sam da se trebaju prvenstveno mijenjati životne navike koje u 1.redu dovode do stvaranja ateroskleroze a i time posljedično do okluzije i stenoze potključne arterije. Treba se podizati svijest putem prevencije da bi bilo što manje slučajeva sindroma krađe krvi

potključne arterije a time i potrebe za liječenjem.

Smatram da je potrebno provesti daljnja istraživanja što se tiče brže i bolje dijagnostike kao i liječenja koje je još uvijek podijeljeno među različitim bolničkim svjetskim centrima. Pristup liječenja samog pacijenta kao i najbolja moguća pružena njega od strane liječnika može uvelike biti poboljšana da studija ima više, da podaci nisu ograničeni i da je dostupna medicinska oprema moguća svima.

## 5. Zaključak

Zaključci ovog rada su:

- Sindrom krađe krvi potključne arterije upućuje na sve veću prevalenciju ateroskletske bolesti koja progredira u odrasloj dobi i znatno utječe na kvalitetu života i na skraćivanje životnog vijeka
- Retrogradni tok krvi vertebralne arteije je specifičan fenomen sindroma krađe krvi potključne arterije
- Vrlo je bitna primarna prevencija kojom bi se podigla svijest ljudima i njome utjecalo na sam razvoj sindroma kao i na njegovo liječenje
- Nestabilna angina pectoris, neurološki simptomi i simptomi gornjeg ekstremiteta trebaju pobuditi sumnju na ovaj sindrom
- Razlika u sistoličkim brahijalnim tlakovima obje ruke veća od  $>15$  mmHg , smanjena amplituda pulsa kao i njegovo odsustvo u fizikalnom pregledu može voditi ka dijagnozi sindroma krađe krvi potključne arterije
- Za potvrdu dijagnoze moramo koristiti neinvazivne metode dijagnostike
- Odabir liječenja sindroma mora zadovoljavati i ispunjavati sve obrasce koji idu u korist samo pacijenta i njegovog što bržeg i kvalitetnijeg ozdravljenja
- Liječenje uključuje: medikamentoznu terapiju, endovaskularnu metodu (angioplastika, stent) te angiokirušku metodu premoštenja (bypass)
- Endovaskularna metoda omogućava jednostavan zahvat te bolji i brži oporavak, dok metoda bypass-a je i dalje zlatni standard liječenja stenoza čija je uspješnost preko 75% i stopa smrtnosti niska.
- Lijekovi koji se uzimaju kao terapija služe zapravo za prevenciju daljnjih komplikacija zahvata ili same bolesti

## 6.Sažetak

„Subclavian steal syndrome“ ili u prijevodu sindrom krađe krvi potključne arterije je fenomen koji se događa uslijed stenoze ili okluzije potključne arterije koja je rezultat ateroskleroze. Sindrom uključuje specifičan retrogradni tok krvi vertebralne arterije koja pokušava osigurati potrebu gornjeg ekstremiteta zbog čega „krade“ krv cerebralnoj cirkulaciji. Osim ateroskleroze uzroci mogu biti Takayasu arteritis, arteritis divovskih stanica, kongenitalne anomalije velikih krvnih žila, kirurški zahvati te sindrom kompresije toraksa. Rizični čimbenici su: pušenje, hiperkolesterolemija, diabetes melitus, hipertenzija i hiperhomocisteinemija. Prevalencija pojave sindroma krađe krvi potključne arterije iznosi 0.6-6.4% i zahvaća u većini slučajeva lijevu potključnu arteriju. Pojavljuje se u odrasloj dobi nakon 50e godine života i to češće u muškaraca nego u žena u omjeru 2:1. Klasifikacija sindroma se određuje prema područjima iz kojih je krv „ukradena“ (vertebralno-vertebralna, karotidno-bazilarna, vanjsko karotidno-bazilarna i karotidno-potključna) te prema težini hemodinamskih poremećaja (presubklavijski sindrom krađe krvi, intermitentna i stalna). Pacijenti su najčešće asimptomatski dok kod onih koji razviju simptome, sindrom je otkriven slučajno. U simptome koji su izazvani ishemijom ruke spadaju: bol ruke, umor, hladnoća, parestezija, utrnulost, klaudikacije. I nestabilna angina pectoris može biti simptom sindroma krađe krvi potključne arterije pogotovo ako je kao prenosnica korištena unutarnja mamarna arterija. Takva krađa krvi od miokarda zbog potključne stenoze se naziva koronarna krađa krvi potključne arterije (CSSS). Neurološki simptomi koji mogu biti izazvani ishemijom moždanog debla su: vrtoglavica, nesvjestica, ataksija, epileptični napadaji, diplopija, nistagmus, zamućenje vida, hemianopsija, sinkopa, tinitus, gubitak sluha, bilateralna brahijalna diplegija. Fizikalnim pregledom možemo utvrditi: razliku u brahijalnim sistoličkim



tlakovima obje ruke, smanjenje amplitude pulsa ili njegovo odsustvo, šumove vertebralne i potključne arterije, promjenu na koži ruku i noktiju u obliku promjene boje, krvarenja, ulceracije. Za konačnu potvrdu dijagnoze koriste se neinvazivne metode u dijagnostici te u njih ubrajamo: Doppler, duplex ultrasonografiju, transkranijalni doppler, magnetsku rezonancu, MR angiografiju, CT angiografiju. Najčešće se koristi Doppler, dok je najbolja metoda CT angiografija zbog visoke rezolucije, specifičnosti i mogućnosti vizualizacije struktura. Sekundarnom prevencijom rizičnih faktora smanjuje se i pojavnost sindroma. Bolesnici koji boluju od sindroma ali nemaju simptome, također i oni poslije zahvata moraju uzimati medikamentoznu terapiju antitrombocitnih i antikoagulantnih lijekova (aspirin, klopidogrel). Postoji endovaskularna (angioplastika i stent) i kirurška (bypass) tehnika. Mnogo čimbenika ovisi za koju se odlučiti. Kod manjih stenoza svakako se preporučuje endovaskularni pristup zbog manje hospitalizacije i bržeg oporavka. Takvi bolesnici su na doživotnoj terapiji aspirinom, mada i dalje zlatni standard revaskularizacije predstavlja bypass tehnika. Koja ima odlične rezultate, nisku stopu smrtnosti i mali postotak restenoza za razliku od endovaskularne tehnike.

Ključne riječi: Sindrom krađe krvi potključne arterije, ateroskleroza, retrogradni tok krvi vertebralne arterije, koronarna krađa krvi potključne arterije, različit brahijalni sistolički tlak obje ruke, doppler, angiografija kompjutoriziranom tomografijom (CTA), endovaskularna metoda, angiokirurška metoda premoštenja (bypass)

## 7.Summary

"Subclavian steal syndrome" or in translation Subclavian steal syndrome is a phenomenon that occurs due to stenosis or occlusion of the subclavian artery as a result of atherosclerosis. The syndrome includes specific retrograde blood flow in the vertebral artery, which tries to ensure the needs of the upper extremities for which "steals" blood cerebral circulation. Except atherosclerosis, the other causes of Subclavian steal syndrome are: Takayasu arteritis, giant cell arteritis, congenital anomalies of large blood vessels, surgery syndrome and compression of the thorax. Risk factors are: smoking, hypercholesterolemia, diabetes mellitus, hypertension and homocysteinemia. Prevalence appearance of subclavian steal syndrome is 0.6-6.4% and affects in most cases left subclavian arteries. It occurs in adulthood after 50s and more often in men than in women in the ratio 2: 1. Classification syndrome is determined by the areas from which blood was "stolen" (vertebral-vertebral, carotid-basilar, external carotid-basilar and carotid-subclavicular) and the severity of hemodynamic disturbances (pre-subclavian steal syndrome, intermittent and continuous). Patients are usually asymptomatic while in those who develop symptoms, the syndrome was discovered by accident. The symptoms caused by ischemia of upper extremity include: pain hands, fatigue, coldness, paresthesia, numbness, claudication. And unstable angina pectoris may be a symptom of subclavian steal syndrome ,especially if used as a bypass ; internal mammary artery. Such stealing blood from the myocardium because of subclavian stenosis is called coronary subclavian steal syndrome (CSSS). Neurological symptoms that may be caused by ischemia of the brain stem are: dizziness, fainting, ataxia, seizures, diplopia, nystagmus, blurred vision, hemianopia, syncope, tinnitus, hearing loss, bilateral brachial diplegia. Physical examination can

determine: the difference in brachial systolic pressures both hands, reducing the amplitude of the pulse, or its absence, murmure of vertebral and subclavian arteries, a change in the skin of hands and nails in the form of discoloration, bleeding, ulceration. For final confirmation of diagnosis used non-invasive methods and they include: Doppler, duplex ultrasonography, transcranial Doppler, MRI, MR angiography, CT angiography. The most commonly used is Doppler, while the best method is CT angiography because of high resolution, specificity and visualization of structure. Secondary prevention of risk factors reduces the incidence of the syndrome. Patients with the syndrome who does not have symptoms, and they after the procedure must take drug treatment antiplatelet and anticoagulant drugs (aspirin, clopidogrel). There are endovascular (angioplasty and stents) and surgery (bypass) technique. Many factors depends on surgeons to decide. For smaller stenosis definitely recommended endovascular due to less hospitalization and faster recovery. Such patients are at lifelong therapy with aspirin, but still the gold standard represents revascularization bypass techniques. Which has excellent results, low death rate and low percentage restenosis unlike endovascular techniques.

Keywords: subclavian steal syndrome, atherosclerosis, retrograde blood flow of vertebral artery, coronary subclavian steal syndrome, different brachial systolic pressure of both hands, Doppler, computed tomography angiography (CTA), endovascular methods, angiosurgical method bypasses (bypass)

## 8. Literatura

1. Peter C Spittell, MD, John F Eidt, MD, Joseph L Mills, Sr, MD, Kathryn A Collins, MD, PhD, FACS; Subclavian steal syndrome; dostupno na: <http://www.uptodate.com/contents/subclavian-steal-syndrome>; pristupljeno:16.5.2016.
2. Iman Bayat, MBBS, MRCS, Jason Chuen, MBBS, PGDipSurgAnat, FRACS(Vasc), Jonathan Fong, MBBS, Vincent Lopez Rowe, MD, Jeffrey Lawrence Kaufman, MD, Kenneth E McIntyre Jr, MD, Francisco Talavera, PharmD, PhD; Subclavian Steal Syndrome;dostupno na: <http://emedicine.medscape.com/article/462036-overview>, pristupljeno; 16.5.2016.
3. Brian J.potter,MD,MSc, Duane S. pinto,MD,MPH; Subclavian Steal Syndrome; dostupno na: <http://circ.ahajournals.org/content/129/22/2320.full>, pristupljeno:16.5.2016.
4. Fernando Alcocer, Mariam David, Rachel Goodman, Sachin Kumar Amruthlal Jain, Shukri David; A forgotten vascular disease with important clinical implications. Subclavian steal syndrome;dostupno na PubMedu; <http://www.ncbi.nlm.nih.gov/pmc/articles/PMC3614262/>; pristupljeno; 16.5.2016.
5. Dr Yuranga Weerakkody and Dr Donna D'Souza et al.; Subclavian steal syndrome; dostupno na; <http://radiopaedia.org/articles/subclavian-steal-syndrome>, pristupljeno;16.5.1026.
6. Reza Amini, Heather L. Gornik, Leslie Gilbert, Sue Whitelaw, and Mehdi Shishehbor; Bilateral Subclavian Steal Syndrome;Case Reports in Cardiology Volume 2011 (2011),

Article ID 146267, 5 pages;dostupno na;  
<http://www.hindawi.com/journals/cric/2011/146267/>; pristupljeno 16.5.2016.

7. Carlos A. Hinojosa, Javier E. Anaya Ayala, Hugo Laparra-Escareno, Manuel Guerrero-Hernandez, Jaime Galindo-Urbe, Mexico City, Mexico; Eversion Subclavian Endarterectomy and Transposition for Coronary-Subclavian Steal Syndrome In patient with refractory Angina Pectoris; dostupno na PubMedu; <http://www.ncbi.nlm.nih.gov/pubmed/26522585>; pristupljeno 16.5.2016.
8. Dr. Zdenko Križan; Kompendij anatomije čovjeka:III.dio; Pregled građe grudi, trbuha, noge i ruke. 1986:21-24
9. Christoph Thalhammer, Robert K. Clemens, Marie-Luise Valentin, Marie-Luise Valentin, Elena Alonso Marie-Luise Valentin, Elena Alonso Marie-Luise Valentin, Marc Husmann, Beatrice R. Amann-Vesti; Vertebral and internal mammary artery steal syndrome in patients with hemodialysis access; *Vasa* (2016), 45, pp. 163-168. DOI: 10.1024/0301-1526/a000511. 2016 Hogrefe AG; dostupno na: <http://econtent.hogrefe.com/doi/abs/10.1024/0301-1526/a000511>; pristupljeno 16.5.2015.
10. Issei Komatsubara , Jun Kondo, Maki Akiyama , Hidemi Takeuchi, Kunio Nogami , Shinichi Usui, Satoshi Hirohata, Shozo Kusachi; Subclavian steal syndrome: a case report and review of advances in diagnostic and treatment approaches; 2015; dostupno na: [http://www.cardiovascmed.com/article/S1553-8389\(15\)00269-9/abstract](http://www.cardiovascmed.com/article/S1553-8389(15)00269-9/abstract); pristupljeno 13.5.2016.
11. P. J. MOLLOY AND E. WYN JONES; Management of the subclavian steal syndrome;dostupno na: <http://thorax.bmj.com/content/21/4/347.full.pdf>; pristupljeno 16.5.2016.

12. J.L. Cronnwert, MD, K. Wayne Johnston, MD; Rutherford Vascular Surgery, eighth edition, 2014.
13. T. Šošić i sur. Kirurgija. Medicinska biblioteka. Udžbenici Sveučilišta u Zagrebu, Zagreb 2007.
14. Stephen Osiro, Anna Zurada, Jerzy Gielecki, Mohammadali M. Shoja, R. Shane Tubbs and Marios Loukas; A review of subclavian steal syndrome with clinical correlation; dostupno na: <http://www.ncbi.nlm.nih.gov/pmc/articles/PMC3560638/>, pristupljeno: 16.5.2016.

## 9. Životopis

Maja Šljaka rođena je 7.6.1990. godine u Zadru. 1997. godine upisuje Osnovnu školu „Valentin Klarin“ na Ugljanu gdje se nakon 2. razreda seli u grad Zadar gdje ostaje do završetka svoje srednje škole. 3.razred osnovne škole nastavlja u Zadru u Osnovnoj školi „Stanovi“ koju završava 2005. i upisuje Gimnaziju Jurja Barakovića u Zadru,opći smjer. Uspješno je maturirala sa odličnim uspjehom 2009. godine te se iste upisala na integrirani preddiplomski i diplomski studij Medicine na Medicinskom fakultetu u Rijeci. 3 godine je bila demonstratorica Zavoda za biologiju te sudjeluje u programu Studenti-mentori udruge CroMSIC. Nekoliko puta je volontirala na projektima kao što su „Kapi života“ u sklopu studentske organizacije. Također je postigla rezultate sa svojom ženskom rukometnom ekipom gdje su nekoliko godina zaredom bile 1. na sveučilišnim natjecanjima. Uspješno završava faks,a i njen trud, zalaganje i rad prepoznala je Općina Preko koja joj je dodijelila svoju stipendiju.Maja se aktivno služi engleskim i talijanskim jezikom te je aktivni i pasivni sudionik studentskih kongresa u Republici Hrvatskoj i susjednoj Bosni i Hercegovini.

