Izraženost antagonista WNT signalnog puta SFRP1 i SFRP3 u difuznim karcinomima želuca

Pavičić, Aja

Master's thesis / Diplomski rad

2017

Degree Grantor / Ustanova koja je dodijelila akademski / stručni stupanj: **University of Zagreb, School of Medicine / Sveučilište u Zagrebu, Medicinski fakultet**

Permanent link / Trajna poveznica: https://urn.nsk.hr/urn:nbn:hr:105:873978

Rights / Prava: In copyright / Zaštićeno autorskim pravom.

Download date / Datum preuzimanja: **2024-03-28**

Repository / Repozitorij:

Dr Med - University of Zagreb School of Medicine Digital Repository

SVEUČILIŠTE U ZAGREBU

MEDICINSKI FAKULTET

Aja Pavičić

Izraženost antagonista WNT signalnog puta SFRP1 i SFRP3 u difuznim karcinomina želuca

DIPLOMSKI RAD

Zagreb,2017.

Ovaj rad izrađen je na Zavodu za biologiju Medicinskog fakulteta Sveučilišta u Zagrebu pod vodstvom izv.prof.dr.sc. Tamare Nikuševa-Martić u sklopu potpore Sveučilišta u Zagrebu BM 111 „Uloga signalnog puta Hedgehog u regulaciji invazivnosti trofoblasta i tumora“ i predan je na ocjenu u akademskoj godini 2016./2017. godine.

Popis kratica:

SZO- Svjetska zdravstvena organizacija

Wnt- Wingless/Integrated

SFRP -Secreted frizzled-related protein

mRNA- glasnička ribonukleinska kiselina

CDH-1- kadherin 1

DAB-diaminobenzidin

Nv- numerička gustoća

NA- broj profila čestica

Vv- volumenska gustoća

Sadržaj rada:

Sažetak 0

Summary 0

1. Uvod 1

2. Hipoteza 4

3. Opći ciljevi rada 4

4. Materijali i metode 5

4.1. Uzorci tkiva 5

4.2. Imunohistokemijska analiza 5

4.2.1. Priprema za imunohistokemiju 5

4.2.2. Imunohistokemijska obrada 6

4.3. Stereološka kvantitativna analiza 6

4.4. Statističke metode 8

5. Rezultati 9

6. Rasprava 16

7. Zaključci 18

8. Zahvale 19

9. Popis literature 20

10. Životopis 23

Sažetak

Izraženost antagonista Wnt signalnog puta SFRP1 i SFRP3 u difuznim karcinomima želuca

Aja Pavičić

Karcinom želuca među najčešćim je malignim bolestima u svijetu i treći je na svjetskoj ljestvici uzroka smrti od malignih oboljenja. Primarni maligni tumori želuca u više od 90% slučajeva javljaju se u obliku adenokarcinoma. Adenokarcinomi želuca se najčešće dijele prema histološkom tipu koji je objavio Lauren 1965. godine na intestinalni, difuzni te miješani ili neklasificirani tip.Podaci o genskim promjenama u difuznom obliku manje su kompletirane u odnosu na intestinalni oblik karcinoma želuca. Jedna od dokazanih mutacija je na genu CDH1 koji kodira staničnu adhezijsku molekulu E-kadherin, uključenu u Wnt signalni put. Cilj istraživanja nam je bio dokazati da postoji razlika u ekspresiji SFRP-1 i SFRP-3 antagonista Wnt-signalnog puta u difuznim karcinomima želudca i u normalnom tkivu te utvrditi postoji li razlika između ekspresije SFRP-1 i SFRP-3 antagonista. Analizirano je 35 uzoraka difuznih karcinoma želuca i 35 uzoraka kontrolnog zdravog tkiva želuca dobivenih endoskopskim biopsijama. Uzorci su prikupljeni iz arhive Kliničkog zavoda za patologiju i citologiju KBC-a Zagreb. Rezovi su imunohistokemijski bojani metodom biotin–avidin– streptavidin peroksidazom iz hrena. Korištena su primarna poliklonska protutijela SFRP-1, SFRP3. Kvantitativna analiza SFRP-1 i SFRP-3 proteina otkrila je statistički značajnu razliku u broju SFRP-1 i SFRP-3 pozitivnih stanica u zdravom tkivu želuca u odnosu na tumorsko tkivo ($p< 0, 05$). Količina izraženosti SFRP proteina u zdravom tkivu bila je viša u usporedbi s tumorskim tkivom. Također, izraženost SFRP3 je statistički značajno manja u odnosu na izraženost SFRP1 u tumorskom tkivu želuca, dok je ekspresija istih proteina u zdravom tkivu podjednaka. Zaključno, ovom smo studijom potvrdili da postoji razlika u izraženosti antagonista Wnt-signalnog puta SFRP-1 i SFRP-3 u difuznim karcinomima želuca i u normalnom tkivu želuca. Također je dokazano da postoji i razlika u izraženosti SFRP-1 i SFRP-3 što nam ukazuje na to da je gubitak izraženosti SFRP-3 antagonista važno obilježje difuznih karcinoma želuca.

Ključne riječi: difuzni karcinom želudca, genske promjene, Wnt-signalni put, izraženost SFRP-1, SFRP-3

Summary

The expression patterns of Wnt signaling antagonist SFRP1 and SFRP3 in diffuse gastric cancer

Aja Pavičić

Gastric cancer is among the most commonly reported malignant diseases in the world and the third leading cause of death from malignant diseases worldwide. Over 90% of primary malignant stomach tumors are adenocarcinomas. The most common classification of stomach adenocarcinomas is according to histological types, first described by Lauren in 1965, into intestinal, diffuse, mixed or unclassified type. Data on the genetic changes in the diffuse type is less complete compared to intestinal type gastric cancer. One example of a well-known mutation is in the CDH1 gene, encoding the cellular adhesion molecule E-cadherin involved in the Wnt signalling pathway. The aim of this study was to demonstrate that there is a difference in the expression of the Wnt signaling pathway antagonists SFRP-1 and SFRP-3 between diffuse gastric cancers and normal tissue, as well as to determine whether there is a difference in expression between SFRP-1 and SFRP-3. In this study, 35 samples of diffuse gastric carcinoma and 35 samples of healthy stomach tissue were analyzed. Samples were obtained by endoscopic biopsy and collected from the archives of the Clinical Institute of Pathology and Cytology of the Zagreb University Hospital Centre. The slices were immunohistochemically stained with the biotin-avidin-streptavidin and horseradish peroxidase method. The primary polyclonal antibodies used were SFRP-1 and SFRP3. Quantitative analysis of SFRP-1 and SFRP-3 protein revealed a statistically significant difference in the number of SFRP-1 and SFRP-3 positive cells in healthy stomach tissue compared to tumor tissue ($p < 0,05$). The amount of expression of SFRP proteins in healthy tissue was higher in comparison to tumor tissue. Additionally, SFRP3 expression was statistically significantly lower than SFRP1 expression in tumor tissue of the stomach, while the expression of the same proteins in healthy tissue is almost the same. In conclusion, this study has confirmed that there is a difference in Wnt-signaling pathway antagonist SFRP-1 and SFRP-3 expression between diffuse gastric carcinomas and normal stomach tissue. It was also demonstrated that there is a difference in expression between SFRP-1 and SFRP-3, which suggests that the loss of SFRP-3 expression specifically is an important characteristic of diffuse gastric cancer.

Key words: diffuse gastric cancer, gene change, Wnt-signal pathway, SFRP-1,SFRP-3

1. Uvod

Zloćudne novotvorine su novotvorine koje obilježava nekontrolirana dioba stanica te sposobnost stanica da prodiru u ostala tkiva invazijom ili metastaziranjem. U 2015. godini 8,8 milijuna ljudi umrlo je on neke zloćudne novotvorine, postajući time drugi po redu vodeći uzrok smrti u svijetu (URL 1). Muškarci najčešće obolijevaju od novotvorina pluća, prostate, debelog i ravnog crijeva te želuca, dok žene najčešće obolijevaju od novotvorina dojke,debelog i ravnog crijeva, pluća, vrata maternice i želuca(URL 1).

Karcinom želuca među najčešćim je malignim bolestima u svijetu i treći je na svjetskoj ljestvici uzroka smrti od malignih oboljenja (URL 2). Podatci SZO pokazuju da je u 2012. godini dijagnosticirano 951 594 novih slučajeva raka želuca što ga čini petim najčešćim karcinomom prema incidenciji malignih bolesti na svjetskoj razini (URL 2).

Primarni maligni tumori želuca javljaju se u nekoliko oblika, no u više od 90% slučajeva radi se o adenokarcinomima (Troskot B, 2006.). Prema epidemiološkim studijama uočavaju se razlike u incidenciji i mortalitetu karcinoma želuca s obzirom na dob i spol, etničko i geografsko podrijetlo, anatomsku lokalizaciju i histološki tip, socioekonomski status te vanjske čimbenike (pušenje, prehrambene navike, izloženost Helicobacter pylori infekciji i dr.) (Troskot B, 2006.). Karcinom se češće javlja kod muškaraca nego kod žena, rjeđe prije 40-te godine života sa vrškom incidencije u 7. i 8. desetljeću života za oba spola (Troskot B, 2006.). Geografski u svijetu ima najveću incidenciju u Aziji, dok se najrjeđe javlja u Sjevernoj Americi (URL 2). Epidemiološka situacija u Hrvatskoj prema podacima Hrvatskog registra za rak iz 2013. godine prati svjetske trendove te se rak želuca nalazi na 6. mjestu najčešćih sijela raka u muškaraca, a na 8. mjestu u žena. U 2013. godini ukupno je registrirano 515 nova slučajeva raka želuca u muškaraca i 393 novih slučajeva u žena sa vrškom incidencije u 7. i 8. desetljeću za oba spola. Od toga je 69% slučajeva histološki potvrđeno, a 13% slučajeva je iz prikupljeno iz podataka o smrti. Omjer mortaliteta i incidencije za karcinom želudca je 0,91 (HZJZ, Registar za rak, 2015.).

Jedna od najšire korištenih patohistoloških klasifikacija je podjela karcinoma želuca prema histološkom tipu koji je objavio Lauren 1965. godine na intestinalni (dobro diferencirani) koji se javlja u 54% slučajeva, difuzni (nediferencirani tip) u 32% slučajeva te miješani ili neklasificirani tip, koji čini 15% (Lauren P 1965., Polkowski W 1999.). U Hrvatskoj se aktualno koristi histološka klasifikacija adenokarcinoma želuca SZO prema kojoj postoji pet glavnih kategorija morfoloških tipova adenokarcinoma želuca: tubularni, papilarni, mucinozni, slabo kohezivni (uključuje adenokarcinom tipa stanica prstena pečatnjaka –

difuzni tip prema Laurenovoj klasifikaciji) i miješani tip adenokarcinoma, te njegove rijetke varijante (WHO, 2010.). Intestinalni tip češće je povezan sa prekanceroznim lezijama (kronični atrofični gastritis, intestinalna metaplazija, želučana displazija) i najčešće se javlja u distalnom dijelu želuca, dok se difuzni tip pojavljuje u čitavom želudcu i nije povezan uz postojanje prekanceroznih stanja te je prilikom dijagnosticiranja već proširen izvan želuca (Lauren P 1965., Caldas C 1999., Kaneko S 2001., Parsonnet J 1991.). Iako se ukupna incidencija karcinoma želuca progresivno smanjuje,od sredine prošloga stoljeća zabrinjava porast incidencije karcinoma proksimalnog želuca i kardije koji se uglavnom javljaju u mlađih pacijenata, uglavnom su difuznog tipa i imaju znatno slabiju prognozu u usporedbi sa karcinomima distalnog dijela želuca (Bertuccio P 2009., Powell J 1990.).

Patogeneza adenokarcinoma želuca predmet je mnogobrojnih istraživanja unazad nekoliko posljednjih desetljeća, no unatoč tome molekularna pozadina karcinogeneze još uvijek je slabo poznata. Podaci o genskim promjenama u difuznom obliku manje su kompletirane u odnosu na intestinalni oblik. Nasljedni difuzni karcinom javlja se u manjem broju slučajeva, a brojnim istraživanjima u podlozi razvoja tog karcinoma je dokazana mutacija CDH1 gena koji kodira staničnu adhezijsku molekulu E-kadherin koja je uključena u mnogobrojne signalne puteve u karcinogenezi uključujući i Wnt signalni put na kojem je naglasak u ovom istraživanju. (Huntsman DG 2001., Lee 2014., Xin Liu and Kent-Man Chu 2014.)

Stanični signalni put Wnt ima ključnu ulogu u embrionalnom razvoju, regulaciji stanične proliferacije, diferencijacije, pokretljivosti, određivanju oblika i polarnosti stanice te staničnoj smrti (MacDonald BT 2009., Najdi R 2011.). Signalni put Wnt specifičan je naziv za ovaj put u miša i čovjeka, dok se u mušice roda *Drosophila* gdje je i otkriven prije nešto više od 30 godina u studijama embrionalnog razvitka, ovaj put prijenosa signala naziva Wingless (Noose R 2012.). Unatoč intenzivnim istraživanjima, uloga pojedinih gena čija ekspresija sudjeluje u aktivaciji ovog signalnog puta i prijenosu signala kao i njihova uloga u zdravoj i bolesnoj stanici još uvijek je nedovoljno istražena i poznata. Upravo stoga, nastala je zamisao da se pobliže odrede uloge Secreted frizzled-related proteina (SFRP), važnih sudionika signalnog puta Wnt, u nastanku i progresiji difuznih karcinoma želuca.

Secreted frizzled-related proteins (SFRP) velika su obitelj proteina i imaju ulogu u inhibiciji signalnog puta Wnt. Oni smanjuju stabilnost beta-katenina i u slučaju pojave mutacija u beta-kateninu, potiču stanicu u programiranu staničnu smrt. SFRP-1 je glikoprotein veličine 35 kDa, Gen se nalazi u kromosomskoj regiji 8p12- p11.1 i smatra se da interakcijom sa Wnt ligandom modulira aktivnost signalnog puta odnosno djeluje antagonistički (Uren A 2000.). Obitelji antagonista signalnog puta Wnt pripada i SFRP-3. Humani SFRP-3 mapiran je na

kromosomu 2q31-33 i također djeluje kao antagonist Wnt signalnog puta (Peichel CL 1998.). Gubitak heterozigotnosti kromosoma 2q javlja se u mnogobrojnim karcinomima (prostata, papilarni karcinom mokraćnog mjehura, velikostaničnom karcinomu pluća, karcinom želuca) i to učestalije u uznapredovalim fazama bolesti (Nishizuka S 1998., Zi X 2005.).

Postoje rijetke studije o uključenosti i ulozi gena i proteina SFRP u nastanak i napredovanje karcinoma želuca. Dosadašnja istraživanja sugeriraju da gubitak ekspresije SFRP-1 korelira sa hipermetilacijom promotorske regije i javlja se u ranoj fazi karcinogeneze u želucu. Dokazano je analizom ekspresije SFRP-1 u primarnom karcinomu želuca te njegovom usporedbom s kliničkim i patološkim parametrima da je potpuni gubitak ekspresije SFRP-1 rezultat hipermetilacije promotora, te je taj podatak povezan sa uznapredovalom fazom bolesti i lošom prognozom (Zhao CH 2007.). Iako se u većini istraživanja SFRP-1 smatra tumor supresorskim genom novija istraživanja nude nove poglede na aktivnost i regulaciju sekretornih Wnt antagonista u različitim tumorskim tkivima.Tako su znanstvenici uočili pojačanu ekspresiju SFRP-1 u difuznim karcinomima želuca i njegovu povezanost sa limfnim metastazama i smanjenim ukupnim preživljenjem (Qu Y 2013.). Rezultati dosadašnjih istraživanja ukazuju na različitu regulaciju ekspresije SFRP ovisnu o fazi uznapredovalosti bolesti.

2. Hipoteza

Komponente signalnog puta Wnt SFRP-1 i SFRP-3 uključene su u nastanak i napredovanje difuznih karcinoma želuca, a promjene njihove izraženosti i promjene u genima karakteriziraju stupanj uznapredovalosti bolesti.

3. Opći ciljevi rada

Cilj istraživanja bio je dokazati da postoji razlika u ekspresiji SFRP-1 i SFRP-3 antagonista Wnt-signalnog puta u difuznim karcinomima želudca i u normalnom tkivu. Rijetke su studije o ulozi SFRP antagonista u nastanku i napredovanju difuznih karcinom želudca. Također je cilj bio utvrditi postoji li razlika između ekspresije SFRP-1 i SFRP-3 antagonista, time pokazati ima li gubitak ekspresije kojih od njih veću ulogu u nastanku difuznih karcinom želuca.

4. Materijali i metode

4.1. Uzorci tkiva

Uzorci difuznih karcinoma želuca i zdravog tkiva želuca dobivenog endoskopskim biopsijama prikupljeni su iz arhive Kliničkog zavoda za patologiju i citologiju KBC-a Zagreb. Uzorci tkiva uzeti su prije započinjanja specifičnog onkološkog liječenja. Tijekom uzimanja uzoraka zabilježeni su demografski podatci (spol i dob) te klinički i patološki parametri (lokalizacija uzetog tkiva za biopsiju i TNM klasifikacija).
Istraživanje je dobilo suglasnost Etičkog povjerenstva KBC „Rebro“ i Medicinskog fakulteta Sveučilišta u Zagrebu, Zagreb broj: EP- 380-59-10106-15-46/3 25. rujna 2015.

4.2. Imunohistokemijska analiza

Uzorci pohranjeni u parafinskom bloku analizirani su imunohistokemijskim metodama. Imunohistokemijska analiza korištena je da bi se ustanovile razine ekspresije i stanična lokalizacija proteina SFRP-1 i SFRP-3. Parafinski uklopljeni rezovi uzoraka debljine 4-µm postavljeni su na silanizirana predmetna stakla (DakoCytomation, Denmark). Rezovi su imunohistokemijski bojani metodom biotin–avidin– streptavidin peroksidazom iz hrena (engl. horseradish; DAKO No.K0679). Korištena su primarna poliklonska protutijela SFRP1 (engl. rabbit polyclonal anti-human; Clone: sc-13939, Santa Cruz Biotechnology, USA, dilution 1:200), SFRP3 (engl. rabbit polyclonal anti-human; clone: sc-13941, Santa Cruz Biotechnology, USA, dilution 1:200).

4.2.1. Priprema za imunohistokemiju

Prije imunohistokemijskog bojanja potrebno je deparafinirati i rehidrirati tkivo što se postiže provođenjem uzoraka kroz niz ksilola u trajanju od 2 puta po 5 minuta, apsolutnog alkohola u trajanju od2 puta po 5 minuta, 96% alkohola u trajanju od 2 puta po 5 minuta, 70% alkoholu jedanput u trajanju od 5 minuta te jedanput u destiliranoj vodi u trajanju od 5 minuta i jedanput u PBS puferu u trajanju od 5 minuta. Deparafinizirani i rehidrirani rezovi uzoraka zagrijavani su u Dako Target Retrieval Solution (Dako Corporation, USA) u vodenoj kupelji 20 minuta zbog demaskiranja epitopa. Zatim su preparati ostavljeni da se polako hlade 20 minuta na sobnoj temperaturi. Nakon toga uzorci su isprani 2 puta po 5 minuta PBS puferom.Kako bi se blokiralo djelovanje endogene peroksidaze preparati su tretirani

otopinom 3%-tnogH_2O_2 20 minuta u mraku. Slijedi ispiranje u puferu PBS-u 2 puta po 5 minuta te uklanjanje nespecifičnog vezanja sa 10% GOAT serumom kroz 20 min na sobnoj temperaturi.

4.2.2. Imunohistokemijska obrada

Uzorci su nakon opisane pripreme tretirani optimalno razrijeđenim primarnim protutijelom (SFRP1 i SFRP3) preko noći na temperaturi od 4°C. Nakon inkubacije uzorci su 3 putapo 5 minuta ispirani u puferu PBS. Za detekciju primarnog protutijela koristili smo Dako REAL Envision detection system (DakoCytomation, Carpinteria, USA). Preparate smo nakapali sekundarnim protutijelom koje se sastoji od otopine za povezivanje (biotinylated link universal, DAKO, K0690) i Streptavidina-HRP (DAKO, K0690) 60 min. Na kraju smo cijeli proces vizualizirali, u trajanju od 10 minuta, supstrat-kromogen otopinom u kojoj kao supstrat služe koncentrirani Tris-HCl pufer i 0,8% otopina vodikovog peroksida, a kao kromogen 3,3'-diaminobenzidin tetrahidroklorid (DAB). Navedena otopina se ispire destiliranom vodom 5 minuta. Primjena ovog supstrat-kromogen kompleksa rezultira nastajanjem netopivog smeđeg precipitata na antigenskom mjestu.

Zatim slijedi kontrastiranje hemalaunom. Uzorci se 3 minute boje u hemalaunu te se onda isperu 10 minuta u vodovodnoj vodi. Zatim slijedi proces dehidriranja provođenjem kroz uzlazni niz etilnog alkohola (1 puta 70% 5 minuta, 2 puta 96%EtOH, 2 puta100% EtOH) i ksilol 2 puta po 15 minuta u kojem se preparati izbistre. Obrada završava poklapanjem pokrovnim stakalcem i medijem za pokrivanje koji se koristi u rutinskoj histološkoj dijagnostici. Negativna kontrola tijekom eksperimenta bio je uzorak koji nismo inkubirali s primarnim antitijelom tijekom imunohistokemije.

4.3. Stereološka kvantitativna analiza

Za stereološku analizu korišten je binokularni svjetlosni mikroskop "Nikon Alphaphot". Rezovi su analizirani pomoću Weibelovog mnogonamjenskog testnog sustava s 42 točke za testiranje, pri povećanju od 400x, te je ukupna duljina testnih linija (Lt) iznosila 1,008 mm, a testna površina (At) 0,0837 mm2 za svako analizirano mikroskopsko polje.

Veličina uzorka, tj. broj vidnih polja na kojima smo proveli mjerenje određena je nakon analize uzorka na 10 polja i uz 95%-tni interval povjerenja prema, formuli:

„n“ = (200/y • s/x)2

gdje je „n“ broj polja koje treba analizirati, x je aritmetička sredina orijentacijskog uzorka, s je standardna devijacija orijentacijskog uzorka i y je dopušteno odstupanje od rezultata aritmetičke sredine. Izračunati broj „n“ predstavlja broj testnih polja koje treba stereološki analizirati pri 95% intervalu povjerenja, da rezultat ne bi odstupao od vrijednosti prosjeka za više od 10%.

Pomoću Weibelovog mnogonamjenskoga testnoga sistema brojale su se SFRP-1 i SFRP-3 pozitivne stanice u normalnom zdravom tkivu želuca i tumorskom tkivu, nakon čega je slijedilo izračunavanje volumenske gustoće. Volumenska gustoća (Vv) je relativna stereološka varijabla koja pokazuje koliki dio sveukupnog prostora zauzima proučavana faza ili koliki je postotak proučavane faze u jedinici volumena. Volumenska gustoća je bez dimenzije. Volumenska gustoća (Vv) je izračunata prema formuli:

Vv= Pf/Pt

Pf = broj pogodaka testnih točaka na proučavanu fazu

Pt = broj svih testnih točaka unutar testnog polja

Također, pomoću Weibelovog mnogonamjenskog testnog sistema brojale su se SFRP-1 i SFRP-3 pozitivne stanice u normalnom zdravom tkivu želuca i tumorskom tkivu, nakon čega je slijedilo izračunavanje numeričke gustoće. Numerička gustoća (Nv) je relativna stereološka varijabla koja nam daje podatak o broju čestica u jedinici prostora (mm3). Broj profila čestica u ravnini presjeka (NA) je razmjeran produktu njihove numeričke gustoće (Nv) i njihovog prosječnog tangentnog promjera D što se vidi iz jednadžbe:

NA=Nv•D

Iz nje možemo izraziti numeričku gustoću:

Nv=NA/D

Nakon što su prebrojeni profili čestica (N) na testnom arealu (At) izračunat je njihov kvocijent NA=N/At, te uvršten u prethodnu formulu, pa se dobiva slijedeće:

Nv=N/At•D

Prosječni tangentni promjer izračunat je pomoću Elipse 3D programa i on za 100 stanica iznosi D=0,0054 mm, a površina testnog areala 0,0837 mm2. Koristeći ove vrijednosti izračunata je numerička gustoća pozitivnih stanica u želucu.

4.4. Statističke metode

U statističkoj obradi dobivenih podataka koristila se srednja vrijednost, standardna pogreška i Studentov t-test u uvjetima normalne raspodjele ili Mann Whitney test ako to nije bio slučaj. Priznata je kao značajna razlika na razini stupnja vjerojatnosti od $p<0,05$. Distribucija podataka testirana je pomoću Kolmogorov-Smirnov testa, Lilliefors testa i Shapiro-Wilks W-testa. Razlike u volumenskoj gustoći SFRP-1 i SFRP-3 pozitivnih stanica u istraživanim skupinama analizirane su Kruskal Wallis ANOVA s post hoc Dunn-ovim testom. Za statističku analizu korišten je program GraphPad Prism 5.01 (GraphPad Software, Inc., San Diego, CA, USA).

5. Rezultati

U ovom radu analizirano je 35 uzoraka difuznih karcinoma želuca i 35 uzoraka kontrolnog zdravog tkiva želuca. Od ukupnog broja bolesnika obuhvaćenih ovim istraživanjem bilo je 16 (45,7%) žena i 19 (54,3%) muškarca. Srednja ukupna starosna dob bila je 60,2 godine. Srednja starosna dob za žene je bila 64,8 godina, dok je za muškarce srednja starosna dob bila 60,1 godina.

Tablica 1. Klinički i patološki parametri analiziranih pacijenata

Redni broj bolesnika	Dobi spol		Lokalizacija	TNM
1.	M	54	stražnja stijenka	T3N1M0
2	M	71	antrum	T3N1M0
3	Ž	44	mala krivina	T3N0M0
4	M	60	kardija	T3N3aM0
5	M	64	kardija	T3N3aM0
6	M	48	antrum	T3N0M0
7	M	67	mala krivina	T3N0M0
8	Ž	65	antrum	T3N3bM1
9	Ž	71	antrum	T3N3M0
10	M	47	antrum	T1aN0M0
11	M	77		T3N0M0
12	Ž	46	mala krivina	T4bN3aM1
13	M	36	antrum	T3N3M0
14	M	73	velika krivina	T4bN2M1
15	Ž	69	malakrivina/prednja/stražnja stijenka	T3N3bM1
16	M	68	mala krivina	T3N2M0
17	Ž	50	mala krivina	T4aN0M0
18	Ž	66	pilorus	T4aN0M0
19	Ž	58	antrum	T4N1M0
20	Ž	69	mala krivina	T3N3bM0
21	Ž	82	mala krivina	T3N2M0

22	M	74	kardija/mala krivina	T4aN2M0
23	Ž	73		T3N1M0
24	M	72	mala krivina	T3N2M0
25	Ž	77	kardija/velika/mala krivina	T4bN3bM0
26	M	70	antrum	T4aN3M1
27	M	72	kardija	T1aN0M0
28	Ž	79	antrum	T3N1M1
29	M	77	antrum	T3N3bM0
30	M	48	antrum	T1aN0M0
31	Ž	58	mala krivina	T3N3aM0
32	Ž	82	mala krivina	T3N2M0
33	M	48	antrum	T1aN0M0
34	Ž	49	velika krivina	T4aN3aM1
35	M	62	velika krivina	T3N1M0

Imunohistokemijska analiza SFRP-1 i SFRP-3 proteina prikazala je razinu ekspresije i staničnu lokalizaciju oba proteina. U zdravom tkivu želuca SFRP-1 protein bio je lokaliziran u citoplazmi žljezdanih stanica. U tumorskom tkivu lokalizacija je također bila citoplazmatska, a ponekad se ekspresija mogla primijetiti i u jezgri. Kvantitativna analiza SFRP-1 proteina otkrila je statistički značajnu razliku u broju SFRP-1 pozitivnih stanica u zdravom tkivu želuca u odnosu na tumorsko tkivo ($p < 0,05$). Količina ekspresije SFRP-1 proteina u zdravom tkivu bila je viša u usporedbi s tumorskim tkivom (Slika 1.). Postotak SFRP-1 pozitivnih tumorskih nije statistički značajno korelirao s kliničkim i patološkim parametrima.

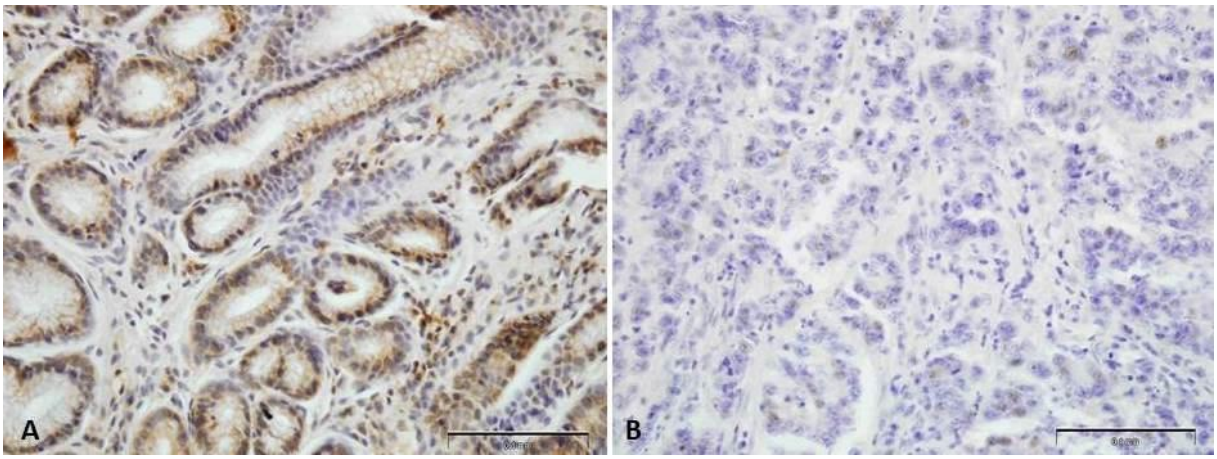

Slika 1. Ekspresija proteina SFRP1 u zdravom tkivu želuca (A) i difuznom karcinomu želuca (B)

Tablica 2. Srednje vrijednosti, standardna devijacija, standardna greška i za stereologiju specifična relativna standardna greška numeričke gustoće (Nv; mm-3) SFRP-1 pozitivnih stanica

Skupina	Srednja vrijednost	Standardna devijacija	Standardna greška
Kontrolno zdravo tkivo	365863	139294	10354
Tumorsko tkivo	85732	70444	3815

Tablica 3. Srednje vrijednosti, standardna devijacija, standardna greška i za stereologiju specifična relativna standardna greška volumenske gustoća;, (Vv; mm^0) SFRP-1 pozitivnih stanica

Skupina	Srednja vrijednost	Standardna devijacija	Standardna greška
Kontrolno zdravo tkivo	0.2341	0.1408	0.01049
Tumorsko tkivo	0.07768	0.05933	0.003218

U zdravom tkivu želuca subcelularna lokalizacija SFRP-3 proteina nađena je u citoplazmi i membrani žljezdanih stanica. U tumorskom tkivu lokalizacija je također bila citoplazmatska, a ponekad i nuklearna. Nađena je statistički značajna razlika u broju SFRP-3 pozitivnih stanica zdravog tkiva i tumora ($p < 0,05$). Količina ekspresije SFRP-3 proteina u zdravom tkivu bila je viša u usporedbi s tumorskim tkivom (Slika 2). Zanimljivo je da postoji statistički značajna razlika u ekspresiji SFRP-1 i SFRP-3 u tumorskom tkivu želuca. Ekspresija SFRP-3 je značajno manja u odnosu na ekspresiju SFRP-1 u istim uzorcima, dok je ekspresija istih proteina u zdravom tkivu gotovo podjednaka. Taj podatak upućuje da je gubitak ekspresije SFRP-3 važno obilježje difuznih karcinoma želuca. Postotak SFRP-3 pozitivnih tumorskih nije statistički značajno korelirao s kliničkim i patološkim parametrima.

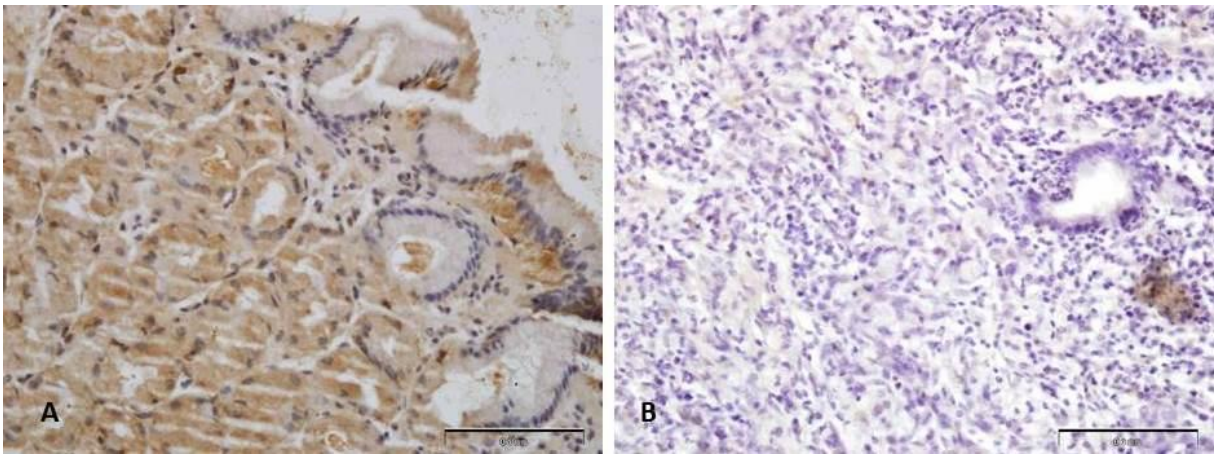

Slika 2. Ekspresija proteina SFRP3 u zdravom tkivu želuca (A) i difuznom karcinomu želuca (B)

Tablica 4. Srednje vrijednosti, standardna devijacija, standardna greška i za stereologiju specifična relativna standardna greška numeričke gustoće (Nv; mm-3) SFRP-3 pozitivnih stanica

Skupina	Srednja vrijednost	Standardna devijacija	Standardna greška
Kontrolno zdravo tkivo	334283	107009	8183
Tumorsko tkivo	89459	91618	4961

Tablica 5. Srednje vrijednosti, standardna devijacija, standardna greška i za stereologiju specifična relativna standardna greška volumenske gustoća;, (Vv; mm0) SFRP-3 pozitivnih stanica

Skupina	Srednja vrijednost	Standardna devijacija	Standardna greška
Kontrolno zdravo tkivo	0.2096	0.1008	0.007733
Tumorsko tkivo	0.06518	0.06070	0.003292

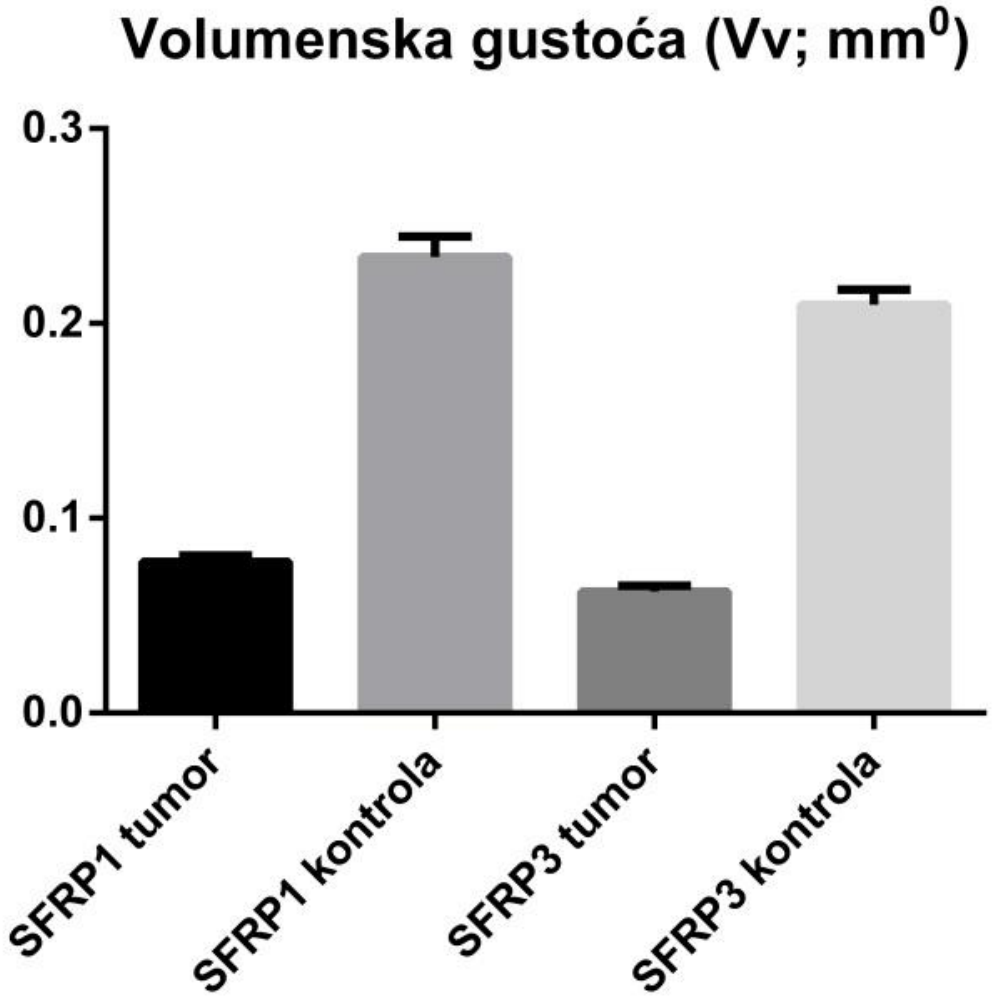

Slika 3. Prikaz volumenske gustoće SFRP-1 i SFRP-3 antigena u tumorskom i zdravom kontrolnom tkivu

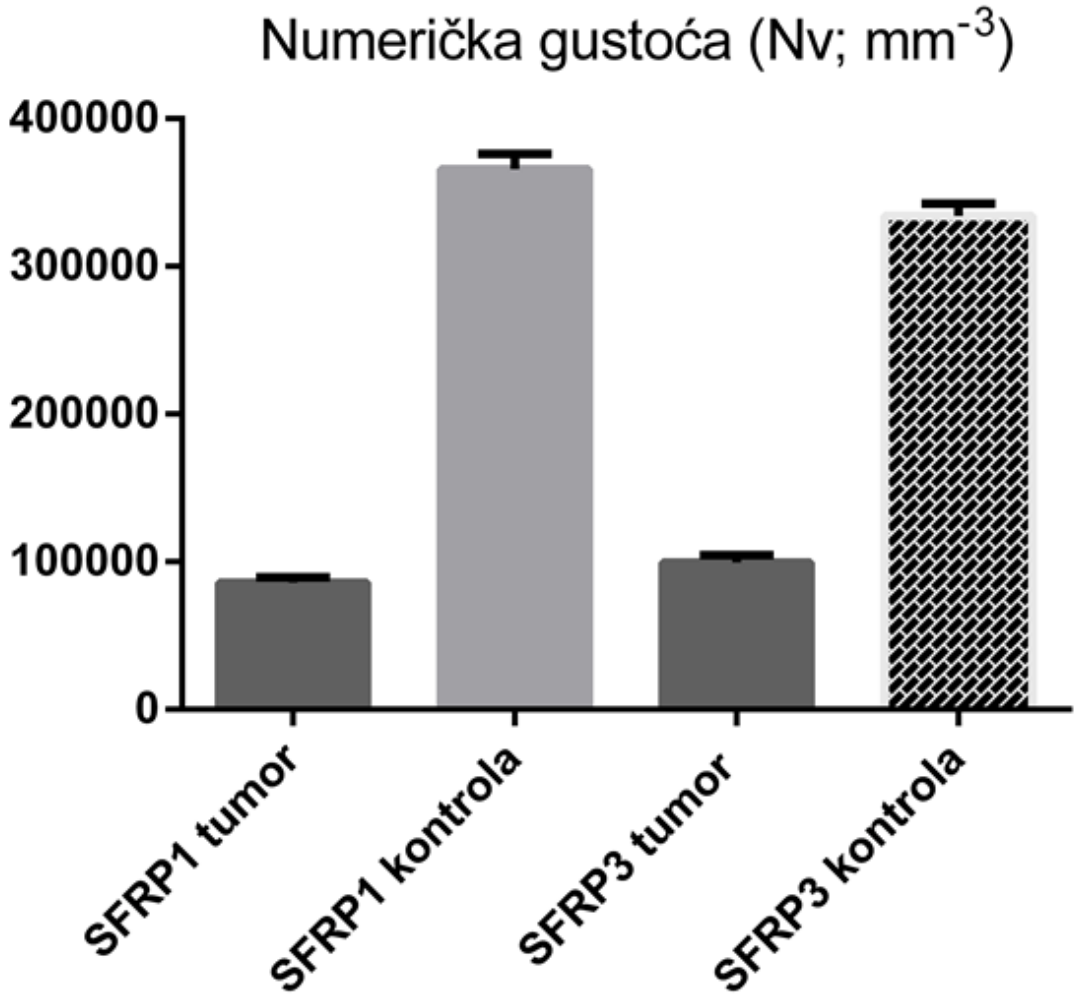

Slika 4. Prikaz numeričke gustoće SFRP-1 i SFRP-3 antigena u tumorskom i zdravom kontrolnom tkivu

6. Rasprava

Promijenjena sposobnost stanica da adherira i komunicira sa susjednim stanicama osnovna je značajka progresije i invazivnosti karcinoma. Signalni put Wnt izuzetno je bitan u regulaciji stanične proliferacije, diferencijacije, morfologije i pokretljivosti (Akiyama T 2000.). Signalni put Wnt uključen je i u proces tumorigeneze, do danas je potvrđeno da ima važnu ulogu u nastanku karcinoma želuca, ali i drugih tumora kao što su karcinom maternice, jetre, kolona, dojke (Fodde i Brabletz 2007.). SFRP-1 protein se smatra inhibitorom Wnt signalnog puta što potvrđuje hipotezu da može imati ulogu tumor supresor gena. U zadnje vrijeme je objavljeno dosta istraživanja gdje je primijećen gubitak ekspresije SFRP-1 proteina u različitim tumorima kod ljudi. Karcinom želuca je jedan od najčešćih karcinoma i stoga jedan od vodećih uzroka smrti povezanih s neoplazmama. U ovom istraživanju analizirali smo ekspresiju proteina SFRP-1 i SFRP-3 u difuznim karcinomima i u normalnim tkivima želuca. Naši rezultati pokazali su da primarni difuzni karcinomi želuca imaju statistički značajno manju ekspresiju ovih proteina u tumorskom tkivu u odnosu na zdravo tkivo želuca. Patološki i klinički parametri pokazali su da je gotovo 90% analiziranih pacijenata tumor dijagnosticiran u kasnom stadiju i stoga nismo bili u mogućnosti korelirati razinu ekspresije SFRP-1 i SFRP-3 proteina s TNM statusom. Ipak, istraživanje koje je proveo Zhao sa suradnicima 2007. godine (Zhao CH 2007.) pokazalo je da ekspresija SFRP-1 proteina značajno korelira sa stadijem tumora i statusom limfnih čvorova što ukazuje da je gubitak ekspresije SFRP-1 proteina loš prognostički faktor za karcinom želuca. Suprotno ovim nalazima u drugom istraživanju koje je proveo Qu sa suradnicima 2013. godine (Qu J 2013.) koje je, služeći se Oncomine bazom podataka, evaluiralo SFRP-1 ekspresiju na razini mRNA u različitim tumorima ljudi. Nađeno je da je SFRP-1 mRNA razine povišen u difuznom karcinomu želuca, lobularnom karcinomu dojke, karcinomu prostate i infiltrativnom karcinomu mokraćnog mjehura. Postojala je povezanost između povišene razine SFRP-1 mRNA i lošeg petogodišnjeg preživljenja. U svojoj studiji 2009. godine Saini i njegovi suradnici primijetili su da kod metastatskog karcinoma bubrega dolazi do povećanja ekspresije SFRP-1 u odnosu na primarni tumor (Saini S 2009.). Nekoliko studija je opisalo ulogu proteina SFRP-3 u razvoju i progresiji tumora, iako je uloga SFRP-3 u tumorigenezi još uvijek podložna kontroverznim raspravama. Do sada je poznato da SFRP-3 protein smanjuje rast tumora i invaziju stanica (Zi X 2005.). SFRP-3 je bitan Wnt antagonist koji reducira aktivnost metaloproteinaza, inhibira aktivnost β-catenina i inhibira epitelno-mezenhimsku tranziciju (EMT). Ne postoji opsežno istraživanje koje je ispitivalo funkciju

ovog proteina u karcinomima želuca, ali je do sada poznato da smanjena ekspresija ovog proteina loše utječe na prognozu kod adenokarcinoma pluća, prostate, karcinoma bubrega i hepatocelularnog carcinoma. U ovom smo istraživanju dokazali da postoji statistički značajna razlika u ekspresiji SFRP-1 i SFRP-3 u tumorskom tkivu želuca. Ekspresija SFRP-3 je značajno manja u odnosu na ekspresiju SFRP-1 u istim uzorcima, dok je ekspresija istih proteina u zdravom tkivu gotovo podjednaka. Taj podatak upućuje da je gubitak ekspresije SFRP-3 važno obilježje difuznih karcinoma želuca.

7. Zaključci

Difuzni karcinomi želuca su primarni karcinomi želuca koji su u porastu i sve više zahvaćaju osobe mlađe dobi kojima se dijagnosticiraju tek u uznapredovaloj fazi bolesti. Proučavajući gene i proteine Wnt-signalnog puta koji je važan u ekspresiji E-kadherina, postavljamo stupac novim pristupima terapijskog ciljanja toga puta u primarnim i metastatskim karcinomima želuca. Zaključno, ovom smo studijom potvrdili da postoji razlika u izraženosti antagonista Wnt-signalnog puta SFRP-1 i SFRP-3 u difuznim karcinomima želuca i u normalnom tkivu želuca. Također smo dokazali da postoji i razlika u izraženosti SFRP-1 i SFRP-3 u tkivima karcinoma gdje je izraženost SFRP-3 antagonista značajno statistički manja u odnosu na izraženost SFRP-1 antagonista u karcinomima, dok je izraženost oba antagonista u normalnim tkivima jednaka. To nam ukazuje na to da je gubitak izraženosti SFRP-3 antagonista ima važniju ulogu u nastanku difuznih karcinoma želuca.

8. Zahvale

Na kraju ovog rada voljela bih zahvaliti svojoj mentorici izv.prof.dr.sc. Tamari Nikuševa-Martić. Mentoricu poznajem od svoje prve godine studija, a suradnju na ovom projektu smo započele 2015. godine. Kad sam joj prišla sa interesom za sudjelovanje u projektu koji istražuje molekularnu podlogu karcinoma, ona me širokim rukama primila i pružila mi na raspolaganje svoje veliko znanje i iskustvo na području molekularne biologije te znanstvenog rada. Od prvog ulaska u laboratorij i prvog tretiranog uzorka, preko mikroskopske analize preparata i statističke analize prikupljenih podataka sve do prikupljanja literature za ovaj rad i samog pisanja rada, moja mi je mentorica u svakom trenu bila na raspolaganju kako bi me ispravno naučila svemu potrebnom za stvaranje kvalitetnog i značajnog znanstvenog rada.

Neizmjerno sam joj zahvalna na ovoj prilici i svom njezinom uloženom trudu ne samo na veličanju moga znanja i iskustva na području znanosti i medicine nego i veličanju mene same kao osobe.

9. Popis literature

Akiyama T. Wnt/beta-catenin signaling. Cytokine Growth Factor Rev. 2000;11:273–282.

Bertuccio P, Chatenoud L, Levi F, et al. Recent patterns in gastric cancer: a global overview. Int J Cancer 2009; 125:666.

Caldas C, Carneiro F, Lynch HT, et al. Familial gastric cancer: overview and guidelines for management. J Med Genet 1999;36:873-80

Fodde i Brabletz, Wnt/beta-catenin signaling in cancer stemness and malignant behavior.Curr Opin Cell Biol. 2007 Apr;19(2):150-158

Huntsman DG, Carneiro F, Lewis FR, MacLeod PM, Hayashi A, Monaghan KG, et al. Early gastric cancer in young, asymptomatic carriers of germ-line E-cadherin mutations. NEngl J Med. 2001 Jun 21;344(25):1904-9.

HZJZ, Registar za rak: Incidencija raka u Hrvatskoj 2013. Bilten br. 38, Zagreb, 2015

Kaneko S, Yoshimura T. Time trend analysis of gastric cancer incidence in Japan by histological types, 1975-1989. Br J Cancer 2001;84:400-5

Lauren P. Two histological main types of gastric carcinoma: diffuse and so–called intestinal–type carcinoma. An attempt at a histo–clinical classification. Acta Pathol Microbiol Scand. 1965; 64: 31-49.

Lee et al. Genomic profile analysis od diffuse-type gastric cancers. Genome biology 2014, 15:R55.

MacDonald BT, Tamai K, He X. Wnt/β-catenin signaling:components, mechanisms, and diseases. Dev Cell 2009;17:9-26.

Najdi R, Holcombe RF, Waterman ML. Wnt signaling and colon carcinogenesis: Beyond APC. J Carcinog 2011;10:5.

Nishizuka S, Tamura G, Terashima M, Satodate R. Loss of heterozygosity during the development and progression of differentiated adenocarcinoma of the stomach. J Pathol. 1998 May;185(1):38–43.

Noose R, Varmus H. Three decades of Wnts: a personal perspective on how a scientific field developed. EMBO J 2012;31:2670-84.

Parsonnet J, Vandersteen D, Goates J, et al. Helicobacter pylori infection in intestinal- and diffuse-type gastric adenocarcinomas. J Natl Cancer Inst 1991;83:640-3

Peichel CL, Kozak CA, Luyten FP, Vogt TF. Evaluation of mouse Sfrp3/Frzb1 as a candidate for the Ist, UI, and Far mutants on chromosome 2. Mamm Genome. 1998;9:385–387.

Polkowski W, van Sandick JW, Offerhaus GJ, et al. Prognostic value of Laurén classification and c-erbB-2 oncogene overexpression in adenocarcinoma of the esophagus and gastroesophageal junction. Ann Surg Oncol 1999;6:290-7

Powell J, McConkey CC. Increasing incidence of adenocarcinoma of the gastric cardia and adjacent sites. Br J Cancer 1990; 62:440.

Qu Y et al. High levels of secreted frizzled-related protein 1 correlate with poor prognosis and promote tumourigenesis in gastric cancer. Eur J Cancer. 2013 Nov;49(17): 3718-28.

Saini S, Liu J, Yamamura S, Majid S, Kawakami K, Hirata H, Dahiya R. (2009) Functional Significance of Secreted Frizzled-Related Protein 1 in Metastatic Renal Cell Carcinomas Cancer Res 69(17):6815-6822

Troskot B, Gamulin M. Gastric adenocarcinoma. MEDICUS 2006. Vol 15, No. 1, 73-87

Uren A, Reichsman F, Anest V, Taylor WG, Muraiso K, Bottaro DP, Cumberledge S, Rubin JS (2000) Secreted frizzledrelated protein-1 binds directly to Wingless and is a biphasic modulator of Wnt signaling. J Biol Chem 275:4374–4382.

URL1: WHO, Cancer: http: www.who.int/cancer/en/ , (15. 2. 2017.)

URL2: WHO, International Agency for research on Cancer, GLOBOCAN 2012: Estimated Cancer Incidence, Mortality and Prevalence Worldwide in 2012. Available at: www. dep.iarc.fr, (15.2.2017.)

World Health Organization Classification of Tumours: WHO Classification of Tumours of the Digestive System. Lyon, France: IARC Press; 2010

Xin Liu and Kent-Man Chu. E-Cadherin and Gastric Cancer: Cause, Consequence, and Applications. Biomed Res Int. 2014; 2014: 637308.

Zhao CH, Bu XM, Zhang N. Hypermethylation and aberrant expression of Wnt antagonist secreted frizzled-related protein 1 in gastric cancer. World J Gastroenterol. 2007 Apr 21;13(15):2214-7.

Zi X, Guo Y, Simoneau AR, et al. Expression of Frzb/secreted Frizzled-related protein 3, a secreted Wnt antagonist, in human androgen-independent prostate cancer PC-3 cells suppresses tumor growth and cellular invasiveness. Cancer Res. 2005;65:9762–70.

10. Životopis

Rođena sam 11.4.1992. godine u Zagrebu, gdje su moji roditelji izbjegli iz Hrvatske Kostajnice u Domovinskom ratu. U Hrvatsku Kostajnicu se vraćamo 1997.godine. Osnovnu i srednju školu pohađala sam u Hrvatskoj Kostajnici, gdje sam 2011. završila školovanje u SŠ Ivana Trnskoga, položila državnu maturu i stekla spremu maturanta opće gimnazije. Tijekom srednjoškolskog obrazovanja zanimali su me matematika, kemija i biologija. 11. lipnja 2011. godine položila sam prijemni ispit za Medicinski fakultet Sveučilišta u Zagrebu te sam na istome u srpnju upisala studij medicine.

Studij prolazim redovito, a zbog odličnih ocjena sam dobila Dekanovu nagradu za uspjeh u akademskoj godini 2012./2013.

Tijekom studija obavljala sam ulogu demonstratora na kolegijima:

Anatomija (2012./2013.)
Histologija (2012./2013.)
Medicinska biologija (2014./2015).

Tijekom studija me posebno zanimao znanstveni rad te sam od 2015. do 2017. godine radila u laboratoriju na Katedri za biologiju Medicinskog fakulteta, gdje sam izradila i svoj diplomski rad.

U sklopu izvannastavnih aktivnosti na fakultetu sam sudjelovala u radu udruge CroMSIC. U sklopu CroMSIC-ovog Odbora za reproduktivno zdravlje i AIDS sudjelovala sam u obilježavanju Svjetskog dana borbe protiv AIDS-a, održavajući edukaciju srednjoškolskih studenata o spolno prenosivim bolestima 2013. i 2014. godine. Također sam u sklopu Odbora za ljudska prava i mir odražavala s kolegama radionicu o ljudskim pravima 2015. godine.

Od treće do pete godine faksa (2014-2016. godine) držala sam instrukcije iz gradiva anatomije ljudskog tijela, a od treće do šeste godine faksa (2014.-2017. godina) sam radila u Središnjoj medicinskoj knjižnici.

Engleski jezik čitam, pišem i govorim na C1 razini.. Njemački jezik čitam, pišem i govorim na A1 razini.

20.ožujka 2017. godine, na šestoj godini fakulteta, postigla sam svoj najveći životni uspjeh, rodila sam svoju kćer Sofiu.