

Analiza anatomskih varijacija sfenoidnog sinusa upotrebom tehnologije CBCT-a (cone beam computed tomography)

Štoković, Nikola

Master's thesis / Diplomski rad

2017

Degree Grantor / Ustanova koja je dodijelila akademski / stručni stupanj: **University of Zagreb, School of Medicine / Sveučilište u Zagrebu, Medicinski fakultet**

Permanent link / Trajna poveznica: <https://um.nsk.hr/um:nbn:hr:105:055136>

Rights / Prava: [In copyright](#)/[Zaštićeno autorskim pravom.](#)

Download date / Datum preuzimanja: **2024-09-23**



Repository / Repozitorij:

[Dr Med - University of Zagreb School of Medicine
Digital Repository](#)



**SVEUČILIŠTE U ZAGREBU
MEDICINSKI FAKULTET**

Nikola Štoković

**Analiza anatomskih varijacija sfenoidnog
sinusa upotrebom tehnologije CBCT-a
(cone beam computed tomography)**

DIPLOMSKI RAD



Zagreb, 2017.

Ovaj rad izrađen je u Zavodu za anatomiju „Drago Perović“ Medicinskog fakulteta Sveučilišta u Zagrebu pod vodstvom prof. dr. sc. Lovorke Grgurević i nagrađen je Rektorovom nagradom u akademskoj godini 2013./2014.

Ovaj rad je predan kao ekvivalent diplomskog rada u akademskoj godini 2016./2017.

POPIS KRATICA:

ACI: arteria carotis interna

AM: velika krila klinaste kosti (lat. ala major ossis sphenoidalis)

C: clivus

CT: kompjutorizirana tomografija (eng. computed tomography)

CBCT: cone beam kompjutorizirana tomografija (eng. cone beam computed tomography)

DS: dorsum sellae

FESS: funkcijska endoskopska sinusna kirurgija (eng. functional endoscopic sinus surgery)

MRI: magnetska rezonanca (eng. magnetic resonance imaging)

NCP: nervus canalis pterygoidei

NM: nervus maxillaris

NMan: nervus mandibularis

NO: nervus opticus

PP: krilni nastavci klinaste kosti (lat. processus pterygoidei)

PS: planum sphenoidale

SADRŽAJ RADA

1. UVOD	1
1.1. Os sphenoidale i odnos sfenoidnog sinusa s drugim dijelovima klinaste kosti.....	1
1.2. Kanali i žljebovi klinaste kosti koji se mogu izbočiti odnosno dodirivati sfenoidni sinus i žilno-živčane strukture koje njima prolaze.....	3
1.2.1. Foramen rotundum.....	3
1.2.2. Canalis pterygoideus (Vidii)	3
1.2.3. Canalis opticus	4
1.2.4. Sulcus caroticus	4
1.2.5. Foramen ovale.....	5
1.3. CT i CBCT.....	5
1.4. Pregled dosadašnjih istraživanja.....	6
2. OPĆI CILJ RADA	7
3. SPECIFIČNI CILJEVI RADA	7
4. HIPOTEZA	7
5. MATERIJAL I METODE	8
5.1. Anatomske preparate	8
5.2. Postupak snimanja lubanja i obrada dobivenih snimaka	8
5.3. Tip pneumatizacije	9
5.4. Dimenzije.....	10
5.5. Pneumatizacija drugih dijelova klinaste kosti	10
5.6. Odnosi sinusa s bliskim žilno-živčanim strukturama	11
5.7. Akcesorni septumi i odnosi septuma s protruzijom a. carotis interne	12
6. REZULTATI	13
6.1. Učestalost tipova pneumatizacije	13
6.2. Prosjeci maksimalnih duljina, širina i visina po pojedinom tipu pneumatizacije	14
6.3. Učestalost pneumatizacije drugih dijelova klinaste kosti.....	15
6.3.1 Učestalost pneumatizacije dijelova klinaste kosti po pojedinim tipovima pneumatizacije	15
6.4. Odnosi žilno-živčanih struktura sa sfenoidnim sinusom.....	17
6.4.1. Učestalost odnosa n. maxillaris po pojedinim tipovima pneumatizacije	17
6.4.2. Učestalost odnosa n. canalis pterygoidei po pojedinim tipovima pneumatizacije..	18
6.4.3. Učestalost odnosa n. opticus po pojedinim tipovima pneumatizacije.....	18

6.4.4. Učestalost odnosa a. carotis interne po pojedinim tipovima pneumatizacije.	19
6.4.5. Učestalost odnosa n. mandibularisa po pojedinim tipovima pneumatizacije.	20
6.5. Učestalost postojanja akcesornih septuma i odnosa septuma s protruzijom a. carotis interne	20
7. RASPRAVA	20
8. ZAKLJUČCI	25
9. POPIS LITERATURE	26
10. SAŽETAK	28
11. SUMMARY	29
12. ZAHVALE	30
13. ŽIVOTOPIS	31

1. UVOD

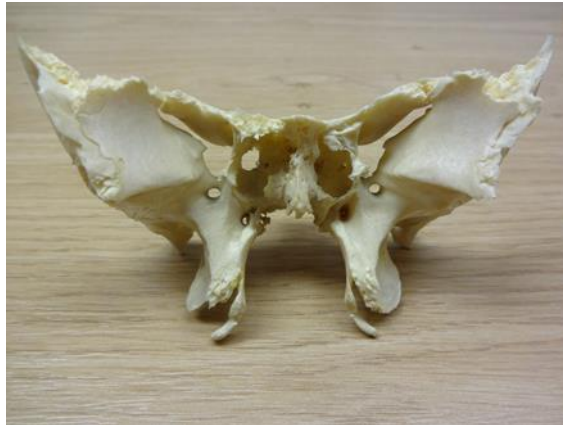Sfenoidni sinus (lat. sinus sphenoidalis) parna je šupljina smještena u trupu istoimene kosti koja je zbog svog smještaja u samom središtu baze lubanje najnepristupačnija od svih paranazalnih sinusa. Unatoč tome ima veliku važnost u kirurgiji jer pruža optimalni pristup hipofizi (lat. hypophysis) pri operacijama tumora navedene endokrine žlijezde. Osim toga, sinus može biti središte drugih patoloških procesa koji zahtijevaju kiruršku intervenciju. Kako bi se izbjegle ijtrogene ozljede prilikom kirurških zahvata, odnosno kako bi se objasnila patogeneza patoloških procesa koji imaju ishodište u sfenoidnom sinusu, od esencijalne je važnosti poznavanje anatomije i anatomskih varijacija sinusa kojeg mnogi anatomici nazivaju i najvarijabilnijom šupljinom ljudskog tijela (Teatini i sur.-1987).

Sinus nastaje urastanjem sluznice nosne šupljine u trup klinaste kosti koje započinje nakon rođenja, a završava tijekom puberteta (Budu i sur.-2013). Sinus komunicira s nosnom šupljinom otvorom, apertura sinus sphenoidalis koji se nalazi na njegovom gornjem dijelu te se otvara u krajnji posterolateralni zaton nosne šupljine, recessus sphenothmoidalis. Lijevi i desni sinus su međusobno odijeljeni septumom koji se rijetko nalazi točno u medijanoj ravnini, obično je pozicioniran više u lijevu odnosno desnu stranu. Relativno često postoje i akcesorni septumi.

1.1. Os sphenoidale i odnos sfenoidnog sinusa s drugim dijelovima klinaste kosti.

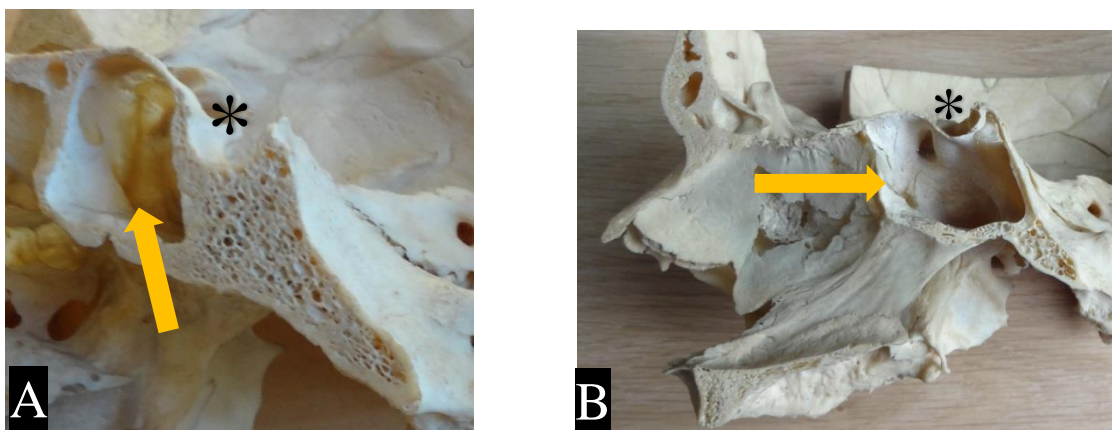
Os sphenoidale ili klinasta kost (slika 1) neparna je kost glave i zauzima središnje mjesto lubanjske baze. Glavni dijelovi klinaste kosti su trup (lat. corpus), velika i mala krila (lat. ala major i ala minor) te krilni nastavci (lat. processus pterygoidei). Trup ima oblik kocke te je smješten u sredini klinaste kosti. Na gornjoj strani trupa, neposredno iza malih krila, nalazi se tursko sedlo (lat. sella turcica) u koje je uložena hipofiza. Na prednjem dijelu turskog sedla nalazi se izbočina, tuberculum sellae, a stražnji dio sedla omeđuje dorsum sellae (Krpmotić-Nemanić-1993). Iza dorsuma se nastavlja kosa glatka ploha koja se spaja s plohom na bazalnom dijelu okcipitalne kosti čineći anteriorni dio clivusa, širokog žlijeba na kojemu leži moždano deblo. Od trupa klinaste kosti polaze velika i mala krila. Mala krila su ravna, položena u horizontalnom smjeru, a od trupa polaze s dva korijena koji se lateralno spoje te obuhvaćaju vidni kanal (lat. canalis opticus). Medijalni kraj malih krila je u kontinuitetu s ravnim koštanim poljem, planum sphenoidale. Velika krila polaze od lateralne strane trupa te su usmjerena prema naprijed i lateralno. Ona čine prednji dio dna srednje lubanjske jame te kroz njih prolaze tri stalna otvora: foramen rotundum, foramen ovale i foramen spinosum.

Veliko krilo klinaste kosti ima tri plohe: orbitalnu (lat. facies orbitalis), unutarnju (lat. facies cerebralis) te vanjsku (lat. facies temporalis et infratemporalis) (Jalšovec-2005). Parni krilni nastavci (lat. processus pterygoidei) polaze s dva korijena od donje strane medijalnog dijela velikih krila. Sastoje od uže medijalne (lat. lamina medialis) i šire, lateralne ploče (lat. lamina lateralis) dok korijeni krilnih nastavaka omeđuju kanal, canalis pterygoideus.



Slika 1: Os sphenoidale

Trup klinaste kosti je izrazito varijabilno pneumatiziran (slika 2) od strane sfenoidnog sinusa koji se na osnovi stupnja pneumatizacije dijeli na 4 tipa: conchalni, presellarni, sellarni i postsellarni. Podjela se temelji na činjenici nalazi li se posteriorna stijenka sinusa anteriorno, inferiorno ili posteriorno u odnosu na sellu turcicu. Kod conchalnog tipa udubljenje u trupu klinaste kosti je vrlo malo, zapremnine zrna graška i nalazi se anteriorno i superiorno, odmah iza repa gornje nosne školjke, conche nasalis superior (Mladina-2009).



Slika 2: A) i B) Razlike u obimu pneumatizacije trupa klinaste kosti (sagitalni presjek)
Oznake: strelica – sinus; * – sella turcica

Pneumatizacija može biti ograničena na trup klinaste kosti, ali se može širiti u velika krila (lat. ala major), krilne nastavke (lat. processus pterygoidei) i bazalni dio okcipitalne kosti čineći tako zatone i to redom; recessus lateralis, recessus pterygoideus i recessus posterior. Osim toga sinusi mogu biti samo tankom stijenkom odijeljeni od prostora prednje i stražnje lubanjske jame ukoliko pneumatizacija dopire do planuma sphenoidalea odnosno clivusa. Iako je ta pojava izrazito rijetka, u literaturi je opisana i ageneza sfenoidnog sinusa (Uzun i sur.-2014).

U šupljinu sfenoidnog sinusa mogu se izbočiti odnosno s njom dijeliti zajedničku stijenku kanali i žljebovi klinaste kosti i to foramen rotundum, canalis pterygoideus, canalis opticus, sulcus caroticus i foramen ovale, a samim time i žilno-živčane strukture koje njima prolaze.

1.2. Kanali i žljebovi klinaste kosti koji se mogu izbočiti odnosno dodirivati sfenoidni sinus i žilno-živčane strukture koje njima prolaze

1.2.1. Foramen rotundum

Foramen rotundum je kanal koji prolazi kroz velika krila klinaste kosti i predstavlja komunikaciju prostora srednje lubanjske jame s krilnonepčanom udubinom, fossom pterygopalatinom. Kroz njega prolazi n. maxillaris, II. grana n. trigemina, koji se sastoji samo od osjetnih vlakana. Maksimalni živac senzibilno inervira gornju usnu, kožu obraza, donje vjeđe i lateralnog dijela nosa, sluznicu nosne šupljine i paranazalnih sinusa (maksilarni sinus te dijelove sfenoidnog sinusa i stražnjih etmoidnih ćelija) te sluznicu i strukture usne šupljine (tvrdo i meko nepce, zube i desni gornje čeljusti). Ogrankom koji se odvaja prije prolaska kroz foramen rotundum senzibilno inervira duru mater prednje i srednje lubanjske jame.

1.2.2. Canalis pterygoideus (Vidii)

Canalis pterygoideus (Vidii) prolazi kroz korijen krilnog nastavka klinaste kosti i predstavlja komunikaciju prostora neposredno ispod razdrtog otvora (lat. foramen lacerum) i krilnonepčane udubine. Kroz njega prolazi n. i a. canalis pterygoidei. N. canalis pterygoidei nastaje na stražnjoj strani canalisa pterygoideusa spajanjem n. petrosusa majora, ogranka n. VII koji nosi parasimpatička sekretorna vlakna za inervaciju suzne žlijezde (lat. glandule lacrimales) te žlijezda nosne i nepčane sluznice s n. petrosusom profundusom kojeg čine simpatička vlakna iz spleta oko a. carotis interne (Jalšovec-2005). A. canalis pterygoidei

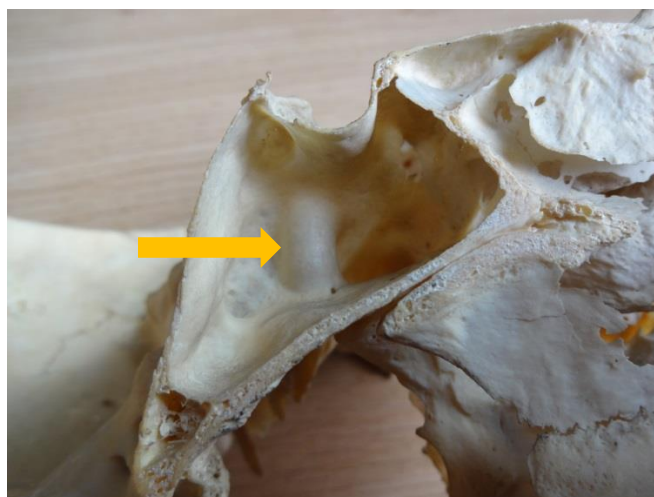ogranak je a. maxillaris i sudjeluje u vaskularizaciji tube pharyngotympanice Eustachi i dijela nasopharynx.

1.2.3. Canalis opticus

Canalis opticus je kanal koji nastaje spajanjem korijena malih krila klinaste kosti, a predstavlja komunikaciju prostora srednje lubanjske jame i očne šupljine, orbite. Kroz njega prolazi n. opticus i a. ophtalmica. N. opticus tradicionalno se opisuje kao II. kranijalni živac iako je zapravo riječ o vidnom putu koji čine aksoni ganglijskih stanica mrežnice. A. ophtalmica najveći je postranični ogranak unutarnje karotidne arterije. Krvlju opskrbljuje oko i strukture očne šupljine. U optičkom kanalu je smještena inferolateralno u odnosu na n. opticus.

1.2.4. Sulcus caroticus

Sulcus caroticus žlijeb je koji se nalazi na lateralnoj strani trupa klinaste kosti, a kojim prolazi a. carotis interna, glavna arterija u vaskularizaciji mozga. Nastaje grananjem a. carotis communis u razini 4. vratnog kralješka. Vratni dio arterije ne daje ogranke, a u lubanju ulazi kroz canalis caroticus. Nakon izlaska iz kanala usmjerena je anteromedijalno, prolazi preko vezivne ploče koja zatvara razdrti otvor te pristupa u žlijeb klinaste kosti, sulcus caroticus. Potom prolazi kroz kavernozi sinus u kojem je usmjerena anterosuperiorno do prednjih klinoidnih nastavaka gdje skreće medijalno i straga te probija tvrdi moždanu ovojnicu. Neposredno po probijanju dure daje a. ophtalmicu i prelazi u svoj završni ogranak, a. cerebri anterior.



Slika 3: Protruzija a. carotis interne (strelica) koju samo tanka stijenka dijeli od šupljine sinusa

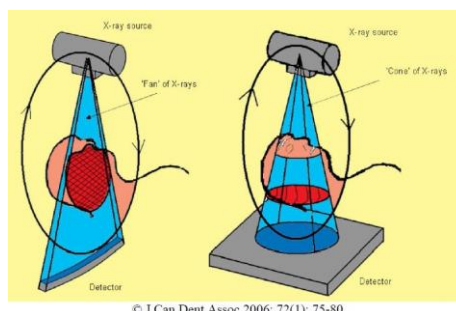
1.2.5. Foramen ovale

Foramen ovale je otvor u velikim krilima klinaste kosti smješten posteriorno u odnosu na foramen rotundum, a predstavlja komunikaciju prostora srednje lubanjske jame s infratemporalnom udubinom, fossom infratemporalis. Kroz njega prolazi III. grana n. trigeminusa, n. mandibularis koja u svojem sastavu ima i osjetna i motorička vlakna. Osjetno inervira donju usnu, kožu donjeg dijela lica i sljepoočne regije, dio uške i dio vanjskog slušnog hodnika te strukture usne šupljine (zube i gingivu donje čeljusti, prednje 2/3 jezika i dno usne šupljine). Motorički inervira mišiće koji su se razvili iz 1. ždrijelnog luka među kojima i žvačne mišiće.

1.3. CT i CBCT

Kompjutorizirana tomografija (eng. computed tomography, CT) uvedena je sredinom 70-tih godina prošlog stoljeća te je ubrzo postala integralni dio kliničke prakse. Upotrebom CT- a na poprječnim presjecima mogu se vidjeti anatomske detalje organa i patološke promjene. Konvencionalna kompjutorizirana tomografija temelji se na tankoj rendgenskoj zraci (slika 4) koja prolazi kroz tijelo u poprječnom presjeku uz rotaciju rendgenske cijevi oko pacijenta. Elektronički detektori koji su smješteni nasuprot rendgenskoj cijevi s druge strane pacijentova tijela konvertiraju izlazeće elektronske zrake u električne impulse čija jakost ovisi o količini neapsorbiranih zraka koje su prošle kroz pacijenta (Marotti i Sučić-2007).

Cone beam kompjutorizirana tomografija (eng. cone beam computed tomography, CBCT) je složena dijagnostička metoda koja predstavlja modifikaciju CT-a. Za razliku od CT-a gdje kroz tijelo prolazi samo tanka rendgenska zraka, kod CBCT-a rendgenske zrake tvore stožac (slika 4). Tijekom skeniranja skener rotira oko pacijentove glave dobivajući gotovo 600 različitih slika koje program za skeniranje prikuplja i rekonstruira. CBCT je pronašao široku primjenu u dentalnoj implantologiji, ali i u mnogim granama medicine te se sve više koristi i u znanstvene svrhe (Güldner i sur.-2012).



Slika 4: Načela rada CT (lijevo) i CBCT (desno) uređaja

1.4. Pregled dosadašnjih istraživanja

Istraživanja anatomske građe lubanje, među kojima su i paranazalni sinusi, imaju dugu povijest kako u svijetu tako i u Hrvatskoj. Upravo su istraživanja paranazalnih sinusa činila središnji dio znanstvenog opusa osnivača Zavoda za anatomiju „Drago Perović“, akademika Drage Perovića, a kasnije su veliki doprinos dali i njegovi nasljednici među kojima i akademkinja Jelena Krmpotić Nemanić čime je Zavod stekao međunarodnu prepoznatljivost.

Istraživanja sfenoidnog sinusa, kao i ostalih struktura lubanje, možemo podijeliti na dvije povijesne etape. U prvoj, koja je trajala od početaka anatomije do 90-tih godina prošlog stoljeća, sinusi su proučavani pretežito na presjecima lubanja. Međutim, tada se zbog tehničkih ograničenja nisu mogla provesti precizna kvantitativna mjerenja, primjerice dimenzija i protruzija pojedinih struktura u sinus. U drugoj fazi, koja traje zadnjih četvrt stoljeća, u relevantnim istraživanjima pretežito se koriste CT (Kazhayasi i sur.-2005) i MRI (Kayalioglu i sur.-2005) uređaji dok su se zadnjih nekoliko godina počeli koristiti i CBCT uređaji koji omogućuju veću rezoluciju snimaka (Güldner i sur.-2012).

Na osnovi cilja istraživanja dosadašnja istraživanja možemo generalno podijeliti u dvije grupe. U prvoj su autori istraživali tip pneumatizacije (Hamid i sur.-2005), a u drugoj učestalost odnosa bliskih struktura sa sinusom (Sirikci i sur.-2000). Osim tih primarnih ciljeva istraživanja, istraživali su i učestalost pneumatizacije drugih dijelova klinaste kosti te postojanje akcesornih septuma.

Pri određivanju tipa pneumatizacije svi autori su promatrali oba sinusa kao cjelinu te ne postoji istraživanje u kojem bi tip pneumatizacije bio određen posebno za desni i lijevi sinus. Neki autori (Kayalioglu i sur.-2005) dijele sinuse na conchalni, presellarni, sellarni i postsellarni tip dok drugi (Perondi i sur.-2013) potonja dva svrstavaju u kategoriju sellarni.

U literaturi postoje velike razlike u učestalosti protruzija struktura u sinus (npr. protruzija a. carotis interne od 3,9% (Kazhayasi i sur.-2005) do 41% (Hewaidi i sur.-2008)). Također ne postoji jedinstveni kriterij protruzije, već svaki autor koristi svoj vlastiti kriterij. Jedni protruziju smatraju pozitivnom ukoliko postoji bilo kakvo izbočenje u sinus (Hewaidi i sur.-2008), dok su drugi postavili donju granicu izbočenja od 25% (Kazhayasi i sur.-2005) odnosno 50% (Sirikci i sur.-2000) za pozitivnu protruziju.

Samo su Güldner i sur. promatrali utjecaj tipa pneumatizacije (oba sinusa kao cjelina) na učestalost protruzija i to samo na učestalost protruzija a. carotis interne i n. opticus.

2. OPĆI CILJ RADA

Opći cilj rada je istražiti učestalost i klinički značaj anatomskih varijacija sfenoidnog sinusa te međuovisnost pojedinih varijacija.

3. SPECIFIČNI CILJEVI RADA

Specifični ciljevi rada su:

I. Odrediti učestalost pojedinog tipa pneumatizacije (conchalni, presellarni, sellarni i postsellarni) promatrajući oba sinusa kao cjelinu, svaki sinus posebno te učestalost kombinacija tipova pneumatizacije.

II. Istražiti širi li se pneumatizacija jednako u svim smjerovima tako da se za svaku skupinu sinusa (conchalni, presellarni, sellarni i postsellarni) izračuna prosjek maksimalnih duljina, visina i širina sinusa te skupine.

III. Odrediti učestalost pneumatizacije velikih krila, krilnih nastavaka, planuma sphenoidalea, dorsuma sellae i clivusa.

IV. Prikazati varijabilnost odnosa sfenoidnog sinusa i njemu bliskih žilno-živčanih struktura uz uvođenje nove klasifikacije te odrediti učestalost odnosa (zajednička stijenka i protruzija) koji imaju klinički značaj.

V. Odrediti učestalost postojanja akcesornih septuma te učestalost odnosa glavnog i akcesornih septuma s protruzijom a. carotis interne

VI. Istražiti ovisi li učestalost protruzija žilno-živčanih struktura i učestalost pneumatizacije drugih dijelova klinaste kosti o tipu pneumatizacije sfenoidnog sinusa.

4. HIPOTEZA

S rastućom pneumatizacijom sinusa prema posteriorno, odnosno s rastućom prosječnom duljinom sinusa (u nizu: conchalni, presellarni, sellarni i postsellarni tip) rast će i prosječna visina i širina sinusa te će se posljedično povećavati učestalost širenja pneumatizacije u druge dijelove klinaste kosti i učestalost protruzija žilno-živčanih struktura u sinus.

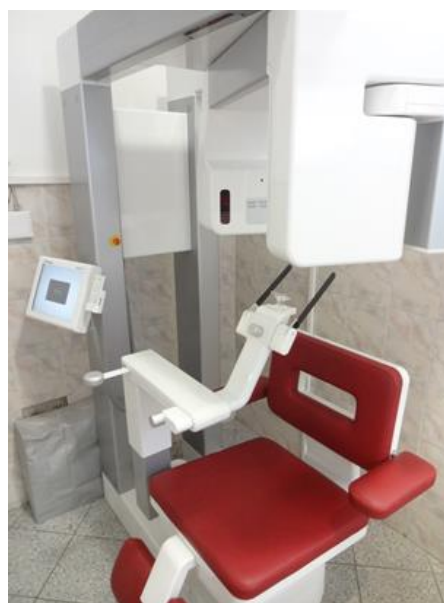5. MATERIJAL I METODE

5.1. Anatomski preparati

U istraživanju je korištena 51 nasumično odabrana lubanja iz zbirke Zavoda za anatomiju „Drago Perović“ (slika 5) od kojih su 33 bile muške, a 18 ženskih uz raspon dobi od 20 do 86 godina i prosječnu starost 57,75 godina. S obzirom da u dosadašnjim istraživanjima (Tomovic i sur.-2013) nije pronađen utjecaj spolnih i dobnih (nakon puberteta) razlika na parametre kojima se bavi rad, sve lubanje su svrstane u istu kategoriju. Rast sfenoidnog sinusa završava tijekom puberteta (Budu i sur.-2013.) pa u istraživanje nisu uključene lubanje starosne dobi manje od 20 godina.



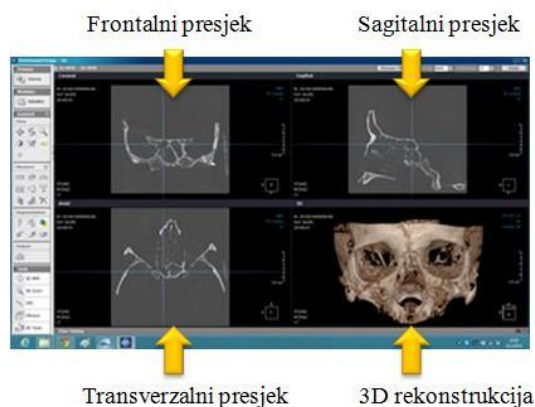
Slika 5: Zbirka lubanja Zavoda



Slika 6: Uređaj Soredex Scanora 3D

5.2. Postupak snimanja lubanja i obrada dobivenih snimaka

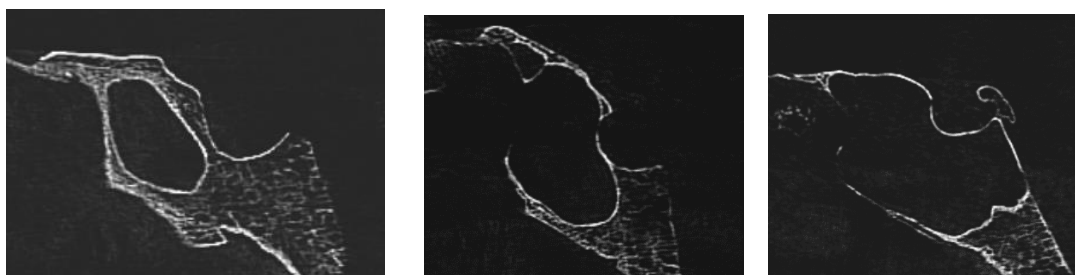
Za snimanje lubanja je korišten CBCT (eng. cone beam computed tomography) uređaj Soredex Scanora 3D (slika 6) u vlasništvu ordinacije za rendgenološku dijagnostiku „Zubni rendgen dr. Lauc“. Dobivene snimke su obrađene programom OnDemand 3D App. Program prikazuje frontalni, transverzalni i sagitalni presjek snimane lubanje te paralelno prikazuje 3D rekonstrukciju (slika 7).



Slika 7: Sučelje programa OnDemand 3D App

5.3. Tip pneumatizacije

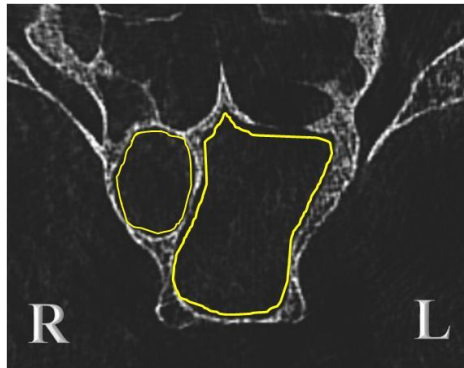
Tip pneumatizacije je određen na sagitalnim presjecima. Definirane su 2 frontalne ravnine; prva koja čini prednje omeđenje selle turcice i prolazi kroz tuberculum sellae i druga koja čini stražnje omeđenje selle turcice i prolazi kroz dorsum sellae. Kod presellarnog tipa (slika 8-A) pneumatizacija ne doseže prvu ravninu, kod sellarnog (slika 8-B) doseže prostor između te dvije ravnine, a kod postsellarnog (slika 8-C) se proteže posteriornije od druge ravnine. Kod conchalnog tipa trup klinaste kosti je samo diskretno pneumatiziran u anterosuperiornom dijelu te je pozitívni nalaz potvrđen i na transverzalnom presjeku gdje se najbolje mogla uočiti razlika između njega i presellarnog tipa. Tip pneumatizacije je određen na dva načina. Prvi način je uobičajen u dosadašnjim istraživanjima pri određivanju tipa pneumatizacije i pri njemu su desni i lijevi sinus promatrani kao jedna cjelina. Primjenom drugog načina desni i lijevi sinus su promatrani posebno i za svaki je posebno određen tip pneumatizacije (slika 9). Pri određivanju učestalosti pneumatizacije drugih dijelova klinaste kosti i učestalosti protruzija u odnosu na tip pneumatizacije, desni i lijevi sinus su promatrani kao dvije neovisne cjeline te je tip određen primjenom drugog način. Također je ispitano i u koliko slučajeva desni i lijevi sinus imaju isti odnosno različiti tip pneumatizacije te kolika je učestalost pojedinih kombinacija tipova pneumatizacije.



Slika 8: A) Presellarni tip

B) Sellarni tip

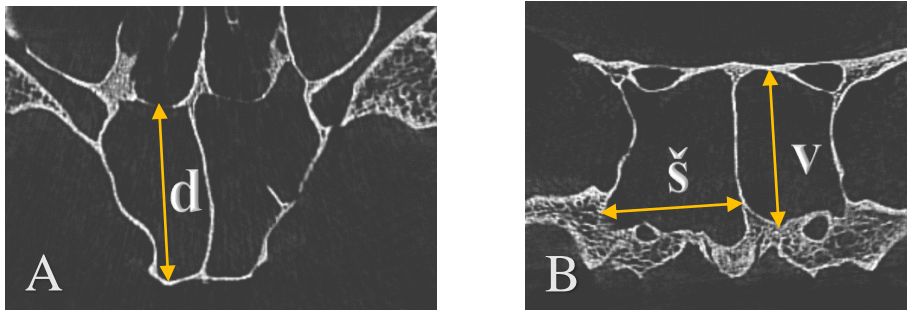
C) Postsellarni tip



Slika 9: Transverzalni presjek sinusa kojima je prethodno na sagitalnim presjecima određen tip pneumatizacije. Promatrajući oba sinusa kao cjelinu sinus je postsellarnog tipa, promatrajući svaki zasebno desni (R) je presellarni a lijevi postsellarni (L). Njihova kombinacija je označena kao postsellarni-presellarni (neovisno o stranama, na prvom mjestu je tip sinusa koji se proteže posteriornije)

5.4. Dimenzije

Za svaki je sinus pojedinačno (desni i lijevi) izmjerena maksimalna duljina na transverzalnim presjecima (slika 10-A) te maksimalna širina i visina na frontalnim presjecima (slika 10-B). Vrijednosti su razvrstane po tipovima pneumatizacije (conchalni, presellarni, sellarni, postsellarni) te je izračunat prosjek vrijednosti za svaki pojedini tip pneumatizacije.



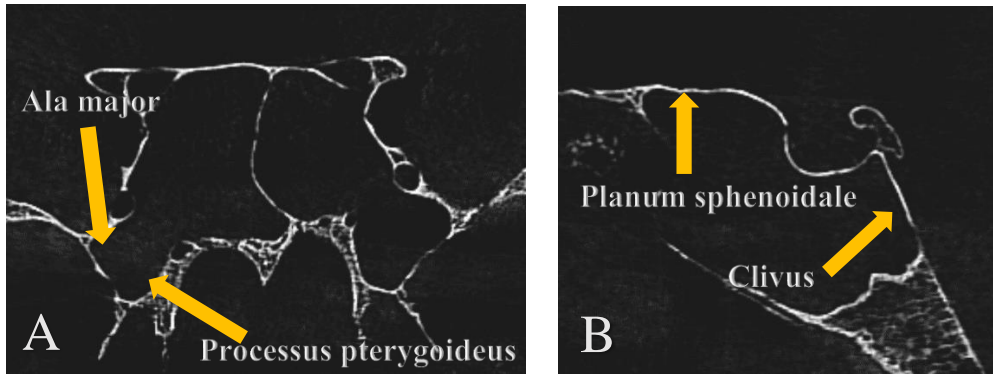
Slika 10: A) Određivanje maksimalne duljine (d) na transverzalnom presjeku
B) Određivanje maksimalne širine (š) i visine (v) na frontalnom presjeku

5.5. Pneumatizacija drugih dijelova klinaste kosti

Moguća pneumatizacija ala major i processusa pterygoideusa je promatrana na frontalnim presjecima (slika 11-A). Pneumatizacija ala major je smatrana pozitivnom ukoliko se pneumatizacija širi lateralnije od lateralnog ruba foramena rotunduma, a pneumatizacija processusa pterygoideusa ako se pneumatizacija širi inferiornije od inferiornog ruba canalisa pterygoideusa.

Na sagitalnim presjecima promatrana je pneumatizacija planuma sphenoidalea, dorsuma sellae i clivusa (slika 11-B).

Promatrano je na koliko su lubanja (od 51 promatrane) navedene strukture pneumatizirane te koliko sinusa (od 102) ih pneumatizira. Prikazana je učestalost pneumatizacije tih struktura po tipovima sinusa.



Slika 11: A) Pneumatizacija ala major i processusa pterygoideusa (frontalni presjek)
B) Pneumatizacija planuma sphenoidalea i clivusa (sagitalni presjek)

5.6. Odnosi sinusa s bliskim žilno-živčanim strukturama

Promatrani su odnosi desnog i lijevog sfenoidnog sinusa sa sljedećim kanalima/žlijebovima klinaste kosti odnosno strukturama koje njima prolaze: foramen rotundum, canalis pterygoideus, canalis opticus, sulcus caroticus te foramen ovale. S obzirom da je tako uvriježeno u literaturi, u nastavku će se umjesto naziva kanala pri opisivanju odnosa upotrebljavati naziv najvažnije strukture koja prolazi tim kanalom, i to redom: n. maxillaris (NM), n. canalis pterygoidei (NCP), n. opticus (NO), a. carotis interna (ACI) i n. mandibularis (NMan). Za procjenu odnosa NM, NCP i NO korišteni su frontalni presjeci (slike 12 i 15), a za ACI i NMan transverzalni presjeci (slika 14). Za svaku je protruziju određen postotak poprječnog presjeka strukture koji se izbočuje u sinus pri maksimalnom izbočenju te strukture (slika 13).

Napravljen je novi sustav klasifikacije te su odnosi klasificirani u 5 kategorija koje su definirane u Tablici 1.

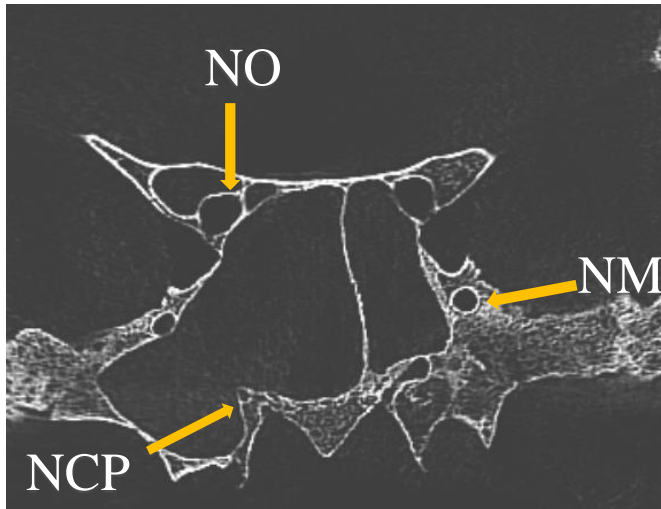
Tablica 1: Klasifikacija odnosa sfenoidnog sinusa i žilno-živčanih struktura.

0	struktura ne dodiruje sinus
D	kanal/žlijeb kojim prolazi struktura i sinus imaju zajedničku stijenku ali nema izbočenja u sinus
P1	protruzija 1. stupnja - izbočenje u sinus do 25% površine poprječnog presjeka kanala
P2	protruzija 2. stupnja - izbočenje u sinus od 25% do 50% površine poprječnog presjeka kanala
P3	protruzija 3. stupnja - izbočenje u sinus veće ili jednako 50% površine poprječnog presjeka kanala

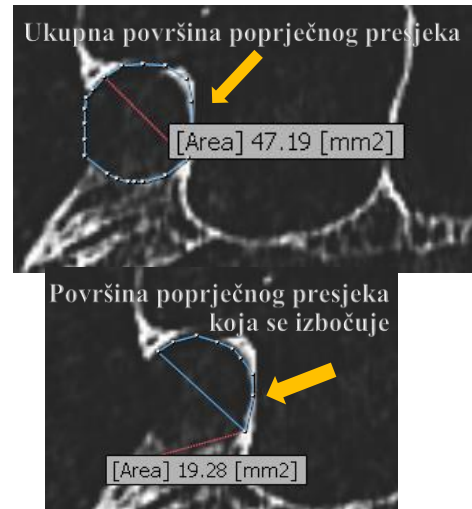
Zbroj P1, P2 i P3 je označen kao P te označava postotak struktura koje se izbočuju u sinus neovisno o stupnju tog izbočenja.

Ukoliko je neka struktura u odnosu s oba sinusa, odnos je evaluiran za svaki sinus posebno.

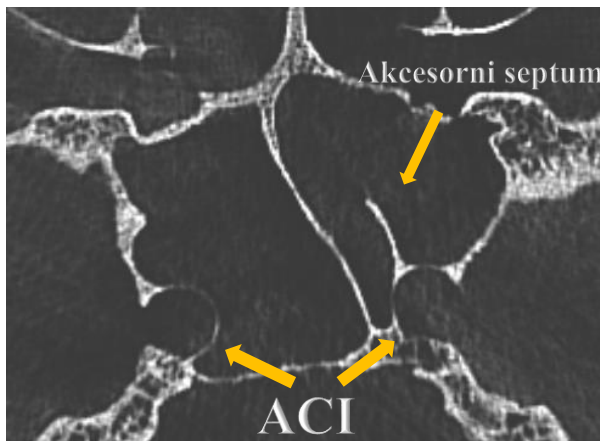
Rezultati su prikazani kao učestalost pojedinih odnosa neovisno o tipu pneumatizacije te učestalost pojedinih odnosa po tipovima pneumatizacije.



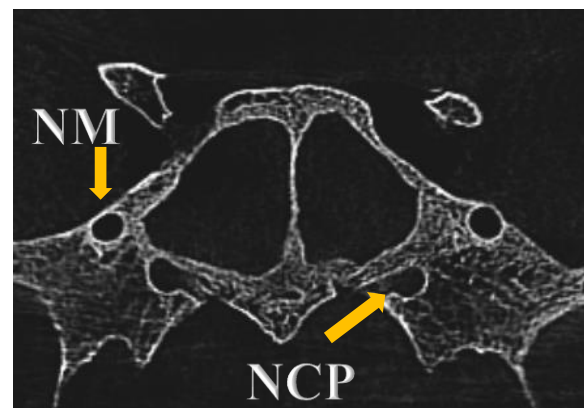
Slika 12: Određivanje odnosa NM, NCP i NO



Slika 13: Određivanje stupnja protruzije



Slika 14: Prikaz protruzije ACI te postojanje akcesornog septuma



Slika 15: NM i NCP nisu u kontaktu sa sinusom

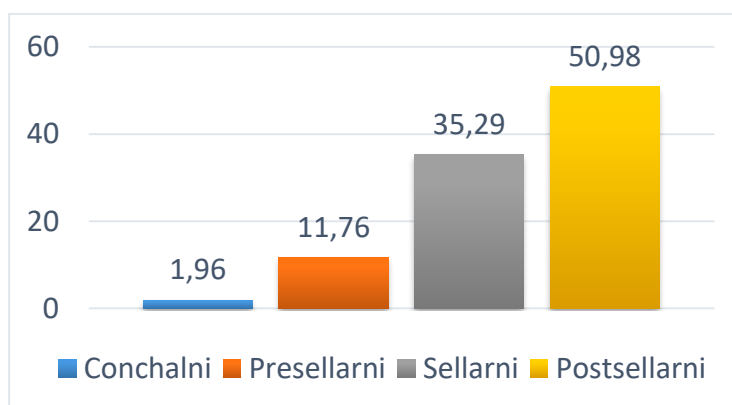
5.7. Akcesorni septumi i odnosi septuma s protruzijom a. carotis interne

Postojanje akcesornih septuma, odnosi glavnog i akcesornih septuma s protruzijom a. carotis interne su proučavani na transverzalnim presjecima (slika 14).

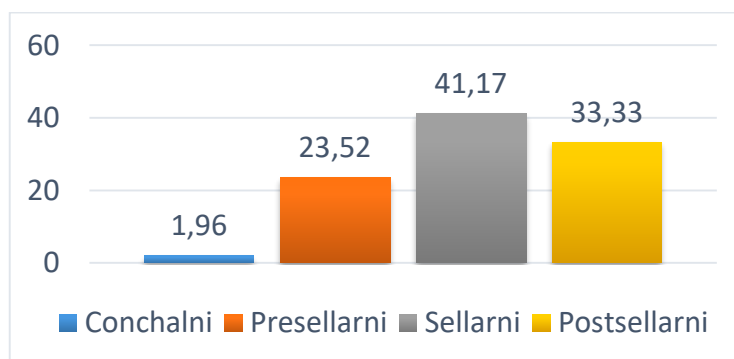
6. REZULTATI

6.1. Učestalost tipova pneumatizacije

Učestalost pojedinog tipa pneumatizacije je određena na dva načina te su rezultati prikazani na slikama 16 i 17. Promatrajući oba sinusa kao cjelinu, u našem je uzorku najučestaliji postsellarni tip, kojega po učestalosti slijede sellarni, presellarni i conchalni tip. Ako se desni i lijevi sinus promatraju kao dvije neovisne cjeline, u našem je uzorku najučestaliji sellarni tip kojega po učestalosti slijede postsellarni, presellarni i conchalni tip.

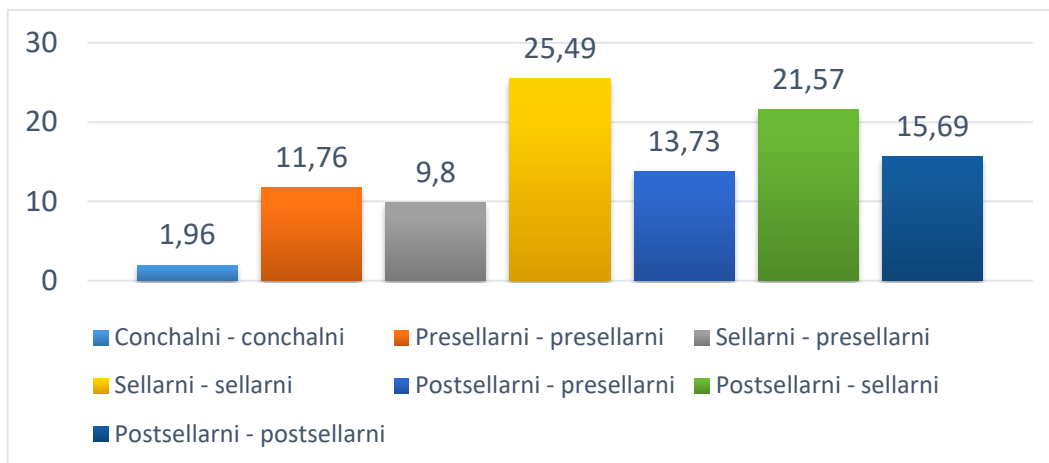


Slika 16: Učestalost pojedinog tipa pneumatizacije promatrajući desni i lijevi sinus kao cjelinu. Vrijednosti su izražene u %



Slika 17: Učestalost pojedinog tipa pneumatizacije promatrajući desni i lijevi sinus posebno. Vrijednosti su izražene u %

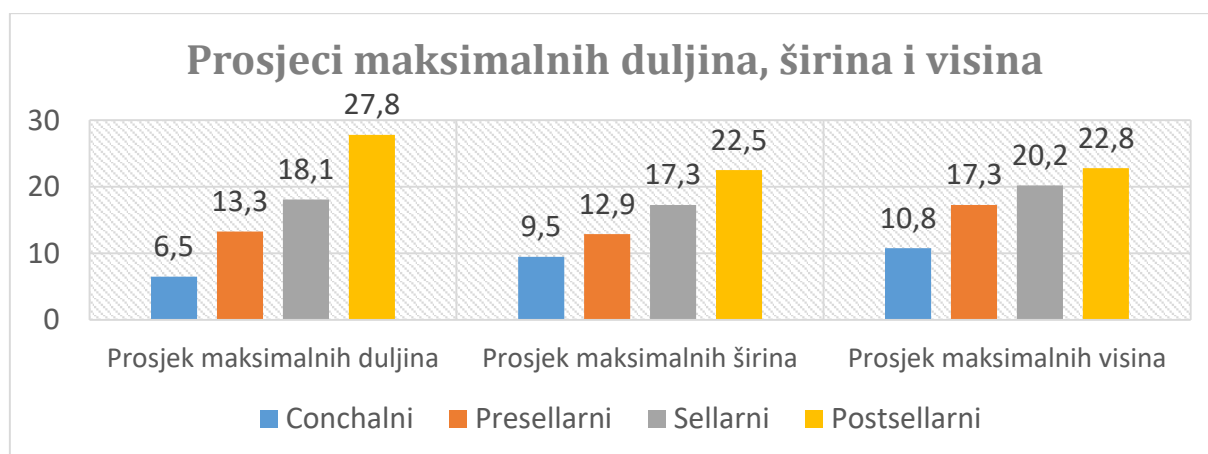
Usporedbom rezultata prikazanih na slikama 16 i 17 jasno je kako na velikom broju lubanja desni i lijevi sinus nemaju jednak tip pneumatizacije te je učestalost pojedinih kombinacija tipova pneumatizacije prikazana na slici 18. Iz slike 18 se vidi kako desni i lijevi sinus u 54,9% slučajeva imaju isti, a u 45,1 % slučajeva različiti tip pneumatizacije.



Slika 18: Učestalost pojedinih kombinacija tipova pneumatizacije nakon što je tip pneumatizacije određen za desni i lijevi sinus posebno. Vrijednosti su izražene u %

6.2. Prosjeci maksimalnih duljina, širina i visina po pojedinom tipu pneumatizacije

Iz slike 19 se vidi da prosjeci maksimalnih duljina, visina i širina sinusa rastu po skupinama sinusa u nizu: conchalni, presellarni, sellarni, postsellarni. Osobito je značajan veliki porast (oko 50%) maksimalnih duljina postsellarnih u odnosu na sellarne. Razlike maksimalnih širina među tipovima sinusa su veće nego razlike maksimalnih visina. Sinusi conchalnog tipa imaju značajno manje dimenzije (osobito duljinu i visinu) u odnosu na druge tipove.



Slika 19: Prosjek maksimalnih vrijednosti duljina, širina i visina po tipovima pneumatizacije. Vrijednosti su izražene u milimetrima (mm)

6.3. Učestalost pneumatizacije drugih dijelova klinaste kosti

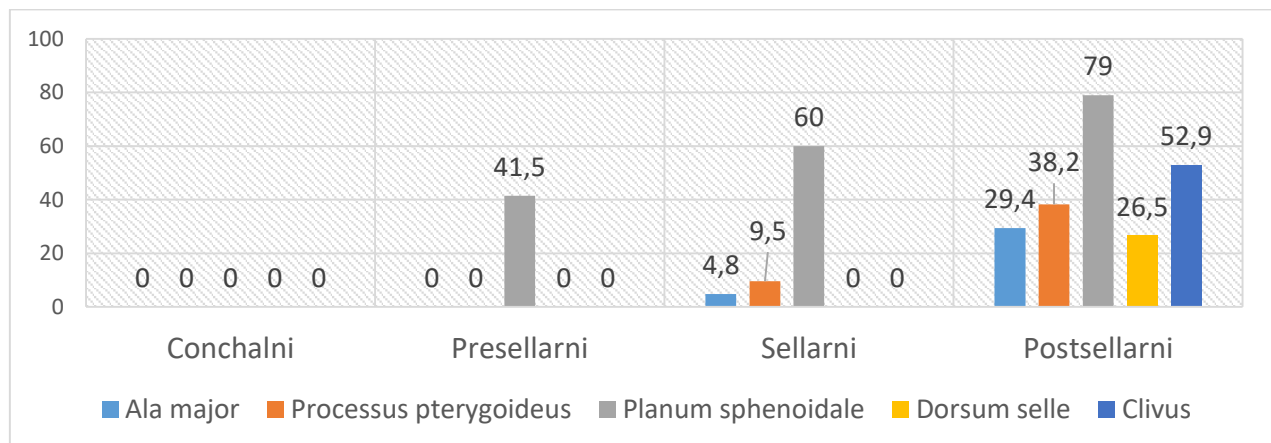
Određeno je na koliko % lubanja su pneumatizirana (barem na jednoj strani) velika krila (AM), krilni nastavci (PP), planum sphenoidale (PS), dorsum sellae (DS) i clivus (C) te koliko % sinusa pneumatizira navedene dijelove klinaste kosti. Rezultati su prikazani u Tablici 2.

Tablica 2: Učestalost pneumatizacije drugih dijelova klinaste kosti.

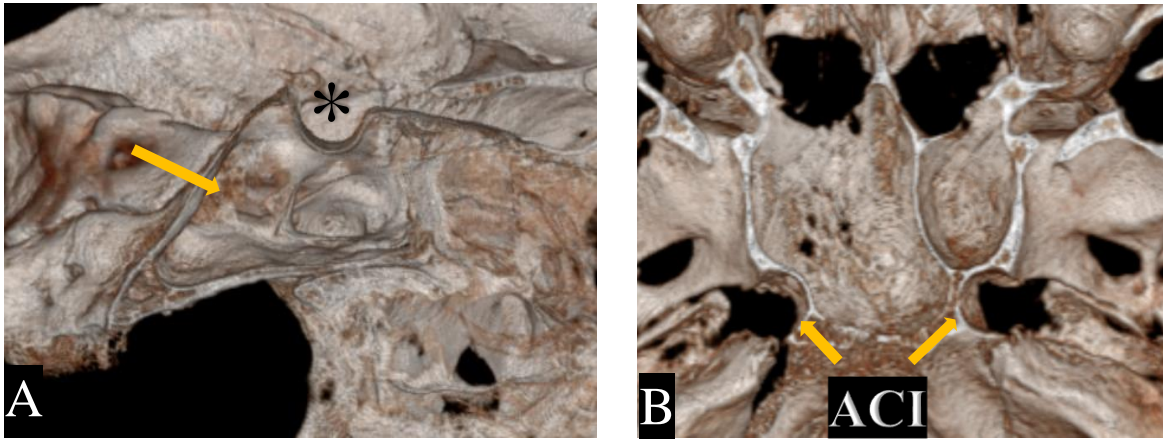
	AM	PP	PS	DS	C
% lubanja	19,6	25,5	70,6	11,8	27,5
% sinusa	11,8	16,7	60,8	8,8	17,6

6.3.1 Učestalost pneumatizacije dijelova klinaste kosti po pojedinim tipovima pneumatizacije

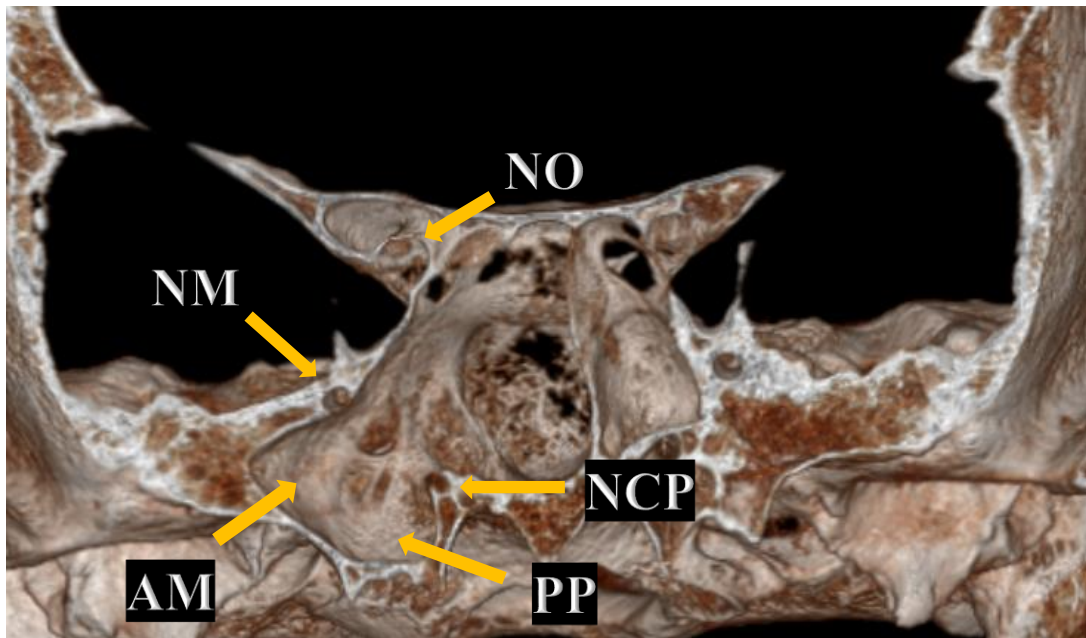
Iz slike 20 se vidi da sinusi conchalnog tipa ne pneumatiziraju nijedan od promatranih dijelova klinaste kosti. Sinusi presellarnog tipa pneumatiziraju samo PS, ali rjeđe nego sinusi postsellarnog i sellarnog tipa. Sinusi sellarnog tipa u većini slučajeva pneumatiziraju PS te u malom broju slučajeva AM i PP. Sinusi postsellarnog tipa pneumatiziraju AM oko 6, a PP oko 4 puta učestalije nego sinusi sellarnog tipa. U gotovo 80% slučajeva pneumatiziraju PS, a jedini (po definiciji) pneumatiziraju dorsum sellae i clivus: dorsum u otprilike četvrtini, a clivus u otprilike polovini slučajeva.



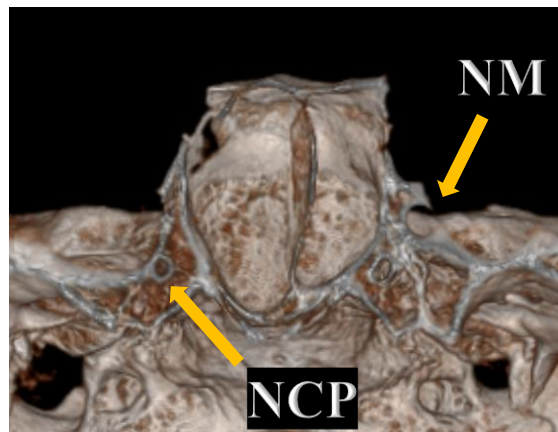
Slika 20: Učestalost pneumatizacije dijelova klinaste kosti po pojedinim tipovima pneumatizacije. Vrijednosti su izražene kao % sinusa navedenih grupa koji pneumatizira pojedine dijelove klinaste kosti



Slika 21: 3D rekonstrukcija A) Postsellarni tip (sagitalni presjek); strelica – sinus; * – sella turcica B) Protruzija ACI (transverzalni presjek)



Slika 22: 3D rekonstrukcija. Desni sinus pneumatizira AM i PP. Vide se bliski odnosi NM, NCP i NO s desnim sinusom (frontalni presjek)



Slika 23: 3D rekonstrukcija. NM i NCP ne dodiruju sinus (frontalni presjek)

6.4. Odnosi žilno-živčanih struktura sa sfenoidnim sinusom

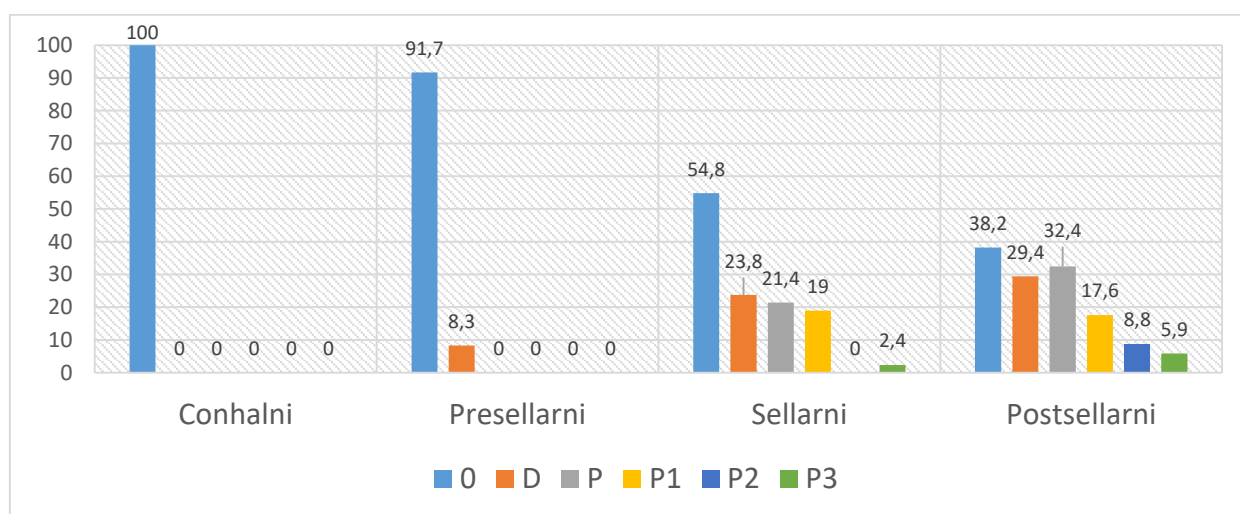
Protruzija (neovisno o stupnju izbočenja) n. maxillarisa u sinus je zabilježena u 19,6% slučajeva, n. canalis pterygoidei u 35,3% slučajeva, n. opticus u 26,7% slučajeva, a a. carotis interne u 35,8% slučajeva. Nije zabilježena protruzija n. mandibularisa. Učestalost svih odnosa je prikazana u Tablici 3.

Tablica 3: Učestalost odnosa sfenoidnog sinusa i žilno-živčanih struktura neovisno o tipu sinusa. Klasifikacija odnosa je opisana u Tablici 1. Sve vrijednosti u tablici su izražene u %

Struktura	0	D	P	P1	P2	P3
N. maxillaris	58,8	21,6	19,6	13,7	2,9	2,9
N. canalis pterygoidei	45,1	19,6	35,3	15,7	2	17,7
N. opticus	43,8	29,5	26,7	12,4	10,5	3,8
A. carotis interna	56,9	7,3	35,8	18,3	7,3	10,1
N. mandibularis	95,1	4,9	0	0	0	0

6.4.1. Učestalost odnosa n. maxillarisa po pojedinim tipovima pneumatizacije

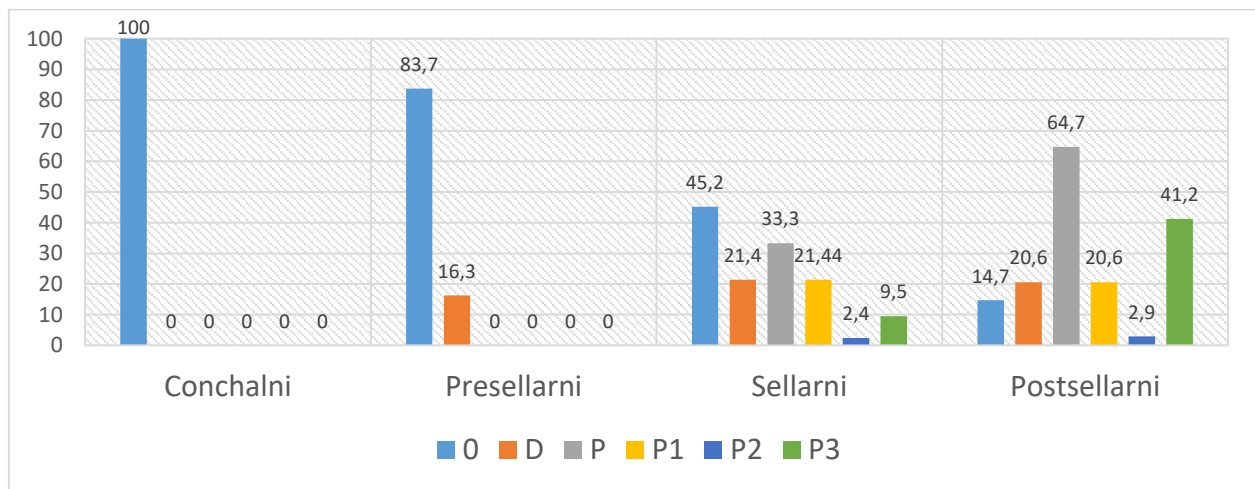
Iz slike 24 je vidljivo da sinusi conchalnog tipa ni u jednom slučaju ne dodiruju NM. Sinusi presellarnog tipa u velikoj većini slučajeva nisu u bliskom odnosu sa NM dok u malom broju slučajeva dodiruju NM, ali nije zabilježena protruzija NM u sinus. Sinusi sellarnog i postsellarnog tipa pokazuju veliku varijabilnost odnosa s NM jer se pojavljuju svi mogući odnosi. Učestalost protruzija veća je kod sinusa postsellarnog nego sellarnog tipa, pogotovo protruzija 2. i 3. stupnja.



Slika 24: Učestalost odnosa NM po pojedinim tipovima pneumatizacije. Klasifikacija odnosa je opisana u Tablici 1. Vrijednosti su izražene u %

6.4.2. Učestalost odnosa n. canalis pterygoidei po pojedinim tipovima pneumatizacije

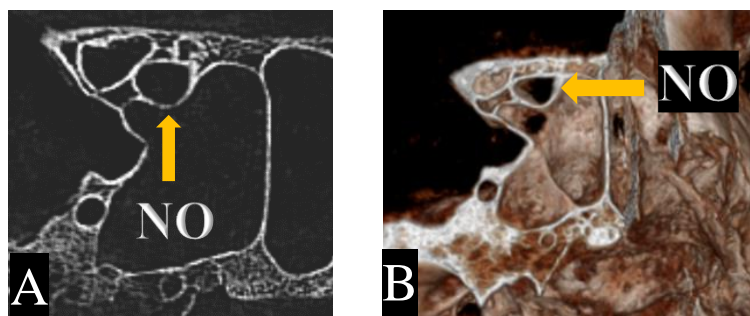
Iz slike 25 se vidi da sinusi conchalnog tipa ni u jednom slučaju ne dodiruju NCP. Sinusi presellarnog tipa u velikoj većini slučajeva nisu u bliskom odnosu s NCP dok u malom broju slučajeva dodiruju NCP, ali nije zabilježena protruzija NCP u sinus. Sinusi sellarnog i postsellarnog tipa pokazuju veliku varijabilnost odnosa s NCP te se pojavljuju svi mogući odnosi. Učestalost protruzija je gotovo duplo veća kod sinusa postsellarnog nego sellarnog tipa. Protruzije su u većini slučajeva 1. i 3. stupnja, a značajna je velika učestalost protruzija 3. stupnja kod sinusa postsellarnog tipa



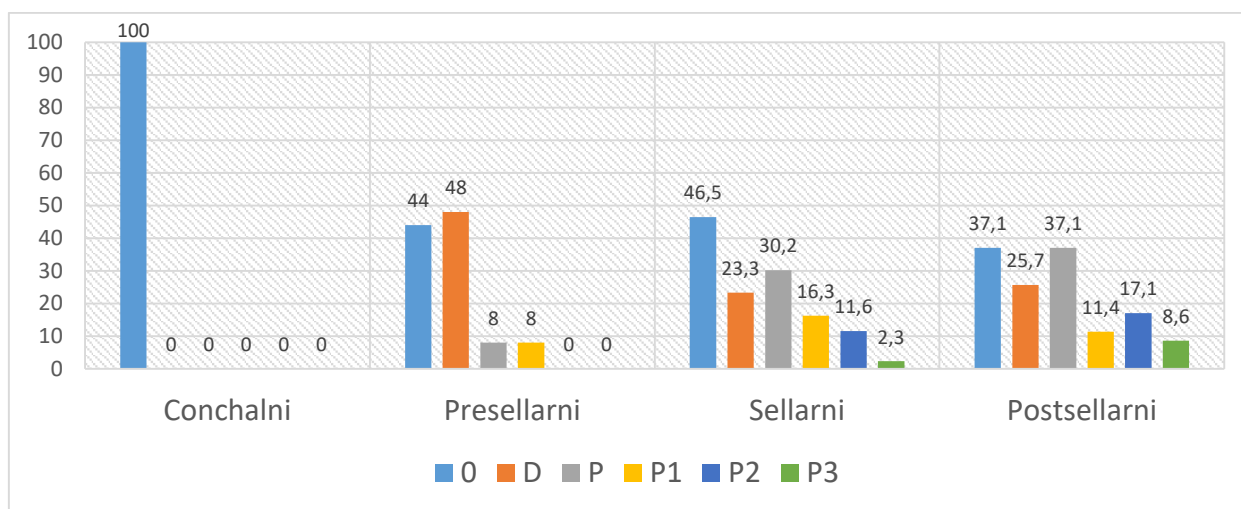
Slika 25: Učestalost odnosa NCP po pojedinim tipovima pneumatizacije. Klasifikacija odnosa je opisana u Tablici 1. Vrijednosti su izražene u %

6.4.3. Učestalost odnosa n. opticususa po pojedinim tipovima pneumatizacije.

Iz slike 27 se vidi da sinusi conchalnog tipa ni u jednom slučaju ne dodiruju NO. Sinusi presellarnog tipa su u većini slučajeva u bliskom odnosu sa NO. Većinom samo dodiruju NO dok u malom broju slučajeva postoji protruzija NO u sinus i to 1. stupnja. Kod sinusa sellarnog i postsellarnog tipa mogući su svi odnosi, ali je učestalost protruzija veća kod postsellarnih no sellarnih.



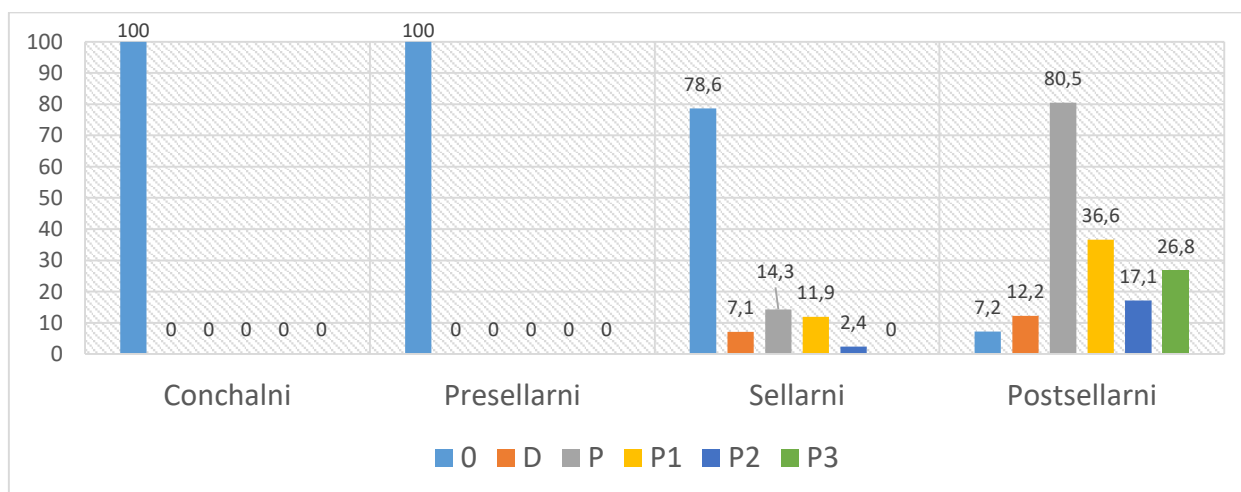
Slika 26: Protruzija NO (frontalni presjek) A) CBCT snimak B) 3D rekonstrukcija



Slika 27: Učestalost odnosa NO po pojedinim tipovima pneumatizacije. Klasifikacija odnosa je opisana u Tablici 1. Vrijednosti su izražene u %

6.4.4. Učestalost odnosa a. carotis interne po pojedinim tipovima pneumatizacije.

Iz slike 28 je vidljivo da sinusi conchalnog i presellarnog tipa ni u jednom slučaju nisu u bliskom odnosu s ACI. Sinusi sellarnog tipa u većini slučajeva nisu u bliskom odnosu s ACI, a u manjem broju slučajeva postoji protruzija ACI u sinus. Protruzije su većinom 1. stupnja, a nije zabilježena protruzija 3. stupnja u sinus sellarnog tipa. U većini sinusa postsellarnog tipa postoji protruzija ACI dok samo mali postotak sinusa nije u bliskom odnosu s ACI. Značajna je učestalost protruzija sva 3 stupnja.



Slika 28: Učestalost odnosa ACI po pojedinim tipovima pneumatizacije. Klasifikacija odnosa je opisana u Tablici 1. Vrijednosti su izražene u %

6.4.5. Učestalost odnosa n. mandibularisa po pojedinim tipovima pneumatizacije.

Sinusi conchalnog, presellarnog i sellarnog tipa ni u jednom slučaju ne dodiruju NMan. Sinusi postsellarnog tipa u 85,3% slučajeva nisu u bliskom odnosu s NMan, a u 14,7% slučajeva dodiruju Nman. Nije zabilježena protruzija NMan u sinus.

6.5. Učestalost postojanja akcesornih septuma i odnosa septuma s protruzijom a. carotis interne

U 17,6% (9/51) slučajeva pronađen je 1 akcesorni septum, u 7,8% (4/51) slučajeva 2 akcesorna septuma, a u 2% (1/51) slučajeva 4 akcesorna septuma. Glavni septum u 3,9% (2/51) slučajeva posteriorno polazi s protruzije karotide, a akcesorni s protruzije polaze u 17,6% (9/51) slučajeva.

7. RASPRAVA

Sfenoidni sinus predstavlja koridor u transsfenoidalnoj kirurgiji adenoma hipofize i drugih lezija baze lubanje. S druge strane sam sinus može biti ishodište patoloških procesa koji se u otorinolaringologiji često liječe primjenom funkcijske endoskopske sinusne kirurgije (eng. functional endoscopic sinus surgery, FESS).

Sinus pruža najpristupačniji pristup hipofizi te je transsfenoidalna kirurgija, koja je prvi put primijenjena 1907. godine, danas standardni postupak za uklanjanje adenoma hipofize (Perondi i sur.-2013). U usporedbi s alternativnim transkranijalnim pristupom transsfenoidalni pristup je efikasniji te pruža manji morbiditet i mortalitet (Aydin i sur.-2007). Osim pristupa selli, pneumatizacija sfenoidnog sinusa može pružiti dilatiranu šupljinu kroz koju se može pristupiti brojnim drugim područjima baze lubanje (Wang i sur.-2010), a pri tome stupanj pneumatizacije i mjesta na koja se širi pneumatizacija imaju najvažniju ulogu u planiranju zahvata. Zbog toga se transsfenoidalna kirurgija, osim za uklanjanje adenoma hipofize i sellarnih kraniofaringeoma, koristi i za pristup lezijama parasellarne i klivusne regije među kojima su najvažniji klivalni kordomi, meningeomi i metastatske lezije u tom području (Couldwell-2004). Većina tih lezija je smještena ekstraduralno i ekstraarahnoidalno pa je rizik od curenja cerebrospinalnog likvora malen. (Couldwell i sur.-2004).

Funkcijska endoskopska sinusna kirurgija od velike je važnosti u otorinolaringologiji te se među indikacijama povezanih sa sfenoidnim sinusom ističu tretman kroničnog sinusitisa, sinusne polipoze, rinolikvoreje, mukokela, ekscizije različitih tumora i dekompresija NO.

Velike anatomske varijacije sfenoidnog sinusa čine transsfenoidalnu kirurgiju i FESS vrlo izazovnim i teškim. Kako bi se izbjegle potencijalne komplikacije, nužno je izvrsno poznavanje anatomije i anatomske varijacije sfenoidnog sinusa među kojima se ističu velike razlike u tipu i obimu pneumatizacije te izuzetno varijabilni odnosi s bliskim žilno-živčanim strukturama.

U dosadašnjim istraživanjima autori su pri određivanju tipa pneumatizacije promatrali oba sinusa kao cjelinu što je s jedne strane opravdano jer se pri transsfenoidalnom pristupu hipofizi uklanja septum te desni i lijevi sinus za kirurga i predstavljaju jednu cjelinu. S druge strane takav pristup zanemaruje činjenicu da desni i lijevi sinus nisu nužno jednako razvijeni, odnosno da mogu biti različitog tipa odnosno obima pneumatizacije.

Učestalost conchalnog tipa i presellarnog tipa pneumatizacije je gotovo konstantna u literaturi te se kreće oko 2% za conchalni tip (Hamid i sur.-2008), odnosno između 5 i 10% za presellarni tip (Idowu i sur.-2009). Rezultati ovog istraživanja pokazuju gotovo jednaku učestalost navedenih tipova. U većini istraživanja najučestalijim se pokazao sellarni tip (oko 55%) kojeg po učestalosti slijedi postsellarni tip (oko 35%) (Kayalioglu i sur.-2005). Za razliku od toga, ovo istraživanje ukazuje na veću učestalost sinusa postsellarnog tipa. Moguće objašnjenje su etničke razlike jer nedavno istraživanje Tomovic i sur. ukazuje na moguću veću učestalost sinusa postsellarnog tipa kod europa nego što je do sada opisano u literaturi. Istraživanje iz Nigerije pokazuje da samo 6,7% lokalnog stanovništva ima postsellarni tip pneumatizacije (Idowu i sur.-2009).

Tip pneumatizacije određuje pristup hipofizi. Conchalni tip se nekad smatrao kontraindikacijom za transsfenoidalni pristup, ali ukoliko je kirurg prethodno informiran, hipofizi se može pristupiti i tim putem uklanjanjem kosti, uz naravno dulje vrijeme operacije. Pritom mali tumori mogu biti uklonjeni gotovo kompletno transsfenoidalno dok se kod većih tumora mora primijeniti transkranijalni pristup (Hamid i sur.-2008). Kako se pneumatizacija širi, lakši je pristup selli, ali se iz naših rezultata vidi da ujedno raste učestalost protruzija svih žilno-živčanih struktura u sinus kao i pneumatizacija drugih dijelova klinaste kosti što povećava rizik od ijtrogenih ozljeda.

Iz rezultata se vidi kako u oko 55% slučajeva desni i lijevi sinus imaju isti, a u oko 45% slučajeva različiti tip pneumatizacije. Ukoliko desni i lijevi sinus imaju različit tip pneumatizacije, odnosno ukoliko su različito razvijeni, različita je i vjerojatnost protruzija i

širenja pneumatizacije u druge dijelove klinaste kosti s desne i lijeve strane što može imati kliničku važnost pri odabiru strane pristupa sfenoidnom sinusu.

Pri određivanju tipa pneumatizacije najbolje je izraziti učestalost pojedinih kombinacija tipova pneumatizacije desnog i lijevog sinusa jer takav prikaz omogućava da se iz njega izvede i učestalost tipova pneumatizacije promatrajući sinuse kao cjelinu što je bitnije za određivanje pristupa hipofizi i učestalost tipova pneumatizacije promatrajući sinuse kao odvojene cjeline što je bitnije za istraživanje ovisnosti učestalosti protruzija i širenja pneumatizacije u druge dijelove klinaste kosti o tipu pneumatizacije. S obzirom da je po našim saznanjima ovo prvi put da je tip pneumatizacije određen na ovaj način te da je istražena učestalost pojedinih kombinacija bilo je nemoguće komparirati rezultate s drugim istraživanjima.

Velika većina sfenoidnih sinusa je geometrijski potpuno nepravilna oblika te je određivanje točnih dimenzija pojedinog sinusa gotovo nemoguće. Jedine vrijednosti koje su se pouzdano mogle utvrditi na svakom sinusu, a ujedno daju sliku o veličini i pružanju pojedinog sinusa, su maksimalna duljina, širina i visina. Iz rezultata i slike 19 se jasno vidi kako po pojedinim grupama sinusa s rastućom maksimalnom duljinom u nizu conchalni, presellarni, sellarni i postsellarni paralelno rastu i prosječna maksimalna širina i visina sinusa te grupe, odnosno kako se pneumatizacija istodobno širi u svim smjerovima.

Sfenoidni sinus smješten je u trupu klinaste kosti, ali se može pružati i u ala major i processus pterygoideus klinaste kosti. Učestalost pneumatizacije AM u literaturi se kreće od 0% (Idowu i sur.-2009) do 20% (Hewaidi i sur.-2008), a pneumatizacije PP je konstantna oko 30% (Sirikci i sur.- 2000). Rezultati ovog istraživanja se nalaze unutar raspona opisanog u literaturi. Po našim saznanjima prvi put je prikazana učestalost pneumatizacije AM i PP po tipovima sinusa. Rezultati prikazuju kako je velika većina sinusa koji pneumatiziraju AM i PP postsellarnog tipa. Na osnovi te činjenice može se pretpostaviti da Idowu i sur. nisu našli niti jedan pozitivan nalaz pneumatizacije AM zbog samo 6,7% uzoraka sinusa postsellarnog tipa u njihovom istraživanju. Kada su pneumatizirana AM, tijekom kirurškog zahvata može doći do neželjenog prodora u srednju lubanjsku jamu i posljedičnog curenja likvora (Hamid i sur.-2008). S druge strane, u pneumatiziranom PP može se tijekom upale sinusa nakupljati gnojni eksudat što može dovesti do perzistentne infekcije (Kazhayasi i sur.-2005).

Sinus može pneumatizirati krajnji anterosuperiorni dio trupa klinaste kosti odnosno može pneumatizirati planum sphenoidale. Rezultati prikazuju kako učestalost pneumatizacije

planuma sphenoidalea raste u nizu presellarni, sellarni, postsellarni, a istodobno raste mogućnost od ijtrogene ozljede i posljedičnog curenja likvora iz prednje lubanjske jame. Dorsum sellae i clivus po definiciji pneumatiziraju samo sinusi postsellarnog tipa. Kada su pneumatizirani dorsum i clivus, može doći do ijtrogenih ozljeda i curenja likvora iz stražnje lubanjske jame. Važnost uzimanja u obzir navedenih činjenica potvrđuje klinička studija Hamida i sur. u kojoj su zabilježena tri slučaja curenja likvora iz prednje i dva slučaja curenja likvora iz stražnje lubanjske jame tijekom operacija.

Odnosi sfenoidnog sinusa i vitalnih žilno-živčanih struktura izrazito variraju. U literaturi postoje velike razlike u učestalosti protruzija tih struktura u sinus. Učestalost protruzija NM se kreće od 10,1% (Kazhayasi i sur.-2005) do 30,3% (Birsen i sur.-2006), protruzija NCP od 22% (Omami i sur.-2011) do 35,7% (Birsen i sur.-2006), protruzija NO od 2,8% (Kazhayasi i sur.-2005) do 35,6% (Hewaidi i sur.-2008), a protruzija ACI od 3,9% (Kazhayasi i sur.-2005) do 41% (Hewaidi i sur.-2008). Učestalost odnosa Nman sa sinusom nije opisana u literaturi. Vrlo je teško uspoređivati vrijednosti iz literature jer je u istraživanjima korištena različita metodologija. Velike razlike u učestalosti protruzija mogle su nastati iz više razloga među kojima se ističu različito definiranje protruzije, različita rezolucija CT-snimaka na kojima su vršene analize te moguće etničke razlike između populacija. Ono što je začuđujuće je to što su neki autori koji su postavili niži kriterij protruzija dobili puno nižu učestalost protruzija od autora koji su postavili viši kriterij protruzija. Učestalost protruzija u ovom istraživanju je unutar granica koje su opisane u literaturi. Osim toga, uvođenjem nove klasifikacije koja gradira odnose sinusa i žilno-živčanih struktura, odnosi su iznimno detaljno prikazani što predstavlja novost u istraživanjima sfenoidnog sinusa. Iz slika 24-28 jasno se vidi kako učestalost protruzija i dodira struktura sa sinusom raste u nizu presellarni, sellarni, postsellarni. Protruzije NM, NCP i ACI nađene su samo u sinusima postsellarnog i sellarnog tipa. Protruzije NO zabilježene su i u sinusima presellarnog tipa, ali znatno manje učestalosti nego u sinusima sellarnog i pogotovo postsellarnog tipa. Bliski odnosi Nman i sfenoidnog sinusa vrlo su rijetki te je u ovom istraživanju pronađeno samo 5 slučajeva u kojima su sinusi postsellarnog tipa dodirivali foramen ovale. Nadalje, protruzije 2. i 3. stupnja koje predstavljaju veću protruziju u sinus zabilježene su većinom u sinusima postsellarnog tipa. Güldner i sur. su prikazali utjecaj tipa pneumatizacije na učestalost protruzija ACI i NO, ali ovo je po našim saznanjima prvi put da je prikazan utjecaj tipa pneumatizacije na protruzije svih žilno-živčanih struktura.

Sinusi postsellarnog i sellarnog tipa omogućuju pristup hipofizi i ostalim područjima baze lubanje, ali ujedno imaju veću učestalost protruzija žilno-živčanih struktura u sinus i samim time veću mogućnost ijtrogenih ozljeda. Ukoliko postoji protruzija ili dodir žilno-živčanih struktura sa sinusom, patološki procesi u sfenoidnom sinusu mogu se manifestirati kroz deficit tih struktura. Neuritisi NM i NCP mogu rezultirati iz upale sfenoidnog sinusa i prezentirati se kao neuralgija trigeminusa (Hewaidi i sur.-2008) odnosno kao neuralgija Vidiusovog živca koja se klinički očituje boli duboko u nosnoj šupljini. Odnosi NCP i sinusa određuju kirurški pristup neurektomiji NCP. NCP koji protrudira najbolje je presjeći transsfenoidalno, a koji ne protrudira transnazalno (Omami i sur.-2011). Ispadi vidnog polja mogu nastati kao rezultat infekcije sinusa ili mukokele koja komprimira NO (Sirikci i sur.-2000). Kompresija živca može uzrokovati ishemiju i vensku kongestiju živca (Hewaidi i sur.-2008). Važnost navedenih činjenica potvrđuje klinička studija Couldwella i sur. u kojoj su svi pacijenti sa sfenoidnom mukokelom i karcinomom imali gubitak ili poremećaj vida. Nadalje, ako kirurg presigurno pristupa može doći do rupture ACI što je najčešće smrtonosno jer je vrlo teško kontrolirati krvarenje iz rupturirane ACI u sinus (Sirikci i sur.-2000). Posebnu pažnju treba posvetiti opreznom uklanjanju glavnog i akcesornih septuma jer oni često posteriorno polaze s protruzije ACI što je prikazano u ovom i drugim istraživanjima (Idowu i sur.-2009).

Anatomske varijacije sfenoidnog sinusa su pravilo, a ne iznimka te je ekstremno bitna preoperativna evaluacija sfenoidnog sinusa CT-om (Birsen i sur.-2006) kako bi se utvrdila oba segmenta koja su bitna za uspješan kirurški zahvat: lokalizacija patoloških procesa i anatomske varijacije (Meyers i sur.-1998).

8. ZAKLJUČCI

1. Sfenoidni sinusi pokazuju izrazitu varijabilnost u tipu, odnosno obimu pneumatizacije. Osim velikih razlika između sinusa različitih lubanja postoje i velike razlike u tipu/obimu pneumatizacije desnog i lijevog sinusa iste lubanje. Tip pneumatizacije utječe na način pristupa hipofizi i faktore rizika u transsfenoidalnoj kirurgiji i funkcijskoj endoskopskoj sinusnoj kirurgiji.

2. Sinusi pojedinih tipova se značajno razlikuju po prosječnoj duljini, ali paralelno i po visini i širini. Sve navedene vrijednosti značajno rastu u nizu tipova sinusa: conchalni, presellarni, sellarni, postsellarni.

3. Ako je prisutna, pneumatizacija drugih dijelova klinaste kosti (ala major, processus pterygoideus, planum sphenoidale, dorsum sellae i clivus) ima klinički značaj zbog mogućnosti ijtrogenih ozljeda tijekom kirurških zahvata. Učestalost pneumatizacije svih navedenih dijelova klinaste kosti značajno raste u nizu tipova sinusa: presellarni, sellarni, postsellarni. Sinusi conchalnog tipa ne pneumatiziraju niti jednu od navedenih struktura.

4. Odnosi sfenoidnog sinusa i bliskih žilno-živčanih struktura su izrazito varijabilni. Uvođenjem nove klasifikacije u ovome radu odnosi su detaljno prikazani. Učestalost dodira/protruzija svih struktura u sinus raste u nizu tipova sinusa: presellarni, sellarni, postsellarni. Sinusi conchalnog tipa nisu ni u kakvom bliskom odnosu s navedenim strukturama. Kada postoji protruzija struktura u sinus, strukture su izložene mogućim ijtrogenim ozljedama prilikom kirurških zahvata i djelovanju patoloških procesa koji se mogu pojaviti u sfenoidnom sinusu.

5. Osim glavnog septuma učestalo je i postojanje akcesornih septuma. Akcesorni septum često polazi s protruzije a. carotis interne, s koje može polaziti i glavni septum, ali rjeđe. Izuzetno je važno obratiti pozornost na taj odnos pri uklanjanju septuma u kirurškim zahvatima kako ne bi došlo do ozljede a. carotis interne.

6. Učestalost pneumatizacije svih promatranih dijelova klinaste kosti kao i učestalost protruzija svih žilno-živčanih struktura značajno raste u nizu tipova sinusa: presellarni, sellarni, postsellarni.

9. POPIS LITERATURE

1. Aydin S, Cavallo LM, Messina A, Dal Fabbro M, Cappabianca P, Barlas O, De Divitiis E. The endoscopic endonasal trans-sphenoidal approach to the sellar and suprasellar area. Anatomic study. *J Neurosurg Sci.* 2007 Sep;51(3):129-38.
2. Birsen U, Bademci G, Bilgili YK, Batay F, Avci E. Risky anatomic variations of sphenoid sinus for surgery. *Surg Radiol Anat* 2006 May;28(2):195-201.
3. Budu V, Mogoantă CA, Fănuță B, Bulescu I. The anatomical relations of the sphenoid sinus and their implications in sphenoid endoscopic surgery. *Rom J Morphol Embryol.* 2013;54(1):13-6.
4. Couldwell WT. Transsphenoidal and transcranial surgery for pituitary adenomas. *J Neurooncol.* 2004 Aug-Sep;69(1-3):237-56.
5. Couldwell WT, Weiss MH, Rabb C, Liu JK, Apfelbaum RI, Fukushima T. Variations on the standard transsphenoidal approach to the sellar region, with emphasis on the extended approaches and parasellar approaches: surgical experience in 105 cases. *Neurosurgery.* 2004 Sep;55(3):539-47.
6. Güldner C, Pistorius SM, Diogo I, Bien S, Sesterhenn A, Werner JA. Analysis of pneumatization and neurovascular structures of the sphenoid sinus using cone-beam tomography (CBT). *Acta radiologica* 2012 Mar 1;53(2):214-9.
7. Hamid O, El Fiky L, Hassan O, Kotb A, El Fiky S. Anatomic Variations of the Sphenoid Sinus and Their Impact on Trans-sphenoid Pituitary Surgery. *Skull base* 2008 Jan;18(1):9-15.
8. Hewaidi GH, Omami GM. Anatomic Variation of Sphenoid Sinus and Related Structures in Libyan Population: CT Scan Study. *LJM* 2008 Sep 1;3(3):128-33.
9. Idowu OE, Balogun BO, Okoli CA. Dimensions, septation, and pattern of pneumatization of the sphenoidal sinus. *Folia Morphol.* 2009 Nov;68(4):228-32.
10. Jalšovec D. Sustavna i topografska anatomija čovjeka. Zagreb: Školska knjiga 2005.
11. Kayalioglu G, Erturk M, Varol T. Variations in sphenoid sinus anatomy with special emphasis on pneumatization and endoscopic anatomic distances. *Neurosciences* 2005 Jan;10(1):79-84.

12. Kazkayasi M, Karadeniz Y, Arikan OK. Anatomic variations of the sphenoid sinus on computed tomography. *Rhinology* 2005 Jun;43(2):109-14.
13. Krmpotić Nemanić J. Anatomija čovjeka. Zagreb: Medicinska naklada 1993.
14. Marotti M, Sučić Z. Digitalna radiografija i kompjutorizirana tomografija. U: Hebrang A, Klarić-Čustović R i suradnici. *Radiologija*, 3. obnovljeno i dopunjeno izdanje. Zagreb: Medicinska naklada 2007.
15. Meyers RM, Valvassori G. Interpretation of anatomic variations of computed tomography scans of the sinuses: a surgeon's perspective. *Laryngoscope*. 1998 Mar;108(3):422-5.
16. Mladina R. Neke posebnosti u kirurško-kliničkoj anatomiji nosa i sinusa te nosne školjke. U: Katić V, Prgomet D i suradnici. *Otorinolaringologija i kirurgija glave i vrata*. Zagreb: Naklada Ljevak 2009.
17. Omami G, Hewaidi G, Mathew R. The neglected anatomical and clinical aspects of pterygoid canal: CT scan study. *Surg Radiol Anat* 2011 Oct;33(8):697-702.
18. Perondi GE, Isolan GR, de Aguiar PH, Stefani MA, Falchetta EF. Endoscopic anatomy of sellar region. *Pituitary* 2013 Jun;16(2):251-9.
19. Sirikci A, Bayazit YA, Bayram M, Mumbuç S, Güngör K, Kanlikama M. Variations of sphenoid and related structures. *European radiology* 2000;10(5):844-8.
20. Teatini G, Simonetti G, Salvolini U, Masala W, Meloni F, Rovasio S, Dedola GL. Computed tomography of the ethmoid labyrinth and adjacent structures. *Ann Otol Rhinol Laryngol*. 1987 May-Jun;96(3 Pt 1):239-50.
21. Tomovic S, Esmaili A, Chan NJ, Shukla PA, Choudhry OJ, Liu JK, Eloy JA. High-resolution computed tomography analysis of variations of the sphenoid sinus. *J Neurol Surg B Skull Base*. 2013 Apr;74(2):82-90.
22. Uzun L, Sagun OF, Seferoglu B, Etlik O, Mahmutyazicioglu K. The significance of magnetic resonance imaging and computed tomography findings in sphenoid sinus agenesis. *Ear Nose Throat J*. 2014 Feb;93(2):71-4.
23. Wang J, Bidari S, Inoue K, Yang H, Rhoton A Jr. Extensions of the sphenoid sinus: a new classification. *Neurosurgery*. 2010 Apr;66(4):797-81

10. SAŽETAK

Nikola Štoković

ANALIZA ANATOMSKIH VARIJACIJA SFENOIDNOG SINUSA UPOTREBOM TEHNOLOGIJE CBCT-a (CONE BEAM COMPUTED TOMOGRAPHY)

Sfenoidni sinus najvarijabilnija je šupljina ljudskog tijela. Unatoč tome što su u literaturi opisane brojne varijacije sfenoidnog sinusa gotovo je potpuno neistraženo ovisi li učestalost pneumatizacije drugih dijelova sfenoidne kosti i protruzija žilno-živčanih struktura o tipu pneumatizacije sinusa. Cilj istraživanja je odrediti učestalost pneumatizacije ala major, processusa pterygoideusa, planuma sphenoidalea, dorsuma sellae i clivusa te protruzija n.maxillarisa, n.canalis pterygoidei, n.opticusa, a.carotis interne i n.mandibularisa za sinuse pojedinih tipova pneumatizacije (conchalni, presellarni, sellarni, postsellarni). U istraživanju je korištena 51 lubanja koje su snimljene CBCT uređajem. Napravljen je novi sustav klasifikacije te su odnosi sinusa i žilno-živčanih struktura klasificirani u 5 kategorija. Pronađene su velike razlike između sinusa različitih tipova pneumatizacije. Učestalost pneumatizacije svih promatranih dijelova klinaste kosti kao i protruzija žilno-živčanih struktura značajno raste u nizu tipova sinusa: conchalni, presellarni, sellarni, postsellarni. Istraživanjem je dokazano kako se na osnovi tipa pneumatizacije može predvidjeti pružanje sinusa te odnosi sinusa s bliskim žilno-živčanim strukturama. Poznavanje navedenih činjenica može biti važno radi sprječavanja mogućih komplikacija tijekom kirurških zahvata te radi razumijevanja patogeneze procesa koji mogu imati ishodište u sfenoidnom sinusu.

Ključne riječi: sfenoidni sinus; CBCT; anatomske varijacije; pneumatizacija; kirurgija hipofize

11. SUMMARY

Nikola Štoković

THE ANALYSIS OF ANATOMIC VARIATIONS OF SPHENOID SINUS WITH THE USE OF CBCT TECHNOLOGY

Sphenoid sinus is the most variable cavity in the human body. The aim of the study has been to determine the frequency of pneumatization of greater wings, pterygoid process, planum sphenoidale, dorsum sellae and clivus, as well as the protrusions of maxillary nerve, pterygoid nerve, optic nerve, internal carotid artery and mandibular nerve for the sinuses of certain types of pneumatization (conchal, presellar, sellar, postsellar). The total of 51 CBCT-recorded skulls has been used in the study. A new classification system has been suggested, so that the relations between sinuses and neurovascular structures have been classified into 5 categories. Big differences between sinuses of various types of pneumatization have been discovered. The frequency of pneumatization of all the analysed parts of the sphenoid bone and the protrusion of neurovascular structures significantly increases in a series of types: conchal, presellar, sellar, postsellar. The knowledge of the above-stated facts may be important for preventing potential complications in the course of operation and understanding the pathogenesis of processes that can result from sphenoid sinus.

Key words: sphenoid sinus; CBCT; anatomic variations; pneumatization; surgery of hypophysis

12. ZAHVALE

Veliko hvala dugujem mentorici, prof. dr. sc. Lovorki Grgurević, koja je uložila veliki trud kako bih mogao izraditi ovaj rad i bila mi podrška i pomoć tijekom cijelog procesa izrade rada.

Zahvaljujem se doc. dr. sc. Tomislavu Laucu što mi je omogućio snimanje lubanja CBCT uređajem u svojoj ordinaciji.

Zahvaljujem se prof. dr. sc. Ivani Čuković Bagić na savjetima tijekom izrade rada i prof. dr. sc. Vladimiru Trkulji na savjetima i prijedlozima vezanim uz prikaz rezultata.

13. ŽIVOTOPIS

Rođen sam 3. travnja 1992. godine u Puli gdje sam i živio do treće godine života kada sam se preselio u Rovinj. Osnovnu školu Jurja Dobrile završio sam 2007. godine a Srednju školu Zvane Črnje, smjer prirodoslovno-matematička gimnazija 2011. godine. Iste godine upisujem Medicinski fakultet u Zagrebu, studij medicine, na kojem trenutno pohađam 6. godinu uz prosjek ocjena 5.0 u dosadašnjem dijelu studija. Tijekom studija sam nagrađen Rektorovom i Dekanovom nagradom te Zahvalnicom za veliki doprinos u očuvanju tradicije Zavoda za anatomiju Drago Perović.

Pored redovnih fakultetskih obaveza bavio sam se znanstvenim radom, obavljao dužnost demonstratora te sudjelovao u aktivnostima udruge studenata medicine CroMSIC i programu međunarodne razmjene studenata.

Sudjelovao sam u pokretanju znanstvenog projekta istraživanja anatomskih varijacija lubanje upotrebom tehnologije CBCT-a (cone beam computed tomography). Projekt je rezultirao radom objavljenim u časopisu Annals of Anatomy („Sphenoid sinus types, dimensions and relationship with surrounding structures“ – Štoković N, Trkulja V, Dumić-Čule I, Čuković-Bagić I, Lauc T, Vukičević S, Grgurević L.) te sa 6 kongresnih sažetaka prezentiranih na Međunarodnim simpozijima kliničke i primijenjene anatomije (Budimpešta 2016, Bratislava 2015, Rijeka 2014) i Međunarodnom simpoziju dentalne morfologije (Zagreb 2014). Za znanstveni rad sam 2014. godine nagrađen Rektorovom nagradom.

Tijekom studija sam obavljao dužnost demonstratora iz predmeta Anatomija i klinička anatomija (ak. god. 2012/2013, 2013/2014, 2014/2015, 2016/2017), Klinička propedeutika (ak. god. 2015/2016) te Medicinska kemija i biokemija (ak. god. 2012/2013).

Od prve godine studija član sam CroMSIC-a, hrvatske podružnice međunarodne udruge studenata medicine. U kolovozu 2016. godine sudjelovao sam u programu međunarodne razmjene studenata u Sankt Petersburgu te sam boravio mjesec dana na odjelu interne medicine-hematologije Sveučilišta I.P. Pavlova. Također sam bio član Studentske sekcije za kardiologiju te pisao za Medicinar, list studenata medicine.

Tijekom srednjoškolskog obrazovanja sudjelovao sam na 10 državnih natjecanja iz fizike, kemije, povijesti i tehničke kulture. Završio sam Govorničku školu Ivo Škarić tijekom 2009. i 2010. te Školu ljudskih prava 2010. godine.