

Rekonstrukcija usne šupljine nakon Commando operacije

Simon, Raul

Master's thesis / Diplomski rad

2017

Degree Grantor / Ustanova koja je dodijelila akademski / stručni stupanj: **University of Zagreb, School of Medicine / Sveučilište u Zagrebu, Medicinski fakultet**

Permanent link / Trajna poveznica: <https://um.nsk.hr/um:nbn:hr:105:260374>

Rights / Prava: [In copyright](#)/[Zaštićeno autorskim pravom.](#)

Download date / Datum preuzimanja: **2024-09-23**



Repository / Repozitorij:

[Dr Med - University of Zagreb School of Medicine Digital Repository](#)



**SVEUČILIŠTE U ZAGREBU
MEDICINSKI FAKULTET**

Raul Simon

**Rekonstrukcija usne šupljine nakon
Commando operacije**

DIPLOMSKI RAD



Zagreb, 2017.

**SVEUČILIŠTE U ZAGREBU
MEDICINSKI FAKULTET**

Raul Simon

**Rekonstrukcija usne šupljine nakon
Commando operacije**

DIPLOMSKI RAD

Zagreb, 2017.

Ovaj rad izrađen je na Klinici za kirurgiju lica, čeljusti i usta, KB Dubrava, pod vodstvom mentora doc. dr. sc. Ivice Lukšića, predstojnika Klinike za kirurgiju lica, čeljusti i usta i predan je na ocjenu u akademskoj godini 2016/2017.

KRATICE KORIŠTENE U RADU

TNM	prema engl. <i>Tumor, Nodes, Metastases</i>
ASA	prema engl. <i>American Society of Anesthesiologists</i>
UICC	prema franc. <i>Union Internationale Contre le Cancer</i>
HPV	prema engl. <i>Human papilloma virus</i>
SAD	Sjedinjene Američke Države
SDV	Selektivna disekcija vrata
MRDV	Modificirana radikalna disekcija vrata
RDV	Radikalna disekcija vrata
PRDV	Proširena radikalna disekcija vrata
dL	decilitar

SADRŽAJ

1. SAŽETAK	
2. SUMMARY	
3. UVOD	1
3.1 Kirurška anatomija usne šupljine	1
3.2 Epidemiologija i etiologija karcinoma usne šupljine	2
3.3 Klinička slika karcinoma usne šupljine.....	3
3.4 Osobitosti metastaziranja karcinoma usne šupljine	4
3.5 Disekcija vrata	4
3.6 Liječenje karcinoma usne šupljine	5
3.7 Principi i metode rekonstrukcije usne šupljine	6
3.8 Režnjevi u rekonstrukciji usne šupljine	8
4. HIPOTEZA I CILJEVI ISTRAŽIVANJA	9
4.1 HIPOTEZA	9
4.2 CILJEVI ISTRAŽIVANJA	9
5. MATERIJALI I METODE	10
6. REZULTATI	12
6.1 Opći podaci o bolesnicima i stadiju tumora	12
6.2 Postoperacijske komplikacije.....	13
6.3 Metode rekonstrukcije usne šupljine.....	14
6.3.1. Opći podaci	14
6.3.2. Postoperacijske komplikacije	17
6.3.3. Nekroze režnjeva	18
7. DISKUSIJA	20
8. ZAKLJUČCI	24
9. ZAHVALE	25
10. LITERATURA	26
11. ŽIVOTOPIS	29

1. SAŽETAK

Rekonstrukcija usne šupljine nakon Commando operacije

Raul Simon

Nakon Commando operacije zaostaje opsežan defekt u usnoj šupljini koja je iznimno zahtjevno područje za rekonstrukciju. Potrebno je, uz uspostavljanje strukturnog integriteta te funkcija žvakanja, gutanja i govora, maksimizirati i estetski učinak. Ključan korak za postizanje povoljnog ishoda jest pravilan odabir rekonstrukcijske metode. Najčešće se koriste regionalni ili slobodni reznjevi, iako se potonji danas smatraju „zlatnim standardom“ u rekonstrukciji usne šupljine. Svrha ove studije bila je usporediti ishod rekonstrukcije usne šupljine sa četiri metode: primarno zatvaranje, lokalni reznjevi, regionalni reznjevi i slobodni reznjevi. Nadalje, cilj je bio odrediti indikacije za pojedinu metodu i procijeniti opravdanost upotrebe pektoralnog reznja. U istraživanje su bili uključeni svi bolesnici kojima je Commando operacija učinjena zbog primarnog planocelularnog karcinoma u razdoblju od 5 godina. Analizirane su demografija bolesnika i karakteristike tumora te prikazane 4 rekonstrukcijske metode. U istraživanje je bilo uključeno 157 bolesnika od koji su 131 muškarci (83%) i 26 žene (17%). Prosjek dobi bio je 58,6 godina ($\pm 10,1$), a prosjek duljine hospitalizacije: 25,9 dana ($\pm 15,5$). Učestalost konzumiranja duhanskih i alkoholnih proizvoda bila je, očekivano, visoka (89% i 77%). Bio je primijenjen 121 režanj u 114 bolesnika, a u 43 bolesnika defekt je bio primarno zatvoren. Bolesnici s primarnim zatvaranjem bili su najlošijeg općeg zdravstvenog stanja, ali su u toj skupini karcinomi T3 i T4 stadija bili najmanje zastupljeni. U grupi lokalnih reznjeva, demografija bolesnika (osim dobi) i karakteristike tumora, bile su najpovoljnije, te u toj skupini nije bilo nekroza reznja ni komplikacija. U grupi regionalnih reznjeva, demografija bolesnika i karakteristike tumora bile su nepovoljnije nego u slobodnih reznjeva. Najveća učestalost komplikacija primijećena je u skupini slobodnih reznjeva (31%) dok je kod regionalnih reznjeva iznosila 29%. Stopa nekroza reznja je, također, bila najveća u slobodnih reznjeva, 6% djelomičnih i 8% potpunih nekroza. Kod regionalnih reznjeva nije bilo potpunih nekroza, a stopa djelomičnih je iznosila 6%. Kao najrizičniji čimbenici za komplikacije smatraju se komorbiditet, duljina anestezije i T stadij karcinoma. Iz rezultata ovog istraživanja zaključuje se da su regionalni reznjevi, prvenstveno Pektoralis major, još uvijek važna i sigurna metoda za pacijente s većim rizikom od komplikacija. Slobodni reznjevi, međutim, što zbog medicinskih što zbog ekonomskih razloga, sve rjeđe dolaze u prvi plan, osobito za rizičnije pacijente.

KLJUČNE RIJEČI: Commando operacija, rekonstrukcija, režanj, postoperacijske komplikacije

2. SUMMARY

Reconstruction of the oral cavity after a Commando procedure

Raul Simon

Commando procedure leaves a complex defect in the oral cavity which is an exceptionally difficult area for reconstruction. Restoring structural integrity, functions of chewing, swallowing and speaking and maximizing the esthetic effect is required. The key step in achieving a satisfactory outcome is the right choice of the reconstructive method. Regional and free flaps are most commonly used. Free flaps are considered to be a „gold standard“ in head and neck reconstruction today. The purpose of this study was to compare the outcome of oral cavity reconstruction by four different reconstructive methods: primary closure, local flaps, regional flaps and free flaps. Furthermore, the goal was to determine the indications for a specific method and to evaluate the validity of using a pectoral flap. All patients who underwent commando procedure for a primary Squamous cell carcinoma in a period of five years were enrolled. Patient demographics and tumor characteristics were analyzed and shown through four methods of reconstruction. The study was comprised of 131 men (83%) and 26 women (17%). The mean of age was 58,6 years ($\pm 10,1$) and of post-operative stay 25,9 days ($\pm 15,5$). Smoking and alcohol consumption were expectedly high (89% and 77%). Flaps were used in 121 cases and primary closure in 43 cases. Patients with primary closure were of poorest health but T3 and T4 stage tumors were rarest in that group. Demographics (except age) and tumor characteristics were the most favourable in patients with local flaps. There were no complications or necroses in that group. Complication rate was largest in free flap group (31%) while it amounted to 29% in regional flaps. Necrosis rate was also largest in free flaps, 6% for partial and 8% for total necrosis. No total necroses were registered in regional flaps, and partial necrosis rate was 6%. Patient demographics and tumor characteristics were less favourable in regional flaps. Comorbidities, operation length and T stage are considered to be most risky factors for complications. Comparing the results of this study with a string of other studies, it was concluded that regional flaps, primarily the Pectoralis major flap, are still an important and safe method for patients at greater risk of complications. Free flaps, however, are recently being less favoured, partly due to medical, partly economical reasons, especially in patients at greater risk of complications.

KEY WORDS: Commando procedure, reconstruction, flap, postoperative complications

3. UVOD

3.1 Kirurška anatomija usne šupljine

Usna šupljina anatomski je određena regija koja se nalazi između vermiliomukozne granice sprijeda i granice s orofarinksom straga. Granicu između usne šupljine i orofarinksa čine linija spajanja tvrdog i mekog nepca gore, jezičnonepčani lukovi (arci palatoglossi) lateralno i krajnji jezični žlijeb (sulcus terminalis linguae) s donje strane. Lezije lokalizirane na crvenilu usne (vermilionu) s onkološkog aspekta predstavljaju zaseban entitet te ih označavamo terminom karcinom usne. S obzirom na mjesto primarnog tumorskog sijela, usna šupljina je podijeljena na 6 podlokalizacija:

Sluznica obraza (mucosa buccae) - sluznica koja pokriva unutarnju stranu usana i obraza te se preko gornjeg i donjeg vestibularnog svoda širi na gingivu.

Gingiva - nepokretna sluznica koja prekriva alveolarne nastavke gornje i donje čeljusti i koja doseže do stražnjeg ruba zadnjeg kutnjaka, a prema unutrašnjosti i dolje prelazi u sluznicu dna usta.

Dno usne šupljine (basis oris) - sluznica između gingive mandibule i jezika koja prekriva mišiće koji čine dijafragmu oris. Granicu lijeve i desne strane čini frenulum jezika, a granicu prema straga čine dna prednjih nepčanih lukova.

Tijelo jezika (corpus linguae) - mobilne, prednje dvije trećine jezika na kojima razlikujemo vršak, lateralne bridove, dorzum i ventralnu površinu jezika. Krajnjim jezičnim žlijebom, taj dio jezika odvojen je od baze jezika.

Retromolarno područje - anatomski točnije trigonum retromolare, odnosno sluznica između stražnjeg ruba zadnjeg molara i prednjeg ruba koronoidnog nastavka donje čeljusti. Međutim, češće koristimo termin retromolarno područje te u ovu regiju ubrajamo i stražnji dio bukalne sluznice i dio prednjih nepčanih lukova. Ovo područje, zbog toga, djelomično pripada orofarinksu.

Tvrdo nepce (palatum durum) - sluznica koja pokriva nepčane nastavke gornje čeljusti i horizontalne ploče nepčanih kostiju sprijeda omeđena gingivom maksile a straga prelazi na meko nepce [1].

3.2 Epidemiologija i etiologija karcinoma usne šupljine

Karcinom usne šupljine čini oko 3% svih karcinoma [2,3]. Karcinom usne šupljine u Europi i SAD-u spada među 10 najčešćih karcinoma [4]. Međutim, postoje velike geografske razlike u njegovim globalnim epidemiološkim značajkama. Incidencija karcinoma usne šupljine u posljednjim desetljećima pokazuje tendenciju porasta te se, na globalnoj razini, procjenjuje na 275000 novootkrivenih slučajeva godišnje. Mortalitet, incidencija, dobno-spolna struktura bolesnika i raspodjela podlokalizacija tumora uvelike variraju u različitim državama i regijama svijeta. Tako je, primjerice, incidencija nekoliko puta viša od svjetskog prosjeka u Indiji, Kini i zemljama istočne Afrike te Francuskoj i Mađarskoj [2]. Između muškaraca i žena postoji gotovo dvostruka razlika u incidenciji. Standardizirane stope prema spolu iznose otprilike 3,7/100000 za muškarce i 1,8/100000 za žene, na globalnoj razini [3]. Vjerojatnost nastanka karcinoma usne šupljine raste s dobi i većina slučajeva (iznad 90%) otkrije se u dobi iznad 50 godina. Veliki broj karcinoma se, unatoč jednostavnom otkrivanju, i dalje otkriva u uznapredovalom, T3 i T4, stadiju. Usprkos ogromnom napretku u dijagnostici i liječenju posljednjih 30 godina, petogodišnje preživljenje se na globalnoj razini nije značajnije promijenilo te iznosi između 50 i 60% [2,3].

Najčešći histološki tip je planocelularni karcinom koji čini više od 90% karcinoma usne šupljine dok ostatak čine tumori žlijezda slinovnica, melanom, primarni tumori kosti i metastatski tumori [5]. Etiologija karcinoma usne šupljine je multifaktorijalna, a etiološki čimbenici s daleko najvećim populacijskim atributivnim rizikom su konzumacija alkoholnih i duhanskih proizvoda, ukupno 74% [6]. Drugi važan etiološki čimbenik je infekcija HPV-om tipa 16 i 18. Najčešća podlokalizacija je, među europskom i sjeverno-američkom populacijom, jezik, točnije, njegov lateralni rub i ventralna površina, koja čini gotovo 50% svih karcinoma usne šupljine [2]. Slijede dno usne šupljine, koje je prema hrvatskoj kazuistici najčešće sjelo (50%), zatim gingiva, retromolarno područje te bukalna sluznica i tvrdo nepce [1,2,5].

3.3 Klinička slika karcinoma usne šupljine

Većini planocelularnih karcinoma u usnoj šupljini prethodi klinički definirana prekancerozna lezija određenog stupnja displazije epitela ili hiperkeratoze. Postoji nekoliko vrsta prekanceroznih lezija od kojih su najčešće leukoplakija i eritroplakija, odnosno bijela i crvena mrljasta lezija. Eritroplakija ima daleko veći rizik prelaska u karcinom od leukoplakije te vjerojatno većina karcinoma prolazi kroz fazu eritroplakije. Planocelularni karcinom u pravilu se prezentira ulkusom sluznice što uvelike olakšava dijagnozu koja se potvrđuje biopsijom suspektne promjene. Uputno je napraviti radiološku obradu za točniju procjenu lokalizacije i proširenosti tumora te eventualnu prisutnost metastaza u limfnim čvorovima vrata [5]. Prognoza bolesnika sa karcinomom usne šupljine najviše ovisi o stadiju bolesti. Karcinomi usne šupljine klasificiraju se prema međunarodnoj TNM klasifikaciji po kojoj postoje 4 stadija bolesti koji su definirani anatomskom proširenosti primarnog tumora, prisutnošću regionalnih metastaza ili udaljenih metastaza [7]. Na *Tablici 1.* prikazana je TNM klasifikacija karcinoma usne šupljine.

Tablica 1. TNM klasifikacija tumora usne šupljine; preuzeto i prilagođeno iz TNM Classification of Malignant Tumors; UICC. 7. Izdanje, 2009.[7]

T 1	≤2cm
T2	>2-4cm
T3	>4cm
T4a	kortikalna kost, duboki/ekstrinzični mišići jezika, koža lica, maksilarni sinus
T4b	mastikatorni prostor, ploče pterygoida, baza lubanje, unutarnja karotidna arterija
N0	Nema zahvaćenih vratnih limfnih čvorova
N1	pojedinačni ipsilateralni ≤ 3 cm
N2a	pojedinačni ipsilateralni >3cm-6cm
N2b	multipli ipsilateralni ≤ 6cm
N2c	bilateralni, kontralateralni ≤ 6cm
N3	> 6cm
M0	Bez dokazanih udaljenih metastaza
M1	Dokazane udaljene metastaze

3.4 Osobitosti metastaziranja karcinoma usne šupljine

Ogromna većina malignih tumora glave i vrata, a posebice planocelularni karcinom usne šupljine, metastazira prvo limfogeno u regionalne limfne čvorove vrata, a tek kasnije hematogeno u udaljene organe. Razlog tome je izuzetno gusta i kompleksna limfatička mreža glave i vrata. Tu se nalazi više od polovice svih limfnih čvorova u tijelu (na jednoj strani između 100-150) koji djeluju kao prirodna barijera koju tumori moraju prvo svladati da bi metastazirali u udaljene dijelove tijela. Ta se činjenica može izraziti i na način da bolesnik koji nije imao regionalne metastaze nije ugrožen ni od razvoja udaljenih metastaza. Važno je napomenuti da se metastaze ne nalaze uvijek u limfnom čvoru najbližem primarnoj leziji, a pogotovo nisu nužno ograničene na palpabilni čvor [8]. Udaljene metastaze se u pravilu pojavljuju nakon regionalnih i najčešće su u plućima [1,8].

3.5 Disekcija vrata

Disekcijom vrata naziva se operacija kojom se učini limfadenektomija vrata odnosno odstrane limfni čvorovi u vratu i limfni putovi koji ih povezuju. Taj zahvat prvi je detaljno opisao Amerikanac George W. Crile 1906. godine, postavivši osnovne principe izvođenja radikalne disekcije vrata (RDV) [8]. Disekcije se, prema opsežnosti, dijele na radikalnu disekciju vrata (RDV), modificiranu radikalnu (MRDV), proširenu radikalnu (PRDV) i selektivnu disekciju vrata (SDV). Osnovni oblik disekcije vrata je radikalna disekcija, dok su drugi oblici njene varijacije [1,9]. Disekcija se može izvesti kao samostalni zahvat kod prisustva regionalnih metastaza ili češće u sklopu Commando operacije bilo kao elektivni ili kurativni zahvat.

3.6 Liječenje karcinoma usne šupljine

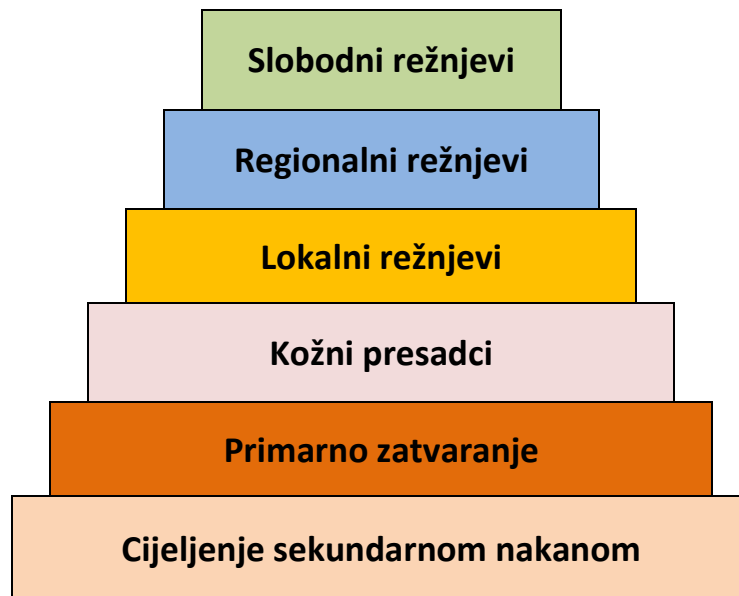Temelj liječenja karcinoma usne šupljine, neovisno o podlokalizaciji, resekcija je primarnog tumora sa postizanjem zdravih resekcijskih rubova (tzv. intraoralna resekcija). Zbog opasnosti od limfogenog metastaziranja ili uklanjanja klinički prisutnih metastaza u vratu za većinu je karcinoma potrebno u istom aktu napraviti i disekciju vrata [1,5,8]. Operacija kojom se u istom aktu odstrani primarni tumor i učini disekcija vrata, u kirurškom se žargonu naziva Commando operacija. Taj termin pripisuje se Amerikancu Hayesu Martinu, jednom od pionira kirurgije glave i vrata koji je u knjizi *The Surgery of Head and Neck Tumors* detaljno opisao tehniku i modalitete onkološke kirurgije glave i vrata. Commando operacija označava *en bloc* resekciju tumora u usnoj šupljini sa disekcijom vrata ili „složenu resekciju“ (prema engl. *composite resection*) [10]. Operacija uvijek započinje disekcijom zbog lakšeg pristupa, zatim se tumor resekira u jednom bloku s disektatom vrata kako bi se odstranili i svi limfni putevi, između primarnog tumora i vratnih limfnih čvorova, potencijalno zahvaćeni karcinomom [8]. Nakon disekcije pristupa se na primarni tumor unutar usne šupljine, a u ovisnosti o zahvaćenosti mandibule tumorom ponekad se učini i njena resekcija. U slučaju površinskog, djelomičnog zahvaćanja kosti tumorom učini se marginalna resekcija mandibule, kojom se odstrani dio visine mandibule uz alveolarnih greben i sačuva kontinuitet čeljusti u donjem dijelu. Resekcija mandibule može biti i segmentalna, odnosno u punoj visini čeljusti. Za neke podlokalizacije karcinoma usne šupljine i orofarinksa moguće je primijeniti i tzv. *pull-through* tehniku, kojom se tumor s disektatom izvuče direktno na vrat ispod mandibule, a čeljust se ne resekira. Metode pristupa na tumor, značajne su jer određuju vrstu defekta koji zaostaje [10]. Dodatni modaliteti liječenja karcinoma usne šupljine su adjuvantna radioterapija, primijenjena u većini slučajeva, te adjuvantna kemoterapija i imunomodulacijska terapija [5].

3.7 Principi i metode rekonstrukcije usne šupljine

Posljedica mutilirajuće resekcije kao što je Commando operacija uvijek ostavlja složeni defekt, u većini slučajeva sastavljen od kosti i okolnog mekog tkiva, u iznimno zahtjevnom području za rekonstrukciju. Regija usne šupljine, sadržava anatomske strukture odgovorne za funkcije koje su od esencijalnog značenja za čovjeka i predstavljaju ključne odrednice dobre kvalitete života. To su: žvakanje, gutanje, disanje i govor. Osim funkcijskih značajki, područje usne šupljine pripada estetski najznačajnijem dijelu tijela te je zadovoljavajući estetski rezultat od ključnog značenja za psihosocijalnu rehabilitaciju bolesnika.

Jasno je, dakle, da rekonstrukcijski zahvati u području usne šupljine predstavljaju veliki izazov. Cilj rekonstrukcije usne šupljine, u prvom redu je ponovno uspostavljanje strukturnog integriteta, kako bi gornji dio dišnog puta ostao prohodan, a važne anatomske strukture kao što su veće žile i živci pokriveni i zaštićeni. Slijedi jednako važna zadaća ponovnog uspostavljanja funkcija kao što su govor, gutanje i oralna kompetencija te naposljetku maksimiziranje estetskog učinka [11-13]. Danas je standard u onkološkoj kirurgiji glave i vrata primarna, imedijatna rekonstrukcija, kako bi se izbjegla kasnija fibroza tkiva koja u velikoj mjeri umanjuje učinak rekonstrukcije. Ključni korak u postizanju zadovoljavajućeg ishoda, pravilan je odabir rekonstrukcijske metode [11,12]. Odabir odgovarajuće metode ponajviše ovisi o veličini, vrsti i lokalizaciji defekta te općem zdravstvenom stanju bolesnika kao i vještini i iskustvu kirurga [11,12].

Na rekonstrukcijskoj piramidi (*Slika 1.*) prikazane su mogućnosti rekonstrukcije defekta.



Slika 1. Rekonstrukcijska piramida; Organizirani prikaz izbora rekonstrukcijskih metoda, poredanih od najprimitivnije do najs sofisticiranije; preuzeto i prilagođeno iz Taylor MS, Haughey BH. Reconstruction of the oropharynx [14].

Često nakon Commando operacije, zbog opsežnosti defekta, nije moguće primarno zatvoriti defekt, posebice kod defekta čeljusti. Zbog opsežnosti i složenosti defekta, nije moguće primijeniti ni presatke kože. Defekt nakon Commando operacije u pravilu zahtjeva postavljanje režnja, što znači da rekonstrukcija kreće s vrha piramide [12,13].

3.8 Režnjevi u rekonstrukciji usne šupljine

Termin režanj označava tkivo koje je premješteno s jednog dijela tijela na drugi i koje zadržava neki oblik vlastite vaskularne opskrbe. Prema mjestu uzimanja, režnjeve dijelimo:

Lokalni režnjevi - odignuti s iste regije na kojoj se nalazi defekt te anatomski povezani s donorskim mjestom od kojeg dobivaju krvnu opskrbu, npr. jezični i bukalni režnjevi.

Regionalni režnjevi - odignuti sa regije susjedne regiji u kojoj se nalazi defekt i također povezani s donorskim mjestom. Najbolji je primjer pektoralis major, miokutani režanj.

Slobodni režnjevi - odignuti s udaljenog mjesta u tijelu, ne zadržavaju kontakt sa donorskom regijom već se kao samostalni dio tkiva s vlastitom krvnom opskrbom prenose u područje defekta i mikrokirurškom tehnikom anastomoziraju s prihvatnim žilama, primjerice, radijalni fasciokutani i anterolateralni bedreni režanj.

Režnjeve, također, dijelimo s obzirom na vrstu tkiva od kojih se sastoje. Postoje različite kombinacije tkiva, primjerice, kutani, fasciokutani, miokutani, miofascijalni režnjevi itd. [15]. U modernoj medicini, slobodni režnjevi, iako na vrhu rekonstrukcijskih ljestvi, smatraju se često prvim izborom i „zlatnim standardom“ u rekonstrukciji defekata u području glave i vrata [11-13,15].

4. HIPOTEZA I CILJEVI ISTRAŽIVANJA

4.1 HIPOTEZA

Hipoteza istraživanja je da slobodni reznjevi imaju bolji učinak u rekonstrukciji usne šupljine nakon Commando operacije od regionalnih reznjeva, te nižu stopu postoperacijskih komplikacija.

4.2 CILJEVI ISTRAŽIVANJA

1. Usporediti ishod rekonstrukcije usne šupljine nakon Commando operacije koristeći četiri rekonstrukcijske metode: primarno zatvaranje, lokalne reznjeve, regionalne reznjeve i slobodne reznjeve.
2. Usporediti stopu nekroza reznja i kirurških postoperacijskih komplikacija kod različitih vrsta reznjeva.
3. Odrediti indikacije za uporabu pojedinih tipova reznjeva obzirom na vrstu defekta nakon Commando operacije, osobine bolesnika i karakteristike pojedinih reznjeva.
4. Procijeniti opravdanost upotrebe pektoralnog reznja u rekonstrukciji usne šupljine nakon Commando operacije.

5. MATERIJALI I METODE

Nakon odobrenja Etičkog povjerenstva Kliničke Bolnice Dubrava provedena je retrospektivna kohortna studija. U studiji je korištena medicinska dokumentacija bolesnika iz baze podataka Klinike za kirurgiju lica, čeljusti i usta Kliničke bolnice Dubrava u Zagrebu. U istraživanje su uključeni svi bolesnici sa primarnim tumorom u usnoj šupljini, histološki verificiranim planocelularnim karcinomom, koji su podvrgnuti Commando operaciji na Klinici za kirurgiju lica, čeljusti i usta u razdoblju od 1. siječnja 2006. do 31. prosinca 2010. godine. Iz istraživanja su isključeni bolesnici kojima je Commando operacija učinjena zbog recidiva primarnog tumora u usnoj šupljini i bolesnici s karcinomom usne ili orofarinksa. Demografija bolesnika bila je definirana pomoću dobi i spola, a kao pokazatelj opterećenosti komorbiditetima i općeg zdravstvenog stanja korištena je ASA klasifikacija iz 2014. godine. Bolesnici klasificirani kao ASA 3 i više bili su smatrani težeg općeg zdravstvenog stanja, dok su oni klasificirani kao ASA 1 i 2 bili ocjenjeni dobrog općeg zdravstvenog stanja. Također, bile su uzete u obzir i navike konzumiranja duhanskih i alkoholnih proizvoda. Anamneza konzumiranja duhanskih proizvoda bila je ocjenjena kao pozitivna ukoliko je pacijent pušio više ili jednako 10 godina/kutija (od engl. *pack/year*) te ako je prestao prije manje od 10 godina. Anamneza konzumiranja alkohola bila je ocjenjena kao pozitivna ukoliko je pacijent svakodnevno konzumirao alkohol (makar i minimalne količine, primjerice 2-3 dL vina svakodnevno) te ako je u prošlosti bolovao i bio liječen od alkoholizma. Od karakteristika tumora analizirane su sljedeće varijable: podlokalizacija tumora unutar usne šupljine i T stadij tumora određen prema TNM klasifikaciji UICC-a iz 2009. godine. Vrsta defekta bila je razmatrana kroz podlokalizaciju tumora uzimajući u obzir resekciju mandibule i vrstu resekcije (segmentalna ili marginalna resekcija mandibule). Od rekonstrukcijskih metoda analizirane su: primarno zatvaranje defekta, lokalni režnjevi, regionalni režnjevi i slobodni režnjevi. Istraživane su isključivo postoperacijske kirurške komplikacije, vezane za područje operacijskog zahvata, do kojih je došlo u razdoblju od operacije do otpusta iz bolnice. Nisu uzete u obzir opće medicinske komplikacije, primjerice pneumonia ili infarkt miokarda, do kojih je došlo u tom istom razdoblju. Također je bio zabilježen postoperacijski dan u kojem su kirurške komplikacije nastupile.

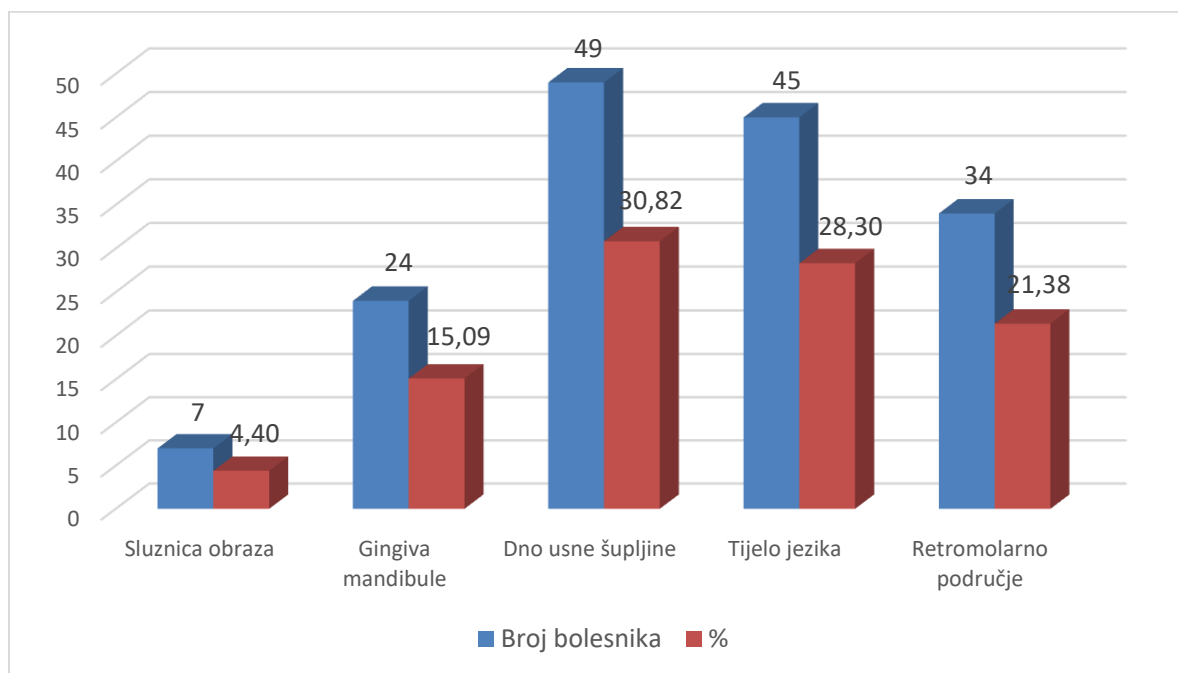
Analizirana je zastupljenost pojedine rekonstrukcijske metode po godinama u promatranom 5-godišnjem razdoblju. Vitalnost reznja zabilježena je sa tri moguća ishoda: dobra vitalnost, djelomična nekroza i potpuna nekroza reznja. Nekroza koja je zahvatila samo dio reznja i koja nije iziskivala potpuno odstranjenje reznja bila je označena kao djelomična nekroza. Nekroza zbog koje je propao čitav reznj te je trebao biti u cijelosti odstranjen, označena je kao potpuna nekroza. Zabilježen je i postoperacijski dan nastanka nekroze. Razmatrana je i duljina hospitalizacije od datuma operacije do datuma otpusta iz bolnice. Numeričke varijable bile su prikazane kao aritmetičke sredine (\pm SD), a kategorijske varijable kao proporcije (%)

6. REZULTATI

6.1 Opći podaci o bolesnicima i stadiju tumora

Ukupno je, u promatranom 5-godišnjem razdoblju, Commando operaciji bilo podvrgnuto 157 bolesnika s primarnim karcinomom usne šupljine. Dva bolesnika su imala sinkroni tumor unutar usne šupljine (oboje po dva neovisna primarna tumora). Od ukupnog broja bolesnika, 131 bili su muškog, a 26 ženskog spola (5:1). Prosjek dobi iznosio je 58,6 godina ($\pm 10,1$), raspon dobi od 34 do 80 godina, a 80,9% bolesnika je bilo starije od 50 godina. Anamneza konzumiranja duhanskih proizvoda bila je pozitivna u 89,2%, a anamneza konzumiranja alkohola u 77,1% bolesnika. Bolesnika lošijeg općeg zdravstvenog stanja, klasificiranih kao ASA 3 i 4, bilo je 74 (47,1%).

Na *Slici 2.* prikazana je zastupljenost pojedinih podlokalizacija karcinoma usne šupljine.



Slika 2. Shematski prikaz raspodjele podlokalizacija karcinoma u usnoj šupljini

U uznapredovalom stadiju bolesti (stadij T3 i T4) bilo je 51,6% karcinoma. Prosjek duljine hospitalnog boravka nakon operacije iznosio je 25,9 dana ($\pm 15,5$), a raspon od 5 do 115 dana.

6.2 Postoperacijske komplikacije

Ukupan broj postoperacijskih kirurških komplikacija bio je 44 u 28 bolesnika (17,8%). U bolesnika s komplikacijama, muškarci su bili češće zastupljeni od žena (21:7). Od 28 bolesnika s komplikacijama 11 ih je imalo više od jedne komplikacije (39,3%). Najčešće zabilježene komplikacije bile su: infekcija (13 bolesnika, 30,9%), dehiscijencija rane (10 bolesnika, 23,8%) te fistula (7 bolesnika, 16,7%). Ostatak komplikacija sačinjavale su venska kongestija sa 4 slučaja (9,5%) tromboza, serom, hematoma i nekroza kože vrata sa po 2 slučaja (4,8%), te krvarenje iz režnja i ruptura arterije karotis interne sa po 1 slučajem (2,4%). Do rupture arterije karotis interne došlo je u bolesnika kod kojeg je defekt bio primarno zatvoren. Prosječna dob bolesnika s komplikacijama bila je 55,7 godina. U toj skupini 46,4% bolesnika bilo je težeg općeg zdravstvenog stanja. Anamneza konzumacije duhanskih proizvoda iznosila je 85,7%, a alkoholnih proizvoda 71,4%. Tumori T3 i T4 stadija, u toj su skupini bili zastupljeni sa 68,9%. U skupini bolesnika s komplikacijama, defekt mandibule bio je prisutan u 78,6% bolesnika.

6.3 Metode rekonstrukcije usne šupljine

6.3.1. Opći podaci

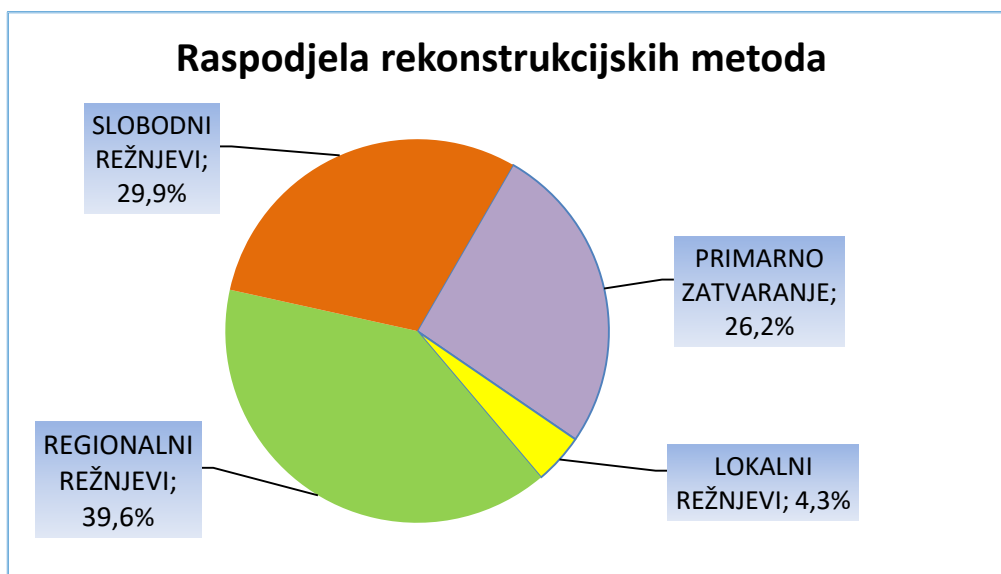
Ukupno je bio korišten 121 režanj u 114 bolesnika, dok je defekt u 43 bolesnika bio primarno zatvoren.

Lokalni režnjevi bili su primijenjeni ukupno sedam puta (4,3%). Od lokalnih režnjeva korišteni su jezični režanj kod četiri bolesnika, sternokleidomastoidni režanj kod dva bolesnika i bukalni sluznični režanj kod jednog bolesnika. Sternokleidomastoidni režanj ubrojen je u lokalne režnjeve zbog svoje velike blizine primarnom operacijskom polju. Bukalni sluznični režanj korišten je u kombinaciji sa sternokleidomastoidnim režnjem.

Regionalni režnjevi bili su primijenjeni ukupno 65 puta (39,6%). U promatranom razdoblju, režanj velikog pektoralnog mišića korišten je kod 63 bolesnika, te je zajedno sa jednim miokutanim režnjem mišića trapeziusa i jednim deltopektoralnim režnjem činio grupu regionalnih režnjeva. Pektoralni režanj je bio dva puta korišten kao „salvage“ režanj nakon propadanja dva slobodna režnja.

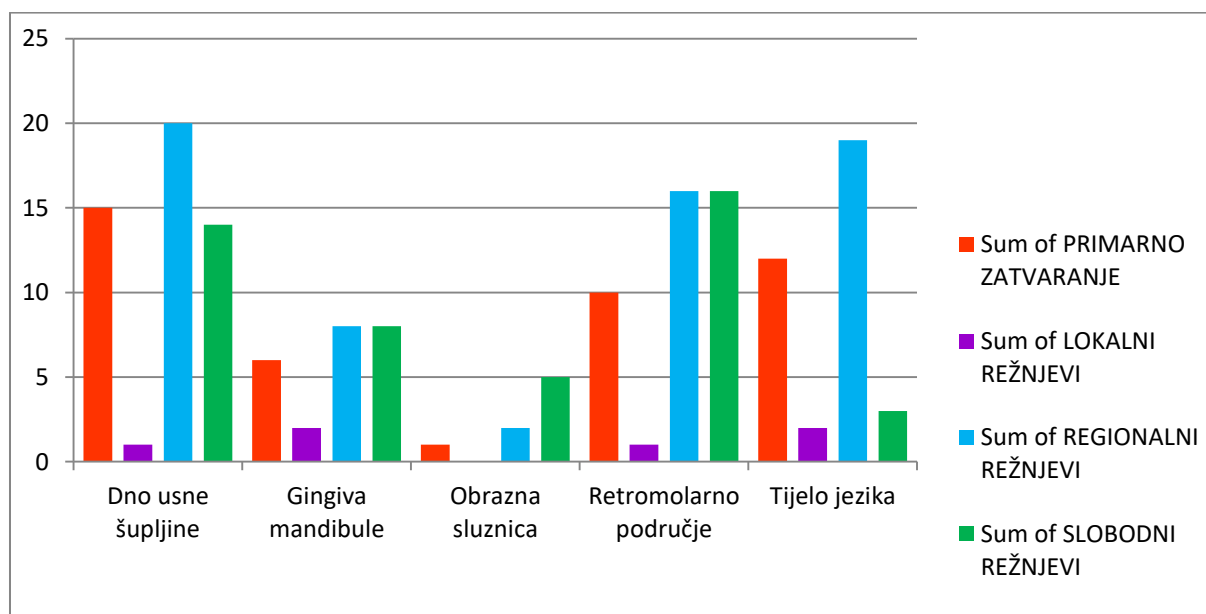
Slobodni su režnjevi ukupno bili primijenjeni 49 puta (29,9%). Radijalni fasciokutani režanj korišten je kod 29 bolesnika, radijalni osteokutani režanj upotrijebljen je osam puta te fibula i anterolateralni režanj, oboje primijenjeni po šest puta. Kod tri bolesnika upotrijebljeni su u kombinaciji. Radijalni fasciokutani režanj je u jednom navratu bio upotrijebljen kao „salvage“ metoda nakon propadanja kontralateralnog radijalnog fasciokutanog režnja.

Na *Slici 3.* prikazan je shematski prikaz metoda za rekonstrukciju usne šupljine



Slika 3. Shematski prikaz zastupljenosti pojedinih metoda rekonstrukcije

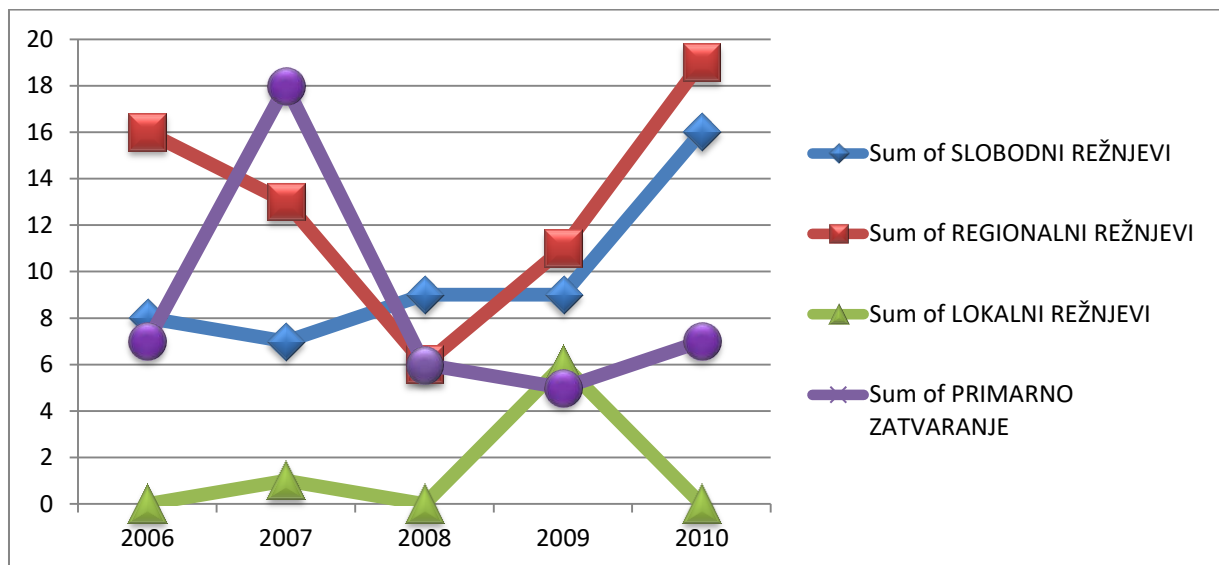
Na *Slici 4.* prikazana je raspodjela rekonstrukcijskih metoda u odnosu na podlokalizaciju primarnog tumora unutar usne šupljine.



Slika 4. Raspodjela metoda rekonstrukcije u odnosu na podlokalizacije tumora

Bolesnici rekonstruirani lokalnim reznjevima bili su najstarije dobi, prosječno 66,7 godina. Najveći udio bolesnika koji konzumiraju duhanske proizvode zabilježen je u skupini regionalnih reznjeva, 95,4%. Također, najveći udio bolesnika s uznapredovalim stadijem bolesti, T3 i T4, te s defektima mandibule, bio je u skupini regionalnih reznjeva (66,2% i 93,8%).

Učestalost korištenja određene rekonstrukcijske metode mijenjala se kroz promatrano 5-godišnje razdoblje. Ta dinamika prikazana je na *Slici 5*.



Slika 5. Grafički prikaz dinamike korištenja rekonstrukcijskih metoda kroz promatrano 5-godišnje razdoblje

6.3.2. Postoperacijske komplikacije

Stopa postoperacijskih komplikacija bila je najviša u skupini slobodnih reznjeva (30,6%) dok je najmanja bila u skupini lokalnih reznjeva gdje nije bilo komplikacija. Od 11 bolesnika koji su imali više od jedne komplikacije čak 5 ih je bilo iz skupine regionalnih reznjeva (45,5%). U skupini dviju najčešćih komplikacija (infekcija i dehiscijencija), regionalni i slobodni reznjevi bili su gotovo identično zastupljeni (5 i 5 za dehiscijenciju, 6 i 5 za infekciju). U skupini bolesnika s fistulom, međutim, regionalni reznjevi bili su dvostruko više zastupljeni od slobodnih reznjeva. U *Tablici 2.* prikazana je učestalost komplikacija kod pojedinih rekonstrukcijskih metoda.

Tablica 2. Stopa komplikacija kod različitih metoda rekonstrukcije

<i>METODA REKONSTRUKCIJE</i>	<i>STOPA KOMPLIKACIJA</i> N (%)
Primarno zatvaranje	10(23,3%)
Lokalni reznjevi	0
Regionalni reznjevi	19(29,2%)
Slobodni reznjevi	15(30,6%)

6.3.3. Nekroze režnjeva

Ukupna učestalost nekroze svih režnjeva iznosila je 9,1% (11 režnjeva). Do djelomične nekroze došlo je u sedam (5,8%), a do potpune u četiri režnja, u ukupno 10 (6,4%) bolesnika. Jednom bolesniku nekrotizirala su oba slobodna režnja. Prosječno vrijeme nastanka nekroze bilo je 17,2 dana ($\pm 14,6$), s rasponom od 1 do 54 dana. U skupini slobodnih režnjeva došlo je do nekroze 7 režnjeva (14,3%), dok je kod regionalnih režnjeva do nekroze došlo u 4 slučaja (6,2%). Sve 4 potpune nekroze, dogodile su se u skupini slobodnih režnjeva, dok se kod regionalnih režnjeva radilo isključivo o djelomičnim nekrozama. U skupini lokalnih režnjeva nije zabilježena nekroza. Bolesnici s nekrozom režnja su u 40% slučajeva bili težeg općeg zdravstvenog stanja. Prosjek godina u skupini bolesnika s nekrozom iznosio je 56,4 godine ($\pm 10,2$), a raspon od 46 do 78 godina. Anamneza konzumiranja duhanskih proizvoda u toj je skupini bila pozitivna u 90%, a anamneza konzumiranja alkoholnih proizvoda u 70% slučajeva. Tumori T3 i T4 stadija bili su zastupljeni s 54,6%. Defekt mandibule bio je prisutan u 80% slučajeva. Duljina postoperativnog boravka u bolnici iznosila je 48,9 dana ($\pm 16,8$).

U Tablici 3. prikazani su klinički parametri u odnosu na vrstu rekonstrukcije usne šupljine.

Tablica 3. Klinički parametri prikazani u odnosu na skupine metoda rekonstrukcije

	PRIMARNO ZATVARANJE n=43(26%)	LOKALNI REŽNJEVI n=7(4%)	REGIONALNI REŽNJEVI n=65(40%)	SLOBODNI REŽNJEVI n=49(30%)
Dob - godine				
Prosjek	60,6	66,7	57,4	57
Spol - N (%)				
Muškarci	36(84%)	4(67%)	56(86%)	36(80%)
Žene	7(16%)	2(33%)	9(14%)	9(20%)
T stadij - N (%)				
T1-T2	28(64%)	5(83%)	22(34%)	22(48%)
T3-T4	16(36%)	1(17%)	43(66%)	24(52%)
ASA-status - N (%)				
ASA 1 ili 2	21(49)	4(67%)	34(52%)	24(53%)
ASA 3 ili 4	22(51%)	2(33%)	31(48%)	21(47%)
Duhan - N (%)	37(86%)	5(83%)	62(95%)	38(84%)
Alkohol - N (%)	35(81%)	4(67%)	53(82%)	30(67%)
Defekt mandibule – N (%)	35(81%)	5(83%)	61(94%)	27(60%)
Vitalnost režnja -N (%)				
Dobra vitalnost	0	7(100%)	61(94%)	42(86%)
Parcijalna nekroza	0	0	4(6%)	3(6%)
Totalna nekroza	0	0	0	4(8%)
Vrijeme nastanka nekroze - postoperativni dan				
Prosjek	0	0	21	15
Komplikacije - N (%)	10(23%)	0	19(29%)	15(31%)
Duljina hospitalizacije - dani				
Prosjek	24,9	19,3	27,1	27,1

7. DISKUSIJA

Prosječna dob bolesnika u ovom istraživanju iznosila je 58,6 godina što je u skladu s navodima recentne literature. Većina bolesnika (80,9%) bila je starija od 50 godina. Karcinom usne šupljine bio je znatno češći kod muškaraca nego kod žena (5:1) što je uglavnom slično kao u ostalim europskim zemljama [2].

Zabilježena je razlika u učestalosti pojedinih podlokalizacija u usporedbi sa svjetskim podacima. U ovoj je seriji bolesnika dno usne šupljine bila najčešća podlokalizacija (30,8%), dok je u zapadnim zemljama to jezik (40-50%), koji se u ovoj studiji nalazio na drugom mjestu (28,3%). Očekivano, bio je prisutan veliki broj bolesnika koji su imali pozitivnu anamnezu konzumiranja duhanskih (89,2%) i alkoholnih proizvoda (77,1%). Veći dio tumora, 51,6% bio je otkriven u uznapredovalom T3 i T4 stadiju, što korelira sa globalnim podacima [2]. Kod čak 74,5% bolesnika nakon Commando operacije zaostao je defekt čeljusti. U više od 75% slučajeva, ti defekti rekonstruirani su primarno ili regionalnim režnjem bez nadomjestka kosti slobodnim režnjem. A literatura govori da bi se za popunjavanje koštanog defekta trebali koristiti slobodni koštani režnjevi [16,23].

Za popunjavanje mekotkivnih defekata jezika i dna usne šupljine najčešće su korištene metode regionalnih režnjeva i primarnog zatvaranja. U regijama retromolarnog područja i gingive mandibule jednakom su se učestalosti koristili regionalni i slobodni režnjevi. To odražava činjenicu da se u tim regijama često radi o kombiniranom mekotkivnom i koštanom defektu koji iziskuje upotrebu slobodnih režnjeva s kosti.[16,23]

Kao rizični čimbenici u brojnim se istraživanjima navode komorbiditeti, trajanje operacije, T stadij tumora, složenost defekta te konzumacija alkoholnih i duhanskih proizvoda [16-20]. Prema rezultatima ovog istraživanja kao jedini značajni rizični čimbenik za postoperacijske komplikacije pokazao se T stadij tumora. Bolesnici s komplikacijama nisu se znatnije razlikovali od ostalih bolesnika u niti jednoj drugoj varijabli.

Stopa komplikacija u skupini primarnog zatvaranja bila je niža od skupine regionalnih i slobodnih režnjeva (23,3%). Bolesnici kojima je defekt bio zatvoren primarno u većem su udjelu imali tumore T1 i T2 stadija. Međutim, bili su stariji od bolesnika u ostalim skupinama, a više od 50% ih je bilo ASA statusa 3 i 4. Iz tog je vidljivo da je primarno zatvaranje defekta rezervirano za starije bolesnike s manjim defektom.

Važno je naglasiti da je do ruptуре unutarnje karotidne arterije došlo upravo u pacijenta kojem je defekt bio primarno zatvoren. Time je naglašen ključni nedostatak te metode, izostanak strukturnog integriteta i zaštite vitalnih struktura glave i vrata. Primarno zatvaranje defekta usne šupljine nakon Commando operacije, sve se manje koristi (vidljivo iz *Slike 5*).

Rezultati ovog istraživanja ukazuju na nižu učestalost komplikacija uporabom lokalnih reznjeva gdje nije bilo ni komplikacija niti nekroza reznja. Međutim, u toj su skupini bolesnici u najvećem postotku bili dobrog općeg stanja, a u najmanjem postotku konzumirali duhanske i alkoholne proizvode. Karakteristike tumora su, također, bile povoljnije nego u ostalih rekonstrukcijskih metoda (veći udio manjih T stadija tumora, T1 i T2). Predispozicija za komplikacije je, stoga, bila puno manja nego u ostalih metoda [16-20]. Lokalni reznjevi bili su najrjeđe korišteni (4,3%), te je jasno vidljiv trend smanjenja upotrebe lokalnih reznjeva kao rekonstrukcijske metode nakon opsežne operacije (*Slika 5*).

Prema rezultatima ovog rada, veća je učestalost komplikacija kod slobodnih reznjeva (30,6%) u odnosu na regionalne (29,2%) što nije u skladu s recentnom literaturom. U mnogim je studijama, naime, dokazano da su komplikacije češće kod primjene regionalnih reznjeva [16,17,21-23]. Bolesnici kod kojih je defekt rekonstruiran regionalnim reznjevima imali su čak više predispozicija za komplikacije. Naime, u višem postotku su bili ASA statusa 3 i 4 te konzumirali alkoholne i duhanske proizvode. U toj se skupini, također, nalazio najveći udio koštanih defekata, a taj je udio za više od 30% bio veći od grupe slobodnih reznjeva. Takva raspodjela rizičnih čimbenika je u skladu s brojnim istraživanjima, koja su pokazala kako se regionalni reznjevi, prvenstveno miokutani pektoralni reznj, u pravilu primjenjuju u starijih bolesnika s više komorbiditeta i s opsežnijim defektima jer su smatrani sigurnijima [16,25]. U skupini slobodnih reznjeva nekroze su bile više nego dvostruko učestalije nego u skupini regionalnih reznjeva (14,3% naspram 6,2%). Rezultati ovog istraživanja suglasni su većini literaturnih navoda recentnih studija [16,17,21,24,25]. Potpune nekroze reznja bile su vezane isključivo za skupinu slobodnih reznjeva. To odražava činjenicu, potkrijepljenu mnogim istraživanjima, da je potpuna nekroza regionalnih reznjeva jako rijetka [16,17,21,24].

Jedan od razloga davanja prednosti pektoralnom reznju u rizičnijih bolesnika je kraće trajanje operacije i posljedično manje komplikacija opće anestezije. Pektoralis major

je masivan kožno-mišićni režanj s pouzdanom vaskularizacijom. Kao takav pruža izvrsnu trofičku potporu i zaštitu strukturama koje pokriva (u usnoj šupljini ali i krvožilnim strukturama vrata npr. karotidi), što je osobito korisno za vrijeme radioterapije. Istodobno ostavlja mogućnost rekonstruiranja izrazito velikih defekata u području usne šupljine. Nadalje, u kontekstu razmatranja i ekonomske opravdanosti pojedine metode valja napomenuti kako su regionalni režnjevi ekonomski isplativiji od slobodnih za primjenu. Dijelom je to zbog kraćeg trajanja operacije, pristupačnosti i jednostavnosti odizanja režnja što omogućuje rad samo jednog kirurškog tima. Ono što je također važno spomenuti, jest da tehnička jednostavnost primjene omogućava i manje iskusnim kirurzima da izvedu kvalitetan rekonstrukcijski zahvat [16]. S druge strane, Bussu i sur. u svojem istraživanju navode kako je duljina hospitalizacije, zbog više učestalosti komplikacija, veća u skupini regionalnih nego slobodnih režnjeva [16]. No, u ovom su istraživanju zabilježene identične vrijednosti u obje skupine (27,1 dan). Zbog niske stope nekroza, pektoralni režanj koristi se često kao i „salvage“ metoda iako neki autori preporučuju slobodne režnjeve za tu svrhu [16,24,25,26]. Pektoralis major, kao glavni predstavnik regionalnih režnjeva, u mnogim se ustanovama, kako siromašnih tako i bogatih zemalja, i dalje koristi kao „radni konj“ [16,25].

Od glavnih nedostataka regionalnih režnjeva, prvenstveno pektoralis majora, često se navodi kontraktura vrata i estetski deformiteti zbog kojih mnogi bolesnici ponovo bivaju podvrgnuti operativnim zahvatima. Najveći nedostatak regionalnih režnjeva jest nemogućnost nadomještanja koštanog defekta, čime pacijentima nije omogućeno žvakanje i uzimanje krute hrane. Stoga, regionalni režnjevi redovno postižu slabije rezultate u domeni izgleda i kvalitete života pacijenta od slobodnih režnjeva [12,16,23].

Slobodni režnjevi se danas smatraju 'zlatnim standardom' u rekonstrukciji usne šupljine. Oni svojom raznolikošću pružaju mogućnost zatvaranja defekta gotovo bilo koje veličine i lokalizacije, nadomještanjem svih vrsta tkiva koja nedostaju sa pažljivo oblikovanim režnjem. Od brojnih prednosti slobodnih režnjeva valja, kao možda i najvažniju, navesti mogućnost nadomještanja koštanog defekta mandibule ili maksile [11-13,16,21,22,26]. Time se stvaraju pretpostavke za implantološko-protetičku rehabilitaciju koja je u konačnici i cilj rehabilitacije bolesnika nakon Commando operacije, a ne samo kirurške rekonstrukcije defekta usne šupljine [26,23]. U tom se aspektu, lokalni i regionalni režnjevi teško mogu uspoređivati sa slobodnim

režnjevima. Slobodni su režnjevi tehnički zahtjevniji za primjenu i skuplji, budući da je potreban istodoban rad dva kirurška tima. Duljina trajanja operacije u skupini slobodnih režnjeva je, zasad, još uvijek puno veća, te se rjeđe koriste u rizičnijih bolesnika [16,20,25]. Međutim, karakterizirani su izvrsnim estetskim i funkcionalnim učinkom i visokom postoperativnom kvalitetom života [16,26,22]. Važno je spomenuti i morbiditet donor mjesta. On je izuzetno nizak kod regionalnih režnjeva, dok kod slobodnih režnjeva najviše ovisi o izboru režnja [22].

Kako su opisali Colletti i sur., Bassov model difuzije inovacija, primjenjiv je na medicinsko tehnološka dostignuća pa tako i na kirurške tehnike [25,27]. Po tom modelu, u kontekstu medicinsko-tehnoloških dostignuća, svaka nova kirurška tehnika koja se uvodi prolazi kroz tri faze. Prvu, u kojem se uvodi i primjenjuje marginalno, drugu, u kojem dolazi do 'eksplozije' upotrebe te postaje predmetom širokih rasprava, te treću u kojoj dolazi do pada popularnosti i učestalosti upotrebe. Ponekad, slijedi četvrta faza koja može predstavljati nestanak metode iz upotrebe ili ponovno povećanje njenog korištenja [25,27].

Iako se nalazimo u eri slobodnih režnjeva, brojne nedavne studije izvještavaju o učestalom korištenju regionalnih režnjeva, prvenstveno pektoralis major režnja [16,25,28]. Sukladno tome, u ovoj je ustanovi vidljiv trend povećavanja upotrebe i slobodnih i regionalnih režnjeva u promatranom razdoblju (*Slika 5.*). Međutim, korištenje regionalnih režnjeva bilježi, uz blago strmiju uzlaznu putanju, puno veći skok od slobodnih režnjeva. U svjetlu ove analogije, rezultata ovog istraživanja i brojnih recentnih studija, jasno je da regionalni režnjevi ponovo dobivaju na važnosti u rekonstrukciji usne šupljine [16,25,28]. Metode zatvaranja opsežnih defekata primarnim zatvaranjem i upotrebom lokalnih režnjevi pokazuju jasan trend sve manje upotrebe i može se očekivati prestanak upotrebe tih metoda, osim akcidentalnih situacija, nakon opsežnih zahvata kao što je Commando operacija. S druge pak strane, usprkos statusu "zlatnog standarda", dolazi do sve češćeg preispitivanja uloge slobodnih režnjeva u rekonstrukciji usne šupljine djelomično zbog kirurških komplikacija ali i ekonomske isplativosti [16,25]. Ipak, u slučaju koštanog defekta mandibule, upotreba slobodnih režnjeva smatra se gotovo obaveznom [16,23,25]. Regionalni režnjevi pokazali su se kao sigurna i pouzdana alternativa slobodnim režnjevima. Njihova se upotreba preporuča kod bolesnika s većim rizikom od komplikacija, primjerice, starijih bolesnika lošijeg općeg zdravstvenog stanja s karcinomima uznapredovalog stadija te je sve raširenija [16,25].

8. ZAKLJUČCI

U rekonstrukciji usne šupljine najčešće se koriste regionalni i slobodni reznjevi. Komplikacije u smislu parcijalne ili potpune nekroze reznja odnosno dehiscijencije rane unutar usne šupljine najčešće se javljaju kod slobodnih reznjeva.

Učestalost nekroza bila je dvostruko češća u skupini slobodnih reznjeva u odnosu na regionalne reznjeve dok potpuna nekroza regionalnih reznjeva iznimno rijetka (oko 6%).

Slobodni reznjevi su najbolja moguća opcija za postizanje visokog estetskog učinka kao i za implantološko-protetičku rehabilitaciju bolesnika.

Pojava komplikacija je u korelaciji sa T stadijem bolesti na način da su komplikacije češće kod većeg T stadija.

Primarno zatvaranje defekta najbolje je koristiti uvijek kada je to moguće, ali kod starijih bolesnika (lošije zdravstveno stanje, komorbiditeti, veći T stadij tumora), primarno zatvaranje ili korištenje lokalnih reznjeva ima veći kirurški potencijal nego kod ostatka populacije.

Korištenje regionalnih reznjeva, prvenstveno miokutanog pektoralis major reznja, najsigurnija je rekonstrukcijska metoda s najmanjom učestalošću kirurških komplikacija. U bolesnika s većim rizikom pojave komplikacija reznj pektoralis majora je sigurna i dobra metoda za rekonstrukciju defekta nakon Commando operacije.

U promatranom 5- godišnjem razdoblju došlo je do postupnog pada primarnog zatvaranja defekta i upotrebe lokalnih reznjeva za rekonstrukciju usne šupljine nakon Commando operacije. S druge strane, bilježi se sve veća upotreba slobodnih reznjeva posebice radijalnog fasciokutanog i radijalnog osteokutanog reznja. Korištenje regionalnog pektoralis major reznja nije izgubilo svoju ulogu, dapače, bolje je definirana indikacija za upotrebu ovog pouzdanog i korisnog reznja.

9. ZAHVALE

Zahvaljujem se svom mentoru i voditelju ovog rada doc.dr.sc. Ivici Lukšiću na savjetima, trudu i pomoći prilikom nastajanja ovog rada.

Zahvaljujem se svojoj obitelji i svojoj djevojci Matei na podršci, razumijevanju i povjerenju.

10. LITERATURA

1. Virag M. Maligni tumori U: Krznarić Vohalski G, ur. Maksilofacijalna kirurgija. Zagreb: Školska knjiga; 1991. str. 133–176.
2. Warnakulasuriya S. Global epidemiology of oral and oropharyngeal cancer. *Oral Oncol* [Internet]. 2009;45(4–5):309–16. Available from: <http://dx.doi.org/10.1016/j.oraloncology.2008.06.002>
3. Shield KD, Ferlay J, Jemal A, Sankaranarayanan R. The Global Incidence of Lip , Oral Cavity , and Pharyngeal Cancers by Subsite in 2012. *CA Cancer J Clin*. 2017;67(1):51–64.
4. Belušić-Gobić M, Juretić M, Cerović R, Rogić M. Karcinom usne šupljine i orofarinksa – sociodemografske i kliničke karakteristike pacijenata liječenih kirurški na Klinici za maksilofacijalnu i oralnu kirurgiju Kliničkog bolničkog centra Rijeka Oral cavity and oropharyngeal carcinoma – sociodemographic. *Med Flum* [Internet]. 2014;50(1):80–90. Available from: <http://hrcak.srce.hr/118542>
5. Pogrel AM, Kahnberg KE Andersson L (eds). *Oral and Maxillofacial Surgery*. Pogrel AM, Kahnberg KE AL, editor. Oxford: Wiley-Blackwell; 2010.
6. Petersen PE. Oral cancer prevention and control – The approach of the World Health Organization. *Oral Oncol* [Internet]. 2009;45(4–5):454–60. Available from: <http://dx.doi.org/10.1016/j.oraloncology.2008.05.023>
7. Sobin L, Gospodarowicz M Wittekind C (eds). *TNM : classification of malignant tumours*. 7th ed. Wiley-Blackwell; 2009. 1-310 p.
8. Crile G. Excision of cancer of the head and neck. With special reference to the plan of dissection based on one hundred and thirty-two patients. *JAMA*. 1906;47:1780–6.
9. Robbins K, Clayman G, Levine P, Medina J, Sessions R, Shaha A, et al. Neck Dissection Classification Update. *Arch Otolaryngol - Head Neck Surg*. 2002;128(7):751–8.
10. Hayes M. *Surgery of the head and neck*. Hoeber-Harper, New York, 1957.
11. NG WM. *Reconstructive Options in Head and Neck Surgery*. Hong Kong Medical Diary. 2007;12(7):14-16.
12. Chim H, Salgado CJ, Seselgyte R, Wei FC, Mardini S. Principles of head and neck reconstruction: An algorithm to guide flap selection. *Semin Plast Surg*. 2010. May;24(2):148-54. doi: 10.1055/s-0030-1255332
13. Ragbir M, Brown JS, Mehanna H. Reconstructive considerations in head and neck surgical oncology: United Kingdom National Multidisciplinary Guidelines. *J Laryngol Otol*. 2016;130(S2):S191-S197.

14. Taylor MS, Haughey BH. Reconstruction of the Oropharynx. 2015 Apr 21 [pristupljeno 7.4.2017.].Dostupno na : <https://clinicalgate.com/reconstruction-of-the-oropharynx/>
15. Aljinović Ratković N. Rekonstrukcijske metode u kirurgiji glave i vrata. U: Pavičić A, ur. Kirurgija. Zagreb: Naklada Ljevak. 2007; str. 1127-1131
16. Bussu F, Gallus R, Navach V, Bruschini R, Tagliabue M, Almadori G et al. Contemporary role of pectoralis major regional flaps in head and neck surgery. *Acta Otorhinolaryngol Ital.* 2014;34(5):327-41.
17. Awad MI, Palmer FL, Kou L, Montero PH, Shuman AG, Ganly I et al. Individualized Risk Estimation for Postoperative Complications After Surgery for Oral Cavity Cancer. *JAMA Otolaryngol Head Neck Surg.* 2015;141(11):960-8. doi: 10.1001/jamaoto.2015.2200.
18. Farwell DG, Reilly DF, Weymuller EA Jr, Greenberg DL, Staiger TO, Futran NA. Predictors of perioperative complications in head and neck patients. *Arch Otolaryngol Head Neck Surg.* 2002; 128(5):505–511.
19. Ferrier MB, Spuesens EB, Le Cessie S, Baatenburg DE Jong RJ. Comorbidity as a major risk factor for mortality and complications in head and neck surgery. *Arch Otolaryngol Head Neck Surg.* 2005; 131(1):27–32.
20. Lodders JN, Parmar S, Stienen NL, Martin TJ, Karagozoglu KH, Heymans MH i sur.. Incidence and types of complications after ablative oral cancer surgery with primary microvascular free flap reconstruction. *Med Oral Patol Oral Cir Bucal.* 2015;20(6):e744-50.
21. Ord RA. The pectoralis major myocutaneous flap in oral and maxillofacial reconstruction: a retrospective analysis of 50 cases. *J Oral Maxillofac Surg.* 1996;54(11):1292-5; discussion 1295-6
22. Kruse AL, Luebbers HT, Obwegeser JA, Bredell M, Grätz KW. Evaluation of the pectoralis major flap for reconstructive head and neck surgery. *Head Neck Oncol.* 2011;3:12. doi: 10.1186/1758-3284-3-12.
23. Xiao Y, Zhu J, Cai X, Wang J, Liu F, Wang H. Comparison between anterolateral thigh perforator free flaps and pectoralis major pedicled flap for reconstruction in oral cancer patients--a quality of life analysis. *Med Oral Patol Oral Cir Bucal.* 2013;18(6):e856-61.
24. Milenović A, Virag M, Uglesić V, Aljinović-ratković N. The pectoralis major flap in head and neck reconstruction: first 500 patients. *J Craniomaxillofac Surg.* 2006;34(6):340-3. Epub 2006 Jul 24.

25. Colletti G, Tewfik K, Bardazzi A, Allevi F, Mandala M, Chiapasco M i sur. Regional flaps in head and neck reconstruction: a reappraisal. *J Oral Maxillofac Surg.* 2015;73(3):571.e1-571.e10.
26. Kim BC, Kim S, Nam W, Cha IH, Kim HJ. Mandibular reconstruction with vascularized osseous free flaps: a review of the literature. *Asian Pac J Cancer Prev.* 2012;13(2):553-38.
27. Bass F: A new product growth model for consumer durables. *Manag Sci* 15:215, 1969
28. Mclean JN, Carlson GW, Losken A. The pectoralis major myocutaneous flap revisited: a reliable technique for head and neck reconstruction. *Ann Plast Surg.* 2010;64(5):570-3.

11. ŽIVOTOPIS

OSOBNI PODACI

Ime i prezime: Raul Simon

Datum i mjesto rođenja: 9. prosinac 1992., Supetar, RH

Adresa: Petra Jakšića 17, 21400 Supetar, RH

Telefon: 091/ 911 7365

e-mail: raul.simon@live.com

OBRAZOVANJE

Redovno školovanje

2011. – 2017. Medicinski fakultet Sveučilišta u Zagrebu, doktor medicine

2007. – 2011. Srednja škola “Brač”; Supetar

1999. – 2007. Osnovna škola “Supetar”; Supetar

OSTALO

Poznavanje engleskog i njemačkog jezika, aktivno u govoru i pismu. Demonstrator na kolegiju imunologija i fiziologija u akademskoj godini 2016/2017; demonstrator na kolegiju medicinska kemija i biokemija u akademskoj godini 2016/2017. Bivši demonstrator na kolegiju anatomija u akademskoj godini 2012/2013, 2013/2014, 2014/2015. Dobitnik Dekanove nagrade za uspjeh u akademskoj godini 2012/2013. Aktivni sudionik 8. Kongresa Društva nastavnika opće/obiteljske medicine održanog od 9.3.2017. do 12. 3.2017. godine. Pasivni sudionik poslijediplomskog tečaja “Suvremeni principi rekonstrukcijske kirurgije glave i vrata “ održanog 19. svibnja u Zagrebu.