Doprinos tehnoloških inovacija u neurokirurgiji

Diković, Borna

Master's thesis / Diplomski rad

2018

Degree Grantor / Ustanova koja je dodijelila akademski / stručni stupanj: **University of Zagreb, School of Medicine / Sveučilište u Zagrebu, Medicinski fakultet**

Permanent link / Trajna poveznica: https://urn.nsk.hr/urn:nbn:hr:105:372861

Rights / Prava: In copyright / Zaštićeno autorskim pravom.

Download date / Datum preuzimanja: **2024-03-29**

Repository / Repozitorij:

Dr Med - University of Zagreb School of Medicine Digital Repository

SVEUČILIŠTE U ZAGREBU

MEDICINSKI FAKULTET

Borna Diković

Doprinos tehnoloških inovacija u neurokirurgiji

DIPLOMSKI RAD

ZAGREB 2018.

SVEUČILIŠTE U ZAGREBU

MEDICINSKI FAKULTET

Borna Diković

Doprinos tehnoloških inovacija u neurokirurgiji

DIPLOMSKI RAD

ZAGREB 2018.

Ovaj rad izrađen je na Klinici za neurokirurgiju Medicinskog fakulteta Sveučilišta u Zagrebu, KBC Sestre milosrdnice, pod vodstvom prof.dr.sc. Krešimira Rotima, profesora na Katedri za kirurgiju Medicinskog fakulteta Sveučilišta u Zagrebu i predan je na ocjenu u akademskoj godini 2017./2018.

Mentor: prof.dr.sc. Krešimir Rotim

Popis i objašnjenje kratica:

CT – kompjuterizirana tomografija (eng. *computed tomography*)

MR – magnetska rezonanca (eng. *magnetic resonance*)

5-ALA – 5-aminolevulinska kiselina

ICG – eng. *infrared indocyanine green*

ESBS – endoskopska operacija baze lubanje (eng. *endoscopic skull base surgery)*

PpIX – protoporfirin IX

MPRAGE – eng. *magnetization-prepared gradient echo*

DTI – difuzijsko-tenzorsko snimanje (eng. *diffusion tensor imaging)*

ICG-VA – eng. *infrared indocyanine green video-angiography*

NIR – eng. *near-infrared*

DSA – digitalna suptrakcijska angiografija

AVM - arteriovenske malformacije

FA – frakcijska anizotropija

CADASIL – cerebralna autosomno dominantna arteriopatija sa subkortikalnim infarktima i leukoencefalopatijom

iMRI – intraoperativna magnetna rezonanca (eng. *intraoperative magnetic resonance imaging)*

CSF – cerebrospinalna tekućina (eng. *cerebrospinal fluid)*

PLDD – perkutana laserska dekompresija diska

CUSA – eng. *cavitron ultrasonic surgical aspirator*

AR – proširena stvarnost (eng. *augmented reality)*

BOLD – eng. *blood oxygenation level dependent*

FLAIR – eng. *fluid attenuation inversion recovery*

fMRI – eng. *functional magnetic resonance imaging*

MRA – magnetno rezonantna angiografija

MRS – magnetno rezonantna spektometrija

Sadržaj

SAŽETAK I

SUMMARY II

1. Uvod 1

2. Operacijski mikroskop 2

3. Neuronavigacija 5

4. Magnetska rezonanca 8

5. iMRI 13

6. MR traktografija 15

7. O-arm 18

8. Proširena stvarnost 21

9. 5-ALA 24

10. ICG-VA 26

11. CUSA 30

12. PLDD 33

13. Zaključak 36

14. Zahvale 37

15. Popis literature 38

16. Životopis 41

SAŽETAK

Doprinos tehnoloških inovacija u neurokirurgiji

Autor: Borna Diković

Tehnološka inovacija unutar zdravstvene zaštite može se definirati kao uvođenje novih tehnologija koje pokreću promjenu u kliničkoj praksi. Neurokirurgija je posebice tehnološki intenzivna kirurška disciplina, a nove tehnologije prethodile su mnogim velikim napredcima u operativnim neurokirurškim tehnikama. Kirurško planiranje temelji se na rekonstrukcijama uz pomoć snimaka visoke rezolucije a mikrokirurški i neuronavigacijski pristupi mogu se planirati uz prije nezamislivu preciznost. Cilj ove teze bio je opisati i analizirati razna tehnološka dostignuća koja su pridonijela ubrzanom razvoju neurokirurgije kao medicinske struke. Metode i tehnike kao što su intraoperativna neuronavigacija, intraoperativni MR, intraoperativni mikroskop, MR traktografija i ultrazvučni kavitronski aspirator mijenjaju polje brže nego ikad prije. Konačno, virtualna i proširena stvarnost razvijaju se kao alat za edukaciju specijalizanata i neurokirurga, preoperativno simulirajući složene neurokirurške scenarije. S daljnjim razvojem znanosti i tehnologije, možemo samo zamisliti kako će izgledati budućnost neurokirurgije.

Ključne riječi: neurokirurgija, tehnologija, inovacija

SUMMARY

Contribution of technological innovations in neurosurgery

Author: Borna Diković

Technological innovation within health care can be defined as the introduction of new technologies that trigger change in clinical practice. Neurosurgery is a particularly technologically intensive surgical discipline, and new technologies have preceded many great advances in operational neurosurgical techniques. Surgical planning is based on reconstructions with high-resolution images, so microsurgical and neuronavigation approaches can be planned with an unimaginable precision. The aim of this thesis was to describe and analyze the various technological achievements that contributed to the rapid development of neurosurgery as a medical profession. Methods and techniques such as intraoperative neuronavigation, intraoperative MRI, intraoperative microscope, MR tractography and cavitron ultrasonic aspirator are changing the field faster than ever before. Finally, virtual and augmented reality are being developed as a training tool for residents and neurosurgeons by preoperatively simulating complex surgical scenarios. With the further development of science and technology, we can only imagine what the future of neurosurgery will look like.

Key words: neurosurgery, technology, innovation

1. Uvod

Neurokirurgija jedno je od kirurških polja koje je imalo mnogo koristi tehnološkom evolucijom. Neki od najznačajnijih medicinskih otkrića, kao što su kompjutorizirana tomografija (CT), magnetska rezonanca (MR) i ultrazvuk, razvijeni su posebno za poboljšanje dijagnostičkih i terapijskih mogućnosti koje su dostupne pacijentima pogođenim cerebrovaskularnim bolestima.[1]

Najraniji dokazi o otvaranju lubanje u svrhu liječenja sežu do 1530. godine prije nove ere, kada su Inke počele s trepanacijom. U Hipokratovim spisima „Corpus Hippocraticum“ između 500. i 200. godine prije nove ere, nalazimo prve detaljne opise i postupke trepanacije. Tek u 16. stoljeću Leonardo Da Vinci i Andreas Vesalius počeli su raditi kraniotomije na kadaverima učeći tako o mozgu i kranijalnim živcima. 1774. godine francuski kirurg Antoine Louis uklanja prvi tumor koristeći ligature. Razvitkom tehnologije 1918. i 1919. Walter Dandy koristi x-zrake u svrhu ventrikulografije i pneumoencefalografije. António Caetano de Abreu Freire Egas Moniz 1926. izvodi prvu angiografiju isto uz pomoć x-zraka. Također, 1926. prvi puta primijenjen je elektrokauter od strane Harvey Cushinga. Iako je endoskop izumljen 1853., prvotna upotreba mu je bila cistoskopska. Tek je Dandy 1922. izveo ventrikulostomiju uz pomoć endoskopa. Prvi kirurški mikroskop predstavljen je 1921., ali nije korišten u neurokirurgiji sve do 1950-tih. Theodore Kurze 1957. uvodi mikroskop u neurokiruršku dvoranu, čime započinje eru mikro neurokirurgije.[2,3]

1942. godine Karl Theodore Dussik opisuje prvo korištenje ultrazvuka u neurokirurške svrhe za mjerenje ventrikula i tumora mozga. Uvođenje CT-a, 1971. godine, doprinosom i izumom Godfreya Hounsfielda, može se smatrati najvažnijim pomakom u hitnom zbrinjavanju traume mozga. Na temelju teorija Edwarda Purcella i Raymonda Damadiana iz 1946., razvija se MR uređaj. Ali tek 1980-tih Numar Industry izrađuje prvi prototip MR sustava. Računalna grafika i obrada slike naknadno su primjenjivane na MR i CT skeniranjima kako bi se dobile trodimenzionalne rekonstrukcije. One su se pokazale osobito korisnima u prikazu aneurizmi i malformacijama vaskulature mozga. Uvođenje računalne grafike i neuronavigacije

ranih 1990-ih, dovodi do preciznijih MR snimaka, a izum BOLD signala Seijia Ogawe iz 1990. godine, temelj je funkcionalne MR.[1,4]

Neuroonkologija, neurokirurška je podskupina koja je imala najviše koristi od tehnoloških inovacija. Prvi pokušaj kirurškog zahvata s robotikom pomoću PUMA560 za biopsiju tumora mozga potječe iz 1987., dok se primjena mikrokirurških tehnika kao što je uporaba plutajućeg mikroskopa od strane M. Gazi Yaşargil 1967., može smatrati točkom prekretnicom u povijesti cijelog područja neurokirurgije.[1,2]

Stereotaksijska neurokirurgija, postupak u kojem je cilj određen na temelju svojih koordinata u prostoru, razvila se relativno ranije od drugih grana neurokirurgije. 1908. godine Sir Victor Horsley i Robert H. Clarke razvijaju prvi trodimenzionalni kartezijski uređaj za pokuse na životinjama, progresivno napredujući uvođenjem prvih uređaja za stereotaksijske postupke. 1947. godine Ernest A. Spiegel i Henry T. Wycis, a 1949. Lars Leksell, paralelno razvijaju i unaprjeđuju same uređaje.[1,4]

2. Operacijski mikroskop

Operacijski mikroskop danas je jedan od glavnih alata u operacijskim dvoranama, te kao takav jedan od ključnih čimbenika za uspjeh mnogih kompleksnih operacijskih zahvata. Njegov razvoj reflektira napredak u razumijevanju optike i optičkih uređaja koji je započeo još u 13. stoljeću naočalama za čitanje. Prvi mikroskopi osmišljeni su tek u 17. stoljeću od strane Galilea, Janssena, Hooka, Lippersheya i ostalih. S godinama mikroskopi su postajali sve bolji, smanjujući sferne i kromatske aberacije. Krajem 19.st Carl Zeiss i Ernst Abbe uveli su mikroskop u moderno doba te započeli dizajn i proizvodnju namijenjenu komercijalnoj upotrebi.[5]

1921. godine Nylen prvi koristi mikroskop u operacijskoj dvorani i time pokreće revoluciju u kirurškoj praksi. Njen najveći zamah događa se 50-tih godina prošlog stoljeća kroz brojna poboljšanja same izrade mikroskopa, predstavljanja Zeissove OPMI serije te Kurzove prve primjene mikroskopa u neurokirurgiji 1957. godine.[2,5,6]

Mikroskop je ušao u neurokirurške dvorane 1957. na Sveučilištu južne Kalifornije, Los Angeles, kada je Theodor Kurz uklonio Schwanom iz VII. kranijalnog živca 5-godišnjem pacijentu. Iako je bio zadovoljan samim ishodom operacije, primijetio je kako je mikroskop jako teško obaviti u sterilne pokrove. Kasnije je taj problem riješio koristeći etilen oksid. 1968. na zahtjev Pitts Cricka, Keeler Instrument Co. izrađuju posebno postolje za Zeissov mikroskop; kojeg ubrzo zamjenjuje motorizirana verzija. 1959. Richard C. Troutman montira električni hidraulički stolac na Zeissov mikroskop, a godinu dana kasnije ugrađuje motorizirani zoom objektiv. 1964. Jose Barraquer dodaje kratke okularne cijevi i lampu s prorezom na OPMI 1 koja se mogla okretati oko svojih osi i samog mikroskopa. Julius H. Jacobson u želji da i drugim kirurzima omogući isti pogled na operacijsko polje kako bi mu mogli asistirati, zajedno sa Ernestom L. Suarezom počinje koristiti lupe. One su nažalost imale manu slabe razine povećanja slike. Zato Jacobson 1964. kontaktira Carl Zeiss Inc, gdje dr. Littman konstruira mikroskop uz pomoć tehnologije „razdvajanja snopa“, zvan „diploskop“. Time omogućavajući dvojici kirurga istovremeni pogled na operacijsko polje. 1965. na prijedlog Jose Barraquera, Sais razvija prototip na kojemu su lampa s prorezom, film, TV kamera i ostali izvori osvjetljenja imali mogućnost rotacije oko samog mikroskopa. Iste godine Zeiss proizvodi OPMI 2 sa motoriziranim zoom i fokus opcijama. 1966. Jose i Joaquin Barraquer zajedno s Littmanom razvijaju OPMI 3. Kasnije Jose dodaje nekoliko dodataka na OPMI 3; uključujući rotacijsku prizmu, „nišan“ za šivanje, skalu za mjerenje u samom prorezu lampe, te uređaj za sterilizaciju.[2,5,6]

Heinrich Harms nije bio zadovoljan veličinom Zeissovog diploskopa, što je 1966. rezultiralo stvaranjem još manjeg OPMI 5. Joaquin i Littman 1968. razvijaju OPMI 4 koji im omogućava dublji fokus polja te video snimanje uz pomoć posebnih tele-leća. 1970. Roberto Sampaolesi navodi kako je ručno morao naginjati mikroskop da bi dobio mogućnosti pogleda drukčiji od okomitog. Kasnije Zeiss proizvodi pomoćni motor kako bi se izbjegle ovakve situacije. 70-tih godina Zeiss na tržište izbacuje stereoskopski dodatak za OPMI 7P/H koji omogućava istovremeni rad 3 kirurga, podižući time kvalitetu i izvedbu samih operaciju na novu razinu. 1972. Yaşargil uspijeva nadvladati glomaznost mikroskopa koristeći više osni sistem protu utega, koncept koji je izvorno predložio Leonard I. Malis, izumitelj bipolarne koagulacije.

Yaşargil naknadno dodaje elektromagnetske kočnice na svaki zglob osiguravajući time stabilnost bez ograničavanja mobilnosti. Tako su se uz pomoć prekidača, kočnice mogle otpustiti te bi se mikroskop mogao micati u X i Y osi, zajedno sa regulacijom samog fokusa. Tek 1976. Zeiss razvija i komercijalizira sustav baziran na Yaşargilovim idejama. Yaşargil kasnije još predlaže sustav grijanja okulara kako ne bi dolazilo da zamagljivanja istih.[5,6]

1991. Zeiss predstavlja OPMI CS, a 1994. OPMI ES, posebno dizajnirane mikroskope namijenjene neurokirurgiji. Također, 1992. predstavljaju bez okvirni navigacijski uređaj kao dodatak za OPMI ES. 1997. na tržište izbacuju OPMI Neuro, a 2000. dodatak „Multivision“. Taj sustav omogućuje prikazivanje CT i MR slika izravno u okulare.[2,5]

Slika 1. Zeiss OPMI Pentero 900 (preuzeto sa https://www.zeiss.com/meditec/int/media-news/picture-library/medical-technology.html#m-z)

Otkako su ušli u operacijske dvorane, mikroskopi su uvelike unaprijeđeni i poboljšani. Danas omogućavaju odlična povećanja bez značajnih aberacija, dovoljno osvjetljenje bez dodatne topline, te stabilnost bez žrtvovanje operacijske fleksibilnosti. Najnoviji modeli također su opremljeni kamerama visoke rezolucije koje omogućavaju snimanje i simultani prikaz operacija na udaljenim mjestima. Uz odgovarajuće dodatke, do 2 dodatna kirurga imaju mogućnost uvida u operacijsko polje, gdje svaki ima opciju odabira i namještanja vlastitog povećanja kao i fokusa. No unatoč svim tim inženjerskim dostignućima, uvijek postoji mogućnost daljnjeg napretka. Moderne slikovne mogućnosti razvijaju se kako bi nadopunile i proširile mogućnosti mikroskopa. Jedna od njih je i osvjetljavanje plavim svjetlom koje omogućuje kirurgu bolju vizualizaciju stanica malignih glioma kod pacijenata kojima je preoperativno dana 5-ALA. Druga je osvjetljivanje infracrvenim svjetlom za intraoperativnu angiografiju nakon davanja ICG-a samom pacijentu.[5,7,8]

Iz sveg navedenog vidimo kako moderni mikroskopi imaju mogućnost korištenja različitih vizualizacijskih tehnika. To je put koji će se u budućnosti zasigurno sve više razvijati i koristiti. Danas imamo mikroskope koji istovremeno prikazuju CT, MR i angiografske slike, te samim time daju kirurgu uvid u „proširenu stvarnost“. Takva dostupnost podataka u realnom vremenu omogućuje kirurzima bolje dijagnostičke i terapijske mogućnosti tijekom samih operacija i veću sigurnost prilikom donošenja odluka.[5,9,10]

3. Neuronavigacija

Lokalizacija i obilježavanje lezija oduvijek su bili bitni trenutci prilikom određivanja maksimalne sigurne resekcije tumora mozga i leđne moždine. Kako bi se pomoglo kirurzima počeli su se razvijati neuronavigacijski sustavi bazirani na slikovnoj dijagnostici.[11,12]

Osnovno načelo svakog neuronavigacijskog sustava je da operater u svakom trenutku može pomoću posebnog instrumenta odrediti položaj gdje se nalazi unutar kranija, to se postiže preoperacijskim registriranjem (kalibracijom) međuodnosa između samog instrumenta i prikazane slike na neuronavigacijskom uređaju. Ukratko, mora se izračunati transformacijska matrica (T) za mapiranje koordinata bilo koje točke između slike i instrumenta. Cilj same matrice je stvoriti vezu između podataka digitalne slike i anatomskih struktura, te samim time osigurati precizniju 3D orijentaciju. Današnji navigacijski sustavi imaju preciznost od otprilike 2 mm. Stereoskopski navigacijsko-kontrolirani prikaz preoperativnog CT-a i MR-a, te intraoperativnog MR-a i 3D ultrazvuka nove su tehnologije za planiranje i navigaciju prilikom klasičnih i minimalno invazivnih zahvata.[11–14]

Prvu stereotaksijsku talamotomiju učinili su Spiegel i Wycis 1947. koristeći epifizu kao unutarnju referentnu točku. Nakon njih s funkcionalnim operacijama uz pomoć neuronavigacije za liječenje ekstrapiramidalnih poremećaja kretnje, nepodnošljive boli, epilepsije i psihičkih poremećaja započeli su i Talairach u Parizu 1949., Riechert u Freiburgu 1952. te Leksell u Stockholmu 1949. Nakon što su Hounsfield i Cormack 1973. razvili CT uređaj, mogućnosti neuronavigacije proširile su se na cijeli intrakranijalni prostor, omogućujući izvođenje preciznijih i prethodno nemogućih biopsija, brahiterapija i lokalizaciju tumora za otvorene operacije. Do kraja 80-tih stereotaksija bazirana na lokalizacijskom okviru bila je standardna metoda za točno lokaliziranje malih intrakranijalnih lezija uvođenjem katetera u samu leziju ili za određivanje volumena tumora u samom prostoru. Samu koordinatnu transformaciju odabrane ciljne točke između slike i samog prostora određivao je lokalizacijski okvir. [11,13,15]

Zadaća neuronavigacije je točno predočiti CT i MR podatke uz samo operacijsko polje kako bi se precizno mogli odrediti anatomski orijentiri, patološke strukture i granice tumora. Kako bi se ta zadaća ostvarila, razvijeni su različiti slikom-vođeni i računalno potpomognuti neuronavigacijski sustavi, pružajući precizne prostorne informacije neurokirurzima. Glavne kliničke primjene neuronavigacije su: lokalizacija malih intrakranijalnih lezija, operacije baze lubanje, intrakranijalne biopsije i endoskopske operacije, funkcionalna neurokirurgija i spinalna navigacija. Lokalizacija malih intrakranijalnih tumora trenutno je najčešća primjena navigacijske

tehnologije u neurokirurgiji djece i odraslih. Sigurna navigacija od izrazite je važnosti prilikom operacija baze lubanje. To posebno vrijedi za slučajeve endoskopskih operacija baze lubanje (ESBS) gdje kirurzi rade unutar milimetara od neurovaskularnih struktura. Navigacija nam pomaže u lokalizaciji važnih struktura poput karotidnih arterija ili kranijalnih živaca, osobito ako se nalaze duboko unutar tumora. Iako se endoskopske operacije najčešće izvode bez navigacije, ona i tu može izrazito pomoći prilikom odabira najboljeg smjera i putanje; prilikom ulaska u treći ventrikul kroz uski foramen Monro, kako bi smo izbjegli oštećenje fornixa.[11,13,15]

Slika 2. Medtronic Stealthstation S7 (preuzeto sa https://www.medtronic.com/us-en/about/news/media-resources/image-library/business-unit/surgical-technologies.html)

Intraoperativni pomak mozga zvan „brain shift“, ograničava preciznost neuronavigacijskih sustava. Da bi se doskočilo tom problemu za vrijeme operacije najčešće se koristi ultrazvuk kao metoda kompenzacije prilikom samog „brain shifta“. Uz same neuronavigacijske sustave postoji par stvari koje zabrinjavaju, one uključuju vrijeme potrebno za registraciju i kalibraciju, ograničenje prostora i pogleda na samo operacijsko polje, itd. Unatoč tome, postoje mnoge prednosti za vrijeme same operacije. Pogreška navigacije od 3 ili 4 mm i dalje je manja nego kada se oslanjamo na samo neuroanatomsko znanje. Uz pomoć navigacije neurokirurg može odabrati i izračunati najbolju metodu pristupa leziji i samim time imati više pouzdanja prilikom izvođenja zahvata.[11,13–15]

Teško je predvidjeti ulogu i napredak navigacijskih sustava u budućnosti, jer sama računalna tehnologija napreduje nevjerojatnom brzinom. Vjerojatna budućnost neuronavigacije usko je povezana s mikrokirurškim robotima. Postoje načini kako bi se kombiniranjem tih dviju tehnologija riješio najveći nedostatak neuronavigacije - „brain shift“. To bi se postiglo ubacivanjem robota u same krvne žile koji bi za vrijeme registracije navigacijskog sustava sinkronizirano slali podatke u centralno računalo. Integrirajući sve te informacije, formirale bi se detaljne 3D slike same anatomije i patologije mozga. Istovremeno ti roboti imali bi i neke terapeutske učinke.[11]

Navigacijski sustavi imaju neka ograničenja u kliničkoj primjeni i ujedno su skupi. Ali, ono najbitnije, vrlo su korisni za kirurga i najvažnije samog pacijenta. Većina studija govori u prilog tome da su ovi sustavi isplativi, smanjuju kirurški morbiditet, te poboljšavaju ishod samih operacija.[11,12]

4. Magnetska rezonanca

Magnetska rezonanca (MRI) dijagnostička je radiološka tehnika koja koristi magnetska svojstva jezgri vodika kako bi proizvela slike presjeka u bilo kojoj ravnini. Male nabijene čestice stvaraju sitna magnetna polja. U ravnoteži, višestruka sitna

magnetska polja stvorena nasumičnim spinom jezgre vodika (protona) međusobno se poništavaju. Ako je tijelo smješteno unutar jakog vanjskog magnetskog polja, protoni se poravnavaju sami unutar tog polja. Ako se energija, u obliku impulsa elektromagnetskih valova određene frekvencije i valne duljine (obično u FM radio području), usmjeri u tijelo, protoni mogu biti inducirani da se okreću ujednačeno ili rezonantno. Kada se vanjski izvor energije ukloni, energija pobuđenih protona emitira se u obliku radio signala koji progresivno nestaje. Iako je slab, signal propadanja mogu otkriti osjetljive antene (prijemne zavojnice) postavljene strateški u odnosu na dio tijela koji snimamo. U početku je snaga signala proporcionalna raspodjeli protona unutar tkiva. Stopa propadanja, ili "opuštanja", ovisi o tri faktora.[4,16]

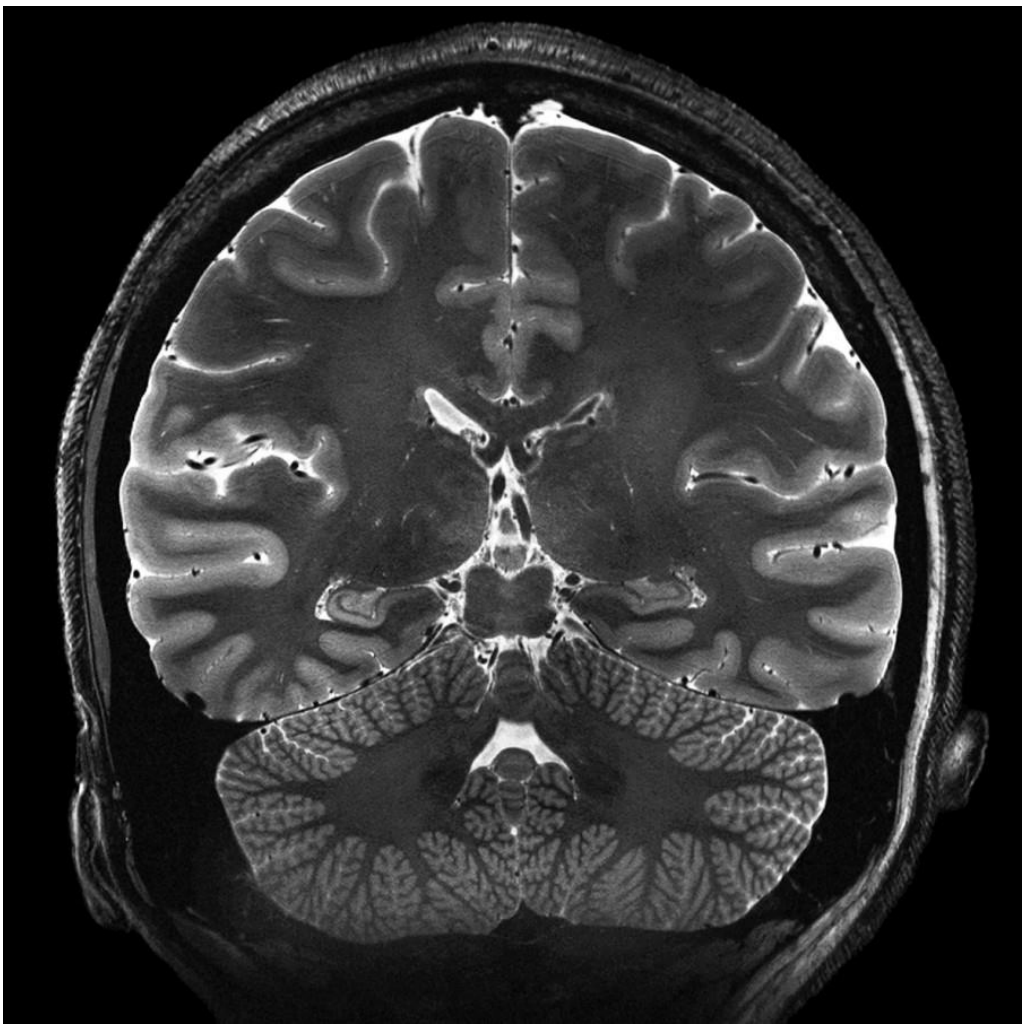

Slika 3. MR T2 težinska sekvenca frontalnog presjeka mozga dobivena uz Siemens Magnetom Terra (preuzeto sa https://www.healthcare.siemens.com/press-room/press-media-gallery)

Prvi je učinkovitost kojom je energija prenesena od protona do njihovih odmah susjednih molekularnih rešetka ili okvira, što se opisuje eksponencijalnom krivuljom s vremenskom konstantom T1. Iako se obično naziva "T1 vrijeme opuštanja", drugi eponimi uključuju „longitudinalno vrijeme opuštanja“ i „vrijeme opuštanja spin rešetke“. Drugi čimbenik koji pridonosi signalu propadanja jest destruktivna interferencija spina protona u odnosu jednih na druge. Zbog toga što su protoni izloženi malim razlikama u lokalnom magnetskom polju, njihovi spinovi nisu u fazi, to rezultira gubitkom sinkronizacije ili rezonancije. Brzina propadanja signala ovim faktorom opisuje se eksponencijalnom krivuljom s vremenskom konstantom T2, koji se obično naziva „T2 vrijeme opuštanja“. Također je poznato kao "horizontalno vrijeme opuštanja" i "spin-spin vrijeme opuštanja". Treći čimbenik je "magnetska osjetljivost" tkiva. To se odnosi na lakoću s kojim tkivo postaje magnetizirano kada se nađe u jakom magnetskom polju. Indukcija relativno jakog lokalnog magnetskog polja inducira gubitak disperzije i gubitak signala. Taj fenomen obično nalazimo pri degradacijskim proizvodima kao što su deoksihemoglobin i hemosiderin. Magnetska osjetljivost izravno je proporcionalna kvadratu magnetskog polja, tako da je magnet od 1.5T 25 puta podložniji magnetskoj osjetljivosti u odnosu na magnet od 0.3T. Fenomen je najviše izražen kada se koriste „gradient echo“ sekvence snimanja.[4,16,17]

Kontrast MR snimaka između različitih tkiva nastaje zbog razlika u koncentraciji protona, T1 i T2 vremenima, magnetskoj osjetljivosti i protoku. Te se razlike mogu povećati mijenjanjem brzine impulsa elektromagnetske energije (TR ili vrijeme ponavljanja impulsa) i vremenskim intervalom nakon impulsa kada se snima signal (TE ili vrijeme odziva).[16]

U MR snimkama CNS-a, T1 težinske snimke detaljno prikazuju anatomske strukture; dok je CSF je crna. T2 težinske snimke pokazuju patološke intrakranijalne procese uz koje su svi vezani za abnormalno nakupljanje vode; CSF je bijela dok je brzo cirkulirajuća krv u arterijama i venskim sinusima crna. Značajna iznimka od ovih pravila je sekvenca znana kao „FLAIR“. To je zapravo T2 težinska snimka koja ima vrijeme impulsa takvo da CSF prikazuje kao crnu, dok su patološka nakupljanja tekućine prikazana bijelom bojom. U tehnici MRA, signal cirkulirajuće krvi može se odvojit u odnosu na statički signal ostatka tkiva, na taj način dobivamo snimke samo krvnih žila. One su spremljene kao trodimenzionalni podatkovni slog, što omogućuje

gledanje iz bilo kojeg kuta. Rezolucija MRA još je uvijek inferiornija od digitalne subtrakcijske angiografije (DSA), ali intravenskim kontrastom prilikom snimanja MRA možemo dobiti kvalitetniju sliku.[4,16,18]

Magnetska rezonantna spektroskopija (MRS) koristi činjenicu da je frekvencija protonskog spina izravno proporcionalna jačini magnetskog polja koje na njih djeluje. Elektroni imaju 800-1000 puta veću magnetsku snagu u odnosu na protone. Tako su protoni u različitim molekulama te čak u različitim dijelovima iste molekule izloženi različitim magnetskim poljima i stoga se okreću različitim frekvencijama. MRS mjeri razlike u frekvenciji spina i opisuje ih kao spektar vrhova. Dobiveni protonski spektar pokazuje vrhove laktata u područjima ishemije ili anaerobnog metabolizma, kao što se vidi kod infarkta i malignih tumora. Smanjene razine N-acetil aspartata ukazuju na gubitak neurona, a povećane razine kolina na otok stanične membrane. Najosjetljiviji rezultati dobivaju se mjerenjem jednog voksela, ali koristeći prostorno kodirajuće gradijente kao što je to slučaj sa standardnim MR prikazom, višestruki vokseli mogu se istodobno mjeriti. Pojedinačni vrhovi mogu se odabrati i njihova distribucija može biti prikazana kao obojeno preklapanje na standardnim MR slikama. Ova tehnika poznata je kao spektroskopija kemijskog smjera.[4,16,18,19]

Intravenski kontrastni mediji na bazi gadolinija znatno povećavaju vrijednost MR-a. Topljivi su u vodi i prelaze abnormalnu krvno-moždanu barijeru. Ti paramagnetni spojevi mijenjaju lokalnu magnetnu okolinu. Sama jačina signala vodikovih jezgri koje su u izravnom kontaktu s paramagnetnim spojevima mijenja se. Posljedično tome dolazi do skraćivanja T1 relaksacijskog vremena što rezultira poboljšanjem signala ili osvjetljavanjem tog područja.[4,16,18]

BOLD tehnika koristi bolus dozu gadolinijskog kontrasta ili detektira promjene u omjeru oksihemoglobina u odnosu na deoksihemoglobin u stimuliranim dijelovima mozga. Sam BOLD omogućuje točnu lokalizaciju motoričkih ili senzorskih funkcija. Od posebne koristi u neurokirurgiji je točna lokalizacija funkcionalnih motornih regija, koja se jednostavno dobiva izvođenjem BOLD sekvenci tijekom ponavljajućih pokreta ruke. Ovaj oblik snimanja ponekad se naziva funkcionalna MR (fMRI).[16]

Difuzijske težinske sekvence imaju mogućnost predočiti stvarnu brzinu difuzije vode na molekularnoj razini. Citotoksični ili stanični edem rezultira ograničenom difuzijom, koja se očituje bijelom bojom u difuzijskim težinskim sekvencama. Standardne difuzijsko težinske sekvence mjere difuziju u svim smjerovima (izotropna difuzija). Primjenom gradijenta u najmanje šest različitih smjerova, možemo izmjeriti smjerno ograničenu ili anizotropnu difuziju. Budući da je difuzija kod aksona ograničena longitudinalno njihovim smjerom, mape bijele tvari mogu biti naknadno dodane na standardne snimke.[4,16,18,19]

Slika 4. Siemens 7T Magnetom Terra (preuzeto sa https://www.healthcare.siemens.com/press-room/press-media-gallery)

5. iMRI

Neurokirurzi su od pamtivijeka u potrazi za idealnim navigacijskim rješenjem. Onim koji će im pomoći u lokalizaciji, planiranju i navođenju u realnom vremenu. Razvojem navigacijskih sustava vođenih slikovnim metodama poboljšala se lokalizacija, ali je i dalje nedostajalo navođenje u realnom vremenu. Nakon kraniotomije, dekompresije tumora ili ispuštanja cerebrospinalne tekućine (CSF), došlo bi do pojave zvane „brain shift“. Konvencionalni neuronavigacijski sustavi zasnivaju se na preoperativno dobivenim slikama uz pomoć CT-a ili MR-a. Iako pomažu kirurzima prilikom planiranja i lokalizacije, nakon „brain shifta“ njihova korisnost pada. Za rekalibraciju navigacije uslijed „brain shifta“ potrebno je intraoperativno snimanje. To se može izvesti pomoću ultrazvuka, CT-a i MR-a, s tim da se MR pokazao superioran u odnosu na ostale metode što se tiče kvalitete snimaka. Uz pomoć korištenja intraoperativnog MR-a neurokirurzi imaju mogućnost veće i preciznije resekcije lezija.[17,20]

Prvi prototip intraoperativnog MR-a instaliran je u „Brigham and Woman's Hospital“ na Harvardu. Bio je to MR snage 0.5T sa magnetom u obliku „dvostruke krafne“, gdje je postojao bočni prorez kako bi se kirurg mogao pozicionirati i pristupiti pacijentu. Ovo je imalo i svoje nedostatke; potrebu za MR kompatibilnim instrumentima, mikroskopima i uređajima za anesteziju. Siemens je smislio koncept „dvostruke operacijske dvorane“, gdje bi pacijent bio operiran u jednoj a zatim prevezen u drugu dvoranu na snimanje. Prednost je korištenje standardne opreme a nedostatak duže trajanje operacije u prosjeku 30 minuta. 1999. Sutherland smišlja izvedbu u kojoj se operacija odvija u klasičnoj dvorani dok je magnet smješten u sobi pored. Po potrebi, magnet snage 1.5T doveli bi do pacijenta uz pomoć stropno montiranih nosača. To je još zahtijevalo prekrivanje pacijenta radio frekventnim pokrivačem prije samog snimanja. Siemens i Brainlab smislili su koncept kod kojeg je MR fiksan a pacijenta se operira na rotirajućem stolu iza linije koja označava 5 Gaussa. U tom konceptu cijela operacijska dvorana je povezana i integrirana s MR-om i neuronavigacijom. To omogućava mnogo bolju organizaciju rada i kraće vrijeme operacije. Međutim, kod ovakve konfiguracije upotreba magneta je ograničena jer se ne može koristiti za redovitu dijagnostiku dok traje operacija.[17,20,21]

Intraoperativni MR kao takav produžuje vrijeme operacije ili barem vrijeme provedeno u samoj dvorani. Archer i suradnici otkrili su da je trajanje operacije s intraoperativnim MR-om u prosjeku duže za 122 minute u odnosu na konvencionalne operacije. 407 minuta u odnosu na 285 minuta. U istoj studiji, samo snimanje je doprinijelo s 88% produženog vremena operacije. Što se tiče brzine i ishoda oporavka u intenzivnoj njezi, razlike nisu pronađene. Hall i suradnici usporedili su vrijeme potrebno do ponovljene operacije kod pacijenata operiranih uz intraoperativni MR te onih operiranih u klasičnoj dvorani. U intraoperativnoj grupi, prosječan interval iznosio je 18 mjeseci za pedijatrijske pacijente i 11 mjeseci za odrasle. Kod onih operiranih u klasičnoj dvorani intervali su iznosili 13 i 9 mjeseci.[21]

Glavni razlog razvitka intraoperativnog MR-a bile su studije rađene na gliomima visokog i niskog stupnja. One su pokazale benefit kod pacijenata koji su imali veći postotak resekcije i manji rezidualni volumen tumora. Međutim, nisu sve studije došle do identičnog zaključka, pogotovo one vezane za gliome visokog stupnja. Serije pacijenata pokazuju kako primjena intraoperativnog MR-a rezultira dodatnim odstranjenjem tumora u 13-36% slučajeva, od kojih su većina bili gliomi. Korist od intraoperativnog MR-a kod drugih tumora mnogo je manje izražen. U studiji koju su proveli Gralla i suradnici, koja je uključivala postoperativni MR 26 pacijenata, intraoperativni MR je pokazao potpunu resekciju supratentorijalnih kavernoma uz pomoć samo neuronavigacije. U studiji provedenoj na 21 pacijentu s kraniofaringeomima, Nimsky i suradnici pokazali su kako intraoperativni MR pomaže pri punkciji i aspiraciji cista, te ima mogućnost pokazati nepotpune resekcije. Studije preživljenja provedene u vezi intraoperativnog MR-a slažu se oko dobrobiti agresivne resekcije kod glioma visokog i niskog stupnja. Prosječno vrijeme preživljenja za pacijente kojima je učinjena potpuna resekcija iznosilo je 15.7 mjeseci, dok je za one s nepotpunom resekcijom to bilo 8.6 mjeseci, u studiji koju su proveli Wirtz i suradnici.[17,20,21]

Kvaliteta intraoperativnih MR snimaka sve više napreduje. Difuzijsko tenzorsko snimanje pomaže nam u identifikaciji snopova, funkcionalno snimanje u lokalizaciji elokventnih dijelova korteksa te perfuzijsko snimanje u diferencijaciji malignih dijelova tumora. Niti jedna druga slikovna tehnika ne daje slike slične kvalitete. U narednim

godinama upotreba ove tehnologije postat će standard prilikom operacije glioma i ostalih tumora. Pogotovo kada se riješe problemi visoke cijene ovih uređaja.[17,20]

Slika 5. Siemensov Nexaris intraoperativni MR (preuzeto sa https://www.healthcare.siemens.com/press-room/press-media-gallery)

6. MR traktografija

Traktografija bazirana na difuzijsko tenzorskom snimanju (DTI) najzanimljiviji je napredak u neurološkom snimanju u posljednjih 20 godina. Ova metoda omogućava *in vivo* lokalizaciju neuronskih vlakana, koja je prije bila nemoguća. Traktografija se izvodi pomoću podataka iz difuzijskog tenzorskog snimanja.[19]

Slobodna difuzija vode naziva se "izotropna" difuzija. Ako voda difundira kroz medij s barijerama, difuzija će biti neujednačena, što se naziva "anizotropna" difuzija. U takvom slučaju, relativna mobilnost molekula vode ima oblik različit od kugle, ovisno o njihovom podrijetlu. Taj je oblik često modeliran kao elipsoid, a tehnika se tada naziva difuzijsko tenzorsko snimanje. Prepreke mogu biti mnoge stvari: stanične membrane, aksoni, mijelin itd.; ali u bijeloj tvari glavna prepreka je mijelinska ovojnica aksona. Snop aksona osigurava prepreku za okomitu difuziju i samim time osigurava put za paralelnu difuziju duž orijentacije vlakana. Tako se u područjima visoke zrelosti aksonalnog poretka, očekuje povećanje anizotropne difuzije. Uvjeti u kojima su mijelin ili struktura aksona poremećeni, kao što su traume, tumori i upale, smanjuju anizotropiju, jer su prepreke koje utječu na difuziju uništene.[18,19]

Anizotropnost se može mjeriti na nekoliko načina. Jedan od načina jest omjer nazvan "frakcijska anizotropija" (FA). Anizotropija 0 odgovara savršenoj sferi, dok je 1 idealna linearna difuzija. Dobro definirani snopovi imaju FA veću od 0,20, dok nekoliko regija ima FA veću od 0,90. Sam broj daje informacije o asferičnoj difuziji, ali ne govori ništa o smjeru vlakana. Svaka anizotropija ima orijentaciju prevladavajuće osi (prevladavajućeg smjera difuzije). Ove informacije teško je prikazati na 2D sivim slikama. Tek uz programe za naknadnu obradu slike mogu se izvući informacije o prevladavajućoj osi. Kako bi se nadvladao taj problem, uveden je „kod boje“. Kod boje zapravo govori promatraču o orijentaciji snopova u 3D koordinatnom sustavu, takozvanoj "anizotropnoj karti". Softver kodira boje na sljedeći način. Crvena označava smjerove u X osi; s lijeva na desno i obrnuto. Zelena označava smjerove na Y osi; od prednje do stražnje strane i obrnuto. Plava oznaka pokazuje smjerove u Z osi; smjer od stopala prema glavi i obrnuto. Nedostatak ove tehnike je to što ne može diskriminirati "pozitivni" ili "negativni" smjer u istoj osi.[18,19]

Difuzijsko tenzorsko snimanje (DTI) našlo je primjenu u dijagnostici ishemijskih promjena u mozgu i praćenju bolesti koje dovode do narušavanja integriteta mijelinskog omotača, kao što su multipla skleroza, leukoencefalopatija, Alzheimerova bolest (AD) i CADASIL (cerebralna autosomno dominantna arteriopatija sa subkortikalnim infarktima i leukoencefalopatijom). Normalno starenje moždanog tkiva generalno je praćeno smanjenjem anizotropne difuzije - tj. redukcijom frakcijske anizotropije i povećanjem srednje difuznosti. Uspoređivanjem FA vrijednosti kod

starije i kontrolne mlade populacije utvrđeno je da je FA smanjena za oko 9 % u frontalnoj, za 5 % u centralnoj i gotovo nepromijenjena u posteriornoj bijeloj tvari.[17,18]

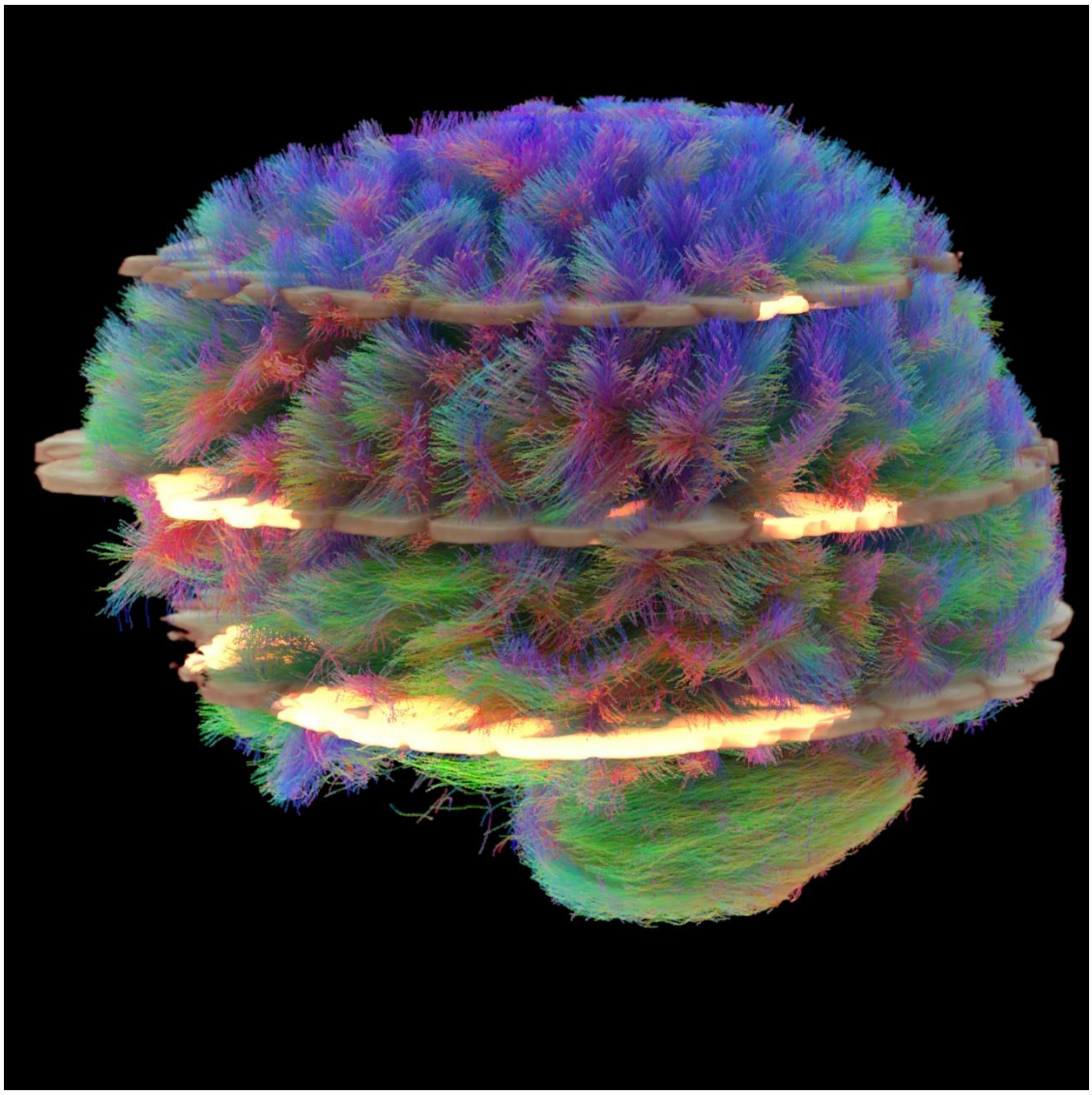

Slika 6. Snimka i rekonstrukcija MR traktografije dobivena Siemensovim Magnetomom (preuzeto sa https://www.healthcare.siemens.com/press-room/press-media-gallery/im-2015110190hc.html)

U toku akutne ishemije mozga, u zahvaćenoj regiji difuzijski koeficijent smanjen je za oko 50%. Ovakva restrikcija difuzije direktno je povezana sa citotoksičnim edemom, tj. smanjenjem izvan staničnog na račun unutar staničnog prostora. Anizotropni efekti mogu ponekad imitirati ishemijske regije u klasičnim difuzijskim tehnikama snimanja, što je posljedica pozicioniranja difuzijskog gradijenta duž pravca orijentacije živčanih vlakana. Stoga treba koristiti mape distribucije srednje difuznosti „D“ koje su otporne

na te efekte i koje su stvarno mjerilo difuzije u danom presijeku. U kombinaciji sa perfuzijskim tehnikama snimanja ovakve mape mogu pomoći u prognozi i praćenju terapijskih učinaka kod liječenja ishemije. Frakcijska anizotropija kod Alzheimerove bolesti još je više smanjena u odnosu na promjene koje se uočavaju kod normalnog starenja. Rani stadij AD karakterizira relativna pošteđenost anteriorne bijele tvari (očuvan FA), dok se značajna redukcija zapaža u posteriornoj bijeloj tvari. Posebno važnu primjenu difuzijska traktografija ima kod planiranja operativnih zahvata.[18,19]

7. O-arm

Transpedikularna fiksacija vijaka u upotrebi je još od kad su Harrington i suradnici prvi put postavili vijke kroz isthmus. Studije pokazuju kako je transpedikularna fiksacija gotovo u potpunosti zamijenila ostale načine spinalne fiksacije. Zbog same blizine spinalnog kanala i postojanja mogućnosti oštećenja neurovaskularnih struktura, sigurnost pacijenata bila je nit vodilja neurokirurzima da što više poboljšaju preciznost postavljanja samih vijaka. Unatoč tome, studije su pokazivale visoke razine kortikalne perforacije samih vijaka, s ili bez primjene fluoroskopije.[22]

Mnogobrojnim studijama zaključeno je kako bi preciznost same fiksacije bila znatno poboljšana kada bi se koristile moderne slikovne tehnike, prvenstveno CT. On je mogao prikazati preciznu anatomiju pedikula dok je istovremeno koristio manje doze zračenja nego standardna fluoroskopija. Međutim, neki od nedostataka ove metode bili su strma krivulja učenja, zahtjevna preoperativna obrada koja je uključivala CT s posebnim protokolima, skupljanje i obrada podataka, te njihovo prebacivanje u navigacijski sustav. Razvojem 3D intraoperativne fluoroskopije činilo se kako se doskočilo tim problemima. Oprema nije zahtijevala registraciju s navigacijskim sustavom; smanjilo se vrijeme potrebno za snimanje te samim time i količina zračenja; nije bilo potrebe za konstantnim micanjem C-arm-a za vrijeme operacije. Nakon toga na tržište je stigao O-arm, mobilni 2D, 3D CT sustav osmišljen kako bi pomogao kirurzima u donošenju odluka za vrijeme same operacije. Može se koristiti u spinalnim

operacijama, ortopediji, neurokirurgiji, otorinolaringologiji, maksilofacijalnoj i vaskularnoj kirurgiji. Pomični dio gantrya O-arm-a omogućava lateralni pristup pacijentu, kako je taj dio također ograđen, operativno polje ostaje sterilno i sigurno. Njegovo isocentrično pozicioniranje eliminira potrebu za naknadnim repozicioniranjem ako želimo snimiti slike van osi. Sam O-arm ima visoko preciznu, samo propulzivnu robotiku za unaprijed zadano pozicioniranje i pozicioniranje u realnom vremenu. Parking pozicija i pozicije snimanja mogu se unaprijed zadati što rezultira kraćim vremenom snimanja i manjim dozama zračenja. Multiplanarno snimanje eliminira potrebu za manualnom repozicijom ili upotrebu nekog drugog uređaja za dobivanje slika.[22–24]

O-arm neprimjetno se povezuje s Medtronicovim navigacijskim sustavom, automatski prebacujući dobivene slike u navigaciju, dajući kirurgu bolju vizualizaciju i mogućnosti tijekom same operacije. Možda najveća prednost leži u tome što kirurzi više nisu osuđeni na preoperativne snimke gdje se položaj pacijenta može razlikovati u odnosu na položaj u operacijskoj dvorani. Kirurg u svakom trenutku ima mogućnost snimiti pacijenta u potrebnoj poziciji i trenutku. To omogućava dobivanje najtočnijih slika i najpreciznije navigacije, osiguravajući najbolji mogući ishod za pacijenta.[22]

Slika 7. O-arm i Medtronicov Stealthstation S7 (preuzeto sa https://www.medtronic.com/us-en/about/news/media-resources/image-library/business-unit/surgical-technologies.html)

Fiksacija šarafa u same pedikule zahtjevna je tehnika koja nosi potencijalne rizike od ozlijede neuroloških struktura. Preciznost postavljanja vijaka klasičnim putem ispitivana je u nekoliko studija. One su pokazale da preciznost „free-hand“ tehnike iznosi između 60-90%. U odnosu na „free-hand“ tehniku, navigacija bazirana na O-arm-u pokazuje preciznost od 99%. Također, O-arm navigacija pokazala se preciznijom u odnosu na CT i 2D fluoroskopsku navigaciju, te je slične preciznosti kao 3D fluoroskopija. Meta analiza slikom vođenih fiksacija u pedikule lumbalne kralježnice, rađena na 7533 vijka, pokazuje medijan uspješnosti od 87% za 2D fluoroskopiju, 90% za CT navigaciju, te 97% za 3D fluoroskopiju. Na temelju tih rezultata O-arm se nameće kao jako dobra alternativa, pogotovo ako uzmemo u obzir njegovu neprimjetnu integraciju s navigacijskim sustavom čije smo koristi opisali ranije.[22,24]

Što se tiče trajanja samih operacija, O-arm pokazao se nešto sporijim u odnosu na „free-hand“ tehniku. Jedna studija je pokazala kako je prosječno vrijeme od postavljanja pacijenta u operacijsku poziciju pa do početne incizije iznosilo 34.5 min za „free-hand“ tehniku, dok je u O-arm grupi iznosilo 53 minute. U O-arm grupi bilo je potrebno namjestiti uređaj pored pacijenta, odrediti parking i poziciju za snimanje, te pokriti uređaj sterilnim navlakama. Prosječno vrijeme same operacije iznosilo je 183 i 193 minute u korist „free-hand“ tehnike, u istom istraživanju. Iz ovoga je vidljivo kako je operacijsko vrijeme nešto duže uz O-arm, ali sama navigacija i postavljanje vijaka značajno su brži i jednostavniji u odnosu na „free-hand“ tehniku. Što se tiče zračenja, proizvođač navodi kako 3D snimak O-armom iznosi 60% zračenja konvencionalnog CT-a. Zračenje samog operacijskog tima svedeno je na minimum jer svi napuštaju prostoriju za vrijeme trajanja snimanja.[22,24]

Implantacija vijaka korištenjem „free-hand“ tehnike precizna je, sigurna i pouzdana metoda. Ipak, O-arm navigacija preciznija je i samim time sigurnija. Ima blažu krivulju učenja i puno brže se njome ovlada.[22]

8. Proširena stvarnost

Intraoperativno navođenje slikama u upotrebi je već preko 2 desetljeća kao pomoć u lokalizaciji lezija koje nisu vidljive golim okom. Sjecište virtualnog i realnog svijeta nalazi se u tehnici „proširene stvarnosti“. Tu se 2D i 3D snimci dobiveni uz pomoć CT-a ili MR-a preklapaju preko stvarnog pogleda kirurga na samo operacijsko polje.[25]

Prvi počeci takvih ideja datiraju u 1938. godinu u Austriji, gdje se uz pomoć RTG zraka i ogledala omogućila vizualizacija metka za vrijeme same operacije. Sutherland je 1968. osmislio prvi „head-up“ sustav koji je prikazivao crteže izravno u kirurgovo vidno polje. Šira medicinska primjena „proširene stvarnosti“ počela je sredinom 80-tih kada su se prve CT slike mogle prikazati izravno u kirurški mikroskop.[25]

Svaki sustav „proširene stvarnosti“ sastoji se od 3 osnovne stvari. Virtualne slike, registracije virtualnog okruženja sa stvarnim prostorom, te zajedničkog prikaza virtualne i prave stvarnosti. Same virtualne slike najčešće se dobivaju iz 2D ili 3D rekonstrukcija uz pomoć CT-a ili MR-a. Drugi korak je „poravnanje“ virtualne i prave stvarnosti. To se može postići korištenjem stereotaksijskih okvira koji stvaraju 3D kartezijski sustav s najboljom preciznošću. Češće se koriste metode bez okvira. One se oslanjaju na registraciju anatomskih obilježja u virtualnom i stvarnom prostoru, te njihovim preslikavanjem jedne preko druge. Posljednji korak je prikazati takvu sliku operateru. Danas se u tu svrhu koriste „head-up“ zasloni, AR monitori, AR optika, AR prozori i projektori. AR monitori su LED ekrani visoke rezolucije koji prikazuju virtualni sadržaj preko video signala prave stvarnosti. AR optika podrazumijeva izravno ubacivanje snimki u operacijski mikroskop. AR prozori su tehnika koja se tek probija. U njoj se postavlja polu-prozirni zaslon ravno iznad operacijskog polja. On omogućava direktan pogleda na samo operacijsko polje uz projekciju virtualnih slika na sam zaslon. Proširenu stvarnost danas nalazimo u resekcijama tumora, cerebrovaskularnim i spinalnim operacijama te ventrikulostomijama.[9,10,25]

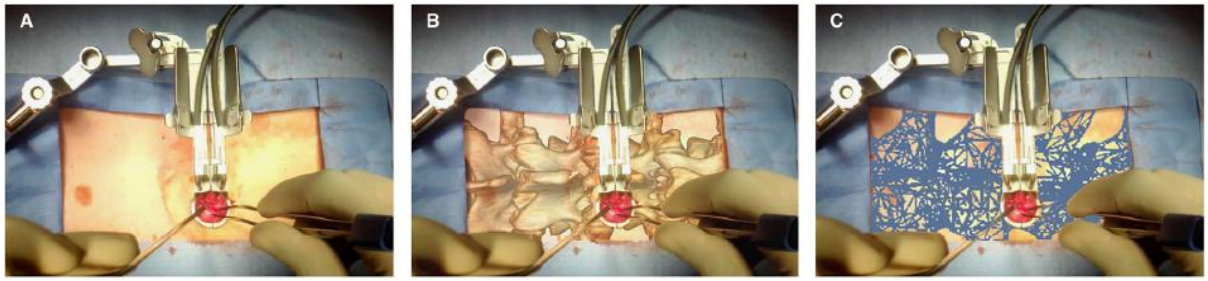

Slika 8. Metode prikaza virtualne stvarnosti. Primjer je minimalno invazivna lumbalna hemilaminektomija uz pomoć kamere na glavi **a** bez virtualne stvarnosti **b** solidni prikaz u stvarnom okruženju **c** prikaz žičane mreže u stvarnom okruženju (preuzeto iz Guha D, Alotaibi NM, Nguyen N, Gupta S, McFaul C, Yang VXD. Augmented Reality in Neurosurgery: A Review of Current Concepts and Emerging Applications. Can J Neurol Sci.)

Prikaz 3D virtualnih objekata na stvarne slike predstavlja više izazova, neke specifične za određene tehnike prikazivanja. Osnovni uvjet za AR je točna registracija stvarnog i virtualnog prostora, što zahtijeva znanje o poziciji i optičkim karakteristikama stvarnih i virtualnih kamera. Registracijske pogreške u sustavima temeljenima na video snimanju, u kojima je stvaran svijet sniman videokamerom, čine pogreške u sustavu kalibracije fotoaparata i izobličenja slike. Optički vidni sustavi, iako eliminiraju potrebu za kalibracijom kamere, zahtijevaju praćenje pokreta oka i glave za sinkronizaciju stvarnog i virtualnog sadržaja iz različite perspektive, uvodeći dodatnu pogrešku. Praćenje očiju je nepotrebno za tehnike projekcije slike i AR prozore. Nažalost, projekcija 2D snimaka na 3D površine postaje sve ne preciznija s visoko zakrivljenim površinama i postaje beskorisna ako je izravna linija vidljivosti prema pacijentu blokirana, na primjer, uvođenjem mikroskopa ili druge opreme nad operativno polje. AR prozori, iako mogu prikazati sadržaj iz bilo koje perspektive bez praćenja oka, moraju biti postavljeni iznad samog kirurškog polja i time ometaju rad kirurga. Međutim, u endovaskularnim i drugim postupcima gdje je mjesto manipulacije udaljeno od cilja, AR prozori mogu biti prikladniji.[9,10,25]

Vremenska sinkronizacija virtualnog i stvarnog okruženja dodatni je izazov kod svih AR sustava, pogotovo kod brzih promjena perspektive. Ovo je najočitije kod optičkih „see-through“ sustava, u kojima čak i najmanje odgode u preklapanju virtualnog okružja u stvarni svijet, uslijed promjena položaja, ometaju neurokirurga. Kontrolirajući stvarne i virtualne kamere, video „see-through“ sustavi eliminiraju relativnu vizualnu odgodu, međutim, zaostajanje između vizualne i taktilne povratne

informacije ne može se izbjeći ovom tehnikom. Idealno bi bilo kada bi odgoda iznosila manje od 80 ms za precizniju manipulaciju osjetljivih struktura.[10,25]

Iako se AR pokazao korisnim u višeslojnom 3D prikazu nad samim operacijskim poljem, mnogo posla treba se učiniti kako bi se poboljšala korisnost, pojednostavio tijek rada i smanjila distrakcija kirurga i vizualni umor. Poboljšanja u tehnikama registracije, trenutno u značajnim istraživanjima za regularne navigacijske tehnologije, omogućit će automatsku intraoperacijsku re-registraciju, izračunavanje deformacije mekog tkiva ili promjene u položaju pacijenta. Poboljšanja u rasponu sadržaja koji se može prikazati – na primjer računalna dinamika fluida za kvantifikaciju protoka krvi dobivena iz intraoperativnih angiograma – proširit će opseg proširene stvarnosti na AVM resekcije i druge postupke u kojima anatomski podaci nisu uvijek naročito korisni. Napredak u tehnologiji zaslona, osobito u AR optici za mikroskope, usmjerit će AR integraciju u već postojeći hardver, uz poboljšanje vizualizacije i percepcije dubine.[10,25]

Namjera AR-a je prikazati kontekstualno relevantan sadržaj preko područja gdje je to potrebno, teoretski minimizirajući trenutne ergonomske prepreke koje neurokirurzi imaju gledajući istodobno na više zaslona, za preoperativno planiranje i intraoperativnu navigaciju. Dio poboljšanja što se tiče ergonomije prikaza može doći iz korištenja kompaktnog ili lako nosivog uređaja, tipa pametnog telefona ili tableta. Korištenje pametnog telefona ili tableta, zajedno s unutarnjim akcelerometrom za pozicijsko praćenje, već se pokazao obećavajućim za jeftinije izvedbe AR-a. Konačno, interakcija između kirurga i proširene stvarnosti pokazuje ogromno obećanje za brže i sigurnije operacije u više disciplina. Novije tehnike za poboljšanje interakcije s virtualnim sadržajem, uključujući i mogućnost zamrzavanja i manipulacije virtualnih objekata u stvarnom svijetu, trenutno su u razvoju. Haptični uređaji, uključujući igle i rukavice, i dalje se razvijaju te pokazuju značajna obećanja za preoperativno planiranje i neurokirurško obrazovanje.[9,10,25]

U vremenu kada slikovno navođenje nalazi primjenu u sve većem broju kirurških disciplina, proširena stvarnost predstavlja novu razinu integracije već postojećih tehnika u svakodnevnu kiruršku praksu. Iako i dalje postoje problemi vezani uz dubinu

prikaza i temporalnu asinkroniju, rapidni napredci u tehnologiji prikaza i interakcije čine proširenu stvarnost obećavajućim dodatkom moderne neurokirurške dvorane.[25]

9. 5-ALA

5-aminolevulinska kiselina (5-ALA) prekursorska je molekula u hemskom bio sintetskom putu. Njezin metabolizam izaziva proizvodnju protoporfirina IX (PpIX), spoja sposobnog za fluorescenciju kada je pobuđen odgovarajućim filtriranim svjetlom.[7,26,27]

Primarne i metastatske neoplazme CNS-a preferiraju uzimanje egzogene 5-ALA i pohranjuju ju kao PpIX. Kao rezultat, 5-ALA je implementirana u neurokirurške operacije kako bi se razlikovalo neoplastično i normalno tkivo mozga tijekom resekcije tumora. Kako bi se izvela fluorescentno vođena mikrokirurška resekcija, standardni kirurški mikroskop spojen je s izvorom ksenonskog svjetla koje je sposobno za prebacivanje između bijele svjetlosti i ljubičasto-plavog svjetla (370-440 nm) potrebnog za ekscitaciju PpIX. Radi bolje vizualizacije crvene tumorske fluorescencije, dodan je i filter svjetla (maksimum emisije na 635 i 704 nm). Tijekom posljednjih nekoliko godina, korištenje 5-ALA kao pomoći u neurokirurškim resekcijama primarnih i metastatskih tumora mozga široko je dokumentirano u literaturi. 2007. Europska komisija odobrila korištenje 5-ALA diljem Europske unije za resekciju glioma visokog stupnja. To je temeljeno na ispitivanjima faze III od strane 5-ALA grupe, koja su pokazala bolju učestalost kompletne resekcije, 6 mjesečnog preživljenja bez progresije bolesti i cjelokupno preživljenje uz uporabu 5-ALA. 5-ALA se još uvijek razmatra u mnogim zemljama za liječenje ostalih intrakranijskih tumora.[7,26,27]

Do danas, jedna od prepreka povezanih s upotrebom 5-ALA je kvantificiranje fluorescencije jer standardni sustav za mjerenje fluorescencije još nije predstavljen. Zbog toga postoji različitost kvantifikacije između različitih studija, ponajviše jer se kvantifikacija zasniva na subjektivnoj procjeni. Kako bi se doskočilo tome počela se

koristiti spektometrija. Spektometrija omogućava detekciju fluorescencije na različitim valnim duljinama, čak i onima koje nisu vidljive neurokirurgu. Uz samu spektometriju primjenjuju se posebni algoritmi koji filtriraju i pobliže predstavljaju stvarnu koncentraciju PpIX, samim time povećavajući specifičnost. Kao što je nekoliko studija pokazalo, 5-ALA pruža vrijedan intraoperativni uvid prilikom identifikacije granica tumora u odnosu na normalno kortikalno tkivo. Osim toga, trenutno postoji nekoliko studija koje pokazuju doprinos 5-ALA kod stereotaksijske biopsije, intramedularnih i spinalnih tumora.[7,26,27]

Pored dijagnostičke, 5-ALA može se koristiti i u terapijske svrhe. U fotodinamskoj terapiji (PDT), 5-ALA stvara reaktivne kisikove radikale koji izravno uništavaju tumorske stanice putem apoptoze ili nekroze, dok sekundarna upala izazvana PDT stvara imuni odgovor privlačeći T-limfocite na mjesto tumora. Iako gore navedi primjer pokazuje put kojim će se primjena 5-ALA razvijati, njezina uloga u resekciji glioma visokog stupnja već je sada rutinska dopuna u većini neurokirurških dvorana. Daljnja istraživanja potrebna su za njezinu primjenu van glioma visokog stupnja, uključujući: metastatske tumore, meningeome i gliome niskog stupnja.[7,26,27]

Intraoperativno inducirana 5-ALA fluorescencija relativno je nov dodatak neurokirurškom repertoaru za odstranjivanje tumora mozga. Za sada, učinkovitost 5-ALA dokazana je kod operacija glioma visokog stupnja (WHO III, IV). Kod ovih tumora, 5-ALA pokazuje iznimno vrijedan doprinos tijekom identifikacije malignog tkiva i njegove maksimalne resekcije, te kao i kod rekurentnih glioma.[7,26,27]

Kako bi se upotreba 5-ALA proširila i na druge indikacije, dopunske tehnike pokazale su korisnima. Iako su lažno pozitivne stope trenutno veće od željenih vrijednosti, uporaba konfokalnog mikroskopa doskočila je i tom problemu. Napredne preoperativne tehnike snimanja kao što su MPRAGE i DTI mogu pomoći kod detekcije tumora u elokventnim područjima i olakšati maksimalnu sigurnu resekciju. Napredci u korištenju ovih tehnika povećali su učinkovitost i sigurnost prilikom resekcija tumora mozga. Kako se broj istraživanja povećava a troškovi smanjuju, 5-ALA ima potencijal postati nezamjenjiv neurokirurški alat prilikom operacija tumora mozga.[7,26,27]

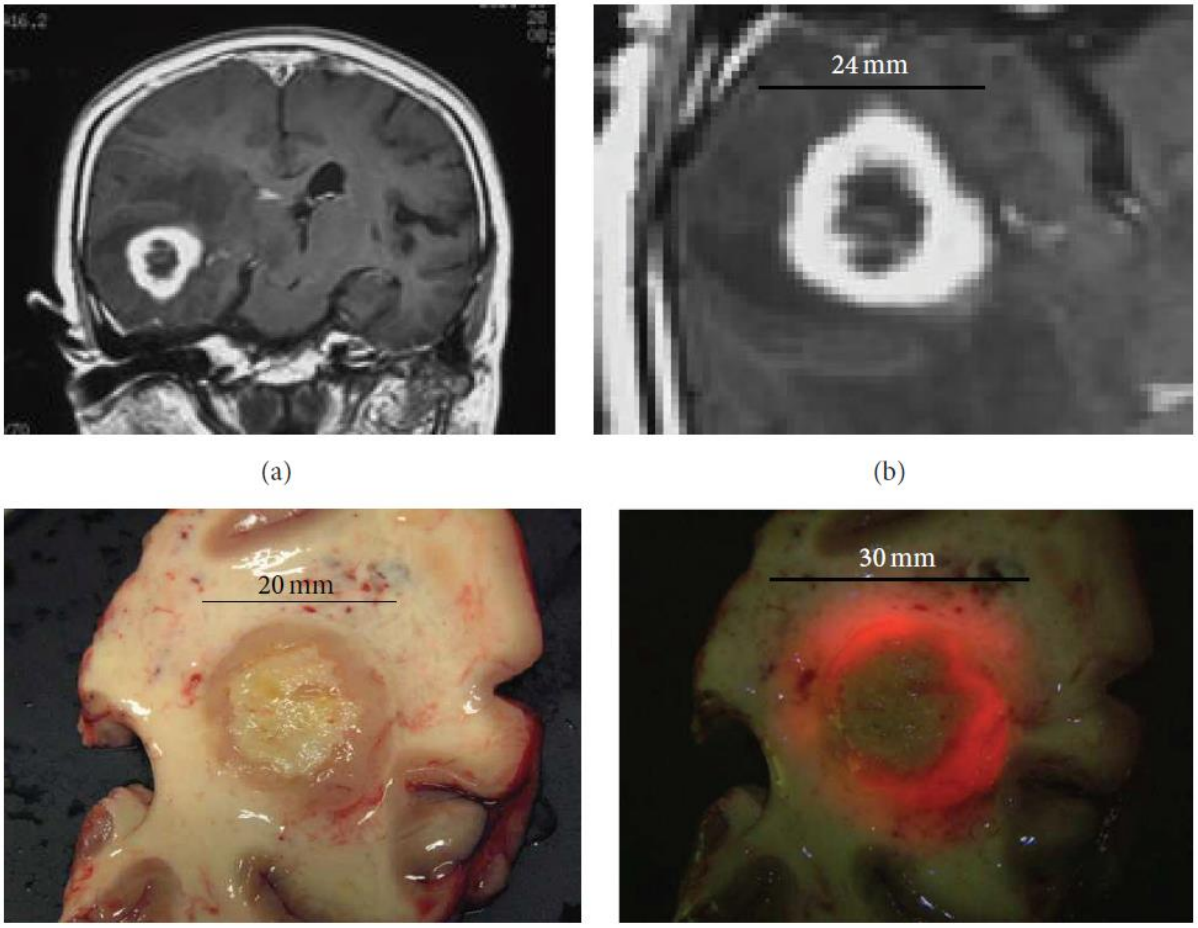

Slika 9. Veličina tumora prikazana različitim metodama **a** MR slika glioblastoma u desnom temporalnom režnju **b** MR s kontrastom pokazuje veličinu od 24 mm u promjeru **c** makroskopski pod običnim svjetlom promjer je 20 mm **d** makroskopski uz pomoć 5-ALA i fluorescencije promjer je 30 mm (preuzeto iz Kaneko S, Kaneko S. Fluorescence-guided resection of malignant glioma with 5-ALA. Int J Biomed Imaging)

10. ICG-VA

Fluorescentna angiografija najprije je korištena u oftalmologiji kako bi se mjerio protok krvi kroz retinu uz pomoć fluorescina. Feindel i suradnici prvi su koji su upotrijebili ovu metodu za vizualizaciju cerebralne mikro cirkulacije. Upotrebom ICG-a i njegovom integracijom s modernim video tehnologijama, fluorescentna angiografija ponovo je u upotrebi. Raabe i suradnici prvi su primijenili ICG-VA za intraoperativnu procjenu cerebralnog krvotoka.[8]

Prednost ICG-a u odnosu na fluorescin je intenzivnija emisija i lakša detekcija svjetla te vrlo mali broj nuspojava. U današnje vrijeme ICG-VA postala je sastavni dio većine operacijskih mikroskopa. Integracijom ICG-VA i mikroskopa dobivamo slike blizu infracrvenog spektra (NIR) visoke rezolucije i kontrasta. Nakon injekcije ICG-a možemo dobiti uvid u cerebralnu vaskulaturu. Sama ICG boja je fluorescentna boja blizu infracrvenog spektra (NIR) prvotno korištena u oftalmološkoj angiografiji. Nakon injekcije odmah se veže za globuline i ostaje intravaskularno sve do ekskrecije jetrom. ICG se ne apsorbira u crijevima niti ulazi u portalnu cirkulaciju.[8,28,29]

Operacijsko polje osvjetljeno je izvorom svjetla blisko infracrvenom zračenju (NIR-light), valnim duljinama pokrivajući apsorpcijski pojas ICG-a. Također, optički filtar blokira ambijentno i ekscitacijsko svjetlo kako bi samo fluorescencija bila vidljivija. Na taj način na mikroskopu ili zasebnom ekranu dobivamo uvid u arterije, kapilare i vene u realnom vremenu.[8,28,29]

Najvažniji cilj kod neurovaskularnih operacija je sačuvati integritet tkivne perfuzije. Do poremećaja cirkulacije može doći prilikom brojnih procedura, pogotovo prilikom clippinga aneurizmi, što rezultira postoperacijskim neurološkim deficitima i općenito lošim ishodom. Glavni ciljevi operacija aneurizmi su potpuna okluzija aneurizme uz očuvanje perfuzije u dovodnim, granajućim i perforantnim žilama.[8,29]

Postoperativni angiogrami koriste se za potvrdu kirurških ishoda, a u slučaju da je nađena rezidualna aneurizma ili stenotična arterija, pacijent će vrlo vjerojatno trebati na novu operaciju. U studijama koje su analizirale post operacijske angiograme, utvrđena je učestalost rezidualnih aneurizmi od 2-8%. Dok je učestalost okluzija dovodnih ili granajućih arterija iznosila 4-12%. Kao jedna od metoda poboljšanja rezultata predložena je intraoperativna angiografija. Njezina korisnost pokazala se u 7-34% slučajeva. Mnogi neurokirurški centri koriste mikro vaskularni Doppler prilikom operacija aneurizmi. On se pokazao kao vrlo dobra metoda za procjenu cerebralne perfuzije i vrlo visoko korelira s postoperativnim angiogramom. Iako je to neinvazivna, brza i jeftina metoda, ponekad pokazuje mješovite rezultate prilikom evaluacije stenoze inducirane clippingom. Interpretacija samog Doppler signala je veoma subjektivna te samim time prikaz malih krvnih žila može biti težak i nepouzdan.[8,28,29]

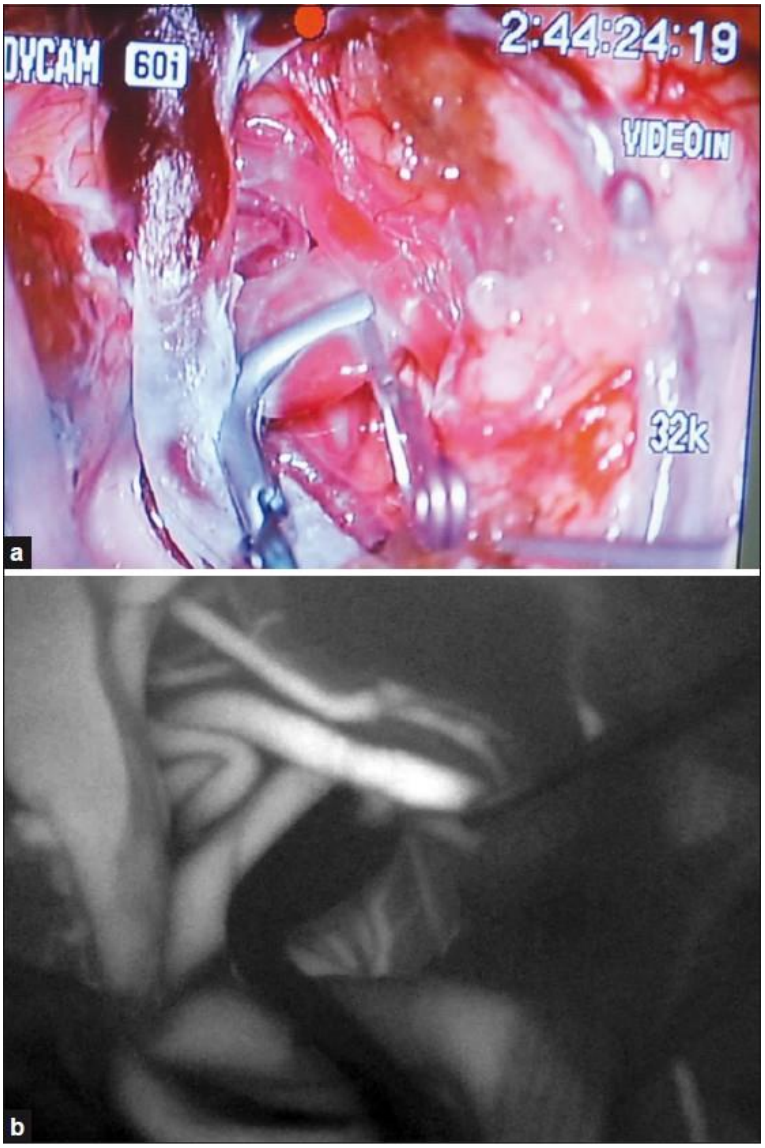

Slika 10. **a** Intraoperativna snimka pokazuje clippanu aneurizmu **b** ICG angiografija ne pokazuje ostatni vrat aneurizme uz istovremeno očuvane perforatore (preuzeto iz Kato Y, Balamurugan S, Agrawal A, Sano H. Intra operative indocyanine green video-angiography in cerebrovascular surgery: An overview with review of literature)

Korištenje intraoperativne ICG-VA za procjenu cerebralnog krvotoka prvi puta je opisano od strane Rabbea i suradnika. U toj studiji ICG-VA korišten je na 12 slučajeva aneurizmi bez zapaženih nuspojava. U drugoj studiji iste grupe, nalazi ICG-VA uspoređivani su sa intraoperativnom DSA. Mnogi drugi autori utvrdili su korisnost intraoperativne ICG-VA koju su kasnije potvrđivali post operacijskom DSA. Više od 90% nalaza ICG-VA koreliralo je sa DSA. Sama integracija ICG-VA s kirurškim mikroskopom značajno poboljšava jednostavnost i brzinu kojom se procedura može izvesti. Uhodanom timu potrebno je minimalno 20 minuta za DSA. U kritičnim

slučajevima to vrijeme može dovesti do prekoračenja ishemijske tolerancije mozga. Dok je ponovno postavljanje klipse uz intraoperativnu DSA povezano s 33% šansom za ishemijski moždani udar, kod ICG-VA nema potrebe za micanjem mikroskopa i prekidom operacije. Kirurg može vidjeti rezultate clippinga unutar 2 minute od iniciranja ICG-a, te u sljedeće 2 minute po potrebi namjestiti klipsu. I sve to prije nego dođe do kritične ishemije, smanjujući time morbiditet same operacije. U usporedbi s ostalim metodama intraoperativne angiografije, ICG-VA jednostavna je i brza metoda, s odličnom kvalitetom slike i prostornom rezolucijom. Studije pokazuju kako su stope komplikacija niže nego pri primjeni ostalih metoda, te iznose između 0.05-0.2%. Neke od komplikacija koje mogu nastati su: hipotenzija, tahikardija, mučnina, sinkopa, pruritus.[8,28,29]

Jedan on glavnih nedostataka ICG-VA jest nemogućnost detekcije ostatka vrata aneurizme. U slučajevima kada se sa sigurnošću ne može ustvrditi je li aneurizma u potpunosti isključena iz cirkulacije, preporuča se dugotrajno angiografsko praćenje. Također, žile koje su prekrivene samom aneurizmom ili moždanim tkivom ne mogu biti prikazane ovom tehnikom. Samo područje koje možemo promatrati ovom tehnikom značajno je manje u odnosu na ono kod DSA. Tako da uz ICG-VA možemo vizualizirati samo početni dio distalne arterije, dok kod DSA možemo uspoređivati cirkulaciju između različitih grana distalne arterije. Uz to DSA ima prednosti kod vizualizacije divovskih i duboko smještenih aneurizmi. Ponavljajuće doze ICG-a unutar kratkog intervala mogu dovesti do lažno pozitivnih rezultata zbog retrogradnog punjenja. Čak i uz intraoperativnu DSA, 50% slučajeva zahtijeva barem dva različita angiografska prikaza kako bi se isključili ostatci aneurizme. Upravo zbog toga ICG-VA mogla bi biti korisna kao primarna metoda zbog svoje jednostavnosti, pouzdanosti, brzine i sigurnosti. U odabranim slučajevima poput divovskih ili duboko smještenih aneurizmi, možda će biti potrebno korištenje Dopplera, intraoperativne DSA ili endoskopa za potvrdu nalaza. Iako je mikro vaskularni Doppler dugo u cerebrovaskularnoj kirurgiji, on isto ima svoja ograničenja. Intraoperativna DSA danas je zlatni standard, ali zbog svoje cijene, vremena potrebnog za izvođenje te izlaganja zračenju pacijenta i osoblja, sve više ju potiskuje ICG-VA. Jednostavnost, brzina, pouzdanost, te slike visoke kvalitete i rezolucije u realnom vremenu, razlozi su sve češće primjene ICG-VA. [8,28,29]

Iako ima neka ograničenja, ICG-VA široko se koristi u mnogim centrima zbog svoje jednostavnosti, sigurnosti te dobivanja brzih rezultata. Za određene slučajeve aneurizmi i AVM-a, potrebni su sam DSA i endoskopija ili neuronavigacija za potvrdu nalaza ICG-VA.[8]

11. CUSA

Prvotni ultrazvučni aspirator razvijen je 1947. za otklanjanje zubnog plaka, a 1967. upotrijebljen je u oftalmologiji. Ultrazvučne tehnike brzo su našle svoje mjesto u medicini i biomedicinskoj industriji za sterilizaciju i homogenizaciju otopina. Prvu upotrebu ultrazvučnog aspiratora u neurokirurgiji nalazimo 1978. godine za uklanjanje intra i extra aksijalnih tumora kao što su meningeomi, schwanomi te gliomi. Od tada je aspirator postao neophodan dodatak neurokirurškom alatu za uklanjanje tumora.[30–32]

CUSA uzrokuje vrlo malu štetu okolnom tkivu. Young i suradnici demonstrirali su na štakoru kako CUSA stvara lokaliziranu leziju unutar leđne moždine bez štetnog učinka na provođenje akcijskog potencijala ili krvotoka u okolnom tkivu. Tome je tako zbog dva efekta do kojih dolazi na tkivnom razgraničenju. Prvi je uzrokovan sukcijom koja priljubljuje tkivo za sam vrh uređaja. Na taj način tkivo ubrzava, usporava i vibrira zajedno sa vrhom, posljedično fragmentirajući se od ostalog tkiva. Drugi važan efekt je kavitacija. Brzo oscilirajući vrh lokalno proizvodi udarne valove koji dovode do stvaranja džepova s nižim tlakom u odnosu na susjedne stanice. Taj efekt je posebno izražen u tkivima koja su bogata vodom, a kolaps tih džepova dovodi do rupture stanica. Tkiva sa slabim intracelularnim vezama, kao što su tumori, lako se fragmentiraju, dok ona s jakim vezama poput žila i živaca, nisu podložna tom efektu. Sama brzina fragmentacije ovisi o zadanoj amplitudi.[30,31]

CUSA može pretvarati električnu energiju u ultrazvučne valove na dva načina. Prvi je elektrostrikcija, ona koristi piezoelektrične kristale koji električnu energiju pretvaraju u longitudinalne mehaničke valove. Nedostatak je što kristali propadaju s vremenom i

izloženošću visokim temperaturama. Drugi je magnetostrikcija. Kada se nađe u magnetskom polju induciranom električnom strujom, legura nikla počinje mijenjati svoj volumen, dolazi do periodičkih kontrakcija i ekspanzija koje proizvode mehaničke valove. Ova tehnologija nije podložna vremenskom propadanju, ali ručni dio uređaja mora biti hlađen kako se ne bi pregrijao.[30,31]

CUSA sustav podržava 23 i 36 kHz ručne dijelove, od kojih svaki podržava višestruke nastavke vrha. Snažan 23 kHz dio fragmentira čak i tvrde, fibrozne, kalcificirane tumore. Dok je mali, 36 kHz ručni dio posebno koristan za postupke koji zahtijevaju preciznost, taktilne povratne informacije i osjetljivu kontrolu. Velik izbor nastavaka omogućuje prilagodbu ručnog dijela za svaki potrebni postupak, ovisno o konzistenciji, mjestu i dubini ciljanog tkiva.[30–32]

CUSA ima samostalnu usisnu sposobnost za uklanjanje fragmentiranog tkiva i tekućine za irigaciju. Usisna snaga generirana je izravno s CUSA centralne jedinice koja osigurava uvijek dosljednu i maksimalnu moguću snagu. Dosljedno, snažno usisavanje pruža dvije glavne prednosti u ultrazvučnoj aspiraciji. Prvo, privlači tkivo prema vibrirajućem vrhu i stvara efekt spajanja vrha i tkiva. Drugo, čuva mjesto kirurškog zahvata od irigacije i fragmentacijskih krhotina. Irigacijska tekućina prolazi koaksijalno s vanjske strane vibracijskog vrha hladeći tako sam vrh, te drži fragmentirano tkivo suspendirano u tekućini kako ne bi došlo do blokade vrha. Bistra, silikonska cijev okružuje vrh i osigurava kontinuirani put za dovod irigacijske tekućine. Cijev završava približno 2 mm od distalnog kraja vrha toliko da pokriva preaspiracijske otvore. Dva otvora od 0,4 mm aspiriraju čak 95% irigacijske tekućine kroz unutrašnjost šupljeg vrha prije nego što tekućina stigne do samog kraja vrha. Otvori za preaspiraciju imaju nekoliko funkcija; uklanjaju toplinu koju stvara brzo oscilirajući vrh kako bi se spriječio prijelom vrha i toplinsko oštećenje tkiva, uklanjaju fragmentirano tkivo, smanjuju količinu tekućine koja dopire do samog kirurškog cilja kako bi se eliminiralo poplavljivanje i stvaranje mjehurića koji ometaju vidljivost.[30–32]

Visokofrekventna vibracija stvara toplinu. Kako bi se smanjila toplina, CUSA sustav uključuje zatvoreni, recirkulacijski krug za hlađenje. Crpka cirkulira vodu iz spremnika prema i kroz cijev u ručnom dijelu, zatim kroz povratnu cijev u ručnom dijelu natrag u rezervoar. Dok se voda kreće kroz ručni dio, ona uklanja toplinu. CUSA usisni put je

potpuno odvojen, tako da fragmentirano tkivo i tekućina nikad ne prolaze kroz unutrašnjost ručnog dijela. Vrh i usisna cijev koji dolaze u kontakt s fragmentiranim tkivom su zamjenjivi.[30,31]

Slika 11. Ručni dio CUSA uređaja (preuzeto sa https://nse.stryker.com/products/sonopet-ultrasonic-aspirator/)

CUSA dobiva na sve većoj popularnosti među neurokirurzima. Razlog je njegova izvanredna sposobnost uklanjanja različitih tkiva, uz istovremenu poštedu vaskularne ili neuralne strukture. Međutim, njegova uporaba u neposrednoj blizini kranijalnih živaca ograničena je jer postoje eksperimentalni izvještaji o akutnom oštećenju živca kada se ultrazvučni aspirator koristi izravno na kranijalnom živcu. Glavna prednost mu je sposobnost istodobne fragmentacije i aspiracije tumora s minimalnim krvarenjem i maksimalnom sigurnošću s obzirom na krvne žile i normalno tkivo mozga. Druga glavna prednost jest osjetljivost uređaja prilikom približavanja normalnom tkivu i treći je nepostojanje trakcije na tkivo mozga, osobito prilikom rada u blizini ili na samom moždanom deblu. Mekani i površinski tumori vrlo lako se uklanjaju dok je za duboke i tvrde tumore potreban posebno dizajnirani ručni dio kako bi bili lakše dostupni. Početni strah s obzirom na histološko prepoznavanje nije se potvrdio jer su studije pokazale kako nema razlike između uzoraka dobivenih klasičnom ekscizijom i upotrebom CUSA-e.[30–32]

12. PLDD

Perkutana laserska dekompresija diska jedna je od takozvanih „minimalno invazivnih“ procedura prilikom hernijacije lumbalnog diska. Zahvat se izvodi perkutano; samim time morbiditet i vrijeme oporavka kraći su nego kod klasične operacije. Zbog svoje minimalno invazivne naravi i činjenice da je povratak na posao moguć nakon svega par dana, PLDD postaje zanimljiva alternativa konvencionalnoj operaciji. Međutim, PLDD i dalje nailazi na pozamašnu dozu skepticizma. Protivnici često navode kako je to eksperimentalna metoda s nedokazanom učinkovitošću, dok ju zagovaratelji prezentiraju kao novu čudotvornu metodu.[33,34]

PLDD perkutana je procedura za liječenje disk hernije. Sam zahvat izvodi se pod lokalnom anestezijom. Nakon točnog određivanja položaja diska uz pomoć fluoroskopije ili CT-a, 10 cm od središnje linije uvodi se šuplja igla koja je orijentirana prema središtu diska. Točan položaj igle verificira se fluoroskopijom ili CT-om. Kroz iglu se potom ubacuje lasersko vlakno koje prolazi sve do središta nucleusa pulposusa. Aktivacijom lasera sadržaj nucleusa pulposusa isparava i time dolazi do smanjenja pritiska unutar samog diska te olakšanja simptoma.[33–35]

Osnovni princip na kojem PLDD funkcionira prvi su opisali Choy i suradnici. Oni su promatrali disk kao zatvoreni hidraulični sustav koji se sastoji od nucleusa pulposusa s velikom količinom vode, te neelastičnog annulusa fibrosusa koji ga okružuje. Hipoteza je bila kako prevelika količina vode uzrokuje porast tlaka unutar samog diska. Eksperimenti koje su proveli pokazali su da laserska evaporacija tkiva nucleusa pulposusa dovodi do smanjenja njegova volumena i samim time pada tlaka. Međutim, isparavanje vode pruža objašnjenje samo za kratkotrajne učinke PLDD-a. Zbog same prirodne tendencije nucleusa pulposusa da privlači vodu, očekuje se da nakon nekog vremena povrati izgubljenu vodu i volumen, te posljedično tome i tlak. Istraživanja su pokazala da pored samog isparavanja, laser dovodi do denaturacije i renaturacije proteina unutar samog diska. Te strukturne promjene nepovratno mijenjaju sposobnost diska da privlači vodu i smatra se da su odgovorne za dugotrajni učinak PLDD-a.[33,35]

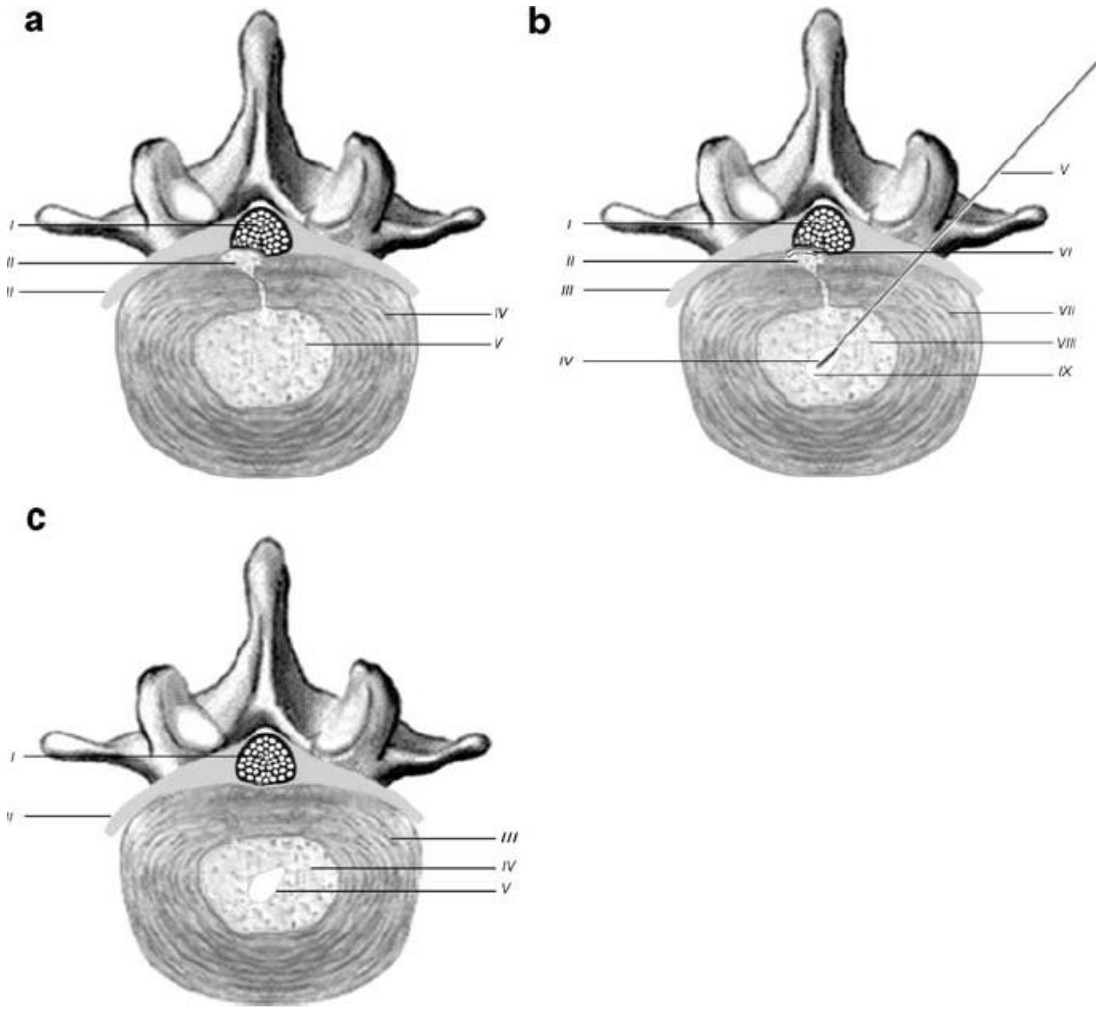

Slika 11. **a** prolabirani disk prije PLDD-a. I Teka vreća, II prolabirani disk, III korijen živca, IV annulus fibrosus, V nucleus pulposus **b** Aplikacija lasera unutar nucleusa pulposusa. I Teka vreća, II prolabirani disk, III korijen živca, IV laserska zraka, V igla, VI plin, VII prolabirani disk, VIII nucleus pulposus, IX šupljina nastala laserom **c** Prolabirani disk nakon PLDD-a. I Teka vreća, II korijen živca, III annulus fibrosus, IV nucleus pulposus, V šupljina nastala laserom. (preuzeto iz Schenk B, Brouwer PA, Van Buchem MA. Experimental basis of percutaneous laser disc decompression(PLDD): a review of literature)

Promjene koje se događaju unutar diska utječu i na njegova biomehanička svojstva. Eksperimenti koje su proveli Kutschera i suradnici pokazali su negativnu korelaciju između količine energije lasera i čvrstoće diska. Nakon upotrebe lasera, posterolateralni dijelovi diska pokazali su relativan porast devijacije prema van, dok su anteriorni dijelovi ostali nepromijenjeni. Lokalno smanjenje ispupčenja na mjestu same hernijacije uzrokovano smanjenjem tlaka, kontrirano je povećanjem opsega diska zbog pada njegove čvrstoće. Castro je u svojim eksperimentima pokazao linearno smanjenje visine i tlaka u samom disku sa povećanjem količine laserske energije. Ti

rezultati sugeriraju kako bi ravnomjerno smanjenje tlaka na annulus fibrosus moglo imati veći efekt nego samo smanjenje ispupčenja na mjestu hernijacije.[33,35]

Što se tiče same evaporacije, temperature potrebne za to iziskuju barem 100°C. Kako bi bio koristan i siguran za kliničku primjenu, vrlo je važno da temperature ostanu ograničene na nucleus pulposus, sprječavajući tako toplinsko oštećenje susjednih tkiva. Specifičnije, nastanak sterilnog spondilodiscitisa. Danas se u upotrebi najčešće nalaze Ho:YAG i Nd:YAG laseri. Iako Ho:YAG teoretski ima bolji učinak prilikom same procedure, češće se koristi Nd:YAG zbog svoje cijene i raširenosti u ostalim medicinskim granama. Glavna determinanta opsega vaporizacije ukupna je količina isporučene laserske energije. Choy je u svojim istraživanjima ustvrdio linearnu povezanost između količine isporučene energije i ablacije tkiva. S time da su tkiva koja su sadržavala više vode, mogla primiti do 3 puta veću količinu energije.[33–35]

Rezultati pretkliničkih ispitivanja pokušavaju pružiti bolje razumijevanje s obzirom na načela perkutane laserske dekompresije diska i njegove moguće nuspojave. Međutim, ne mogu zamijeniti klinička istraživanja dovoljne znanstvene snage za dokazivanje učinkovitost PLDD-a. Glavni razlog za to je što gotovo svi pretklinički testovi koriste uobičajene, zdrave diskove, a stanje koje PLDD cilja uključuje degenerirane, prolabirane diskove. PLDD bazira se na konceptu intervertebralnog diska kao zatvorenog hidrauličnog sustava. Ovaj koncept eksperimentalno je potvrđen za normalne diskove s netaknutim annulus fibrosusom, ali i dalje ostaje neizvjesno je li primjenjiv na degenerirane diskove s prstenastim defektom. Ne samo da se sadržaj i sposobnost privlačenja vode razlikuju u velikoj mjeri između normalnih i degeneriranih diskova, vjerojatno su i karakteristike tlaka kod slabijeg (rupturiranog) annulus fibrosusa sasvim različite od onih normalnog annulus fibrosusa.[33–35]

Choy i suradnici, liječili su prvog pacijenta 1986., u vrijeme kada nije bilo pretkliničkih istraživanja na ovu temu. Od tada, rezultati eksperimentalnih istraživanja dosljedno su podržavali izvorni koncept PLDD-a i pružali dovoljno informacija o mogućim rizicima i nuspojavama da ga se smatra "sigurnim". Međutim, vrijednost PLDD-a za kliničku praksu nije moguće utvrditi samo iz eksperimentalnih istraživanja. Nedostatak randomiziranih, kontroliranih kliničkih ispitivanja vjerojatno su najvažniji razlog njegove kontinuirane kontroverze. Dobro dizajnirano istraživanje dovoljne

znanstvene snage, uspoređujući konvencionalnu operaciju sa PLDD-om, potrebno je kako bi se utvrdilo zaslužuje li PLDD istaknuto mjesto u arsenalu liječenja lumbalnih disk hernija.[33,34]

13. Zaključak

Kontinuirani tijek inovacija od temeljne je i vitalne važnosti za neurokirurgiju. Iako zapisi o prvim kurativnim neurokirurškim zahvatima sežu sve do 1500. godine prije nove ere, tek razvitkom prvih mikroskopa i kasnije napretkom računalne tehnologije dobivamo dijagnostičke i terapijske mogućnosti nalik današnjima. Brojne patologije koje prije nisu bile dostupne liječenju danas se rutinski operiraju zahvaljujući tehnološkim dostignućima koja pomažu u edukaciji i samom radu neurokirurga. Jedno od bitnijih inovacija zasigurno su brojne slikovne tehnike, koje omogućuju bolje planiranje, izvedbu i potvrdu uspješnosti samih operacija. Također, neurokirurška onkologija iznimno je napredovala korištenjem uređaja neuronavigacije, intraoperativnog MR-a ili CUSA-e, imajući sve veći kurativni učinak.

Današnja znanost i tehnologija napreduju nevjerojatnom brzinom, pružajući nam najnovije mogućnosti liječenja iz dana u dan. Zbog količine i brzine inovacija gotovo je nemoguće biti u stalnom tijeku s najnovijim dostignućima, što zahtijeva kontinuiranu edukaciju i razumijevanje dostupnih nam metoda. Napretkom znanosti i tehnologije, možemo samo zamisliti kako će izgledati budućnost neurokirurgije, te koje će nam sve mogućnosti liječenja biti dostupne.

Nadam se da će ovaj rad čitateljima, posebice kolegama liječnicima, pomoći u razumijevanju gore navedenih tehnologija, te time omogućiti bolju skrb i liječenje samih pacijenata.

14. Zahvale

Zahvaljujem se svojoj obitelji na potpori i ohrabrivanju tijekom svih ovih godina studija, što su vjerovali u mene i sve moje odluke, te me financirali sve ove godine. Zahvaljujem se svojoj djevojci što je uvijek bila uz mene i pružila mi puno smijeha i zabave kroz ove godine studiranja. I da ne zaboravim ekipu iz studentskog doma, bez koje ovo iskustvo studiranja definitivno ne bi bilo isto.

Posebne zahvale idu prof. dr. sc. Krešimiru Rotimu i svom osoblju na Klinici za neurokirurgiju KBC Sestre Milosrdnice. Na uvijek otvorenim vratima, dostupnosti i srdačnoj pomoći u svakom trenutku.

15. Popis literature

1. Sassi M, Servello D, Porta M. The impact of technological advances in neurosurgery: historical perspectives and new developments. Funct Neurol. 2009;24(4):221–4.

2. Ottenhausen M, Bodhinayake I, Evins AI, Banu M, Boockvar JA, Bernardo A. Expanding the borders: the evolution of neurosurgical approaches. Neurosurg Focus. 2014;36(4):E11.

3. Nanda A, Filis A, Kalakoti P. Mythological and Prehistorical Origins of Neurosurgery. World Neurosurg. 2016;89:568–73.

4. Kirkman MA. The role of imaging in the development of neurosurgery. J Clin Neurosci. 2015;22(1):55–61.

5. Uluç K, Kujoth GC, Başkaya MK. Operating microscopes: past, present, and future. Neurosurg Focus. 2009;27(3):E4.

6. Ormond DR, Hadjipanayis CG. The history of neurosurgery and its relation to the development and refinement of the frontotemporal craniotomy. Neurosurg Focus. 2014;36(4):E12.

7. Kaneko S, Kaneko S. Fluorescence-guided resection of malignant glioma with 5-ALA. Int J Biomed Imaging. 2016;2016.

8. Kato Y, Balamurugan S, Agrawal A, Sano H. Intra operative indocyanine green video-angiography in cerebrovascular surgery: An overview with review of literature. Asian J Neurosurg. 2011;6(2):88.

9. Chen RE, Kim EJ, Akinduro OO, Yoon JW, Kerezoudis P, Han PK, et al. Augmented reality for the surgeon : Systematic review. 2018;(May 2017):1–13.

10. Meola A, Cutolo F, Carbone M, Cagnazzo F, Ferrari M, Ferrari V. Augmented reality in neurosurgery: a systematic review. Neurosurg Rev. 2017;40(4):537–48.

11. Khoshnevisan A, Allahabadi NS. Neuronavigation: Principles, clinical applications and potential pitfalls. Iran J Psychiatry. 2012;7(2):97–103.

12. Wagner W, Gaab MR, Schroeder HWS, Tschiltschke W. Cranial neuronavigation in neurosurgery: Assessment of usefulness in relation to type and site of pathology in 284 patients. Minim Invasive Neurosurg. 2000;43(3):124–31.

13. Upadhyay UM, Golby AJ. Role of pre- and intraoperative imaging and neuronavigation in neurosurgery. Expert Rev Med Devices. 2008;5(1):65–73.

14. Chartrain AG, Kellner CP, Fargen KM, Spiotta AM, Chesler DA, Fiorella D, et al. A review and comparison of three neuronavigation systems for minimally invasive intracerebral hemorrhage evacuation. J Neurointerv Surg. 2018;10(1):66–74.

15. Rainer Wirtz WS, Albert FK, Schwaderer M, Heuer C, Staubert A, Tronnier VM, et al. The benefit of neuronavigation for neurosurgery analyzed by its impact on glioblastoma surgery. Neurol Res. 2000;22(4):354–60.

16. Moloney PC. Essential neurosurgery. Vol. 5, Journal of Clinical Neuroscience. 2005. 298 p.

17. Bisdas S, Roder C, Ernemann U, Tatagiba MS. Intraoperative MR Imaging in Neurosurgery. Clin Neuroradiol. 2015;25:237–44.

18. Daković M. Nove MRI tehnike u neuroradiologiji. Total Qual Manag Excell. 2008;36(1–2):161–6.

19. YAMADA K, SAKAI K, AKAZAWA K, YUEN S, NISHIMURA T. MR Tractography: A Review of Its Clinical Applications. Magn Reson Med Sci. 2009;8(4):165–74.

20. Albayrak B, Samdani AF, Black PM, Yonekawa Y, Fahlbusch R, Nimsky C. Intra-operative magnetic resonance imaging in neurosurgery. Acta Neurochir (Wien). 2004;146(6):159–62.

21. Yrjänä SK, Tuominen J, Koivukangas J. Intraoperative magnetic resonance imaging in neurosurgery. Acta radiol. 2007;48(5):540–9.

22. Silbermann J, Riese F, Allam Y, Reichert T, Koeppert H, Gutberlet M. Computer tomography assessment of pedicle screw placement in lumbar and sacral spine: Comparison between free-hand and O-arm based navigation techniques. Eur Spine J. 2011;20(6):875–81.

23. Epstein NE. Commentary: Utility of the O-Arm in spinal surgery. Surg Neurol Int. 2014;5(Suppl 15):S517-9.

24. Verma SK, Singh PK, Agrawal D, Sinha S, Gupta D, Satyarthee GD, et al. O-arm with navigation versus C-arm: a review of screw placement over 3 years at a major trauma center. Br J Neurosurg. 2016;30(6):658–61.

25. Guha D, Alotaibi NM, Nguyen N, Gupta S, McFaul C, Yang VXD. Augmented Reality in Neurosurgery: A Review of Current Concepts and Emerging Applications. Can J Neurol Sci. 2017;44(3):235–45.

26. Hadjipanayis CG, Widhalm G, Stummer W. What is the surgical benefit of utilizing 5-aminolevulinic acid for fluorescence-guided surgery of malignant gliomas? Neurosurgery. 2015;77(5):663–73.

27. Ferraro N, Barbarite E, Albert TR, Berchmans E, Shah AH, Bregy A, et al. The role of 5-aminolevulinic acid in brain tumor surgery: a systematic review. Neurosurg Rev. 2016;39(4):545–55.

28. Roessler K, Krawagna M, Dörfler A, Buchfelder M, Ganslandt O. Essentials in intraoperative indocyanine green videoangiography assessment for intracranial aneurysm surgery: conclusions from 295 consecutively clipped aneurysms and review of the literature. Neurosurg Focus. 2014;36(2):E7.

29. Ma CY, Shi JX, Wang HD, Hang CH, Cheng HL, Wu W. Intraoperative

indocyanine green angiography in intracranial aneurysm surgery: Microsurgical clipping and revascularization. Clin Neurol Neurosurg. 2009;111(10):840–6.

30. INSTRUMENTATION , TECHNIQUE , AND TECHNOLOGY. 2017;48(3):695–7.

31. Choi JS. The SAGES Manual on the Fundamental Use of Surgical Energy (FUSE). 2012;133–8.

32. Brunk HKLVU. Technische Mitteilung - Technical Note The use ofultrasonic aspirator , Sonocut , for removal ofbrain tumours . Analysis of26 consecutive cases. :154–6.

33. Schenk B, Brouwer PA, Van Buchem MA. Experimental basis of percutaneous laser disc decompression (PLDD): A review of literature. Lasers Med Sci. 2006;21(4):245–9.

34. Erbas YC, Pusat S, Erdogan E. Percutaneous laser disc decompression: Retrospective analysis of 197 cases and review of the literature. Turk Neurosurg. 2015;25(5):766–70.

35. Ong D, Chua NHL, Vissers K. Percutaneous Disc Decompression for Lumbar Radicular Pain: A Review Article. Pain Pract. 2016;16(1):111–26.

16. Životopis

Osobni podaci

Ime i prezime: Borna Diković

Datum i mjesto rođenja: 07.08.1993., Zagreb, Republika Hrvatska

Adresa: Kurilovac 8, 47280 Ozalj

Telefon: 091 121 9930

E-mail adresa: zoharcic@gmail.com

Obrazovanje

2012.-2018. Medicinski fakultet Sveučilišta u Zagrebu

2008.-2012. Prirodoslovno-matematička gimnazija Karlovac

2000.-2008. Osnovna škola „Slava Raškaj“, Ozalj

Aktivnosti

Dobrovoljni darivatelj krvi

Dugogodišnji član atletskog kluba „Agram“

Član MMA kluba „American Top Team“

Vještine

Strani jezici: engleski jezik, njemački jezik

Napredno poznavanje rada na računalu