

Značenje uvećane fetalne vratne prozirnosti s urednim kariogramom

Mikulić, Katarina

Master's thesis / Diplomski rad

2019

Degree Grantor / Ustanova koja je dodijelila akademski / stručni stupanj: **University of Zagreb, School of Medicine / Sveučilište u Zagrebu, Medicinski fakultet**

Permanent link / Trajna poveznica: <https://um.nsk.hr/um:nbn:hr:105:441826>

Rights / Prava: [In copyright](#)/[Zaštićeno autorskim pravom.](#)

Download date / Datum preuzimanja: **2025-01-21**



Repository / Repozitorij:

[Dr Med - University of Zagreb School of Medicine Digital Repository](#)



SVEUČILIŠTE U ZAGREBU

MEDICINSKI FAKULTET

Katarina Mikulić

**Značenje uvećane fetalne vratne prozirnosti s
urednim kariogramom**

DIPLOMSKI RAD



Zagreb, 2019.

SVEUČILIŠTE U ZAGREBU

MEDICINSKI FAKULTET

Katarina Mikulić

**Značenje uvećane fetalne vratne prozirnosti s
urednim kariogramom**

DIPLOMSKI RAD



Zagreb, 2019.

Ovaj diplomski rad izrađen je na Klinici za ginekologiju i porodništvo KB „Sveti Duh“ pod vodstvom prof.dr.sc. Berivoja Miškovića i predan je na ocjenu u akademskoj godini 2018./2019.

POPIS I OBJAŠNJENJE KRATICA

ASD - atrijski septalni defekt

AV - atrioventrikularni

AVSD - atrioventrikularni septalni defekt

β-hCG – beta humani korionski gonadotropin

BKR – biopsija korionskih resica

DDK - dvostruka (pregrađena) desna klijetka

DORV - zajednički izlaz obiju krvnih žila iz desne klijetke

HKM - hipertrofična kardiomiopatija

IS - intrauterina smrt

IVS - intaktni ventrikularni septum

KPT – kombinirani probirni test

LGŠV - lijeva gornja šuplja vena

NIPT – neinvazivni prenatalni test

No – broj

PAPP-A – protein svojstven trudnoći A

PM - postmortalni pregled

PN - postnatalno postavljena dijagnoza

PS - plućna stenoza

PT - prekid trudnoće

SHLS - sindrom hipoplastičnog lijevog srca

SMA - spinalna mišićna atrofija

TVA - transpozicija velikih arterija

TOF - Tetralogija Fallot

TT – tjeme-trtica

TTTS (twin-to-twin transfusion syndrome) – međublizanački transfuzijski sindrom

VP - vratna prozirnost

VSD - ventrikularni septalni defekt

Sadržaj

SAŽETAK	
SUMMARY	
1. UVOD.....	1
2.VRATNA PROZIRNOST	2
2.1.Definicija	2
2.2. Mjerenje	2
2.2.1. Veličina vratne prozirnosti u korelaciji s dužinom tjeme-trtica.....	3
2.2.2. Slika i mjerenje	4
2.3. Patofiziologija uvećane vratne prozirnosti.....	7
2.4. Veličina vratne prozirnosti i učestalost kromosomopatija	9
2.5. Probir pomoću vratne prozirnosti u svakodnevnoj praksi	10
3. KARIOTIPIZACIJA.....	12
3.1. Biopsija korionskih resica.....	13
3.2. Amniocenteza	14
3.3. Kordocenteza.....	15
4.UVEĆANA VRATNA PROZIRNOST I NORMALAN KARIOTIP	15
4.1. Ishod trudnoća s uvećanom vratnom prozirnosti	15
4.1.1. Učestalost fetalne smrti kod uvećane VP.....	16
4.1.2. Učestalost kromosomopatija kod uvećane VP	17
4.1.3. Učestalost fetalnih anomalija kod uvećane VP	18
4.1.4. Neurorazvojni ishodi kod uvećane vratne prozirnosti.....	20
4.1.5. Srčani defekti	21
4.1.6. Genetski sindromi	28
4.3. Vratna prozirnost i međublizanački transfuzijski sindrom	28
5. POSTUPAK U TRUDNOĆI S UVEĆANOM VRATNOM PROZIRNOSTI	29
5.1. Postupak kod vratne prozirnosti ispod 99.centila.....	29
5.2. Postupak kod vratne prozirnosti iznad 99.centila.....	30
6. VJEROJATNOST NORMALNOG ISHODA TRUDNOĆE.....	31
7. PEDIJATRIJSKI ISHOD	32
8. ZAKLJUČAK	33
9. ZAHVALE	35
10. LITERATURA	36
11. ŽIVOTOPIS.....	43

SAŽETAK

Značenje uvećane fetalne vratne prozirnosti s urednim kariogramom

Katarina Mikulić

Fetalna vratna prozirnost je ultrazvučni prikaz tekućine u fetalnom vratu i normalno se mjeri u prvom tromjesečju trudnoće. Koristi se kao ultrazvučni biljeg za kromosomske greške. Ukoliko je vratna prozirnost veća od standardnih vrijednosti za gestacijsku dob, povišen je rizik za različite kromosomske anomalije ali i anomalije koje nisu uzrokovane kromosomskim poremećajima, uključujući tjelesne deformacije, genetske sindrome i urođene srčane greške. Nakon što se kariotipizacijom isključi kromosomopatija, rizik za nepovoljan ishod trudnoće eksponencijalno raste povećanjem veličine vratne prozirnosti. Međutim, ukoliko fetus preživi te mu se na detaljnom ultrazvučnom pregledu u drugom tromjesečju ne nađe nikakvih anomalija, vjerojatnost urednog ishoda trudnoće i napredovanja u dojenačkoj dobi je istovjetna onoj u općoj populaciji.

Ključne riječi: vratna prozirnost, prenatalna dijagnostika, kariotipizacija, strukturne anomalije

SUMMARY

Enlarged fetal nuchal translucency with normal karyotype

Katarina Mikulić

Fetal nuchal translucency is an ultrasound feature of fluid found in fetal neck and is normally measured in the first trimester of pregnancy. It is used as an ultrasonic marker for chromosomal defects. If the nuchal translucency is greater than the standard for gestational age, there is an increased risk for different chromosomal abnormalities, but also anomalies that are not caused by chromosomal abnormalities, including bodily deformities, genetic syndromes and congenital heart defects. Once karyotyping excludes chromosomal abnormalities, the risk of an adverse pregnancy outcome increases exponentially by increasing the size of the nuchal translucency. However, if the fetus survives and no abnormalities are found in the detailed ultrasound examination in the second trimester, the likelihood of a regular outcome of pregnancy and advancement in the infancy age is the same as in the general population.

Key words: nuchal translucency, prenatal diagnosis, karyotypisation, structural abnormalities

1. UVOD

Fetalna vratna prozirnost je tipičan ultrazvučni nalaz prvog tromjesečja trudnoće. Radi se o prolaznom nakupljanju tekućine u stražnjem dijelu fetalnog vrata. Koristi se kao ultrazvučni biljeg za kromosomske greške. Ukoliko je vratna prozirnost veća od standardnih vrijednosti za gestacijsku dob, povišen je rizik za različite kromosomske anomalije ali i anomalije koje nisu uzrokovane kromosomskim poremećajima. Vratna prozirnost je sastavni dio kombiniranog probirnog testa (KPT) koji se koristi u prvom tromjesečju radi numeričke procjene rizika za tri najčešće trisomije; trisomiju 21, 18 i 13. KPT uključuje mjerenje VP i dužine fetusa od tjemena do trtice (TT) te određivanja biokemijskih biljega iz krvi majke. Određuju se vrijednosti hormona tipičnih za trudnoću: slobodnog beta humanog korionskog gonadotropina (b-hCG) i proteina svojstvenog trudnoći A (PAPP-A). KPT se radi između 11.0. i 13. tjedna + 6 dana trudnoće a rezultat testa upućuje na visoki, srednji ili niski rizik za kromosomopatiju. Ako se radi o visokom riziku, trudnica se može odlučiti za biospiju korionskih resica radi kariotipizacije. Ukoliko je nalaz kariograma uredan, zbog uvećane VP ne može se isključiti čitav niz strukturnih anomalija i genetskih sindroma. Zbog toga je potrebno daljnje intenzivno praćenje takvih fetusa uz adekvatno perinatalno savjetovanje. Dijafragmalna hernija, omfalokela, „body stalk“ anomalija, uvećan mokraćni mjehur, genetski sindromi i srčani defekti neke su od istraženih anomalija koje se češće javljaju kod euploidnih fetusa uvećane VP i njihovu prisutnost treba dokazati ili isključiti na detaljnom ultrazvučnom pregledu u drugom tromjesečju trudnoće.

2.VRATNA PROZIRNOST

2.1.Definicija

Fetalna vratna prozirnost je tipičan ultrazvučni nalaz prvog tromjesečja trudnoće. Radi se o prolaznom nakupljanju tekućine u stražnjem dijelu fetalnog vrata koje se mjeri od 11.0 do 13. tjedna + 6 dana. Koristi se kao ultrazvučni biljeg za kromosomske greške ali i za anomalije koje nisu povezane sa kromosomopatijama. Naime, ukoliko postoji povećanje VP uz potvrdu normalnog kariotipa ploda, veća je učestalost drugih strukturalnih malformacija i genetskih sindroma. Pojam prozirnost ili prosvjetljenje koristi se isključivo u prvom tromjesečju. Naziv ostaje nepromijenjen neovisno o postojanju pregrada (septacija) ili širenja VP prema kaudalnim dijelovima tijela. Za vratnu prozirnost (nuchal translucency) se vrlo često pogrešno koristi termin vratni nabor (nuchal fold). Radi se o tipičnom ultrazvučnom biljegu drugog tromjesečja i ne treba ga dovoditi u vezu sa VP. Tijekom drugog tromjesečja VP se obično povlači ili, rjeđe, prelazi u nuhalni edem ili u cistični higrom sa ili bez generaliziranog hidropsa. Ultrazvučni izgled promjene ne može predvidjeti postoji li kromosomopatija niti kakva je prognoza (1).

2.2. Mjerenje

Za pravilno mjerenje VP neophodna je adekvatna edukacija i primjena standardne tehnike kako bi se izbjegle razlike u mjerenju ovisno o operaterima (intra- i inter-opserver varijacije)

2.2.1. Veličina vratne prozirnosti u korelaciji s dužinom tjeme-trtica
 Veličina VP izravno ovisi o tjednu trudnoće odnosno o dužini TT. VP se normalno povećava sa trajanjem gestacije, a početkom drugog tromjesečja se povlači. Minimalna dužina TT za mjerenje VP iznosi 45 mm a maksimalna 84 mm.

Tablica 1. Očekivana 5., 50. i 95. centilna vrijednost vratne prozirnosti u odnosu na dužinu tjeme-trtica. Modificirano prema Chung 2004 (2).

TT (mm)	OČEKIVANA	VRATNA	PROZIRNOST (mm)
	5. centil	50. centil	95. centil
40	0,31	1,22	2,14
45	0,40	1,32	2,24
50	0,50	1,42	2,34
55	0,60	1,52	2,44
60	0,70	1,62	2,54
65	0,80	1,72	2,64
70	0,90	1,82	2,73
75	0,99	1,91	2,83
80	1,09	2,01	2,93
85	1,19	2,11	3,03

Optimalno razdoblje trudnoće za mjerenje VP je 11 tjedana do 13 tjedana i 6 dana. Dva su razloga zašto je 11 tjedana odabrano kao najranija gestacija za mjerenje VP. Prvi razlog je taj što je to razdoblje trudnoće optimalno za izvođenje BKR. Ukoliko se zahvat izvodi prije 11.0 tjedna višestruko je povećan rizik za defekte fetalnih ekstremiteta. Drugi razlog je što se neke velike fetalne anomalije mogu

dijagnosticirati već u tom razdoblju. Tako se naprimjer dijagnoza akranije ne treba postaviti prije 11. tjedna zbog osifikacije fetalne lubanje. Slično tomu standardni presjek kroz četiri srčane klijetke i velike krvne žile moguć je tek nakon 10 tjedana . Između 8. i 10. tjedna postoji fiziološka hernijacija crijeva pa zbog tog u tom razdoblju nije moguća pouzdana dijagnoza omfalokele i gastroshize. Nadalje, fetalni mjehur se može vidjeti kod samo 50 % fetusa sa 10 tjedana, kod 80 % sa 11 tjedana i kod svih sa 12 tjedana. (1)

Gornja granica gestacije pri kojoj se mjeri VP je 13 tjedana i 6 dana jer je učestalost patološkog nakupljanja vratne tekućine veća prije 14.tjedna nego nakon tog razdoblja. Također, pouzdano mjerenje VP u razdoblju između 10-13 tjedana je moguće u 98-100 % slučajeva, a sa 14 tjedana pada na 90 % jer se fetus postavlja vertikalnije i time otežava dobivanje odgovarajuće slike (1).

2.2.2. Slika i mjerenje


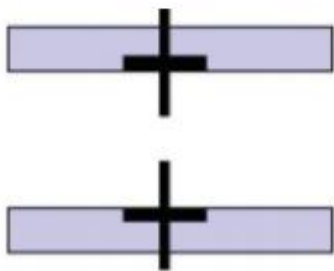
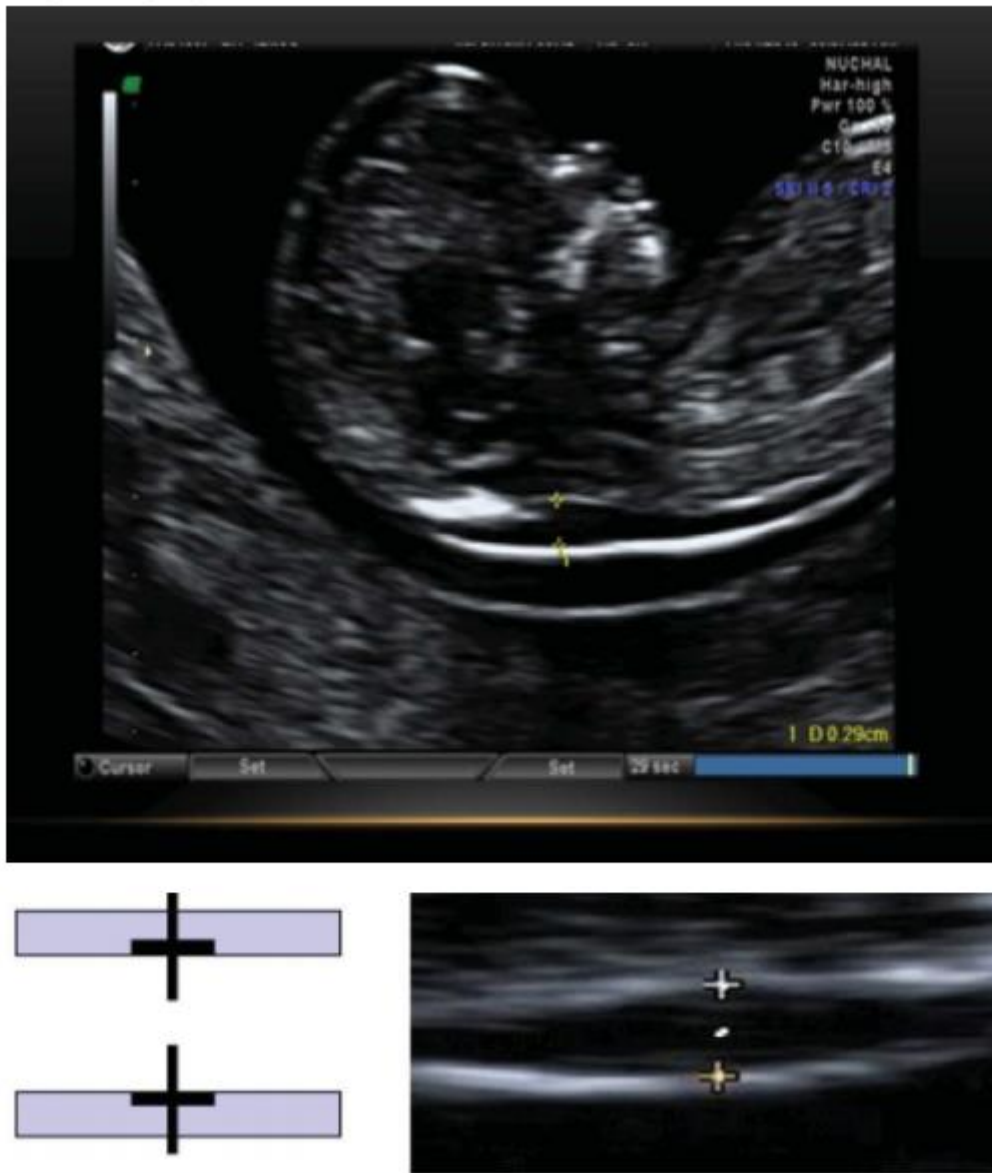
Pri mjerenju fetalne VP mora se koristiti ultrazvučni aparat visoke rezolucije sa kaliperima koji omogućavaju mjerenje na jednu decimalu. Fetalna VP može se uspješno izmjeriti transabdominalnim putem u oko 95 % slučajeva. Kod ostalih, neophodno je pregled obaviti tranvaginalnim pristupom. Mjerenja VP i dužine TT kod transvaginalnog i transabdominalnog pregleda su slični i usporedivi.

Slika na ekranu na kojoj se mjeri VP treba obuhvaćati samo glavu i gornji dio prsnog koša. Uvećanje je maksimalno, tako da malo pomicanje kalipera mijenja mjeru za samo 0,1 mm. Kod uvećanja slike, važno je smanjiti razinu osvjjetljenja čime se izbjegava postavljanje kalipera na nejasni dio linije što uzrokuje smanjenje mjere VP.

Potrebno je dobiti dobar sagitalni presjek fetusa. VP se mjeri kada je fetus u neutralnom položaju. Kada je fetalni vrat u hiperekstenziji, izmjerena veličina se može povećati i za 0,6 mm, a kada je vrat flektiran smanjiti za 0,4 mm.

Mora se razlikovati koža fetusa i amniji jer u ovom razdoblju trudnoće obje strukture izgledaju slično i prikazuju se kao tanke membrane. Ukoliko razlikovanje nije pouzdano treba pričekati spontani pokret fetusa kojim se udaljava od amnijske membrane. Ako tijekom pregleda nema spontanih fetalnih pokreta moguće ih je provocirati na način da se majka nakašlje ili se palpacijom preko trbuha stimulira fetalni pokret.

Mjeri se maksimalna veličina VP između kože i mekog tkiva koje se nalazi iznad vratnog dijela kralježnice. Kaliperi se postavljaju na linije koje definiraju VP- crta križića kalipera se postavlja tako da se jedva vidi na bijeloj graničnoj liniji nakupine iza vrata. Tijekom pregleda, potrebno je napraviti više od jednog mjerenja a u obzir se uzima najveća debljina (1).



Slika 1. Postavljanje kalipera prilikom mjerenja VP

Sliku VP treba dobiti sa sagitalnim pogledom na fetus u neutralnom položaju. Fetus bi trebao biti u vodoravnom položaju na zaslonu i tako da slika uključuje tjeme i najmanje gornji dio srca. Glava treba biti u liniji s tijelom sa VP vidljivom duž cijele duljine vrata. Kaliperi se postavljaju na gornji i donji rub VP – linije kože koje definiraju vratnu tekućinu. Mjeri se najširi dio VP. Preuzeto s

https://www.nsu.govt.nz/system/files/resources/antenatal_screening_for_down_syndrome_and_other_conditions_-_guidelines_for_nt_and_crl_measurements.pdf accessed 17.travnja 2019.

U oko 5-10 % slučajeva oko fetalnog vrata može se naći pupkovina i lažno povećati i lažno imitirati uvećanu VP. U takvim slučajevima veličina VP iznad i ispod vrpce je različita te se preporuča korištenje srednje vrijednosti te dvije mjere (1).

Etnicitet, paritet ili graviditet, pušenje, dijabetes, začeće putem izvantjelesne oplodnje, krvarenje u ranoj trudnoći ili spol fetusa ne mijenjaju veličinu VP (1).

2.3. Patofiziologija uvećane vratne prozirnosti

S obzirom na različita stanja povezana sa uvećanom VP može se zaključiti kako nema jedinstvenog mehanizma potkožnog nakupljanja tekućine u fetalnom vratu. Pretpostavlja se da nakupljanje tekućine u vratu potječe od nenormalnog lokalnog sastava tkiva koje ima tendenciju zadržavanja viška tekućine. Kao drugi razlog navodi se otežana reapsorpcija normalne količine tekućine koja se redovito prenosi iz žila u međuprostore. Uvećanje VP može nastati zbog abnormalnog hidrostatskog tlaka kao posljedice oštećenja arterijske ili venske cirkulacije (3–9). Mogući patološki mehanizmi koji dovode do povećanog nakupljanja tekućine su patološka funkcija srca, venski zastoj u glavi i vratu, izmijenjen sastav izvanstaničnog matriksa, poremećaj limfne drenaže, fetalna anemija ili hipoproteinemija i kongenitalna infekcija.

Anomalije srca i krvnih žila su jako povezane sa uvećanom VP, kako kod fetusa sa normalnim kariotipom tako i kod onih sa kromosomopatijama i upravo je to osnova hipoteze da srčana insuficijencija doprinosi uvećanju VP.

Venski zastoj u glavi i vratu može dovesti do uvećanja VP, a nastaje kao rezultat konstrikcije fetalnog tijela kod ruptуре plodnih ovoja, medijastinalne kompresije kod dijafragmalne hernije ili uskog prsnog koša kod skeletnih displazija. Međutim, kod nekih skeletnih displazija kao što je Osteogenesis imperfecta, postoji i dodatni ili alternativni mehanizam uvećane VP – izmijenjen sastav izvanstaničnog matriksa. Mnoge sastavnice proteina izvanstaničnog matriksa su kodirane na kromosomima 21, 18 ili 13. Imunohistokemijska istraživanja koja su se bavila kožom kromosomski abnormalnih fetusa, pokazala su specifične izmjene izvanstaničnog matriksa koje se mogu pripisati efektu dozaže gena (4). Izmijenjen sastav izvanstaničnog matriksa može biti i mehanizam odgovoran za povećanje fetalne VP u velikom broju genetskih sindroma povezanih sa izmjenom metabolizma kolagena (osteogenesis imperfecta tip II) ili anomalijama receptora rasta fibroblasta (ahondroplazija). Mogući mehanizmi za uvećanu VP su i dilatacija jugularnih limfnih žila zbog usporenog razvoja veze sa venskim sustavom, primarna patološka dilatacija ili proliferacija limfnih puteva koji ometaju normalan protok limfe. Kod fetusa sa Turnerovim sindromom imunohistokemijska istraživanja su pokazala da su limfne žile u koži vrata hipoplastične (9). Kod fetusa sa normalnim kariotipom i uvećanom VP, kod Noonanovog sindroma i kongenitalnog limfedema nađena je nedovoljna limfna drenaža kao rezultat hipoplazije ili aplazije limfnih žila. Kod kongenitalnih neuromuskularnih oboljenja (sindrom fetalne akinezije, miotoničke distrofije i spinalne mišićne atrofije) uvećana VP može biti posljedica poremećene limfne drenaže zbog smanjenih pokreta fetusa.

Do uvećane fetalne VP mogu dovesti i genetski uzrokovane fetalne anemije (alfa talasemija, Diamond-Blackfan anemija, Fanconijeva anemija). Nasuprot tomu, Rh

izoimunizacija nije praćena uvećanom fetalnom VP. Naime, kod Rh izoimunizacije, zbog nezrelosti retikuloendotelnog sustava fetusa, teška fetalna anemija se ne javlja prije 16. tjedna gestacije i samim time neće dovesti do uvećane VP u prvom tromjesečju. Uvećanu VP mogu imati fetusi sa kongenitalnim nefrotskim sindromom zbog hipoproteinemije kao posljedice proteinurije.

Infekcija parvovirusom B19 je jedina infekcija za koju je nađeno da je u vezi sa uvećanom VP. To se objašnjava disfunkcijom miokarda ili fetalnom anemijom zbog supresije hematopoeze.

2.4. Veličina vratne prozirnosti i učestalost kromosomopatija

Nicolaidis i suradnici su u istraživanju iz 1992. prvi ukazali da uvećanje VP izravno korelira sa rizikom za kromosomske greške (10). To je kasnije potvrđeno u mnogim istraživanjima i drugih autora devedesetih godina 20.stoljeća.

U multicentričnoj studiji koja je uključila 17 ispitivanja na ukupno 1690 trudnica sa uvećanom VP , učestalost kromosomopatija je iznosila 29 % (11). Postoje velike razlike u učestalosti koje navode različite studija a kreću se sa rasponom od 11 % do 88 % . Uzrok tome su različita dob ispitivanih trudnica kao i definicija minimalnog uvećanja veličine VP koja se kretala od 2 do 10 mm. Glavni zaključci istraživanja iz devedesetih godina ukazuju da je veličina VP različito uvećana kod različitog tipa kromosomopatije i da se rizik za trisomije može izračunati množenjem početnog rizika temeljenog na starosti majke sa faktorom rizika koji ovisi o razini odstupanja veličine VP od očekivanog normalnog medijana za tu dužinu TT (12,13). Za veću točnost u predviđanju rizika kromosomopatija, rezultati probira mjerenjem

VP se mogu kombinirati s rezultatima simultanih majčinih krvnih testova. Prednost mjerenja VP u odnosu na prethodnu uporabu samo biokemijskih biljega dovela je do smanjenja lažno pozitivnih rezultata (14). Samo mjerenje VP otkriva do 70 % svih slučajeva trisomije 21 s 5 % lažno pozitivnih nalaza. Kombinacija mjerenja VP s biokemijskim testovima daje odgovarajuće vrijednosti otkrivanja trisomije 21 do 80 % uz 5 % lažno pozitivnih nalaza (15,16). Uvećanje VP nalazimo i kod drugih kromosomopatija kao što su trisomija 18, trisomija 13 i druge, čija se detekcija također povećava kombiniranjem s biokemijskim i drugim markerima (slobodni β -hCG, PAPP-A) (17,18). Konačno, pomoću dodatnog ultrazvučnog obilježja, gdje se traga za odsustvom nosne kosti, može se dodatno povećati detekcija za trisomije 21 na više od 95 % (1,19). Analiza dodatnih ultrazvučnih markera kao što su prikaz nosne kosti, frontomaksilarnog kuta i trikuspidalne regurgitacije mogu povećati stopu detekcije trisomije 21 na više od 95 % između 11. i 14. tjedna. Kod 60-70 % fetusa sa trisomijom 21 ne može se prikazati nosna kost za razliku od normalnih fetusa gdje se nosna kost ne može prikazati u manje od 1 % slučajeva (18). U novim studijama je dokazano da se otkrivanje kromosomopatija može poboljšati dodatkom ultrazvučnog pregleda u drugom tromjesečju. Vrijednosti koje su za KPT iznosile 79,6 % i 2,7 % lažno pozitivnih nalaza mogu se povećati i do 89,7 % uz 4,2 % lažno pozitivnih nalaza (20).

2.5. Probir pomoću vratne prozirnosti u svakodnevnoj praksi

Mjerenje VP se u svakodnevnoj praksi koristi kao dio kombiniranog probirnog testa (KPT). KPT se radi između 11.0 i 13. tjedna + 6 dana trudnoće i služi za numeričku procjenu rizika za tri najčešće trisomije; trisomiju 21, 18 i 13. Osim mjerenja veličine

VP, KPT uključuje mjerenje dužine TT i određivanje biokemijskih biljega iz krvi majke. Određuju se vrijednosti hormona tipičnih za trudnoću: slobodnog beta humanog korionskog gonadotropina (β -hCG) i proteina svojstvenog trudnoći A (PAPP-A). Osjetljivost KPT-a je do 95 % uz 5 % lažno pozitivnih nalaza (21). Rezultat KPT-a upućuje na visoki, srednji ili niski rizik za kromosomopatiju. Potvrдна dijagnostička metoda nakon testa jest kariotipizacija biopsijom korionskih resica. Ako nalaz kariograma bude uredan, zbog uvećane VP ne može se isključiti niz strukturnih anomalija i genetskih sindroma. Iz tog je razloga potrebno daljnje intenzivno praćenje takvih fetusa uz adekvatno perinatalno savjetovanje.

Osim KPT u praksi se sve više koristi neinvazivni prenatalni test (NIPT) koji ima bolju osjetljivost i specifičnost od KPT. NIPT je analiza slobodne fetalne DNA (cell free DNA) iz majčine krvi. Temelji se na otkrivanju i kvantifikaciji određenih kromosoma, odnosno gena. Ako je u analiziranom uzorku povećana količina određenog kromosoma u odnosu na ostale, vrlo vjerojatno je riječ o promjeni broja tog kromosoma. Osjetljivost NIPT iznosi 99 % za trisomiju 21, 98 % za trisomiju 18 te 89 % za trisomiju 13, s udjelom lažno pozitivnih rezultata manjim od 0,1 % (22). Prednosti su ovog testa sigurnost za majku i dijete, pouzdanost, mogućnost testiranja već od desetog tjedna i brzina dobivanja rezultata. NIPT može biti alternativa invazivnom zahvatu ako trudnoća nakon KPT bude svrstana u grupu srednjeg ili visokog rizika. Ukoliko je rezultat KPT vrlo visoki rizik ($> 1 : 10$), indiciran je invazivni zahvat. Također, svaki pozitivan ili suspektan nalaz NIPT treba potvrditi ili isključiti izvođenjem BKR ili kasnije amniocentezom. Može se zaključiti kako negativan NIPT ne može sa sigurnošću značiti normalan kariotip, a kod pozitivnog nalaza je potrebna daljnja invazivna dijagnostička obrada (23).

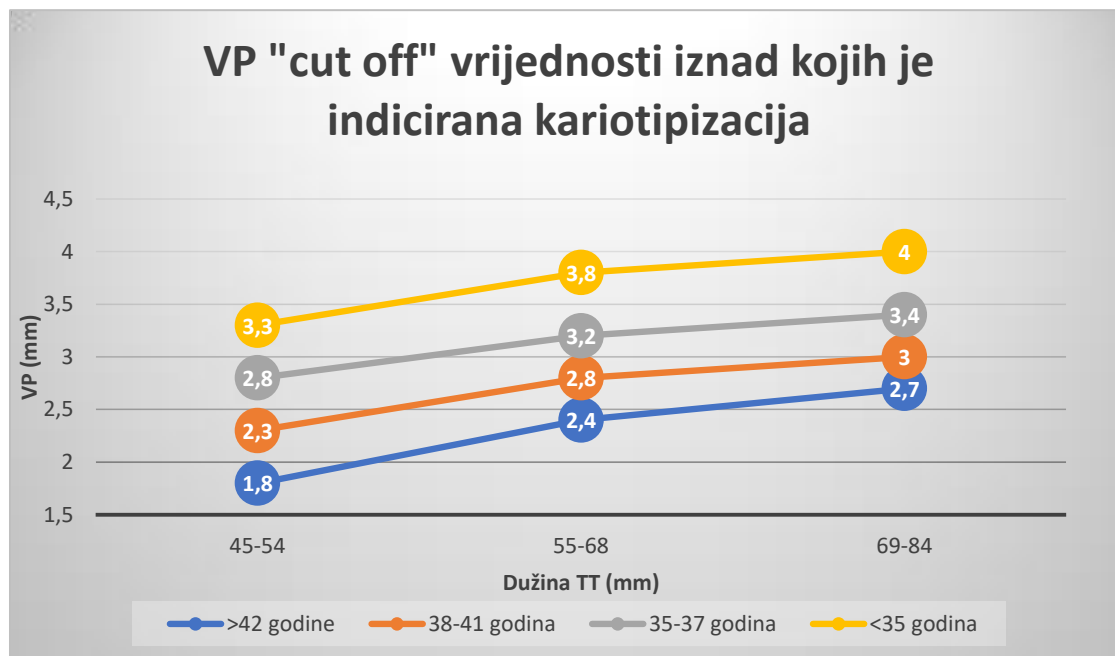
3. KARIOTIPIZACIJA

S obzirom na povezanost uvećane VP i kromosomopatija, trudnicama koje nakon KPT budu svrstane u grupu srednjeg ili visokog rizika nudi se daljnja dijagnostika. Moguće je napraviti neinvazivni prenatalni test (NIPT) ili jedan od invazivnih postupaka; biopsiju korionskih resica, amniocentezu ili kordocentezu. Svrha je ovih metoda kariotipizacija ploda kako bi se potvrdila ili isključila dijagnoza kromosomopatije.

U *Grafičkom prikazu 1* prikazane su veličine VP iznad kojih je indicirana kariotipizacija za određenu dužinu TT i dob majke (24).

Grafički prikaz 1. VP „cut off“ vrijednosti iznad kojih je indicirana kariotipizacija.

Modificirano prema Miron P (24).



3.1. Biopsija korionskih resica

Biopsija korionskih resica (BKR) je invazivna metoda prenatalne dijagnostike koja predstavlja zlatni standard u prvom tromjesečju trudnoće (25). BKR je moguće izvesti transabdominalnim ili, mnogo rjeđe, transcervikalnim pristupom. Potonji se izvodi između 10. i 12. tjedna trudnoće, dok se transabdominalni pristup radi od navršenog 10. do 14. tjedna, a može se izvesti gotovo tijekom cijele trudnoće. Prije zahvata BKR potrebno je dobro locirati korion, potvrditi živi plod te precizirati trajanje gestacije. Oba pristupa BKR se izvode pod kontrolom ultrazvuka. Izravne indikacije za BKR nakon određenog rizika dobivenog kombiniranim probirnim testom nisu usuglašene. Većina centara radi BKR ukoliko je rizik veći od 1 : 50 odnosno 1 : 100. Za rizik u rasponu od 1 : 250 do 1 : 1000 postoje različite opcije a konačna odluka ovisi o analizi dodatnih ultrazvučnih biljega kao što su nosna kost, trikuspidalna regurgitacija, frontomaksilarni kut i pojava povratnog protoka u sonogramu duktus venosusa. Konačna odluka se može donijeti nakon što se učini NIPT. Apsolutne indikacije za kariotipizaciju BKR su VP iznad 99. centila (3,5 mm) ili strukturalna fetalna greška sa visokim rizikom za kromosomopatiju, npr. omfalokela. Trudnicama koje nakon KPT imaju visoki rizik (1 : 50 do 1 : 100) može se ponuditi kariotipizacija biopsijom korionskih resica. Trudnicama sa srednjim rizikom (od 1 : 100 do 1 : 250) može se ponuditi, ovisno o analizi dodatnih ultrazvučnih biljega, kariotipizacija ili određivanje neinvazivnog prenatalnog testa (NIPT). Kontraindicirano je raditi BKR prije 10. tjedna trudnoće jer je dokazano da može uzrokovati abnormalnosti ekstremiteta ploda (26). Biopsijom se dobiju žive stanice koje se odmah mogu analizirati, s toga nema potrebe za kultivacijom. Uzorak se može i kultivirati i na taj način dobiti loze stanica za kasniju analizu. Prednost BKR nad amniocentezom je izvođenje u ranijoj fazi trudnoće te brzo dobivanje rezultata kariotipizacije. Naime,

rezultati nakon BKR mogu biti gotovi u roku 2 do 3 dana, a kulture tkiva kroz 7 dana, što je dvostruko brže od rezultata amniocenteze.

3.2. Amniocenteza

Amniocenteza je invazivna metoda prenatalne dijagnostike koja se izvodi između 15. i 20. tjedna gestacije. Rizik od gubitka ploda nakon amniocenteze i nakon BKR je podjednak te iznosi oko 0,25 do 0,5 %. Druge moguće komplikacije su prsnuće vodenjaka (1 %), oskudnije krvarenje (< 1 %) i korioamnionitis (0,1 %) (16). Kontraindicirano je raditi amniocentezu prije 15. tjedna gestacije jer je višestruko povećan rizik od gubitka ploda i fetalnih malformacija u odnosu na BKR (27). Zahvat se izvodi pod kontrolom ultrazvuka, pri čemu se transabdominalnim putem aspirira 10 do 20 mL amnijske tekućine. Normalna amnijska tekućina je bistra, žućkaste boje i sadrži amnijske stanice koje se mogu kultivirati. Prisutnost krvi u plodovoj vodi upućuje na transplacentarnu punkciju što može ometati analizu te povećati rizik od zahvata. U specifičnim slučajevima biokemijska analiza plodove vode ili kultura stanica se može koristiti za dijagnozu nasljednih metaboličkih bolesti. Glavni nedostatak amniocenteze je relativno dugo vremensko razdoblje za kultivaciju stanica amnijske tekućine. Rezultat biokemijske analize se dobije 7 do 10 dana nakon uzimanja uzorka, a kulture stanica nakon 2 do 3 tjedna.

3.3. Kordocenteza

Kordocenteza je transabdominalna punkcija fetalnih umbilikalnih krvnih žila s ciljem dobivanja fetalne krvi. Zahvat se obavlja pod ultrazvučnim nadzorom. Kordocenteza se tehnički može izvesti tek nakon 18-20 tjedana, a iziskuje dodatno iskustvo i vještinu operatera. Ovaj se zahvat gotovo više i ne rabi u svrhu prenatalne dijagnostike. Naime, dijagnostika fetalnih kromosomopatija je pomaknuta u ranije razdoblje trudnoće a i zahvat je rizičniji od BKR i amniocenteze. Indikaciju za kordocentezu izuzetno može postaviti citogenetičar u slučaju dvojbenih nalaza nakon amniocenteze. Danas se ovaj zahvat uglavnom koristi za liječenje fetalne anemije intrauterinim transfuzijama.

4. UVEĆANA VRATNA PROZIRNOST I NORMALAN KARIOTIP

4.1. Ishod trudnoća s uvećanom vratnom prozirnošću

Povezanost veličine VP i kromosomopatija, fetalne smrti ili velikih fetalnih anomalija sažeta je u *Tablici 2*. Na osnovu ovih podataka moguće je procijeniti šanse za intrauterino preživljenje i porod zdravog djeteta bez velikih deformacija (12).

Tablica 2. Odnos između veličine vratne prozirnosti i kromosomopatija, fetalne smrti i teških fetalnih anomalija. U posljednjem stupcu je procijenjena učestalost rođenja zdravog djeteta bez velikih anomalija. Modificirano prema Nicolaidis (12).

Vratna prozirnost	Kromosomopatije	Normalan	kariotip	Živi i zdravi
		Fetalna smrt	Velike fetalne anomalije	
< 95.centila	0,2 %	1,3 %	1,6 %	97 %
95.-99.centila	3,7 %	1,3 %	2,5 %	93 %
3,5 – 4,4 mm	21,1 %	2,7 %	10,0 %	70 %
4,5 – 5,4 mm	33,3 %	3,4 %	18,5 %	50 %
5,5 – 6,4 mm	50,5 %	10,1 %	24,2 %	30 %
≥ 6,5 mm	64,5 %	19,0 %	46,2 %	15 %

4.1.1. Učestalost fetalne smrti kod uvećane VP

Kod euploidnih fetusa učestalost fetalne smrti eksponencijalno raste porastom veličine VP. U dva istraživanja sa ukupno 4540 kromosomski normalnih fetusa sa uvećanom VP ali bez očitih defekata, učestalost pobačaja ili fetalne smrti je 1,3 % kod onih sa VP između 95. i 99. centila, do otprilike 20 % kod fetusa sa VP 6.5 mm ili više (*Tablica 2*). Druga studija, koja je obuhvatila 6650 trudnoća normalnog kariotipa i uvećane VP, je izvijestila kako je učestalost pobačaja ili fetalne smrti bila 1,3 % kod fetusa sa VP ispod 95.centila, 1,2 % za one sa VP između 95. i 99. centila i 12,3 % za fetuse sa VP iznad 99.centila (28). Većina intrauterinih smrti se dogodi do 20.

tjedna gestacije i uglavnom se radi o napredovanju uvećane VP do teškog hidropsa (12).

4.1.2. Učestalost kromosomopatija kod uvećane VP

Učestalost kromosomopatija eksponencijalno se povećava sa veličinom VP. Iz *Tablice 2* je vidljivo kako učestalost kromosomopatija naglo raste sa veličinom VP iznad 99.centila (sa 3,7 % na 21,1 %).

U najvećoj studiji, koju je koordinirala Fetal Medicine Foundation, 306 adekvatno obučanih operatera je pregledalo 100 311 jednoplodnih trudnoća u 22 centra u Velikoj Britaniji (17). U svim slučajevima izmjerena je dužina TT i VP te su izračunati individualni rizici temeljeni na starosti majke, gestacijskoj dobi i fetalnoj VP. Ishodi trudnoća su dobiveni u 96 127 slučajeva, uključujući i 326 slučajeva sa trisomijom 21 i 325 sa drugim kromosomopatijama (*Tablica 3*). Srednja gestacijska dob u vrijeme probira je bila 12 tjedana, a srednja starost majke 31 godina. Vidljiva je velika razlika u veličini VP kod euploidnih i aneuploidnih fetusa. Naime, od 95 476 kromosomski urednih fetusa njih 4209 (4,4 %) je imalo VP iznad 95.centila dok je taj postotak znatno veći kod fetusa sa kromosomopatijom i iznosio je 72,2 %; od 641 fetusa sa kromosomskom greškom njih 463 je imalo VP iznad 95.centila. U kromosomski abnormalnoj grupi, oko 50 % fetusa je imalo trisomiju 21, 25 % ih je imalo trisomiju 18 ili 13, 10 % je imalo Turnerov sindrom, 5 % je bilo triploidnih, a 10 % preostalih je imalo neki drugi kromosomski defekt (12).

Tablica 3. Multicentrično istraživanje koje je koordinirala FMF. Broj trudnoća s veličinom vratne prozirnosti iznad 95. centila i procijenjeni rizik za trisomiju 21 temeljen na starosti majke, fetalnoj VP i dužini TT, 1 u 300 ili više (17).

Fetalni kariotip	N	VP > 95. centila	Rizik \geq 1 u 300
Normalni	95 476	4 209 (4,4 %)	7 907 (8,3 %)
Trisomija 21	326	234 (71,8 %)	268 (82,2 %)
Trisomija 18	119	89 (74,8 %)	97 (81,5 %)
Trisomija 13	46	33 (71,7 %)	37 (80,4 %)
Turnerov sindrom	54	47 (87,0 %)	48 (88,9 %)
Triploidija	32	19 (59,4 %)	20 (62,5 %)
Ostali*	74	41 (55 %)	51 (69,7 %)
Ukupno	96 127	4 767 (5,0 %)	8 428 (8,8 %)

* Delecije, parcijalne trisomije, nabalansirane translokacije, aneuploidije spolnih kromosoma

4.1.3. Učestalost fetalnih anomalija kod uvećane VP

Velike fetalne anomalije su definirane kao one koje zahtijevaju medikamentno i/ili kirurško liječenje ili stanja povezana sa mentalnim hendikepom. Nekoliko je studija pokazalo da je uvećana fetalna VP u korelaciji sa višim rizikom od velikih fetalnih anomalija. U podacima 28 istraživanja koja su obuhvatila ukupno 6153 euploidna fetusa uvećane VP, velike anomalije su se javile kod 7,3 % fetusa (12). Učestalost velikih fetalnih anomalija kod kromosomski normalnih fetusa raste sa povećanjem VP, od 1,6 % kod onih sa VP ispod 95.centila na 2,5 % sa VP između 95. i 99. centila do čak 45 % za one čija je VP 6,5 mm i više (28–30). Brojne su anomalije opažene

kod fetusa sa uvećanom VP. Učestalost nekih anomalija kao što su anencefalija, holoprozencefalija, gastroshiza, bubrežne anomalije i spina bifida nije veća od učestalosti u općoj populaciji. Međutim, određene anomalije se značajno češće javljaju kod fetusa sa uvećanom VP za razliku od pojavnosti te anomalije u općoj populaciji, te je stoga vjerojatno da postoji prava poveznica između tih anomalija i uvećane VP. U tu skupinu spadaju teške srčane mane, dijafragmalna hernija, omfalokela, „body stalk“ anomalija, skeletne anomalije i određeni genetski sindromi kao što su kongenitalna adrenalna hiperplazija, Noonanov sindrom, Smith-Lemli-Opitz sindrom i spinalna mišićna atrofija.

4.1.3.1. Anomalije koje se češće javljaju uz uvećanu VP

„Body stalk“ anomalija

„Body stalk“ anomalija je letalna anomalija karakterizirana velikim defektom prednjeg trbušnog zida, teškom kifoskoliozom i kratkom pupčanom vrpcom s jednom arterijom. Učestalost ove anomalije je 1 : 14 000 poroda, a 84 % zahvaćenih fetusa ima povećanu vratnu prozirnost (31).

Dijafragmalna hernija

Dijafragmalna hernija je razvojni poremećaj dijafragme kod kojeg dolazi do prolapsa trbušnih organa u prsnu šupljinu. Učestalost dijafragmalne hernije kod kromosomski normalnih fetusa je 1 : 4000 a oko 40 % zahvaćenih fetusa ima uvećanu VP između 10. i 14. tjedna gestacije (32). Većina fetusa (80 %) sa dijafragmalnom hernijom umire u neonatalnoj dobi zbog plućne hipoplazije. Najvjerojatniji mehanizam nastanka plućne hipoplazije kod fetusa sa uvećanom VP je intratorakalna hernijacija trbušnog sadržaja u prvom tromjesečju koja dovodi do produljenog pritiska na pluća (33).

Omfalokela

Omfalokela se javlja kao sporadična abnormalnost kod 1 na 4000 rođene djece. Prenatalna ultrazvučna dijagnostika omfalocele se temelji na prikazu središnjeg defekta prednjeg trbušnog zida, uklještenoj vreći sa visceralnim sadržajem i inserciji pupčane vrpce na vrhu vreće. Uvećana VP je opažena kod 40 % kromosomski normalnih fetusa sa omfalokelom (29).

Uvećani mokraćni mjehur („Sindrom megaciste“)

Dijagnoza fetalne megaciste se postavlja između 11 i 13+6 tjedana gestacije ako je uzdužni promjer mokraćnog mjehura 7 mm i više, a javlja se u oko 1 na 1500 trudnoća (34). Megacista je povezana sa uvećanom VP pa se tako može vidjeti kod 75 % kromosomski abnormalnih fetusa i u oko 30 % euploidnih fetusa uvećane VP (35).

4.1.4. Neurorazvojni ishodi kod uvećane vratne prozirnosti

Sotiriadis i suradnici su objavili sistemski pregled 17 studija koje su pratile postoji li zaostajanje u neurorazvoju kod djece koja su u prvom tromjesečju fetalnog života imala uvećanu VP s normalnom anatomijom i bez identificiranih genetskih sindroma (36). Učestalost zaostajanja je iznosila 1,14 % (28 od 2458 djece) te je zaključeno kako ne postoji razlika u neurorazvoju u usporedbi s općom populacijom (36). Brady i suradnici su objavili kliničko istraživanje u kojem su uspoređivali 89 djece koja su u fetalnom razdoblju imala VP veću od 3,5 mm sa 302 djece sa VP manjom od 3,5 mm prenatalno . Zaostajanje u postizanju određenih razvojnih faza je zabilježeno kod po jednog djeteta u svakoj grupi (37).

4.1.5. Srčani defekti

Srčani defekti su najčešći strukturni defekti povezani sa povećanom vratnom prozirnosti i kod kromosomski normalnih i kod kromosomski abnormalnih fetusa (38). Fetusi sa VP vrijednosti 99. centila i više imaju šest puta veći rizik za kongenitalnu srčanu anomaliju u odnosu na opću populaciju (38). Istraživanja su pokazala da oko 5 % fetusa urednog kariotipa sa uvećanom VP iznad 95.centila ima urođenu srčanu grešku (38,39).

U 6 kliničkih studija s ukupno 3448 fetusa sa uvećanom VP uočena je velika učestalost srčanih defekata (38,6/1000) . Pojavnost tih anomalija je rasla s porastom veličine VP, pa je učestalost srčanih defekata za VP između 2,5 mm i 3,4 mm bila 17/1000 dok je za VP od 3,5 mm i više iznosila 78,4/1000 (*Tablica 4*).

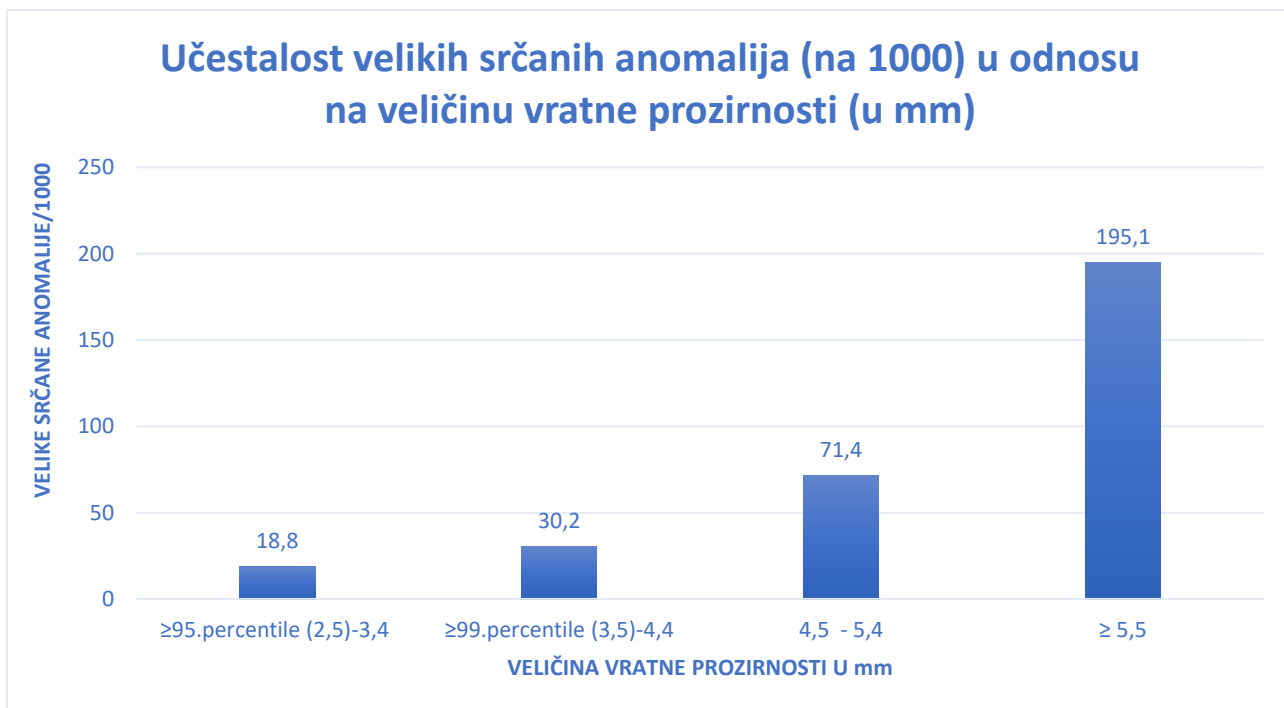
Tablica 4. Multicentrično istraživanje koje je koordinirala FMF. Broj trudnoća s veličinom vratne prozirnosti iznad 95. centila i procijenjeni rizik za trisomiju 21 temeljen na starosti majke, fetalnoj VP i dužini TT, 1 u 300 ili više (17).

ISTRAŽIVANJE	N	VP	SRČANI DEFEKTI
Hyett et al, 1997 (40)	1389	2,5 – 3,4 mm > 3,5 mm	6/1102 (5,4/1000) 9/287 (31,4/1000)
Zosmer et al, 1999 (41), Ghi et al, 2001 (42)	1319	2,5 – 3,4 mm > 3,5 mm	18/722 (24,9/1000) 42/597 (70,4/1000)
Lopes et al, 2003 (43)	210	2,5 – 3,4 mm > 3,5 mm	2/159 (12,6/1000) 11/51 (215,7/1000)
Galindo et al, 2003 (44)	353	2,5 – 3,9 mm > 4,0 mm	7/131 (53,4/1000) 25/222 (112,6/1000)
McAuliffe et al, 2004	177	2,5 – 3,4 mm	5/122 (41,0/1000)

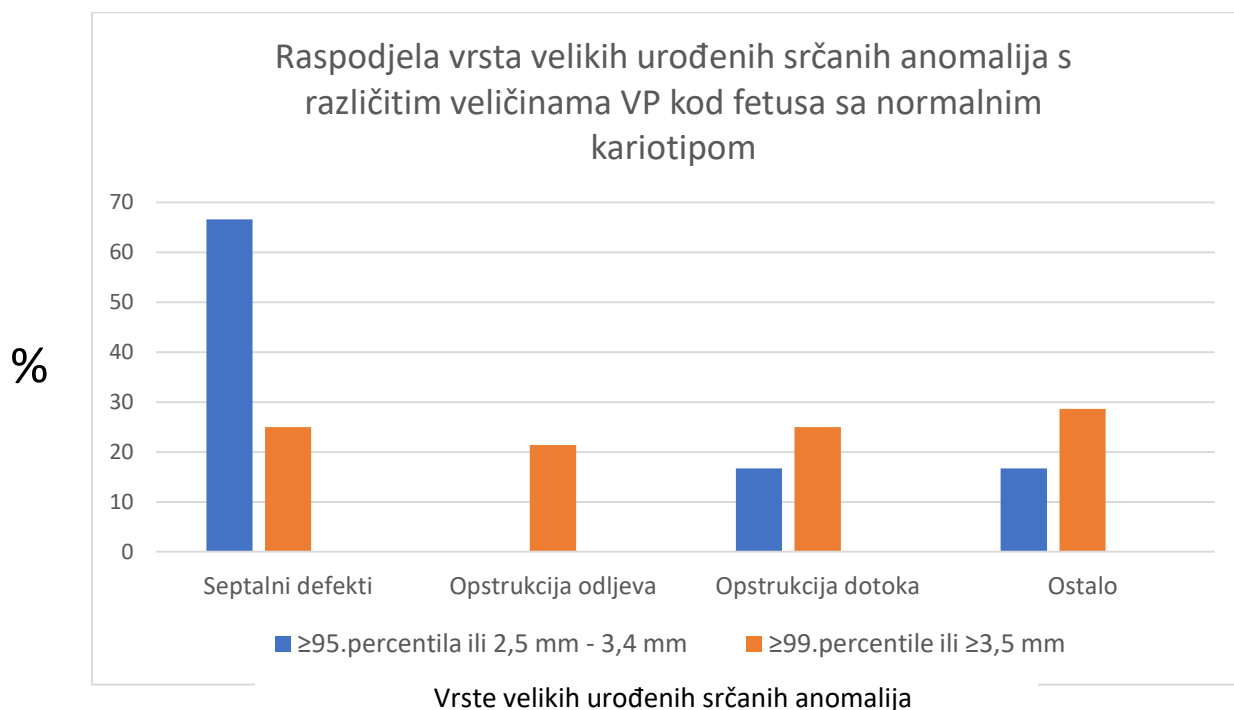
(45)		> 3,5 mm	8/55 (145,5/1000)
UKUPNO	3448	2,5 – 3,4 mm	38/2236 (17,0/1000)
		> 3,5 mm	95/1212 (78,4/1000)

U osam probirnih istraživanja u kojima je pregledano ukupno 67256 fetusa, utvrđeno je kako se učestalost teških srčanih defekata eksponencijalno povećava sa veličinom VP od 1,6/1000 kod onih kod kojih je VP ispod 95.centila na oko 1 % za VP od 2,5-3,4 mm, 3 % za VP od 3,5-4,4 mm, 7 % za VP od 4,5-5,4 mm, 20 % za VP od 5,5-6,4 mm do čak 30 % za VP od 6,5 mm ili više (38).

Clur i suradnici su u rezultatima svog istraživanja, u kojem su u periodu od 9 godina u referentnom centru mjerili VP i pregledavali postoje li srčane anomalije kod fetusa, izvijestili kako je 4,9 % (34 od 693) fetusa sa uvećanom VP i normalnim kariotipom imalo veliku kongenitalnu srčanu anomaliju sa eksponencijalnim porastom učestalosti ovisno o veličini VP (*Grafički prikaz 2*) (38). U *Grafičkom prikazu 3* vidi se raspodjela vrsta srčanih grešaka za različite mjere VP. Konačno, u *Tablici 5* prikazane su točne dijagnoze srčanih grešaka za sva 34 slučaja euploidnih fetusa uvećane VP skupa sa vremenom dijagnoze, veličinom VP i ishodom trudnoće.



Grafički prikaz 2. Modificirano prema Clur (38).



Grafički prikaz 3. Modificirano prema Clur (38).

Tablica 5. Velike urođene srčane greške kod fetusa sa uvećanom VP i normalnim kariotipom. Modificirano prema Clur (38).

No	VP (mm)	KARIOTIP	ISHOD	GESTACIJSKA DOB (u tjednima) prilikom dijagnoze	DIJAGNOZA
1	7,4	Normalan	Operacija	19 + 3	SHLS-nebalansirani AVSD, hipoplazija aorte
2	3,5	Normalan	Operacija	PN	SHLS- mitralna i aortna stenozna
3	4,7	Normalan	PT + PM	15 + 4	SHLS- mitralna i aortna atrezija
4	7,6	Normalan	PT + PM	19 + 1	SHLS- lijevi izomerizam, AVSD, DORV, prekinuta donja šuplja vena, srčani blok
5	2,5	Normalan	IS	22 + 4	SHLS- mitralna stenozna, VSD, hipoplastična lijeva klijetka i DORV
6	5,2	Normalan	Operacija	PN	VSD (perimembranski), ASD, trikuspidna regurgitacija

7	3,9	Normalan	Praćenje ^a	25 + 4	VSD (mišićni)
8	2,8	Normalan	Praćenje ^a	21 + 4	VSD
9	7	Normalan	Praćenje ^a	19 + 4	VSD
10	7	Normalan	Operacija	22	TVA, VSD, PS
11	2,8	Normalan	Operacija	PN	TVA sa IVS
12	8	Normalan	Operacija	21 + 6	TVA sa VSD, crisscross srce
13	6,7	Normalan	PT	22 + 3	Dvostruka neusklađenost, VSD, plućna stenoza
14	5,8	Normalan	Operacija	25 + 4	Dvostruka neusklađenost, VSD, plućna stenoza, Ebsteinova anomalija trikuspidnog zalistka
15	8	Normalan	PT	15 + 0	AVSD
16	6	Normalan	IS	14 + 5	AVSD sa srčanim blokom
17	3,3	Normalan	Praćenje ^a	19 + 4	AVSD- nepotpuni, AV regurgitacija
18	4,3	Normalan	PT	14 + 5	Složeni srčani defekt sa teškim hidropsom
19	7,4	Normalan	IS	12 + 4	Složeni srčani defekt sa teškim hidropsom
20	3,8	Normalan	Kateterska	PN	Otvoren arterijski

			intervencija		duktus
21	2,9	Normalan	Praćenje ^a	16 + 1	Otvoren arterijski duktus, mišićni VSD
22	9	Normalan	PT + PM	20 + 1	Aortna regurgitacija, bikuspidni aortni zalistak
23	3,7	Normalan	Operacija	PN	Koarktacija aorte
24	5,6	Normalan	Operacija	25	Trikuspidna atrezija I B, neprirodan izlaz desne potključne arterije
25	6,8	Normalan	PT + PM	14 + 3	Trikuspidna stenoza, VSD, hipoplastična desna klijetka
26	3,7	Normalan	Operacija	20 + 3	Plućna atrezija sa VSD
27	4,7	Normalan	IS + PM	18 + 4	Plućna atrezija sa VSD, polisplenija i situs inversus abdominalnih organa
28	6,5	Normalan	Operacija, umro	PN	DDK, displastičan plućni zalistak, ASD II, HKM
29	4,5	Normalan	PT + PM	16	TOF
30	5,2	Normalan	Operacija	PN	Supravalvularna plućna stenoza
31	5,2	Normalan	PT + PM	15 + 3	Odsutan ductus

					venosus, trajna desna pupčana vena
32	2,8	Holt-Oram sindrom	Pračenje ^a	PN	ASD II
33	5	Coffin-Siris sindrom	Kateterska intervencija	PN	Veliki ASD, VSD, plućna stenoza
34	8	SMA	PT + PM	13 + 2	SHLS- mitralna i aortna atrezija, hipoplastičan luk aorte

^a očekivana intervencija u budućnosti

Metaanaliza probirnih istraživanja pokazala je da su stope detekcije za granične vrijednosti VP za 95. i 99. centil između 37 % i 31 % (46). Ovi nalazi ukazuju na to da je probir mjerenjem VP skromno učinkovita metoda za otkrivanje urođenih srčanih defekata. Stoga bi uvećana VP trebala predstavljati indikaciju za specijalističku fetalnu ehokardiografiju. Ukupna učestalost velikih srčanih defekata u grupi euploidnih fetusa sa uvećanom VP slična je učestalosti srčanih defekata u trudnoćama sa dijabetesom majke ili sa prethodno rođenim djetetom sa srčanom manom, koje su opće prihvaćene indikacije za fetalnu ehokardiografiju (38). Zbog napretka u rezoluciji ultrazvučnih uređaja, detaljan ultrazvučni pregled srca moguć je u prvom tromjesečju trudnoće. Rani ultrazvučni pregled srca može dovesti do točne dijagnoze ili bar skrenuti pažnju na postojanje problema tako da se poslije u trudnoći napravi kontrolni pregled (1).

4.1.6. Genetski sindromi

Brojni su genetski sindromi koji se dovode u vezu sa uvećanom VP, no samo se određeni, kao što su kongenitalna adrenalna hiperplazija, sindrom fetalne deformacijske akinezije, Noonanov sindrom, Smith-Lemli-Opitz sindrom i spinalna mišićna atrofija, javljaju u znatnoj mjeri češće kod fetusa sa uvećanom VP nego u općoj populaciji, pa je i vjerojatnije da zaista postoji povezanost između ovih anomalija i uvećane VP (29).

4.3. Vratna prozirnost i međublizanački transfuzijski sindrom

Međublizanački transfuzijski sindrom je komplikacija monokorionskih diamnijskih blizanačkih trudnoća koja nastaje kao posljedica neuravnoteženog protoka krvi kroz posteljične vaskularne komunikacije od jednog fetusa, davatelja, prema drugom fetusu, primatelju. Sindrom se dijagnosticira ultrazvučnim nalazom polihidramnija jednog blizanca i oligohidramnija drugog blizanca. Brojna su istraživanja pokazala povezanost uvećane VP kod blizanca primatelja i TTTS-a (engl. Twin-to-twin transfusion syndrome). Sebire i suradnici su pretpostavili kako je mehanizam uvećane VP kao rane manifestacije TTTS-a kod monokorionskih blizanaca srčana disfunkcija zbog hipervolemijske kongestije blizanca primatelja (47). Prilikom redovitog mjerenja VP u prvom tromjesečju trudnoće kod monokorionske blizanačke trudnoće potrebno je posebnu pažnju obratiti na razliku u veličini VP između blizanaca. Naime, istraživanja su pokazala kako je neusklađenost mjera VP jedan od prvih znakova međublizanačkog transfuzijskog sindroma (48–50). Neusklađenost VP između blizanaca veća od 20 % je indikativna za nastanak TTTS-a i raniju prezentaciju simptoma (49). Osjetljivost ovog nalaza je 52,8 %, dok je specifičnost

relativno dobra te iznosi 72,5 % (50). Ako se veličine VP među blizancima razlikuju za više od 20 % treba sumnjati na razvoj TTTS-a, te provjeriti je li VP > 95.centila, postoji li raskorak u mjerama dužine TT i prikazuje li se povratni val u sonogramu ductusa venosusa čime bi se, uz prikaz polihidramnija i oligohidramnija, potvrdila dijagnoza međublizanačkog transfuzijskog sindroma (50).

5. POSTUPAK U TRUDNOĆI S UVEĆANOM VRATNOM PROZIRNOSTI

U *Tablici 3* sažeto je prikazana povezanost između veličine VP i kromosopatija, velikih fetalnih anomalija i fetalne smrti. Na osnovu tih podataka, a ovisno o veličini VP, moguće je procijeniti šanse za intrauterino preživljenje i rođenje zdravog djeteta bez teških anomalija. Ti su podatci korisni u savjetovanju roditelja fetusa sa uvećanom VP kao i za planiranje daljnjih pretraga (38).

5.1. Postupak kod vratne prozirnosti ispod 99.centila

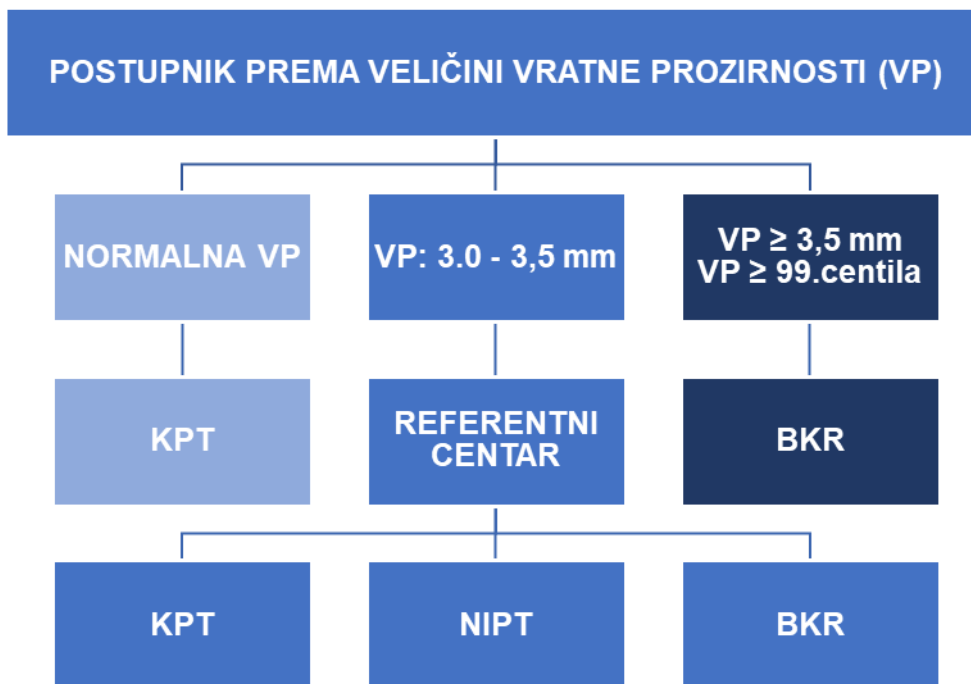
Kod trudnoća sa VP ispod 99.centila (3,5 mm) odluka roditelja o fetalnoj kariotipizaciji će ovisiti o individualnom riziku izvedenom iz kombinacije starosti majke, ultrazvučnih nalaza te slobodnog b-hCG i PAPP-A u serumu majke između 11 i 13+6 tjedna gestacije (30).

Roditeljima treba objasniti da su izgledi za rođenje djeteta bez teških anomalija oko 97 % za VP ispod 95.centila i oko 93 % za VP između 95. i 99.centila. Štoviše, ultrazvučnim pregledom u periodu između 11. i 13.+6 tjedna gestacije moguće je dijagnosticirati ili posumnjati na velike fetalne anomalije. U daljnjem praćenju

trudnoće potrebno je napraviti detaljan ultrazvučni pregled u 20.tjednu gestacije kako bi se provjerio rast te dijagnosticirale ili isključile velike anomalije koje se nisu mogle vidjeti na ranijem ultrazvučnom pregledu. Prilikom tog pregleda potrebno je prije svega provjeriti veličinu VP. Nakon toga detaljno treba pregledati fetalnu anatomiju s posebnim naglaskom na fetalno srce, a ukoliko je moguće, napraviti i specijalističku fetalnu ehokardiografiju (29).

5.2. Postupak kod vratne prozirnosti iznad 99.centila

Fetalna VP iznad 99.centila (3,5 mm) se nalazi u oko 1 % trudnoća. Rizik za teške kromosomske abnormalnosti je visok i povećava se eksponencijalno porastom VP, pa iznosi 20 % za VP od 4 mm, 33 % za VP od 5 mm, 50 % za VP od 6 mm i 65 % za VP od 6,5 mm i više (29). Stoga je kariotipizacija prvi korak u kontroli tih trudnoća. Uzorak dobiven kariotipizacijom se može koristiti i za dijagnosticiranje ili isključenje sindroma za koje postoji DNK dijagnostika a koji su povezani sa uvećanom VP. Ta se dijagnostika provodi kod pacijenata koji u obiteljskoj anamnezi imaju neki od sindroma. Naravno, detaljan ultrazvučni pregled u drugom tromjesečju je obvezan s naglaskom na pregled anomalija opisanih kod uvećane VP.



Postupnik prema veličini vratne prozirnosti

6. VJEROJATNOST NORMALNOG ISHODA TRUDNOĆE

Najvjerojatniji ishod trudnoće sa uvećanom VP, čak i uz mjerenja VP od 5,4 mm, je živorođeno dijete bez abnormalnosti. S mjerama VP od 4,5-5,4 mm, 50-71 % fetusa je imalo pozitivan ishod trudnoće. S mjerama VP ispod 99.centila, izgledi za dobar ishod su oko 93 % (30,51). Uz odsustvo kromosomskih abnormalnosti i ultrazvučni pregled u 20.tjednu gestacije bez patoloških osobitosti, vjerojatnost urednog ishoda trudnoće je istovjetna ishodu kod opće populacije (95-96 %), bez obzira na mjere VP (52).

7. PEDIJATRIJSKI ISHOD

Ograničen broj studija se bavio istraživanjem razvojnih ishoda novorođenčadi koja su u prvom tromjesečju fetalnog života imala mjere VP 3,5 mm ili veće. Prospektivno istraživanje iz 2007. je pokazalo kako je učestalost zaostajanja u rastu kod djece s uvećanom VP 1,2 %, što nije statistički značajno u odnosu na djecu iz kontrolne grupe (53). U istraživanju koje je uključilo 10 danskih bolnica uspoređivan je rast i razvoj dvogodišnje djece koja su tijekom trudnoće imala VP iznad 99.centila, normalan kariotip i uredne ultrazvučne nalaze, sa djecom normalnog kariotipa i urednih ultrazvučnih nalaza čije su mjere VP bile ispod 95.centila. Rezultati su pokazali kako ne postoji razlika u rastu i razvoju između te dvije grupe djece (54).

8. ZAKLJUČAK

VP je najvažniji ultrazvučni biljeg prenatalnog razdoblja. Uvećana VP povezana je sa kromosomskim abnormalnostima ali i anomalijama s urednim kariotipom. Zbog toga se koristi kao važan marker za kromosomopatije, fetalne anomalije, srčane greške i kao jedan od prvih pokazatelja razvoja međublzanačkog transfuzijskog sindroma. Učestalost kromosomopatija, fetalne smrti i fetalnih anomalija eksponencijalno raste povećanjem VP iznad 99.centila (3.5 mm) za gestacijsku dob i dužinu TT. 7,3 % fetusa urednog kariotipa i uvećane VP ima neku od velikih anomalija, a najčešće se radi o „body stalk“ anomaliji, dijafragmalnoj herniji ili omfalokeli. Najčešća patologija kod euploidnih fetusa uvećane VP su srčani defekti. Fetusi sa VP iznad 99. centila imaju šest puta veći rizik za urođenu srčanu grešku u odnosu na opću populaciju. Oko 5 % euploidnih fetusa sa uvećanom VP iznad 95.centila ima urođenu srčanu grešku, a najzastupljeniji su septalni defekti. Iz navedenih razloga specijalistička fetalna ehokardiografija bi trebala biti indicirana kod svakog fetusa sa uvećanom VP. Trudnicama kod kojih se fetalna VP mjeri iznad 99. centila kao i onima koje nakon KPT spadaju u grupu srednjeg i visokog rizika treba ponuditi kariotipizaciju biopsijom korionskih resica. Fetuse sa uvećanom VP treba detaljno ultrazvučno pregledati u drugom tromjesečju, obraćajući pažnju na anomalije koje se češće javljaju u toj populaciji. Ono što prilikom prenatalnog savjetovanja roditelja treba imati na umu jest da je najvjerojatniji ishod trudnoće sa uvećanom VP, čak i uz mjerenja VP od 5,4 mm, živorođeno dijete bez abnormalnosti. S mjerama VP ispod 99.centila, izgledi za dobar ishod su oko 93 %. Uz odsustvo kromosomskih abnormalnosti i ultrazvučni pregled u 20.tjednu gestacije bez patoloških osobitosti, vjerojatnost urednog ishoda trudnoće je istovjetna ishodu kod opće populacije bez obzira na mjere VP. Djeca koja

su u fetalnom razdoblju imala uvećanu VP a urednog su kariotipa i bez strukturnih grešaka, normalno rastu i razvijaju se, bez razlike u odnosu na svoje vršnjake.

9. ZAHVALE

Zahvaljujem svojem mentoru, prof.dr.sc. Berivoju Miškoviću, na savjetima i pomoći tijekom pisanja diplomskog rada.

Hvala mojim roditeljima, ocu Petru i majci Mici na požrtvovnosti i ljubavi iskazanoj tijekom studiranja i cijeloga života. Hvala mojoj braći i sestrama na strpljenju i podršci.

Hvala mojim dragim kolegama i prijateljima zbog kojih će mi studentsko doba ostati u najljepšem sjećanju.

Najveća hvala Bogu na daru života i svim blagoslovima.

10. LITERATURA

1. KH. N. The 11–13 week scan. 2004;1–113.
2. Chung JH, Yang JH, Song MJ, Cho JY, Lee YH, Park SY, et al. The Distribution of Fetal Nuchal Translucency Thickness in Normal Korean Fetuses. *J Korean Med Sci.* 2004;19(1):32–6.
3. Moscoso G. Fetal nuchal translucency: a need to understand the physiological basis. Vol. 5, *Ultrasound in Obstetrics and Gynecology.* 1995. p. 6–8.
4. Von Kaisenberg CS, Krenn V, Ludwig M, Nicolaidis KH, Brand-Saberi B. Morphological classification of nuchal skin in human fetuses with trisomy 21, 18, and 13 at 12-18 weeks and in a trisomy 16 mouse. *Anat Embryol (Berl).* 1998;197(2):105–24.
5. Bohlandt S. Hyaluronan in the nuchal skin of chromosomally abnormal fetuses. *Hum Reprod.* 2000;15(5):1155–8.
6. Haak MC. Increased nuchal translucency is associated with jugular lymphatic distension. *Hum Reprod.* 2002;17(4):1086–92.
7. Haak M, Bekker M. Pathophysiology of Increased Nuchal Translucency. *Prenat Med.* 2013;9(2):169–88.
8. Kaisenberg CSVQN, Christ B, Vallian S, Farzaneh F, Nicolaidis KH. *Obstetrics& gyneco.* 1998;91(3):319–23.
9. Thema Z. Pathophysiologie und Gendosiseffekte bei chromosomal aneuploiden Feten mit erhöhtem. 1999;193–9.
10. Nicolaidis KH, Azar G, Byrne D, Mansur C, Marks K. Fetal nuchal

- translucency: ultrasound screening for chromosomal defects in first trimester of pregnancy. *Bmj*. 2009;304(6831):867–9.
11. Nicolaides KH. Nuchal translucency and other first-trimester sonographic markers of chromosomal abnormalities. *Am J Obstet Gynecol* [Internet]. 2004;191(1):45–67. Available from: <http://www.ncbi.nlm.nih.gov/pubmed/15295343>
 12. Nicolaides KH, Wegrzyn P. Increased nuchal translucency with normal karyotype. *Ginekol Pol*. 2005;76(8):593–601.
 13. Pandya PP, Snijders RJM, Johnson SP, de Lourdes Brizot M, Nicolaids KH. Screening for fetal trisomies by maternal age and fetal nuchal translucency thickness at 10 to 14 weeks of gestation. *BJOG An Int J Obstet Gynaecol*. 1995;102(12):957–62.
 14. Babbur V, Lees CC, Goodburn SF, Morris N, Breeze ACG, Hackett GA. Prospective audit of a one-centre combined nuchal translucency and triple test programme for the detection of trisomy 21. *Prenat Diagn*. 2005;25(6):465–9.
 15. Muller F, Benattar C, Audibert F, Roussel N, Dreux S, Cuckle H. First-trimester screening for Down syndrome in France combining fetal nuchal translucency measurement and biochemical markers. *Prenat Diagn*. 2003;23(10):833–6.
 16. Simpson JL. Invasive procedures for prenatal diagnosis: Any future left? *Best Pract Res Clin Obstet Gynaecol* [Internet]. 2012;26(5):625–38. Available from: <http://dx.doi.org/10.1016/j.bpobgyn.2012.05.007>
 17. Snijders RJ, Noble P, Sebire N, Souka A, Nicolaides KH. UK multicentre project on assessment of risk of trisomy 21 by maternal age and fetal nuchal-

- translucency thickness at 10-14 weeks of gestation. Fetal Medicine Foundation First Trimester Screening Group [see comments]. *Lancet*. 1998;352(9125):343–6.
18. Nicolaides KH. Screening for chromosomal defects. *Ultrasound Obstet Gynecol*. 2003;21(4):313–21.
 19. Wegrzyn P, Faro C, Falcon O, Peralta CFA, Nicolaides KH. Placental volume measured by three-dimensional ultrasound at 11 to 13 + 6 weeks of gestation: Relation to chromosomal defects. *Ultrasound Obstet Gynecol*. 2005;26(1):28–32.
 20. Rozenberg P, Bussi eres L, Chevret S, Bernard JP, Malagrida L, Cuckle H, et al. D epistage de la trisomie 21 par le test combin e du premier trimestre suivi par l' chographie du second trimestre en population g n rale. *Gynecol Obstet Fertil*. 2007;35(4):303–11.
 21. Park SY, Jang IA, Lee MA, Kim YJ, Chun SH, Park MH. Screening for chromosomal abnormalities using combined test in the first trimester of pregnancy. *Obstet Gynecol Sci*. 2016;59(5):357.
 22. Gil MM, Quezada MS, Bregant B, Ferraro M, Nicolaides KH. Implementation of maternal blood cell-free DNA testing in early screening for aneuploidies. *Ultrasound Obstet Gynecol*. 2013;42(1):34–40.
 23. Chiu RWK, Akolekar R, Zheng YWL, Leung TY, Sun H, Chan KCA, et al. Non-invasive prenatal assessment of trisomy 21 by multiplexed maternal plasma DNA sequencing: Large scale validity study. *Bmj*. 2011;342(7790):217.
 24. Miron P, C ot e YP, Lambert J. Nuchal Translucency Thresholds in Prenatal

- Screening for Down Syndrome and Trisomy 18. *J Obstet Gynaecol Canada* [Internet]. 2009;31(3):227–35. Available from: [http://dx.doi.org/10.1016/S1701-2163\(16\)34121-4](http://dx.doi.org/10.1016/S1701-2163(16)34121-4)
25. Blumenfeld YJ, Chueh J. Chorionic villus sampling: Technique and training. *Curr Opin Obstet Gynecol*. 2010;22(2):146–51.
 26. Firth H V., Huson SM, Boyd PA, Chamberlain PF, MacKenzie I, Morriss-Kay GM. Analysis of limb reduction defects in babies exposed to chorionic villus sampling. *Lancet*. 1994;343(8905):1069–71.
 27. Alfirovic Z, Mujezinovic F, Sundberg K. Amniocentesis and chorionic villus sampling for prenatal diagnosis. *Cochrane Database Syst Rev*. 2003;(2).
 28. Michailidis GD, Economides DL. Nuchal translucency measurement and pregnancy outcome in karyotypically normal fetuses. *Ultrasound Obstet Gynecol*. 2001;17(2):102–5.
 29. Souka AP, Snijders RJM, Novakov A, Soares W, Nicolaides KH. Defects and syndromes in chromosomally normal fetuses with increased nuchal translucency thickness at 10-14 weeks of gestation. *Ultrasound Obstet Gynecol*. 1998;11(6):391–400.
 30. Souka AP, Krampfl E, Bakalis S, Heath V, Nicolaides KH. Outcome of pregnancy in chromosomally normal fetuses with increased nuchal translucency in the first trimester. *Ultrasound Obstet Gynecol*. 2001;18(1):9–17.
 31. Daskalakis G, Sebire NJ, Jurkovic D, Snijders RJM, Nicolaides KH. Body stalk anomaly at 10-14 weeks of gestation. Vol. 10, *Ultrasound in Obstetrics and Gynecology*. 1997. p. 416–8.

32. Sebire NJ, Snijders RJM, Davenport M, Greenough A, Nicolaides KH. Fetal nuchal translucency thickness at 10-14 weeks' gestation and congenital diaphragmatic hernia. *Obstet Gynecol.* 1997;90(6):943–6.
33. Bronshtein M, Lewit N, Sujov PO, Makhoul IR, Blazer S. Prenatal diagnosis of congenital diaphragmatic hernia: Timing of visceral herniation and outcome. *Prenat Diagn.* 1995;15(8):695–8.
34. Fetal megacystis at 10-14W (Sebire, UOG, 1996).pdf.
35. Liao AW, Sebire NJ, Geerts L, Cicero S, Nicolaides KH. Megacystis at 10-14 weeks of gestation: Chromosomal defects and outcome according to bladder length. *Ultrasound Obstet Gynecol.* 2003;21(4):338–41.
36. Sotiriadis A, Papatheodorou S, Makrydimas G. Neurodevelopmental outcome of fetuses with increased nuchal translucency and apparently normal prenatal and/or postnatal assessment: A systematic review. *Ultrasound Obstet Gynecol.* 2012;39(1):10–9.
37. Brady AF, Pandya PP, Yuksel B, Greenough A, Patton MA, Nicolaides KH. Outcome of chromosomally normal livebirths with increased fetal nuchal translucency at 10-14 weeks' gestation. *J Med Genet.* 2008;35(3):222–4.
38. Ferguson-smith MA, Bianchi DW. Prenatal Diagnosis : past , present , and future. 2010;(November 2007):601–4.
39. Vogel M, Sharland GK, McElhinney DB, Zidere V, Simpson JM, Miller OI, et al. Prevalence of increased nuchal translucency in fetuses with congenital cardiac disease and a normal karyotype. *Cardiol Young.* 2009;19(5):441–5.
40. J H. Increased NT and cardiac defects.

41. Zosmer N, Souter VL, Chan CSY, Huggon IC, Nicolaides KH. Early diagnosis of major cardiac defects in chromosomally normal fetuses with increased nuchal translucency. *BJOG An Int J Obstet Gynaecol.* 1999;106(8):829–33.
42. Ghi T, Huggon IC, Zosmer N, Nicolaides KH. Incidence of major structural cardiac defects associated with increased nuchal translucency but normal karyotype. *Ultrasound Obstet Gynecol.* 2001;18(6):610–4.
43. Lopes LM, Brizot ML, Lopes MAB, Ayello VD, Schultz R, Zugaib M. Structural and functional cardiac abnormalities identified prior to 16 weeks' gestation in fetuses with increased nuchal translucency. *Ultrasound Obstet Gynecol.* 2003;22(5):470–8.
44. Galindo A, Comas C, Martínez JM, Gutiérrez-Larraya F, Carrera JM, Puerto B, et al. Cardiac defects in chromosomally normal fetuses with increased nuchal translucency at 10–14 weeks of gestation. *J Matern Neonatal Med.* 2009;13(3):163–70.
45. McAuliffe FM, Hornberger LK, Winsor S, Chitayat D, Chong K, Johnson JA. Fetal cardiac defects and increased nuchal translucency thickness: A prospective study. *Am J Obstet Gynecol.* 2004;191(4):1486–90.
46. Makrydimas G, Sotiriadis A, Ioannidis JPA. Screening performance of first-trimester nuchal translucency for major cardiac defects: a meta-analysis. *Am J Obstet Gynecol* [Internet]. 2003;189(5):1330–5. Available from: <http://www.ncbi.nlm.nih.gov/pubmed/14634564>
47. Sebire NJ, Souka A, Skentou H, Geerts L, Nicolaides KH. Early prediction of severe twin-to-twin transfusion syndrome. *Hum Reprod.* 2000;15(9):2008–10.

48. Kagan KO, Gazzoni A, Sepulveda-Gonzalez G, Sotiriadis A, Nicolaides KH. Discordance in nuchal translucency thickness in the prediction of severe twin-to-twin transfusion syndrome. *Ultrasound Obstet Gynecol.* 2007;29(5):527–32.
49. Linskens IH, de Mooij YM, Twisk JW, Kist WJ, Oepkes D, van Vugt JM. Discordance in Nuchal Translucency Measurements in Monochorionic Diamniotic Twins as Predictor of Twin-to-Twin Transfusion Syndrome. *Twin Res Hum Genet.* 2009;12(06):605–10.
50. *Ultrasound in Obstetrics & Gynecology Volume issue 2016* [doi 10.1002/%2Fuog.15989] Stagnati, Valentina; Zanardini, Cristina; Fichera, Anna; Pagani, -- Early prediction of twin-to-twin transfusion syndr.pdf. 2016;
51. Bilardo CM, Müller MA, Pajkrt E, Clur SA, Van Zalen MM, Bijlsma EK. Increased nuchal translucency thickness and normal karyotype: Time for parental reassurance. *Ultrasound Obstet Gynecol.* 2007;30(1):11–8.
52. Alamillo CML, Fiddler M, Pergament E. Increased nuchal translucency in the presence of normal chromosomes: What's next? *Curr Opin Obstet Gynecol.* 2012;24(2):102–8.
53. Senat MV, Bussi eres L, Couderc S, Roume J, Rozenberg P, Bouyer J, et al. Long-term outcome of children born after a first-trimester measurement of nuchal translucency at the 99th percentile or greater with normal karyotype: A prospective study. *Am J Obstet Gynecol* [Internet]. 2007;196(1):53.e1-53.e6. Available from: <http://dx.doi.org/10.1016/j.ajog.2006.08.026>
54. Miltoft CB, Ekelund CK, Hansen BM, Lando A, Petersen OB, Skovbo P, et al. Increased nuchal translucency, normal karyotype and infant development. *Ultrasound Obstet Gynecol.* 2012;39(1):28–33.

11. ŽIVOTOPIS

Zovem se Katarina Mikulić. Rođena sam 16. studenoga 1994. u Zadru. Pohađala sam Osnovnu školu Benkovac nakon koje sam upisala Srednju školu kneza Branimira, smjer opća gimnazija. 2013. godine sam maturirala s odličnim uspjehom kao učenica generacije. Iste godine upisujem Medicinski fakultet Sveučilišta u Zagrebu. Aktivno se služim engleskim jezikom u govoru i pismu.