

# Liječenje teških fetalnih anemija intrauterinim transfuzijama

---

**Rudman, Ninoslav**

**Master's thesis / Diplomski rad**

**2015**

*Degree Grantor / Ustanova koja je dodijelila akademski / stručni stupanj:* **University of Zagreb, School of Medicine / Sveučilište u Zagrebu, Medicinski fakultet**

*Permanent link / Trajna poveznica:* <https://um.nsk.hr/um:nbn:hr:105:343671>

*Rights / Prava:* [In copyright](#) / [Zaštićeno autorskim pravom.](#)

*Download date / Datum preuzimanja:* **2024-07-09**



*Repository / Repozitorij:*

[Dr Med - University of Zagreb School of Medicine Digital Repository](#)



**SVEUČILIŠTE U ZAGREBU  
MEDICINSKI FAKULTET**

**Ninoslav Rudman**

**Liječenje teških fetalnih anemija intrauterinim  
transuzijama**

**DIPLOMSKI RAD**



**Zagreb, 2015.**

**Diplomski rad je izrađen na Klinici za ginekologiju i porodništvo Kliničke bolnice "Sveti Duh" i Medicinskog fakulteta Sveučilišta u Zagrebu pod vodstvom doc. dr. sc. Berivoja Miškovića i predan je na ocjenu u akademskoj godini 2014./2015.**

## POPIS KRATICA

<b>DNA</b> (eng. <i>Deoxyribonucleic acid</i> )	Deoksiribonukleinska kiselina
<b>FA</b> (eng. <i>Fetal anemia</i> )	Fetalna anemija
<b>ICT</b> (eng. <i>Indirect Coombs test</i> )	Indirektni Coombsov test
<b>IPT</b> (eng. <i>Intraperitoneal transfusion</i> )	Intraperitonealna transfuzija
<b>IUT</b> (eng. <i>Intrauterine transfusion</i> )	Intrauterina transfuzija
<b>IVIG</b> (eng. <i>Intravenous immunoglobulins</i> )	Intravenski imunoglobulini
<b>MCA</b> (eng. <i>Middle cerebral artery</i> )	Srednja moždana arterija
<b>MCA-PSV</b> (eng. <i>Middle cerebral artery peak systolic velocity</i> )	Brzina protoka krvi u vrhu sistole u središnjoj moždanoj arteriji
<b>MoM</b> (eng. <i>Multiple of the median</i> )	Višekratnik medijana
<b>OD<sub>450</sub></b> (eng. <i>Optical density at 450 nm</i> )	Optička gustoća pri 450 nm
<b>PCR</b> (eng. <i>Polymerase chain reaction</i> )	Lančana reakcija polimeraze
<b>SD</b> (eng. <i>Standard deviation</i> )	Standardna devijacija

## SADRŽAJ

1. Uvod.....	1
1.1. Fetalna cirkulacija .....	1
1.2. Obilježja crvene krvne loze fetusa .....	2
1.3. Uzroci fetalnih anemija .....	3
2. Dijagnoza Rh imunizacije .....	5
3. Određivanje težine fetalne anemije .....	6
3.1. Određivanje titra protutijela indirektnim Coombsovim testom.....	6
3.2. Doplerska mjerenja.....	7
3.3. Amniocenteza .....	10
3.4. Kordocenteza .....	11
4. Liječenje fetalne anemije intrauterinom transfuzijom .....	11
4.1. Povijest intrauterine transfuzije.....	11
4.2. Tipovi intrauterine transfuzije .....	12
4.2.1. Intraperitonealna transfuzija .....	12
4.2.2. Intravaskularna transfuzija.....	13
4.3. Priprema krvi za intrauterinu transfuziju .....	13
4.4. Tehnika intrauterine transfuzije.....	15
4.4.1. Intrauterina transfuzija kroz žile pupkovine .....	15
4.4.2. Intrauterina transfuzija kroz intraabdominalni odsječak umbilikalne vene .....	19
4.4.3. Intrauterina transfuzija kod fetalnog hidropsa .....	20
4.4.4. Intrauterina transfuzija u blizanačkim trudnoćama.....	21
4.5. Komplikacije intrauterine transfuzije.....	21
4.6. Određivanje volumena krvi za intrauterinu transfuziju .....	23
4.7. Hemodinamske promjene fetusa nakon intrauterine transfuzije .....	24
4.8. Posttransfuzijski monitoring fetusa .....	25

4.9. Određivanje razdoblja između dvije transfuzije .....	25
4.10. Alternativne metode liječenja teške fetalne anemije.....	26
4.10.1. Liječenje intravenskim imunoglobulinima .....	27
4.10.2. Liječenje plazmaferezom .....	27
5. Porodaj i neonatalna skrb .....	28
6. Ishod liječenja teške anemije intrauterinim transfuzijama i dugotrajno praćenje pacijenata .....	28
7. Zaključak.....	30
8. Zahvala .....	31
9. Literatura.....	32
10. Životopis.....	38

## SAŽETAK

### Liječenje teških fetalnih anemija intrauterinim transfuzijama

Ninoslav Rudman

Teška fetalna anemija (FA) je vrlo ozbiljna komplikacija trudnoće koja može dovesti do oštećenja ploda i intrauterine smrti. Preduvjet uspješnog liječenja je pravovremeno prepoznati FA, utvrditi točnu etiologiju i točno procijeniti težinu bolesti. Za procjenu težine FA danas se u pravilu koristi tehnika doplera u boji. Teška FA se jedino može uspješno liječiti metodom intrauterine transfuzije (IUT). IUT omogućuje produljenje trudnoće te porođaj zrelog fetusa, a istovremeno se eliminira intrauterino oštećenje i smrt fetusa. Postoji nekoliko tehnika IUT, od kojih je intravaskularna IUT najefikasnija pa se stoga i najviše rabi. IUT može biti tehnički vrlo delikatan zahvat, a perinatalni gubitak iznosi 1.6-2%. Pristup pupkovini ovisi o poziciji placente, veličini i dinamici fetusa, količini plodove vode i konstitucije majke. Optimalno mjesto za punkciju je placentna insercija pupkovine, a cilj je punktirati umbilikalnu venu. IUT se može najranije učiniti u razdoblju od 18. do 20. tjedna. Vrijeme porođaja se određuje u odnosu na interval od zadnje IUT, a cilj je dosegnuti 35. tjedan. Potrebna je adekvatna priprema i obrada donorske krvi i točno određivanje volumena krvi koju treba transfundirati fetusu. Interval između pojedinih IUT određuje se uglavnom empirijski jer pouzdanost doplerskih mjerenja u procjeni težine FA opada nakon opetovanih IUT. Najteža komplikacija IUT je akutni fetalni distress, prilikom koje je indiciran hitan carski rez, ukoliko je fetus dovoljno zreo. Česte komplikacije IUT su krvarenje te hematoma pupkovine, bradikardija i vazospazam. Ukupno preživljenje fetusa liječenih s IUT iznosi 92-94% za nehidropične, a 74-78% za hidropične fetuse. Na Klinici za ginekologiju i porodništvo Kliničke bolnice "Sveti Duh" u razdoblju od 7 godina liječeno je 39 fetusa zbog teške imunološke FA. Sveukupno je učinjeno je 93 IUT. Svi fetusi su preživjeli, od kojih je 6 bilo hidropičnih.

Ključne riječi: teška fetalna anemija, dijagnoza fetalne anemije, intrauterina transfuzija, komplikacije intrauterine transfuzije, fetalno preživljenje

## SUMMARY

Treatment of severe fetal anemia with intrauterine transfusions

Ninoslav Rudman

Severe fetal anemia (FA) is a serious complication of pregnancy which can lead to fetal damage and intrauterine death. For successful treatment it is essential to accurately diagnose FA, establish its etiology and to assess its severity. Today, severity of FA is mainly assessed by color Doppler. Intrauterine transfusion (IUT) for fetuses with severe FA is the main therapeutic intervention. IUT has several effects: pregnancy prolongation and delivery of mature baby is allowed, and, at the same time, intrauterine damage and fetal death are eliminated. There are several techniques of IUT, among of them intravascular IUT is the most efficient and commonly used. Technically, IUT can be very delicate. Total perinatal loss is 1.6-2%. The access to the umbilical cord depends on a placental position, fetal size and dynamic, amount of amniotic fluid and maternal constitution. Fetal circulation is optimally accessed via the placental insertion of the umbilical cord, and the umbilical vein is targeted. IUT can be used from 18<sup>th</sup> to 20<sup>th</sup> week at the earliest. Timing of delivery is assessed depending on the last IUT interval. The goal is to reach 35 weeks. Adequate preparation of the donor's blood is essential, as well as the accurate determination of blood volume. Since the reliability of Doppler measurements in prediction of severity of FA declines after several IUTs, the interval between two IUTs is commonly assessed empirically. The most severe complication of IUTs is acute fetal distress, which, if fetus is mature, indicates emergency C-section. Common complications are bleeding, cord hematoma, bradycardia and vasospasm. Overall survival rate is 92-94% for non-hydronic, and 74-78% for hydronic fetuses. At the Department of Gynecology and Obstetrics, of General Hospital Sveti Duh, 39 fetuses in 7 years were treated for severe immune FA. Totally, 93 IUTs were performed. All fetuses survived, out of which 6 were hydronic.

Key words: severe fetal anemia, diagnosis of severe fetal anemia, intrauterine transfusion, complications of intrauterine transfusions, fetal survival rate



## **1. Uvod**

Prema etiopatogenezi, fetalne anemije (FA) dijele se na imunološke i neimunološke.

Imunološke FA posljedica su imunološkog odgovora majke do kojeg dolazi uslijed nepodudarnosti majčinih i fetalnih eritrocitnih antigena. Najčešći uzročnik imunološke FA je RhD antigen, dok su imunizacije na ostale eritrocitne antigene znatno rjeđe zastupljene.

Uzroci neimunoloških FA su infekcija virusom Parvo B-19, akutno i subakutno fetomaternalno krvarenje, međublizanački transfuzijski sindrom,  $\alpha$ -talasemija te placentni korioangiom.

Blaga FA ne narušava zdravlje fetusa, za razliku od najtežeg oblika, koji uzrokuje fetalno oštećenje i smrt. Zadatak kliničara je prepoznati FA, utvrditi njezinu etiologiju te pravovremeno i točno procijeniti težinu FA. FA se liječi intrauterinim transfuzijama (IUT). Ovom metodom liječenja se prevenira oštećenje i smrt te omogućuje nastavak trudnoće do gestacijske dobi koja je sigurna za preživljenje fetusa.

### **1.1. Fetalna cirkulacija**

Fetalna cirkulacija je specifičan krvotok i funkcionira na jedinstven način. Razlog tomu leži u činjenici da tijekom fetalnog života pluća ne funkcioniraju, a fetus kisik i hranjive tvari prima od majke preko uteroplacentnog optoka. Placenta je s fetusom povezana putem pupkovine, u kojoj se nalaze dvije umbilikalne arterije i jedna umbilikalna vena. Oksigenirana krv placentu napušta putem umbilikalne vene. Ductus venosus predstavlja nastavak umbilikalne vene, putem kojeg krv ulazi u donju šuplju venu, koja krv dovodi u desno srce. Većina krvi koja dospije u desni atrij se preusmjerava u lijevi atrij putem foramena ovale i tako zaobilazi plućni krvotok. Manji volumen krvi iz desnog atrija prelazi u desni ventrikul, odakle se izbacuje u plućnu arteriju. Budući da je otpor protjecanju krvi

u plućnim arterijama vrlo velik, krv se putem ductusa arteriosusa (Botalli) preusmjerava iz plućne arterije u aortu. Iz unutarnje ilijakalne arterije, koja je ogranak aorte, izlaze dvije umbilikalne arterije, putem kojih deoksigenirana krv dolazi do placente, gdje ugljikov dioksid prelazi u majčinu cirkulaciju, a fetalni hemoglobin ponovno veže kisik.

Protok kroz pupkovinu iznosi oko 35 mL/min u 20. tjednu i raste do 240 mL/min u 40. Tjednu.<sup>1</sup> Krvni tlak u umbilikalnoj arteriji iznosi oko 50 mmHg, i pada na 30 mmHg u kapilarama placentnih resica. Tlak u umbilikalnoj veni iznosi oko 20 mmHg.<sup>2</sup>

## **1.2. Obilježja crvene krvne loze fetusa**

Fetus uvjete izrazito niskog parcijalnog tlaka kisika, pod kojim prima kisik od majke, kompenzira na različite načine. Optimalnu opskrbu tkiva kisikom fetus postiže većom frekvencijom rada srca, povećanim brojem eritrocita po kubičnom milimetru, većim afinitetom vezanja kisika od strane eritrocita putem hemoglobina F, kao i većim volumenom eritrocita.

Vrijednost fetalnog hemoglobina u zdravog fetusa raste linearno tijekom trudnoće, od 100-110 g/L u 17. tjednu pa sve do 140-150 g/L u terminu, uz standardnu devijaciju 12 g/L. U Tablici 1 prikazan je porast vrijednosti hemoglobina tijekom trudnoće, kao i vrijednosti koje su za više od dvije standardne devijacije niže od medijana za danu gestacijsku dob.

Tablica 1. Vrijednosti hemoglobina tijekom trudnoće

Gestacijska dob u tjednima	Medijan hemoglobina [g/L]	Vrijednost hemoglobina < 2 S.D. u odnosu na medijan [g/L]
18	113	93
19	115	95
20	117	97
21	119	99
22	121	101
23	123	103
24	125	105
25	127	107
26	128	108
27	130	110
28	132	112
29	134	114
30	136	116
31	138	118
32	140	120
33	142	122
34	144	124

(prema: *Nicolaides KH i sur.* Fetal haemoglobin measurement in the assessment of red cell isoimmunisation)<sup>3</sup>

Vrijednost fetalnog hemoglobina niže za 4 SD od medijana za danu gestacijsku dob ukazuju na tešku FA, a vrijednosti između 2-4 SD ispod medijana za danu gestacijsku na srednje tešku FA. Ukoliko se u obzir uzima vrijednost hematokrita, vrijednost niža od 30% ukazuje na tešku FA.<sup>3</sup>

### 1.3. Uzroci fetalnih anemija

Daleko najčešći uzrok imunoloških FA jest aloimunizacija majke na antigene eritrocita fetusa. Najčešći uzročnik je Rhesus D (RhD) aloimunizacija, a preostalih 10-15% aloimunizacija uzrokuju Rhc, RhC, Rhe, RhE, Kell i Duffy antigen. Od svih navedenih, jedino antigeni RhD, RhC te iregularni Kell antigen

možu uzrokovati tešku FA koja zahtijeva liječenje in utero.<sup>4</sup> Kao odgovor na prisutnost nepodudarnih fetalnih eritrocitnih antigena, majčin imunološki sustav proizvodi IgM, a kasnije i IgG protutijela, koja mogu proći kroz placentarnu barijeru, adherirati na fetalne eritrocite te dovesti do njihove hemolize.<sup>5</sup> Kao kompenzacijski odgovor, u fetusa se javlja intenzivna ekstramedularna hematopoeza s hepatosplenomegalijom, portalnom hipertenzijom, hipoksijom tkiva, hipoproteinemijom te povećanim brojem nezrelih eritrocita u perifernoj krvi. Do hidropsa dolazi zbog smanjenja onkotskog tlaka plazme izazvanog hipoalbuminemijom. U konačnici dolazi do zatajenja srca, metaboličke acidoze i smrti.<sup>6</sup>

Kell aloimunizacija je znatno rjeđa od RhD aloimunizacije i često je rezultat prethodnih transfuzija krvi. Za Kell aloimunizaciju je karakteristična supresija eritropoeze. Titar protutijela je posve nepouzdan za procjenu težine bolesti, a ishod prethodne trudnoće nije pouzdan prediktor ishoda aktualne trudnoće.<sup>7</sup>

Sama činjenica da se radi o aloimunizaciji ne znači nužno da će fetus oboljeti od teške anemije. Naprotiv, u 50% slučajeva radi se o umjerenoj anemiji, koja ne zahtijeva terapiju. Od teške fetalne anemije oboli 25% fetusa, a kod preostalih 25% se razvija hidrops.<sup>8</sup>

Profilaksa RhD imunizacije unatrag četrdesetak godina smanjila je učestalost hemolitičke bolesti novorođenčeta s 2% na 0.1%. Unatoč tomu, učestalost bolesti i dalje zahvaća veliki broj trudnoća (6:1000 živorođene djece).<sup>9</sup>

Glavni uzročnici neimunološke FA su infekcija Parvovirusom B-19, akutna i subakutno fetomaternalno krvarenje,  $\alpha$ -talasemija, placentni korioangiomi te međublizanački transfuzijski sindrom.

Infekcija Parvovirusom B-19 je najčešći uzročnik neimunoloških FA i sezonskog je karaktera. Anemija nastaje zbog supresije eritropoeze u kasnom stadiju normoblata. Rizik od vertikalne transmisije tijekom trudnoće je 30%, a težina FA i razvoj hidropsa ovisi o gestacijskoj dobi u kojoj je infekcija nastala.<sup>10</sup>

Fetomaternalno krvarenje rijetka je, ali ozbiljna komplikacija trudnoće s visokim perinatalnim mortalitetom (33-50%) u slučajevima akutne masivne hemoragije. Manja krvarenja je teško dijagnosticirati prenatalno. Definitivna dijagnoza često se postavi tek postnatalno Kleihauer-Betkeovim testom ili nekim drugim testom kojim se dokazuju fetalni eritrociti u majčinoj cirkulaciji.

Placentni korioangiom također može uzrokovati FA, a radi se o benignom tumoru placente koji se pojavljuje u 1% trudnoća.<sup>11</sup>

## **2. Dijagnoza Rh imunizacije**

Rh imunizacija znači da RhD negativna trudnica ima pozitivan indirektni Coombsov test (ICT). ICT služi i kao probirni test, a izražava se kao najveći stupanj razrjeđenja s pozitivnom aglutinacijskom reakcijom. Praćenje titra anti-RhD protutijela u kontekstu procjene težine FA pokazalo se korisnim isključivo kod primoinmunizacija. Ukoliko je ICT pozitivan, u dijagnostičkom postupku potrebno je odrediti RhD status oca, a ukoliko je potrebno, odrediti i RhD status fetusa. Ukoliko je otac RhD negativan uz potvrđeno očinstvo, tada je fetus RhD negativan. Ukoliko je otac RhD pozitivni homozigot, fetus je RhD pozitivan. Ukoliko je otac RhD pozitivni heterozigot, postoji 50% šansi da je fetus RhD negativan. U ovom slučaju potrebno je odrediti RhD status fetusa, da bi se isključila ili potvrdila Rh imunizacija.

Fetalni RhD genotip se u Hrvatskoj do unatrag nekoliko godina određivao lančanom reakcijom polimeraze (PCR) iz amniocita plodove vode dobivene amniocentezom.<sup>12</sup> Od nedavno se u Hrvatskoj za određivanje fetalnog RhD statusa koristi se PCR analiza izvanstanične fetalne DNA (cell-free DNA) iz majčine plazme.<sup>13</sup> Izvor fetalne DNA u majčinoj krvi jesu apoptotične stanice citotrofoblasta, a može se detektirati već nakon 5. tjedna.<sup>14</sup> Meta analize pokazale su točnost određivanja genotipa fetusa od 98,7% - 100%, što je uz neinvazivnost razlog zbog kojeg je ovo postala dijagnostička metoda izbora.<sup>15</sup> Do lažno negativnog rezultata može doći ukoliko je uzorkovanje majčine krvi

učinjeno prerano ili zbog neosjetljivih laboratorijskih metoda. Iz tog razloga, uzorak majčine krvi uzima se krajem prvog ili početkom drugog trimestra. Potrebno je prikupiti najmanje 10 - 15 mL krvi kako bi osigurali dovoljnu količinu fetalne DNA za uspješno određivanje fetalnog RhD statusa.<sup>16</sup>

### **3. Određivanje težine fetalne anemije**

Točna i pravovremena procjena težine FA je od presudne važnosti, jer se na taj način prevenira oštećenje i smrt fetusa te omogućuje nastavak trudnoće do gestacijske dobi koja omogućuje sigurno preživljenje fetusa. Dijagnoza fetalnog hidropsa je tipičan primjer kasne dijagnoze FA najtežeg stupnja i ne bi se trebala događati. U procjeni težine FA koristi se ICT i doplerska tehnika, dok se amniocenteza i kordocenteza u tu svrhu više ne koriste u većini centara u svijetu.

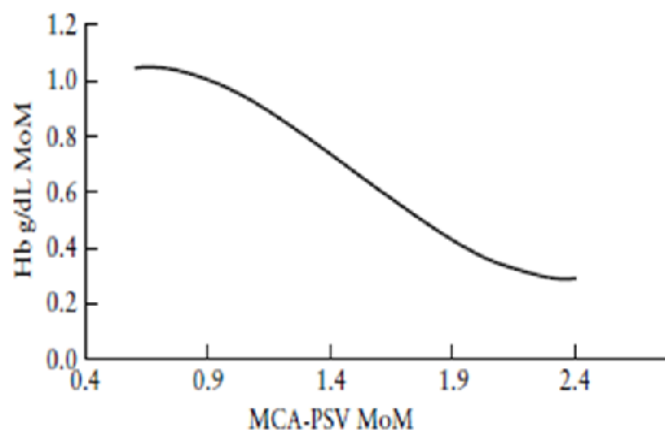
#### **3.1. Određivanje titra protutijela indirektnim Coombsovim testom**

Kritičnim titrom nazivamo onu vrijednost koja je povezana sa značajnim rizikom nastanka teške FA. Iako vrijednost kritičnog titra varira među laboratorijima, opće prihvaćena vrijednost jest ona Američkog udruženja ginekologa i opstetričara, koja za primoimunizaciju iznosi  $\geq 1:32$ .<sup>17</sup> Kod primoimunizacije, preporuka određivanja titra jest jednom mjesečno do 24. tjedna, a nakon toga u dvotjednim intervalima.<sup>18</sup> Pravilo da porast titra ukazuje na pogoršanje FA vrijedi samo za primoimunizaciju. Kod trudnica kod kojih je klinička slika Rh imunizacije bila osobito teška, procjena FA na osnovu titra i dinamike porasta antitijela nije pouzdana. Svakako treba imati na umu i mogućnost porasta titra anti-RhD protutijela čak i iznad kritičnih vrijednosti kod trudnica koje su prethodno imunizirane, a u aktualnoj trudnoći nose RhD negativan fetus. Nadalje, mogući su i rijetki primjeri enormno velikog porasta titra, a da se u pozadini nalazi samo lakši oblik FA. S druge strane, moguća je i obrnuta situacija, sa slučajevima teških oblika FA i graničnim vrijednostima ICT.<sup>19</sup> Iz navedenoga slijedi da kliničar treba voditi računa o takvim mogućnostima, jer

je očigledno da antigeni potencijal RhD antigena, kao ni imunološki odgovor majke nije uniforman i do kraja razjašnjen.

### 3.2. Doplerska mjerenja

Mari i sur. su unatrag dvadesetak godina uveli u kliničku praksu tehniku doplera u određivanju težine FA. U multicentričnoj studiji su dokazali da se težina FA može odrediti mjerenjem brzine protoka krvi u vrhu sistole u središnjoj moždanoj arteriji (MCA-PSV, od eng. middle cerebral artery- peak systolic velocity). Također su dokazali da vrijednost hemoglobina izravno korelira s MCA-PSV, što je vidljivo na dijagramu 1. Iz dijagrama je vidljivo da postoji obrnuta korelacija između vrijednosti hemoglobina i brzine protoka krvi u MCA. Vrijednosti Hb između 0.6 i 0.8 g/dL ukazuju na tešku FA, što odgovara brzinama od oko 1.5 MoM u MCA.



Dijagram 1. *Korelacija vrijednosti Hb i MCA-PSV izražene u MoM*

(prema: *Mari G i sur. Middle cerebral artery peak systolic velocity: technique and variability*)<sup>20</sup>

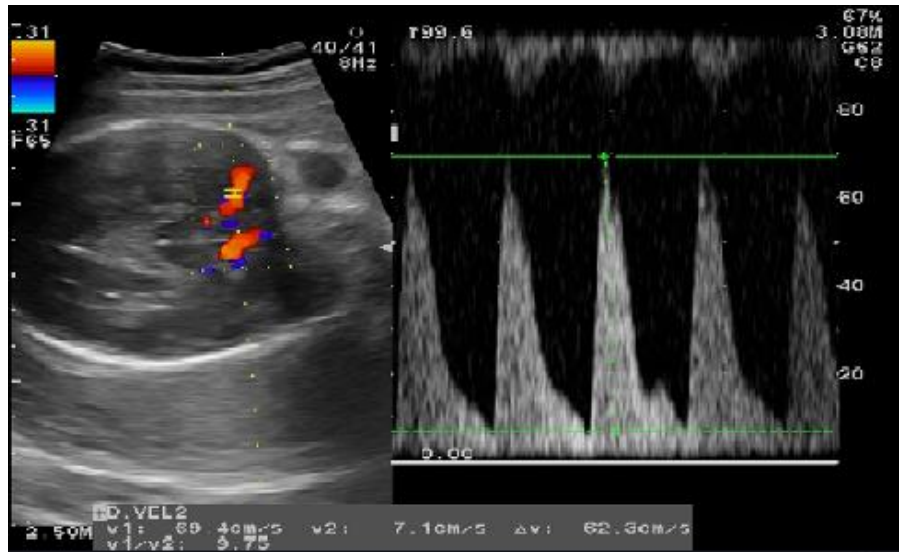Prema njihovim rezultatima, moguće je predvidjeti umjerenu do tešku FA s osjetljivošću od 100%, uz lažno pozitivnu vrijednost od 12%.<sup>21</sup> U ovoj studiji, autori su koristili vrijednost za predikciju teške FA ako je MCA-PSV  $\geq 1.5$  MoM (od eng. multiple of median) za danu gestacijsku dob. U nastavku, potvrdili su da je ova tehnika vjerodostojan pokazatelj umjereno teške i teške FA. Metoda se nije pokazala učinkovitom u određivanju blage anemije, međutim, kako ta anemija niti ne zahtijeva liječenje, taj nedostatak nije od kliničkog značenja. Autori ističu da se ovom metodom može izbjeći i do 80% invazivnih pretraga u dijagnostici FA.<sup>21</sup>

Razlog zbog kojeg je dopler korisna metoda u procjeni anemije temelji se na nekim osnovnim hemodinamskim promjenama do kojih dolazi kod teške FA. U tim slučajevima smanjuje se viskoznost krvi, dolazi do vazocentralizacije, dilatacije moždanih krvnih žila te povećanog udarnog volumena srca, a sve u svrhu optimalne opskrbe moždanog tkiva kisikom. Hemodinamski se to očituje dvojako: povećava se ukupni protok, a isto tako i brzina protoka krvi u vrhu sistole kroz moždane krvne žile.

Sama pouzdanost metode izravno ovisi o teoretskom i praktičnom poznavanju tehnike pregleda.<sup>20</sup> Središnja moždana arterija (MCA) je odabrana jer se lako prikazuje, osjetljiva je na hipoksiju te je moguće postići adekvatan kut između ultrazvučne sonde i smjera krvne struje. S mjerenjima se može započeti već između 16. i 18. tjedna, a najčešće je interval između mjerenja 1 do 2 tjedna. Treba naglasiti kako mjerenja MCA-PSV nakon 35. tjedna nisu pouzdana. Međutim, to je klinički nebitno jer se fetus u toj gestacijskoj dobi porađa, a ne liječi transfuzijama.<sup>22</sup> Glavicu treba prikazati u poprečnom presjeku uz povećanje slike tako da zauzima 50% ekrana. Doplerom se prikaže Willisov krug, a MCA treba prikazati cijelom duljinom. Brzina protoka se mjeri što bliže izlazištu arterije iz unutarnje karotidne arterije, budući da brzina protoka pada prema periferiji žile. Od iznimne je važnosti da fetus za vrijeme mjerenja bude u potpunom mirovanju i apneji, jer u suprotnom MCA-PSV značajno raste.<sup>23</sup> Potrebno je učiniti najmanje

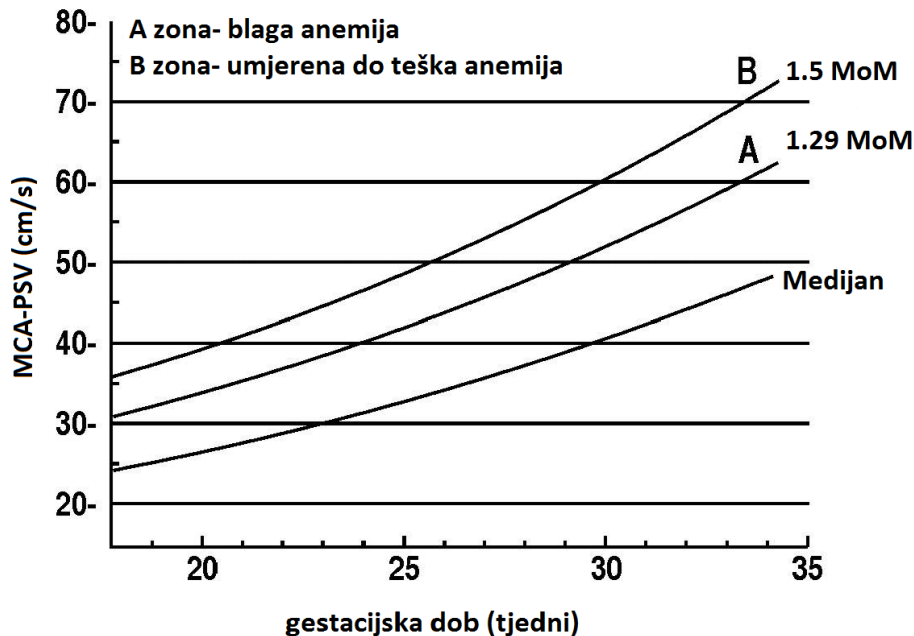


tri mjerenja s 15 do 30 sličnih ciklusa u sonogramu. U obzir se uzima najveća izmjerena vrijednost MCA-PSV, a izražava u cm/s ( slika 1).



Slika 1. Mjerenje brzine protoka krvi u središnjoj moždanoj arteriji doplerskom tehnikom. Prikazana je središnja moždana arterija s pripadajućim sonogramom (arhiva Klinike za ginekologiju i porodništvo KB "Sveti Duh", s dopuštenjem doc. dr. sc. Miškovića)

Vrijednosti MoM za MCA-PSV mogu se izračunati iz dijagrama (dijagram 2). Također, na službenoj stranici [www.perinatology.com](http://www.perinatology.com) dostupan je i kalkulator za izravni izračun izmjerenih brzina MCA-PSV u MoM-ima. Vrijednosti MCA-PSV  $\geq 1.5$  MoM ukazuju na tešku FA, odnosno indiciraju IUT.



Dijagram 2. Vrijednosti MCA-PSV ovisno o gestacijskoj dobi

(prema: *Moise, Jr. i sur. Management of Rhesus Alloimmunization.*)<sup>24</sup>

Mjerenje brzine protoka krvi u MCA pokazalo se učinkovitim i u anemijama drugih etiologija kao što su npr. Kell aloimunizacija ili infekcija virusom Parvo B-19. Danas je određivanje težine FA doplerskom tehnikom općeprihvaćena metoda u vodećim centrima te je na taj način postala „zlatni standard“.<sup>18</sup> Ova tehnika je omogućila da se težina FA procijeni potpuno neinvazivnim načinom.

### 3.3. Amniocenteza

Težina FA se može odrediti na neizravan način, određivanjem koncentracije bilirubina u plodovoj vodi. Naime, zbog hemolize fetalnih eritrocita stvara se bilirubin koji se putem urina i pluća fetusa luči u amnijsku tekućinu.

Koncentracija bilirubina, odnosno delta ekstinkcija bilirubina (delta OD<sub>450</sub>), određuje se spektrofotometrijskom analizom amnijske tekućine dobivene amniocentezom pri valnoj duljini od 450 nm.

Nedostatak amniocenteze je rizik od spontanog pobačaja koji iznosi 1% te pogoršanje FA zbog fetomaternalnog krvarenja kod transplacentarne punkcije (2,3-17%).<sup>25</sup> Uz navedeno, upitna je osjetljivost i specifičnost ove metode u određivanju težine FA.<sup>26, 27</sup>

### **3.4. Kordocenteza**

Kordocenteza omogućuje izravnu i točnu procjenu težine FA određivanjem hemoglobina, hematokrita, bilirubina, broja trombocita i acidobaznog statusa. Ovisno o poziciji ploda i posteljice zahvat može biti težak za izvođenje, a rizik od fetalne smrti iznosi 1-2%.<sup>9</sup> Zbog navedenog kordocenteza se više ne koristi za određivanje težine FA.

## **4. Liječenje fetalne anemije intrauterinom transfuzijom**

Liječenjem FA sa IUT postiže se višestruki efekt: omogućuje se produljenje trudnoće te porođaj zrelog fetusa, a istovremeno se eliminira ekstremni prematuritet te intrauterino oštećenje i smrt fetusa.

### **4.1. Povijest intrauterine transfuzije**

Transfuzija eritrocita izravnim pristupom pupkovini predstavlja jedno od najvećih terapijskih dostignuća u perinatalnoj medicini. Koncept IUT za liječenje teške FA prvi je predložio sir William Liley na temelju spoznaje da afrički liječnici liječe drepanocitozu transfuzijom eritrocita u peritonealnu šupljinu bolesnika. Do korekcije anemije u ovih bolesnika dolazi uslijed migracije eritrocita iz peritonealne šupljine u intravaskularni prostor putem limfatičkog sustava. Prvu

intraperitonealnu transfuziju (IPT) u fetusa Liley je učinio 1963. god. uz pomoć radioloških i fluoroskopskih metoda.<sup>25</sup> Položaj fetusa određivao se raznim metodama, poput radiološkog određivanja pozicije fetalnih crijeva, postavljanjem metalnih predmeta na abdomen majke, kao i insercijom igala u svrhu imobilizacije fetusa. Veliki napredak se dogodio 1975. god. kada se učinila prva IPT pod kontrolom ultrazvuka.<sup>28</sup> Rodeck je 1981. god. fetoskopski izveo prvu intravaskularnu IUT insercijom igle direktno u fetalnu krvnu žilu u području placente.<sup>29</sup> Daffos je 1983. je prvi puta učinio kordocentezu pod kontrolom ultrazvuka i od tada se ova metoda isključivo koristi za intravaskularnu IUT.<sup>30</sup>

## **4.2. Tipovi intrauterine transfuzije**

Postoje dva tipa intrauterine transfuzije: intrauterina intraperitonealna transfuzija (IPT) i intrauterina intravaskularna transfuzija. U kliničkom žargonu, naziv intrauterina transfuzija (IUT) podrazumijeva isključivo intravaskularnu transfuziju.

### **4.2.1. Intraperitonealna transfuzija**

Intraperitonealna transfuzija (IPT) podrazumijeva davanje koncentriranih eritrocita u peritonealnu šupljinu fetusa, koji se zatim absorbiraju u krvotok preko dijafragmalnog limfatičkog sustava. U slučajevima fetalnog hidropsa absorpcija eritrocita je izrazito otežana i usporena zbog funkcionalne blokade limfatičkog sustava.

Iskustva s IPT su oskudna, jer je indikacija za IPT iznimno rijetka. Fox i sur. su koristili tehniku IPT u liječenju 6 trudnica s teškom FA. Autori su između 15. i 18. tjedna fetusima davali 5 mL krvi u peritonealnu šupljinu, a nakon 18. tjedna 10 mL krvi. Perinatalna smrtnost navedene skupine trudnica u prethodnim trudnoćama prije 20. tjedna iznosila je visokih 66%, a liječenjem s IPT u sljedećim trudnoćama dosegnuto je perinatalno preživljenje od čak 86%.<sup>31</sup> IPT se

rabi samo u najtežim slučajevima FA, kada je tehnički nemoguće učiniti kordocentezu, a potrebno je započeti s liječenjem prije 18., odnosno 20. tjedna. IPT se iznimno rijetko može koristiti u slučajevima kada je zbog položaja fetusa i posteljice te konstitucije majke nemoguće učiniti intravaskularnu IUT.

#### **4.2.2. Intravaskularna transfuzija**

Kao što je rečeno, za intrauterinu intravaskularnu transfuziju rabi se skraćeni naziv intrauterina transfuzija (IUT). Ona je u odnosu na IPT kudikamo efikasnija metoda liječenja jer se krv daje izravno u krvožilni sustav fetusa.

Optimalno mjesto punkcije je tik uz placentnu inserciju pupkovine, a cilj je punktirati umbilikalnu venu. Ukoliko nije moguće pristupiti uz placentnu inserciju, kao alternativa se koristi slobodna pupkovina (eng. free loop) i intrabdominalni odsječak pupčane vene. Neki autori su iznosili iskustva s kardijalnom punkcijom, što je više-manje odbačeno zbog visokog rizika od nastanka hematoperikarda, asistolije i fetalne smrti (8%).<sup>32</sup>

IUT se koristi za liječenje teških FA najranije od 18. tjedna, a najčešće od 20. do 35. tjedna. Prije 20. tjedna, a pogotovo 18. tjedna zahvat je tehnički teško izvesti zbog malog kalibra i gracilnosti krvnih žila te zbog otežane vizualizacije.<sup>33</sup> Nadalje, rizik za fetalnu smrt je time veći ukoliko je gestacijska dob niža, a navodi se da je taj rizik 10 puta veći ukoliko se IUT radi prije 22. tjedna. Nakon 35. tjedna najbolja opcija liječenja je porođaj.<sup>22</sup>

#### **4.3. Priprema krvi za intrauterinu transfuziju**

Krv koja se koristi za IUT se testira kao i bilo koja krv za druge transfuzije. Međutim, s obzirom na specifičnosti FA, krv za IUT mora biti dodatno obrađena. Preporuka jest da između doniranja krvi i same transfuzije ne bi trebalo proći više od 72 sata, kako bi razina 2,3-bisfosfoglicerata bila što veća, čime se povećava mogućnost prijenosa kisika u fetalna tkiva. Krv koja se koristi mora biti krvne

grupe „0“ i RhD negativnog donora. Krv donora se testira na prisutnost protutijela na citomegalovirus i ukoliko je nalaz pozitivan, takva krv se ne koristi. Nadalje, radi se tzv. leukodeplecija, kako bi se minimalizirao rizik za prijenos infekcije citomegalovirusom, budući da navedeni virus obično ostaje inaktivan u leukocitima. Krv donora se zrači gama zračenjem jačine 25 Gy radi prevencije reakcije presatka protiv domaćina (eng. *graft versus host reaction*). U konačnici, krv donora se ispire i značajno koncentrira do hematokrita između 75 - 85%. Na ovaj način se minimalizira volumno opterećenje fetalnog krvotoka.<sup>34</sup>

Neki autori upozoravaju da je 25% trudnica razvilo dodatna protutijela na transfundirane eritrocite, budući da se na njima nalaze antigeni koji su majci strani. Dodatno osiguravanje podudarnosti i u C, c, E, e antigenima ne smanjuje navedeni rizik, jer i dalje postoje razlike u drugim manjim antigenima.<sup>35</sup> Zbog navedenog, neki autori predlažu da bi radi eliminacije rizika od dodatnih aloimunizacija donor eritrocita trebala biti sama majka. Uvjet za donorstvo je vrijednost majčinog hemoglobina iznad 125 g/L. Donaciju majke dobro podnose, pogotovo ako uzimaju preparate željeza i folne kiseline. Ne smije se zanemariti i psihološka dobrobit majčine donacije i osjećaja pomaganja vlastitom nerođenom djetetu. Majčina krv također mora proći gore navedenu obradu. Potencijalna prednost ove metode jest u tome što bi se zbog duljeg poluvijeka majčinih eritrocita značajno smanjio broj IUT. U prilog tomu govori studija u kojoj je uspoređen broj IUT s majčinim eritrocitima u odnosu na drugog donora. Dokazan je statistički značajan sporiji pad hematokrita u fetusa, ali tek nakon 33. Tjedna.<sup>36</sup> Autori su pretpostavili su da je to rezultat veće količine retikulocita u majčinoj krvi nakon opetovanih donacija u odnosu na drugog donora, a samim time je i poluvijek života transfundiranih eritrocita dulji.

## 4.4. Tehnika intrauterine transfuzije

### 4.4.1. Intrauterina transfuzija kroz žile pupkovine

Kod fetusa koji su zbog ekstremnog prematuriteta nesposobni za preživljenje izvan uterusa, IUT se najčešće radi u prostoru za ultrazvuk. Kod fetusa sposobnih za preživljenje, mnogi centri preporučuju raditi IUT u blizini operacijske sale, kako bi se, u slučaju komplikacija, mogao učiniti hitan carski rez. Preporučljivo je da pacijentice budu natašte 6 do 8 sati prije zahvata.<sup>34</sup>

Postupak započinje pripremom abdomena kao za operacijski zahvat, što uključuje pranje kože dezinfekcijskim sredstvom. Prema sklonosti operatera, mjesto punkcije se može infiltrirati lokalnim anestetikom. Neki centri su uveli rutinsko davanje profilakse antibioticima djelotvornim protiv kožne flore, međutim, nije dokazana korisnost takvog pristupa.<sup>34</sup> Anksioznim trudnicama može se prema potrebi dati benzodiazepin (npr. midazolamom 1-2 mg) ili fentanil (25-50 µg iv.) sat vremena prije procedure. Također, prema potrebi, može se majci parenteralno dati antiemetik.<sup>34</sup>

Kliničar prema procjeni odabire ultrazvučnu sondu. Najčešće se rabe sonde od 3.5-5 MHz-a, jer omogućuju optimalnu vizualizaciju pupkovine. Zahvat se može raditi na dva načina: tehnikom slobodne ruke (*“free-hand technique”*) ili tehnikom navođene igle uz vodič na sondi (*“needle-guide technique”*). Potonja se može izvesti na dva načina. U prvom su igla i sonda u rukama jednog operatera koji sam izvodi zahvat. U drugom slučaju jedan operater pridržava sondu, a drugi navodi iglu. Zagovornici tehnike navođene igle kao glavne prednosti navode kraće trajanje postupka te manje izraženo fetomaternalno krvarenje, no te tvrdnje nikad nisu potvrđene.<sup>37</sup> Prema našem iskustvu, tehnika navođene igle pokazala se lošijom opcijom, budući da je nemoguća adekvatna lateralizacija igle u bilo kojem smjeru, što je često potrebno kod pristupa pupkovini te biranju krvne žile koju će se punktirati. Nadalje, tehnika s dva operatera onemogućuje jedan od temeljnih tehničkih postulata ovog zahvata, a to

je optimalna koordinacija ruku koje namještaju sondu i navode iglu. Iz navedenih razloga najčešće se koristi tehnika slobodnih ruku s jednim operaterom.

Ultrazvučna sonda prekrivena sterilnom folijom postavlja se na dezinficiran trbuh trudnice blizu predviđenog mjesta za ulazak igle. Kut sonde jednom se rukom fiksira tako da vidno polje pokriva planiranu putanju igle od njenog prolaska kroz tegmentum majke i uterus sve do krvnih žila pupkovine. Veličina i promjer igle ovisi o gestacijskoj dobi i konstituciji pacijentice te smještaju insercije pupkovine. Iznimno je važno da se igla, a osobito njen vršak, konstantno prikazuje za vrijeme prolaska od mjesta ulaska u tegmentum do mjesta punkcije krvne žile.

Postoji nekoliko potencijalnih mjesta punkcije pupkovine, a odabir ovisi prvenstveno o smještaju placentе i fetusa. Placentarna insercija je optimalno mjesto za punkciju jer je na tom mjestu pupkovina najmanje mobilna. Ukoliko je placentna insercija smješšana straga, predležeci fetus može potpuno onemogućiti pristup inserciji. U takvim situacijama može se pokušati punktirati slobodnu pupkovinu (tzv. *“free loop”*). Takav pristup je rizičan, budući da se pupkovina često luksira s igle uslijed pokreta fetusa. Uvijek treba ciljati umbilikalnu venu jer ona omogućuje bržu i sigurniju transfuziju. Vena ima širi lumen i, za razliku od arterije, ne sadrži mišićni sloj. Krvne žile se identificiraju ultrazvukom, a u nejasnim situacijama koristi se i dopler u boji. Radi provjere pozicije vrha igle neki autori preporučuju korištenje 0.2 mL fiziološke otopine. Ukoliko se kod ubrizgavanja fiziološke otopine pojavi karakteristična turbulencija to je siguran dokaz da je vrh igle u krvnoj žili i da nema ekstravazacije. U našem centru se ova metoda ne koristi jer produljuje zahvat, a pozicija vrha igle se kontrolira izravno. Ako se aspirira krv, to je pouzdan znak da je vrh igle unutar krvne žile. Ako se aspirira plodova voda ili se javlja otpor kod pokušaja aspiracije, vrh igle se nalazi u plodovoj vodi, odnosno Whartonovoj sluzi.

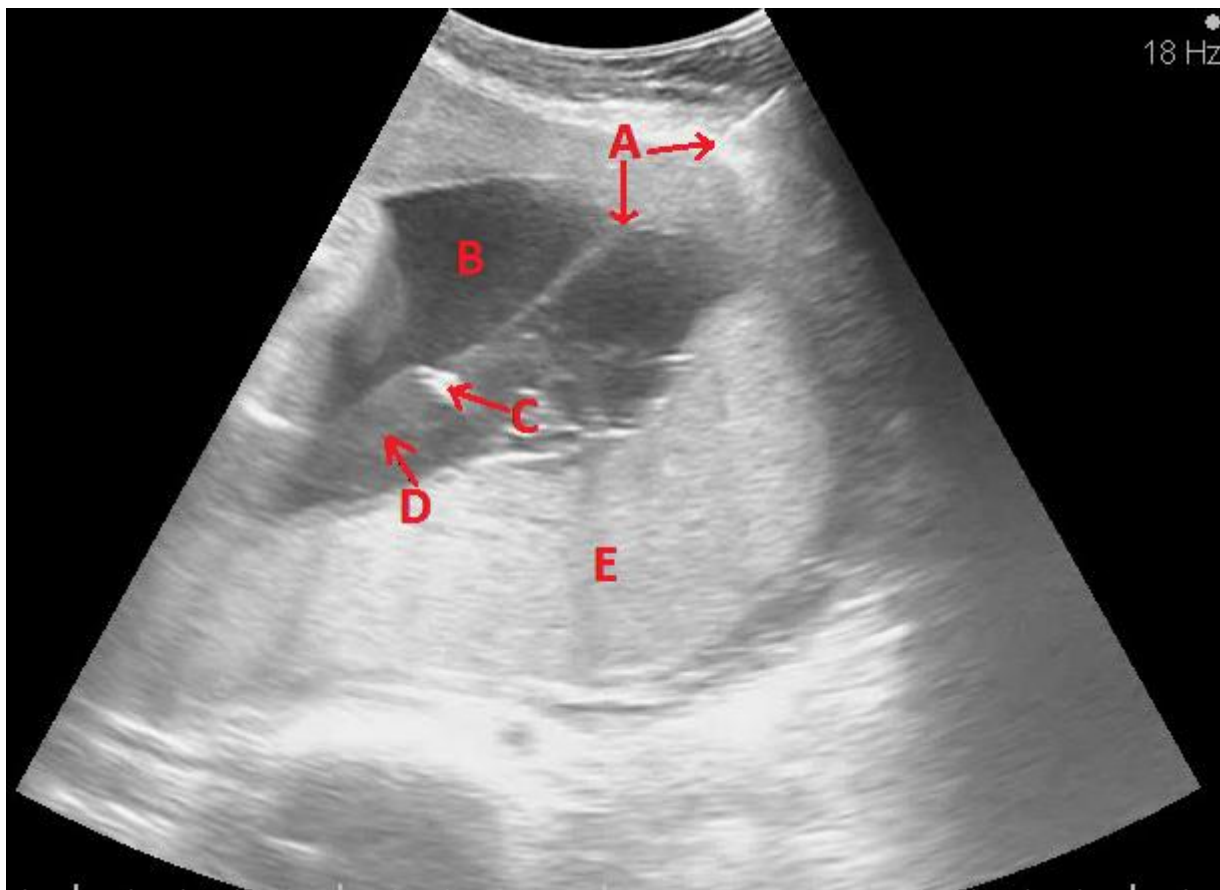
Na iglu se priključi heparinizirana štrcaljka volumena 1 mL i polako se aspirira fetalna krv za analizu. Ako su pokreti fetusa jaki, trzajni i česti ili se punktira slobodna pupkovina, prema procjeni operatera, može se učiniti



tranzitorna paraliza fetusa injiciranjem kratkodjelujućeg miorelaksansa. Obično se za to koristi vekuronij (0.1 mg) ili atrakurij (0.4mg) na kg tjelesne mase fetusa procijenjene ultrazvukom.<sup>38</sup> Navedeni miorelaksansi osiguravaju paralizu fetusa kroz 1-2 sata i imaju najmanji utjecaj na kardiovaskularni sustav fetusa. Ukoliko je tijekom IUT indicirano hitno dovršenje trudnoće carskim rezom, miorelaksansi mogu bitno otežati i produljiti reanimacijske postupke na novorođenčetu.

U automatskom hemocitometru se obrađuje dobiveni uzorak i potvrđuje se da je riječ o fetalnoj krvi. Naime, fetalni eritrociti imaju veći MCV (obično > 100 fL) u usporedbi s majčinima. Osim podatka o fetalnom podrijetlu krvi, hemocitometar dodatno određuje vrijednost hemoglobina i hematokrita. Ako tijekom zahvata prolazi bez poteškoća sa strane fetusa, kao i poteškoća u tehničkom smislu, optimalno je provesti tri mjerenja. Iz prvog uzorka krvi određuje se početna vrijednost hemoglobina i hematokrita, na temelju koje se izračunava potrebna ukupna količina krvi koju planiramo transfundirati. U sredini zahvata može se učiniti nova kontrola, a po završetku IUT obavezna je završna kontrola hemoglobina i hematokrita, kako bi se procijenio stvarni učinak transfuzije. Za svako mjerenje nužno je osigurati uzorak čiste fetalne krvi. Ukoliko je krv pomiješana s plodovom vodom, nalazi neće biti točni.

Vrećica s krvi ili šprice napunjene s krvi povežu se s iglom te se oprezno započne s transfuzijom. Bitno je da se tijekom transfundiranja krvi ne luksira vrh igle iz lumena krvne žile. Dokaz korektne pozicije igle je karakteristična turbulencija krvi u veni neposredno uz vršak igle i u daljem tijeku unutar lumena krvne žile (slika 2). Sve donedavno se radila polagana transfuzija zbog bojazni od razvoja teške bradikardije fetusa. Međutim, iskustva su pokazala da se može bez opasnosti transfundirati brzinom od 10 mL/min, a u nekim slučajevima i mnogo brže (tzv. „top“ transfuzija).<sup>39</sup>



Slika 2. Intrauterina transfuzija. Prikazuje se igla koja prolazi kroz tegmentum i prednju stijenku uterusa (A), plodovu vodu (B), sve do insercije pupkovine (C) uz stražnju posteljicu (E). Distalno od vrha igle je turbulencija (D) koju uzrokuje transfundirana krv unutar lumena krvne žile.(arhiva Klinike za ginekologiju i porodništvo KB "Sveti Duh", s dopuštenjem doc. dr. sc. Miškovića)

Tijekom transfuzije treba kontrolirati srčanu akciju fetusa. U slučaju da se turbulencija ne uočava ili se pojavi otpor u šprici ili se pak javi duža bradikardija, IUT se mora zaustaviti. Prema potrebi, ispravlja se pozicija igle, a sama bradikardija često nestaje usporenjem ili prekidom transfuzije. Rizik za bradikardiju je veći ukoliko se punktira umbilikalna arterija, kao i ako se radi o mlađem fetusu. Neki autori predlažu izvaditi iglu kod trajanja bradikardije dulje od 30 sekundi.<sup>34</sup> Također predlažu da bradikardija u trajanju dulje od 3 minute indicira hitan carski rez, ako je fetus prema gestacijskoj dobi sposoban za preživljavanje. Neki autori također predlažu davanje kisika majci, ali korisnost

ovog postupka nije dokazana. Odluku za hitan carski rez nije lako donijeti i unatoč navedenim preporukama uveliko ovisi o iskustvu i subjektivnoj procjeni operatera. Ekstravazacija iz mjesta punkcije može trajati od nekoliko sekundi do nekoliko desetaka sekundi. Duljina trajanja i jačina ekstravazacije je višestruko izraženija ako se punktira umbilikalna arterija. Sama Whartonova sluz ima hemostatski učinak te uveliko pomaže u zaustavljanju krvarenja.

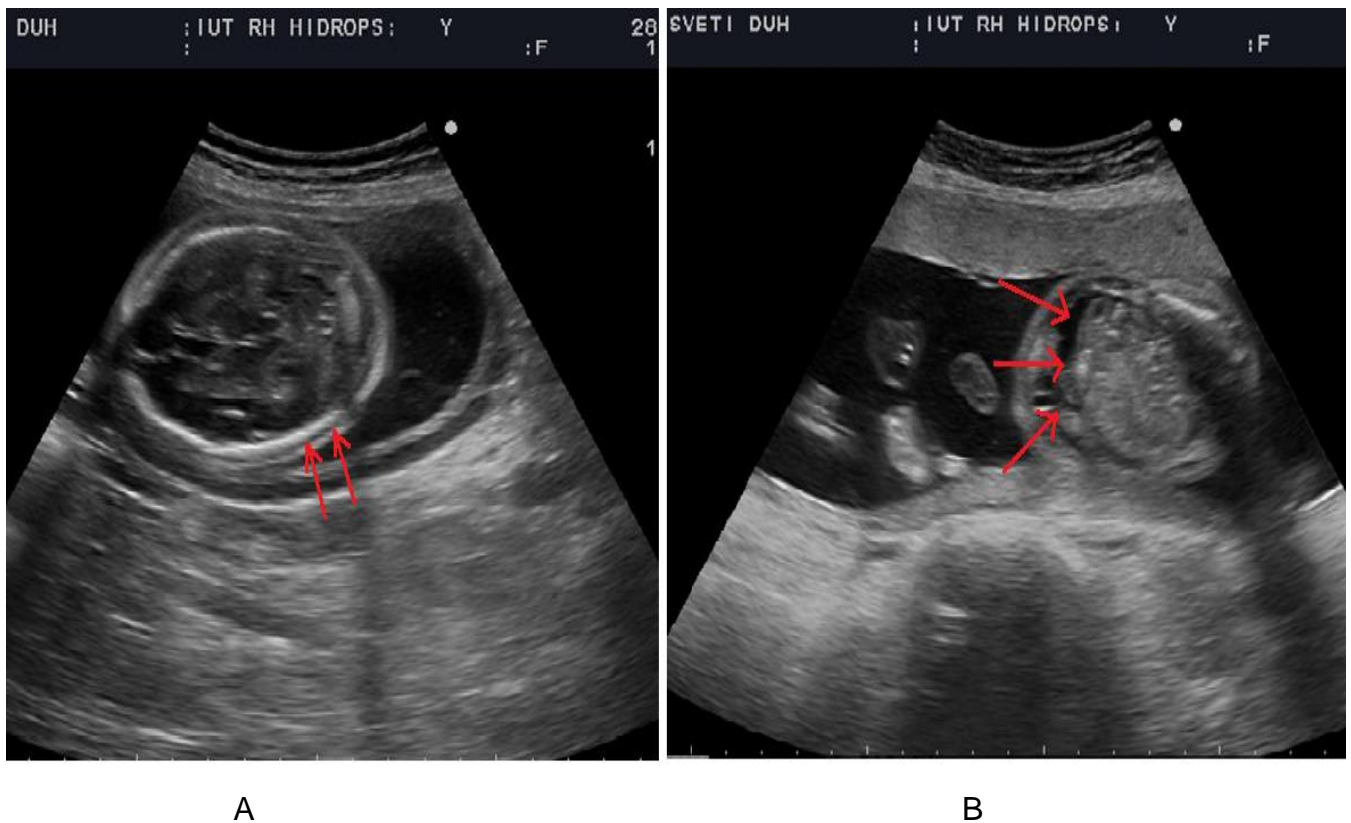
#### **4.4.2. Intrauterina transfuzija kroz intraabdominalni odsječak umbilikalne vene**

Neki autori predlažu IUT kroz intrabdominalni odsječak umbilikalne vene, ukoliko je pristup pupkovini otežan zbog oligohidramnija, majčine pretilosti, stražnje posteljice ili zbog veličine fetusa u jako uznapredovaloj trudnoći. Fetus mora biti okrenut kralježnicom prema majčini leđima, a igla se usmjerava prema prednjem ili postraničnom dijelu prednje trbušne stijenke fetusa. Nakon ulaska u trbuh fetusa, igla se usmjerava prema intrahepatnom dijelu umbilikalne vene. Protok se teško zamjećuje u samoj veni pa se preporučuje promatrati desni atrij. Pri završetku transfuzije, prema procjeni operatera, može se nastaviti s IPT.

Zagovaratelji ove tehnike navode da nije potrebno davati miorelaksans i navode manju učestalost bradikardije.<sup>40</sup> Autori također ističu da nije potrebno dokazivati fetalno podrijetlo krvi te prednost ove tehnike kod dvojaka. Ova tehnika, unatoč navedenim argumentacijama, danas se samo sporadično koristi. Glavni nedostaci su rizik od ozljede abdominalnih organa zbog dislokacije igle uzrokovane fetalnim pokretima, što ukazuje na potrebu korištenja miorelaksansa. Nadalje, treba uzeti u obzir činjenicu da je fetalna patnja jača jer je dokazano pojačano izlučivanje stresnih hormona poput kortizola, noradrenalina i adrenalina.<sup>41</sup> Najnovije studije nisu pokazale statistički značajnu razliku u komplikacijama pri punkciji hepatalne vene u odnosu na punkciju pupkovine.<sup>40</sup>

#### 4.4.3. Intrauterina transfuzija kod fetalnog hidropsa

Fetalni hidrops (slika 3) je najteži stadij FA koji se razvija kada se vrijednosti hematokrita padnu ispod 20%, odnosno 15%. Često su pridruženi ultrazvučni nalazi placentomegalije, polihidramnija, dilatacije pupčane vene i crijeva, kardiomegalije, splenomegalije te hepatomegalije, međutim, niti za jedan od ovih nalaza nije dokazano da su mogući prediktori nastanka fetalnog hidropsa.<sup>42</sup>



Slika 3. Fetalni hidrops u 23. tjednu. Na slici A vidljivo je nakupljanje tekućine između kalvarije i kože glave (skalpedem). Na slici B vidljiva je skupljena tekućina u trbuhu fetusa (ascites). (arhiva Klinike za ginekologiju i porodništvo KB "Sveti Duh", s dopuštenjem doc. dr. sc. Miškovića)

Za hidropične fetuse je tipično da ne mogu podnijeti standardne doze krvi, kao ni brzu IUT. Početne IUT uključuju davanje krvi u kraćim vremenskim intervalima, u manjim dozama i brzinom od svega 1-2 mL/min. Nakon prve

transfuzije, hemoglobin se ne bi smio povećati za četvrtinu od početne vrijednosti, odnosno ne bi smio iznositi više od 80 g/L, a hematokrit do 25%. Drugu IUT se preporučuje učiniti već 48 sati nakon prve. IPT ne bi trebalo raditi, budući da je absorpcija eritrocita značajno otežana i usporena u odnosu na nehidropični fetus.<sup>43</sup>

#### **4.4.4. Intrauterina transfuzija u blizanačkim trudnoćama**

IUT u blizanačkim trudnoćama su iznimno rijetke i u pravilu se radi o prikazima slučajeva. Kod monokorionskih blizanaca, zbog placentnih anastomoza, transfundirani eritrociti se od jednog fetusa prenose na drugi. Kod bikorionskih blizanaca placentne anastomoze ne postoje te se svakom fetusu ponaosob radi IUT.<sup>44</sup>

#### **4.5. Komplikacije intrauterine transfuzije**

IUT spada u skupinu sigurnijih procedura u fetalnoj medicini s perinatalnim gubitkom od 1.6% - 2%. Van Kamp i sur. ističu veću učestalost komplikacija ako se punktira arterija, ako se ne rabi miorelaksans te ukoliko se radi o transfuzijama u uznapredovaloj ili vrlo ranoj trudnoći.<sup>45</sup> Komplikacije tijekom ili nakon zahvata mogu biti uzrokovane samim zahvatom ili patologijom fetusa.

Najozbiljnija komplikacija jest pojava akutnog fetalnog distresa, koji nastaje najčešće zbog vazospazma, hematoma pupkovine ili krvarenja. Distres može uzrokovati intrauterinu smrt fetusa ili indicirati hitni carski rez s velikim rizikom za pojavu neonatalne asfiksije pa i smrtnog ishoda.<sup>45</sup>

Najčešća komplikacija jest bradikardija koja se javlja u 5% - 8% slučajeva u trajanju duljem od 60 sekundi. Arterija se punktira u 3% slučajeva, a rizik od vazospazma i pojave bradikardije u tom slučaju iznosi 30%. Učestalost hitnog carskog reza je 2%, a najčešći uzrok je teža bradikardija te jako i produženo krvarenje iz mjesta punkcije. Teže krvarenje iz mjesta punkcije se definira ukoliko

traje dulje od 120 sekundi. Može se stvoriti hematoma u pupkovini, pogoršati anemija, a navode se i slučajevi iskrvarenja fetusa. Većina manjih hematoma se resorbira, dok je kod većih moguć fatalan ishod zbog opstrukcije cirkulacije u pupkovini. IUT također može uzrokovati abrupciju placente.<sup>45</sup>

Krvarenju iz pupkovine pogoduje trombocitopenija koja često postoji kod vrlo teške anemije te trombocitopenije uzrokovane infekcijom Parvovirus B-19. Harman i sur. predlažu istovremenu transfuziju trombocita hidropičnim fetusima i onima koji su u prethodnom postupku imali nisku razinu trombocita, a s njima su se složili i van Kamp i sur.<sup>45</sup>

Učestalost intrauterine infekcije kreće se do 0.3% a može nastati propagacijom bakterija s mjesta punkcije ili pak putem transfundirane krvi. Višekratne IUT povećavaju rizik od prijevremenog prsnuća vodenjaka, a učestalost iznosi do 0.1%.

Do fetomaternalnog krvarenja dolazi čak u 40% slučajeva i znatno je češće kod prednje placente. Transplacentarna punkcija i posljedično fetomaternalno krvarenje može izazvati pojačan imunski odgovor i posljedično pogoršanje anemije. Problem je i u sljedećim trudnoćama, budući da se FA pogoršava zbog navedenog povećanja imunskog odgovora majke.<sup>46</sup>

Jaki fetalni pokreti mogu uzrokovati ozljedu pupkovine ili nekog visceralnog organa. Ovaj rizik minimalizira se primjenom miorelaksansa. IUT može izazvati oštećenje mozga, vjerojatno zbog promijene intravaskularnog volumena, hemodinamike, viskoznosti i sposobnosti prijenosa kisika od strane adultnih eritrocita.<sup>47</sup>

#### 4.6. Određivanje volumena krvi za intrauterinu transfuziju

Pravilno određivanje optimalnog volumena krvi potrebnog za IUT je jedan od presudnih čimbenika za uspješno liječenje teške FA. Za određivanje optimalnog volumena autori predlažu mnoštvo varijabli, kao što su: inicijalni fetalni hematokrit, procijenjeni volumen fetoplacentarnog volumena krvi, hematokrit donorske krvi pa sve do ciljnog željenog hematokrita. Zbog toga postoje različite formule koje kliničari primjenjuju u svakodnevnoj praksi u određivanju potrebnog volumena krvi za IUT.

Giannina i sur. izračunali su tzv. transfuzijski koeficijent na temelju činjenice da je vrijednost fetoplacentarnog volumena krvi oko 0.1 mL/g ultrazvučno procijenjene tjelesne mase te da je hematokrit krvi donora 75%.<sup>48</sup> Na temelju navedenog predložili su sljedeću formulu za formulu za izračunavanje optimalnog volumena krvi potrebnog za IUT:

$$\text{Volumen krvi (mL)} = \text{transfuzijski koeficijent} \times \text{tjelesna masa (g)}$$

U tablici 2 navedeni su transfuzijski koeficijenti za željene vrijednosti porasta hematokrita.

Tablica 2. *Željeni porast hematokrita i transfuzijski koeficijenti*

Željeni porast hematokrita	Transfuzijski koeficijent
10%	0.02
15%	0.03
20%	0.04
25%	0.05
30%	0.06

(prema: *Giannina i sur.* A simple method to estimate volume for fetal transfusions)<sup>48</sup>

Ova formula je jednostavna i praktična te se uvelike koristi u svakodnevnoj kliničkoj praksi. Prema ovoj formuli, ukoliko se npr. fetusu mase 1000g

hematokrit želi povećati s 20% na 40%, željeni porast je za 20%, a volumen potrebne krvi tada će iznositi (0.04 x 1000), što iznosi 40 mL

Postoje i druge, složenije formule za izračunavanje potrebnog volumena za IUT, a imaju različitu metodologiju izračunavanja volumena potrebne krvi. Radi ilustracije navodimo formulu koju su predložili Mandelbrot i sur. :<sup>49</sup>

$$\text{Volumen krvi (mL)} = \frac{\text{Ht}_{\text{željeni}} - \text{Ht}_{\text{inicijalni}}}{\text{Ht}_{\text{donora}}} \times \text{fetoplacentarni volumen krvi (mL)}$$

Fetoplacentarni volumen krvi određuje se na temelju ultrazvučne procjene tjelesne mase fetusa prema formuli :

$$\text{Fetoplacentni volumen (mL)} = 1.046 + 0.14 \times \text{tjelesna masa (g)}$$

Vidljivo je da je navedena formula nepraktična i složena, potrebno je duže vrijeme, računalo ili asistent koji će točno izračunati potreban volumen krvi. Prema navedenom, razumljivo je da se za izračun potrebnog volumena krvi koristi formula koju su predložili Giannina i sur.

Za procjenu optimalne količine krvi za IPT koristi se empirijska formula:<sup>50</sup>

$$\text{Volumen krvi (mL)} = (\text{gestacijska dob} - 20) \times 10$$

Tako npr., prema ovoj formuli, fetusu od 30 tjedana treba dati 100 mL krvi. Procjena o maksimalnoj količini krvi koja se može dati fetusu tijekom IPT temelji se na spoznaji o maksimalnom mogućem volumenu krvi koji neće uzrokovati veliki porast tlaka u abdomenu i posljedično otežati cirkulacija u umbilikalnoj veni.

#### **4.7. Hemodinamske promjene fetusa nakon intrauterine transfuzije**

Odmah nakon zahvata uočljiva je potpuna normalizacija brzina protoka u vrhu sistole u središnjoj moždanoj arteriji ukoliko je transfundirana planirana količina krvi i postignut željeni hematokrit



Transfuzija velikog volumena viskozne krvi predstavlja značajno volumno opterećenje za fetus, a tlak u umbilikalnoj veni pritom značajno raste.<sup>51</sup> Doplerska mjerenja neposredno nakon IUT pokazuju zajedničko smanjenje udarnog volumena lijevog i desnog ventrikula, kao i srčane akcije. Moise i sur. su dokazali da se srčani udarni volumen smanjuje proporcionalno promjeni fetalnog hematokrita.<sup>52</sup>

Opisane su i cerebralne komplikacije uslijed navedenih hemodinamskih promjena. Hallak i sur. su dokazali da povećanje tlaka u umbilikalnoj veni iznad 10 mmHg dovodi do znatno većeg rizika za letalni ishod nakon IUT.<sup>53</sup> Autori pretpostavljaju da povećani rizik uzrokuje povećana viskoznost fetalne krvi. Welch i sur. upozoravaju na logaritamski odnos fetalnog hematokrita i viskoznosti krvi. Gornja granica željenog fetalnog hematokrita je 50%, a veće vrijednosti hematokrita značajno povećavaju viskoznost krvi što predstavlja preveliko opterećenje za srčani mišić, što može dovesti do letalnog ishoda.<sup>54</sup>

#### **4.8. Posttransfuzijski monitoring fetusa**

Nakon IUT treba izmjeriti brzine protoka krvi u središnjoj moždanoj arteriji. Majka se odmara oko sat vremena, snima se kardiotokografski zapis i prati pojava fetalnih pokreta. Ako je primijenjen miorelaksans, može proći i do nekoliko sati do potpunog povratka punog opsega fetalnih kretnji. Ultrazvučna kontrola se radi dan nakon IUT, a nakon opetovanih IUT može se učiniti Kleihauer-Betkeov test. Testom se utvrđuje udio eritrocita donora u ukupnoj fetalnoj krvi, što indirektno ukazuje na stupanj supresije fetalne eritropoeze.

#### **4.9. Određivanje razdoblja između dvije transfuzije**

Nakon IUT, proces hemolize se značajno usporava, što rezultira dnevnim padom hematokrita od 1% za nehidropične, a 1.88% za hidropične fetuse.<sup>55</sup> Ovakav pad hematokrita je manje prediktivan nakon prve i druge IUT, budući da

su fetalni eritrociti i dalje nazočni u velikoj mjeri u fetalnoj cirkulaciji. Kleihauer-Betkeovim testom dokazano je da nakon prve transfuzije fetalni eritrociti imaju udio u krvi od 3% - 82%, a nakon druge udio od 0% - 34%.<sup>56</sup>

Problem određivanja intervala između pojedinih transfuzija nije jednostavan. Može se bazirati na već spomenutoj spoznaji o dnevnom padu hematokrita za 1% ili na temelju mjerenja MCA-PSV. Nakon prve IUT još preostaje veliki udio fetalnih eritrocita u fetalnoj cirkulaciji i nema velikih hemodinamskih promjena. Mnogi centri preporučuju da se druga IUT indicira ukoliko je MCA-PSV  $\geq 1.32$  MoM.<sup>57</sup> Problem određivanja vremena IUT nastaje nakon druge IUT jer u krvotoku fetusa tada prevladavaju eritrociti donora koji se značajno razlikuju od fetalnih. Eritrociti donora imaju manji volumen i rigidnost, a veća sposobnost agregacije i viskoznost. Te osobine donorskih eritrocita mijenjaju fetalnu hemodinamiku i nepouzdanost rezultata doplerskih mjerenja postaje sve veća. Zbog navedenog za određivanje vremena za treću IUT ne preporučuje se rabiti dopler.

Postoje razlike među centrima kada učiniti sljedeće IUT jednom kad je postupak započet. Tako neki drugu transfuziju izvode 10 dana nakon prve, treću 2 tjedna nakon druge, a svaku sljedeću 3 tjedna nakon prethodne. Drugi pak zagovaraju pristup točnog određivanja pravog trenutka na temelju poznatog podatka o padu vrijednosti hemoglobina, koji je 4 g/L/dan nakon prve, 3 g/L/dan nakon druge i 2 g/L/dan nakon treće transfuzije.<sup>58</sup> U bilo kojem pristupu cilj je isti, održati vrijednost hemoglobina iznad 70 g/L.

#### **4.10. Alternativne metode liječenja teške fetalne anemije**

Poseban problem u liječenju su teške FA koje nastaju prije 20. tjedna. To se prvenstveno događa u drugim trudnoćama majki čije su prethodne trudnoće bile komplicirane teškim hidropsom ili smrtnim ishodom. Unatoč sve boljoj ultrazvučnoj tehnologiji pristup žilama i dalje ostaje otežan. Ukoliko je izvediva, intravaskularna transfuzija prije 20. tjedna trudnoće praćena je velikim rizikom

gubitka ploda od visokih 5,6%, što zbog malog promjera krvnih žila, što zbog preosjetljivosti fetusa na volumno opterećenje.<sup>45</sup> Iz tog razloga majci se može predložiti neka od alternativnih metoda liječenja teške FA u tom razdoblju. Uz već opisanu IPT, postoji mogućnost liječenja intravenskim imunoglobulinima kao i plazmaferezom sve do trenutka kada intravaskularna transfuzija može biti adekvatno izvedena.

#### **4.10.1. Liječenje intravenskim imunoglobulinima**

Primjena visokih doza intravenskih imunoglobulina (IVIG) u svrhu redukcije hemolitičkog procesa objašnjava se pomoću nekoliko još nepotvrđenih imunomodulacijskih mehanizama. Connan i sur. su pokazali da je tjedna terapija imunoglobulinima do trenutka izvedivosti IUT rezultirala povećanim perinatalnim preživljenjem u odnosu na neliječene fetuse.<sup>59</sup> Međutim, druga skupina istraživača utvrdila je da nema koristi u liječenju teške FA imunoglobulinima. Autori su izvijestili da terapija sa IVIG nije reducirala ukupan broj, učestalost i transfuzijski volumen pri IUT u analiziranim slučajevima. Nadalje, liječenje sa IVIG niti je preveniralo nastanak hidropsa, niti je rezultiralo smanjenjem titra majčinih anti-RhD protutijela.<sup>60</sup> Svakako treba napomenuti moguće nuspojave liječenja poput vrućice, glavobolje, mialgije, osipa, mučnine, povraćanja, tahikardije i dispneje, a ozbiljan problem su i visoki troškovi postupka. Preporučuje se provesti randomiziranu studiju u kojoj bi se utvrdila učinkovitost ove terapije.

#### **4.10.2. Liječenje plazmaferezom**

Plazmafereza je dobro poznata metoda liječenja a preporučuje se u slučaju liječenja teške FA anemije koja je nastupila prije 20. tjedna. Preporuka jest kombinirano liječenje plazmaferezom i IVIG. Svrha kombiniranog liječenja leži u činjenici da plazmafereza može odstraniti majčina protutijela, ali ne može zaustaviti proces njihovog ponovnog nastanka. Primjenom IVIG onemogućio bi se povratni (tzv. "rebound") fenomen i produljio period niskog titra majčinih protutijela.<sup>61</sup>

## **5. Porođaj i neonatalna skrb**

Vrijeme porođaja se određuje u odnosu na interval od zadnje IUT. Cilj je dosegnuti 35. tjedan, a idealno je porađati u 37.-38. tjednu. Rutinski se majci daju kortikosteroidi radi ubrzavanja maturacije fetalnih pluća.

Neki centri nakon posljednje IUT majci daju fenobarbital (30 mg per os 3 puta dnevno kroz 10 dana) u svrhu maturacije fetalne jetre. Naime, neke studije su dokazale da novorođenčad tretiranih majki iziskuju manji broj neonatalnih transfuzija.<sup>62</sup> Nije dokazano da je carski rez uspješnija metoda za porođaj u odnosu na vaginalni put.

Neonatalna skrb podrazumijeva redovito mjerenje koncentracije hemoglobina i nekonjugiranog bilirubina. Ovisno o težini anemije djeca se liječe fototerapijom, a u svrhu prevencije kernikterusa rade se neonatalne transfuzije. Potrebno je nekoliko mjeseci za postizanje punog opsega eritropoeze. Oko dvije trećine djece u tom razdoblju zahtijevat će dodatne transfuzije <sup>4</sup>.

## **6. Ishod liječenja teške anemije intrauterinim transfuzijama i dugotrajno praćenje pacijenata**

Pregledni rad koji je uključio 19 studija pokazao je da je ukupno preživljenje fetusa liječenih s IUT 84%.<sup>63</sup> Za nehidropične fetuse ono iznosi 94%, a za hidropične 74%. Van Kamp i sur. na uzorku od 210 fetusa navode preživljenje od 92% za fetuse bez hidropsa i 78% za hidropične fetuse.<sup>64</sup> Ukoliko se radi o vrlo teškom hidropsu, preživljenje pada na 55%. Ako se nakon IUT povuče hidrops, tada preživljenje raste na visokih 98%, a tek 39% ako hidrops perzistira.<sup>64</sup> Preživljenje je također manje u slučaju pojave teške FA prije 20. tjedna, a neuspjeh se pripisuje tehničkim nedostacima, kao i nemogućnošću toleriranja hemodinamskih promjena u ekstremno nezrelog fetusa.

Na Klinici za ginekologiju i porodništvo Kliničke bolnice "Sveti Duh" u razdoblju od 7 godina liječeno je 39 fetusa zbog teške imunološke FA. Učinjeno je sveukupno 93 IUT. Svi fetusi su preživjeli, od kojih je 6 bilo hidropično.

LOTUS studija je dosad najveća studija učinjena s ciljem određivanja incidencije i tipova neuroloških poremećaja u djece s hemolitičkom bolešću novorođenčeta koja su bila liječena IUT.<sup>65</sup> Praćeno je 291 djece u razdoblju od 2 do 17 godina. Rezultati ukazuju na uredan psihomotorni razvoj u 94% djece. Izolirano teško zaostajanje u razvoju javlja se u 1.7%, izolirana cerebralna paraliza u 0.7%, izolirana obostrana gluhoća u 1%, cerebralna paraliza udružena s teškim zaostajanjem u razvoju u 1.4%, a kombinirana neurološka oštećenja s gluhoćom i sljepoćom u 4.8% slučajeva. Incidencija teškog zaostajanja u razvoju ne razlikuje se u odnosu na normalnu populaciju, dok je incidencija cerebralne paralize nešto veća u odnosu na normalnu populaciju. Najvećim nezavisnim rizičnim čimbenikom za pojavu zaostajanja u razvoju pokazao se najteži oblik hidropsa (12.5%). Sukladno tome, djeca koja imaju najveći rizik razvoju oštećenja su ona s intrauterinom Parvovirus B-19 infekcijom.

Mišković i sur. dugoročnim praćenjem manje kohorte djece koja su liječena s IUT također nisu uočili značajne razlike u neurološkom razvoju kao ni u imunološkom statusu tretirane djece.<sup>66</sup>

Lindenburg i sur. također su istaknuli važnost dugotrajnog praćenja kardiovaskularnog sustava djece, budući da limitirani podaci ukazuju na slučajeve u kojima su starija djeca liječena IUT obrađivana zbog tegoba uslijed smanjene mase miokarda u odnosu na svoje vršnjake. Slučajevi su se većinom odnosili na onu djecu koja su liječena IUT zbog intrauterine Parvovirus B-19 infekcije. Pretpostavlja se da, osim anemije, svoju ulogu u nastanku ove kardiovaskularne sekvele ima i miokarditis uzrokovan Parvovirus B-19 infekcijom.

## 7. Zaključak

Teška fetalna anemija se može uspješno liječiti metodom intrauterine transfuzije (IUT). IUT omogućuje produljenje trudnoće te porođaj zrelog fetusa, a istovremeno se eliminira intrauterino oštećenje i smrt fetusa. Danas se IUT indicira na neinvazivan način doplerskom tehnikom mjerenja brzine protoka krvi u vrhu sistole u središnjoj moždanoj arteriji. IUT zahtjeva preciznost i iskustvo operatera kako bi se izbjegle neželjene komplikacije samog postupka. Neophodna je precizna procjena količine krvi potrebne za transfuziju, kao i adekvatna priprema te obrada donorske krvi u specijaliziranim centrima. Višegodišnje studije praćenja djece koja su liječena metodom IUT pokazale su da tek neznatan broj takve djece ima povećan rizik za poremećaj u psihomotornom razvoju u odnosu na zdravu djecu. Spomenuti rizik se poglavito odnosi na hidropične fetuse. Treba upozoriti na pravilnu primjenu RhD imunopofilakse kako bi se prevenirala RhD imunizacija i učestalost IUT svela na minimum.

## **8. Zahvala**

Prvenstveno se zahvaljujem svojem mentoru, doc. dr. sc. Berivoju Miškoviću na savjetima, korekcijama, podršci i pristupačnosti tijekom odabira teme i pisanja ovog diplomskog rada.

Također, zahvaljujem svojim roditeljima i najbližim prijateljima na strpljenju, pomoći i podršci za vrijeme izrade rada i tijekom cijelog studija.

## 9. Literatura

1. *Kiserud T, Acharya G.* The fetal circulation. *Prenat Diagn* 2004;24(13):1049-59.
2. *Struijk PC, Mathews VJ, Loupas T i sur.* Blood pressure estimation in the human fetal descending aorta. *Ultrasound Obstet Gynecol* 2008;32(5):673-81.
3. *Nicolaides KH, Soothill PW, Clewell WH i sur.* Fetal haemoglobin measurement in the assessment of red cell isoimmunisation. *Lancet* 1988;1(8594):1073-5.
4. *Ryan G, Morrow RJ.* Fetal blood transfusion. *Clin Perinatol* 1994;21(3):573-89.
5. *Copel JA, Gollin YG, Grannum PA.* Alloimmune disorders and pregnancy. *Semin Perinatol* 1991;15(3):251-6.
6. *Nicolaides KH.* Studies on fetal physiology and pathophysiology in rhesus disease. *Semin Perinatol* 1989;13(4):328-37.
7. *Weiner CP, Widness JA.* Decreased fetal erythropoiesis and hemolysis in Kell hemolytic anemia. *Am J Obstet Gynecol* 1996;174(2):547-51.
8. *Bowman J.* Hemolytic disease (erythroblastosis fetalis). In Creasy R, Resnik R., (Ed). *Maternal-Fetal Medicine: Principles and Practice*, ed 3. Philadelphia, WB Saunders 1994:str. 711-43.
9. *Moise KJ, Jr.* Management of rhesus alloimmunization in pregnancy. *Obstet Gynecol* 2008;112(1):164-76.
10. *Yaegashi N, Niinuma T, Chisaka H i sur.* The incidence of, and factors leading to, parvovirus B19-related hydrops fetalis following maternal infection; Report of 10 cases and meta-analysis. *Journal of Infection* 1998;37(1):28-35.
11. *Haak MC, Oosterhof H, Mouw RJ, Oepkes D, Vandenbussche FP.* Pathophysiology and treatment of fetal anemia due to placental chorioangioma. *Ultrasound Obstet Gynecol* 1999;14(1):68-70.
12. *Mišković B, Stipoljev F, Hadžisejić i sur.* Prenatalna genotipizacija RhD-lokusa s pomoću lančane reakcije polimerazom u fetusa s rizikom od hemolitičke bolesti. *Liječ Vjesn* 2008;130:4-6.
13. *Bingulac-Popovic J, Đogić V, Babić I i sur.* Fetalna RhD genotipizacija- validacija metode. *Liječ Vjesn* 2012;134:77.
14. *Lo YM, Corbetta N, Chamberlain PF i sur.* Presence of fetal DNA in maternal plasma and serum. *Lancet* 1997;350(9076):485-7.



15. *Geifman-Holtzman O, Grotegut CA, Gaughan JP.* Diagnostic accuracy of noninvasive fetal Rh genotyping from maternal blood--a meta-analysis. *Am J Obstet Gynecol* 2006;195(4):1163-73.
16. *Bianchi DW, Avent ND, Costa JM, van der Schoot CE.* Noninvasive prenatal diagnosis of fetal Rhesus D: ready for Prime(r) Time. *Obstet Gynecol* 2005;106(4):841-4.
17. *Moise KJ.* Red blood cell alloimmunization in pregnancy. *Semin Hematol* 2005;42(3):169-78.
18. *Moise KJ, Jr., Argoti PS.* Management and prevention of red cell alloimmunization in pregnancy: a systematic review. *Obstet Gynecol* 2012;120(5):1132-9.
19. *Laušin I, Mišković B, Stanojević M, Juraković-Lončar N.* Ishod i tijek bolesti kod Rh imunizacije uzrokovane politransfuzijama Rh inkompatibilne krvi. *Gynecol Perinatol* 2010;19
20. *Mari G, Abuhamad AZ, Cosmi E i sur.* Middle cerebral artery peak systolic velocity: technique and variability. *J Ultrasound Med* 2005;24(4):425-30.
21. *Mari G, Deter RL, Carpenter RL i sur.* Noninvasive diagnosis by Doppler ultrasonography of fetal anemia due to maternal red-cell alloimmunization. Collaborative Group for Doppler Assessment of the Blood Velocity in Anemic Fetuses. *N Engl J Med* 2000;342(1):9-14.
22. *Klumper FJ, van Kamp IL, Vandenbussche FP i sur.* Benefits and risks of fetal red-cell transfusion after 32 weeks gestation. *Eur J Obstet Gynecol Reprod Biol* 2000;92(1):91-6.
23. *Sallout BI, Fung KF, Wen SW, Medd LM, Walker MC.* The effect of fetal behavioral states on middle cerebral artery peak systolic velocity. *Am J Obstet Gynecol* 2004;191(4):1283-7.
24. *Moise KJ, Jr.* Management of rhesus alloimmunization in pregnancy. *Obstet Gynecol* 2002;100(3):600-11.
25. *Liley AW.* Intrauterine Transfusion of Foetus in Haemolytic Disease. *Br Med J* 1963;2(5365):1107-9.

26. *Van den Veyver IB, Moise KJ, Jr.* Fetal RhD typing by polymerase chain reaction in pregnancies complicated by rhesus alloimmunization. *Obstet Gynecol* 1996;88(6):1061-7.
27. *Simsek S, Faas BHW, Bleeker PMM i sur.* Rapid Rh-D Genotyping by Polymerase Chain Reaction-Based Amplification of DNA. *Blood* 1995;85(10):2975-80.
28. *Cooperberg PL, Carpenter CW.* Ultrasound as an aid in intrauterine transfusion. *Am J Obstet Gynecol* 1977;128(3):239-41.
29. *Rodeck CH, Kemp JR, Holman CA i sur.* Direct intravascular fetal blood transfusion by fetoscopy in severe Rhesus isoimmunisation. *Lancet* 1981;1(8221):625-7.
30. *Daffos F, Capella-Pavlovsky M, Forestier F.* A new procedure for fetal blood sampling in utero: preliminary results of fifty-three cases. *Am J Obstet Gynecol* 1983;146(8):985-7.
31. *Fox C, Martin W, Somerset DA, Thompson PJ, Kilby MD.* Early intraperitoneal transfusion and adjuvant maternal immunoglobulin therapy in the treatment of severe red cell alloimmunization prior to fetal intravascular transfusion. *Fetal Diagn Ther* 2008;23(2):159-63.
32. *Westgren M, Selbing A, Stangenberg M.* Fetal intracardiac transfusions in patients with severe rhesus isoimmunisation. *Br Med J (Clin Res Ed)* 1988;296(6626):885-6.
33. *Canlorbe G, Mace G, Cortey A i sur.* Management of Very Early Fetal Anemia Resulting From Red-Cell Alloimmunization Before 20 Weeks of Gestation. *Obstet Gynecol* 2011;118(6):1323-9.
34. <http://www.uptodate.com/contents/intrauterine-fetal-transfusion-of-red-blood-cells>
35. *Schonewille H, Klumper FJ, van de Watering LM, Kanhai HH, Brand A.* High additional maternal red cell alloimmunization after Rhesus- and K-matched intrauterine intravascular transfusions for hemolytic disease of the fetus. *Am J Obstet Gynecol* 2007;196(2):143 e141-6.
36. *el-Azeem SA, Samuels P, Rose RL, Kennedy M, O'Shaughnessy RW.* The effect of the source of transfused blood on the rate of consumption of transfused red blood

cells in pregnancies affected by red blood cell alloimmunization. *Am J Obstet Gynecol* 1997;177(4):753-7.

37. *Weiner CP, Williamson RA, Wenstrom KD i sur.* Management of fetal hemolytic disease by cordocentesis. II. Outcome of treatment. *Am J Obstet Gynecol* 1991;165(5 Pt 1):1302-7.

38. *Mouw RJ, Klumper F, Hermans J, Brandenburg HC, Kanhai HH.* Effect of atracurium or pancuronium on the anemic fetus during and directly after intravascular intrauterine transfusion. A double blind randomized study. *Acta Obstet Gynecol Scand* 1999;78(9):763-7.

39. *Mišković B, Laušin, I.* Dijagnostika i liječenje Rh imunizacije. *Gynecol Perinatol* 2012;21(4):146-53.

40. *Nicolini U, Santolaya J, Ojo OE i sur.* The Fetal Intrahepatic Umbilical Vein as an Alternative to Cord Needling for Prenatal-Diagnosis and Therapy. *Prenat Diagn* 1988;8(9):665-71.

41. *Giannakouloupoulos X, Sepulveda W, Kourtis P, Glover V, Fisk NM.* Fetal Plasma-Cortisol and Beta-Endorphin Response to Intrauterine Needling. *Lancet* 1994;344(8915):77-81.

42. *Mari G.* Middle cerebral artery peak systolic velocity: is it the standard of care for the diagnosis of fetal anemia? *J Ultrasound Med* 2005;24(5):697-702.

43. *Radunovic N, Lockwood CJ, Alvarez M i sur.* The severely anemic and hydropic isoimmune fetus: changes in fetal hematocrit associated with intrauterine death. *Obstet Gynecol* 1992;79(3):390-3.

44. *Lepercq J, Poissonnier MH, Coutanceau MJ, Chavinie J, Brossard Y.* Management and outcome of fetomaternal Rh alloimmunization in twin pregnancies. *Fetal Diagn Ther* 1999;14(1):26-30.

45. *Van Kamp IL, Klumper FJ, Oepkes D i sur.* Complications of intrauterine intravascular transfusion for fetal anemia due to maternal red-cell alloimmunization. *Am J Obstet Gynecol* 2005;192(1):171-7.

46. *Nicolini U, Kochenour NK, Greco P i sur.* Consequences of fetomaternal haemorrhage after intrauterine transfusion. *BMJ* 1988;297(6660):1379-81.

47. *Keckstein G, Tschurtz S, Schneider V i sur.* Umbilical-Cord Hematoma as a Complication of Intrauterine Intravascular Blood-Transfusion. *Prenat Diagn* 1990;10(1):59-65.
48. *Giannina G, Moise KJ, Dorman K.* A simple method to estimate volume for fetal intravascular transfusions. *Fetal Diagn Ther* 1998;13(2):94-7.
49. *Mandelbrot L, Daffos F, Forestier F, MacAleese J, Descombey D.* Assessment of fetal blood volume for computer-assisted management of in utero transfusion. *Fetal Ther* 1988;3(1-2):60-6.
50. *Creasy RK, Resnik R.* Maternal-fetal medicine : principles and practice. Philadelphia: Saunders 1994.
51. *Ville Y, Sideris I, Hecher K, Snijders RJ, Nicolaidis KH.* Umbilical venous pressure in normal, growth-retarded, and anemic fetuses. *Am J Obstet Gynecol* 1994;170(2):487-94.
52. *Moise KJ, Jr., Mari G, Fisher DJ i sur.* Acute fetal hemodynamic alterations after intrauterine transfusion for treatment of severe red blood cell alloimmunization. *Am J Obstet Gynecol* 1990;163(3):776-84.
53. *Hallak M, Moise KJ, Jr., Hesketh DE, Cano LE, Carpenter RJ, Jr.* Intravascular transfusion of fetuses with rhesus incompatibility: prediction of fetal outcome by changes in umbilical venous pressure. *Obstet Gynecol* 1992;80(2):286-90.
54. *Welch R, Rampling MW, Anwar A, Talbert DG, Rodeck CH.* Changes in hemorheology with fetal intravascular transfusion. *Am J Obstet Gynecol* 1994;170(3):726-32.
55. *Lobato G, Soncini CS.* Fetal hydrops and other variables associated with the fetal hematocrit decrease after the first intrauterine transfusion for red cell alloimmunization. *Fetal Diagn Ther* 2008;24(4):349-52.
56. *Mari G, Zimmermann R, Moise KJ, Deter RL.* Correlation between middle cerebral artery peak systolic velocity and fetal hemoglobin after 2 previous intrauterine transfusions. *Am J Obstet Gynecol* 2005;193(3):1117-20.
57. *Deti L, Oz U, Guney I i sur.* Doppler ultrasound velocimetry for timing the second intrauterine transfusion in fetuses with anemia from red cell alloimmunization. *Am J Obstet Gynecol* 2001;185(5):1048-51.

58. *Scheier M, Hernandez-Andrade E, Fonseca EB, Nicolaidis KH.* Prediction of severe fetal anemia in red blood cell alloimmunization after previous intrauterine transfusions. *Am J Obstet Gynecol* 2006;195(6):1550-6.
59. *Connan K, Kornman L, Savoia H, Palma-Dias R, Rowlands S.* IVIG - is it the answer? Maternal administration of immunoglobulin for severe fetal red blood cell alloimmunisation during pregnancy: a case series. *Aust N Z J Obstet Gynaecol* 2009;49(6):612-8.
60. *Chitkara U, Bussel J, Alvarez M i sur.* High-dose intravenous gamma globulin: does it have a role in the treatment of severe erythroblastosis fetalis? *Obstet Gynecol* 1990;76(4):703-8.
61. *Ruma MS, Moise KJ, Jr., Kim E i sur.* Combined plasmapheresis and intravenous immune globulin for the treatment of severe maternal red cell alloimmunization. *Am J Obstet Gynecol* 2007;196(2):138 e131-6.
62. *Trevett TN, Jr., Dorman K, Lamvu G, Moise KJ, Jr.* Antenatal maternal administration of phenobarbital for the prevention of exchange transfusion in neonates with hemolytic disease of the fetus and newborn. *Am J Obstet Gynecol* 2005;192(2):478-82.
63. *Schumacher B, Moise KJ, Jr.* Fetal transfusion for red blood cell alloimmunization in pregnancy. *Obstet Gynecol* 1996;88(1):137-50.
64. *Van Kamp IL, Klumper FJCM, Bakkum RSLA i sur.* The severity of immune fetal hydrops is predictive of fetal outcome after intrauterine treatment. *Am J Obstet Gynecol* 2001;185(3):668-73.
65. *Lindenburg IT, Smits-Wintjens VE, van Klink JM i sur.* Long-term neurodevelopmental outcome after intrauterine transfusion for hemolytic disease of the fetus/newborn: the LOTUS study. *Am J Obstet Gynecol* 2012;206(2):141 e141-8.
66. *Mišković B, Krmek N, Bilić E, Vasilj O, Omerza L, Bilić E.* Ishod dugoročnog praćenja djece kojoj je untrauterino obavljena transfuzija zbog Rh aloimunizacije. *Paediatr Croat* 2010;54:114.

## 10. Životopis

Rođen sam 24.5.1990. u Zagrebu. Maturirao sam 2009. godine u V. gimnaziji u Zagrebu te upisao Medicinski fakultet. Tijekom studija pokazao sam veliki interes za kliničke struke, a radio sam kao demonstrator na Katedri za fiziologiju i imunologiju, te kao demonstrator predmeta Klinička propedeutika. Tijekom studija sudjelovao sam u studentskim razmjenama u Moskvi i Hamburgu, prilikom kojih sam boravio na klinikama za ginekologiju, porodništvo, kao i na općoj kirurgiji. Dobitnik sam Dekanove nagrade za najboljeg studenta generacije.