

# Restriktivna kardiomiopatija

---

Rakušić, Josip

Master's thesis / Diplomski rad

2024

Degree Grantor / Ustanova koja je dodijelila akademski / stručni stupanj: **University of Zagreb, School of Medicine / Sveučilište u Zagrebu, Medicinski fakultet**

Permanent link / Trajna poveznica: <https://um.nsk.hr/um:nbn:hr:105:551474>

Rights / Prava: [In copyright](#)/[Zaštićeno autorskim pravom.](#)

Download date / Datum preuzimanja: **2024-11-09**



Repository / Repozitorij:

[Dr Med - University of Zagreb School of Medicine Digital Repository](#)



SVEUČILIŠTE U ZAGREBU  
MEDICINSKI FAKULTET

**Josip Rakušić**

# **Restriktivna kardiomiopatija**

**DIPLOMSKI RAD**



**Zagreb, 2024.**

Ovaj diplomski rad izrađen je na Klinici za bolesti srca i krvnih žila Kliničkog bolničkog centra Zagreb pod vodstvom doc. dr. sc. Jure Samardžića u akademskoj godini 2023./2024.

## KRATICE

ABC6 – *engl. ATP-binding cassette sub-family G member 6*

ACE - Angiotenzin konvertirajući enzim (*engl. Angiotensin converting enzyme*)

AF - Atrijska fibrilacija

AHA – Američko kardiološko društvo (*engl. American heart association*)

ALFA-Gal A - Alfa-galaktozidaza A

ALT – Alanin aminotransferaza

ANCA – Antineutrofilna citoplazmatska protutijela (*engl. Anti-neutrophil cytoplasmic antibody*)

ARVC - Aritmogena kardiomiopatija desne klijetke (*engl. Arrhythmogenic right ventricular cardiomyopathy*)

AS - Aortna stenoza

ASO - Antisens oligonukleotid (*engl. Antisense oligonucleotide*)

ATTR-CA - Transtiretinska kardijalna amiloidoza (*engl. Transthyretin cardiac amyloidosis*)

ATTRv-CA - Varijantni oblik transtiretinske kardijalne amiloidoze (*engl. Transthyretin cardiac amyloidosis „variant“ type*)

ATTRwt-CA - Divlji tip transtiretinske kardijalne amiloidoze (*engl. Transthyretin cardiac amyloidosis „wild“ type*)

BNP – Moždani natriuretski peptid (*engl. Brain natriuretic peptide*)

CAD - Koronarna arterijska bolest (*engl. Coronary artery disease*)

CHD - Karcinoidna bolest srca (*engl. Carcinoid heart disease*)

CMR – Kardiovaskularna magnetska rezonanca (*engl. Cardiovascular magnetic resonance*)

CTS - Sindrom karpalnog tunela (*engl. Carpal tunnel syndrome*)

DCM - Dilatativna kardiomiopatija (*engl. Dilatative cardiomyopathy*)

DKS - Diferencijalna krvna slika

DMCMP - Dijabetička kardiomiopatija (*engl. Diabetic cardiomyopathy*)

EDV - Završni dijastolički volumen (*engl. End diastolic volume*)

EFE - Endokardijalna fibroelastoza (*engl. Endocardial fibroelastosis*)

EMB- Endomiokardna biopsija

EMF - Endomiokardna fibroza (*engl. Endomyocardial fibrosis*)

ERT - Zamjenska terapija enzimima (*engl. Enzyme replacement therapy*)

ESC - Europsko kardiološko društvo (*engl. European society of cardiology*)

FLC – Slobodni laki lanci (*engl. Free light chains*)

GGT – Gama glutamil transferaza (*engl. Gamma-glutamyl transferase*)

HbA1c – Glikirani hemoglobin

HCM - Hipertrofična kardiomiopatija (*engl. Hypertrophic cardiomyopathy*)

HF - Zatajenje srca (*engl. Heart failure*)

HFpEF – Zatajenje srca s očuvanom e젝cijskom frakcijom (*engl. Heart failure with preserved ejection fraction*)

HFrEF -Zatajenje srca s reduciranom e젝cijskom frakcijom (*engl. Heart failure with reduced ejection fraction*)

ICD - Implantabilni kardioverter-defibrilator (*engl. Implantable cardioverter-defibrillator*)

IOC - Kardiomiopatija uzrokovana preopterećenjem željezom (*engl. Iron overload cardiomyopathy*)

ISFCU – *engl. International society and federation of cardiology*

KKS - Kompletna krvna slika

LV - Lijeve klijetke (*engl. Left ventricle*)

LVAD- Uređaj za mehaničku potporu lijevoj klijetki (*engl. Left ventricular assist device*)

LVEF - E젝cijska frakcija lijeve klijetke (*engl. Left ventricle ejection fraction*)

LVH - Hipertrofija lijeve klijetke (*engl. Left ventricular hypertrophy*)

LVOTO - Opstrukcija izlaznog trakta lijeve klijetke (*engl. left ventricular outflow tract obstruction*)

NET - Neuroendokrini tumor (*engl. Neuroendocrine tumor*)

NT-proBNP – N-terminalni pro-B-tip natriuretski peptid (*engl. N-terminal pro-brain natriuretic peptide*)

PAAK - Plinska analiza arterijske krvi

PET-FDG – Pozitron emisijska tomografija s 18F-fluorodeoksiglukozom (*engl. Positive emission tomography with 18F-fluorodeoxyglucose*)

PRKAG2 - Proteinska kinaza AMP-om aktivirana nekatalitička podjedinica gama 2 (*engl. Protein kinase AMP-activated non-catalytic subunit gamma 2*)

RCM - Restriktivna kardiomiopatija (*engl. Restrictive cardiomyopathy*)

SCD - Iznenađna srčana smrt (*engl. Sudden cardiac death*)

SMV - Srčani minutni volumen

SPIE - Serumska elektroforeza proteina s imunofiksacijom (*engl. Serum protein electrophoresis with immunofixation*)

STE- *Speckle tracing* elektrokardiografija

TFDCC – Radna skupina za definiciju i klasifikaciju kardiomiopatija (*engl. Task force on the definition and classification of the cardiomyopathies*)

TfR2 - Transferinski receptor 2 (*engl. Transferrin receptor 2*)

TIBC – Ukupni kapacitet vezanja željeza (*engl. Total iron binding capacity*)

UIBC – Nezasićeni kapacitet vezanja željeza (*engl. Unsaturated iron binding capacity*)

UPIE - Elektroforeza urina s imunofiksacijom (*engl. Urine protein electrophoresis with immunofixation*)

UV - Udarni volumen

VES - Ventrikularne ekstrasistole

VT - Ventrikularna tahikardija

WHO - Svjetska zdravstvena organizacija (*engl. World health organization*)

# Sadržaj

SAŽETAK .....	
SUMMARY .....	
1. UVOD.....	1
1.1. DEFINICIJA I PODJELA KARDIOMIOPATIJA.....	1
1.2. RESTRIKTIVNA KARDIOMIOPATIJA .....	3
2. OPĆI PRISTUP PACIJENTU S RESTRIKTIVNOM KARDIOMIOPATIJOM .....	5
2.1. MULTIPARAMETRIJSKI PRISTUP .....	5
2.2. ANAMNEZA .....	5
2.3. KLINIČKA SLIKA I STATUS.....	6
2.3.1. ZNAKOVI I SIMPTOMI POPUŠTANJA SRCA.....	6
2.3.2. EKSTRAKARDIJALNE MANIFESTACIJE SISTEMSKIH BOLESTI....	7
2.4. DIJAGNOSTIKA.....	9
2.4.1. LABORATORIJSKE PRETRAGE .....	9
2.4.2. ELEKTROKARDIOGRAFIJA (EKG) .....	10
2.4.3. EHOKARDIOGRAFIJA .....	10
2.4.4. RTG .....	12
2.4.5. KARDIOVASKULARNA MAGNETSKA REZONANCA .....	12
2.4.6. ENDOMIOKARDNA BIOPSIJA.....	12
2.4.7. INVAZIVNA KATETERIZACIJA .....	13
2.5. GENERALNI PRINCIP LIJEČENJA .....	13
3. EPIDEMIOLOGIJA.....	15
4. ETIOLOGIJA I PATOFIZIOLOGIJA.....	16
4.1. INFILTRATIVNE BOLESTI.....	17
4.1.1. KARDIJALNA AMILOIDOZA.....	17
4.1.2. KARDIJALNA SARKOIDOZA .....	22
4.2. BOLESTI ENDOKARDA .....	25
4.2.1. ENDOMIOKARDNA FIBROZA (EMF).....	25
4.2.2. ENDOKARDIJALNA FIBROLEASTOZA (EFE).....	26
4.2.3. HIPEREOZINOFILNI SINDROM (HES).....	26
4.2.4. KARCINOIDNA BOLEST SRCA .....	28
4.3. BOLESTI ODLAGANJA .....	30
4.3.1. ANDERSON-FABRYJEVA BOLEST .....	30

4.3.2.	DANONOVA BOLEST .....	32
4.3.3.	PRKAG2 DEFICIJENCIJA .....	32
4.3.4.	DEZMINOPATIJE .....	32
4.3.5.	KARDIOMIOPATIJA UZROKOVANA PREOPTEREĆENJEM ŽELJEZOM .....	33
4.4.	BOLESTI S INTERSTICIJSKOM FIBROZOM/INTRIZIČNOM MIOCITNOM DISFUNKCIJOM .....	35
4.4.1.	PRIMARNI RCM .....	35
4.4.2.	PSEUDOXANTHOMA ELASTICUM .....	36
4.4.3.	RADIJACIJOM UZROKOVANA RCM.....	36
4.4.4.	TOKSIČNOST LIJEKOVA/KEMOTERAPEUTIKA .....	37
4.4.5.	SISTEMSKA SKLEROZA .....	37
4.4.6.	METASTAZE .....	37
4.4.7.	DIJABETIČKA KARDIOMIOPATIJA .....	38
5.	PROGNOZA.....	39
6.	IZAZOVI .....	40
6.1.	DIFERENCIJALNA DIJAGNOZA .....	40
6.1.1.	KONSTRIKTIVNI PERIKARDITIS.....	45
7.	ZAKLJUČAK .....	47
8.	ZAHVALE.....	48
9.	LITERATURA.....	49
10.	ŽIVOTOPIS.....	73



# SAŽETAK

Josip Rakušić

## RESTRIKTIVNA KARDIOMIOPATIJA

Restriktivna kardiomiopatija (RCM) je rijedak fenotipski oblik kardiomiopatije koji karakterizira dijastolička disfunkcija srca sa simptomatologijom zatajivanja srca. Hemodinamski se odlikuje restriktivnom patofiziologijom karakterističnom po značajnom povećanju ranog dijastoličkog tlaka punjena pri malim promjenama volumena uz očuvanu sistoličku funkciju. Štoviše, RCM jasno definira istovremena pojava restriktivne patofiziologije, dijastoličke disfunkcije, nedilatiranih klijetki i obostrane dilatacije atriya neovisno o debljini srčane stijenke te sistoličkoj funkciji klijetke. Za razliku od ostalih fenotipskih oblika, incidencija RCM je teško mjerljiva i ima iznimno lošu prognozu uslijed ograničenih mogućnosti liječenja. Niz patoloških entiteta može rezultirati restriktivnom patofiziologijom klijetke pri čemu se histološki i funkcionalno dijele na bolesti odlaganja, infiltrativne bolesti, bolesti endokarda te bolesti povezane s intersticijskom fibrozom ili disfunkcijom miokarda. Klinički prevladaju simptomi popuštanja srca kao što su dispneja, intolerancija napora, umor, ortopneja, paroksizmalna noćna dispneja, palpitacije i bol u prsima. U pedijatrijskoj populaciji, simptomi mogu uključivati tahidispneju, pojačano znojenje, odbijanje hrane i loš napredak. U statusu su vidljivi znakovi popuštanja primarno desne, a manje lijeve strane srca kao što se periferni edemi, distenzija jugularnih vena, ascites, sistolički šum te plućna kongestija. Dodatno, pojedine sistemske bolesti rezultiraju ekstrakardijalnim simptomima koje mogu biti važna smjernica prema dijagnozi specifične etiologije bolesti. Dijagnostika se temelji na kombinaciji dobro uzete anamneze i kliničkog statusa te prepoznavanja restriktivne patofiziologije upotrebom ehokardiografije ili invazivne kateterizacije. S ciljem definiranja daljnje specifične etiologije, može se upotrijebiti niz laboratorijskih pretraga, kardiovaskularna magnetska rezonanca s kontrastom, nuklearne metode, biopsija miokarda te genetičko testiranje. Liječenje je često ograničeno nedostatkom specifične terapije i bazirano je na simptomatskom zbrinjavanju.

Ključne riječi: restriktivna kardiomiopatija, zatajivanje srca, klasifikacija, pregledni rad

# SUMMARY

**Josip Rakušić**

## RESTRICTIVE CARDIOMYOPATHY

Restrictive cardiomyopathy (RCM) is a rare phenotypic form of cardiomyopathy characterized by diastolic heart dysfunction with symptoms of heart failure. Hemodynamically, it is characterized by a restrictive pathophysiology evidenced by a significant increase in early diastolic filling pressure with small changes in volume and preserved systolic function. Moreover, RCM is clearly defined by the simultaneous occurrence of restrictive pathophysiology, diastolic dysfunction, non-dilated ventricles and bilateral atrial dilation, regardless of heart wall thickness and ventricular systolic function. Unlike other phenotypic forms, the incidence of RCM is difficult to measure and has an extremely poor prognosis due to limited treatment options. A number of pathological entities can result in restrictive ventricular pathophysiology, which are histologically and functionally divided into storage disorders, infiltrative diseases, endomyocardial diseases and diseases associated with interstitial fibrosis or myocardial dysfunction. Clinically, heart failure symptoms such as dyspnea, exercise intolerance, fatigue, orthopnea, paroxysmal nocturnal dyspnea, palpitations and chest pain, prevail. In the pediatric population, symptoms may include tachydyspnea, increased sweating, food refusal, and poor progress. In the status, there are more signs of right-sided heart failure than left-sided such as peripheral edema, distension of the jugular veins, ascites, systolic murmur and pulmonary congestion. In addition, certain systemic diseases result in extracardiac symptoms that can be an important guideline for the diagnosis of the specific etiology of the disease. Diagnosis is based on a combination of a well-taken history, clinical status, and the recognition of restrictive pathophysiology using echocardiography or invasive catheterization. In order to define a further specific etiology, a number of laboratory tests, cardiovascular magnetic resonance with contrast, nuclear methods, myocardial biopsy and genetic testing, can be used. Treatment is often limited by the lack of specific therapy and is based on symptomatic care.

Keywords: restrictive cardiomyopathy, heart failure , classification, review paper

# 1. UVOD

## 1.1. DEFINICIJA I PODJELA KARDIOMIOPATIJA

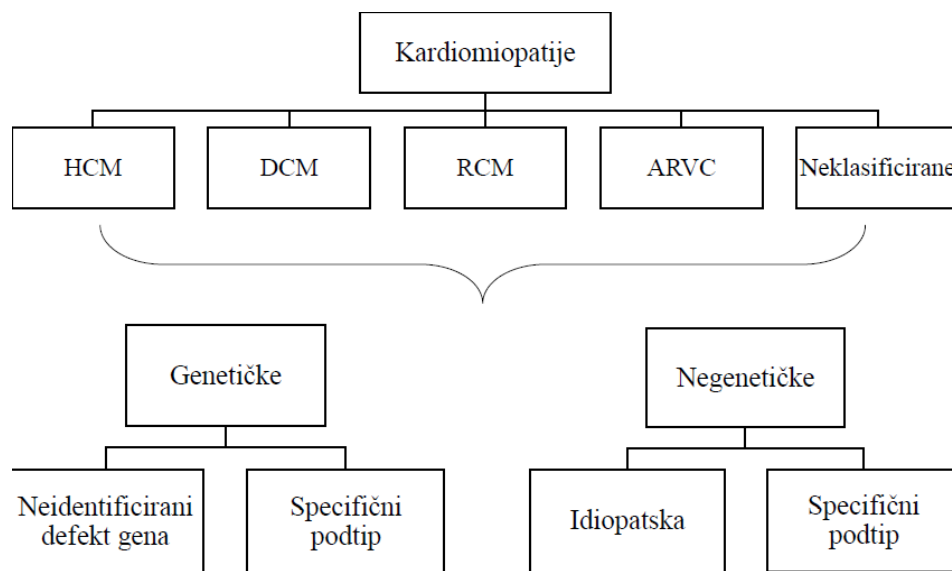
Prva definicija kardiomiopatije potječe iz 1980. kada je Svjetska zdravstvena organizacija (WHO, *World Health Organization*) opisala kardiomiopatije kao „bolesti miokarda nepoznatog uzroka“ s ciljem razlikovanja od drugih jasno definiranih patoloških entiteta kao što su koronarna arterijska bolest, hipertenzija, valvularna bolest te kongenitalne bolesti srca (1).

S obzirom na to da se izraz „kardiomiopatija“ koristio pogrešno pri ostalim dobro definiranim patološkim stanjima kao što je ishemijska kardiomiopatija, postojala je potreba za razvojem bolje terminologije. Prvi takav pokušaj dogodio se 1995. kada je TFDC (Task Force on the Definition and Classification of the Cardiomyopathies) pri WHO/ISFCU-u (*World Health Organization/International Society and Federation of Cardiology*) opisala kardiomiopatiju kao „bolest miokarda povezana s kardijalnom disfunkcijom“ uzimajući u obzir etiologiju te patofiziologiju. Shodno navedenome, podijelili su kardiomiopatije prema anatomskoj i fiziološkoj osnovi na: dilatativnu kardiomiopatiju (*engl. Dilatative Cardiomyopathy, DCM*), hipertrofičnu kardiomiopatiju (*engl. Hypertrophic Cardiomyopathy, HCM*), restriktivnu kardiomiopatiju (*engl. Restrictive Cardiomyopathy, RCM*), aritmogenu kardiomiopatiju desne klijetke (*engl. Arrhythmogenic Right Ventricular Cardiomyopathy, ARVC*) te neklasificirane kardiomiopatije (2). Pri tome bi se bilo koja kardiomiopatija, neovisno bila u sklopu sistemskog poremećaja ili specifičnog srčanog, mogla svrstati u jednu od navedenih kategorija.

Nove zaključke donosi AHA (*American Heart Association*) 2006. godine kada opisuje električne i mehaničke poremećaje kao uzrok neprikladne ventrikularne hipertrofije ili dilatacije ističući učestalu genetsku etiologiju kardiomiopatija. Kardiomiopatije dijele na primarne i sekundarne uvodeći podjelu primarnih na genetske, stečene te miješane (3).

Definicija koja se koristi i danas nastaje 2008. godine kada ESC (*European Society of Cardiology*) radna grupa za bolesti miokarda i perikarda opisuje kardiomiopatije kao „poremećaje miokarda okarakterizirane strukturnim i funkcionalnim poremećajem bez

poznate koronarne arterijske bolesti, hipertenzije, valvularne bolesti te kongenitalne bolesti srca koje bi mogle uzrokovati trenutno patološko stanje“. Postavljajući u srž svoje klasifikacije podjelu iz 1995. godine na osnovi morfologije i fenotipa, definiraju novu podjelu na familijarne/genetske te nefamilijarne/negenetske (Slika 1.). Familijarne se pojavljuju u najmanje dva člana obitelji ili predstavljaju jedinstven fenotip kojeg karakterizira ista genetička mutacija u više članova obitelji pri čemu mutacija *de novo* može biti potencijalni okidač familijarne etiologije. One mogu biti s poznatom genetskom mutacijom kada ih dijelimo u podtipove, ili mutacija nije identificirana ali bolest ima sve karakteristike familijarnog oblika. S druge strane nefamilijarni oblici se pojavljuju u „nul“ pacijenata ili anamnestički ne postoji kardiomiopatija kod ostalih članova obitelji. Njih dalje dijelimo na idiopatske te stečene (4). Pravilna procjena srčanog fenotipa putem transtorakalne ehokardiografije, detaljna obiteljska anamneza te potencijalno genetsko testiranje pridonose postavljanju konačne dijagnoze (5).

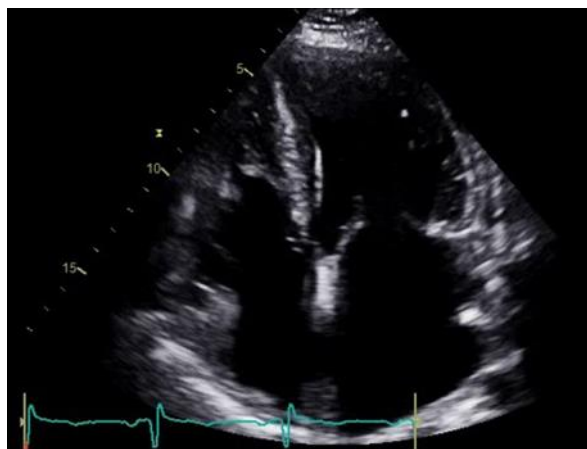


**Slika 1.** Predložena podjela kardiomiopatija Europskog društva za kardiologiju. ARVC – aritmogena kardiomiopatija desne klijetke, DCM – dilatacijska kardiomiopatija, HCM – hipertrofična kardiomiopatija, RCM – restriktivna kardiomiopatija. Modificirano prema (4).

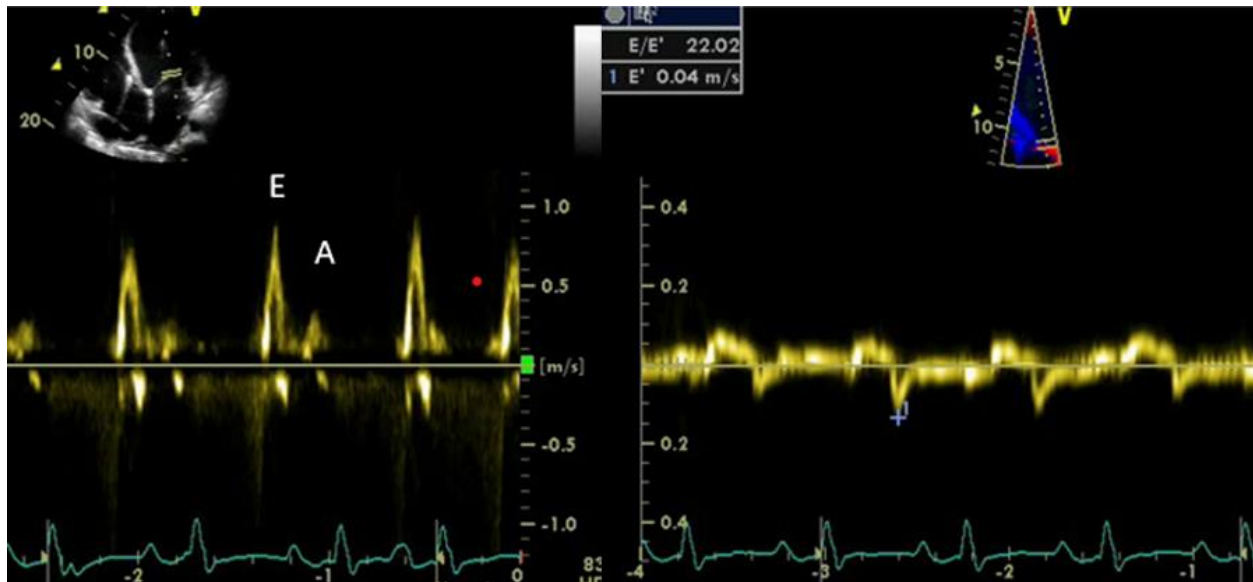
## 1.2. RESTRIKTIVNA KARDIOMIOPATIJA

Prema definiciji ESC-a iz 2008. godine, RCM je okarakterizirana „restriktivnom patofiziologijom klijetke zajedno sa smanjenim dijastoličkim volumenom, normalnim ili smanjenim sistoličkim volumenom uz normalnu debljinu stijenke miokarda“ (4). Restriktivna patofiziologija nastaje zbog povećane krutosti miokarda koja uzrokuje veliki porast ranog dijastoličkog tlaka pri malim volumenima punjenja ili kritičnim smanjenjem volumena klijetke koja može biti uzrokovana masivnom hipertrofijom zida klijetke ili proliferacijom endokarda (4,6,7).

Detaljnijom analizom morfologije te hemodinamike kardiomiopatija, na vidjelo izlaze nedostaci takve definicije. Prvotnu pretpostavku o očuvanoj debljini srčanog zida opovrgava činjenica da mnoga stanja s restriktivnom patofiziologijom imaju zadebljan miokard kao što su kardijalna amiloidoza, glikogenoza, hemokromatoza itd. (5,8,9). Uostalom, restriktivna patofiziologija može se vidjeti u ranim ili terminalnim stadijima DCM-a ili HCM-a (10). Novi prijedlog definicije donosi ESC 2022. godine kada ističu da RCM karakterizira „istovremeno prisustvo restriktivne patofiziologije, česta dilatacija atriya te nedilatirane klijetke neovisno o debljini srčanog zida i sistoličkoj funkciji“ (5). Restriktivna hemodinamika punjenja klijetke se može vidjeti ehokardiografski analizom strukture srčanih šupljina i zapisima pulsno-dopler utoka u klijetke i tkivnog doplera pokretljivosti, tj. brzine kretanja mitralnog anulusa (Slika 2 i 3).



**Slika 2.** Apikalni prikaz srca ehokardiografijom. Uvećani atriji uz normalno velike ventrikule zadebljanih stijenki (osobna arhiva mentora).



**Slika 3.** Restriktivna hemodinamika. Zapis pulsno-doplernog transmitsalnog utoka ( $E/A > 2$ ) (lijevo). Zapis tkivnog doplera nad septalnim dijelom mitralnog anulusa ( $E/E' 22,02$ ) (desno) (osobna arhiva mentora).

## 2. OPĆI PRISTUP PACIJENTU S RESTRIKTIVNOM KARDIOMIOPATIJOM

### 2.1. MULTIPARAMETRIJSKI PRISTUP

Neovisno o konačnoj dijagnozi i kojoj se vrsti kardiomiopatije radilo, dijagnostički pristup svakog kliničara mora biti sistematski orijentiran s ciljem utvrđivanja fenotipske podloge same kardiomiopatije kao i identificiranja etiologije bolesti (11). Prema ESC smjernicama iz 2023. godine, kliničar treba imati „kardiomiopatski način razmišljanja“ prilikom pristupanja pacijentu. Pri tome treba upotrijebiti dostupne dijagnostičke metode da bi otkrio odgovarajuću morfologiju (hipertrofija ili dilatacija), funkciju klijetke (sistolička/dijastolička, globalna/regionalna) te kombinacijom osobne i obiteljske anamneze, fizikalnog pregleda, EKG-a, laboratorijskih, slikovnih i ostalih pretraga, postavio pravovremenu etiološku dijagnozu s ciljem ranog i efikasnog liječenja (12).

### 2.2. ANAMNEZA

Osobna i obiteljska anamneza, jednom točno i detaljno uzeta, predstavlja znatan korak ka postavljanju ispravne dijagnoze. Tijekom razmatranja mogućeg uzroka kardiomiopatije, potrebno je uzeti u obzir dob pacijenta, obiteljsku anamnezu nekoliko generacija unazad te kardijalnu i ekstrakardijalnu simptomatologiju (12). Ako postoji velika sumnja da se radi o nasljednoj bolesti, konstrukcija obiteljskog stabla bolesti nekoliko generacija unazad uvelike pomaže da se odredi tip nasljeđivanja po Mendelu i identificira rizik razvijanja bolesti kod ostalih članova obitelji (11). Većina nasljednih bolesti koje se prezentiraju kardiomiopatijom nasljeđuje se autosomno dominantno, manji dio X-vezano recesivno, a najmanji udio autosomno recesivno (Tablica 1) (12). Potrebno je obratiti pažnju na podatke o iznenadnoj srčanoj smrti (*engl. Sudden Cardiac Death, SCD*), neobjašnjivom srčanom zatajivanju, transplantaciji srca te znakovima i simptomima sistemskih bolesti u obitelji kao što su slabost skeletne muskulature, dijabetes, gluhoća, znakovi bubrežnog zatajivanja ili cerebrovaskularni incident u mlađoj životnoj dobi (12).

**Tablica 1.** Primjeri nasljednih bolesti koje mogu uzrokovati restriktivnu kardiomiopatiju prikazani prema obrascu nasljeđivanja. Izrađeno prema (12).

Nasljedne bolesti s restriktivnim fenotipom	AD	AR	X-vezano
Mutacije sarkomere	+		
BAG3	+		
LMNA	+		
Anderson-Fabryeva bolest			+
Danonova bolest			+
TTR amiloidoza	+		

AD – autosomno dominantno, AR – autosomno recesivno, BAG3 - Bcl2 - associated athanogene 3, LMNA – lamin A/C, TTR – transtiretin

## 2.3. KLINIČKA SLIKA I STATUS

Klinička prezentacija bolesti je vrlo varijabilna i uglavnom nespecifična što se može opravdati brojnim etiološkim uzrocima bolesti, ali većina bolesnika se prezentira znakovima srčanog popuštanja, aritmijama te različitim ekstrakardijalnim simptomima bolesti, koje mogu biti važne smjernice pri dijagnozi pojedine specifične etiologije (5).

### 2.3.1. ZNAKOVI I SIMPTOMI POPUŠTANJA SRCA

Najčešća prezentacija RCM-a jest zatajenje srca s očuvanom ejekcijskom frakcijom (*engl. Heart Failure with Preserved Ejection Fraction, HFpEF*) pri čemu se zatajenje srca sa smanjenom ejekcijskom frakcijom (*engl. Heart Failure with Reduced Ejection Fraction, HFrEF*) može opisati u naprednim stadijima bolesti (13). U početnim stadijima bolesti pacijenti su uglavnom asimptomatski, a kada bolest napreduje traže liječničku pomoć najčešće zbog dispneje, intolerancije napora, općeg umora, ortopneje, paroksizmalne noćne dispneje, palpitacija te boli u prsima (Tablica 2.) (14). Štoviše, intolerancija napora je jedan od ranih simptoma RCM-a kao rezultat izrazito smanjenog dijastoličkog punjenja pri povećanoj srčanoj frekvenciji u težem naporu (13). RCM se uglavnom prezentira



desnostranim ili u manjem broju slučajeva obostranim srčanim popuštanjem (5). Desnostrano srčano zahvaćanje uglavnom se manifestira tjestastim edemom donjih ekstremiteta, distenzijom jugularnih vena, hepatomegalijom te ascitesom (5,6,13). Auskultacijom srca se može čuti galopni ritam, a kao rezultat zahvaćanja lijeve strane srca i plućne kongestije mogu se čuti plućne krepitacije i hropci (Tablica 2) (7). U pedijatrijskoj populaciji najčešće dolazi do tahidispneje, pojačanog znojenja, odbijanja hrane te lošeg napretka (12).

**Tablica 2.** Učestalost pojedinih simptoma i znakova zatajivanja srca kod restriktivne kardiomiopatije. Izrađeno prema (14).

<b>KLINIČKA SLIKA ZATAJIVANJA SRCA S OČUVANOM EJEKCIJSKOM FRAKCIJOM</b>	
<b>KLINIČKI SIMPTOMI</b>	<b>KLINIČKI ZNAKOVI</b>
Dispneja (71%)	Distenzija jugularnih vena (52%)
Pozitivna anamneza na periferne edeme (46%)	Sistolčki šum (49%)
Palpitacije (33%)	Galopni ritam (27%)
Ortopneja (22%)	Plućni hropci (18%)
Bol u prsima (22%)	

### **2.3.2. EKSTRAKARDIJALNE MANIFESTACIJE SISTEMSKIH BOLESTI**

Dijagnostika RCM-a jest zahtjevan, nekada i dugotrajan proces za koji je potrebna iscrpna osobna i obiteljska anamneza, niz laboratorijskih pretraga kao i upotreba širokog spektra radiološke dijagnostike, no pronalazak i povezivanje ekstrakardijalnih simptoma u ukupnu sliku može pomoći u traženju dijagnoze pošto pojedini etiološki entiteti imaju dosta specifičnu ekstrakardijalnu prezentaciju. Primjerice, kožne pigmentacije, hipogonadizam, artropatija, povišen feritin te znakovi intolerancije glukoze u bolesnika s ehokardiografskim parametrima restriktivne patofiziologije uvelike upućuje dijagnostičara da se radi o kardiomiopatiji uzrokovanom preopterećenjem željezom (*engl. Iron Overload*

*Cardiomyopathy, IOC*). Stoga, može se zaključiti da definiranje ekstrakardijalnih simptoma suzuje diferencijalnu dijagnozu, usmjerava prema upotrebi specifičnih dijagnostičkih alata i time skraćuje vrijeme dijagnoze bolesti. Ekstrakardijalna manifestacija pojedinih uzroka RCM-a će biti detaljno odrađena u poglavlju o etiologiji i patofiziologiji, ali primjeri najčešćih entiteta RCM-a i njihove vansrčane prezentacije opisani su u tablici 3.

**Tablica 3.** Pregled nekih od najčešćih poremećaja koji uzrokuju RCM te njihovih ekstrakardijalnih manifestacija. Izrađeno prema (5,15–18).

<b>POREMEĆAJ</b>	<b>EKSTRAKARDIJALNA MANIFESTACIJA</b>
<b>Kardiomiopatija uzrokovana preopterećenjem željezom</b>	Primarna: pigmentacije kože, dijabetes, jetrena disfunkcija, artropatija, hipogonadizam Sekundarna: hematološki znakovi bolesti
<b>ATTR-CA</b>	CTS, spinalna stenoza, ruptura bicepsa
<b>Anderson-Fabryjeva bolest</b>	Neuropatska bol, angiokeratomi, cornea verticillata, hipohidroza, cerebrovaskularni incident, gubitak sluha, gastrointestinalni simptomi, proteinurija, bubrežno zatajenje
<b>Danonova bolest Idiopatska RCM</b>	Skeletna miopatija, intelektualni deficit
<b>AL amiloidoza</b>	Hipoalbuminemija, periferni edemi, hepatomegalija, simetrična periferna neuropatija, posturalna hipotenzija, makroglosija, periorbitalne modrice, gastrointestinalni simptomi
ATTR-CA – transtiretinska kardijalna amiloidoza, CTS – sindrom karpalnog tunela, RCM – restriktivna kardiomiopatija	

## 2.4. DIJAGNOSTIKA

### 2.4.1. LABORATORIJSKE PRETRAGE

S obzirom na to da se radi o velikom broju mogućih etioloških uzroka RCM-a, potrebno je provesti širok panel laboratorijskih pretraga. Osnovni panel laboratorijskih pretraga za pacijente koji se javljaju sa simptomima zatajenja srca čine kompletna krvna slika (KKS), serumski elektroliti, jetreni enzimi (ALT, AST, GGT), serumska razina ureje i kreatinina, glukoza u krvi (GUK), hemoglobin A1c (HbA1c), tireoidni funkcijski testovi, serumsko željezo, ukupni kapacitet vezanja željeza (*engl. Total Iron Binding Capacity, TIBC*), nezasićeni kapacitet vezanja željeza (*engl. Unsaturated Iron Binding Capacity, UIBC*), BNP (*engl. Brain Natriuretic Peptide*) ili NT-proBNP (*engl. N-terminal pro-brain natriuretic peptide*) (19). S ciljem monitoriranja razine kisika u krvi potrebno je uključiti i plinsku analizu arterijske krvi (PAAK) (20). Razina BNP-a ili NT-proBNP-a predstavlja značajni dijagnostički, prognostički te terapijski parametar (19). Jednom dokazane abnormalne vrijednosti u sklopu osnovnog panela ili sumnja u pojedinu etiologiju, zahtijeva upotrebu specifičnih dijagnostičkih testova (Tablica 4) čiji je postupak za pojedinu etiologiju detaljno objašnjen u poglavlju o etiologiji i patofiziologiji RCM-a (20).

**Tablica 4.** Specifične laboratorijske pretrage kod najčešćih poremećaja povezanih s restriktivnom kardiomiopatijom. Modificirano prema (6).

POREMEĆAJ	LABORATORIJSKE PRETRAGE
Amiloidoza	24-satni monoklonalni proteini u urinu, SPIE, UPIE
Kardijalna sarkoidoza	ACE u krvi
Hemokromatoza	Serumsko željezo, TIBC, UIBC, feritin, gensko testiranje
Hipereozinofilija	KKS, DKS, periferni razmaz krvi, ANCA

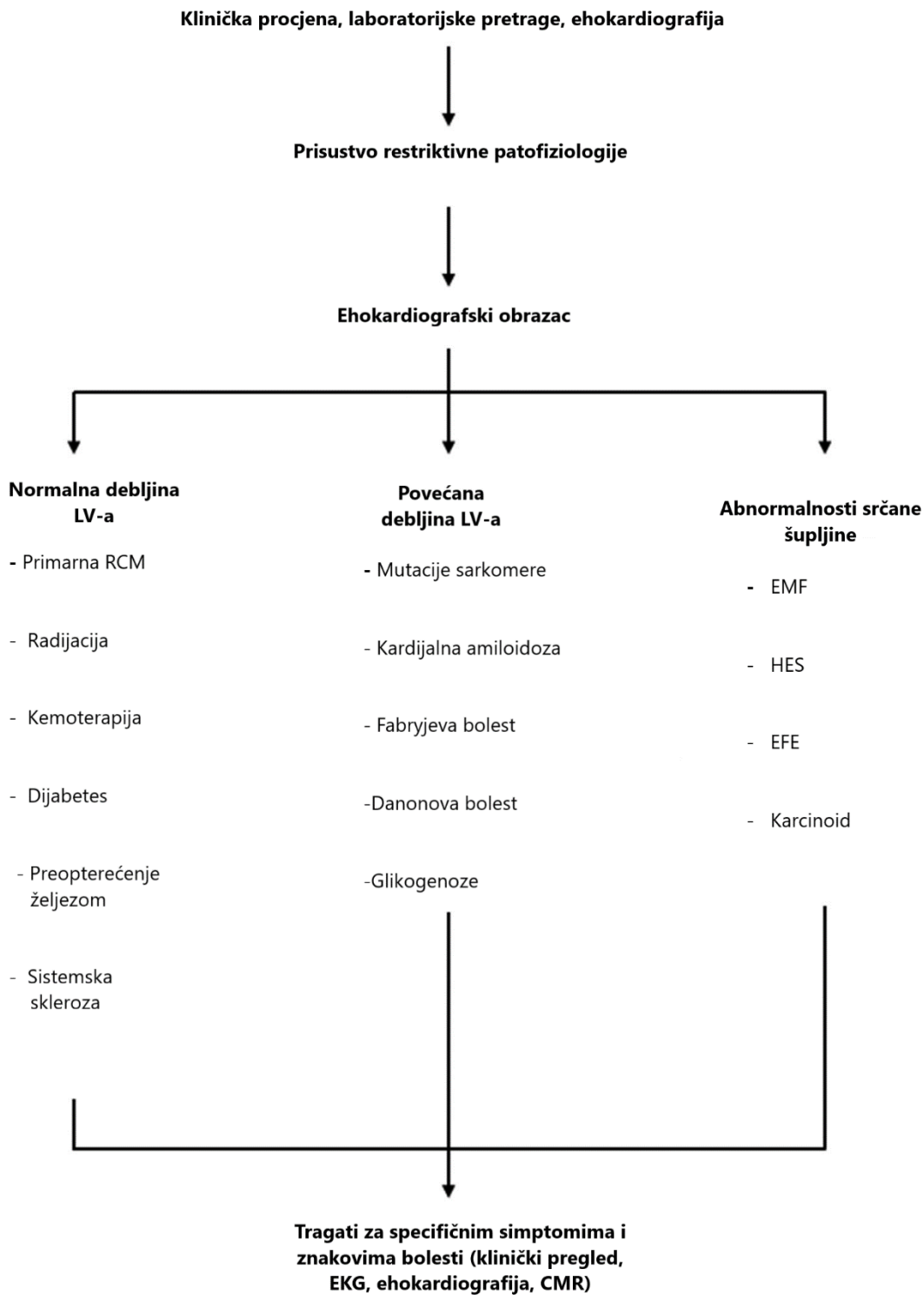
ACE – angiotenzin konvertirajući enzim, ANCA – antineutrofilna citoplazmatska protutijela, DKS – diferencijalna krvna slika, KKS – kompletna krvna slika, SPIE – serumska elektroforeza proteina, TIBC – ukupni kapacitet vezanja željeza, UIBC – nezasićeni kapacitet vezanja željeza, UPIE – elektroforeza urina s imunofiksacijom

## 2.4.2. ELEKTROKARDIOGRAFIJA (EKG)

EKG predstavlja važan dijagnostički alat u procjeni pacijenata s RCM-om. Nalaz EKG-a je nespecifičan te abnormalan u gotovo 99% slučajeva s najčešćim patološkim obrascima kao što su bifazičan P-val, elevacija ST segmenta, abnormalnosti Q-vala te šiljasti ili bifazični T-valovi (21,22). Atrijska fibrilacija se pojavljuje u gotovo 74% bolesnika s aritmičnim promjenama (23). Infiltrativni poremećaji te povećana debljina klijetke mogu pokazati nisku voltažu QRS kompleksa dok 50-70% pacijenata s amiloidozom pokazuju obrasce „pseudoinfarkta“ (24,25).

## 2.4.3. EHOKARDIOGRAFIJA

Ehokardiografija je važan dijagnostički ali i prognostički alat kod bolesnika s RCM-om. Ona može ukazivati na specifične morfološke i funkcionalne promjene vidljive kod srčane restriktivne patofiziologije. Prva procjena morfologije većinom otkriva nedilatirane klijetke normalne ili povećane debljine miokarda te obostranu dilataciju atrija (Slika 2) (7). Debljina stijenke klijetke može biti povećana kod pacijenata s infiltrativnim poremećajima ili bolestima pohrane (Slika 4) (6). Sistolička funkcija je uglavnom očuvana s urednom ili približno urednom ejekcijskom frakcijom (20). S druge strane, poremećenu dijastoličku funkciju otkriva doplerski prikaz gdje se vide promjene transmitalnog utoka s povećanom vrijednosti brzine ranog dijastoličkog punjenja (E) te smanjenom kasnom brzinom punjenja (A) pri čemu je transmitalni utok veći više od dvostruko ( $E/A > 2,0$ ) (Slika 3) (26). Tkivni dopler otkriva smanjenje rane brzine miokarda ( $e'$ ) s povećanim omjerom  $E/e'$  nad septalnim dijelom mitralnog anulusa (Slika 3) (5). *Speckle tracing* te *strain tracing* ehokardiografija (STE) mjeri deformaciju miokarda te je osjetljiva na suptilne promjene longitudinalne kontraktilnosti što se posebno uočava pri dijagnostici amiloidoze srca kada su vidljive specifične promjene kontraktilnosti bazalnih i srednjih dijelova srca uz očuvan longitudinalni kontraktilitet apeksa; tzv. „*cherry on top*“ uzorak (6,13). Longitudinalni *strain* može u određenim slučajevima pokazati rane znakove amiloidoze srca (13).



**Slika 4.** Dijagnostički algoritam te pregled pojedinih poremećaja prema promjeni debljine lijeve klijetke. CMR – kardiovaskularna magnetska rezonanca EFE – endokardijalna fibroelastoza, EKG – elektrokardiografija, EMF – endomiokardijalna fibroza, HES – hipereozinofilni sindrom, LV – lijeva klijetka. Modificirano prema (5).

#### **2.4.4. RTG**

Rendgensko snimanje prsnog koša većinom pokazuje urednu srčanu siluetu sa znakovima plućne venske hipertenzije te plućne kongestije. Ponekad se mogu vidjeti ostali znakovi srčanog popuštanja kao što je pleuralni izljev. Odsustvo znakova perikardijalne kalcifikacije može pomoći u diferencijalnoj dijagnostici RCM-a i konstriktivnog perikarditisa (20).

#### **2.4.5. KARDIOVASKULARNA MAGNETSKA REZONANCA**

Kardiovaskularna magnetska rezonanca (*engl. Cardiovascular Magnetic Resonance, CMR*) predstavlja neinvazivnu dijagnostičku pretragu koja je vrlo važna u procjeni mase srčanog mišića, volumena klijetke, regionalne te globalne sistoličke funkcije (7). Za razliku od ehokardiografije koja ne može postaviti definitivni uzrok restriktivne patofiziologije zbog slabog definiranja tkivnih promjena te lošije mogućnosti procjene apeksa i desne klijetke, CMR s kasnom imbibicijom gadolinija (*engl. Late Gadolinium Enhancement, LGE*) vrlo točno opisuje perfuziju, funkciju klijetke, tkivne promjene kao i obrazac zahvaćanja tkiva što uvelike pomaže definirati pojedine infiltrativne te metaboličke poremećaje (27,28). Postkontrastno T1 sekvenciranje koristi se u procjeni izvanstaničnog volumena kao markera fibroze miokarda (7). S druge strane, T2 mapiranje je vrlo važno u detektiranju upalnih promjena te edema miokarda pri čemu T2 relaksacijsko vrijeme ostvaruje svoju punu ulogu pri analiziranju kardiomiopatije uzrokovane preopterećenjem željezom (7). Osim što su iznimno važne u diferenciranju pojedinih infiltrativnih bolesti, CMR snimke jako dobro razlučuju RCM od konstriktivnog perikarditisa (20).

#### **2.4.6. ENDOMIOKARDNA BIOPSIJA**

Endomiokardna biopsija (EMB) predstavlja važnu dijagnostičku opciju kada neinvazivne metode nisu pokazale značajne rezultate (20). Posebno veliku ulogu ima u razlikovanju specifičnih infiltrativnih promjena, poremećaja odlaganja kao i u slučajeva idiopatske RCM, kada su vidljivi histopatološki znakovi miokardne fibroze (7). Iznimno je važno odvagati korist prema potencijalnim rizicima kao što je ozljeda trikuspidnog ušća uz posljedičnu regurgitaciju, perforacija stijenke desne klijetke, tamponada te moguće

maligne aritmije (7,29). U slučaju fokalnog zahvaćanja miokarda, EMB može producirati lažno negativne rezultate (20).

#### **2.4.7. INVAZIVNA KATETERIZACIJA**

Invazivna kateterizacija te koronarna angiografija rijetko su indicirane u sklopu dijagnostike RCM-a, ali se za njima poseže kada je bol u prsima dominantan simptom te je potrebno isključiti opstruktivnu koronarnu arterijsku bolest (20). Osim navedenog, može se koristiti u razlikovanju RCM-a od konstriktivnog perikarditisa kada ostale metode ne pokazuju signifikantne rezultate (30).

### **2.5. GENERALNI PRINCIP LIJEČENJA**

Liječenje RCM-a je usmjereno na olakšavanje simptoma srčanog zatajivanja te specifično etiološko liječenje pojedinog uzroka (6). Specifično etiološko liječenje je detaljno obrađeno u poglavlju o etiologiji i patofiziologiji bolesti pri čemu će glavna tematika ovog poglavlja biti vezana uz liječenje simptoma srčanog popuštanja i njihovih komplikacija. S obzirom na to da se većina pacijenata s RCM-om prezentira u obliku HFpEF-a, potrebno je prilagoditi terapiju u skladu s patofiziološkim zbivanjem. Treba uzeti u obzir da duljina dijastole i povećani tlakovi punjena imaju mali učinak na punjenje klijetke, štoviše udarni volumen je konstantan i srčani minutni volumen (SMV) ovisi uglavnom o kronotropnoj kompetenciji srca (5). Uslijed navedenog, dolazi do slabe tolerancije beta blokatora i blokatora kalcijevih kanala zbog njihovog negativnog kronotropnog učinka (5). Ključni korak u liječenju predstavlja održavanje urednog volumnog statusa te pažljiva primjena diuretika ako se jave simptomi srčanog popuštanja (31). Učinak primjene inhibitora angiotenzin konvertirajućeg enzima (*engl. Angiotensin Converting enzyme, ACE*) , blokatora angiotenzinskih receptora (*engl. Angiotensin receptor blockers, ARB*) te dvojnog inhibitora angiotensin receptor/nepirilizin (*engl. Angiotensin/nepilysin Inhibitor, ARNI*) nije pokazao benefit, a pojedine studije ističu poboljšanje simptoma nakon prekida terapije ovim lijekovima kod nekih oblika RCM-a (31,32). Novija istraživanja su pokazala korist u liječenju HFpEF-a diuretikom spironolaktonom te SGLT2 (*engl. Sodium-Glucose Cotransporter-2*) inhibitorima empagliflozinom i dapagliflozinom, ali isti lijekovi još nisu proučeni kod pacijenata s RCM-

om (7). Pošto je prevalencija atrijske fibrilacije najveća u usporedbi s ostalim tipovima kardiomiopatije, preporučuje se adekvatna antikoagulantna terapija, ako ona nije kontraindicirana (6,33). U pojedinim slučajevima, ona se preporučuje neovisno o CHA2DS2-VASc score (5). Primarni cilj je održavanje sinus ritma (5). Prema ESC smjernicama za liječenje kardiomiopatija iz 2023. godine, preporučuje se ugradnja implantabilnog kardioverter-defibrilatora (*engl. Implantable cardioverter-defibrillator, ICD*) u slučaju anamnestičkog podatka VT-om ili VF-om uzrokovanog kardijalnog aresta ili povijesti postojane ventrikularne tahikardije koja uzrokuje hemodinamičku nestabilnost ili sinkopalne epizode (31). Dugoročni cilj liječenja je odgoda potencijalne transplantacije srca koja je u pojedinim slučajevima neizbježna (6). Primjena uređaja za mehaničku potporu lijevoj klijetki (*engl. Left Ventricular Assist Device, LVAD*) nije toliko česta u usporedbi s ostalim kardiomiopatijama (34). Štoviše, niz studija opisuju povećanu perioperativnu i postoperativnu smrtnost prilikom ugradnje LVAD-a kod pacijenata s refraktornim popuštanjem srca u RCM-u (35). Potrebno je pažljivo odabrati kandidate za transplantaciju pošto određeni oblici RCM-a nisu pokazali zadovoljavajuće rezultate (36).

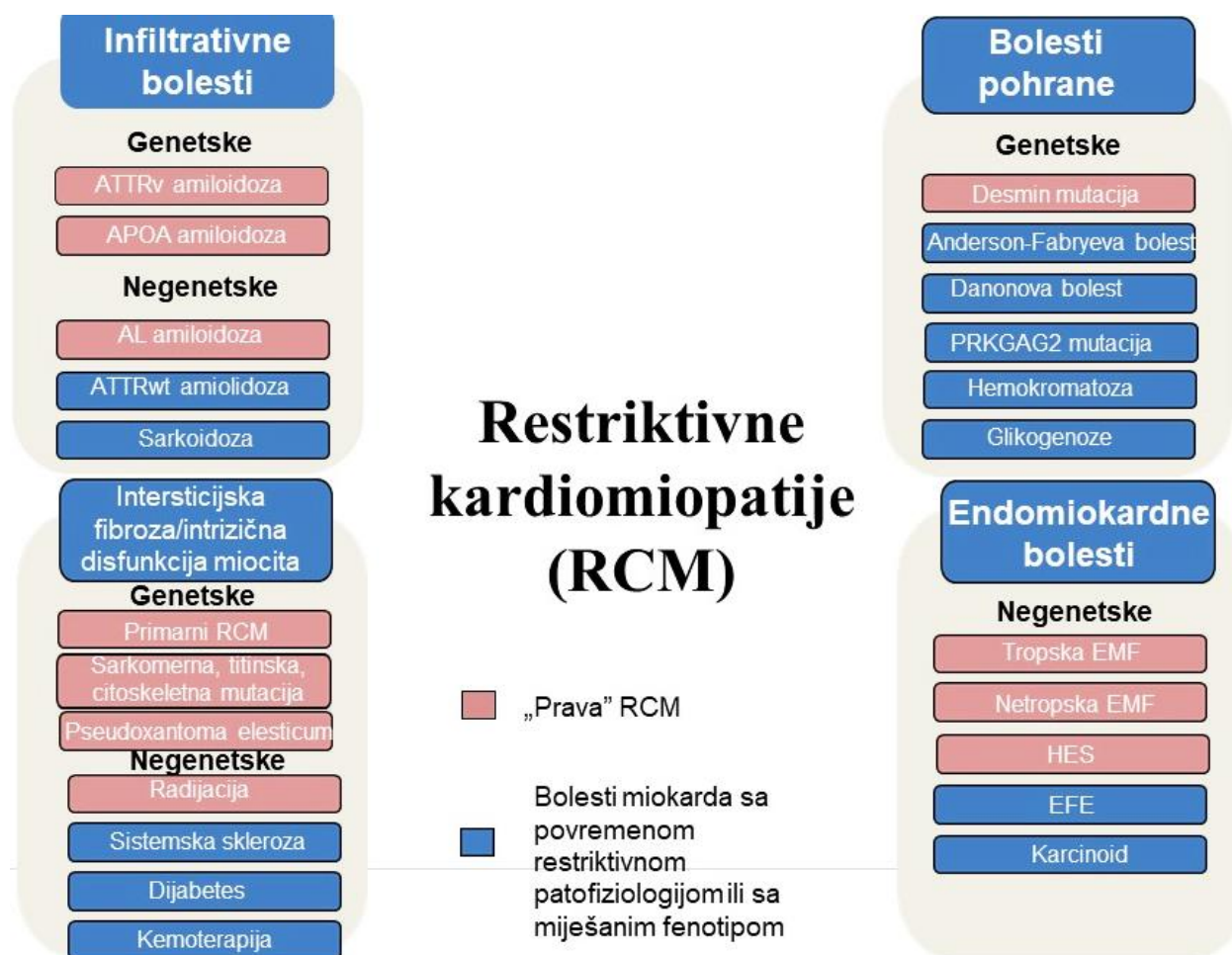


### 3. EPIDEMIOLOGIJA

Budući da RCM predstavlja najrjeđi fenotipski oblik kardiomiopatije, nedostaje dovoljan broj istraživanja da bi se odredila točna incidencija i prevalencija bolesti (5,6,37,38). Uostalom, preklapanje s ostalim morfološkim i funkcionalnim fenotipovima otežava provođenje istraživanja koje bi upotpunile epidemiologiju bolesti. Pojedina istraživanja su pokazala da RCM predstavlja 2-5% svih kardiomiopatija dok je njezina učestalost u kardiomiopatijama pedijatrijske populacije 4,5% (39,40). Prosječna dob pri dijagnozi u pedijatrijskoj populaciji iznosi 6,2 godine s medijanom od 3 godine (40,41). Druga istraživanja pokazuju da RCM čini 1,6% svih kardiomiopatija pri čemu udio muškaraca među pacijentima iznosi 63% (42).

## 4. ETIOLOGIJA I PATOFIZIOLOGIJA

RCM možemo etiološki podijeliti na primarnu, koja može biti idiopatska, familijarna i sporadična, te sekundarnu u kojoj zahvaćanje miokarda nalazimo u sklopu sistemske bolesti (6,7,43). Pošto je RCM heterogena skupina bolesti, postoji veliki broj poremećaja s restriktivnim patofiziologijom (5). S obzirom na glavni mehanizam nastanka bolesti te histološku podlogu, možemo ih podijeliti na infiltrativne bolesti, bolesti endokarda, bolesti odlaganja te bolesti s intersticijskom fibrozom ili intrinzičnom miocitnom disfunkcijom (5). (Slika 5)



**Slika 5.** Predložena klasifikacija restriktivne kardiomiopatije prema histologiji miokarda, genetici te prezentaciji u okviru restriktivne patofiziologije. APOA – apolipoprotein A, ATTRv – varijantni oblike transtiretinske amiloidoze, EFE – endomiokardna fibroelasatoza, EMF – endomiokardna fibroza, HES – hipereozinofilni sindrom, PRKAG2 – proteinska kinaza AMP-om aktivirana nekatalitička podjedinica gama 2. Modificirano prema (5).

## 4.1. INFILTRATIVNE BOLESTI

### 4.1.1. KARDIJALNA AMILOIDOZA

Amiloidoza je sistemska bolest koju karakterizira izvanstanično taloženje fibrilarnog materijala iz različitih prekursorskih proteina, nazvanih amiloid (44). Postoji više od 30 prekursorskih proteina koji sudjeluju u nastanku amiloida, ali u više od 98% slučajeva najznačajniji proteini u amiloidozi srca su transtiretin (TTR) te amiloid lakih lanaca (AL) (*engl. Amyloid Light Chain, AL*) (15,18,45,46). Kardijalna amiloidoza lakih lanaca (*engl. Amyloid Light chain Cardiac Amyloidosis, AL-CA*) nastaje kao rezultat nakupljanja lakih lanaca imunoglobulina u sklopu diskrazije plazma stanica dok je transtiretinska kardijalna amiloidoza (*engl. Transthyretin Cardiac Amyloidosis, ATTR-CA*) produkt nakupljanja mutiranih proteinskih monomera kao dio „varijantnog“ oblika (*engl. Transthyretin Cardiac Amyloidosis „variant“ type, ATTRv-CA*) ili odlaganja već navedenih monomera u sklopu procesa starenja u „divljem“ tipu bolesti (*engl. Transthyretin Cardiac Amyloidosis „wild“ type, ATTRwt-CA*) (5,47).

AL-CA s prevalencijom od 8-12/1000000 stanovnika predstavlja rijetko stanje pri čemu 30-50% bolesnika s AL amiloidozom imaju srčane tegobe (48,49). Ukoliko se ne liječi, prognoza bolesti je iznimno loša s petogodišnjim mortalitetom od 90 % i medijanom preživljenja od šest mjeseci (13). ATTRwt-CA je mnogo češći oblik ATTR-a pri kojem prosječna starost za vrijeme dijagnoze iznosi 74 godine (13,45). Mnoge studije su pokazale da se incidencija ATTRwt miokardnih depozita povećava starenjem (50,51). Sveukupno preživljenje je loše s obzirom da se većina bolesnika nalazi u poodmaklim godinama života (52). Epidemiološke karakteristike ATTRv-CA-a ovise prije svega o tipu mutacije, no kao najčešći oblik genetičke greške pV142 mutacija, nalazi se u 3,4% Afroamerikanaca s prosječnom dobi nastupa od 69 godina (45). Preživljenje također ovisi o tipu mutacije, ali većina ima medijan preživljenja od 8-10 godina za pacijente s ATTRv-om i polineuropatijom. Pacijenti s već razvijenim zatajenjem srca preživljavaju prosječno 2,5-3,5 godina od dijagnoze (53).

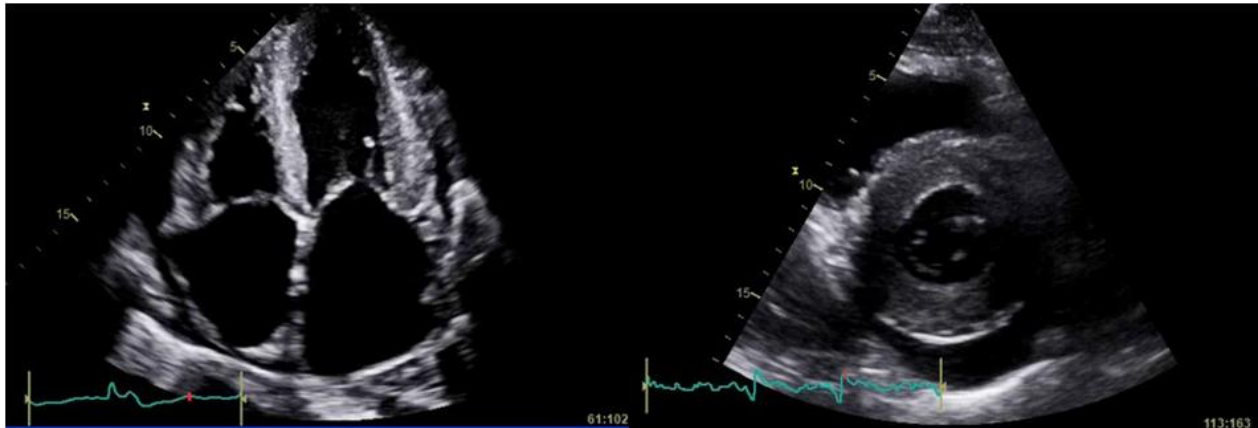
Infiltracija stijenki srčanih komora amiloidom izaziva specifičnu kardijalnu morfologiju. Simetrično povećanje mase u slučaju AL-CA-a te asimetrično kod ATTR-CA-a, stvara

sliku pseudo-hipertrofije uz nedilatirane i male srčane kavitete (5). Stalno prisutna dijastolička disfunkcija uz učestalu atrijsku fibrilaciju (AF) pridonose smanjenju srčane funkcije (5,54). Kao rezultat infiltracije provodnih putova, perikarda te atrioventrikularnih (AV) zalistaka, nastaju česti mali perikardijalni izljevi, različiti stupnjevi srčanih blokova, te zadebljanje atrioventrikularnih zalistaka (5,55,56). Depoziti amiloida proširuju ekstracelularni prostor bez kompenzirajuće dilatacije komora što rezultira restriktivnom patofiziologijom (18). Progresija restriktivne patofiziologije bolesti iz blagog početnog oblika do naprednog u terminalnom stadiju bolesti, dovodi do sve većeg povećanja tlaka punjenja lijeve klijetke za iste volumene punjenja što rezultira padom udarnog volumena (UV), srčanog minutnog volumena (SMV) te vrlo često padom sistemskog tlaka (5). S obzirom na to da dolazi do istovremenog pada UV-a te završnog dijastoličkog volumena (*engl. End Diastolic Volume, EDV*), ejekcijska frakcija lijeve klijetke (*engl. Left Ventricle Ejection Fraction, LVEF*) ostaje jedno vrijeme nepromijenjena, ali unatoč tome kronotropna inkompetencija i pad inotropne rezerve tijekom napora stvara velike tegobe bolesnicima (5,55).

Rani klinički simptom kardijalnih amiloidoza, neovisno o tipu, je nespecifičan te se prezentira kao dispneja u naporu što se može vidjeti i kod ostalih srčanih zatajenja s očuvanom ejekcijskom frakcijom (*engl. Heart Failure with Preserved Ejection Fraction, HFpEF*) (18). Kao rezultat, mnogi pacijenti nemaju konkretnu dijagnozu dugih niz godina osim srčanog zatajenja nespecifičnog uzroka (52). Ono što nije slično svim tipovima amiloidoza, a za čim bi svaki dijagnostičar trebao tragati, su ekstrakardijalne manifestacije bolesti. U slučaju AL-CA-a te ATTRv-CA-a ekstrakardijalno zahvaćanje je često te se ostvaruje u obliku autonomne ili periferne neuropatije, nefropatije te zahvaćanja gastrointestinalnog sustava (57). Oko 10 % bolesnika s AL amiloidozom ima makroglosiju dok periorbitalne modrice predstavljaju gotovo patognomoničan znak (18). AL amiloidoza može biti praćena s nefrotskim sindromom, hipoalbuminemijom, edemima, hepatomegalijom, simetričnom te primarno senzoričkom perifernom neuropatijom kao i posturalnom hipotenzijom zbog zahvaćanja autonomnog živčanog sustava (18). Ako dođe do odlaganja amiloida u male krvne žile, mogu se pojaviti klaudikacije udova, čeljusti kao i bolovi koji imitiraju anginu pectoris (58). Pošto je povećanje SMV-a uvjetovano isključivo

kronotropnom kompetencijom, mogu se pojaviti sinkope u naporu (59). ATTRv je klinički slična svojoj AL varijanti prije svega zbog učestale polineuropatije, posturalne hipotenzije kao i gastrointestinalnih simptoma uz pojedine slučajeve zamućenja staklastog tijela oka u obliku vitrealnih opaciteta (15). S druge strane, ATTRwt nema mnogo ekstrakardijalnih manifestacija izuzet ortostatske hipotenzije, sindroma karpalnog tunela (*engl. Carpal Tunnel Syndrome*, CTS) i lumbalne spinalne stenoze koji mogu ponekad prethoditi dijagnozi 7-10 godina (13,15).

Prema ESC smjernicama iz 2021. godine, postoje izravni i neizravni dijagnostički kriteriji za dijagnozu kardijalne amiloidoze. Izravni pristup potvrđuje amiloidozu ako postoje amiloidni depoziti pri biopsiji endomiokarda ili ako se pozitivnoj ekstrakardijalnoj biopsiji mogu pridružiti specifični nalazi ehokardiografije ili magnetne rezonance srca (*engl. Cardiovascular Magnetic Resonance*, CMR) (15). Studije su pokazale kako je debljina klijetke značajan pokazatelj prema dijagnozi amiloidoze srca (60). Ehokardiografski, miokard ima karakterističnu zrnatu strukturu i zadebljanu stijenku (Slika 6). Neizravni dijagnostički kriteriji se koriste isključivo za dijagnozu ATTR-CA-a gdje kombinacija pozitivnih kriterija za ehokardiografiju ili CMR, negativni serumski laki lanci (*engl. Free Light Chains*, FLC) ili serumska i urinska imunofiksacija (*engl. Serum Protein Electrophoresis with Immunofixation*; SPIE) (*engl. Urine Protein Electrophoresis with Immunofixation*, UPIE) te pozitivna scintigrafija gradusa 2 ili 3, potvrđuje dijagnozu (15). Pojedina istraživanja pokazala su da FLC, UPIE, SPIE imaju osjetljivost od 99% pri dijagnosticiranju AL amiloidoze (61). Štoviše, negativni rezultati FLC-a uz pozitivan nalaz scintigrafije minimalno gradusa 2 ima specifičnost dijagnoze ATTR-CA-a gotovo 100 % (62). Ako se potvrdi dijagnoza ATTR-a, potrebno je obaviti genetsko testiranje da bi se odredilo radi li se o „divljem“ ili „varijantnom“ tipu bolesti s ciljem adekvatnog liječenja (15,57).



**Slika 6.** Amiloidoza srca. Značajno zadebljane stijenke zrnate strukture obje klijetke koje su normalne veličine kavuma uz značajnu dilataciju oba atrija i perikardijalni izljev (osobna arhiva mentora).

Prema ESC-i potrebno je pravovremeno postaviti sumnju da se radi o kardijalnoj amiloidozi te nastavno odraditi osnovni panel pretraga u cilju definiranja konačne dijagnoze. Znakovi i simptomi kao što su makroglosija, proteinurija, modrice, sindrom karpalnog tunela, ruptura tetive bicepsa, uz već prisutnu ultrazvučnu sliku koja je kompatibilna s amiloidozom, predstavljaju jaku osnovu za sumnju na amiloidnu etiologiju bolesti (15). Uostalom, visoke vrijednosti BNP/NT-proBNP-a (*engl. brain-natriuretic peptide*) te troponina, kao rezultat toksičnog i mehaničkog oštećenja miokarda, često su u disproporciji s relativno normalnim nalazom na ehokardiografiji sastavljenog od nedilatiranih srčanih komora zadebljanih stijenki (13,15). Prisutnost već navedenog ehokardiografskog nalaza kod ljudi starijih od 65 godina koji uz već gore navedene znakove imaju sliku HFpEF-a, HCM-a, aortne stenoze (AS), perzistentne elevacija troponina, QRS kompleksa disproporcionalno niske voltaže te ranih znakova bloka provođenja, upućuju na amiloidnu etiologiju (15,63–65).

Jednom postavljena sumnja u kardijalnu amiloidozu se provjerava dijagnostičkim algoritmom definiranim u ESC smjernicama iz 2021. godine. Osnovni panel pretraga predstavlja kombinacija scintigrafije miokarda s pirofosfatom ( $^{99m}\text{Tc}$ -PYP), difosfonat-proprandikarboksilnom kiselinom (DPD) ili hidroksimetilen difosfonatom (HMPD) zajedno s kvantifikacijom monoklonalnih proteina testovima kao što su FLC, SPIE i UPIE. Ovisno o rezultatima nalaza definira se daljnji plan i program dijagnostike i liječenja. Ako je nalaz scintigrafije i monoklonalnih protutijela negativan, mala je šansa kardijalne amiloidoze, ali

pri daljnjoj sumnji može se učiniti CMR ili ekstrakardijalna biopsija. Pri pozitivnom nalazu scintigrafije gradusa 2 ili 3 ali negativnim klonalnim testovima, može se dijagnosticirati ATTR-CA čija se distinkcija između „divljeg“ i „varijantnog“ oblika utvrđuje genetskim testiranjem. Pozitivna scintigrafija i jedan od testova za monoklonalna protutijela označava da je moguća istovremena prisutnost AL-CA i ATTR-CA te se javlja potreba za biopsijom endomiokarda. Ako je negativna scintigrafija, ali jedan od testova za monoklonalna protutijela je pozitivan, mora se snimiti CMR. Negativna CMR vrlo vjerojatno isključuje dijagnozu, ali pozitivan rezultat zahtjeva nalaz biopsije da bi se isključila AL amiloidoza (15).

Liječenje CA-a uključuje simptomatsko liječenje komplikacija te komorbiditeta kao što su zatajivanje srca (*engl. Heart Failure, HF*), aritmije, blokovi provođenja te tromboembolije, ali i vrlo bitno liječenje uzroka bolesti koje sprječava daljnje odlaganje depozita amiloida i time progresiju bolesti (15). Simptomatsko liječenje je primarno fokusirano na otklanjanje simptoma srčanog zatajivanja. Okosnica terapije su diuretici Henleove petlje visoke bioraspodivnosti kao što su torasemid i bumetanid uz dobru toleranciju antagonista mineralokortikoidnih receptora (5,45). ACE (*engl. Angiotensin Converting Enzyme*) inhibitori, antagonisti angiotenzinskih receptora te beta blokatori se daju s oprezom zbog tendencije izazivanja hipotenzije (5,18). Zbog ranijih slučajeva visokih stupnjeva bloka provođenja, preporučuje se izbjegavanje nedihidropiridinskih blokatora kalcijevih kanala (45). Istraživanja su pokazala da digoksin nema prednosti u liječenju HF-a uzrokovanom amiloidozom kao rezultat promijenjenog svojstva vezanja lijeka i time alterirane terapijske doze digoksina (66). Progresijom bolesti sve izraženija posturalna hipotenzija može se liječiti alfa agonistom kao što je midodrin (18,45). Kateterska ablacija kod liječenja atrijskih aritmija pokazala je veliku stopu recidiva te se češće koristi medikamentna terapija amiodaronom. Otkrivenu atrijsku fibrilaciju potrebno je dugotrajno liječiti antikoagulansima (18,45,67). Smjernice Europskog kardiološkog društva (ESC) trebale bi biti osnova za određivanje indikacija za upotrebu srčanog elektrostimulatora i ugradnju ICD-a (Implantable Cardioverter Defibrillator) u kontekstu sekundarne prevencije (68,69). Ugradnjom ICD-a radi primarne prevencije iznenadne srčane smrti kod bolesnika s kardijalnom amiloidozom, nije utvrđen značajan učinak na

ukupno preživljavanje (45). Transplantacija srca je jedna od opcija liječenja kod bolesnika s AL-CA u kojih je amiloidoza ograničena na srce s teškom kliničkom slikom pri čemu bi dodatna sistemska kemoterapija bila teško podnošljiva (18). U slučaju naprednog ATTRv-CA-a te ATTRwt-CA-a ortotopna transplantacija srca je također jedna od opcija (45,70).

Liječenje AL amiloidoze prelazi domene kardiološkog zbrinjavanja te zahtjeva blisku suradnju s ostalim granama medicine u sklopu multidisciplinarnog tima. Osnovu hematološkog liječenja čini samostalno kemoterapijsko liječenje ili kombinacija kemoterapije s autolognom transplantacijom matičnih stanica koštane srži (71). Detaljniji opis hematološkog liječenja prelazi tematski opseg samog rada. Potrebno je što prije uključiti kardiologa u tijek liječenja radi procjene statusa srca, monitoriranje srca za vrijeme kemoterapije, razmatranje opcije autologne transplantacije matičnih stanica ili transplantacije samog srca (15).

Postoji nekoliko lijekova što se koriste za specifično liječenje ATTR-CA-a a djeluju na više koraka amiloidogene kaskade TTR-a. Značajnu skupinu lijekova predstavljaju transtiretinski stabilizatori kao što su tafamidi, koji se vežu s visokim afinitetom na TTR tetramer usporavajući njegovu disocijaciju u monomere i time inhibiraju progresivno nastajanje agregata TTR amiloida (45). Dokazano je da produžuju preživljenje u pacijenata sa ATTR-CA (72,73). Tafamidi su odobreni za liječenje pacijenata s ATTRwt-CA ili ATTRv-CA (15). Drugu skupinu lijekova čine mala interferirajuća RNA molekula (siRNA) patisiran te antisens oligonukleotid (ASO) inotersen koji su odobreni za pacijente s ATTRv-om i simptomima polineuropatije drugog ili trećeg stupnja (15,74). Najčešće prijavljene nuspojave su glomerulonefritis i trombocitopenija (5,45).

#### **4.1.2. KARDIJALNA SARKOIDOZA**

Sarkoidoza je multisistemska inflamatorna bolest još nepoznate etiologije karakterizirana stvaranjem nekazeoznih granuloma u jednom ili više organa (13,75,76). Bolest zahvaća pluća i limfne čvorove u više od 90% slučajeva ali i srce je često patološki promijenjeno (75,77). Štoviše, simptomatsko zahvaćanje srca se javlja u 2-5% bolesnika s postavljenom dijagnozom sistemske sarkoidoze (78–80).



Sarkoidoza je česta bolest s prevalencijom od 4.7-64/100000 pri čemu osobe od 25 do 60 godina starosti čine više od 70% pacijenata, uglavnom ženskog spola (81,82).

Etiologija bolesti još nije poznata, ali se smatra da u podlozi stoji imunološki odgovor na još neidentificirani antigenski okidač u osoba koje su genetski podložne (75). Geografski, sezonski te okupacijski uvjetovana prevalencija upućuje na mogući okolišni, infektivni ili okupacijski uzrok (78).

Patofiziološki se smatra da dolazi do prezentacije još nepoznatog antigena u sklopu kompleksa tkivne podudarnosti tipa II (MHC II) T pomoćničkim stanicama tipa 1 kada dolazi do proizvodnje citokina kao što su IFN- $\gamma$ , TNF- $\alpha$ , IL-2, IL-12 i drugih (83,84). U tijeku daljnjeg imunološkog odgovora dolazi do formiranja nekazeoznog granuloma sastavljenog od središta prepunog mononuklearnih stanica okruženog CD4+, CD8+ stanica te B limfocita (83). Proširenost, lokacija te upalna aktivnost granuloma u srcu, diktira simptomatologiju bolesti (75).

Posljedično, klinička slika varira od potpuno asimptomatske prezentacije do atrijskih i ventrikularnih aritmija, različitih stupnjeva AV bloka, disfunkcije lijeve klijetke u obliku rjeđeg restriktivnog ili češćeg dilatativnog fenotipa kao i u najgorem slučaju iznenadnom srčanom smrti (*engl. Sudden Cardiac Death, SCD*) (75,77,85). Granulomi mogu uzrokovati ventrikularnu disfunkciju s dvojnim sistoličkim i dijastoličkim ispadom te pridruženim simptomima HF-a (85). Znakovi i simptomi HF-a pojavljuju se u 10-40% slučajeva kardijalne sarkoidoze i mogu biti uzrokovani direktno samom granulomatoznom infiltracijom, valvularnom regurgitacijom, ali i sekundarnim zatajenjem desnog ventrikula kao rezultatom sarkoidoze pluća (85,86). Disfunkcija papilarnog mišića ili njegova granulomatozna promjena može dovesti do mitralne regurgitacije (MR) (87,88). Mnogi autori opisuju promjene u provodnom sustavu s prevalencijom od 12% do čak 62% pri čemu je najčešći potpuni blok provođenja prezentirajući se kao sinkopa. Važno je naglasiti da se potpuni srčani blok može pojaviti u pacijenata bez prethodnih simptoma i znakova kardiomiopatije (85). Trećina pacijenata s aritmijom razvije onu supraventrikularnog podrijetla koja rjeđe nastaje kao rezultat ožiljne rezolucije granuloma, ali češće u podlozi dilatacije atrijske u sklopu ventrikularne disfunkcije (89). Za razliku od supraventrikularnih,

ventrikularne aritmije su uglavnom uzrokovane *re-entry* mehanizmom oko samog ožiljka te se prezentiraju kao ventrikularne ekstrasistole (VES) ili kao ventrikulska tahikardija (VT) (93,94). SCD, kao najopasnija manifestacija bolesti, je nažalost prva prezentacija bolesti u gotovo 25% slučajeva (77,95). U trenutku dijagnoze većina pacijenta nema ekstrakardijalnih manifestacija bolesti te dominiraju simptomi kao što su dispneja, palpitacije, umor te sinkope (91,96,97).

Dijagnostički postupak osim detaljno uzete anamneze i fizikalnog pregleda, uključuje EKG, ehokardiografiju i druge slikovne pretrage, laboratorijske pretrage te u pojedinim slučajevima biopsiju endomiokarda (76). Klinički manifestna kardijalna sarkoidoza uglavnom ima patološki obrazac u EKG-u u obliku fragmentacije QRS kompleksa (75%), bloka desne grane (23%), bloka lijeve grane (3.8%) te različitih stupnjeva AV bloka (77,98,99). S druge strane, klinički latentna kardijalna sarkoidoza dokazana CMR snimkama, pokazuje abnormalnosti u samo 3,2-8,6% slučajeva (100,101). Upotreba biomarkera kao što je angiotenzin konvertirajući enzim (*engl. Angiotenzin converting enzyme, ACE*), postala je upitna s obzirom na to da samo 60% pacijenata s aktivnom kardijalnom sarkoidozom ima povišene razine enzima (102). Konkretniju dopunu dijagnozi predstavlja ehokardiografija koja je uglavnom patološka kod klinički manifestne kardijalne sarkoidoze, ali nema značajnih osobitosti u latentnom slučaju iako se oni mogu prezentirati SCD-om ili ventrikularnim aritmijama (103). Patološki nalazi ehokardiografije su nespecifični i mogu se javiti kao oštećenje dijastoličke funkcije lijeve ili desne klijetke, regionalni ispad mišićne kontrakcije, zadebljanje bazalnog dijela septuma ili vidljive ventrikularne aneurizme (104). Veliku važnost u inicijalnoj dijagnozi i kasnijem praćenju imaju kontrastne CMR snimke gdje se može vidjeti kasna imbibicija gadolinija u mrljastoj ili multifokalnoj distribuciji (76,105,106). Važno je naglasiti da ne postoji specifični obrazac imbibicije gadolinijem koji bi bio ključan za dijagnozu kardijalne sarkoidoze (76). Histološku aktivnost bolesti najbolje pokazuje pozitivna emisijska tomografija s 18F-flor-deoksiglukozom (*engl. Positive emission tomography with 18F-flourodeoxyglucose, PET-FDG*) (85). PET-FDG istovremeno definira područja aktivne upale zbog povećanog metabolizma glukoze ali i fibrozna područja koja su nastala kao rezolucija upalnih granuloma (107–109). Biopsija endomiokarda se rijetko koristi s

obzirom na to da je pozitivna u samo 25% pacijenata s dokazanom kardijalnom sarkoidozom uslijed fokalne prirode bolesti (97).

Liječenje sarkoidoze srca uključuje imunosupresivnu terapiju kao i zbrinjavanje srčanih aritmija i posljedica ventrikularne disfunkcije (76). Indikacije za imunosupresivnu terapiju su sažete u studiji iz Delphija u kojoj se navodi potreba za liječenjem ako postoji dokaz sistoličke disfunkcije LV-a, obrazac hipermetaboličke aktivnosti na 18F-FDG PET snimci, ventrikularnih aritmija, prisustvo poremećaja provođenja, kasna imbibicija gadolinija na CMR snimkama ili disfunkcija desne klijetke u odsustvu plućne hipertenzije (110). Odgovor na kortikosteroidnu terapiju varira ovisno o LVEF-u u trenutku početka liječenja pri čemu se potencijalno može popraviti sistolička funkcija za razliku od dijastoličke za koju nema dovoljno podataka (76). Postavljanje ICD-a se provodi u pacijenata s drugim ili trećem stupnjem AV bloka, za vrijeme ugradnje srčanog elektrostimulatora zbog povećanje opasnosti SCD-a te kod svih pacijenata s LVEF-om manjim od 35% uz prisustvo spontanih održanih ventrikularnih tahikardija (111,112). Antiaritmička terapija je uglavnom neučinkovita uz skromne rezultate VT ablacije (75,76).

## **4.2. BOLESTI ENDOKARDA**

### **4.2.1. ENDOMIOKARDNA FIBROZA (EMF)**

Endomiokardna fibroza (EMF) predstavlja najčešći uzrok RCM-a endomiokardne etiologije s više od 12 milijuna bolesnika diljem svijeta (113). Najčešći slučajevi EMF-a su u ekvatorijalnim zemljama gdje predstavljaju značajan uzročnik smrtnosti od srčanih bolesti (76). Uglavnom pogađa mladu populaciju s bimodalnom distribucijom zahvaćanja u 10. i 30. godini života (114). U podlozi niz prehrambenih, okolišnih te infektivnih čimbenika dovodi do upalnog procesa koji oštećuje endomiokard uzrokujući brojne ožiljke (76,115). Razlikujemo aktivnu fazu upale s eozinofilijom te kroničnu fazu upale karakteriziranu restriktivnom patofiziologijom (113). Kronična faza se najčešće može vidjeti u biventrikularnom obrascu no ukoliko predominantno zahvaća desnu klijetku nastaje kronična venska hipertenzija s facijalnim edemom, egzoftalmusom, distenzijom jugularnih vena, hepatomegalijom te ascitesom (76,114). Od poremećaja ritma najčešća je atrijska fibrilacija koja se prema nekim istraživanjima pojavljuje kod više od trećine

pacijenata (116). Ehokardiografski pregled otkriva male srčane komore normalne debljine, izrazito dilatirane atrijske te valvularne poremećaje kao rezultat globalne fibroze uz dopplerski dokazan restriktivni obrazac hemodinamike (117). Mjesta fibroze dobro koreliraju s pojačanom imbibicijom gadolinija na CMR-LGE (*engl. Cardiac Magnetic Resonance-Late Gadolinium Enhancement*) snimkama koje mogu otkriti prisustvo tromba u srčanim šupljinama (76,117). EMF se može liječiti medikamentozno te kirurški. Medikamentozna terapija je simptomatskog tipa te se sastoji od ograničenja unosa soli i vode, upotrebe diuretika kao i antikoagulantne terapije u slučaju postojanja tromba (76). Ishodi navedenog načina liječenja su uglavnom loši, pogotovo u terminalnim stadijima bolesti (113). U iskusnim kirurškim centrima liječenje može biti prošireno metodama endomiokardektomije i valvuloplastike (118).

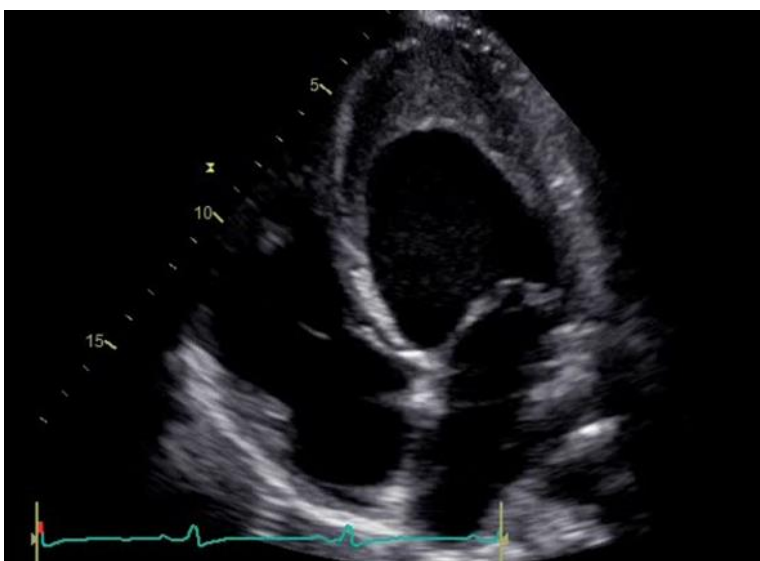
#### **4.2.2. ENDOKARDIJALNA FIBROELASTOZA (EFE)**

Endokardijalna fibroelastoza (EFE) predstavlja iznimno rijedak poremećaj endokarda u kojem dolazi do proliferacije vezivnog i elastičnog tkiva rezultirajući difuznim zadebljanjem istoga. Uglavnom je nasljedan te se prezentira u djetinjstvu kao DCM s povećanom lijevom klijetkom ili smanjenom klijetkom u sklopu RCM-a (119). EFE primarno zahvaća lijevu klijetku s promjenama na mitralnom i aortnom zalisku (76).

#### **4.2.3. HIPEREOZINOFILNI SINDROM (HES)**

Hipereozinofilni sindromi su skupina poremećaja karakterizirana stalnom eozinofilijom u kojoj apsolutni broj eozinofila prelazi vrijednosti od  $1.5 \times 10^9/L$  u vremenu dužem od mjesec dana uz prisutno oštećenje ciljnih organa (7). Zahvaćanje endokarda, otprije poznato kao Loefflerov endokarditis, može biti primarne etiologije u sklopu mijeloproliferativnih poremećaja ili sekundarne etiologije kao dio parazitskih i gljivičnih infekcija, alergijskih reakcija te solidnih tumora (120). Početni, akutni stadij bolesti, karakterizira eozinofilna infiltracija miokarda uz degranulaciju koja dovodi do nekroze i formiranja mikroapscesa (7). Tada su pacijenti uglavnom asimptomatski uz blago povišene troponine i neupadljiv nalaz ehokardiografije (121). Sljedeći stadij je obilježen vaskularnim oštećenjem srčanih komora uz oslobađanje von Willebrandovog faktora kao i tkivnog aktivacijskog faktora što uzrokuje stvaranje tromba u oštećenim područjima

endokarda (122). Posljedično nastali trombi mogu embolizirati distalno i uzrokovati cerebrovaskularni inzult, ishemiju uda i druge tromboembolijske posljedice (7). Nastala nekroza i upala u konačnici dovode do subendokardijalne fibroze uz pojavu restriktivne patofiziologije (Slika 7) (7). Vrlo često je vidljiva inkompetencija srčanih zalistaka u podlozi fibroze endokarda (123). Dok ehokardiografski pregled otkriva endomiokardno zadebljanje, restriktivno punjenje te valvularnu regurgitaciju, CMR snimke dobro lociraju intrakavitarnu trombe kao i stadij samog upalnog procesa (124). Ako je dijagnoza nejasna nakon provedenih radioloških pretraga, opravdano je provesti zlatni standard dijagnostike HES-a, endomiokardnu biopsiju (7). Liječenje bolesti prije svega ovisi o stadiju upalnog procesa. U aktivnoj fazi upali visoke doze kortikosteroida sprječavaju progresiju u endomiokardnu fibrozu, ali i povoljan učinak su pokazali i hidroksiurea, interferon alfa, metotreksat te IL-5 blokator imatinib koji preostaju kao druga linija liječenja (125). Profilaktičko liječenje antagonistima vitamina K se koristi ukoliko postoje tromboembolijski incidenti (120). Endomiokardektomija, u naprednom fibroznom stadiju, povećava petogodišnje preživljenje u odnosu na njegovo medikamentozno liječenje (126).



**Slika 7.** Ehokardiografski prikaz hipereozinofilnog sindroma uz endomiokardijalno zadebljanje i fibrozu (osobna arhiva mentora).

#### 4.2.4. KARCINOIDNA BOLEST SRCA

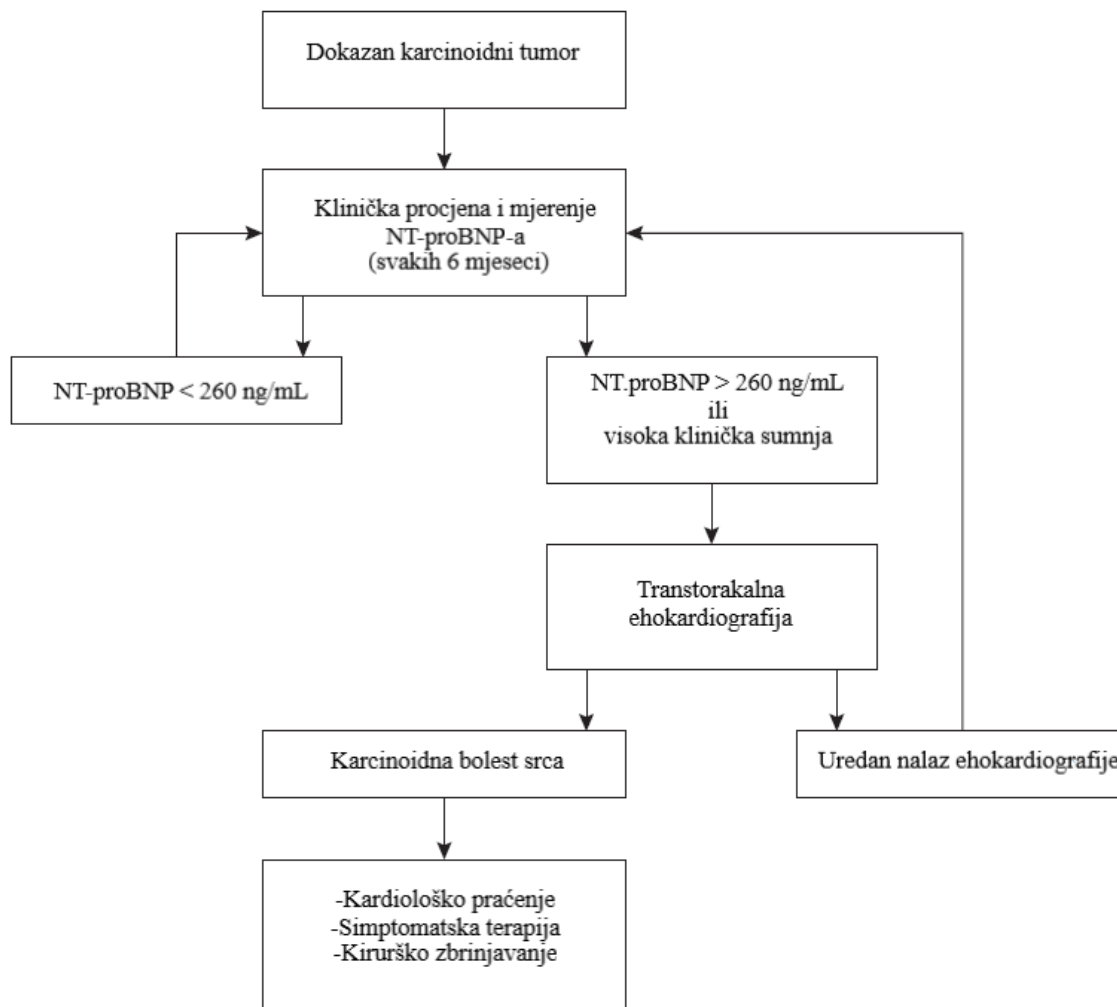
Karcinoidna bolest srca (*engl. Carcinoid Heart Disease, CHD*) je rijetka prezentacija karcinoidnog sindroma kojeg karakterizira povećano izlučivanje vazoaktivnih tvari iz neuroendokrinog tumora (NET) (127,128). NET se uglavnom nalazi u probavnom traktu, ali manji broj se može otkriti u bronhalnom stablu i genitourinarnom traktu kada i rijetko daje simptome karcinoidnog sindroma (129). Ako NET metastazira u jetru, vazoaktivni produkti (najčešće serotonin) zaobilaze jetrene putove inaktivacije rezultirajući različitim sistemskim tegobama u sklopu karcinoidnog sindroma (127).

CHD je rijetka, ali u većini slučajeva neizbježna manifestacija karcinoidnog sindroma koja je ujedno glavni uzrok mortaliteta i morbiditeta (130). CHD uglavnom pogađa desnu stranu srca posljedično enzimatskoj razgradnji vazoaktivnih tvari u plućima prije nego dospiju u lijevo srce (127). Visoka razina serotonina u krvi potiče izlučivanje transformirajućeg čimbenika rasta  $\beta$  (TGF- $\beta$ ) što uzrokuje valvularnu fibrozu desne strane srca (131). Posljedično dolazi do odlaganja fibroznog materijala na ušćima trikuspidalnog i pulmonalnog zaliska, stijenci klijetke te ponekad na intimi plućnih arterija (132). U 95% slučajeva radi se o zahvaćanju trikuspidnog zaliska uglavnom u regurgitacijskom obrascu, dok se ostatak slučajeva koje karakterizira fibroza pulmonalnog ušća prezentira u jednakom omjeru stenozom i regurgitacijom istoga (130). U malom broju slučajeva (<3,8%) dolazi do direktnih presadnica u tkivo miokarda, najčešće u septalno područje, kada može uzrokovati opstrukciju izlaznog trakta lijeve klijetke (*engl. Left Ventricular Outflow Tract Obstruction, LVOTO*) ili RCM sa srčanim popuštanjem (133).

Karcinoidni sindrom se najčešće manifestira crvenilom kože, proljevom i bronhospazmom, a srčano zahvaćanje u sklopu CHD-a valvulopatijom i RCM-om (134). Prvi simptomi CHD-a su nespecifični, a čine ih blaga dispneja pri naporu i umor (135). Progresijom bolesti pojavljuju se znakovi popuštanja desne strane srca uz jasne znakove trikuspidne i pulmonalne valvulopatije (135). Niz studija je opisao je pojavu paroksizama VT-a te atrijskih aritmija u pacijenata s CHD-om (136,137)

Mjerenje 24-satnog završnog metabolita serotonina, 5-hidroksindol-octene kiseline (*engl. 5-hydroxy-indole acetic acid, 5-HIAA*) u urinu, predstavlja inicijalni dijagnostički test

karcinoidnog sindroma ali i sredstvo prepoznavanja osoba koji su pod povećanim rizikom od CHD-a (135). U slučaju dokazanog karcinoidnog sindroma, klinička procjena i rutinsko laboratorijsko mjerenje NT-proBNP-a usmjerava daljnji dijagnostički algoritam (Slika 8) (127). Ehokardiografski potvrđena dijagnoza CHD-a zahtjeva daljnje praćenje, simptomatsku terapiju srčanog popuštanja, primjenu analoga somatostatina kao što su oktreotid i lanreotid te kirurško zbrinjavanje valvulopatije kod pažljivo odabranih kandidata (127,135).



**Slika 8.** Algoritam za dijagnozu i liječenje karcinoidne bolesti srca. Modificirano prema (127).

### 4.3. BOLESTI ODLAGANJA

Najznačajniji patološki entiteti koje karakterizira unutarstanična akumulacija različitih tvari s mogućim restriktivnim srčanim fenotipom su: hemokromatoza, Anderson-Fabryjeva bolest, Danonova bolest, PRKAG2 mutacija (*engl. Protein kinase AMP-activated noncatalytic subunit gamma 2*), mutacija desmina te različite glikogenoze (5).

#### 4.3.1. ANDERSON-FABRYJEVA BOLEST

Anderson Fabryjeva bolest je X vezana nasljedna bolest karakterizirana poremećajem pohrane glikogena u kojem dolazi do mutacije GLA gena što rezultira smanjenom aktivnošću enzima  $\alpha$ -galaktozidaze A ( $\alpha$ -Gal A) (17,138). Posljedično dolazi do akumulacije lizosomalnog globotriaosilsfingozina (Gb3) u tkivima kao što su srce, krvne žile, bubrezi i periferni živčani sustav (138). Incidencija je bolesti između 1:40000 te 1:1170000 s mnogo češćom pokazanom prevalencijom u sklopu probira novorođenčadi (139). Iako postoji preko 1000 poznatih mutacija GLA gena, klinički možemo podijeliti bolest na klasičnu i kardijalnu varijantu (13,138). U klasičnoj varijanti muška djeca imaju vrlo malu ili odsutnu aktivnost  $\alpha$ -Gal A enzima prezentirajući se sistemskim simptomima u djetinjstvu ili adolescenciji (13). Tipični sistemski znakovi i simptomi bolesti su neuropatska bol, angiokeratomi, cornea verticillata, hipohidroza, juvenilni ili kriptogeni moždani udar, gubitak sluha, proteinurija te bubrežno zatajenje (140). Za razliku od sistemskih, kardijalni simptomi se pojavljuju uglavnom u trećem desetljeću života (76). Kardijalna varijanta ima ostatnu enzimatsku aktivnost te se uglavnom prezentira u petom ili šestom desetljeću života s neobjašnjivom hipertrofijom i poremećajima provođenja, ali bez prethodnih sistemskih znakova (13).

Patofiziološku pozadinu osim akumulacije Gb3-a, čini miokardna ishemija, apoptoza stanica kao i akumulacijom potaknuta hipertrofija i fibroza lijeve klijetke što dovodi do posljedične dijastoličke i sistoličke disfunkcije, aritmija te poremećaja provođenja (140). Progresijom bolesti pojavljuje se sve češće nespecifični bolovi u prsima, palpitacije, te simptomi prvotno vezani uz zatajivanje srca s očuvanom ejekcijskom frakcijom (*engl. Heart Failure with Preserved Ejection Fraction, HFpEF*) potom sniženom ejekcijskom frakcijom (*engl. Heart Failure with Reduced Ejection Fraction, HFrEF*) (140). Hipertrofija



lijeve klijetke (*engl. Left Ventricle Hypertrophy, LVF*) se pojavljuje u trećem desetljeću kod 53 % muškaraca te više od 33% žena (138). U EKG-u prisutne abnormalnosti su kratak PR interval, blok desne grane, LVH, znakovi naprezanja lijeve klijetke, negativni T valovi u prekordijalnim odvodima, ST depresija i inverzija T valova u inferolateralnim odvodima (76,141). Ehokardiografija otkriva već spomenutu LVH, disproporcionalnu hipertrofiju papilarnih mišića, hipertrofiju desne klijetke uz očuvanu sistoličku funkciju (140). Za ranu detekciju i praćenje bolesti pokazale su se korisne CMR-LGE snimke s pojačanom imbibicijom gadolinija u inferolateralnom dijelu uz nizak signal na T1 snimkama (142). Ako uz LVH postoje sistemski znakovi Fabryjeve bolesti, postoji velika indikacija za provedbu daljnje dijagnostike kao što su mjerenje enzimatske aktivnosti ALFA-Gal A te u slučaju pozitivnog nalaza daljnjeg genetskog testiranja (140). U slučaju kardijalne varijante bolesti teško je diferencijalno dijagnostički razlikovati bolest od ostalih kardiomiopatija obilježenih hipertrofijom, no ako postoji visoka sumnja potrebno je snimiti CMR-LGE te pri niskom signalu u T1 snimkama uz posterolateralnu imbibiciju gadolinija, provesti genetičku analizu (140).

Liječenje bolesti možemo podijeliti na specifičnu terapiju usmjerenu na liječenje uzroka bolesti te na simptomatsku terapiju (138). Simptomatsku terapiju čine konvencionalne metode liječenja kardijalnih komplikacija bolesti kao i multidisciplinarni pristup liječenja sistemskih tegoba (140). Za specifično liječenje odobreni su enzimatska zamjenska terapija (*engl. Enzyme replacement therapy, ERT*) te šaperonska terapija migalastatom (140). ERT se primjenjuje intravenski dva puta tjedno te je pokazala povoljan učinak na ublažavanje neuropatske boli, gastrointestinalnih simptoma te intolerancije vrućine (138). Brojne su studije pokazale da pravovremena primjena ERT-a sprječava nastanak LVH i smanjuje broj kardiovaskularnih incidenata (143,144). Šaperonska terapija migalastatom pokazuje pad mase lijeve klijetke ali uz naglasak na pažljivu primjenu zbog mogućeg inhibitornog učinka na enzimsku aktivnost  $\alpha$ -Gal A koja je ovisna o dozi lijeka (140,145).

#### **4.3.2. DANONOVA BOLEST**

Danonova bolest je X vezano dominantno nasljedna bolest uzrokovana mutacijom LAMP2 gena koja rezultira poremećajem lizosomalne degradacije glikogena (146). Posljedična akumulacija glikogena uzrokuje kardiomiopatiju predominantno HCM fenotipa, skeletnu miopatiju te intelektualne poteškoće rezultirajući smrtnim ishodom u prva tri desetljeća života (147). Uz simptome srčanog popuštanja bolesnici pokazuju promjene u EKG-u u vidu povećane voltaže QRS kompleksa, duboke inverzije T-vala te obrasce WPW (Wolf-Parkinson-White) sindroma sa znakovima iznimno velike hipertrofije na ehokardiografiji (17,148). Dijagnostički može poslužiti biopsija miokarda ili skeletnih mišića uz gensko testiranje LAMP2 mutacije (76). Ne postoji specifično liječenje bolesti, ali u pažljivo odabranih pacijenata kateterska ablacija može biti učinkovita u slučaju WPW sindroma kao i transplantacija srca u terminalnom stadiju bolesti (148,149).

#### **4.3.3. PRKG2 DEFICIJENCIJA**

PRKG2 deficijencija je uzrokovana autosomno dominantnom mutacijom već navedene proteinske kinaze zbog čega dolaze do povećanog unosa glukoze i proizvodnje glikogena u stanici nasuprot njegovoj smanjenoj degradaciji (17). Prezentira se u ranim godinama života sa srčanom hipertrofijom, skeletnom miopatijom, intelektualnim poteškoćama te aritmijama kao što su WPW sindrom ili visoki stupanj AV bloka (17). Simptomatski se mogu liječiti aritmije postavljanjem srčanog elektrostimulatora ili potencijalnom kateterskom ablacijom, no specifično liječenje zasad ne postoji (76).

#### **4.3.4. DEZMINOPATIJE**

Dezminopatije su genetički poremećaji u kojima dolazi do povećane akumulacije desmina, filamentnog proteina koji stabilizira sarkomere, uz posljedično stvaranje staničnih agregata i narušavanje stanične arhitekture i funkcije (5). RCM je najčešća prezentacija bolesti koja zasad nema specifičnih opcija liječenja (5).

#### 4.3.5. KARDIOMIOPATIJA UZROKOVANA PREOPTEREĆENJEM ŽELJEZOM

Kardiomiopatije uzrokovane preopterećenjem željezom (*engl. Iron Overload Cardiomyopathy, IOC*) mogu biti primarne etiologije u sklopu hemokromatoze ili sekundarne kada dolazi do povećanog nakupljanja uslijed različitih patologija kao što je povećana nadoknada željeza parenteralnim putem kod nasljednih ili stečenih anemija (16). Hemokromatoza je karakterizirana mutacijom različitih gena uključenih u metabolizam željeza što dovodi do njegove povećane gastrointestinalne apsorpcije (16). Postoje četiri podtipa hemokromatoza ovisno o genetskoj mutaciji te prezentaciji bolesti. Tip 1 se nasljeđuje autosomno recesivno a karakterizira ga mutacija HFE gena koji kodira protein direktno uključen u apsorpciju željeza iz crijeva (150). Tip 2 povezan je s mutacijom HFE2 gena te poremećajem njegovog produkta hemojuvelina, važnog interaktora s hepcidinom. Dodatno u tipu 2 se može pojaviti mutacija HAMP gena koji kodira sami hepcidin (16). Mutacija gena za transferinski receptor 2 (TfR2) je glavni uzročnik tipa 3, dok tip 4 karakterizira mutacija gena za ferroportin (SLC40A1), proteina bitnog za efluks željeza (151). Neovisno o uzroku, IOC je karakteriziran RCM fenotipom u ranim stadijima s istaknutim dijastoličkim ispadom, uz neizbježnu progresiju do dilatativne kardiomiopatije u terminalnim stadijima bolesti (16,151).

S patofiziološkog stajališta višak željeza premašuje kapacitete transferina i povećava količinu slobodnog željeza u stanici. Posljedično dolazi do nastanka slobodnih radikala kisika i peroksidacije nezasićenih masnih kiselina uzrokujući oksidativno oštećenje stanice (150). Osim što oštećuje građu stanice, fero željezo ( $Fe^{2+}$ ) ulazi u miocite kroz naponske kalcijske kanale L-tipa, mijenja svoj naboj u feri oblik ( $Fe^{3+}$ ) koji u konačnici utječe na fiziološku srčanu kontrakciju (151). Štoviše, postoje više radova koji opisuju utjecaj željeza na povećan utok kalcija u stanicu rezultirajući dijastoličkim ispadom klijetke (152,153). Željezo ima specifičan obrazac srčanog zahvaćanja, gdje se početne promjene mogu uočiti na epikardu, nastavno u miokardu te tek u terminalnom stadiju bolesti na endokardu, kada biva zahvaćena i sistolička funkcija klijetke (154).

Klinički najraniju prezentaciju bolesti ima tip 2 hemokromatoze, poznat kao i juvenilna hemokromatoza, gdje su uz znakove kardiomiopatije vidljivi znakovi artropatije, ciroze

jetre te hipogonadotropnog hipogonadizma tipično u drugom desetljeću života (154). S druge strane, tipovi 1, 3 te 4 uglavnom se prezentiraju nakon drugog desetljeća s često spominjanim ali vrlo varijabilnim trijasom simptoma koji uključuje cirozu jetre, brončanu boju kože i dijabetes (154). Sekundarno preopterećenje željezom javlja se kod pacijenata s učestalim nadoknadama željeza kao što su djeca rođena s talasemijom, srpastom anemijom, mijelodisplastičnim sindromom i terminalnim zatajenjem bubrega (76). Prvi simptomi i znakovi srčanog zahvaćanja se javljaju u drugom i trećem desetljeću života kada dispneja u naporu postaje sve teži problem kao rezultat dijastoličke disfunkcije lijeve klijetke u sklopu restriktivne patofiziologije željezom oštećenog miokarda (155,156). Progresijom bolesti dolazi do pogoršanja dijastoličke disfunkcije uz pojavu supraventrikularnih aritmija te blokova provođenja (16,157). U maloj proporciji pacijenata, dijastolička disfunkcija lijeve klijetke može dovesti do plućne hipertenzije posljedične dilatacije desne klijetke sa znakovima popuštanja desnog srca (158).

Laboratorijske vrijednosti saturacije transferina iznad 55% te vrijednost serumskog feritina veća od 200 ili 300 ng/mL upućuju dijagnostičara da se radi o poremećaju metabolizma željeza (159). Dodatnu potvrdu dijagnoze predstavljaju genetska testiranja na već spomenute mutacije ili elektroforeza hemoglobina u slučaju sumnje na hemoglobinopatije (16). Bitan prognostički marker, kao i svakom obliku zatajivanja srca, predstavlja vrijednost NT-proBNP-a (*engl. N-terminal Pro-Brain Natriuretic Peptide, NT-proBNP*) (160). Ehokardiografija predstavlja jedan od bitnijih dijagnostičkih modaliteta u dijagnozi i praćenju pacijenata. U ranim stadijima bolesti može se vidjeti već spomenuta dijastolička disfunkcija lijeve klijetke uz očuvanu debljinu srčanog zida s ili bez povećanja lijevog atrija (161). U slučaju restriktivnog fenotipa, ograničeno punjenje lijeve klijetke dovodi do povećanja tlaka u pulmonalnim arterijama te dilatacije desne klijetke uz očuvanu EF. S druge strane dilatativni tip dovodi do dilatacije klijetki uz smanjenje EF (151). Vrijeme potrebno da dijastoličko oštećenje i restriktivna patofiziologija progrediraju u završni dilatativni fenotip vrlo je varijabilno i nije dovoljno istraženo (76). Točno opterećenje srca željezom ne može se procijeniti ehokardiografijom te se pribjegava CMR snimkama (16). Paramagnetska svojstva željeza uzrokuju promjene jakosti signala magnetske rezonancije mijenjajući T2 vrijednosti relaksacije (162). Time T2 vrijeme

relaksacije predstavlja najvažniji parametar pri procjeni opterećenja srcem željezom (163). Endomiokardna biopsija se izbjegava u sklopu rutinske dijagnostike IOC-a (76).

Osnovno liječenje hemokromatoze predstavlja flebotomija (16). Flebotomija uklanja od 200 do 250 mg željeza po jednoj proceduri te bi se trebala vršiti jedanput ili dvaput tjedno s ciljem snižavanja saturacije transferina i vrijednosti feritina (164). Primjena rane flebotomije dokazano sprječava progresiju restriktivne patofiziologije uz smanjenje pojave srčanih aritmija (165). Preporučuje se izbjegavanje konzumacije alkohola, multivitamina koji sadržavaju željezo i vitamin C kao smanjenje konzumacije crvenog mesa (16). Ako flebotomija nije preporučljiva, kao u slučaju istovremene prisutnosti IOC-a, kronične anemije te maligniteta, postoji mogućnost liječenja kelatorima željeza (166). Trenutno su dostupna 3 vezača željeza: parenteralni deferoksamin, peroralni deferipron i deferasiroks (156). Rano liječenje kelatorima značajno poboljšava prognozu kao i preživljenje uz prevenciju nastanka IOC-e (167).

#### **4.4. BOLESTI S INTERSTICIJSKOM FIBROZOM/INTRIZIČNOM MIOCITNOM DISFUNKCIJOM**

##### **4.4.1. PRIMARNI RCM**

Primarni RCM obuhvaća idiopatske i genetske oblike (5). U slučaju idiopatske etiologije, obiteljska sklonost pojavljivanja i odsustvo drugog uzroka može ukazivati da se radi o genetski nasljednoj bolesti, ali uz negativno genetsko testiranje na već poznate mutacije (5). Familijarni oblici se uglavnom nasljeđuju autosomno dominantno s varijabilnom penetracijom gena kada se može pronaći mutacija gena za sastavne proteine sarkomere kao i drugih staničnih struktura (7). Najčešće dolazi do mutacije gena za nekoliko proteina kao što su srčani troponin T (cTnT), troponin I (cTnI), miozin vezujućeg proteina (*engl. myosin-binding protein C, MYBPC*), *MYH7*, *MYPN*, titina (TTN), Bcl2 povezanog atanogena 3 (*Bcl2-associated athanogene 3, BAG3*), lamina A/C (LMNA) i filamina C (FLNC) (168–170). Neovisno radi li se o idiopatskom ili genetskom obliku bolesti, patofiziološki dolazi do abnormalne funkcije sarkomere, oštećenja tkiva te u konačnici fibroze istoga (30,171,172). Značajna je činjenica da u vidu prezentacije dolazi do fenotipskog i genetskog preklapanja između RCM-a i HCM-a kada dva različita

fenotipa bivaju uzrokovana istim tipom mutacije (5). Štoviše, poznato je da fenotip može biti miješan na samom početku bolesti s restriktivnom hemodinamikom i značajnom hipertrofijom lijeve klijetke ili u drugom slučaju s postepenom progresijom restriktivnog u hipertrofični oblik (5). Većina slučajeva se dijagnosticira u djetinjstvu zbog znakova kroničnog HF-a, skeletne miopatije ili AV bloka (6). Liječenje je primarno simptomatskog tipa bez terapije koja modificira tijek bolesti (5).

#### **4.4.2. PSEUDOXANTHOMA ELASTICUM**

*Pseudoxanthoma elasticum* je autosomno recesivno nasljedna sistemska bolest vezivnog tkiva uzrokovana mutacijom gena za ABC6 (5). Patohistološki dolazi do mineralizacije elastičnih vlakana uz prisutnu fragmentaciju (5). Pojedine hemodinamske studije su pokazale značajnu ali individualno varijabilnu dijastoličku disfunkciju lijeve klijetke (173). Ne postoji specifična terapija bolesti (5).

#### **4.4.3. RADIJACIJOM UZROKOVANA RCM**

Medijastinalna radijacija u povećanim dozama može oštetiti bilo koju srčanu komponentu i time uzrokovati koronarnu arterijsku bolest, valvularnu bolest srca, kongestivni HF, aritmije te bolesti perikarda (7). Radijacija uglavnom uzrokuje RCM s dijastoličkom disfunkcijom s latencijom od 10 do 15 godina (174). U podlozi dolazi do početne upale, mikrovaskularne ozljede, smanjene kapilarne gustoće, posljedične ishemije i zamjene miocita fibroznim tkivom (175). Pacijenti se prezentiraju sa zaduhom u naporu i drugim tipičnim simptomima HF-a ili pak mogu biti potpuno asimptomatski (7). Ehokardiografski pregled otkriva dijastoličku disfunkciju, valvularnu kalcifikaciju, te održanu ili smanjenu ejskijsku frakciju lijeve klijetke (7). U svakodnevnoj praksi javlja se izazov razlikovanja radijacijom uzrokovane RCM od konstriktivnog perikarditisa iste etiologije (176). Ističe se sve važnija prevencija radijacijske kardiotoksičnosti limitiranjem radijacijske doze, korištenjem mnogobrojnih rotirajućih izvora radijacije s prethodno detaljno razrađenim planom zračenja, i snimanjem snimaka u dubokom inspiriju čime se smanjuje srčano izlaganje radijaciji (177). Liječenje je uglavnom simptomatsko uz mogućnost transplantacije srca u pažljivo probranih pacijenata u terminalnom stadiju bolesti (7).

#### **4.4.4. TOKSIČNOST LIJEKOVA/KEMOTERAPEUTIKA**

Postoje više lijekova čija primjena može rezultirati restriktivnim promjenama srca, ali dominantno nastaje u slučaju primjene antraciklina, busulfana, ergotamina, metilsergida, klorokina, hidroklorokina te lijekova koji sadrže serotonin (5,20,38). Osim RCM-a s jasnim restriktivnim obrascem na ehokardiografiji te u ponekim slučajevima zadebljanjem srčanih komora, EKG ponekad otkriva različite poremećaje provođenja (7). Prestanak uzimanja terapije u pojedinim slučajevima rezultira potpunom rezolucijom patohistoloških promjena na uzorcima EMB-a (178).

#### **4.4.5. SISTEMSKA SKLEROZA**

Sistemska skleroza je autoimuni poremećaj karakteriziran mikroangiopatskim promjenama te fibrozom kože i unutarnjih organa (179). Primarno srčano zahvaćanje može rezultirati promjenama miokarda, fibrozom provodnog sustava, valvulopatijom kao i perikardnom bolesti srca (180). Patofiziološki dolazi do mikrovaskularnih varijacija, povećane akumulacije kolagena uslijed aktivacije fibroblasta uz prisutnost složenih imunoloških poremećaja (181). Posljedično nastaju fokalne upalne, ishemijske te fibrozne promjene srčanog tkiva (179). Rezultati nekoliko studija otkrivaju poremećaje LV kontraktilnosti pri čemu je dijasbolička disfunkcija bila najčešći način prezentiranja u 17,4% slučajeva, a drugi navode učestalost od čak 40% (181,182). Klinički su najčešće prisutni simptomi popuštanja desne strane srca dok fibroza provodnog sustava rezultira ventrikularnim aritmijama te SCD-om (20). Ehokardiografija pokazuje već spomenute restriktivne obrasce (20).

#### **4.4.6. METASTAZE**

Srčane metastaze su jedna od slabo poznatih i rijetko obrađenih terminologija u kliničkoj onkologiji (183). Iako su primarni tumori srca vrlo rijetki (0,001-0,28%), oni sekundarne etiologije puno se češće pojavljuju u kliničkoj praksi pri čemu u srce može metastazirati bilo koji tumor s mogućnošću stvaranja udaljenih presadnica (184,185). Srčane metastaze se mogu pronaći u različitim dijelovima srca uključujući perikard, epikard, miokard, endokard, vaskulaturu kao i srčane komore rezultirajući intrakavitarnim

neoplastičnim trombima (183). Točnije, pojedine studije pokazuju da metastaze infiltriraju perikard u 69,4%, epikard u 34,2%, miokard u 31,8% a endokard u samo 5% slučajeva (183). Najčešće se radi o pleuralnom mezoteliomu (48,4%), melanomu (27,8%), adenokarcinomu pluća (21%), nediferenciranim tumorima (19,5%), planocelularnom karcinomu pluća (18,2%) te karcinomu dojke (15,5%) (183).

Klinička prezentacija primarno ovisi o lokalizaciji metastaze u srčanom tkivu gdje perikardne metastaze rezultiraju perikardnim izljevom koji može progredirati do srčane tamponade. Nadalje miokardne metastaze mogu izazvati aritmije kao što su undulacija, fibrilacija atriya, blokovi i različite ventrikularne aritmije (186). U slučaju prisutnosti difuznih metastaza u klijetkama, može se razviti kongestivno srčano zatajenje s dijastoličkim ili sistoličkim ispadom (183). Pojedini se tumori, kao što su hepatocelularni i renalni karcinom, mogu širiti uz tok vene cave inferior do desnog atriya rezultirajući opstrukcijom i pojavom restriktivnog obrasca punjenja (183).

#### **4.4.7. DIJABETIČKA KARDIOMIOPATIJA**

Dijabetička kardiomiopatija (*engl. Diabetic cardiomyopathy, DMCMP*) prvotno je bila opisana kao dilatativna kardiomiopatija karakterizirana HFrEF-om (20). Novije spoznaje opisuju mogućnost pojave restriktivnog fenotipa prezentiranog kao HFpEF (187,188). U podlozi dolazi do niza patofizioloških mehanizama kao što su autoimuni procesi, hiperglikemija i lipotoksičnost čija je pojedinačna važnost varijabilna kod pojedinih slučajeva (189). U slučaju DMCMP-a s HFpEF-om, potrebno je isključiti ostale bolesti kao što su koronarna arterijska bolest (*engl. Coronary Artery Disease, CAD*), valvulopatija, kongenitalna ili infiltrativna srčana bolest (20).



## 5. PROGNOZA

RCM je progresivna bolest koja ima ograničene opcije liječenja te se često otkrije u već uznapredovalim fazama bolesti, stoga ne iznenađuje činjenica da ima mnogo lošiju prognozu bolesti u usporedbi s HCM-om te DCM-om (190). Uslijed dugotrajnog djelovanja restriktivnih čimbenika, razvija se zatajenje srca ili plućna hipertenzija te će dio bolesnika biti kandidati za liječenje transplantacijom srca (191). Dob pacijenta predstavlja važan prognostički čimbenik pri čemu pedijatrijska populacija pokazuje iznimno loše stope preživljenja gdje gotovo polovica djece s restriktivnom kardiomiopatijom podlegnu bolesti unutar dvije godine od dijagnoze (40). Razvoj plućne hipertenzije, ascitesa, aritmija te tromboembolijskih incidenata dodatno pridonose lošijoj prognozi u pedijatrijskoj populaciji (190). Zabrinjava činjenica da 20% djece s RCM-om razviju tromboembolijske komplikacije s dvogodišnjim preživljenjem od 25%-70% (192). Dodatno, pojedine studije opisuju mortalitet od 10% na godinu u djece koja čekaju, u većini slučajeva, neizbježnu transplantaciju srca (6). Desetogodišnje preživljenje nakon transplantacije iznosi 63% (193). Prognoza nije mnogo bolja u starijih bolesnika s dijagnosticiranim RCM-om. U velike većine pacijenata bolest ne reagira na terapiju te dolazi do postepene progresije bolesti s pogoršanjem zatajenja srca i pojavom komplikacija kao što su kardijalna ciroza, ascites i tromboembolija (43). Pojedini radovi javljaju stopu preživljenja od 2 do 5 godina nakon dijagnoze bolesti (38). Prognoza bolesti uvelike ovisi i o etiologiji, pri čemu infiltrativne i bolesti karakterizirane fibrozom miokarda, imaju lošije preživljenje od idiopatske RCM (194). Može se zaključiti da je prognoza RCM-a generalno loša i ovisna o dobi pacijenta, etiologiji RCM-a, razvoju komplikacija, hemodinamskim parametrima restrikcije, težini kliničkih simptoma i početku liječenja.

## 6. IZAZOVI

Buduću da RCM čini heterogena skupina bolesti s kardijalnim i često sistemskih zahvaćanjem, ne čudi kompleksnost diferencijalne dijagnostike te lutanje u dijagnostici. K tome, postoji veliko preklapanje u kliničkoj slici s ostalim tipovima popuštanja srca (63). Unatoč navedenim preprekama, dijagnostika RCM-a mora bit precizna i brza s ciljem pravovremene ordinacije dostupne terapije i poboljšanja prognostičkih faktora.

### 6.1. DIFERENCIJALNA DIJAGNOZA

Budući da RCM karakterizira dijastolička disfunkcija klijetke s postepenom progresijom bolesti i do HFrEF-a, u diferencijalnu dijagnozu RCM-a možemo svrstati sve patološke entitete s oštećenom dijastoličkom funkcijom uz kliničku sliku već spomenutog popuštanja srca (Tablica 5). HFpEF, nekada poznat kao dijastoličko popuštanje srca, čine simptomi i znakovi zatajenja srca uz održanu EF iznad 50% (195). Čak polovica pacijenata s dijagnosticiranim zatajenjem srca ima očuvanu EF (196). Diferencijalna dijagnoza dijastoličke disfunkcije je široka ali najčešće se radi o CAD-u, hipertenzivnoj bolesti srca, valvulopatiji, infiltrativnim bolestima u sklopu RCM-a, hipertrofijskoj kardiomiopatiji te bolestima perikarda (konstriktivni perikarditis) (196). Jednom kada se razvije zatajenje srca, pacijenti se žale na umor, slabost, dispneju, ortopneju, edeme, paroksizmalnu noćnu dispneju sa jasnim vidljivim kliničkim znakovima kao što su distenzija jugularnih vena, periferni edemi te plućna kongestija (196). Budući da je klinička slika iznimno slična onoj kod pacijenata s RCM-om potrebno je tragati za dijagnostičkim znakovima specifičnih za pojedinu etiologiju (Tablica 5). Osim navedenih uzroka, dijastoličku disfunkciju mogu uzrokovati ostali faktori kao što su diabetes mellitus, starija dob te pretilost (195). Ne smiju se zaboraviti sistemska stanja koja mogu povećati SMV time povećavajući rad srca kao što su anemija, sepsa, trudnoća, jetrene bolesti, bolesti štitnjače, mijeloproliferativne bolesti, arteriovenske fistule te beri-beri. Budući da se respiratorne bolesti poput plućne hipertenzije, apneje spavanja i kronične opstruktivne bolesti pluća (KOPB) mogu prezentirati sličnim simptomima, u određenim slučajevima je potrebno napraviti spirometriju, CT pluća visoke rezolucije, polisomnografiju ili kateterizaciju desnog srca (197).

S obzirom na to da je diferencijalna dijagnoza dosta široka, potrebno je obuhvatiti sve dostupne anamnestičke podatke (Slika 9), laboratorijske pretrage, EKG, ehokardiografiju te široki spektar ostalih radioloških alata s ciljem postizanja konačne dijagnoze.

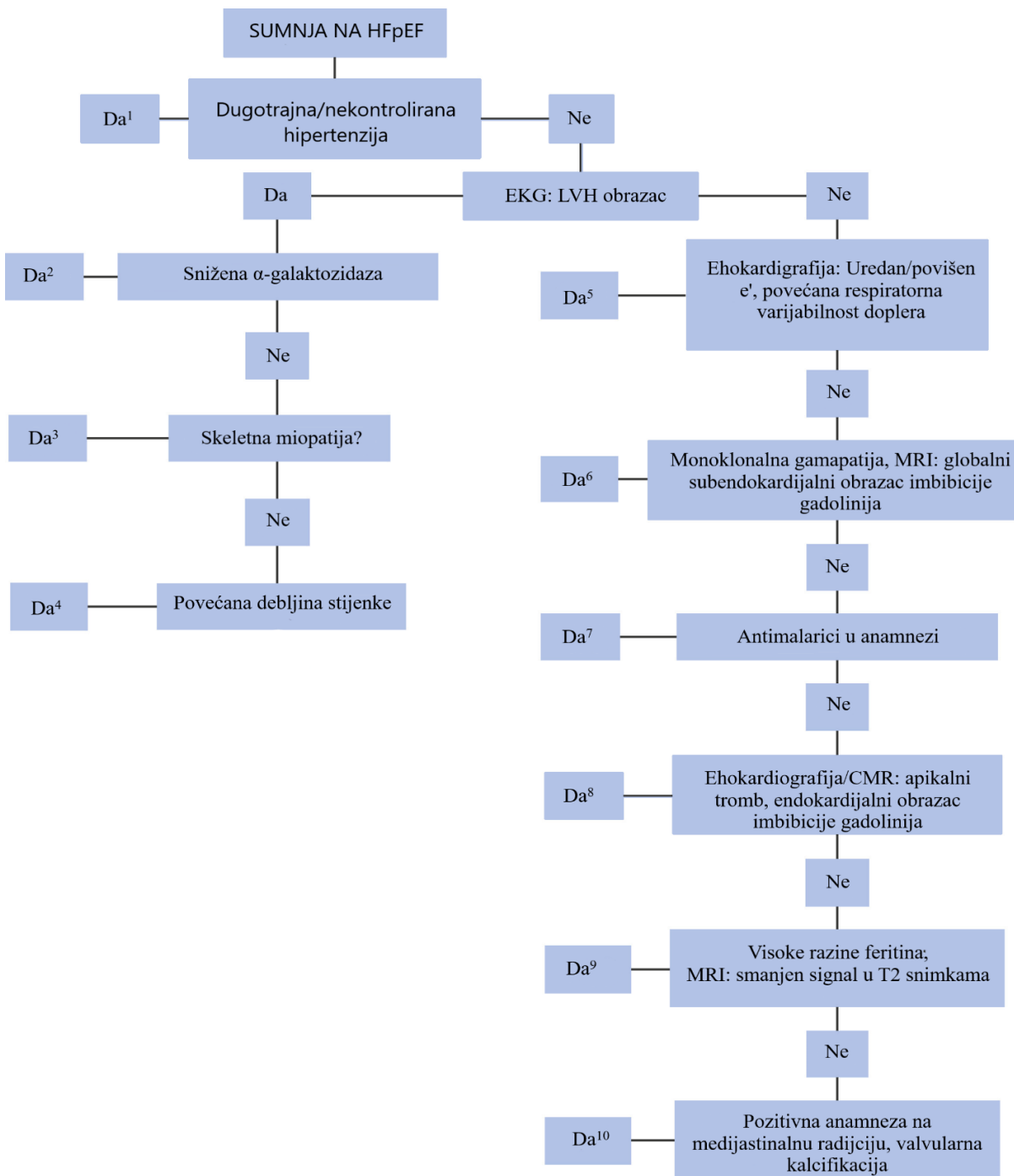
**Tablica 5.** Sustavni pregled poremećaja koji s mogu prezentirati simptomima i znakovima HFpEF-a. Modificirano prema (197).

<b>POREMEĆAJI KOJI ZAHVAĆAJU MIOKARD</b>	<b>KLINIČKI ZNAKOVI</b>	<b>DIJAGNOSTIČKI PRISTUP</b>	<b>NAPOMENE</b>
<b>CAD</b>	-Bol u prsima -Ishemijske promjene na EKG-u -Abnormalan nalaz stres testova -Abnormalan nalaz GLS-a lijeve klijetke	-Koronarna CT angiografija -Invazivna angiografija	CAD – povećan rizik od HFpEF-a -Potpuna revaskularizacija stenotičkih promjena poboljšava konačni ishod
<b>HIPERTENZIVNA BOLEST SRCA</b>	-Hipertenzija -LV GLS – abnormalan u bazalnom dijelu septuma	-Klinički pregled -Ehokardiografija	-Hipertenzija je važan čimbenik rizika za razvoj HFpEF-a
<b>AMILOIDOZA</b>	-CTS -Ruptura tetive bicepsa -Lumbalna spinalna stenoza -Autonomna disfunkcija -Smanjenje parametara tkivnog doplera (s', e' te a') -LV GLS- pošteta apikalnih dijelova	-CMR -EMB -Tc-DPD ili Tc-PYP scintigrafija - SPIE, UPIE - Genetsko testiranje	- Češća u mlađih pacijenata - Često se prezentira kao RCM - Loše petogodišnje preživljenje u odraslih - Postoji specifična terapija koja se dalje detaljno istražuje
<b>SARKOIDOZA</b>	-Ekstrakardijalne manifestacije -Poremećaji provodnog sustava -Ventrikularne aritmije s očuvanom LVEF	-CMR -PET -Biopsija	-Biopsija može pokazati lažno negativne rezultate uslijed fokalne prirode bolesti

POREMEĆAJI KOJI ZAHVAĆAJU MIOKARD	KLINIČKI ZNAKOVI	DIJAGNOSTIČKI PRISTUP	NAPOMENE
<b>BOLESTI ODLAGANJA - HEMOKROMATOZA</b>	-Pozitivna obiteljska anamneza -Nastup u mlađoj životnoj dobi -Patološke promjene kože, folikula, neurološke i muskularne abnormalnosti -Povećane vrijednosti kreatin kinaze te jetrenih enzima -Dijabetes	-CMR -EMB -Širok panel laboratorijskih pretraga -Genetsko testiranje	
<b>HCM</b>	-Pozitivna obiteljska anamneza -Nastup u mlađoj životnoj dobi -LVH, u odsutnosti hipertenzije -Hipertrofija klijetki obostrano -LV GLS-abnormalan nalaza na srčanom apeksu ili anteroseptalnom dijelu miokarda	- Ehokardiografija - CMR -Genetsko testiranje	-Može progredirati prema DCM-u ili HCM-u -Ekspresija hipertrofije je ovisna o dobi
<b>NASLJEDNE ILI STEČENE VALVULOPATIJE</b>	-Auskultacijski srčani šum -Ehokardiografija uglavnom dovoljna za dijagnozu	-Ehokardiografija -Ponekad indicirana CMR	-Volumno opterećenje (mitralna ili aotrna regurgitacija) - Tlačno opterećenje (aortna ili mitralna stenoza) - Liječenje specifično za pojedinu valvulopatiju

POREMEĆAJI KOJI ZAHVAĆAJU MIOKARD	KLINIČKI ZNAKOVI	DIJAGNOSTIČKI PRISTUP	NAPOMENE
<b>PERIKARDNE BOLESTI SRCA (KONSTRIKTIVNI PERIKARDITIS)</b>	<ul style="list-style-type: none"> <li>-Tranmitralni utok ovisan o respiraciji</li> <li>-Dijastolički septalni skok u inspiriju</li> <li>- Reverzni protok u hepatalne vene tijekom ekspirija</li> <li>-Septalna e' brzina ≥ lateralna e' brzina</li> </ul>	<ul style="list-style-type: none"> <li>-Ehokardiografija</li> <li>-CT srca</li> <li>-Istovremena kateterizacija desne i lijeve strane srca</li> </ul>	<ul style="list-style-type: none"> <li>-Rizični faktori: pozitivna anamneza na perikarditis, operacije srca, radijacija te tuberkuloza</li> </ul>
<b>POVEĆAN SMV: ANEMIJA, SEPSA, TRUDNOĆA, BOLESTI ŠTITNJAJE, MIJELOPROLIFERATIVNE BOLESTI, ARTERIOVENSKE FISTULE, BERI-BERI, PRETILOST</b>	<ul style="list-style-type: none"> <li>-Tahikardija</li> <li>-Povećan tlak pulsa</li> <li>-Topli ekstremiteti</li> <li>-Ehokardiografski visok SMV</li> <li>-Simptomi i znakovi specifični za određeni poremećaj</li> </ul>	<ul style="list-style-type: none"> <li>-Laboratorijske pretrage</li> <li>-Ehokardiografija</li> </ul>	<ul style="list-style-type: none"> <li>-Srčano zatajenje uzrokovano povećanim SMV-om bi trebalo razmotriti kod pacijenata s urednim LVEF-om, dispnejom i znakovima plućne kongestije</li> <li>- Prilikom dijagnoze HFpEF-a potrebno je isključiti ovdje navedena stanja</li> </ul>
<b>KORNIČNO BUBREŽNO ZATAJENJE</b>	<ul style="list-style-type: none"> <li>-Terminalni stadij kroničnog bubrežnoj zatajenja</li> </ul>	<ul style="list-style-type: none"> <li>-Laboratorijske pretrage</li> <li>-Ehokardiografija</li> </ul>	<ul style="list-style-type: none"> <li>-Kompleksna interakcija između zatajenja bubrega i HFpEF-a</li> </ul>
<b>PLUĆNA HIPERTENZIJA</b>	<ul style="list-style-type: none"> <li>-Pacijenti s apnejom spavanja te KOPB-om</li> <li>-Ehokardiografija uglavnom dovoljna za dijagnozu</li> </ul>	<ul style="list-style-type: none"> <li>-Ehokardiografija</li> <li>-Testovi plućne funkcije</li> </ul>	

CMR – kardiovaskularna magnetska rezonanca, CT – kompjuterizirana tomografija DCM – dilatativna kardiomiopatija, EKG – elektrokardiografija , EMB – endomiokardna biopsija, GLS – globalni longitudinalni *strain*, HCM – hipertrofična kardiomiopatija, HF – zatajenje srca, HFpEF – zatajenje srca s očuvanom ejeckijskom frakcijom, LV – lijeve klijetka, LVEF – ejeckijska frakcija lijeve klijetke, LVH - hipertrofija lijeve klijetke, SMV – srčani minutni volumen



**Slika 9.** Predloženi algoritam dijagnostike moguće etiologije HFpEF-a. 1 – hipertenzivna bolest srca, 2 – Anderson-Fabryjeva bolest, 3 – Danonova bolest/manjak PRKAG2, 4 – HCM s restriktivnim fenotipom, 5 – konstriktivni perikarditis, 6 – amiloidoza, 7 – toksičnost lijekova, 8 – EMF, 9 – hemokromatoza, 10 – radijacijska kardiomiopatija. CMR – kardiovaskularna magnetna rezonanca, EMF – endomiokardna fibroza, HCM – hipertrofična kardiomiopatija, HFpEF – zatajenje srca s očuvanom ejectiveskom frakcijom, LVH-hipertrofija lijeve klijetke, PRKAG2 – *protein kinase AMP-activated noncatalytic subunit gamma 2*. Modificirano prema (198).

### 6.1.1. KONSTRIKTIVNI PERIKARDITIS

Veliki izazov u diferencijalnoj dijagnozi predstavlja razlikovanje RCM-a od konstriktivnog perikarditisa. S obzirom na to da je konstriktivni perikarditis izlječivo stanje za razliku od RCM-a čije su opcije liječenja ograničene, razlikovanje ovih patoloških entiteta je iznimno važno (30). Simptomatologija je vrlo slična ako ne i ista, ali različita patofiziologija te hemodinamičke promjene uvelike pripomažu razlikovati ova dva patološka entiteta (198). U oba slučaja javlja se smanjena srčana popustljivost pri čemu dolazi dio naglog porasta dijastoličkog tlaka punjena pri malim promjenama volumena (5,198). U slučaju RCM-a ona je uzrokovana abnormalnim elastičnim svojstvima miokarda i međustaničnog matriksa dok smanjenu popustljivost u slučaju konstrikcije diktira ograničenje slojem perikarda poput srčanog oklopa (198). Za razliku od konstriktivnog perikarditisa, RCM pokazuje poremećaj relaksacije miokarda (30,199). S obzirom na to da je kod konstriktivnog perikarditisa srce fizički ograničeno perikardom, javlja se povećana međuovisnost klijetki te disocijacija između intrakardijalnih i intratorakalnih vrijednosti tlaka tijekom respiracije (198). U inspiriju negativni torakalni tlak djeluje na vene, ali ne i na perikardom ograničene atrijske te se javlja smanjeni venski priljev srcu (198). Klinička prezentacija konstriktivnog perikarditisa je vrlo slična RCM-u te se manifestira kao dispneja, umor, edem ekstremiteta te abdominalnom ekstenzijom (200). Uglavnom se javljaju znakovi popuštanja desne strane srca s izraženim x te y-valom u krivulji atrijskog tlaka (201). Isti su mnogo manje amplitude u RCM-u te čak mogu pokazati depresiju u slučaju restriktivno promijenjenih atrijskih (5). Konstriktivnu patofiziologiju možemo razlikovati od restriktivne po paradoksalnoj distenziji jugularnih vena pri inspiriju stanju poznatom kao Kussmaulov znak (198). Nalaz EKG-a je sličan RCM-u te postoje nespecifične promjene u vidu promjena ST-spojnice, obostranog povećanja atrijske, sinus tahikardije ili atrijske fibrilacije (198). Snižena amplituda QRS kompleksa nije specifična te se može pronaći kod određenih slučajeva infiltrativnih kardiomiopatija (198). Za razliku od RCM-a, vrijednosti BNP-a ili NT-pro-BNP-a su uredne ili blago povećane što može pomoći u diferencijalnoj dijagnozi (202). RTG prsišta može pokazati znakove pleuralnog izljeva bez alveolarnog adema te obostrano uvećane atrijske (203). Ponekad se mogu vidjeti znakovi perikardne kalcifikacije (203). Daljnju diferencijaciju uvelike upotpunjuju

ehokardiografija, CMR te invazivna kateterizacija (Tablica 6) (198). Unatoč upotrebi širokog spektra invazivne i neinvazivne dijagnostike, ponekad je teško diferencirati RCM od konstriktivnog perikarditisa pogotovo u slučaju radijacijske bolesti srca kada se može razviti miješani restriktivno/konstriktivni fenotip (198). U takvim slučajevima EMB može do kraja razlučiti diferencijalno dijagnostičke nedoumice (204).

**Tablica 6.** Dijagnostika konstriktivnog perikarditisa i restriktivne kardiomiopatije. Modificirano prema (30,204,205).

<b>DIJAGNOSTIČKA METODA</b>	<b>KONSTRIKTIVNI PERIKARDITIS</b>	<b>RESTRIKTIVNA KARDIOMIOPATIJA</b>
<b>RTG PRSIŠTA</b>	Kalcifikacija perikarda	Dilatacija atrija, povećan kardiorakalni omjer, uredna veličina klijetki
<b>CT/CMR</b>	Zadebljanje perikarda	Bez zadebljanja perikarda
<b>EHOKARDIOGRAFIJA</b>	Uredna veličina klijetki i atrija, ponekad vidljiv perikardni izljev, o respiraciji ovisni parametri (smanjen transmitralni utok tijekom inspirija, povećanje brzine trikuspidalnog protoka u inspiriju), dijastolički septalni skok u inspiriju, reverzni protok u hepatalne vene tijekom ekspirija, septalni e' $\geq$ lateralni e'	Nedilatirane klijetke uredne kontraktilnosti, značajna obostrana dilatacija atrija, parametri protoka neovisni o respiratornom ciklusu
<b>INVAZIVNA KATETERIZACIJA</b>	Neusklađenost respirofazičnih promjena vrijednosti tlaka klijetki	Usklađenost respirofazičnih promjena vrijednosti tlaka klijetki
<b>EMB</b>	Uredna histologija miokarda	Patohistološki nalaz često ima dijagnostičko značenje
CMR- kardiovaskularna magnetna rezonanca, CT- kompjueterizirana tomografija, EMB- endomiokardna biopsija, RTG- rendgenogram		



## 7. ZAKLJUČAK

Restriktivna kardiomiopatija je najrjeđi fenotipski oblik zatajivanja srca, a karakterizirana je progresivnom dijastoličkom disfunkcijom koja se klinički u većini slučajeva prezentira zatajenjem srca s očuvanom ejekcijskom frakcijom. U svakodnevnoj praksi predstavlja veliki dijagnostički izazov uslijed brojnih etioloških faktora, široke diferencijalne dijagnoze, kasnog javljanja pacijenata te čestog lutanja u dijagnozi zbog istovremenih sistemskih tegoba prisutnih kod pojedinih etioloških entiteta. Stoga, ističe se potreba multiparametrijskog pristupa u kojem kliničar na osnovi detaljne anamneze, fizikalnog pregleda, laboratorijskih pretraga te širokog spektra slikovnih metoda, postavi ispravnu dijagnozu u što kraćem periodu s ciljem pravovremenog liječenja i poboljšanja prognoze bolesti. S jedne strane zabrinjava činjenica što je liječenje u većini slučajeva simptomatsko s manjim brojem specifične terapije koja modificira tijek bolesti. Unatoč tome, novija istraživanja u polju genske terapije nude obećavajuće rezultate pružajući perspektivno rješenje po pitanju odsutnosti specifične terapije pojedinih etioloških entiteta. Kao rezultat navedenog može se zaključiti da primjena i otkriće preciznije dijagnostike te novih opcija liječenja u bliskoj budućnosti ima veliki potencijal poboljšanja zasada, nažalost, loših prognostičkih pokazatelja.

## 8. ZAHVALE

Velike zahvale mom mentoru doc. dr. sc. Juri Samardžiću što je pokazao mnogo strpljenja, stručnosti i povjerenja pri izradi ovog diplomskog rada. Hvala mojim roditeljima Dražanu i Senki na nesebičnoj ljubavi, naučenim pravilnim životnim vrijednostima i pruženim savjetima bez kojih ne bi bio tu gdje jesam. Hvala mojim sestrama, nećacima, prijateljima što ste mi uvijek bili podrška u teškim životnim trenucima. Posebno hvala prijatelju Slavenu što mi je pomogao pri uređivanju rada kao i prijatelju i dugogodišnjem cimeru Antonu koji je mi je „uz čašicu razgovora“ dao bitne savjete pri pisanju. Hvala mojoj najvjernijoj životnoj potpori, mojoj djevojci Anamariji. Bez njenog ohrabrenja svaka prepreka bi bila veća, bez njene tople riječi i zagrljaja svaka cesta preduga, a bez njenog humora svijet mnogo tamniji. Na kraju hvala dragom Bogu na svim blagoslovima koje si mi dao. Hvala Ti što si uvijek uz mene, što me podupireš i vodiš kroz sve izazove života.

## 10.LITERATURA

1. Report of the WHO/ISFC task force on the definition and classification of cardiomyopathies. *Br Heart J*. 1980 Dec;44(6):672–3.

2. Richardson P, McKenna W, Bristow M, Maisch B, Mautner B, O’Connell J, et al. Report of the 1995 World Health Organization/International Society and Federation of Cardiology Task Force on the Definition and Classification of cardiomyopathies. *Circulation*. 1996 Mar 1;93(5):841–2.

3. Maron BJ, Towbin JA, Thiene G, Antzelevitch C, Corrado D, Arnett D, et al. Contemporary definitions and classification of the cardiomyopathies: an American Heart Association Scientific Statement from the Council on Clinical Cardiology, Heart Failure and Transplantation Committee; Quality of Care and Outcomes Research and Functional Genomics and Translational Biology Interdisciplinary Working Groups; and Council on Epidemiology and Prevention. *Circulation*. 2006 Apr 11;113(14):1807–16.

4. Elliott P, Andersson B, Arbustini E, Bilinska Z, Cecchi F, Charron P, et al. Classification of the cardiomyopathies: a position statement from the European Society Of Cardiology Working Group on Myocardial and Pericardial Diseases. *Eur Heart J*. 2008 Jan;29(2):270–6.

5. Rapezzi C, Aimo A, Barison A, Emdin M, Porcari A, Linhart A, et al. Restrictive cardiomyopathy: definition and diagnosis. *European Heart Journal*. 2022 Dec 1;43(45):4679–93.

6. Chintanaphol M, Orgil BO, Alberson NR, Towbin JA, Purevjav E. Restrictive cardiomyopathy: from genetics and clinical overview to animal modeling. *Rev Cardiovasc Med*. 2022 Mar 17;23(3):0108.

7. Gowda SN, Ali HJ, Hussain I. Overview of Restrictive Cardiomyopathies. *Methodist DeBakey Cardiovascular Journal*. 2022 Mar 14;18(2):4–16.

8. Rozwadowska K, Raczak G, Sikorska K, Fijałkowski M, Kozłowski D, Daniłowicz-Szymanowicz L. Influence of hereditary haemochromatosis on left ventricular wall thickness: does iron overload exacerbate cardiac hypertrophy? *Folia Morphol (Warsz)*. 2019;78(4):746–53.

9. Bejar D, Colombo PC, Latif F, Yuzefpolskaya M. Infiltrative Cardiomyopathies. *Clin Med Insights Cardiol*. 2015;9(Suppl 2):29–38.

10. Coppini R, Ho CY, Ashley E, Day S, Ferrantini C, Girolami F, et al. Clinical phenotype and outcome of hypertrophic cardiomyopathy associated with thin-filament gene mutations. *J Am Coll Cardiol*. 2014 Dec 23;64(24):2589–600.

11. Rapezzi C, Arbustini E, Caforio ALP, Charron P, Gimeno-Blanes J, Heliö T, et al. Diagnostic work-up in cardiomyopathies: bridging the gap between clinical phenotypes and final diagnosis. A position statement from the ESC Working Group on Myocardial and Pericardial Diseases. *European Heart Journal*. 2013 May 14;34(19):1448–58.

12. Arbelo E, Protonotarios A, Gimeno JR, Arbustini E, Barriales-Villa R, Basso C, et al. 2023 ESC Guidelines for the management of cardiomyopathies. *European Heart Journal*. 2023 Oct 1;44(37):3503–626.

13. Clinical evaluation of infiltrative cardiomyopathies resulting in heart failure with preserved ejection fraction. *Reviews in Cardiovascular Medicine*. 2020;21(2):181.

14. Ammash NM, Seward JB, Bailey KR, Edwards WD, Tajik AJ. Clinical profile and outcome of idiopathic restrictive cardiomyopathy. *Circulation*. 2000 May 30;101(21):2490–6.

15. Garcia-Pavia P, Rapezzi C, Adler Y, Arad M, Basso C, Brucato A, et al. Diagnosis and treatment of cardiac amyloidosis: a position statement of the ESC Working Group on Myocardial and Pericardial Diseases. *European Heart Journal*. 2021 Apr 21;42(16):1554–68.

16. Murphy CJ, Oudit GY. Iron-Overload Cardiomyopathy: Pathophysiology, Diagnosis, and Treatment. *Journal of Cardiac Failure*. 2010 Nov 1;16(11):888–900.
17. Nagueh SF. Anderson-fabry disease and other lysosomal storage disorders. *Circulation*. 2014;130(13):1081–90.
18. Falk RH, Alexander KM, Liao R, Dorbala S. AL (Light-Chain) Cardiac Amyloidosis: A Review of Diagnosis and Therapy. *J Am Coll Cardiol*. 2016 Sep 20;68(12):1323–41.
19. McDonagh TA, Metra M, Adamo M, Gardner RS, Baumbach A, Böhm M, et al. 2023 Focused Update of the 2021 ESC Guidelines for the diagnosis and treatment of acute and chronic heart failure. *Eur Heart J*. 2023 Oct 1;44(37):3627–39.
20. Rammos A, Meladinis V, Vovas G, Patsouras D. Restrictive Cardiomyopathies: The Importance of Noninvasive Cardiac Imaging Modalities in Diagnosis and Treatment—A Systematic Review. *Radiol Res Pract*. 2017;2017:2874902.
21. Lipshultz SE, Cochran TR, Briston DA, Brown SR, Sambatakos PJ, Miller TL, et al. Pediatric cardiomyopathies: causes, epidemiology, clinical course, preventive strategies and therapies. *Future Cardiol*. 2013 Nov;9(6):817–48.
22. Selvaganesh M, Arul AS, Balasubramanian S, Ganesan N, Naina Mohammed S, Sivakumar GS, et al. An unusual ECG pattern in restrictive cardiomyopathy. *Indian Heart J*. 2015;67(4):362–7.
23. Wang H, Liu S, Zhang X, Zheng J, Lu F, Lip GYH, et al. Prevalence and Impact of Arrhythmia on Outcomes in Restrictive Cardiomyopathy—A Report from the Beijing Municipal Health Commission Information Center (BMHCIC) Database. *J Clin Med*. 2023 Feb 3;12(3):1236.
24. Brown KN, Pendela VS, Ahmed I, Diaz RR. Restrictive Cardiomyopathy. In: *StatPearls* [Internet]. Treasure Island (FL): StatPearls Publishing; 2024 [cited 2024 Feb 24]. Available from: <http://www.ncbi.nlm.nih.gov/books/NBK537234/>

25. Oerlemans MIFJ, Rutten KHG, Minnema MC, Raymakers R a. P, Asselbergs FW, de Jonge N. Cardiac amyloidosis: the need for early diagnosis. *Neth Heart J*. 2019 Nov;27(11):525–36.

26. Nagueh SF, Smiseth OA, Appleton CP, Byrd BF, Dokainish H, Edvardsen T, et al. Recommendations for the Evaluation of Left Ventricular Diastolic Function by Echocardiography: An Update from the American Society of Echocardiography and the European Association of Cardiovascular Imaging. *J Am Soc Echocardiogr*. 2016 Apr;29(4):277–314.

27. Quarta G, Sado DM, Moon JC. Cardiomyopathies: focus on cardiovascular magnetic resonance. *Br J Radiol*. 2011 Dec;84(Spec Iss 3):S296–305.

28. Aldweib N, Farah V, Biederman RWW. Clinical Utility of Cardiac Magnetic Resonance Imaging in Pericardial Diseases. *Curr Cardiol Rev*. 2018 Aug;14(3):200–12.

29. Cooper LT, Baughman KL, Feldman AM, Frustaci A, Jessup M, Kuhl U, et al. The role of endomyocardial biopsy in the management of cardiovascular disease: a scientific statement from the American Heart Association, the American College of Cardiology, and the European Society of Cardiology. Endorsed by the Heart Failure Society of America and the Heart Failure Association of the European Society of Cardiology. *J Am Coll Cardiol*. 2007 Nov 6;50(19):1914–31.

30. Geske JB, Anavekar NS, Nishimura RA, Oh JK, Gersh BJ. Differentiation of Constriction and Restriction: Complex Cardiovascular Hemodynamics. *J Am Coll Cardiol*. 2016 Nov 29;68(21):2329–47.

31. Arbelo E, Protonotarios A, Gimeno JR, Arbustini E, Barriales-Villa R, Basso C, et al. 2023 ESC Guidelines for the management of cardiomyopathies. *European Heart Journal*. 2023 Oct 1;44(37):3503–626.

32. Oghina S, Bougouin W, Bézard M, Kharoubi M, Komajda M, Cohen-Solal A, et al. The Impact of Patients With Cardiac Amyloidosis in HFpEF Trials. *JACC Heart Fail*. 2021 Mar;9(3):169–78.

33. Mizia-Stec K, Caforio ALP, Charron P, Gimeno JR, Elliott P, Kaski JP, et al. Atrial fibrillation, anticoagulation management and risk of stroke in the Cardiomyopathy/Myocarditis registry of the EURObservational Research Programme of the European Society of Cardiology. *ESC Heart Fail.* 2020 Dec;7(6):3601–9.
34. Sajgalik P, Grupper A, Edwards BS, Kushwaha SS, Stulak JM, Joyce DL, et al. Current Status of Left Ventricular Assist Device Therapy. *Mayo Clin Proc.* 2016 Jul;91(7):927–40.
35. Sreenivasan J, Kaul R, Khan MS, Ranka S, Demmer RT, Yuzefpolskaya M, et al. Left Ventricular Assist Device Implantation in Hypertrophic and Restrictive Cardiomyopathy: A Systematic Review. *ASAIO J.* 2021 Mar 1;67(3):239–44.
36. DePasquale EC, Nasir K, Jacoby DL. Outcomes of adults with restrictive cardiomyopathy after heart transplantation. *J Heart Lung Transplant.* 2012 Dec;31(12):1269–75.
37. McKenna WJ, Maron BJ, Thiene G. Classification, Epidemiology, and Global Burden of Cardiomyopathies. *Circulation Research.* 2017 Sep 15;121(7):722–30.
38. Muchtar E, Blauwet LA, Gertz MA. Restrictive Cardiomyopathy. *Circulation Research.* 2017 Sep 15;121(7):819–37.
39. Felker GM, Thompson RE, Hare JM, Hruban RH, Clemetson DE, Howard DL, et al. Underlying Causes and Long-Term Survival in Patients with Initially Unexplained Cardiomyopathy. *New England Journal of Medicine.* 2000 Apr 13;342(15):1077–84.
40. Webber SA, Lipshultz SE, Sleeper LA, Lu M, Wilkinson JD, Addonizio LJ, et al. Outcomes of Restrictive Cardiomyopathy in Childhood and the Influence of Phenotype. *Circulation.* 2012 Sep 4;126(10):1237–44.
41. Nugent AW, Daubeney PEF, Chondros P, Carlin JB, Cheung M, Wilkinson LC, et al. The epidemiology of childhood cardiomyopathy in Australia. *N Engl J Med.* 2003 Apr 24;348(17):1639–46.

42. Kapoor M, Das S, Biswas A, Seth S, Bhargava B, Rao V. Epidemiology of cardiomyopathy – A Clinical and Genetic Study of Restrictive Cardiomyopathy: The EPOCH-R Study. *Journal of the Practice of Cardiovascular Sciences*. 2017 Jan 1;3:143.

43. Albakri A. Restrictive cardiomyopathy: A review of literature on clinical status and meta-analysis of diagnosis and clinical management. *Pediatr Dimensions* [Internet]. 2018 [cited 2023 Dec 13];3(2). Available from: <http://www.oatext.com/restrictive-cardiomyopathy-a-review-of-literature-on-clinical-status-and-meta-analysis-of-diagnosis-and-clinical-management.php>

44. Tan SY, Pepys MB, Hawkins PN. Treatment of amyloidosis. *American Journal of Kidney Diseases*. 1995 Aug 1;26(2):267–85.

45. Ruberg FL, Grogan M, Hanna M, Kelly JW, Maurer MS. Transthyretin Amyloid Cardiomyopathy: JACC State-of-the-Art Review. *J Am Coll Cardiol*. 2019 Jun 11;73(22):2872–91.

46. Benson MD, Buxbaum JN, Eisenberg DS, Merlini G, Saraiva MJM, Sekijima Y, et al. Amyloid nomenclature 2018: recommendations by the International Society of Amyloidosis (ISA) nomenclature committee. *Amyloid*. 2018 Dec;25(4):215–9.

47. Mollee P, Renaut P, Gottlieb D, Goodman H. How to diagnose amyloidosis. *Intern Med J*. 2014 Jan;44(1):7–17.

48. Kyle RA, Linos A, Beard CM, Linke RP, Gertz MA, O'Fallon WM, et al. Incidence and natural history of primary systemic amyloidosis in Olmsted County, Minnesota, 1950 through 1989. *Blood*. 1992 Apr 1;79(7):1817–22.

49. Muchtar E, Buadi FK, Dispenzieri A, Gertz MA. Immunoglobulin Light-Chain Amyloidosis: From Basics to New Developments in Diagnosis, Prognosis and Therapy. *Acta Haematol*. 2016;135(3):172–90.



50. Cornwell GG, Murdoch WL, Kyle RA, Westermark P, Pitkänen P. Frequency and distribution of senile cardiovascular amyloid. A clinicopathologic correlation. *Am J Med.* 1983 Oct;75(4):618–23.

51. Tanskanen M, Peuralinna T, Polvikoski T, Notkola IL, Sulkava R, Hardy J, et al. Senile systemic amyloidosis affects 25% of the very aged and associates with genetic variation in alpha2-macroglobulin and tau: a population-based autopsy study. *Ann Med.* 2008;40(3):232–9.

52. Maurer MS, Hanna M, Grogan M, Dispenzieri A, Witteles R, Drachman B, et al. Genotype and Phenotype of Transthyretin Cardiac Amyloidosis: THAOS (Transthyretin Amyloid Outcome Survey). *J Am Coll Cardiol.* 2016 Jul 12;68(2):161–72.

53. Ruberg FL, Berk JL. Transthyretin (TTR) cardiac amyloidosis. *Circulation.* 2012 Sep 4;126(10):1286–300.

54. Knight DS, Zumbo G, Barcella W, Steeden JA, Muthurangu V, Martinez-Naharro A, et al. Cardiac Structural and Functional Consequences of Amyloid Deposition by Cardiac Magnetic Resonance and Echocardiography and Their Prognostic Roles. *JACC Cardiovasc Imaging.* 2019 May;12(5):823–33.

55. Quarta CC, Solomon SD, Uraizee I, Kruger J, Longhi S, Ferlito M, et al. Left ventricular structure and function in transthyretin-related versus light-chain cardiac amyloidosis. *Circulation.* 2014 May 6;129(18):1840–9.

56. Giancaterino S, Urey MA, Darden D, Hsu JC. Management of Arrhythmias in Cardiac Amyloidosis. *JACC Clin Electrophysiol.* 2020 Apr;6(4):351–61.

57. González-López E, López-Sainz Á, Garcia-Pavia P. Diagnosis and Treatment of Transthyretin Cardiac Amyloidosis. Progress and Hope. *Rev Esp Cardiol (Engl Ed).* 2017 Nov;70(11):991–1004.

58. Ing EB, Woolf IZ, Younge BR, Bjornsson J, Leavitt JA. Systemic amyloidosis with temporal artery involvement mimicking temporal arteritis. *Ophthalmic Surg Lasers*. 1997 Apr;28(4):328–31.

59. Chamarthi B, Dubrey SW, Cha K, Skinner M, Falk RH. Features and prognosis of exertional syncope in light-chain associated AL cardiac amyloidosis. *Am J Cardiol*. 1997 Nov 1;80(9):1242–5.

60. Boldrini M, Cappelli F, Chacko L, Restrepo-Cordoba MA, Lopez-Sainz A, Giannoni A, et al. Multiparametric Echocardiography Scores for the Diagnosis of Cardiac Amyloidosis. *JACC Cardiovasc Imaging*. 2020 Apr;13(4):909–20.

61. Palladini G, Russo P, Bosoni T, Verga L, Sarais G, Lavatelli F, et al. Identification of amyloidogenic light chains requires the combination of serum-free light chain assay with immunofixation of serum and urine. *Clin Chem*. 2009 Mar;55(3):499–504.

62. Gillmore JD, Maurer MS, Falk RH, Merlini G, Damy T, Dispenzieri A, et al. Nonbiopsy Diagnosis of Cardiac Transthyretin Amyloidosis. *Circulation*. 2016 Jun 14;133(24):2404–12.

63. González-López E, Gallego-Delgado M, Guzzo-Merello G, de Haro-Del Moral FJ, Cobo-Marcos M, Robles C, et al. Wild-type transthyretin amyloidosis as a cause of heart failure with preserved ejection fraction. *Eur Heart J*. 2015 Oct 7;36(38):2585–94.

64. Damy T, Costes B, Hagège AA, Donal E, Eicher JC, Slama M, et al. Prevalence and clinical phenotype of hereditary transthyretin amyloid cardiomyopathy in patients with increased left ventricular wall thickness. *Eur Heart J*. 2016 Jun 14;37(23):1826–34.

65. Castaño A, Narotsky DL, Hamid N, Khaliq OK, Morgenstern R, DeLuca A, et al. Unveiling transthyretin cardiac amyloidosis and its predictors among elderly patients with severe aortic stenosis undergoing transcatheter aortic valve replacement. *Eur Heart J*. 2017 Oct 7;38(38):2879–87.

66. Rubinow A, Skinner M, Cohen AS. Digoxin sensitivity in amyloid cardiomyopathy. *Circulation*. 1981 Jun;63(6):1285–8.

67. Barbhaiya CR, Kumar S, Baldinger SH, Michaud GF, Stevenson WG, Falk R, et al. Electrophysiologic assessment of conduction abnormalities and atrial arrhythmias associated with amyloid cardiomyopathy. *Heart Rhythm*. 2016 Feb;13(2):383–90.

68. Glikson M, Nielsen JC, Kronborg MB, Michowitz Y, Auricchio A, Barbash IM, et al. 2021 ESC Guidelines on cardiac pacing and cardiac resynchronization therapy. *Eur Heart J*. 2021 Sep 14;42(35):3427–520.

69. Tfelt-Hansen J, Winkel BG, de Riva M, Zeppenfeld K. The ‘10 commandments’ for the 2022 ESC Guidelines for the management of patients with ventricular arrhythmias and the prevention of sudden cardiac death: The 2022 ESC Guidelines for the management of patients with ventricular arrhythmias (VAs) and the prevention of sudden cardiac death (SCD) present an update of the 2015 guidelines. *European Heart Journal*. 2023 Jan 14;44(3):176–7.

70. Sousa M, Monohan G, Rajagopalan N, Grigorian A, Guglin M. Heart transplantation in cardiac amyloidosis. *Heart Fail Rev*. 2017 May;22(3):317–27.

71. Palladini G, Milani P, Merlini G. Management of AL amyloidosis in 2020. *Blood*. 2020 Dec 3;136(23):2620–7.

72. Maurer MS, Schwartz JH, Gundapaneni B, Elliott PM, Merlini G, Waddington-Cruz M, et al. Tafamidis Treatment for Patients with Transthyretin Amyloid Cardiomyopathy. *N Engl J Med*. 2018 Sep 13;379(11):1007–16.

73. Elliott P, Drachman BM, Gottlieb SS, Hoffman JE, Hummel SL, Lenihan DJ, et al. Long-Term Survival With Tafamidis in Patients With Transthyretin Amyloid Cardiomyopathy. *Circ Heart Fail*. 2022 Jan;15(1):e008193.

74. Aimo A, Castiglione V, Rapezzi C, Franzini M, Panichella G, Vergaro G, et al. RNA-targeting and gene editing therapies for transthyretin amyloidosis. *Nat Rev Cardiol*. 2022 Oct;19(10):655–67.
75. Birnie DH, Nery PB, Ha AC, Beanlands RSB. Cardiac Sarcoidosis. *J Am Coll Cardiol*. 2016 Jul 26;68(4):411–21.
76. Pereira NL, Grogan M, Dec GW. Spectrum of Restrictive and Infiltrative Cardiomyopathies. *Journal of the American College of Cardiology*. 2018 Mar;71(10):1149–66.
77. Hamzeh N, Steckman DA, Sauer WH, Judson MA. Pathophysiology and clinical management of cardiac sarcoidosis. *Nat Rev Cardiol*. 2015 May;12(5):278–88.
78. Perry A, Vuitch F. Causes of death in patients with sarcoidosis: A morphologic study of 38 autopsies with clinicopathologic correlations. *Archives of Pathology and Laboratory Medicine*. 1995;119(2):167–72.
79. Baughman RP, Teirstein AS, Judson MA, Rossman MD, Yeager H, Bresnitz EA, et al. Clinical Characteristics of Patients in a Case Control Study of Sarcoidosis. *Am J Respir Crit Care Med*. 2001 Nov 15;164(10):1885–9.
80. Roberts WC, Chung MS, Ko JM, Capehart JE, Hall SA. Morphologic Features of Cardiac Sarcoidosis in Native Hearts of Patients Having Cardiac Transplantation. *The American Journal of Cardiology*. 2014 Feb 15;113(4):706–12.
81. Morimoto T, Azuma A, Abe S, Usuki J, Kudoh S, Sugisaki K, et al. Epidemiology of sarcoidosis in Japan. *European Respiratory Journal*. 2008 Feb 1;31(2):372–9.
82. Hillerdal G, Nou E, Osterman K, Schmekel B. Sarcoidosis: Epidemiology and prognosis: A 15-year European study. *American Review of Respiratory Disease*. 1984;130(1):29–32.
83. Gerke AK, Hunninghake G. The immunology of sarcoidosis. *Clin Chest Med*. 2008 Sep;29(3):379–90, vii.

84. Statement on sarcoidosis. Joint Statement of the American Thoracic Society (ATS), the European Respiratory Society (ERS) and the World Association of Sarcoidosis and Other Granulomatous Disorders (WASOG) adopted by the ATS Board of Directors and by the ERS Executive Committee, February 1999. *Am J Respir Crit Care Med*. 1999 Aug;160(2):736–55.

85. Kim JS, Judson MA, Donnino R, Gold M, Cooper LT, Prystowsky EN, et al. Cardiac sarcoidosis. *Am Heart J*. 2009 Jan;157(1):9–21.

86. Smedema JP, Snoep G, van Kroonenburgh MPG, van Geuns RJ, Dassen WRM, Gorgels AP, et al. Cardiac Involvement in Patients With Pulmonary Sarcoidosis Assessed at Two University Medical Centers in the Netherlands. *Chest*. 2005 Jul 1;128(1):30–5.

87. Cooper LT. Giant Cell and Granulomatous Myocarditis. *Heart Failure Clinics*. 2005 Oct 1;1(3):431–7.

88. Gasparovic H, Bueno R, Rybicki FJ, Baughmann KL, Capodilupo RC, Leacche M, et al. Sarcoidosis of the aortic root. *The Journal of Thoracic and Cardiovascular Surgery*. 2004 Nov 1;128(5):761–2.

89. Roberts WC, McAllister HA, Ferrans VJ. Sarcoidosis of the heart: A clinicopathologic study of 35 necropsy patients (group I) and review of 78 previously described necropsy patients (group II). *The American Journal of Medicine*. 1977 Jul 1;63(1):86–108.

90. Yazaki Y, Isobe M, Hiroe M, Morimoto S ichiro, Hiramitsu S, Nakano T, et al. Prognostic determinants of long-term survival in Japanese patients with cardiac sarcoidosis treated with prednisone. *The American Journal of Cardiology*. 2001 Nov 1;88(9):1006–10.

91. Nery PB, Beanlands RS, Nair GM, Green M, Yang J, Mcardle BA, et al. Atrioventricular Block as the Initial Manifestation of Cardiac Sarcoidosis in Middle-Aged Adults. *Journal of Cardiovascular Electrophysiology*. 2014;25(8):875–81.

92. Yoshida Y, Morimoto S ichiro, Hiramitsu S, Tsuboi N, Hirayama H, Itoh T. Incidence of cardiac sarcoidosis in Japanese patients with high-degree atrioventricular block. *American Heart Journal*. 1997 Sep 1;134(3):382–6.

93. Winters SL, Cohen M, Greenberg S, Stein B, Curwin J, Pe E, et al. Sustained ventricular tachycardia associated with sarcoidosis: Assessment of the underlying cardiac anatomy and the prospective utility of programmed ventricular stimulation, drug therapy and an implantable antitachycardia device. *Journal of the American College of Cardiology*. 1991 Oct 1;18(4):937–43.

94. Koplan BA, Soejima K, Baughman K, Epstein LM, Stevenson WG. Refractory ventricular tachycardia secondary to cardiac sarcoid: Electrophysiologic characteristics, mapping, and ablation. *Heart Rhythm*. 2006 Aug 1;3(8):924–9.

95. Uusimaa P, Ylitalo K, Anttonen O, Kerola T, Virtanen V, Pääkkö E, et al. Ventricular tachyarrhythmia as a primary presentation of sarcoidosis. *EP Europace*. 2008 Jun 1;10(6):760–6.

96. Nery PB, Mc ARDLE BA, Redpath CJ, Leung E, Lemery R, Dekemp R, et al. Prevalence of Cardiac Sarcoidosis in Patients Presenting with Monomorphic Ventricular Tachycardia. *Pacing and Clinical Electrophysiology*. 2014;37(3):364–74.

97. Kandolin R, Lehtonen J, Graner M, Schildt J, Salmenkivi K, Kivistö SM, et al. Diagnosing isolated cardiac sarcoidosis. *Journal of Internal Medicine*. 2011;270(5):461–8.

98. Schuller JL, Olson MD, Zipse MM, Schneider PM, Aleong RG, Wienberger HD, et al. Electrocardiographic Characteristics in Patients With Pulmonary Sarcoidosis Indicating Cardiac Involvement. *Journal of Cardiovascular Electrophysiology*. 2011;22(11):1243–8.

99. Homsí M, Alsayed L, Safadi B, Mahenthiran J, Das MK. Fragmented QRS complexes on 12-lead ECG: A marker of cardiac sarcoidosis as detected by gadolinium cardiac magnetic resonance imaging. *Annals of Noninvasive Electrocardiology*. 2009;14(4):319–26.

100. Pizarro C, Goebel A, Grohé C, Pabst S, Klein J, Nickenig G, et al. Cardiovascular magnetic resonance-guided diagnosis of cardiac affection in a Caucasian sarcoidosis population. *Pneumologie*. 2015 Mar;69(S 1):P299.

101. Patel MR, Cawley PJ, Heitner JF, Klem I, Parker MA, Jaroudi WA, et al. Detection of Myocardial Damage in Patients With Sarcoidosis. *Circulation*. 2009 Nov 17;120(20):1969–77.

102. Iannuzzi MC, Rybicki BA, Teirstein AS. Sarcoidosis. *New England Journal of Medicine*. 2007;357(21):2153.

103. Mehta D, Lubitz SA, Frankel Z, Wisnivesky JP, Einstein AJ, Goldman M, et al. Cardiac Involvement in Patients with Sarcoidosis: Diagnostic and Prognostic Value of Outpatient Testing. *Chest*. 2008 Jun 1;133(6):1426–35.

104. Sköld CM, Larsen FF, Rasmussen E, Pehrsson SK, Eklund AG. Determination of cardiac involvement in sarcoidosis by magnetic resonance imaging and Doppler echocardiography. *Journal of Internal Medicine*. 2002;252(5):465–71.

105. Smedema JP, Snoep G, van Kroonenburgh MPG, van Geuns RJ, Dassen WRM, Gorgels APM, et al. Evaluation of the Accuracy of Gadolinium-Enhanced Cardiovascular Magnetic Resonance in the Diagnosis of Cardiac Sarcoidosis. *Journal of the American College of Cardiology*. 2005 May 17;45(10):1683–90.

106. Vignaux O. Cardiac Sarcoidosis: Spectrum of MRI Features. *American Journal of Roentgenology*. 2005 Jan;184(1):249–54.

107. Pellegrino D, Bonab AA, Dragotakes SC, Pitman JT, Mariani G, Carter EA. Inflammation and infection: Imaging properties of 18F-FDG- labeled white blood cells versus 18F-FDG. *Journal of Nuclear Medicine*. 2005;46(9):1522–30.

108. Ishimaru S, Tsujino I, Takei T, Tsukamoto E, Sakaue S, Kamigaki M, et al. Focal uptake on 18F-fluoro-2-deoxyglucose positron emission tomography images indicates

cardiac involvement of sarcoidosis†. *European Heart Journal*. 2005 Aug 1;26(15):1538–43.

109. Youssef G, Leung E, Mylonas I, Nery P, Williams K, Wisenberg G, et al. The Use of 18F-FDG PET in the Diagnosis of Cardiac Sarcoidosis: A Systematic Review and Metaanalysis Including the Ontario Experience. *Journal of Nuclear Medicine*. 2012 Feb 1;53(2):241–8.

110. Hamzeh NY, Wamboldt FS, Weinberger HD. Management of Cardiac Sarcoidosis in the United States: A Delphi Study. *Chest*. 2012 Jan 1;141(1):154–62.

111. Birnie DH, Sauer WH, Bogun F, Cooper JM, Culver DA, Duvernoy CS, et al. HRS Expert Consensus Statement on the Diagnosis and Management of Arrhythmias Associated With Cardiac Sarcoidosis. *Heart Rhythm*. 2014 Jul 1;11(7):1304–23.

112. Epstein AE, DiMarco JP, Ellenbogen KA, Estes NA, Freedman RA, Gettes LS, et al. American College of Cardiology Foundation, American Heart Association Task Force on Practice Guidelines, Heart Rhythm Society. *J Am Coll Cardiol*. 2013;61(61):e6–75.

113. Grimaldi A, Mocumbi AO, Freers J, Lachaud M, Mirabel M, Ferreira B, et al. Tropical endomyocardial fibrosis. *Circulation*. 2016;133(24):2503–15.

114. Mocumbi AO, Ferreira MB, Sidi D, Yacoub MH. A population study of endomyocardial fibrosis in a rural area of Mozambique. *New England Journal of Medicine*. 2008;359(1):43–9.

115. Tharakan J, Bohora S. Current perspective on endomyocardial fibrosis. *Current Science*. 2009;97(3):405–10.

116. Tharakan JA. Electrocardiogram in endomyocardial fibrosis. *Indian Pacing and Electrophysiology Journal*. 2011;11(5):129–33.

117. Berensztejn CS, Piñeiro D, Marcotegui M, Brunoldi R, Blanco MV, Lerman J. Usefulness of Echocardiography and Doppler Echocardiography in Endomyocardial



Fibrosis. *Journal of the American Society of Echocardiography*. 2000 May 1;13(5):385–92.

118. Joshi R, Abraham S, Kumar AS. New approach for complete endocardectomy in left ventricular endomyocardial fibrosis. *The Journal of Thoracic and Cardiovascular Surgery*. 2003 Jan 1;125(1):40–2.

119. Ino T, Benson LN, Freedom RM, Rowe RD. Natural history and prognostic risk factors in endocardial fibroelastosis. *The American Journal of Cardiology*. 1988 Sep 1;62(7):431–4.

120. Ogbogu PU, Rosing DR, Horne MK. Cardiovascular Manifestations of Hypereosinophilic Syndromes. *Immunology and Allergy Clinics of North America*. 2007 Aug 1;27(3):457–75.

121. Ommen SR, Seward JB, Tajik AJ. Clinical and echocardiographic features of hypereosinophilic syndromes. *The American Journal of Cardiology*. 2000 Jul 1;86(1):110–3.

122. Wang JG, Mahmud SA, Thompson JA, Geng JG, Key NS, Slungaard A. The principal eosinophil peroxidase product, HOSCN, is a uniquely potent phagocyte oxidant inducer of endothelial cell tissue factor activity: a potential mechanism for thrombosis in eosinophilic inflammatory states. *Blood*. 2006 Jan 15;107(2):558–65.

123. Endomyocardial Fibrosis and Intracardiac Thrombus Occurring in Idiopathic Hypereosinophilic Syndrome | *AJR* [Internet]. [cited 2024 Jan 11]. Available from: <https://www.ajronline.org/doi/10.2214/ajr.184.5.01841432>

124. Plastiras SC, Economopoulos N, Kelekis NL, Tzelepis GE. Magnetic Resonance Imaging of the Heart in a Patient with Hypereosinophilic Syndrome. *The American Journal of Medicine*. 2006 Feb 1;119(2):130–2.

125. Klion AD. How I treat hypereosinophilic syndromes. *Blood*. 2015 Aug 27;126(9):1069–77.

126. Moraes F, Lapa C, Hazin S, Tenorio E, Gomes C, Moraes CR. Surgery for endomyocardial fibrosis revisited<sup>1</sup>. *European Journal of Cardio-Thoracic Surgery*. 1999 Mar 1;15(3):309–13.

127. Jin C, Sharma AN, Thevakumar B, Majid M, Al Chalaby S, Takahashi N, et al. Carcinoid Heart Disease: Pathophysiology, Pathology, Clinical Manifestations, and Management. *Cardiology*. 2021;146(1):65–73.

128. Godwin JD. Carcinoid tumors. An analysis of 2,837 cases. *Cancer*. 1975 Aug;36(2):560–9.

129. Zuetenhorst JM, Taal BG. Metastatic carcinoid tumors: a clinical review. *Oncologist*. 2005 Feb;10(2):123–31.

130. Pellikka PA, Tajik AJ, Khandheria BK, Seward JB, Callahan JA, Pitot HC, et al. Carcinoid heart disease. Clinical and echocardiographic spectrum in 74 patients. *Circulation*. 1993 Apr;87(4):1188–96.

131. Laskaratos FM, Rombouts K, Caplin M, Toumpanakis C, Thirlwell C, Mandair D. Neuroendocrine tumors and fibrosis: An unsolved mystery? *Cancer*. 2017 Dec 15;123(24):4770–90.

132. Bhattacharyya S, Davar J, Dreyfus G, Caplin ME. Carcinoid heart disease. *Circulation*. 2007 Dec 11;116(24):2860–5.

133. Bhattacharyya S, Toumpanakis C, Burke M, Taylor AM, Caplin ME, Davar J. Features of carcinoid heart disease identified by 2- and 3-dimensional echocardiography and cardiac MRI. *Circ Cardiovasc Imaging*. 2010 Jan;3(1):103–11.

134. Dobson R, Burgess MI, Pritchard DM, Cuthbertson DJ. The clinical presentation and management of carcinoid heart disease. *Int J Cardiol*. 2014 Apr 15;173(1):29–32.

135. Fox DJ, Khattar RS. Carcinoid heart disease: presentation, diagnosis, and management. *Heart*. 2004 Oct;90(10):1224–8.

136. Tappin S, Brown P, Ferasin L. An intestinal neuroendocrine tumour associated with paroxysmal ventricular tachycardia and melaena in a 10-year-old boxer. *J Small Anim Pract.* 2008 Jan;49(1):33–7.

137. Rupp AB, Ahmadjee A, Morshedzadeh JH, Ranjan R. Carcinoid Syndrome-Induced Ventricular Tachycardia. *Case Rep Cardiol.* 2016;2016:9142598.

138. Ortiz A, Germain DP, Desnick RJ, Politei J, Mauer M, Burlina A, et al. Fabry disease revisited: Management and treatment recommendations for adult patients. *Molecular Genetics and Metabolism.* 2018 Apr 1;123(4):416–27.

139. Newborn screening for lysosomal storage disorders by tandem mass spectrometry in North East Italy - Burlina - 2018 - *Journal of Inherited Metabolic Disease* - Wiley Online Library [Internet]. [cited 2024 Jan 16]. Available from: <https://onlinelibrary.wiley.com/doi/10.1007/s10545-017-0098-3>

140. Pieroni M, Moon JC, Arbustini E, Barriales-Villa R, Camporeale A, Vujkovic AC, et al. Cardiac Involvement in Fabry Disease. *Journal of the American College of Cardiology.* 2021 Feb;77(7):922–36.

141. Pieroni M, Moon JC, Arbustini E, Barriales-Villa R, Camporeale A, Vujkovic AC, et al. Cardiac Involvement in Fabry Disease. *Journal of the American College of Cardiology.* 2021 Feb;77(7):922–36.

142. Augusto JB, Johner N, Shah D, Nordin S, Knott KD, Rosmini S, et al. The myocardial phenotype of Fabry disease pre-hypertrophy and pre-detectable storage. *European Heart Journal - Cardiovascular Imaging.* 2021 Jul 1;22(7):790–9.

143. Ortiz A, Abiose A, Bichet DG, Cabrera G, Charrow J, Germain DP, et al. Time to treatment benefit for adult patients with Fabry disease receiving agalsidase  $\beta$ : data from the Fabry Registry. *Journal of Medical Genetics.* 2016 Jul 1;53(7):495–502.

144. Germain: The effect of enzyme replacement therapy... - Google Scholar [Internet]. [cited 2024 Jan 17]. Available from:

[https://scholar.google.com/scholar\\_lookup?title=The%20effect%20of%20enzyme%20replacement%20therapy%20on%20clinical%20outcomes%20in%20male%20patients%20with%20Fabry%20disease%3A%20a%20systematic%20literature%20review%20by%20a%20European%20panel%20of%20experts&author=D.P.%20Germain&publication\\_year=2019](https://scholar.google.com/scholar_lookup?title=The%20effect%20of%20enzyme%20replacement%20therapy%20on%20clinical%20outcomes%20in%20male%20patients%20with%20Fabry%20disease%3A%20a%20systematic%20literature%20review%20by%20a%20European%20panel%20of%20experts&author=D.P.%20Germain&publication_year=2019)

145. Treatment of Fabry's Disease with the Pharmacologic Chaperone Migalastat | NEJM [Internet]. [cited 2024 Jan 17]. Available from: <https://www.nejm.org/doi/10.1056/NEJMoa1510198>

146. Danon disease - dysregulation of autophagy in a multisystem disorder with cardiomyopathy - PubMed [Internet]. [cited 2024 Jan 17]. Available from: <https://pubmed.ncbi.nlm.nih.gov/27165304/>

147. Taylor MR, Adler ED. Danon Disease. In: Adam MP, Feldman J, Mirzaa GM, Pagon RA, Wallace SE, Bean LJ, et al., editors. GeneReviews® [Internet]. Seattle (WA): University of Washington, Seattle; 1993 [cited 2024 Jan 17]. Available from: <http://www.ncbi.nlm.nih.gov/books/NBK554742/>

148. Maron BJ, Roberts WC, Arad M, Haas TS, Spirito P, Wright GB, et al. Clinical Outcome and Phenotypic Expression in LAMP2 Cardiomyopathy. *JAMA*. 2009 Mar 25;301(12):1253–9.

149. Echaniz-Laguna A, Mohr M, Epailly E, Nishino I, Charron P, Richard P, et al. Novel Lamp-2 gene mutation and successful treatment with heart transplantation in a large family with Danon disease. *Muscle & Nerve*. 2006;33(3):393–7.

150. Andrews NC. Disorders of iron metabolism. *New England Journal of Medicine*. 1999;341(26):1986–95.

151. Kremastinos DT, Farmakis D. Iron overload cardiomyopathy in clinical practice. *Circulation*. 2011;124(20):2253–63.

152. Oudit GY, Sun H, Trivieri MG, Koch SE, Dawood F, Ackerley C, et al. L-type Ca<sup>2+</sup> channels provide a major pathway for iron entry into cardiomyocytes in iron-overload cardiomyopathy. *Nature Medicine*. 2003;9(9):1187–94.

153. Tsushima RG, Wickenden AD, Bouchard RA, Oudit GY, Liu PP, Backx PH. Modulation of iron uptake in heart by L-type Ca<sup>2+</sup> channel modifiers: Possible implications in iron overload. *Circulation Research*. 1999;84(11):1302–9.

154. Liu P, Olivieri N. Iron overload cardiomyopathies: New insights into an old disease. *Cardiovascular Drugs and Therapy*. 1994;8(1):101–10.

155. Olivieri NF, Nathan DG, MacMillan JH, Wayne AS, Liu PP, McGee A, et al. Survival in medically treated patients with homozygous  $\alpha$ -thalassemia. *New England Journal of Medicine*. 1994;331(9):574–8.

156. Brittenham GM. Iron-chelating therapy for transfusional iron overload. *N Engl J Med*. 2011 Jan 13;364(2):146–56.

157. Lubitz SA, Goldberg SH, Mehta D. Sudden Cardiac Death in Infiltrative Cardiomyopathies: Sarcoidosis, Scleroderma, Amyloidosis, Hemochromatosis. *Progress in Cardiovascular Diseases*. 2008 Jul 1;51(1):58–73.

158. Kremastinos DTh. Heart Failure in  $\beta$ -Thalassemia. *Congestive Heart Failure*. 2001;7(6):312–4.

159. Qaseem A, Aronson M, Fitterman N, Snow V, Weiss KB, Owens DK. Screening for Hereditary Hemochromatosis: A Clinical Practice Guideline from the American College of Physicians. *Ann Intern Med*. 2005 Oct 4;143(7):517–21.

160. Machado RF, Anthi A, Steinberg MH, Bonds D, Sachdev V, Kato GJ, et al. N-Terminal Pro-Brain Natriuretic Peptide Levels and Risk of Death in Sickle Cell Disease. *JAMA*. 2006 Jul 19;296(3):310–8.

161. Kremastinos DTh, Tsiapras DP, Tsetsos GA, Rentoukas EI, Vretou HP, Toutouzas PK. Left ventricular diastolic doppler characteristics in  $\beta$ -thalassemia major. *Circulation*. 1993;88(3):1127–35.
162. Anderson LJ, Holden S, Davis B, Prescott E, Charrier CC, Bunce NH, et al. Cardiovascular T2-star (T2\*) magnetic resonance for the early diagnosis of myocardial iron overload. *European Heart Journal*. 2001 Dec 1;22(23):2171–9.
163. Kondur MD AK, Li MD T, Vaitkevicius MD P, Afonso MD L. Quantification of Myocardial Iron Overload by Cardiovascular Magnetic Resonance Imaging T2\* and Review of the Literature. *Clinical Cardiology*. 2009;32(6):E54–8.
164. Pietrangelo A. Hereditary Hemochromatosis — A New Look at an Old Disease. *New England Journal of Medicine*. 2004 Jun 3;350(23):2383–97.
165. Candell-Riera J, Lu L, Serés L, González JB, Batlle J, Permanyer-Miralda G, et al. Cardiac hemochromatosis: Beneficial effects of iron removal therapy: An echocardiographic study. *The American Journal of Cardiology*. 1983 Oct 1;52(7):824–9.
166. Rivers J, Garrahy P, Robinson W, Murphy A. Reversible cardiac dysfunction in hemochromatosis. *American Heart Journal*. 1987 Jan 1;113(1):216–7.
167. Modell B, Khan M, Darlison M, Westwood MA, Ingram D, Pennell DJ. Improved survival of thalassaemia major in the UK and relation to T2\* cardiovascular magnetic resonance. *Journal of Cardiovascular Magnetic Resonance*. 2008 Jan 15;10(1):42.
168. Purevjav E, Arimura T, Augustin S, Huby AC, Takagi K, Nunoda S, et al. Molecular basis for clinical heterogeneity in inherited cardiomyopathies due to myopalladin mutations. *Hum Mol Genet*. 2012 May 1;21(9):2039–53.
169. Kaski JP, Syrris P, Burch M, Tomé-Esteban MT, Fenton M, Christiansen M, et al. Idiopathic restrictive cardiomyopathy in children is caused by mutations in cardiac sarcomere protein genes. *Heart*. 2008 Nov;94(11):1478–84.

170. Parvatiyar MS, Pinto JR, Dweck D, Potter JD. Cardiac troponin mutations and restrictive cardiomyopathy. *J Biomed Biotechnol.* 2010;2010:350706.

171. Yumoto F, Lu QW, Morimoto S, Tanaka H, Kono N, Nagata K, et al. Drastic Ca<sup>2+</sup> sensitization of myofilament associated with a small structural change in troponin I in inherited restrictive cardiomyopathy. *Biochem Biophys Res Commun.* 2005 Dec 23;338(3):1519–26.

172. Hayashi T, Shimomura H, Terasaki F, Toko H, Okabe M, Deguchi H, et al. Collagen subtypes and matrix metalloproteinase in idiopathic restrictive cardiomyopathy. *Int J Cardiol.* 1998 Apr 1;64(2):109–16.

173. Campens L, Vanakker OM, Trachet B, Segers P, Leroy BP, De Zaeytijd J, et al. Characterization of Cardiovascular Involvement in Pseudoxanthoma Elasticum Families. *Arteriosclerosis, Thrombosis, and Vascular Biology.* 2013 Nov;33(11):2646–52.

174. Heidenreich PA, Hancock SL, Lee BK, Mariscal CS, Schnittger I. Asymptomatic cardiac disease following mediastinal irradiation. *J Am Coll Cardiol.* 2003 Aug 20;42(4):743–9.

175. Chello M, Mastroberto P, Romano R, Zofrea S, Bevacqua I, Marchese AR. Changes in the proportion of types I and III collagen in the left ventricular wall of patients with post-irradiative pericarditis. *Cardiovasc Surg.* 1996 Apr;4(2):222–6.

176. Madan R, Benson R, Sharma DN, Julka PK, Rath GK. Radiation induced heart disease: Pathogenesis, management and review literature. *Journal of the Egyptian National Cancer Institute.* 2015 Dec 1;27(4):187–93.

177. 2016 ESC Position Paper on cancer treatments and cardiovascular toxicity developed under the auspices of the ESC Committee for Practice Guidelines | *European Heart Journal* | Oxford Academic [Internet]. [cited 2024 Feb 8]. Available from: <https://academic.oup.com/eurheartj/article/37/36/2768/2197413>

178. Kushwaha SS, Fallon JT, Fuster V. Restrictive Cardiomyopathy. *N Engl J Med*. 1997 Jan 23;336(4):267–76.
179. Lambova S. Cardiac manifestations in systemic sclerosis. *World J Cardiol*. 2014 Sep 26;6(9):993–1005.
180. Dinser R, Frerix M, Meier FMP, Klingel K, Rolf A. Endocardial and myocardial involvement in systemic sclerosis--is there a relevant inflammatory component? *Joint Bone Spine*. 2013 May;80(3):320–3.
181. Allanore Y, Avouac J, Kahan A. Systemic sclerosis: an update in 2008. *Joint Bone Spine*. 2008 Dec;75(6):650–5.
182. Meier FMP, Frommer KW, Dinser R, Walker UA, Czirjak L, Denton CP, et al. Update on the profile of the EUSTAR cohort: an analysis of the EULAR Scleroderma Trials and Research group database. *Ann Rheum Dis*. 2012 Aug;71(8):1355–60.
183. Bussani R, De-Giorgio F, Abbate A, Silvestri F. Cardiac metastases. *J Clin Pathol*. 2007 Jan;60(1):27–34.
184. Virmani R. Tumours metastatic to the heart and pericardium. In: Burke A, Virmani R, eds. *Atlas of tumour pathology. Tumours of the heart and great vessels. 3rd Series Fascicle 16*. Washington, DC: AFIP, 1995, 195–209,.
185. McAllister H A., Jr Tumours of the heart and pericardium. In: Silver MD, ed. *Cardiovascular pathology. Vol 2, 2nd edn*. New York, NY: Churchill Livingstone, 1991:1297–1333.
186. Wolver SE, Franklin RE, Abbate A. ST segment elevation and new right bundle branch block: broadening the differential diagnosis. *Int J Cardiol*. 2007 Jan 8;114(2):247–8.
187. Zarich SW, Nesto RW. Diabetic cardiomyopathy. *Am Heart J*. 1989 Nov;118(5 Pt 1):1000–12.



188. Forbes JM, Cooper ME. Mechanisms of diabetic complications. *Physiol Rev.* 2013 Jan;93(1):137–88.

189. Seferović PM, Paulus WJ. Clinical diabetic cardiomyopathy: a two-faced disease with restrictive and dilated phenotypes. *Eur Heart J.* 2015 Jul 14;36(27):1718–27, 1727a–1727c.

190. Rivenes SM, Kearney DL, Smith EO, Towbin JA, Denfield SW. Sudden death and cardiovascular collapse in children with restrictive cardiomyopathy. *Circulation.* 2000 Aug 22;102(8):876–82.

191. Huby AC, Mendsaikhan U, Takagi K, Martherus R, Wansapura J, Gong N, et al. Disturbance in Z-disk mechanosensitive proteins induced by a persistent mutant myopalladin causes familial restrictive cardiomyopathy. *J Am Coll Cardiol.* 2014 Dec 30;64(25):2765–76.

192. Sharma N, Howlett J. Current state of cardiac amyloidosis. *Curr Opin Cardiol.* 2013 Mar;28(2):242–8.

193. Dipchand AI, Naftel DC, Feingold B, Spicer R, Yung D, Kaufman B, et al. Outcomes of children with cardiomyopathy listed for transplant: a multi-institutional study. *J Heart Lung Transplant.* 2009 Dec;28(12):1312–21.

194. Benotti JR, Grossman W, Cohn PF. Clinical profile of restrictive cardiomyopathy. *Circulation.* 1980 Jun;61(6):1206–12.

195. Gelzins TA, Tawil J. Differential diagnosis and clinical management of diastolic heart failure: current best practice. *RRCC.* 2016 Sep;Volume 7:117–35.

196. Gazewood JD, Turner PL. Heart Failure with Preserved Ejection Fraction: Diagnosis and Management. *afp.* 2017 Nov 1;96(9):582–8.

197. Gevaert AB, Kataria R, Zannad F, Sauer AJ, Damman K, Sharma K, et al. Heart failure with preserved ejection fraction: recent concepts in diagnosis, mechanisms and management. *Heart.* 2022 Sep;108(17):1342–50.

198. Garcia MJ. Constrictive Pericarditis Versus Restrictive Cardiomyopathy? *Journal of the American College of Cardiology*. 2016 May 3;67(17):2061–76.

199. Rajagopalan N, Garcia MJ, Rodriguez L, Murray RD, Apperson-Hansen C, Stugaard M, et al. Comparison of new Doppler echocardiographic methods to differentiate constrictive pericardial heart disease and restrictive cardiomyopathy. *The American Journal of Cardiology*. 2001 Jan 1;87(1):86–94.

200. Myers RB, Spodick DH. Constrictive pericarditis: clinical and pathophysiologic characteristics. *Am Heart J*. 1999 Aug;138(2 Pt 1):219–32.

201. Manga P, Vythilingum S, Mitha AS. Pulsatile hepatomegaly in constrictive pericarditis. *Br Heart J*. 1984 Oct;52(4):465–7.

202. Leya FS, Arab D, Joyal D, Shioura KM, Lewis BE, Steen LH, et al. The Efficacy of Brain Natriuretic Peptide Levels in Differentiating Constrictive Pericarditis From Restrictive Cardiomyopathy. *Journal of the American College of Cardiology*. 2005 Jun 7;45(11):1900–2.

203. Suh SY, Rha SW, Kim JW, Park CG, Seo HS, Oh DJ, et al. The usefulness of three-dimensional multidetector computed tomography to delineate pericardial calcification in constrictive pericarditis. *International Journal of Cardiology*. 2006 Nov 18;113(3):414–6.

204. Schoenfeld MH, Supple EW, Dec GW, Fallon JT, Palacios IF. Restrictive cardiomyopathy versus constrictive pericarditis: role of endomyocardial biopsy in avoiding unnecessary thoracotomy. *Circulation*. 1987 May;75(5):1012–7.

205. Merlo M, Abate E, Pinamonti B, Vitrella G, Fabris E, Negri F, et al. Restrictive Cardiomyopathy: Clinical Assessment and Imaging in Diagnosis and Patient Management. In: Pinamonti B, Sinagra G, editors. *Clinical Echocardiography and Other Imaging Techniques in Cardiomyopathies* [Internet]. Cham: Springer International Publishing; 2014 [cited 2024 Mar 10]. p. 185–206. Available from: [https://link.springer.com/10.1007/978-3-319-06019-4\\_19](https://link.springer.com/10.1007/978-3-319-06019-4_19)

## 11. ŽIVOTOPIS

Rođen sam u Splitu 13.8. 1999. Završio sam Srednju školu Tina Ujevića u Vrgorcu, smjer opća gimnazija. Medicinski fakultet u Zagrebu upisujem 2018. godine. Dobitnik sam Dekanove nagrade za najboljeg studenta 2. godine studija 2019./2020. Sudjelovao sam u radu brojnih sekcija, aktivno sam sudjelovao u nastavi kao demonstrator na predmetu Klinička propedeutika. U više navrata sam volontirao na Zavodu za hitnu medicinu Krapinsko-zagorske županije. Aktivno se služim engleskim jezikom te poznajem osnove njemačkog i španjolskog jezika.