

# Ruptura aneurizme abdominalne aorte

---

**Vicković, Dominik**

**Master's thesis / Diplomski rad**

**2024**

*Degree Grantor / Ustanova koja je dodijelila akademski / stručni stupanj:* **University of Zagreb, School of Medicine / Sveučilište u Zagrebu, Medicinski fakultet**

*Permanent link / Trajna poveznica:* <https://um.nsk.hr/um:nbn:hr:105:118476>

*Rights / Prava:* [In copyright](#)/[Zaštićeno autorskim pravom.](#)

*Download date / Datum preuzimanja:* **2025-02-07**



*Repository / Repozitorij:*

[Dr Med - University of Zagreb School of Medicine Digital Repository](#)



**SVEUČILIŠTE U ZAGREBU  
MEDICINSKI FAKULTET**

**Dominik Vicković**

# **Ruptura aneurizme abdominalne aorte**

**Diplomski rad**



**Zagreb, 2024.**

Ovaj diplomski rad izrađen je na Odjelu za vaskularnu i plastično rekonstruktivnu kirurgiju klinike za kirurgiju u Kliničkoj bolnici Sveti Duh pod vodstvom dr. sc. Ante Ivkošića i predan je na ocjenu u akademskoj godini 2023/2024.

## POPIS KRATICA

**AAA** – aneurizma abdominalne aorte

**aAAA** – asimptomatska aneurizma abdominalne aorte

**sAAA** - simptomatska aneurizma abdominalne aorte

**rAAA** – rupturirana aneurizma abdominalne aorte

**nrAAA** - nerupturirana aneurizma abdominalne aorte

**CT** - kompjuterizirana tomografija (engl. *computerized tomography*)

**MSCT** – engl. *multislice spiral computed tomography*

**CTA** - kompjuterizirana tomografija s angiografijom

**FAST** – engl. *Focused Assessment With Sonography for Trauma*

**UZV** – ultrazvuk

**HDL** – engl. *high-density lipoprotein*

**LDL** – engl. *low-density lipoprotein*

**TGF- $\beta$**  – beta transformirajući faktor rasta (engl. *transforming growth factor beta*)

**MMP** – matrična metaloproteinaza

**CDK** – ciklin ovisna kinaza (engl. *cyclin- dependent kinase*)

**GWAS** - svegenomska studija asocijacije (engl. *genome-wide association study*)

**ILT** – intraluminalni tromb

**EVAR** – engl. *endovascular aneurysm repair*

**REVAR** – engl. *ruptured endovascular aneurysm repair*

**OR** – otvorena rekonstrukcija (engl. *open repair*)

## Sadržaj

SAŽETAK.....	I
SUMMARY .....	II
1. UVOD .....	1
2. POVIJEST ANEURIZMI ABDOBINALNE AORTE .....	2
3. ABDOMINALNA AORTA .....	3
3.1. Anatomija .....	3
3.2. Embriologija.....	5
3.3. Histologija.....	6
4. ANEURIZMA AORTE .....	8
4.1. Tipovi, oblici i lokalizacije aneurizmi aorte.....	8
4.2. Aneurizma abdominalne aorte .....	9
4.3. Ruptura aneurizme abdominalne aorte.....	10
4.4. Disecirajuća aneurizma .....	11
4.5. Intraluminalni tromb .....	12
5. EPIDEMIOLOGIJA.....	14
6. ETIOPATOGENEZA.....	16
6.1. Rizični čimbenici .....	16
6.2. Embriološke i histološke karakteristike abdominalne aorte .....	17
6.3. Hemodinamski utjecaj.....	18
6.4. Degeneracija stijenke i upala .....	18
6.5. Genetika .....	19
7. KLINIČKA SLIKA I SIMPTOMI RUPTURIRANE ANEURIZME ABDOMINALNE AORTE ....	21
8. DIJAGNOSTIKA RUPTURIRANE ANEURIZME ABDOMINALNE AORTE .....	23
8.1. Anamneza .....	23
8.2. Fizikalni pregled.....	23
8.3. Slikovna dijagnostika .....	24
8.3.1. Radiografija.....	24
8.3.2. Ultrazvuk.....	24
8.3.3. Kompjuterizirana tomografija (CT) .....	25
8.3.4. Probir.....	26
9. LIJEČENJE RUPTURIRANE ANEURIZME ABDOMINALNE AORTE .....	27
9.1. Preoperativno zbrinjavanje .....	27

9.2.	Endovaskularni pristup liječenju rAAA (Ruptured endovascular aneurysm repair - REVAR).....	27
9.3.	Kirurški pristup liječenju rAAA - otvorena rekonstrukcija (Open repair - OR).....	29
10.	ZAKLJUČAK.....	31
11.	LITERATURA .....	32
12.	ZAHVALA .....	45
13.	ŽIVOTOPIS .....	46

## **SAŽETAK**

### **RUPTURA ANEURIZME ABDOMINALNE AORTE**

Autor: Dominik Vicković

Rupturirana aneurizma abdominalne aorte (rAAA) predstavlja hitno stanje u kojem krv istječe uslijed prsnuća izvan aneurizmatički dilatiranog segmenta abdominalne aorte. Aneurizma aorte definirana je kao lokalizirano proširenje koje prelazi 50% normalnog promjera aorte, a može biti prava ili pseudoaneurizma te sakularna ili fuziformna oblika. Aneurizme abdominalne aorte klasificiraju se kao infrarenalne, jukstarenalne ili suprarenalne, pri čemu su infrarenalne najčešće. Etiopatogenetski mehanizam uključuje prisutnost rizičnih čimbenika, embriološke i histološke karakteristike, hemodinamske čimbenike i genetsku predispoziciju. Klinički se aneurizme abdominalne aorte (AAA) dijele na asimptomatske i simptomatske, pri čemu se simptomatske dodatno dijele na rupturirane i nerupturirane. Većinu slučajeva čine slučajno otkrivene asimptomatske nerupturirane aneurizme. Rupturirana aneurizma zahtijeva hitnu medicinsku intervenciju, pri čemu se pacijenti prezentiraju s jakom boli u truhu i leđima, hipotenzijom i pulsirajućom abdominalnom masom. Može se javiti i hemoragijski šok, praćen hipotenzijom, tahikardijom, tahipnejom, hladnom i blijedom kožom, oligurijom te poremećajem svijesti. Dijagnoza tijekom asimptomatskog razdoblja je ključna, budući da se rizik rupture povećava s povećanjem promjera aneurizme. Preporučenu dijagnostiku čini ultrazvučni pregled zbog mogućnosti pouzdane vizualizacije aorte, time smanjujući incidenciju rupture, posebice kod visokorizičnih pacijenata. U slučaju rAAA, dijagnoza se temelji na anamnezi, fizikalnom pregledu i slikovnim metodama, pri čemu je kompjuterizirana tomografija preporučena metoda u slučaju rupture. Hitna kirurška intervencija je gotovo uvijek nužna. Endovaskularna rekonstrukcija pogodna je za hemodinamski stabilne pacijente s odgovarajućom anatomijom, dok je otvorena kirurška rekonstrukcija nužna za ostale pacijente. Komparativne studije pokazuju perioperativne prednosti endovaskularne rekonstrukcije (REVAR) u odnosu na otvorenu rekonstrukciju, no uzevši u obzir hemodinamsku stabilnost, ishodi obje metode su jednaki.

**Ključne riječi:** aneurizma, abdominalna aorta, ruptura aneurizme, otvorena rekonstrukcija, endovaskularna rekonstrukcija

## **SUMMARY**

### **RUPTURED ABDOMINAL AORTIC ANEURYSM**

Author: Dominik Vicković

Ruptured abdominal aortic aneurysm (rAAA) is a critical condition where blood extravasates outside the aneurysmally dilated segment of the abdominal aorta through the ruptured aortic wall. An aortic aneurysm is defined as a localized dilation exceeding 50% of the normal diameter, can be a true or pseudoaneurysm and has either saccular or fusiform shape. Abdominal aortic aneurysms (AAA) are classified as infrarenal, juxtarenal, or suprarenal, while infrarenal is the most common. Etiopathological mechanism includes the presence of risk factors, embryological and histological characteristics, hemodynamic factors, and genetic predisposition. Clinically, AAAs are categorized as asymptomatic or symptomatic, whilst symptomatic AAAs are further divided into ruptured and non-ruptured. Most cases present as asymptomatic, non-ruptured AAAs discovered incidentally. Ruptured AAA presents urgently, with severe pain, hypotension, and a pulsating abdominal mass. Hemorrhagic shock may also occur, characterized by hypotension, tachycardia, tachypnea, cold and pale skin, oliguria, and altered consciousness. Early diagnosis during the asymptomatic period is crucial, as is known that risk of rupture increases with the aneurysm's enlargement. Ultrasound screening can reliably visualize the aorta and offers significant advantages, thus reducing rupture incidence, especially in high-risk patients. In rAAA diagnosis relies on patient history, physical examination and imaging, with computed tomography being the most accurate method in rupture cases. Immediate surgical intervention is mandatory for rAAA. Endovascular repair is suited for hemodynamically stable patients with anatomically suitable conditions, while open repair remains necessary for others. Comparative studies indicate perioperative benefits of REVAR over open repair, but when hemodynamic stability is considered, outcomes of both methods are equivalent.

**Key words:** aneurysm, abdominal aorta, aneurysm rupture, open reconstruction, endovascular reconstruction



## 1. UVOD

Ruptura aneurizme abdominalne aorte predstavlja istjecanje krvi izvan lumena aneurizmatiski proširenog segmenta uslijed prsnuća abdominalne aorte. Abdominalna aorte jedan je od anatomskih dijelova aorte, najveće krvne žile koja opskrbljuje cijelo tijelo oksigeniranom krvlju putem sistemske cirkulacije. Samu aneurizmu aorte možemo definirati kao trajno lokalizirano proširenje promjera aorte koje iznosi više od 50% očekivanog promjera. Ukoliko su zahvaćeni svi slojevi krvožilne stijenke, govorimo o pravoj aneurizmi, dok „lažna“ ili pseudoaneurizma zahvaća samo dio stijenke. Prema obliku aneurizma može biti sakularna ili fuziformna. S obzirom na izlazište bubrežnih arterija, aneurizma abdominalne aorte može se klasificirati kao infrarenalna, jukstarenalna ili suprarenalna, a najčešća od navedenih upravo je infrarenalna aneurizma. Etiopatogeneza nastanka aneurizme abdominalne aorte još nije posve jasna, međutim zna se kako na njen nastanak utječe prisutnost rizičnih čimbenika, embriološke i histološke karakteristike abdominalne aorte, hemodinamski čimbenici, genetska predispozicija, a ključni događaj koji dovodi do aneurizmatiskog proširenja je degeneracija stijenke aorte. Klinički AAA dijelimo na asimptomatske AAA i simptomatske AAA, s time da simptomatske mogu biti rupturirane i nerupturirane. Najčešće se radi o asimptomatskoj, nerupturiranoj AAA, koja se većinom otkrije sasvim slučajno prilikom kliničkog pregleda ili radioloških pretraga pri evaluaciji pacijenata s nekim drugim bolestima. Ukoliko dođe do rupture, najupečatljiviji simptom s kojim se pacijent prezentira je naglo nastala, žestoka, neprekidna bol u abdomenu. Uz bol, dva najčešća simptoma su hipotenzija te prisutnost pulsirajuće abdominalne mase, a ta tri navedena simptoma čine tipičan trijas simptoma kod pacijenata s rupturiranom AAA. Dijagnoza AAA postavlja se na temelju anamneze, fizikalnog pregleda i slikovne dijagnostike, a u slučaju njene rupture najtočnija metoda za dijagnozu je MSCT angiografija. Postoje dva osnovna tipa liječenja rAAA, a oni uključuju endovaskularni pristup liječenju rAAA (Ruptured endovascular aneurysm repair - REVAR) te kirurški pristup liječenju rAAA - otvorena rekonstrukcija (Open repair - OR).

## 2. POVIJEST ANEURIZMI ABDOMBINALNE AORTE

Prvi opisi arterijskih aneurizmi potječu još iz drevnog Egipta, a pronađeni su u Ebersovom papirusu, no tada se još nisu koristili specifični medicinski pojmovi koji bi opisali anatomske strukture poput aorte ili patološka stanja poput aneurizme.

Nakon toga, dolazi do relativnog zastoja u napretku, sve do 16. stoljeća kada dolazi do evolucije i širenja pojma „aneurizma aorte“, zahvaljujući Ambroiseu Paréu te njegovom prijatelju i kolegi Andreasu Vesaliusu. Oni su bili prvi anatomske i kirurzi koji su opisali aneurizme torakalne i abdominalne aorte.(1)

Od povijesnih zanimljivosti valja istaknuti da je od posljedica rupture aneurizme abdominalne aorte, 1868. godine, preminuo Kit Carson, časnik američke vojske te legenda Američkog građanskog rata. Smatra se da je upravo to bila prva službeno verificirana ruptura aneurizma abdominalne aorte.(2)

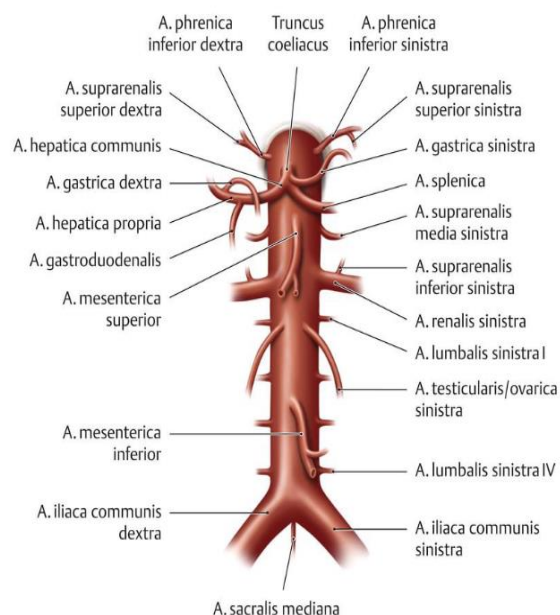
Nadalje, još jedna istaknuta povijesna ličnost koja je bolovala od aneurizme, bio je Albert Einstein. Njegov je život 1948. godine spasio doktor Rudolph Nissen izvevši, za to vrijeme, revolucionarnu operaciju. Naime, Nissen je u operaciji iskoristio celofan, iznenađujuće jednostavan i uobičajeni kuhinjski predmet, u koji je omotao Einsteinovu aneurizmu aorte i na taj način izazvao reakciju organizma na strano tijelo, što je dovelo do tkivne reakcije i fibroze te je tako značajno smanjio rizik od rupture. Einstein je preživio još šest godina nakon operacije prije nego što je preminuo uslijed konačne ruptore aneurizme.(3)

### 3. ABDOMINALNA AORTA

#### 3.1. Anatomija

Zadaća je kardiovaskularnog sustava, kojeg čine krvne žile i srce, dovođenje kisika i hranjivih tvari u svako tkivo i organ u tijelu te uklanjanje otpadnih tvari kako bi se održala metabolička stabilnost organizma. Najveća krvna žila, koja ujedno izlazi iz lijeve klijetke srca i opskrbljuje cijelo tijelo oksigeniranom krvlju putem sistemske cirkulacije, upravo je aorta. Aorta se može podijeliti prema anatomskim segmentima na: uzlaznu aortu (aorta ascendens), luk aorte (arcus aortae), prsnu aortu (aorta thoracica) i trbušnu aortu (aorta abdominalis), s time da se prsna i trbušna aorta zajednički nazivaju silazna aorta (aorta descendens).(4) Uzlazna aorta počinje proširenjem (bulbus aortae) i proteže se od aortalnog zalistka pa približno 5 cm superiorno do razine četvrtog prsnog kralješka, a njeni su ogranci lijeva i desna koronarna arterija.(5) Uzlazna aorta nastavlja posteriorno i tvori aortalni luk (arcus aortae), prolazeći iznad korijena lijevog pluća i anteriorno od dušnika. Ogranci aortalnog luka redom su: truncus brachiocephalicus, a. carotis communis sinistra te a. subclavia sinistra, a nakon odvajanja navedenih ogranaka, luk zakrivljuje inferiorno i posteriorno prema kralježnici. Torakalna aorta, koja je dio silazne aorte, nalazi se unutar stražnje medijastinalne šupljine, neposredno lijevo od kralježnice. Spušta se medijalno kroz toraks, prolazi kroz aortalni otvor (hiatus aorticus) dijafragme u razini dvanaestog prsnog kralješka te se nakon toga nastavlja kao trbušna aorta.(6-7) Trbušna aorta potom nastavlja svoj tok unutar trbušne šupljine gdje je smještena retroperitonealno te malo lijevo od medijalne ravnine i ispred tijela kralježaka. Dugačka je otprilike 13 cm, a svoj tok završava u razini trupa četvrtog slabinskog kralješka gdje se račva na dvije arterije - desnu i lijevu zajedničku ilijačnu arteriju (a. iliaca communis dextra i a. iliaca communis sinistra) koje krvlju opskrbljuju zdjelicu i donje udove. Račvište trbušne aorte projicira se na koži 1,5 cm ispod i lijevo od pupka.(8) Ogranci trbušne aorte mogu se podijeliti na parne, koji su usmjereni lateralno i odgovorni su za krvnu opskrbu trbušne stijenke te parnih retroperitonealnih organa i gonada, te na neparne ogranke koji su usmjereni ventralno i odgovorni su za krvnu opskrbu slezene i neparnih organa gastrointestinalnog sustava u trbušnoj i zdjeličnoj regiji.(9) Parne parijetalne grane abdominalne aorte su a. phrenica inferior, koja krvlju opskrbljuje donju površinu dijafragme i četiri para lumbalnih arterija (aa. lumbales) koje nastaju između razine prvog i četvrtog slabinskog kralješka te krvlju opskrbljuju stražnju trbušnu stjenku, leđnu moždinu i kralježnicu. Parne visceralne grane trbušne aorte su a. suprarenalis superior koja zajedno sa a. suprarenalis media i a. suprarenalis inferior krvlju opskrbljuje nadbubrežne žlijezde, zatim a. renalis, za opskrbu bubrega te gonadalne arterije, koja se u

muškaraca naziva a. testicularis i opskrbljuje testise, dok se ista arterija u žena naziva a. ovarica te opskrbljuje jajnike. Neparni visceralni ogranak trbušne aorte su truncus coeliacus, a. mesenterica superior i a. mesenterica inferior. Truncus coeliacus odvaja se od trbušne aorte 1-2 cm ispod hiatus aorticus diaphragmae u razini dvanaestog prsnog kralješka te se grana u tri krvne žile: slezeničnu (a. splenica), zajedničku jetrenu (a. hepatica communis) i lijevu želučanu arteriju (a. gastrica sinistra).(10) Zajednička jetrena arterija (a. hepatica communis) dalje se dijeli na vlastitu jetrenu arteriju (a. hepatica propria), koja se dodatno dijeli na desnu želučanu (a. gastrica dextra) i jetrene arterije (r. dexter et sinister a. hepaticae propriae), te gastroduodenalnu arteriju (a. gastroduodenalis) koja opskrbljuje proksimalni dio duodenuma i gušteraču. Lijeva želučana arterija (a. gastrica sinistra) uglavnom opskrbljuje malu zakrivljenost želuca (curvatura minor) gdje anastomozira s desnom želučanom arterijom (a. gastrica dextra). Slezenska arterija (a. splenica) opskrbljuje slezenu i daje lijevu gastroepiploičnu arteriju (a. gastroepiploica sinistra) koja anastomozira s desnom gastroepiploičnom (a. gastroepiploica dextra) i gastroduodenalnom arterijom (a. gastroduodenalis) te zajedno opskrbljuju veliku zakrivljenost želuca (curvatura major).(11) Gornja mezenterična arterija (a. mesenterica superior) grana se u nekoliko ilealnih i jejunalnih arterija, kao i u srednju količnu, desnu količnu i ileocekalnu arteriju. Ovaj neparni visceralni ogranak trbušne aorte krvlju opskrbljuje crijeva od duodenalnog suspenzornog (Treitzovog) ligamenta koji ujedno označava granicu između gornjeg i donjeg dijela probavnog sustava pa sve do lijevog (slezenskog) zavoja debelog crijeva (flexura coli sinistra). Gornja mezenterična arterija anastomozira s granama truncus coeliacus (anastomoza između a. pancreaticoduodenalis superior i a. pancreaticoduodenalis inferior) i donje mezenterične arterije (anastomoza između a. colica media i a. colica sinistra).(12) Donja mezenterična arterija (a. mesenterica inferior) osigurava cirkulaciju crijeva od distalne trećine poprečnog kolona (colon transversum) do, a i uključujući rektum. Grane donje mezenterične arterije uključuju lijevu količnu arteriju (a. colica sinistra), koja se nalazi retroperitonealno i opskrbljuje silazni kolon, sigmoidne arterije (aa. sigmoideae) koje opskrbljuju sigmoidni kolon te gornju rektalnu arteriju (a. rectalis superior) koja je ujedno i završna grana donje mezenterične arterije.(13)



Slika 1. Anatomski prikaz svih grana abdominalne aorte (Izvor: <https://eref.thieme.de/cockpits/clAna0001/0/coAna00031/4-6243>) (14)

Tablica 1. Grane abdominalne aorte po slijedu odvajanja od proksimalno prema distalno (Izvor: Jalšovec, 2018)(10)

Grane abdominalne aorte	Razina odvajanja od abdominalne aorte
Arteriae phrenicae inferiores	Th12
Truncus coeliacus	Th12
Arteria mesenterica superior	L1
Arteriae suprarenales mediae	L1
Arteriae renales	L2
Arteriae testiculares et ovaricae	L2
Arteria mesenterica inferior	L3
Arteriae lumbales I-IV	Odvajaju se u razinama istobrojnih lumbalnih kralježaka

### 3.2. Embriologija

Nastanak krvožilnog sustava, pa tako i velikih krvnih žila uključujući i aortu, nastupa u trećem tjednu intrauternog razvoja. To je vrlo složen proces koji teče paralelno sa stvaranjem endokardijalne cijevi, strukture koja se sastoji od stanica prekursora odgovornih za razvoj embrionalnog srca.(15) Velike se krvne žile razvijaju iz angiogenih stanica koje su podrijetlom i iz

mezoderma i iz ektoderma pa tako arterije nastaju kombinacijom ektodermalnog podrijetla što podrazumijeva stanice neuralnog grebena te mezodermalnog podrijetla što podrazumijeva stanice faringealnog mezoderma. Prve arterije koje se razvijaju su desna i lijeva primitivna aorta koje se direktno nastavljaju na endokardijalne cijevi te su osnova za razvoj vaskularnih struktura.(16) Obje primitivne aorte sastoje se od ventralnih i dorzalnih segmenata. Ventralni segmenti primitivne aorte međusobno se spajaju i formiraju aortnu vrećicu iz koje kasnije nastaje uzlazna aorta, dok se dorzalni segmenti međusobno spajaju u središnjoj liniji i formiraju osnovu silazne aorte koja se dijeli na torakalnu i abdominalnu aorta. Dodatno, između ventralnih i dorzalnih segmenata razvijaju se aortalni lukovi, poznati i kao arterije škržnih, to jest faringealnih lukova. Ti su lukovi šest parnih embrioloških vaskularnih struktura iz kojih kasnije nastaju velike arterije glave i vrata. (17) (18)

### **3.3. Histologija**

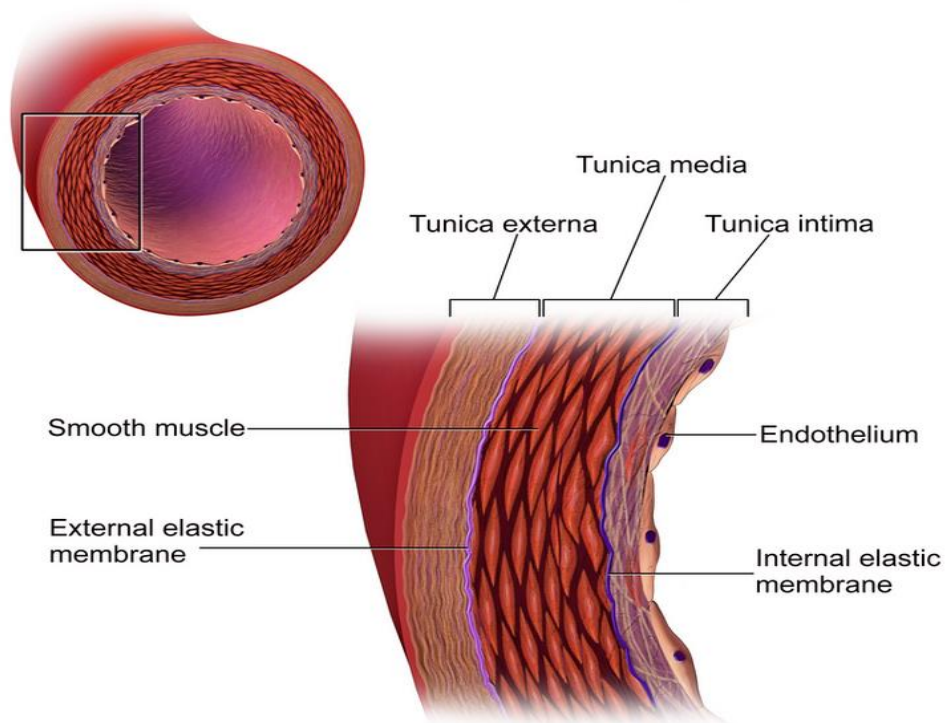
Klasifikacija krvnih žila obuhvaća pet klasa krvnih žila, a to su: arterije i arteriole koje čine arterijski sustav, zatim vene i venule koje čine venski sustav i kapilare koje su najmanje krvne žile te povezuju arteriole i venule kroz kapilarne mreže unutar tkiva i organa.(19) Stijenke svih krvnih žila, osim kapilara, sastoje se od slojeva koji se od izvana prema unutra zovu tunica externa, tunica media te tunica intima.(9)

Tunika eksterna rahli je vezivni vanjski sloj koji je građen od elastičnih te kolagenskih vlakana, a služi za zaštitu krvne žile te ju usidruje u okolinu i povezuje s okolnim strukturama u tijelu. U tunici eksterni velikih krvnih žila, kao što je aorta, nalaze se dodatne male krvne žile nazvane vasa vasorum koje opskrbljuju krvlju i hranjivim tvarima debelu stijenku navedenih krvnih žila.(20)

Tunika medija srednji je sloj stijenke krvnih žila građen od glatkih mišićnih stanica te međustanične tvari koju luče upravo te stanice, a čini ju različita količina elastičnih vlakana i lamela, retikulinskih vlakana (kolagen tipa III), proteoglikana te glikoproteina. Udio navedenih elemenata ovisi o vrsti krvne žile te odjeljku u kojem se nalazi. U velikim su arterijama, pa tako i u aorti, tunika medija i eksterna međusobno odvojene vanjskom elastičnom membranom.(21)

Tunika intima je sloj koji prekriva unutarnju površinu krvne žile, a građen je od jednoslojnog pločastog epitela koji se naziva endotel i koji leži na bazalnoj membrani. Endotel je u izravnom dodiru s krvlju te omogućuje protok krvi bez trenja uz mali otpor. U tunici intimi arterija nalazi se

sloj kompaktnih elastičnih vlakana, odnosno unutarnja elastična membrana koja razdvaja tuniku intimu i mediju.(21)



Slika 2. Struktura stijenke arterije (Izvor: Rodriguez i sur., 2019) (22)

Ovisno o građi tunike medije, arterije možemo podijeliti u dvije skupine, a to su arterije elastičnog tipa čija je tunika medija pretežito građena od elastičnih vlakana te arterije mišićnog tipa čija tunika medija pretežito sadržava kružno postavljene glatke mišićne stanice. Aortu, kao i njene velike ogranke, ubrajamo u skupinu arterija elastičnog tipa.(23) Funkcionalno značenje takve elastične građe stijenke možemo objasniti činjenicom da se dio energije nastale sistolom kratkoročno pohranjuje kao pasivno rastezanje stijenke krvne žile, a kada dođe do dijastole, stijenka zbog svoje elastičnosti postiže svoj prvotni promjer te time oslobađa pohranjenu energiju. Ovaj mehanizam poznat i kao „mehanizam zračnog mijeha“ omogućuje smanjenje razlike tlakova između sistole i dijastole, odnosno između maksimalnog tlaka i nepostojanja tlaka. Upravo je na ovaj način omogućena pretvorba primarno diskontinuiranog protoka krvi u kontinuirani protok, ali koji ipak pulsira.(24) (25)

## 4. ANEURIZMA AORTE

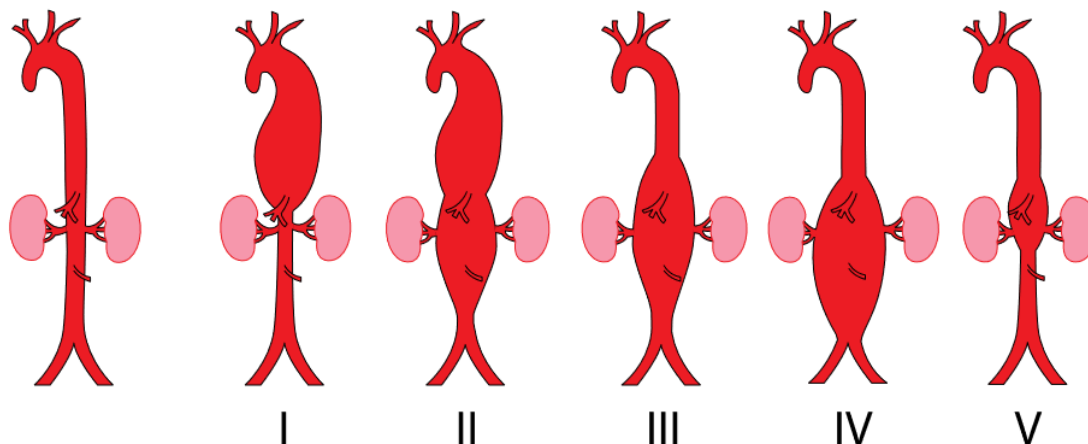
Etimologija i porijeklo riječi aneurizma mogu se pronaći u starogrčkom jeziku. Riječ potječe od riječi ἀνεύρυσμα (aneurysma), što znači "proširenje", "otvaranje". To je složena riječ koja se sastoji od prefiksa ἄνω (ano), što znači "gore", i riječi εὐρύς (eurys), što znači "širok", "prostran".(26) Aneurizma aorte može se definirati kao trajno lokalizirano proširenje promjera aorte koje iznosi više od 50% normalnog očekivanog promjera.(27)

### 4.1. Tipovi, oblici i lokalizacije aneurizmi aorte

Aneurizme se mogu podijeliti prema vrsti, obliku te lokalizaciji.(27) Općenito, sve se aneurizme prema vrsti mogu podijeliti na prave i lažne, odnosno pseudoaneurizme. Prave su aneurizme one koje sadrže sva tri sloja stijenke krvne žile, dakle i intimu i mediju i eksternu. S druge strane, pseudoaneurizme podrazumijevaju proširenje arterije koje ne zahvaća sve slojeve arterijske stijenke, već se najčešće radi o ekstravazaciji krvi koja se zadrži u okolnim slojevima i vezivnom tkivu kao inkapsulirani hematoma oko kojeg dolazi do nastanka fibrozne stijenke. Najčešći uzroci pseudoaneurizmi su traume koje su često ijetrogene, zatim upale, ali i disrupcije vaskularnih anastomoza do kojih uglavnom dolazi kao posljedica tehničkih pogrešaka pri stvaranju anastomoze između protetičkog grafta i nativne arterije.(27) Morfološki, prema obliku, aneurizme mogu biti sakularne, odnosno vrećaste, kada dilatacija zahvaća samo dio opsega arterije ili fuziformne, odnosno vretenaste, kod kojih je dilatacijom zahvaćen cijeli opseg arterije.(28) S obzirom na lokalizaciju aneurizme aorte, dilatacijom može biti zahvaćen torakalna, torakoabdominalna te abdominalna aorta.(29) Torakalne aneurizme aorte su aneurizme silazne aorte, a protežu se od lijeve potključne arterije (a. subclavia sinistra) pa distalno sve do ošita. Uzimajući u obzir prosječne promjere, aneurizmom torakalne aorte smatra se promjer širi od 4,5 cm. Takve su aneurizme uglavnom fuziformnog oblika, a uzrok im je uglavnom ateroskleroza.(30) Aneurizme torakoabdominalne aorte zahvaćaju aortu i u prsnom i u trbušnom dijelu, a proširenje aorte prisutno je i u predjelu ošita. Na temelju njihovog anatomskeg položaja i proširenosti, mogu se razlikovati prema Crawfordovoj klasifikaciji, koja definira četiri različite vrste torakoabdominalnih aneurizmi, a modifikacija ove klasifikacije po Safiju uključuje i peti tip. Tip I proteže se od ishodišta lijeve potključne arterije do visine ishodišta renalnih arterija; tip II ima isto proksimalno ishodište kao i tip I, ali distalno se proteže do bifukacije aorte; tip III zahvaća aortu od visine šestog prsnog kralješka pa sve do bifukacije aorte; tip IV zahvaća čitavu abdominalnu



aortu do visine ošita; tip V zahvaća torakalnu aortu od šestog prsnog kralješka do visine ishodišta renalnih arterija.(27)(31)



Slika 3. Klasifikacija aneurizmi po Crawfordu (Izvor: Lobenwein i sur., 2022.)(32)

Iako rijetki, vrijedi spomenuti i posebne oblike aneurizme abdominalne aorte. Jedan od takvih oblika je inflamatorna aneurizma, čija etiologija još nije u potpunosti razjašnjena. Inflamatorne aneurizme karakterizirane su čvrstom, upalno promijenjenom stijenkom aorte koja postaje bjeličasta te izrazito zadebljana.

Nadalje, inficirane aneurizme nastaju uslijed djelovanja mikroorganizama. Prvi je način nastanka hematogeno širenje bakterija iz udaljenog primarnog žarišta, a drugi može biti širenje upale iz lokalnog žarišta neposredno uz stijenku aneurizme. Valja razlikovati pojam mikotične aneurizme kojeg je opisao Osler, a koji podrazumijeva prisutnost gljivične infekcije. Iako nisu istoznačnice, mikotična se aneurizma ponekad u kliničkoj praksi pogrešno upotrebljava i za inficirane aneurizme druge etiologije.(36)

#### 4.2. Aneurizma abdominalne aorte

Aneurizma abdominalne aorte definira se kao lokalizirana dilatacija abdominalne aorte. S obzirom na ishodište bubrežnih arterija, aneurizma abdominalne aorte može se klasificirati kao infrarenalna, jukstarenalna ili suprarenalna.(33) Najčešća od navedenih upravo je infrarenalna aneurizma koja je lokalizirana ispod ishodišta renalnih arterija, a javlja se u 95 do 96% bolesnika,

dok ostatak, dakle 4 do 5 posto, čine suprarenalna, koja se nalazi iznad ishodišta renalnih arterija, te jukstarenalna aneurizma kod koje je zahvaćen infrarenalni segment abdominalne aorte uz ili uključujući donji rub ishodišta renalnih arterija. Poznato je kako se promjer aorte s godinama proširuje te je normalno veći kod starijih pacijenata i muškaraca(34), ali iako normalni promjer aorte varira ovisno o dobi, spolu i tjelesnoj građi, prosječni promjer aorte odraslih je oko 2 cm, a kao gornja granica najčešće se uzima vrijednost promjera do 3 cm.(35) Stoga, uzimajući u obzir prosječne vrijednosti promjera, za većinu pacijenata promjer infrarenalne aorte veći od 3 cm te suprarenalne aorte veći od 3,5 cm smatra se aneurizmatски proširenim s time da se promjer gleda u antero-posteriornoj ili transverzalnoj ravnini.(36) Glavne komplikacije aneurizme abdominalne aorte su prsnuće, odnosno ruptura aneurizme, koje može dovesti do obilnog krvarenja sa smrtonosnim ishodom, zatim nastanak pukotine u jednom ili više slojeva stijenke aorte što se naziva disekcijom aorte, ali aneurizme aorte također povećavaju rizik od razvoja intaluminalnih krvnih ugrušaka u tom području.(37)

#### **4.3. Ruptura aneurizme abdominalne aorte**

Ruptura aneurizme abdominalne aorte definira se kao ekstravazacija krvi izvan dilatirane aortalne stijenke koja može dovesti do obilnog krvarenja sa smrtonosnim ishodom, stoga se smatra najtežom komplikacijom te predstavlja jedno od najhitnijih stanja u medicini uopće. Do rupture aneurizme abdominalne aorte dolazi kada sila mehaničkog naprezanja koja djeluje na njenu stijenku premaši vlačnu čvrstoću tkiva stijenke što vodi prsnuću stijenke, stoga su napetost stijenke i promjer aneurizme značajni prediktori potencijalne rupture.(38) Rizik od rupture raste eksponencijalno s rastom promjera aneurizme pa tako u slučaju aneurizme promjera 6 cm godišnji rizik rupture iznosi 10%, za one veličine 6,5 cm 20%, dok za aneurizme veličine 7,5 cm vjerojatnost rupture unutar godine dana iznosi 60%.(39)

*Tablica 2. Godišnji rizik od rupture ovisno o promjeru AAA (Izvor: Sutlić i sur., 2022.)(27)*

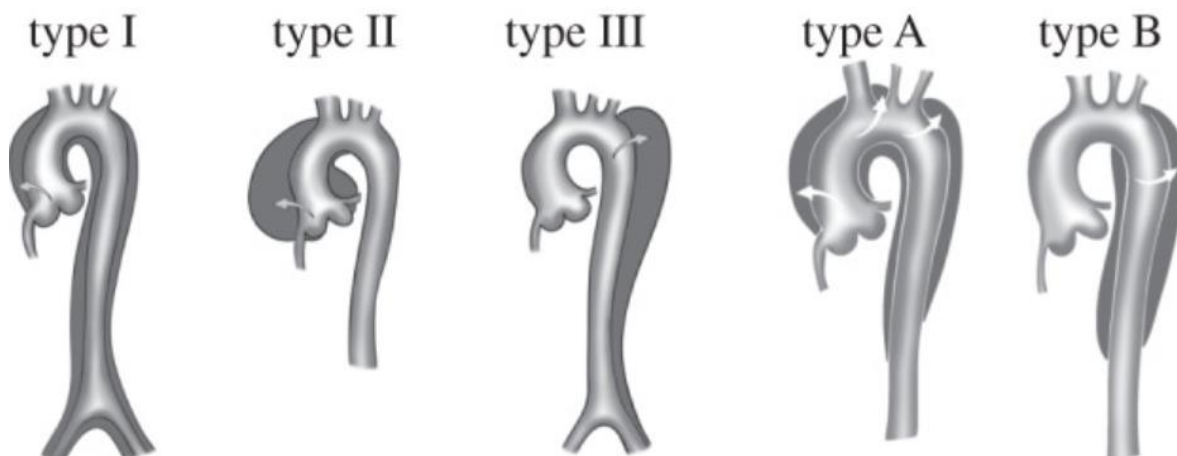
<b>Promjer AAA (cm)</b>	<b>Godišnji rizik rupture(%)</b>
<b>6</b>	<b>10</b>
<b>6,5</b>	<b>20</b>
<b>7,5</b>	<b>30</b>

Ruptura aneurizme abdominalne aorte može biti intraperitonealna ili retroperitonealna. Ruptura najčešće zahvaća posterolateralni dio stijenke aorte, što dovodi do krvarenja u retroperitonealnim prostorima uključujući perirenalni i pararenalni prostor te mišiće psoasa, stoga takva ruptura može biti zadržana mišićjem psoasa te priležecim periaortalnim i perivertebralnim tkivom (engl. *contained rupture*).<sup>(40)</sup> Upravo su zato takve, retroperitonealne rupture povezane s mortalitetom do 50 posto. S druge strane, slobodna intraperitonealna ruptura (engl. *free rupture*) najčešće je lokalizirana na prednjem dijelu stijenke aneurizme i udružena je s trenutačnim hemodinamskim urušajem uz mortalitet veći od 90 posto.<sup>(27)</sup> Razlog takvog ishoda je manjak otpora krvarenju zbog građe peritonealne šupljine, stoga je slobodna ruptura vrlo često fatalna.<sup>(41)</sup> Ponekad aneurizma može rupturirati u donju šuplju venu, uz nastanak masivne arterijsko-venske fistule. Većina aortokavalnih fistula ne uzrokuje masivni hematoma jer ruptura aorte prelazi izravno u donju šuplju venu, stoga nije povezana sa značajnim gubitkom krvi. Umjesto toga, najčešći simptomi su posljedica brzog arteriovenskog ranžiranja i sekundarne venske hipertenzije, a uključuju iznenadnu pojavu boli u trbuhu, otežano disanje, oliguriju, tahikardiju, hipotenziju, oticanje donjih ekstremiteta i iznenadno srčano zatajenje.<sup>(42)</sup> Osim u donju šuplju venu, aneurizma može rupturirati i u duodenum što dovodi do opsežnog gastrointestinalnog krvarenja te posljedično do simptoma koji obično uključuju bol u trbuhu, hematemezu i melenu. Aorto-enterične fistule mogu biti primarne ili sekundarne. U slučaju primarnih aorto-enteričnih fistula, razvoj aneurizme najčešće je uzrok mehaničkog stanjivanja aorte i enteralnog najudaljenijeg sloja zbog međusobnog trenja sa svakom uzastopnom srčanom pulsacijom, odnosno gastrointestinalnom peristaltikom.<sup>(43)</sup> Sekundarne aorto-enterične fistule, koje su ujedno i češće od primarnih, nastaju kao posljedica rekonstruktivnih zahvata na aorti jer blizina materijala presatka susjednom enteralnom traktu omogućuje mehaničko trenje, što može rezultirati erozijom enteralnog trakta ukoliko nije dovoljno ojačan mekim tkivom. Dodatna komplikacija nastaje ako enteralne bakterije pređu u krvotok i zasiju transplantat što dovodi do razvoja fistule, sepse i infekcije transplantata.<sup>(43)</sup> <sup>(44)</sup>

#### **4.4. Disecirajuća aneurizma**

Disekcija abdominalne aorte je relativno rijedak klinički entitet povezan s hipertenzijom i već postojećom aneurizmatском degeneracijom abdominalne aorte.<sup>(45)</sup> Disekcijska aneurizma nastaje zbog poprečnog rascjepa intime aortne stijenke kroz koji onda ulazi krvna struja i razdvaja intimu od medije i adventicije te nastaje takozvani lažni lumen. Pravi lumen obrubljen je intimom, dok je lažni lumen unutar tunike medije te je u većini slučajeva pravi lumen manji od lažnog

lumena. Disekcija se može širiti anterogradno i/ili retrogradno i ovisno o smjeru disekcije, uzrokovati opstrukciju ogranaka aorte što onda uzrokuje ishemiju u području opskrbe zahvaćene arterije.(46) Disekcija aorte ima dva klasifikacijska sustava, raniji po DeBakeyju te noviju Stanford klasifikaciju. Stanford klasificira disekcije u dvije vrste na temelju toga je li zahvaćen uzlazni ili silazni dio aorte pa tako tip A uključuje uzlaznu aortu, bez obzira na mjesto primarnog rascjepa intime, te je disekcija lokalizirana proksimalno od truncus brachiocephalicusa. Disekcija aorte tipa B nastaje distalno od lijeve subklavijalne arterije (a. subclavia sinistra) i zahvaća samo descendentnu aortu. DeBakeyeva klasifikacija temelji se na mjestu nastanka disekcije te tip 1 zahvaća korijen aorte, a disekcija se širi duž uzlazne aorte, luka aorte, torakalne aorte i prema distalnim ograncima aorte, u tipu 2 disekcija zahvaća samo uzlaznu aortu, dok u tipu 3 disekcija zahvaća aortu od lijeve subklavijalne arterije (a. subclavia sinistra) pa prema distalno.(47)



Slika 4. Klasifikacija disekcije aorte po DeBakeyju i Stanfordu (Izvor: Tsamis i sur., 2013.)(48)

#### 4.5. Intraluminalni tromb

Budući da u segmentu abdominalne aorte u kojem postoji aneurizmatско proširenje dolazi do promjene načina strujanja krvi iz lamelarnog u turbulentni tok, u 70 do 80% AAA dolazi do stvaranja aneurizmatškog, intramuralnog tromba kao posljedice vrtložnog, turbulentnog strujanja krvi kroz aneurizmu.(49) Dok je stvaranje intraluminalnog tromba česta komplikacija postojanja aneurizme abdominalne aorte, potpuna okluzija žile nastalim trombom je usporedivo rijedak događaj koji je doduše povezan s visokom stopom mortaliteta.(50) Zanimljivo je da se aneurizmatški tromb može prikazati ultrazvukom i/ili CT-om, međutim njegovo se postojanje može previdjeti pri korištenju aortografije jer kroz lumen sužen trombom još uvijek postoji protok, te on može biti jednake ili približno jednake širine kao i lumen zdrave aorte bez aneurizmatškog

proširenja.(36) U novijoj literaturi postoje dva suprotstavljena stajališta o ulozi intraluminalnog tromba u patogenezi rupture aneurizme abdominalne aorte. Određeni dio autora smatra da prisutnost aneurizmatškog tromba stvara štetno okruženje koje utječe na prijenos kisika u stijenci aorte te tako pogoršava upalu, budući da tromb sadrži veliki broj makrofaga, neutrofila, eritrocita i trombocita, kao i veliki broj proteaza što dovodi do destrukcije endotela stijenske aorte.(51-52) S druge strane, postoje istraživači koji smatraju kako intraluminalni tromb smanjuje mehanički stres na stijenci aorte i tako umanjuje rizik od rupture iz biomehaničke perspektive.(53-54) Međutim, iako intraluminalni tromb smanjuje utjecaj mehaničkog stresa na stijenu aorte, nedovoljan prijenos kisika i povećana razina upale uzrokuju stanjivanje i degradaciju stijenske zahvaćenog dijela aorte što za rezultat ima povećani rizik od ruptore aneurizme, stoga ukupno gledajući, učinak intraluminalnog tromba na aneurizmu abdominalne aorte smatra se patološkim, a ne zaštitnim čimbenikom.(55-56)

## 5. EPIDEMIOLOGIJA

Aneurizma abdominalne aorte predstavlja značajan globalni zdravstveni problem, a tome u prilog govori i činjenica kako su smrti povezane s AAA među vodećim uzrocima smrti u SAD-u, Ujedinjenom Kraljevstvu te većini europskih zemalja.(57) Prevalencija i incidencija AAA posljednjih je dvadesetak godina u padu, iako dio istraživanja pokazuje kako incidencija raste u područjima poput Latinske Amerike i Pacifičke Azije.(58) Prevalencija AAA ovisi o nizu čimbenika, a od kojih su ključni dob, spol i rasa. U zapadnim se zemljama provode programi probira koji najbolje pokazuju prevalenciju AAA u populaciji, a ultrazvučne (UZV) studije pokazuju dijagnosticiranje AAA kod 1-2% muškaraca starih 65 godina i 0,5% žena starih 70 godina.(59-60) Prevalencija AAA većih od 2,9 cm u promjeru kreće se od 1,9 do 18,5% kod muškaraca i od 0 do 4,2% kod žena, međutim dokazano je da je prevalencija kod žena podcijenjenija pri korištenju standardne definicije za AAA koja uzima promjer od 30 mm, a pri korištenju druge definicije, koja definira aneurizmatско proširenje kao povećanje od 1,5 puta normalnog infrarenalnog aortnog promjera, prevalencija iznosi 12,9% za muškarce i 9,8% za žene.(61) Unatoč činjenici da je aneurizmu jednostavno dijagnosticirati kliničkim pregledom i UZV-om, prema podacima u Republici Hrvatskoj ima 1800 do 2000 zabilježenih slučajeva AAA, iako bi ih prema međunarodnim istraživanjima trebalo biti čak preko 7000.(36) Smrtnost kod pacijenata s AAA je visoka u usporedbi s općom populacijom zbog rupture kao potencijalne komplikacije, ali i zbog drugih aterosklerotskih bolesti te ostalih pridruženih komorbiditeta. Ruptura aneurizme abdominalne aorte javlja se u 1-3% muškaraca u dobi od 65 i više godina te je teško utvrditi pravu incidenciju smrti od rupturirane AAA izvan zdravstvenih ustanova, ali se pretpostavlja da 50% pacijenata s rupturiranom AAA umire kod kuće. Dakle, manje od 50% bolesnika s rupturom preživi do hospitalizacije, a od hospitaliziranih još 30-70% umire unatoč provedenom kirurškom liječenju, tvoreći kumulativni mortalitet od 80 do 95%.(62-63) Zanimljivo je kako su ishodi ženskih pacijentica često lošiji od muških, s većim rizikom od rupture malih aneurizmi i složenijom morfoloijom aneurizmi. Nedavna meta-analiza pokazala je veću 30-dnevnu smrtnost za žene kod EVAR-a (2,3% prema 1,4%) i otvorene operacije (5,4% prema 2,8%). Žene su češće morfološki nepodobne za EVAR i rjeđe im je pnuđena profilaktička operacija, stoga bi niži prag za intervenciju kod žena mogao poboljšati njihove ishode.(64) Osim spolnih, zabilježene su i etničke razlike u ishodima nakon popravka aneurizme abdominalne aorte. Khashram i suradnici pokazali su da Maorska skupina na Novom Zelandu ima lošiju srednjoročnu preživljenost nakon EVAR-a i otvorenog popravka AAA u usporedbi sa svim drugim etničkim skupinama.(65) Također, Deery i suradnici pokazali su da Afroamerikanci u SAD-u imaju veći rizik od postoperativnog zatajenja bubrega i povratka u operacijsku salu u usporedbi s bijelcima i pacijentima azijskog podrijetla, dok Azijati češće

doživljavaju postoperativni infarkt miokarda.(66) Predloženi su različiti čimbenici koji bi mogli objasniti takvo odstupanje među etničkim skupinama, a oni uključuju različit pristup visokokvalitetnoj zdravstvenoj skrbi, razlike u anatomskim karakteristikama AAA te razlike u preoperativnim komorbiditetima.

## 6. ETIOPATOGENEZA

Etiopatogeneza aneurizme abdominalne aortne kontroverzno je pitanje za koje i dalje nema univerzalnog odgovora. Raniji su stavovi sugerirali da je AAA samo manifestacija ateroskleroze, međutim nedavna istraživanja ukazuju na to da se pacijenti s AAA ubrajaju u drugačiju populacijsku skupinu u usporedbi s onima s aterosklerotskom okluzivnom bolešću te da AAA predstavlja zasebni entitet, iako dijeli mnoge čimbenike rizika s okluzivnim oblicima ateroskleroze. Temeljne razlike između ove dvije bolesti, između ostalog, uključuju prosječnu dob početka manifestacije bolesti koja je otprilike 10 godina kasnija za pacijente s AAA, povezanost s generaliziranom arteriomegalijom i nižu učestalost drugih aterosklerotskih manifestacija u usporedbi s pacijentima koji boluju od aterosklerotske okluzivne bolesti (67). Također je uočena negativna povezanost prisutnosti dijabetesa mellitusa s osjetljivošću na AAA i njenom progresijom, što je u suprotnosti s aterosklerozom.(68) Dodatno, aterosklerotski proces u razvoju AAA je specifičan jer umjesto aterosklerotske obliteracije arterije, dolazi do dilatacije.(36) Zanimljivo je kako je uočena i veća učestalost hernija i epitelnih neoplazija kod pacijenata s AAA u usporedbi s općom populacijom(69-70).

Danas, sve veći broj dokaza ukazuje na to da je nastanak aneurizme abdominalne aortne žarišna manifestacija sistemske bolesti krvnih žila čija je etiopatogeneza multifaktorijalna, a na njen nastanak i razvoj utječu prisutnost rizičnih čimbenika, embriološke te histološke karakteristike aorte, hemodinamski utjecaji, prisutnost upale koja dovodi do degeneracije stijenke aorte, ali i genetska predispozicija.(71)

### 6.1. Rizični čimbenici

Čimbenici rizika koji utječu na razvoj AAA mogu se podijeliti na promjenjive i nepromjenjive. U nepromjenjive čimbenike rizika ubrajamo muški spol, bijelu rasu, stariju životnu dob te pozitivnu obiteljsku anamnezu AAA, dok u promjenjive, odnosno one na koje pacijenti mogu utjecati, ubrajamo pušenje, hipertenziju, hiperlipidemiju, kroničnu opstruktivnu bolest te sistoličku i dijastoličku hipertenziju.(72- 79)

Dokazano je kako stariji muškarci imaju veću vjerojatnost nastanka aneurizme abdominalne aorte, a smrtnost kao posljedica rupture AAA također značajno raste kod ljudi starijih od 65 godina. Što se tiče spolnih razlika, prevalencija AAA je šest puta veća kod muškaraca nego kod žena, s povećanjem rizika od 40% svakih pet godina nakon 65-e godine. Studije koje su u obzir uzimale



rasne razlike pokazale su također da Afroamerikanci, Latinoamerikanci i Azijci imaju manji rizik za nastanak AAA nego bijelci i Indijanci.(72-73)

Pokazalo se kako je pušenje najznačajniji modificirajući čimbenik rizika za razvoj AAA s izravnom korelacijom s trajanjem pušenja. Wilmink i suradnici proučavali su točan učinak pušenja, trajanje pušenja i prestanak pušenja na rizik razvoja AAA te otkrili da pušači imaju 7,6 puta veću vjerojatnost za razvoj aneurizmi nego nepušači, dok bivši pušači imaju 3 puta veću vjerojatnost za razvoj aneurizmi nego nepušači.(74)

Osim pušenja, i hipertenzija se smatra čimbenikom rizika za nastanak AAA, a povišeni prosječni krvni tlak smatra se neovisnim čimbenikom rizika za rupturu aneurizme budući da visok tlak predstavlja stalni hemodinamički pritisak na stijenku aorte što dovodi do slabljenja stijenke te konačne rupture.(75)

Hiperlipidemija je također čimbenik rizika za nastanak AAA o što su dokazali Iribarren i suradnici u radu u kojem su došli do zaključka da je povećanje serumskog kolesterola iznad 240 mg/dl povezano s omjerom izgleda od 2,82 za nastanak AAA.(76) S druge strane, da visoke razine HDL-kolesterola djeluju protektivno na nastanak AAA, dokazali su Pleumeeker i suradnici.(77)

Zanimljivo je još nadodati kako su Ning i suradnici proučavali pojavu AAA prema početnom glikemijskom statusu i zaključili kako je pri početku bolesti šećerna bolest (dijabetes mellitus) neovisno povezana s nižim rizikom od AAA, međutim, s progresijom bolesti ta je povezanost ipak bila upravo suprotna.(78)

Zaključno, kada se govori o modificirajućim, promjenjivim čimbenicima rizika, iznimno je važno naglasiti kako se prestankom pušenja, dobrom kontrolom serumske glukoze, konzumacijom voća i povrća više od tri puta tjedno te vježbanjem barem jednom tjedno smanjuje rizik za nastanak AAA, a samim time i smrtnost zbog eventualne rupture.(79)

## **6.2. Embriološke i histološke karakteristike abdominalne aorte**

Na patofiziološke mehanizme nastanka AAA utjecaj ima i heterogenost embrionalnih procesa različitih dijelova aorte. Naime, primitivne arterije okružene su glatkim mišićnim stanicama koje su mezodermalnog podrijetla, a nakon opsežnog preoblikovanja, izvorne primitivne glatke mišićne stanice aortnog luka i torakalne aorte zamjenjuju se glatkim mišićnim stanicama koje migriraju iz neuralnog grebena. S druge strane, glatke mišićne stanice abdominalne aorte zamjenjuju se novim glatkomišićnim stanicama koje potječu iz mezoderma.(80) Dokazano je da

prekursorske stanice neuralnog grebena torakalne aorte drugačije reagiraju na različite citokine i faktore rasta u usporedbi s mezodermalnim prekursorskim stanicama abdominalne aorte.(81) Primjeri biološki aktivnih tvari koje izazivaju različite odgovore u različitim segmentima aorte su homocistein, aminokiselina koja sudjeluje u aterosklerozi, elastolizi, ali i taloženju kolagena što utječe na elastičnost aorte, kao i angiotenzin II, vazoaktivni peptid povezan s vaskularnim preoblikovanjem i aterosklerozom te konačno transformirajući faktor rasta-beta (TGF- $\beta$ ), koji je poznati čimbenik vaskularnog razvoja i regulator rasta i diferencijacije stanica.(82) Heterogenost i drugačija embrionalna osnova različitih dijelova aorte utječe i na histološke karakteristike stijenke aorte. Kao što je već prije navedeno, intima se sastoji od jednog sloja endotelnih stanica na vezivnom tkivu, medija se sastoji od glatkih mišićnih stanica ugrađenih u strukturne proteine elastin i kolagen, dok se adventicija sastoji od fibroblasta i kolagenskih vlakana. Svojstvo elastičnosti, ali i sposobnost raspodjele mehaničkog stresa aorte ovisi vezivnomišićnim slojevima, takozvanim lamelarnim jedinicama pa tako u torakalnoj aorti tunika medija sadrži 55 do 60 lamelarnih jedinica, a vasa vasorum iz tunike eksterne prodire u vaskularnu zonu vanjskih slojeva tunike medije. Nasuprot tome, u abdominalnoj aorti tunika medija sadrži 28 do 32 lamelarne jedinice te je potpuno avaskularna, za razliku od proksimalnijih segmenata, te se zbog toga više oslanja na transintimalnu difuziju kisika i hranjivih tvari pa je jasno kako bi formacija intraluminalnog tromba mogla negativno utjecati na taj proces.(83)

### **6.3. Hemodinamski utjecaj**

Budući da je u infrarenalnom dijelu aorte smanjena elastičnost, a pulsni se val pojačava od srca prema periferiji, dolazi do pojave turbulentnog gibanja krvi zbog refleksije pristiglog pulsno vala s bifurkacije aorte. Posljedično dolazi do povećanog mehaničkog stresa na stijenku aorte, a samim time i do proizvodnje štetnih citokina te aktivacije proteaza u endotelnim stanicama stijenke.(84)

### **6.4. Degeneracija stijenke i upala**

Provedena je analiza cirkulirajućih biomarkera u osoba s AAA te se smatra kako je upala središnja komponenta koja dovodi do degeneracije stijenke aorte i nastanka aneurizmatškog prošrenja.(85) Nekoliko čimbenika igra ulogu u nastanku upalom posredovane degeneracije aneurizmatške stijenke, a jedan od njih je svakako akumulacija intramuralnog tromba (ILT) . Procesi kao što su

stanjivanje stijenke, apoptoza glatkih mišićnih stanica u mediji, degradacija elastina i upala adventicije direktno su povezani s prisutnošću ILT-a. Utjecaj nastanka intraluminalnog tromba na degeneraciju stijenke aorte posredovan kaskadom aktivacije trombocita, što na kraju dovodi do povećanog oksidativnog stresa i proteolitičkog oštećenja. Histološka postmortalna analiza aneurizmatškog muralnog tromba pokazala je infiltraciju tromba upalnim stanicama poput neutrofila te prisutnost upalnih citokina.(86) Luminalni dio tromba je uglavnom svjež te je unakrsno povezan fibrinom s vanjskim slojem koji je u kontaktu sa stijenkom aorte i u kojem se događa napredna fibrinoliza. Plazmin iz krvi dovodi do aktivacije matriks metaloproteinaza (MMP) i TGF- $\beta$  te time izravno sudjeluje u degeneraciji matriks proteina. Metaloproteinaze (MMP) koje prevladavaju u tim procesima su MMP-9, MMP-2 i MMP-12.(87-88)

## 6.5. Genetika

Postoji i jasna uloga genetike u razvoju AAA, pri čemu se nasljednost procjenjuje i do 70%, a ukoliko pacijent ima bliskog srodnika s AAA, njegova je šansa za razvoj AAA gotovo udvostručena.(89) Dokazano je postojanje genetskih rizika za razvoj AAA koji se ne uklapaju u spektar već poznatih poremećaja vezivnog tkiva. AAA je smrtonosna bolest koja se uglavnom javlja u kasnijoj životnoj dobi, što čini prikupljanje uzoraka za studije temeljene na obitelji otežanim, te se zbog toga sve više koriste istraživanja cijelog genoma poput studija povezanosti DNA u obitelji pacijenata s AAA i studija asocijacije na razini cijelog genoma (engl. *GWAS*) kako bi se eventualno pronašli biološki relevantni geni koji sudjeluju u nastanku AAA. Navedenim istraživanjima, provedenima na velikim skupinama uzoraka slučajeva i kontrola (engl. *case control*), identificirano je nekoliko lokusa osjetljivosti za nastanak AAA, a oni uključuju:

- gen CDKN2BAS, smješten na kromosomu 9p21, poznat je još i kao ANRIL, a zadužen je za kodiranje antisense RNA koja regulira ekspresiju inhibitora ciklina ovisnih o kinazi (CDK) - CDKN2A i CDKN2B.(90)
- gen DAB2IP, smješten na kromosomu 9q33, kodira protein koji djeluje kao gen supresor tumora te je zadužen za stanično preživljavanje.(91)
- gen LRP1, smješten na kromosomu 12q13.3 kodira protein koji ima raznolike uloge u brojnim biološkim procesima, uključujući metabolizam lipoproteina, endocitozu, rast stanica, migraciju stanica te upalu i apoptozu.(92)
- gen LDLR smješten je na kromosomu 19p13.2 te kodira protein receptor lipoproteina niske molekularne gustoće (LDL) koji posreduje u endocitozi LDL-a bogatog kolesterolom.(93)

Dodatno, bitno je naglasiti kako postoji nekoliko genetskih sindroma povezanih s nastankom aneurizme aorte, uključujući Marfanov sindrom, Ehlers-Danlosov sindrom, Loeys-Dietzov sindrom i autosomno dominantnu bolest policističnih bubrega. Međutim zbog nedostatka podataka iz obiteljskih anamneza i drugih kliničkih nalaza, točan udio abdominalnih aneurizmi aorte koje su rezultat genetske predispozicije još uvijek je nepoznat.(89)

## 7. KLINIČKA SLIKA I SIMPTOMI RUPTURIRANE ANEURIZME ABDOMINALNE AORTE

Klinička podjela AAA je na asimptomatske AAA (aAAA) i simptomatske AAA (sAAA) koje mogu biti rupturirane (rAAA) i nerupturirane (nrAAA).(36)

Najčešće se, u čak 75% slučajeva, radi o asimptomatskoj, nerupturiranoj AAA, koja se većinom otkrije sasvim slučajno prilikom kliničkog pregleda ili radioloških pretraga pri evaluaciji pacijenata zbog drugih bolesti kao što su koronarna, periferna arterijska ili cerebrovaskularna bolest.(94) Idealno, asimptomatska AAA može biti otkrivena kao rezultat ultrazvučnog probira.

Simptomatska (nerupturirana) AAA rjeđa je od asimptomatske, a simptomi se pojavljuju u 25– 35 % pacijenata. Najčešći simptom sAAA upravo je bol, a budući da su AAA pretežito smještene u području srednjeg abdomena, uglavnom je lokalizirana u području epigastrija. Bol može biti prisutna kontinuirano ili povremeno, a može biti pulsirajućeg ili muklog karaktera.(95) Važno je naglasiti kako se bol nastala zbog prisutnosti sAAA razlikuje od koštano-mišićne boli po tome što nije uzrokovana pokretom.

Osim boli koja je posljedica rasta aneurizme, ostali se simptomi mogu javiti kada zbog svoje veličine aneurizma krene vršiti pritisak na okolne anatomske strukture. Tako naprimjer kompresija duodenuma uzrokuje mučninu, povraćanje, osjećaj sitosti i gubitak apetita te posljedično i gubitak na tjelesnoj masi.(96) U slučaju hematemeze, potrebno je učiniti dijagnostičku obradu kako bi se potvrdila ili isključila prisutnost aortoduodenalne fistule.(97) Nadalje, ukoliko dođe do kompresije uretera može doći do razvoja hidronefroze i pojave bolova u lumbalnoj loži, što može nalikovati na ureteralne kolike.(98) Bol se, osim u području abdomena, može pojaviti i u leđima, ako zbog širenja aneurizme i posljedičnog pritiska na kralježnicu dođe do erozije kralježaka. Dodatno, mogu se pojaviti i radikularni neurološki simptomi ukoliko dođe do pritiska aneurizme na izlazišta korijena živaca lumbalne ili sakralne regije.(99) U slučaju pritiska na ilijačnu venu ili donju šuplju venu, može se pojaviti edem jednog ili obaju donjih ekstremiteta. Sumnju na prisutnost aortokavalne fistule, po život opasne komplikacije AAA, pobuđuju klinički znakovi kao što su sistolički šum uz pojavu treperenja (engl. *thrill*) pri palpaciji trbušne stijenke, edem donjih okrajina te prepunjenost površinskih vena praćena tahikardijom i dispnejom.(100)

Simptomi nerupturirane aneurizme mogu također biti posljedica postojanja intraluminalnog tromba u aneurizmatском proširenju aorte, koji se može otkinuti i izazvati distalnu tromboemboliju što dovodi do akutne ishemije nogu, što zahtijeva hitnu intervenciju.(101) Do tromboze u venskom sustavu može doći zbog kompresije aneurizme na ilijačne vene ili donju

šuplju venu, te se može se pojaviti edem jednog ili oba donja ekstremiteta uslijed venske tromboze.(102)

Ruptura AAA smatra se jednim od najhitnijih stanja u medicini uopće. Najupečatljiviji simptom kojim se pacijent prezentira je naglo nastala, žestoka, neprekidna bol koja se obično najintenzivnije osjeća u lijevoj lumbalnoj regiji, a može se širiti i u leđa. Nastala se bol po jačini može svrstati u prvu skupinu intenziteta boli, stoga se radi o agonalnoj boli. Uz bol, druga dva najčešća simptoma su hipotenzija te prisutnost pulsirajuće abdominalne mase. Navedeni simptomi čine tipičan trijas simptoma, koji je nažalost prisutan u samo 25–50% pacijenata.(103-104) O učestalosti izolirane pojave svakog od ovih simptoma govori studija Sullivana i suradnika provedena na 116 pacijenata, u kojoj su dokazali da je 45% pacijenata bilo hipotenzivno, 72% je imalo bolove, dok je 83% je imalo pulsirajuću masu u abdomenu.(105) Osim tipičnog trijasa, može doći i do razvitka hemoragijskog šoka, najčešće praćenog hipotenzijom, tahikardijom, tahipnejom, kao i hladnom, blijedom i orošenom kožom, oligurijom i poremećajem svijesti, dok su u kasnijoj fazi moguće aritmijame i srčano zatajenje.(106) Stupanj hemoragijskog šoka ovisi o lokaciji i veličini rupture te vremenu proteklom od nastanka rupture do trenutka prijema pacijenta u hitnu službu. Ruptura anterolateralnog dijela stijenke u peritonealnu šupljinu ozbiljnija je i udružena je s trenutačnim hemodinamskim urušajem uz mortalitet veći od 90 posto. U slučaju rupture posterolateralnog dijela stijenke u retroperitonealnu šupljinu može doći do zadržavanja nastale rupture mišićjem psoasa i priležecim periaortalnim i perivertebralnim tkivom, stoga je i početno krvarenje manje, pa je takva rAAA povezana s mortalitetom do 50 posto. Međutim, unutar nekoliko sati, najčešće ipak dolazi do širenja rupture.(27) Valja također napomenuti kako se AAA može inicijalno prezentirati rupturom bez prisutnosti prethodno navedenih simptoma.(107)

## **8. DIJAGNOSTIKA RUPTURIRANE ANEURIZME ABDOMINALNE AORTE**

Dijagnoza AAA postavlja se na temelju anamneze, fizikalnog pregleda i slikovne dijagnostike.

### **8.1. Anamneza**

U većini slučajeva aneurizma abdominalne aorte je asimptomatska, dok se pacijenti sa sAAA najčešće se žale na difuznu nespecifičnu bol u abdomenu i/ili u donjem dijelu leđa koju uglavnom opisuju kao drugačiju od uobičajene kronične abdominalne boli ili eventualne boli u donjem dijelu leđa. Pacijenti također mogu navesti osjećaj pulzacija u abdomenu, dok oni mršaviji navode i vidljivu pulsirajuću masu u truhu. Također, postoji velika vjerojatnost anamnestičkog podatka o hipertenziji, aterosklerotskoj bolesti, ali i pušenju cigareta u osobnoj anamnezi.

U slučaju rupture, pacijenti se žale na naglo nastalu, kidajuću bol koja se javlja u području abdomena, često sa širenjem u leđa. Nerijetko pacijenti tu bol opisuju kao najintenzivniju koju su dosada osjetili. Do rupture može doći i bez prisutnosti inicijalnih simptoma, ali naravno da će anamnestički podatak radiološki verificirane aneurizme uvelike olakšati postavljanje radne dijagnoze. Važno je reći kako je svaka bol u predjelu AAA simptom koji najavljuje rupturu pa ju je potrebno pomno i s oprezom ispratiti i procijeniti.

### **8.2. Fizikalni pregled**

Aneurizma abdominalne aorte se može otkriti fizikalnim pregledom kao palpabilna pulsirajuća (ekspandirajuća) masa, najčešće supraumbilikalno i u medijanoj ravnini. Međutim, lokacija može varirati, jer se masa nastala zbog AAA ponekad može naći i infraumbilikalno, ali i u lijevoj lumabalnoj regiji. Osjetljivost fizičkog pregleda ovisi o veličini aneurizme i habitusu pacijenta.(79)

Pri fizikalnom pregledu, pacijenti s rupturom AAA su najčešće nemirni i ekscitirani. Budući da kod rAAA može doći do razvoja hipovolemijskog šoka, koža je blijeda, hladna i orošena, a popratni klinički znakovi, koji su posljedica razvoja šoka, uključuju hipotenziju, tahikardiju, oliguriju te promjenu stanja svijesti. Dodatno, ukoliko dođe do puknuća posterolateralnog dijela stijenke aorte i formacije retroperitonealnog hematoma, pri fizikalnom se pregledu ga izvana možemo vidjeti kao ekhimozu lumbalnog područja, poznatu kao Grey Turnerov znak ili pak u periumbilikalnom području (Cullenov znak). Retroperitonealni hematoma može se također širiti i uzrokovati bol te ekhimoze u području prepona.(108)

### **8.3. Slikovna dijagnostika**

Za većinu asimptomatskih pacijenata preporuča se učiniti ultrazvuk abdomena kao inicijalnu slikovnu pretragu. Hemodinamski stabilnim pacijentima s AAA preporuča se kompjuterizirana tomografija (CT) abdomena koja ujedno daje najdetaljniji prikaz anatomskih i morfoloških karakteristika same aneurizme uvelike pomaže u odabiru daljnjeg tijeka liječenja. U hemodinamski nestabilnim pacijentima sa suspektnom rupturom, a kod kojih dijagnoza AAA nije otprije poznata, preporuča se napraviti ultrazvučni pregled uz krevet (eng. bedside UZV) ili u operacijskoj sali kako bi se slikovno potvrdila dijagnoza AAA prije eksplorativne laparotomije. Pacijente sa poznatom dijagnozom AAA te klasičnom kliničkom prezentacijom rupture hitno se upućuje na zahvat bez učinjene preoperativne slikovne dijagnostike.(109)

#### **8.3.1. Radiografija**

Iako je uporaba obične radiografije abdomena u kontekstu postavljanja dijagnoze rupturiranom AAA u današnje vrijeme izuzetno rijetka, retrospektivna analiza rendgenograma abdomena pacijenata s rAAA dokazala je dijagnozu u čak 90% snimaka. Povećanje kalcificiranog zida stijenke aorte iznad normalnih granica viđeno je u 65% slučajeva, a gubitak sjene mišićja psoasa zbog retroperitonealnog krvarenja identificiran je u 75% slučajeva.(110)

#### **8.3.2. Ultrazvuk**

Primjena ultrazvuka abdomena najvrjednija je slikovna metoda za probir (engl. *screening*) i praćenje AAA zbog svoje neinvazivnosti, niskih troškova, široke dostupnosti, visoke osjetljivosti i visoke specifičnosti.(111) Osim toga, UZV se pokazao korisnim pri procjeni prisutnosti intraluminalnog tromba (ILT), koji je povezan s brzim rastom aneurizme i većim rizikom od rane rupture AAA, a prisutan je u više od 75% svih aneurizmi.(112) Međutim, korištenje ultrazvuka u hitnim situacijama u bolničkom okruženju dovelo je do njegove upotrebe i u slučajevima sumnje na rupturiranu AAA. FAST protokolom (engl. *focused assessment with sonography in trauma*), brzo se mogu identificirati nakupine tekućine u abdomenu, a kada se ultrazvuk koristi kod pacijenata s bolovima u leđima, abdominalnim bolovima ili drugim simptomima koji upućuju na AAA, mogu se identificirati aortne aneurizme s visokom osjetljivošću, specifičnošću te pozitivnim i negativnim prediktivnim vrijednostima. Iako se ultrazvuk sve više koristi u kliničkoj praksi, nažalost, studije su pokazale kako njegova upotreba u slučaju rupture AAA nije dovoljno precizna



da isključi dijagnozu rupturiranja te da je sukladna s postavljanjem točne dijagnoze u samo 51% slučajeva (113-115).

### **8.3.3. Kompjuterizirana tomografija (CT)**

Najtočnija metoda za dijagnozu rupturirane AAA je kompjueterizirana tomografija. Iako se retroperitonealno krvarenje nastalo kao posljedica rupturirane AAA može identificirati i nekontrastnim CT-om, snimanje s kontrastom je bolje i idealan izbor za istodobno planiranje otvorenog kirurškog ili endovaskularnog popravka aneurizme. Ukoliko zdravstveno stanje pacijenta zahtjeva minimalizaciju patološkog utjecaja kontrasta na bubrege, njegova se količina može smanjiti pravilnim vremenskim određivanjem davanja injekcija kontrastnog sredstva. Ako se za postavljanje dijagnoze rupturirane AAA kao „zlatni standard“ koriste prisutnost aneurizmatičkog proširenja aorte te dokazano retroperitonealno krvarenje, tada je osjetljivost kompjueterizirane tomografije 77%, a specifičnost 100%, dok su pozitivne i negativne prediktivne vrijednosti uporabe CT-a 100% i 89%.(116-117)

Glavno je pitanje pri obradi pacijenata s rupturiranom AAA, „Imamo li dovoljno vremena za učiniti CT?“. Lloyd i suradnici analizirali su vrijeme proteklo između početnih manifestacija rupturirane AAA i vremena smrti kako bi se utvrdilo postoji li dovoljno vremena za učiniti CT i samim time procjenu prikladnosti pacijenata za EVAR. Istraživanje je pokazalo da je vrijeme od početka simptoma do smrti kod konzervativno liječenih pacijenata iznosilo u prosjeku 16 sati. Samo je 13% pacijenata umrlo unutar 2 sata od prijema u bolnicu, iz čega se može zaključiti da postoji dovoljno vremena za CT u vrlo velikom broju slučajeva.(118) Davis i suradnici su pak pokazali da ukoliko je vrijeme od dolaska do pružene intervencije iznosilo manje od 90 minuta nije bilo zabilježeno smanjenje smrtnosti pacijenata, stoga je to još jedan argument koji daje pozitivan odgovor na pitanje „Imamo li dovoljno vremena za učiniti CT?“. (119) U oba istraživanja samo je mali dio pacijenata bio suviše hemodinamski nestabilan za CT skeniranje i zahtijevalo hitan transfer u operacijsku salu.

Stoga je zaključak da brzo CT skeniranje nema negativni utjecaj na smrtnost za većinu hemodinamski stabilnih pacijenata pri prijemu. Postojanje definiranog protokola za prioritarno zbrinjavanje rupturirane AAA moglo bi značajno skratiti vrijeme do definitivne terapije unatoč upotrebi CT-a.

#### **8.3.4. Probir**

Budući da je ruptura AAA hitno kirurško i potencijalno smrtonosno stanje, idealno bi bilo dijagnosticirati AAA dok su još asimptomatske i dok im je rizik za rupturu nizak, a upravo je to glavna zadaća programa probira. Kao metoda probira za otkrivanje AAA, najefikasnijim se pokazao ultrazvučni pregled jer se njime pouzdano može vizualizirati aorta kod 99% pojedinaca. U usporedbi s rekonstruiranom trodimenzionalnom CT snimkom aorte, UZV pokazuje brojne prednosti, uključujući neinvazivnost, veću dostupnost i izbjegava ne korištenje nefrotoksičnog kontrastnog sredstva.(120-121) Dokazano je da provedba programa probira može smanjiti incidenciju rupture, a posebno ukoliko se primjeni na skupinu visokorizičnih pacijenata - muškarci stariji od 65 godina koji svakodnevno puše cigarete.(122) Preporuke programa probira za AAA bazirane su meta-analizi koju je sastavila Radna skupina za preventivne usluge Sjedinjenih Američkih Država (United States Preventative Services Task Force – USPSTF). Smjernice ukazuju da bi se probir trebao provoditi kod svih muškaraca starijih od 65 godina, dok se ponovni probir kod ne preporučuje ukoliko je na prvom ultrazvučnom pregledu promjer aorte bio do 2,6cm. Probir bi se također trebao provoditi i kod muškaraca i žena mlađih od 55 godina starosti, ali s pozitivnom obiteljskom anamnezom. Praćenje je potrebno kod pacijenata s promjerom AAA od 3,5 do 4,4 cm u intervalu od 12 mjeseci te kod pacijenata s promjerom AAA od 4,5 do 5,4 cm u intervalu od 6 mjeseci. Dodatno, ponovni se pregled preporuča za pacijente s AAA s promjerom između 3,0 i 3,4 cm nakon 3 godine, a nakon razdoblja od 5 godina za pacijente s promjerom aorte između 2,6 i 2,9 cm.(79)

## **9. LIJEČENJE RUPTURIRANE ANEURIZME ABDOMINALNE AORTE**

Rupturirana AAA kirurška je hitnoća koja zahtijeva hitnu intervenciju. Postoje dva osnovna tipa liječenja rAAA, a oni uključuju:

1. Endovaskularni pristup liječenju rAAA (Ruptured endovascular aneurysm repair - REVAR)
2. Kirurški pristup liječenju rAAA - otvorena rekonstrukcija (Open repair - OR)

### **9.1. Preoperativno zbrinjavanje**

Preoperativna resuscitacija hipotenzivnih pacijenata s rupturiranom AAA koji su mora biti iznimno pažljiva, budući da primjena velikih volumena intravenskih tekućina podiže vrijednosti krvnog tlaka što posljedično uzrokuje daljnje krvarenje zbog tlakom savladane tamponade te dovodi do povećanog mehaničkog stresa već oslabljene stijenke aorte.(123-124) Stoga, postoje protokoli koji ograničavaju agresivnu nadoknadu tekućine izuzev krvnih pripravaka u hipotenzivnih pacijenata s hemoragičnim šokom dopuštajući takozvanu permisivnu, odnosno dopuštenu hipotenziju. Intenzitet nadoknade tekućine trebalo bi biti tek toliki da se održi svijest, smanji ishemija organa, spriječi ST depresija i održava sistolički tlak od 70 do 80 mm Hg.(125)

### **9.2. Endovaskularni pristup liječenju rAAA (Ruptured endovascular aneurysm repair - REVAR)**

Endovaskularni pristup liječenju rAAA moguć je u centrima sa postojećim programom za hitnu endovaskularnu kirurgiju, a rezerviran je za hemodinamski stabilne pacijente kod kojih postoji vremenska mogućnost učiniti CTA trbuha i zdjelice kako bi bilo moguće odrediti anatomske pogodnost za REVAR. S druge strane, kod hemodinamski nestabilnih pacijenata anatomske pogodnost moguće je odrediti i intraoperativno.(126)

Kompjuterizirana tomografska arteriografija (CTA) temelj je preoperativnog planiranja za REVAR, a intravenska kontrastna sredstva koriste se rutinski, izuzev u slučaju teške bubrežne insuficijencije ili alergije na kontrast. Takvi pacijenti predstavljaju izazov u preoperativnom snimanju, no nekontrastna kompjuterizirana tomografija može pružiti dovoljno informacija za nastavak standardnog, infrarenalnog REVAR-a, posebno u hitnim situacijama.(127) Najvažnije anatomske karakteristike koje utječu na izvedivost REVAR-a su: promjer vrata aorte, koji zapravo predstavlja promjer aorte u visini najniže bubrežne arterije, kut vrata aorte koji se nalazi između

točki koje spajaju početak aneurizmatškog proširenja, najnižu bubrežnu arteriju i bifurkaciju aorte, zatim dužina vrata aorte, odnosno udaljenost od početka aneurizmatškog proširenja do najniže bubrežne arterije, dužinu infrarenalnog segmenta aorte, koja predstavlja dužinu od izlazišta najniže bubrežne arterije do bifurkacije aorte te postojanje vrata aorte oblika obrnutog konusa, koji je prisutan ukoliko se promjer aorte prema distalno proširuje.(128)

Nakon apliciranja lokalne anestezije, potrebno je pristupiti najčešće na zajedničku femoralnu arteriju. Za arterijski se pristup može koristiti femoralni rez ili perkutani pristup, a dokazano je da nema značajnih razlika u smrtnosti, komplikacijama rana, duljini boravka u bolnici ili vremenu operacije između ta dva pristupa.(129) Nakon bilateralnog otvorenog ili perkutantnog pristupa femoralnoj arteriji, u nju se uvodi žica vodilica koja se plasira u aortu, a nakon njenog postavljanja, distalni kraj vodilice treba jasno označiti kako bi se osigurala stabilna pozicija tijekom zahvata. Kroz kontralateralni femoralni pristup, kateter se postavlja tik iznad bubrežnih arterija, obično između L1 i L2 kralježaka. Sljedeći je korak uvođenje glavnog tijela endografta pomoću vodilice, koji u tom trenutku još nije ekspaniran, već se nalazi unutar svoje ovojnice. Cilj je pravilno pozicioniranje stent grafta u suprarenalni segment aorte što se provjerava intraoperativnom dijaskopijom. Cilj je postaviti endograft unutar 2 mm od kaudalnog dijela otvora najniže bubrežne arterije. Tada se, ako je funkcija bubrega zadovoljavajuća i prisutna akcesorna renalna arterija, ona prekriva. Maksimalno preklapanje grafta unutar vrata aorte povećava zonu brtvljenja, smanjujući vjerojatnost curenja (engl.*endoleak*) tipa IA i kasne migracije. Ukoliko je endograft dobro pozicioniran i orijentiran, otvara se glavno tijelo endografta do razine otvora endografta za kontralateralni krak. Sljedeći je korak otvaranje suprarenalnog dijela endografta koji predstavlja nepokriveni stent čija je svrha proksimalno prijanjanje endografta. Nakon postavljanja golih suprarenalnih stentova, daljnje pomicanje glavnog uređaja nije moguće. Zatim se kroz kontralateralnu femoralnu arteriju uvodi krak vodilice te se i on otvara. Konačno se uvodi i ipsilateralni krak koji se također otvori. Dodatno, u aortu se može uvesti balon koji se onda napuše na mjestu dodira endografta i krvne žile, kako bi se osiguralo dobro prijanjanje i brtvljenje. Uspješno postavljanje endografta rezultira isključenjem aneurizmatškog proširenja iz cirkulacije. Zadnji korak uključuje provođenje arteriografije kako bi se provjerila prohodnost i pozicija endografta te eventualno postojanje trenutnih komplikacija.(130)

Komplikacije koje se mogu pojaviti nakon REVAR-a mogu se podijeliti na lokalne i sistemske te one povezane s postavljenim endograftom. Lokalne su komplikacije vrlo slične i u slučaju endovaskularnog i otvorenog pristupa, a uključuju ishemiju udova koja može biti uzrokovana trombozom grafta ili distalnim embolizmom, postoperativno krvarenje uslijed koagulopatije,

ishemiju kolona i kralježnične moždine te razvoj abdominalnog sindroma odjeljka.(131-133) Sistemske postoperativne komplikacije gotovo su identične kao pri otvorenom pristupu te su uglavnom posljedica hipoperfuzije organa zbog nastalog hemoragijskog šoka, a uključuju komplikacije srčanog i respiratornog sustava te zatajenje bubrega i jetre.(134) Komplikacije povezane s endograftom podrazumijevaju *endoleak*, migraciju endografta, uvijanje i/ili stenozu krakova endografta te njegovu infekciju. *Endoleak* je definiran kao perzistentni protok krvi u aneurizmatškoj vreći nakon ugradnje stent grafta. Posljedično može izazvati povećanje same aneurizme i potencijalno njenu ponovnu rupturu. Endoleakovi se kategoriziraju u pet različitih tipova, koji se razlikuju po uzroku pa tako i po načinu liječenja. Tip I podrazumijeva curenje na proksimalnim ili distalnim pričvrstnim mjestima grafta, tip II uzrokovan je retrogradnim protokom krvi kroz kolateralne krvne žile u aneurizmatšku vreću, tip III endoleaka podrazumijeva rupe, defekte ili odvajanja u materijalu stent grafta, tip IV endoleaka predstavlja porozne stijenke grafta, dok je tip V opisan kao endotenzija s proširivanjem aneurizmatške vreće bez vidljivog endoleaka.(135)

### **9.3. Kirurški pristup liječenju rAAA - otvorena rekonstrukcija (Open repair - OR)**

Otvorena rekonstrukcija rupturirane AAA danas se koristi za pacijente koji ne ispunjavaju anatomske zahtjeve za endovaskularni pristup, što uključuje aorte s kratkim ili zakrivljenim zonama predviđenim za kontakt stijenke i endografta, zatim aorte s prisutnim izlazištima višestrukih i velikih akcesornih bubrežnih arterija te one u kojima je došlo do formacije prevelikog intraluminalnog tromba. Dodatno, tehnički je vrlo teško izvesti REVAR ukoliko su žile previđene za endovaskularni pristup liječenju male i zakrivljene krvne žile i/ili s pridruženom okluzivnom bolešću.(136)

Postoje dvije široko upotrebljavane metode za otvoreni popravak rAAA. To su transperitonealna i retroperitonealna metoda, a koja će biti odabrana ovisi o preferencijama kirurga te specifičnim anatomskim karakteristikama AAA ili pak pridruženim komorbiditetima pacijenta. Transperitonealni pristup se najčešće primijenjuje i omogućava brz pristup infrarenalnoj aorti s jednostavnim pozicioniranjem i većom fleksibilnošću u pristupu cijelom aortoiliakalnom segmentu, uključujući hipogastrične arterije i sve visceralne grane aorte, stoga je idealan za upotrebu u hitnim slučajevima. S druge strane, retroperitonealni pristup zahtijeva složeniji proces pozicioniranja, ali omogućava izvrstan pristup aorti koji se lako može proširiti do distalnog segmenta torakalne aorte. Također je nezamjenjiv kod pacijenata s „hostile“ abdomenom zbog

prethodnih abdominalnih operacija, kod pretilih te kod pacijenata s lošom kardiopulmonalnom rezervom.(137) Glavni nedostaci retroperitonealnog pristupa uključuju ograničenu mogućnost prikaza distalnog dijela desne ilijačne arterije i njezinih grana, a također može biti teško postići adekvatnu vizualizaciju desne bubrežne arterije. Nedavno je istraživanje Deeryja i suradnika usporedilo ove dvije metode na 1282 pacijenta te su došli do zaključka da je transabdominalni pristup povezan s većim stopama kasnih reintervencija i rehospitalizacija.(138) U oba pristupa ključni korak nakon prikazivanja aorte jest kontrola segmenta aorte netom iznad aneurizmatškog proširenja. Takozvana proksimalna kontrola važna je kako bi se zaustavilo daljnje krvarenje kroz rupturiranu stijenku te spriječio eventualni krvotočni urušaj. Proksimalna se kontrola ostvaruje stavljanjem vaskularne stezaljke na prethodno ispreparirani vrat aneurizme i zajedničke ilijačne arterije ili distalnu aortu prije račvišta. Nakon otvaranja aneurizmatške vreće, krvotok se rekonstruira upotrebom sintetskog grafta kojii može biti napravljen od različitih materijala, kao što su Dacron (tekstilni poliester sintetički graft) ili politetrafluoroetilen (netekstilni sintetički graft). Graft se zašije proksimalno i distalno od nastalog aneurizmatškog proširenja kako bi se aneurizma isključila iz cirkulacije. Gornja se anastomoza kreira metodom tipa kraj-na-kraj (engl. end-to-end), a distalna anastomoza je smještena najčešće na bifurkaciji aorte, bifurkacijama ilijačnih arterija ili zajedničkim femoralnim arterijama, ovisno o opsegu aneurizmatškog proširenja i prohodnosti vanjskih ilijačnih arterija.(139)

Analiza rezultata endovaskularne i otvorene rekonstrukcije rAAA prikazana je u brojnim istraživanjima. Međutim, postoje velike razlike u ishodima između opservacijskih studija i randomiziranih ispitivanja. Studije temeljene na populaciji pokazuju značajnu perioperativnu prednost REVAR-a u odnosu na otvoreni popravak (140), ali često ne uzimaju u obzir čimbenike vezane uz hemodinamiku, duljinu vrata aneurizme i anatomsku prikladnost za REVAR. Kada se u obzir uzme i hemodinamička stabilnost pacijenata, rezultati otvorene i endovaskularne rekonstrukcije su ekvivalentni.(141)

## 10. ZAKLJUČAK

Ruptura AAA smatra se jednim od najhitnijih stanja u medicini uopće. Kliničkom slikom dominira tipičan trijas simptoma koji uključuje naglo nastalu, žestoku bol, hipotenziju te prisutnost pulsirajuće abdominalne mase, uz čest razvoj hemoragijskog šoka koji je najčešće praćen hipotenzijom, tahikardijom, tahipnejom, hladnom, blijedom i orošenom kožom, oligurijom i poremećajem svijesti, a u kasnoj fazi i mogućim aritmijama i srčanim zatajenjem. Rizik od rupture abdominalne aneurizme raste eksponencijalno s rastom promjera aneurizme, stoga bi AAA trebalo dijagnosticirati u asimptomatskom razdoblju, kada je rizik ovakve potencijalno smrtonosne posljedice ipak značajno niži. Kao metoda probira za otkrivanje AAA najefikasnijim se pokazao ultrazvučni pregled jer se njime pouzdano može vizualizirati aorta. UZV u usporedbi s rekonstruiranom trodimenzionalnom CT snimkom aorte pokazuje brojne prednosti koje uključuju neinvazivnost, veću dostupnost i ne zahtijeva korištenje nefrotoksičnog kontrastnog sredstva. Dokazano je da provedba programa probira može smanjiti incidenciju rupture, a posebno ako se primjeni na visokorizičnoj skupini pacijenata. Rupturirana AAA kirurška je hitnoća koja zahtijeva hitnu rekonstrukciju aorte koja se može izvesti endovaskularnim ili otvorenim pristupom. Endovaskularni je pristup rezerviran za hemodinamski stabilne pacijente kod kojih postoji vremenska mogućnost učiniti CTA trbuha i zdjelice kako bi bilo moguće odrediti anatomsku pogodnost za REVAR, dok se otvorena rekonstrukcija rupturirane AAA i dalje koristi za pacijente koji ne ispunjavaju anatomske zahtjeve potrebne za endovaskularni pristup i nestabilne pacijente. Zaključno, uzevši u obzir potrebu za hitnim zbrinjavanjem, zbog lakoće pristupa, kirurško operacijsko zbrinjavanje rAAA još uvijek predstavlja dominantan način liječenja.

## 11. LITERATURA

1. Antoniou GA, Antoniou AI, Antoniou SA, Lazarides MK. A historical perspective of medical terminology of aortic aneurysm. *J Vasc Surg.* 2011 Nov;54(5):1527–8.
2. Abernathy CM. The Management of Ruptured Abdominal Aortic Aneurysms in Rural Colorado. *JAMA.* 1986 Aug 1;256(5):597.
3. Cohen JR, Graver LM. The ruptured abdominal aortic aneurysm of Albert Einstein . *Surg Gynecol Obstet.* 1990 May;170(5):455-8.
4. Krmpotić-Nemanić J., Marušić A. Anatomija čovjeka. Zagreb: Medicinska naklada; 2002.
5. Loukas M, Bilinsky E, Bilinsky S, Blaak C, Tubbs RS, Anderson RH. The anatomy of the aortic root. *Clinical Anatomy.* 2014 Jul 2;27(5):748–56.
6. Dagenais F. Anatomy of the Thoracic Aorta and of Its Branches. *Thorac Surg Clin.* 2011 May;21(2):219–27.
7. Feller I, Woodburne RT. Surgical Anatomy of the Abdominal Aorta. *Ann Surg.* 1961 Dec;154(6):239–52.
8. O’Gara PT. Aortic Aneurysm. *Circulation.* 2003 Feb 18;107(6).
9. Aumuller G., Aust G., Conrad A., Engele J. Anatomija. Poglavlje Vaskularizacija i inervacija trbušne šupljine. Vol. 3. Zagreb: Medicinska naklada; 2018.
10. Jalšovec D. Anatomia humana. Poglavlje Krvne žile trbušne šupljine. Zagreb: Naklada Slap; 2018.
11. Santos PV dos, Barbosa ABM, Targino VA, Silva N de A, Silva YC de M, Barbosa F, et al. Anatomical variations of the celiac trunk: A systematic review. *ABCD Arquivos Brasileiros de Cirurgia Digestiva (São Paulo).* 2018 Dec 6;31(4).
12. Negoj I, Beuran M, Hostiuc S, Negoj RI, Inoue Y. Surgical Anatomy of the Superior Mesenteric Vessels Related to Colon and Pancreatic Surgery: A Systematic Review and Meta-Analysis. *Sci Rep.* 2018 Mar 8;8(1):4184.
13. Murono K, Kawai K, Kazama S, Ishihara S, Yamaguchi H, Sunami E, et al. Anatomy of the Inferior Mesenteric Artery Evaluated Using 3-Dimensional CT Angiography. *Dis Colon Rectum.* 2015 Feb;58(2):214–9.



14. <https://eref.thieme.de/cockpits/clAna0001/0/coAna00031/4-6243>.
15. Kau T, Sinzig M, Gasser J, Lesnik G, Rabitsch E, Celedin S, et al. Aortic Development and Anomalies. *Semin Intervent Radiol*. 2007 Jun;24(2):141–52.
16. Khalid N, Bordoni B. *Embryology, Great Vessel*. 2024.
17. di Gioia CRT, Ascione A, Carletti R, Giordano C. Thoracic Aorta: Anatomy and Pathology. *Diagnosics*. 2023 Jun 25;13(13):2166.
18. Schleich JM. Development of the human heart: days 15-21. *Heart*. 2002 May 1;87(5):487–487.
19. Elaine N. Marieb, Katja Hoehn. *Human Anatomy & Physiology*. 11th ed. Pearson; 2020.
20. Witter K, Tonar Z, Schöpfer H. How many Layers has the Adventitia? – Structure of the Arterial Tunica Externa Revisited. *Anat Histol Embryol*. 2017 Apr 10;46(2):110–20.
21. Milutinović A, Šuput D, Zorc-Pleskovič R. Pathogenesis of atherosclerosis in the tunica intima, media, and adventitia of coronary arteries: An updated review. *Bosn J Basic Med Sci*. 2020 Feb 5;20(1):21-30.
22. Rodriguez AJ, Scott D, Ebeling PR. Exploring the Links Between Common Diseases of Ageing—Osteoporosis, Sarcopenia and Vascular Calcification. *Clin Rev Bone Miner Metab*. 2019 Mar 23;17(1):1–23.
23. Shinaoka A, Momota R, Shiratsuchi E, Kosaka M, Kumagishi K, Nakahara R, et al. Architecture of the Subendothelial Elastic Fibers of Small Blood Vessels and Variations in Vascular Type and Size. *Microscopy and Microanalysis*. 2013 Apr 4;19(2):406–14.
24. Corsini A, Cercenelli L, Zecchi M, Marcelli E, Corazza I. Basic Hemodynamic Parameters. *Advances in Cardiovascular Technology*. 2022;463–74.
25. Stecyk JAW. Cardiovascular Responses to Limiting Oxygen Levels. *Fish Physiology*. 2017;36(PartB):299–371.
26. Antoniou GA, Antoniou AI, Antoniou SA, Lazarides MK. A historical perspective of medical terminology of aortic aneurysm. *J Vasc Surg*. 2011 Nov;54(5):1527–8.
27. Sutlić Ž, Mijatović D, Augustin G, Dobrić I. *Kirurgija*. Zagreb: Školska knjiga; 2022.

28. Karthaus EG, Tong TML, Vahl A. Saccular Abdominal Aortic Aneurysms: Patient Characteristics, Clinical Presentation, Treatment, and Outcomes in the Netherlands. *J Vasc Surg.* 2020 Feb;71(2):714.
29. Ladich E, Butany J, Virmani R. Aneurysms of the Aorta: Ascending, Thoracic and Abdominal and Their Management. *Cardiovascular Pathology: Fourth Edition.* 2016 Jan 1;169–211.
30. Mehrabi Nasab E, Athari SS. The prevalence of thoracic aorta aneurysm as an important cardiovascular disease in the general population. *J Cardiothorac Surg.* 2022 Dec 23;17(1):51.
31. Lobenwein D, Huber R, Kerbler L, Gratl A, Wipper S, Gollmann-Tepeköylü C, et al. Neuronal Pre- and Postconditioning via Toll-like Receptor 3 Agonist or Extracorporeal Shock Wave Therapy as New Treatment Strategies for Spinal Cord Ischemia: An In Vitro Study. *J Clin Med.* 2022 Apr 11;11:2115.
32. Lobenwein D, Huber R, Kerbler L, Gratl A, Wipper S, Gollmann-Tepeköylü C, et al. Neuronal Pre- and Postconditioning via Toll-like Receptor 3 Agonist or Extracorporeal Shock Wave Therapy as New Treatment Strategies for Spinal Cord Ischemia: An In Vitro Study. *J Clin Med.* 2022 Apr 11;11(8):2115.
33. Albrecht T, Jäger HR, Blomley MJK, Lopez A, Hossain J, Standfield N. Pre-operative classification of abdominal aortic aneurysms with spiral CT: the axial source images revisited. *Clin Radiol.* 1997 Sep;52(9):659–65.
34. Wanhainen A, Themudo R, Ahlström H, Lind L, Johansson L. Thoracic and abdominal aortic dimension in 70-year-old men and women – A population-based whole-body magnetic resonance imaging (MRI) study. *J Vasc Surg.* 2008 Mar;47(3):504–12.
35. Wanhainen A. How to Define an Abdominal Aortic Aneurysm — Influence on Epidemiology and Clinical Practice. *Scandinavian Journal of Surgery.* 2008 Jun 1;97(2):105–9.
36. Šoša T, Sutlić Ž, Stanec Z, Tonković I. *Kirurgija.* Zagreb: Naklada Ljevak; 2007.
37. Chen H, Su T, Wang Q, Zheng Z, Li H, Li J. Comparison of thrombosis risk in an abdominal aortic dissection aneurysm with a double false lumen using computational fluid dynamic simulation method. *Technology and Health Care.* 2023 May 12;31(3):1003–15.
38. Vorp DA. Biomechanics of abdominal aortic aneurysm. *J Biomech.* 2007;40(9):1887–902.

39. Lederle FA. Rupture Rate of Large Abdominal Aortic Aneurysms in Patients Refusing or Unfit for Elective Repair. *JAMA*. 2002 Jun 12;287(22):2968.
40. Rakita D, Newatia A, Hines JJ, Siegel DN, Friedman B. Spectrum of CT Findings in Rupture and Impending Rupture of Abdominal Aortic Aneurysms. *RadioGraphics*. 2007 Mar;27(2):497–507.
41. Schwartz SA, Taljanovic MS, Smyth S, O'Brien MJ, Rogers LF. CT Findings of Rupture, Impending Rupture, and Contained Rupture of Abdominal Aortic Aneurysms. *American Journal of Roentgenology* [Internet]. 2007;188(1):W57–62. Available from: <https://doi.org/10.2214/AJR.05.1554>
42. Adili F, Balzer JO, Ritter RG, Schmandra TC, Tenholt M, Vogl TJ, et al. Ruptured abdominal aortic aneurysm with aorto-caval fistula. *J Vasc Surg*. 2004 Sep;40(3):582.
43. Malik MU, Ucbilek E, Sherwal AS. Critical gastrointestinal bleed due to secondary aortoenteric fistula. *J Community Hosp Intern Med Perspect*. 2015 Jan 11;5(6):29677.
44. Khalaf C, Houliind KC. Case report: Primary aortosigmoid fistula – A rare cause of lower gastrointestinal bleeding. *Int J Surg Case Rep*. 2017;40:20–2.
45. Jonker FHW, Schlösser FJ V., Moll FL, Muhs BE. Dissection of the Abdominal Aorta. Current Evidence and Implications for Treatment Strategies: A Review and Meta-Analysis of 92 Patients. *Journal of Endovascular Therapy*. 2009 Feb;16(1):71–80.
46. Zeng T, Shi L, Ji Q, Shi Y, Huang Y, Liu Y, et al. Cytokines in aortic dissection. *Clinica Chimica Acta*. 2018 Nov;486:177–82.
47. Tsamis A, Krawiec JT, Vorp DA. Elastin and collagen fibre microstructure of the human aorta in ageing and disease: a review. *J R Soc Interface*. 2013 Jun 6;10(83):20121004.
48. Tsamis A, Krawiec JT, Vorp DA. Elastin and collagen fibre microstructure of the human aorta in ageing and disease: a review. *J R Soc Interface*. 2013 Jun 6;10(83):20121004.
49. Piechota-Polanczyk A, Jozkowicz A, Nowak W, Eilenberg W, Neumayer C, Malinski T, et al. The Abdominal Aortic Aneurysm and Intraluminal Thrombus: Current Concepts of Development and Treatment. *Front Cardiovasc Med*. 2015 May 26;2.
50. Cervantes J, Martinez R, Perez-Garcia D. Acute thrombosis of abdominal aortic aneurysm. An uncommon entity. *J Cardiovasc Surg (Torino)*. 1985;26(6):598–601.

51. Boyd AJ. Intraluminal thrombus: Innocent bystander or factor in abdominal aortic aneurysm pathogenesis? *JVS Vasc Sci.* 2021;2:159–69.
52. Lim CS, Kiriakidis S, Sandison A, Paleolog EM, Davies AH. Hypoxia-inducible factor pathway and diseases of the vascular wall. *J Vasc Surg.* 2013 Jul;58(1):219–30.
53. Wang DHJ, Makaroun MS, Webster MW, Vorp DA. Effect of intraluminal thrombus on wall stress in patient-specific models of abdominal aortic aneurysm. *J Vasc Surg.* 2002 Sep;36(3):598–604.
54. Bluestein D, Dumont K, De Beule M, Ricotta J, Impellizzeri P, Verhegghe B, et al. Intraluminal thrombus and risk of rupture in patient specific abdominal aortic aneurysm – FSI modelling. *Comput Methods Biomech Biomed Engin.* 2009 Feb;12(1):73–81.
55. Ma X, Xia S, Liu G, Song C. The Detrimental Role of Intraluminal Thrombus Outweighs Protective Advantage in Abdominal Aortic Aneurysm Pathogenesis: The Implications for the Anti-Platelet Therapy. *Biomolecules.* 2022 Jul 5;12(7):942.
56. Throop A, Bukac M, Zakerzadeh R. Prediction of wall stress and oxygen flow in patient-specific abdominal aortic aneurysms: the role of intraluminal thrombus. *Biomech Model Mechanobiol.* 2022 Dec 30;21(6):1761–79.
57. Sharma C, Singh TP, Thanigaimani S, Nastasi D, Golledge J. A Systematic Review and Meta-Analysis of the Incidence and Risk Factors for Major Adverse Cardiovascular Events in Patients with Unrepaired Abdominal Aortic Aneurysms. *Biomedicines.* 2023 Apr 14;11(4):1178.
58. Sampson UKA, Norman PE, Fowkes FGR, Aboyans V, Song Y, Harrell Jr. FE, et al. Estimation of Global and Regional Incidence and Prevalence of Abdominal Aortic Aneurysms 1990 to 2010. *Glob Heart.* 2014 Mar 1;9(1):159.
59. Svensjö S, Björck M, Wanhainen A. Current prevalence of abdominal aortic aneurysm in 70-year-old women. *British Journal of Surgery.* 2013 Jan 8;100(3):367–72.
60. Grøndal N, Sjøgaard R, Lindholt JS. Baseline prevalence of abdominal aortic aneurysm, peripheral arterial disease and hypertension in men aged 65–74 years from a population screening study (VIVA trial). *British Journal of Surgery.* 2015 Jun 10;102(8):902–6.

61. Grootenboer N, Bosch JL, Hendriks JM, van Sambeek MRHM. Epidemiology, Aetiology, Risk of Rupture and Treatment of Abdominal Aortic Aneurysms: Does Sex Matter? *European Journal of Vascular and Endovascular Surgery*. 2009 Sep;38(3):278–84.
62. Bengtsson H, Bergqvist D. Ruptured abdominal aortic aneurysm: A population-based study. *J Vasc Surg*. 1993 Jul;18(1):74–80.
63. Norman PE. Population based randomised controlled trial on impact of screening on mortality from abdominal aortic aneurysm. *BMJ*. 2004 Nov 27;329(7477):1259–0.
64. Liu Y, Yang Y, Zhao J, Chen X, Wang J, Ma Y, et al. Systematic review and meta-analysis of sex differences in outcomes after endovascular aneurysm repair for infrarenal abdominal aortic aneurysm. *J Vasc Surg*. 2020 Jan;71(1):283-296.e4.
65. Khashram M, Pitama S, Williman JA, Jones GT, Roake JA. Survival Disparity Following Abdominal Aortic Aneurysm Repair Highlights Inequality in Ethnic and Socio-economic Status. *European Journal of Vascular and Endovascular Surgery*. 2017 Dec;54(6):689–96.
66. Deery SE, O'Donnell TFX, Shean KE, Darling JD, Soden PA, Hughes K, et al. Racial disparities in outcomes after intact abdominal aortic aneurysm repair. *J Vasc Surg*. 2018 Apr;67(4):1059–67.
67. Tilson MD. Differences in Results for Aneurysm vs Occlusive Disease After Bifurcation Grafts. *Archives of Surgery*. 1980 Oct 1;115(10):1173.
68. De Rango P, Farchioni L, Fiorucci B, Lenti M. Diabetes and Abdominal Aortic Aneurysms. *European Journal of Vascular and Endovascular Surgery*. 2014 Mar;47(3):243–61.
69. Lehnert B, Wadouh F. High Coincidence of Inguinal Hernias and Abdominal Aortic Aneurysms. *Ann Vasc Surg*. 1992 Mar;6(2):134–7.
70. Tilson MD. Malignant Neoplasia in Patients With Abdominal Aortic Aneurysms. *Archives of Surgery*. 1984 Jul 1;119(7):792.
71. Nordon IM, Hinchliffe RJ, Loftus IM, Thompson MM. Pathophysiology and epidemiology of abdominal aortic aneurysms. *Nat Rev Cardiol*. 2011 Feb 16;8(2):92–102.
72. Lederle FA. The Aneurysm Detection and Management Study Screening Program. *Arch Intern Med*. 2000 May 22;160(10):1425.

73. Kent KC, Zwolak RM, Egorova NN, Riles TS, Manganaro A, Moskowitz AJ, et al. Analysis of risk factors for abdominal aortic aneurysm in a cohort of more than 3 million individuals. *J Vasc Surg.* 2010 Sep;52(3):539–48.
74. Wilmink TBM, Quick CRG, Day NE. The association between cigarette smoking and abdominal aortic aneurysms. *J Vasc Surg.* 1999 Dec;30(6):1099–105.
75. Brown LC, Powell JT. Risk Factors for Aneurysm Rupture in Patients Kept Under Ultrasound Surveillance. *Ann Surg.* 1999 Sep;230(3):289.
76. Iribarren C, Darbinian JA, Go AS, Fireman BH, Lee CD, Grey DP. Traditional and Novel Risk Factors for Clinically Diagnosed Abdominal Aortic Aneurysm: The Kaiser Multiphasic Health Checkup Cohort Study. *Ann Epidemiol.* 2007 Sep;17(9):669–78.
77. Pleumeekers HJCM, Hoes AW, van der Does E, van Urk H, Hofman A, de Jong PTVM, et al. Aneurysms of the Abdominal Aorta in Older Adults. *Am J Epidemiol.* 1995 Dec 15;142(12):1291–9.
78. Ning X, Ding N, Ballew SH, Hicks CW, Coresh J, Selvin E, et al. Diabetes, its duration, and the long-term risk of abdominal aortic aneurysm: The Atherosclerosis Risk in Communities (ARIC) Study. *Atherosclerosis.* 2020 Nov;313:137–43.
79. Chaikof EL, Dalman RL, Eskandari MK, Jackson BM, Lee WA, Mansour MA, et al. The Society for Vascular Surgery practice guidelines on the care of patients with an abdominal aortic aneurysm. *J Vasc Surg.* 2018 Jan;67(1):2-77.e2.
80. Wiegrefe C, Christ B, Huang R, Scaal M. Remodeling of aortic smooth muscle during avian embryonic development. *Developmental Dynamics.* 2009 Mar 22;238(3):624–31.
81. Ruddy JM, Jones JA, Ikonomidis JS. Pathophysiology of Thoracic Aortic Aneurysm (TAA): Is It Not One Uniform Aorta? Role of Embryologic Origin. *Prog Cardiovasc Dis.* 2013 Jul;56(1):68–73.
82. Kuivaniemi H, Ryer EJ, Elmore JR, Tromp G. Understanding the pathogenesis of abdominal aortic aneurysms. *Expert Rev Cardiovasc Ther.* 2015 Sep 2;13(9):975–87.
83. Ruddy JM, Jones JA, Spinale FG, Ikonomidis JS. Regional heterogeneity within the aorta: Relevance to aneurysm disease. *J Thorac Cardiovasc Surg.* 2008 Nov;136(5):1123–30.

84. Dua MM, Dalman RL. Hemodynamic Influences on abdominal aortic aneurysm disease: Application of biomechanics to aneurysm pathophysiology. *Vascul Pharmacol*. 2010 Jul;53(1–2):11–21.
85. Folsom AR, Yao L, Alonso A, Lutsey PL, Missov E, Lederle FA, et al. Circulating Biomarkers and Abdominal Aortic Aneurysm Incidence. *Circulation*. 2015 Aug 18;132(7):578–85.
86. Golledge J. Abdominal aortic aneurysm: update on pathogenesis and medical treatments. *Nat Rev Cardiol*. 2019 Apr 15;16(4):225–42.
87. Annabi B, Shédid D, Ghosn P, Kenigsberg RL, Desrosiers RR, Bojanowski MW, et al. Differential regulation of matrix metalloproteinase activities in abdominal aortic aneurysms. *J Vasc Surg*. 2002 Mar;35(3):539–46.
88. Longo GM, Xiong W, Greiner TC, Zhao Y, Fiotti N, Baxter BT. Matrix metalloproteinases 2 and 9 work in concert to produce aortic aneurysms. *Journal of Clinical Investigation*. 2002 Sep 1;110(5):625–32.
89. Wahlgren CM, Larsson E, Magnusson PKE, Hultgren R, Swedenborg J. Genetic and environmental contributions to abdominal aortic aneurysm development in a twin population. *J Vasc Surg*. 2010 Jan;51(1):3–7.
90. Helgadóttir A, Thorleifsson G, Magnusson KP, Grétarsdóttir S, Steinthorsdóttir V, Manolescu A, et al. The same sequence variant on 9p21 associates with myocardial infarction, abdominal aortic aneurysm and intracranial aneurysm. *Nat Genet*. 2008 Feb 6;40(2):217–24.
91. Grétarsdóttir S, Baas AF, Thorleifsson G, Holm H, den Heijer M, de Vries JPPM, et al. Genome-wide association study identifies a sequence variant within the DAB2IP gene conferring susceptibility to abdominal aortic aneurysm. *Nat Genet*. 2010 Aug 11;42(8):692–7.
92. Bown MJ, Jones GT, Harrison SC, Wright BJ, Bumpstead S, Baas AF, et al. Abdominal Aortic Aneurysm Is Associated with a Variant in Low-Density Lipoprotein Receptor-Related Protein 1. *The American Journal of Human Genetics*. 2011 Nov;89(5):619–27.
93. Bradley DT, Hughes AE, Badger SA, Jones GT, Harrison SC, Wright BJ, et al. A Variant in *LDLR* Is Associated With Abdominal Aortic Aneurysm. *Circ Cardiovasc Genet*. 2013 Oct;6(5):498–504.

94. Fleming C, Whitlock EP, Beil TL, Lederle FA. Screening for Abdominal Aortic Aneurysm: A Best-Evidence Systematic Review for the U.S. Preventive Services Task Force. *Ann Intern Med.* 2005 Feb 1;142(3):203.
95. Piotrkowska R, Sanecka N, Mędrzycka-Dąbrowska W, Jarzynkowski P. Beliefs about Pain Control in Patients after Abdominal Aortic Aneurysm Surgery—A Preliminary Study. *Int J Environ Res Public Health.* 2022 Mar 20;19(6):3708.
96. Taylor SG, van Rij AM, Woodfield JC. Duodenal obstruction associated with an abdominal aortic aneurysm. *Journal of Vascular Surgery Cases, Innovations and Techniques.* 2016 Sep;2(3):134–6.
97. Šumskienė J, Šveikauskaitė E, Kondrackienė J, Kupčinskas L. Aorto-duodenal fistula: a rare but serious complication of gastrointestinal hemorrhage. A case report. *Acta Med Litu.* 2016 Nov 26;23(3):165–8.
98. Yamashita T, Morozumi M, Higashi M, Momose S, Tamaru J ichi. An infected thoracoabdominal aortic aneurysm mimicking the symptoms of urinary tract infection: A case report. *Urol Case Rep.* 2018 Jan;16:77–8.
99. Marcel A, Jovan J, Myrick K. Abdominal aortic aneurysm presenting to the orthopedic clinic as posterior hip and low back pain. *Clin Case Rep.* 2023 Jun 19;11(6).
100. Alptekin C, Gonullu H, Erdogan A, Parlak I. Aorto-caval fistula resulting from an abdominal aortic aneurysm: A case report from the Emergency Department of Izmir Bozyaka Training and Research Hospital, Turkey. *J Pak Med Assoc.* 2018 Aug;68(8):1254–6.
101. Sebt S, Kim C, Hoonpongsimanont W, Leroux E. Acute Thromboembolism from Trauma in a Patient with Abdominal Aortic Aneurysm. *Clin Pract Cases Emerg Med.* 2021 Jul 21;5(3):357–9.
102. Goh ZNL, Seak JCY, Seak CK, Wu CT, Seak CJ. Deep vein thrombosis secondary to abdominal aortic aneurysm. *Medicine.* 2019 Aug;98(31):e16645.
103. Fielding JW, Black J, Ashton F, Slaney G, Campbell DJ. Diagnosis and management of 528 abdominal aortic aneurysms. *BMJ.* 1981 Aug 1;283(6287):355–9.
104. Smidfelt K, Nordanstig J, Davidsson A, Törngren K, Langenskiöld M. Misdiagnosis of ruptured abdominal aortic aneurysms is common and is associated with increased mortality. *J Vasc Surg.* 2021 Feb;73(2):476-483.e3.



105. Sullivan CA, Rohrer MJ, Cutler BS. Clinical management of the symptomatic but unruptured abdominal aortic aneurysm. *J Vasc Surg.* 1990 Jun;11(6):799–803.
106. Roberts K, Revell M, Youssef H, Bradbury AW, Adam DJ. Hypotensive Resuscitation in Patients with Ruptured Abdominal Aortic Aneurysm. *European Journal of Vascular and Endovascular Surgery.* 2006 Apr;31(4):339–44.
107. Antunes BFF, Tachibana A, Mendes C de A, Lembrança L, Silva MJ, Teivelis MP, et al. Signs of impending rupture in abdominal aortic and iliac artery aneurysms by computed tomography: Outcomes in 41 patients. *Clinics.* 2021;76:e2455.
108. Su C yu. Ruptured abdominal aortic aneurysm presented as Cullen's sign and Grey-Turner sign. *The Anatolian Journal of Cardiology.* 2019;
109. 2014 ESC Guidelines on the diagnosis and treatment of aortic diseases. *Eur Heart J.* 2014 Nov 1;35(41):2873–926.
110. Loughran CF. A review of the plain abdominal radiograph in acute rupture of abdominal aortic aneurysms. *Clin Radiol.* 1986 Jan;37(4):383–7.
111. Kuhn M, Bonnin RLL, Davey MJ, Rowland JL, Langlois SLP. Emergency Department Ultrasound Scanning for Abdominal Aortic Aneurysm: Accessible, Accurate, and Advantageous. *Ann Emerg Med.* 2000 Sep;36(3):219–23.
112. Zhu C, Leach JR, Wang Y, Gasper W, Saloner D, Hope MD. Intraluminal Thrombus Predicts Rapid Growth of Abdominal Aortic Aneurysms. *Radiology.* 2020 Mar;294(3):707–13.
113. Shuman WP, Hastrup W, Kohler TR, Nyberg DA, Wang KY, Vincent LM, et al. Suspected leaking abdominal aortic aneurysm: use of sonography in the emergency room. *Radiology.* 1988 Jul;168(1):117–9.
114. Knaut AL, Kendall JL, Patten R, Ray C. Ultrasonographic measurement of aortic diameter by emergency physicians approximates results obtained by computed tomography. *J Emerg Med.* 2005 Feb;28(2):119–26.
115. Rubano E, Mehta N, Caputo W, Paladino L, Sinert R. Systematic Review: Emergency Department Bedside Ultrasonography for Diagnosing Suspected Abdominal Aortic Aneurysm. *Academic Emergency Medicine.* 2013 Feb 13;20(2):128–38.

116. Weinbaum FI, Dubner S, Turner JW, Pardes JG. The accuracy of computed tomography in the diagnosis of retroperitoneal blood in the presence of abdominal aortic aneurysm. *J Vasc Surg.* 1987 Jul;6(1):11–6.
117. Biancari F, Paone R, Venermo M, D'Andrea V, Perälä J. Diagnostic Accuracy of Computed Tomography in Patients with Suspected Abdominal Aortic Aneurysm Rupture. *European Journal of Vascular and Endovascular Surgery.* 2013 Mar;45(3):227–30.
118. Lloyd GM, Bown MJ, Norwood MGA, Deb R, Fishwick G, Bell PRF, et al. Feasibility of preoperative computer tomography in patients with ruptured abdominal aortic aneurysm: a time-to-death study in patients without operation. *J Vasc Surg.* 2004 Apr;39(4):788–91.
119. Davis FM, Sutzko DC, Smith ME, Gallagher K, Henke PK, Osborne N. Variation in Hospital Door-to-Intervention Time for Ruptured AAAs and Its Association with Outcomes. *Ann Vasc Surg.* 2020 Jan;62:83–91.
120. Lindholt JS, Vammen S, Juul S, Henneberg EW, Fasting H. The Validity of Ultrasonographic Scanning as Screening Method for Abdominal Aortic Aneurysm. *European Journal of Vascular and Endovascular Surgery.* 1999 Jun;17(6):472–5.
121. Sprouse LR, Meier GH, Parent FN, DeMasi RJ, Glickman MH, Barber GA. Is Ultrasound More Accurate than Axial Computed Tomography for Determination of Maximal Abdominal Aortic Aneurysm Diameter? *European Journal of Vascular and Endovascular Surgery.* 2004 Jul;28(1):28–35.
122. Henriksson M, Lundgren F, Carlsson P. Informing the efficient use of health care and health care research resources - the case of screening for abdominal aortic aneurysm in Sweden. *Health Econ.* 2006 Dec 19;15(12):1311–22.
123. Roberts K, Revell M, Youssef H, Bradbury AW, Adam DJ. Hypotensive Resuscitation in Patients with Ruptured Abdominal Aortic Aneurysm. *European Journal of Vascular and Endovascular Surgery.* 2006 Apr;31(4):339–44.
124. Martini WZ. Coagulopathy by Hypothermia and Acidosis: Mechanisms of Thrombin Generation and Fibrinogen Availability. *Journal of Trauma: Injury, Infection & Critical Care.* 2009 Jul;67(1):202–9.

125. Dick F, Erdoes G, Opfermann P, Eberle B, Schmidli J, von Allmen RS. Delayed volume resuscitation during initial management of ruptured abdominal aortic aneurysm. *J Vasc Surg.* 2013 Apr;57(4):943–50.
126. Livesay JJ, Talledo OG. Endovascular aneurysm repair is not the treatment of choice in most patients with ruptured abdominal aortic aneurysm. *Tex Heart Inst J.* 2013;40(5):556–9.
127. Hu DK, Pisimisis GT, Sheth RA. Repair of abdominal aortic aneurysms: preoperative imaging and evaluation. *Cardiovasc Diagn Ther.* 2018 Apr;8(S1):S157–67.
128. Schanzer A, Greenberg RK, Hevelone N, Robinson WP, Eslami MH, Goldberg RJ, et al. Predictors of abdominal aortic aneurysm sac enlargement after endovascular repair. *Circulation.* 2011 Jun 21;123(24):2848–55.
129. Chen SL, Kabutey NK, Whealon MD, Kuo IJ, Fujitani RM. Comparison of percutaneous versus open femoral cutdown access for endovascular repair of ruptured abdominal aortic aneurysms. *J Vasc Surg.* 2017 Nov;66(5):1364–70.
130. England A, Mc Williams R. Endovascular aortic aneurysm repair (EVAR). *Ulster Med J.* 2013 Jan;82(1):3–10.
131. Johnston KW. Ruptured abdominal aortic aneurysm: Six-year follow-up results of a multicenter prospective study. *J Vasc Surg.* 1994 May;19(5):888–900.
132. Becquemin JP, Majewski M, Fermani N, Marzelle J, Desgrandes P, Allaire E, et al. Colon ischemia following abdominal aortic aneurysm repair in the era of endovascular abdominal aortic repair. *J Vasc Surg.* 2008 Feb;47(2):258–63.
133. Loftus IM, Thompson MM. The abdominal compartment syndrome following aortic surgery. *European Journal of Vascular and Endovascular Surgery.* 2003 Feb;25(2):97–109.
134. Daye D, Walker TG. Complications of endovascular aneurysm repair of the thoracic and abdominal aorta: evaluation and management. *Cardiovasc Diagn Ther.* 2018 Apr;8(S1):S138–56.
135. White S, Stavropoulos S. Management of Endoleaks following Endovascular Aneurysm Repair. *Semin Intervent Radiol.* 2009 Mar 16;26(01):033–8.

136. Chaikof EL, Dalman RL, Eskandari MK, Jackson BM, Lee WA, Mansour MA, et al. The Society for Vascular Surgery practice guidelines on the care of patients with an abdominal aortic aneurysm. *J Vasc Surg.* 2018 Jan;67(1):2-77.e2.
137. Sicard GA, Reilly JM, Rubin BG, Thompson RW, Allen BT, Flye MW, et al. Transabdominal versus retroperitoneal incision for abdominal aortic surgery: Report of a prospective randomized trial. *J Vasc Surg.* 1995 Feb;21(2):174–83.
138. Deery SE, Zettervall SL, O'Donnell TFX, Goodney PP, Weaver FA, Teixeira PG, et al. Transabdominal open abdominal aortic aneurysm repair is associated with higher rates of late reintervention and readmission compared with the retroperitoneal approach. *J Vasc Surg.* 2020 Jan;71(1):39-45.e1.
139. Sakalihan N, Limet R, Defawe O. Abdominal aortic aneurysm. *The Lancet.* 2005 Apr;365(9470):1577–89.
140. Edwards ST, Schermerhorn ML, O'Malley AJ, Bensley RP, Hurks R, Cotterill P, et al. Comparative effectiveness of endovascular versus open repair of ruptured abdominal aortic aneurysm in the Medicare population. *J Vasc Surg.* 2014 Mar;59(3):575-582.e6.
141. Hill AB, Palerme LP, Brandys T, Lewis R, Steinmetz OK. Health-related quality of life in survivors of open ruptured abdominal aortic aneurysm repair: A matched, controlled cohort study. *J Vasc Surg.* 2007 Aug;46(2):223–9.

## 12. ZAHVALA

Najveće hvala mom mentoru dr.sc. Anti Ivkošiću, dr.med. na prepoznatom interesu i pruženom povjerenju te strpljenju, trudu i vremenu koje je izdvojio za mentoriranje ovog diplomskog rada. Hvala mu na svakom dobronamjernom savjetu, kako stručnom, tako i životnom.

Također bih se htio zahvaliti dr. Ani Lamzi na ukazanoj prilici, poticanju moje strasti prema kirurgiji, kao i na njevoj motivaciji da mi prenese svoje znanje.

Sve bi ovo bilo nezamislivo bez mojih najbližih, stoga im beskrajno hvala na svojoj ljubavi i podršci koju su mi u životu pružili. Hvala mojoj majci što mi je uopće omogućila da dođem do kraja studija i napišem ovaj diplomski rad. Hvala joj što me odgojila na ovaj način i usadila mi ispravne sustave vrijednosti. Hvala joj što čitav život imam osjećaj da mi čuva leđa i da zbog toga mogu postići što god poželim. Hvala mojoj teti na pomoći oko pisanja ovog rada, ali i na svakom zagrljaju i zajedno otpjevanoj pjesmi. Hvala mojoj djevojci na svojoj ljubavi, pažnji, potpori i razumijevanju te motivaciji da budem što bolji u onome što radim. Hvala joj također na detaljnom lektoriranju ovog rada i podršci do samog kraja fakulteta. Hvala, naravno i svim ostalim članovima moje obitelji jer odnos sa svakim od njih me čini sretnim i bogatim čovjekom. Hvala i mojim prijateljima na svim veselim neprospavanim noćima i prekrasno provedenim trenucima, a pogotovo mom najboljem prijatelju s fakulteta s kojim sam od prvog do zadnjeg dana studija dijelio sve uspone i padove i uz čije se prijateljstvo sve činilo barem malo lakšim.

HVALA VAM!

### 13. ŽIVOTOPIS

Dominik Vicković rođen je 31.05.1999. godine u Zagrebu gdje završava svoje osnovnoškolsko te srednjoškolsko obrazovanje. Pohađao je osnovnu školu Vladimira Nazora i II. Gimnaziju, a zatim upisao Medicinski fakultet u Zagrebu 2018. godine. Već na početku fakultetskog obrazovanja pokazaje interes za dodatne aktivnosti te vrlo brzo postaje član vodstva, a 2023. godine i predsjednik Studetske sekcije za kirurgiju. Sa Sekcijom sudjeluje na brojnim međunarodnim kongresima kao pasivni, ali i kao aktivni sudionik te tako dobiva priliku predstaviti brojne kongresne sažetke iz područja kirurgije. Osim sudjelovanja na kongresima, sa Sekcijom provodi brojne edukacije za studente svih medicinskih fakulteta u Republici Hrvatskoj. Kroz studij radi kao demonstrator na Katedri za anatomiju (2019./2020.-2023/2024.) ,gdje je i znanstveno aktivan i objavljuje rad u indeksiranom časopisu, te kao voditelj demonstratora na Katedri za kirurgiju (2023./2024.). Također, dobiva priliku raditi kao mladi istraživač u Laboratoriju za neuromorfometriju na Hrvatskom institutu za istraživanje mozga (2021./2022.). Dobitnik je Dekanove nagrade za najboljeg studenta generacije u akademskoj godini 2021./2022. i Rektorove nagrade za društveno koristan rad u akademskoj i široj zajednici s projektom „Kirurgija za sve – promicanje znanja i vještina“ kojeg provodi sa Studentskom sekcijom za kirurgiju. Aktivno se služi engleskim, njemačkim i talijanskim jezikom.