

Hitna stanja u neurologiji

Milošević, Nataša

Master's thesis / Diplomski rad

2016

Degree Grantor / Ustanova koja je dodijelila akademski / stručni stupanj: **University of Zagreb, School of Medicine / Sveučilište u Zagrebu, Medicinski fakultet**

Permanent link / Trajna poveznica: <https://um.nsk.hr/um:nbn:hr:105:588547>

Rights / Prava: [In copyright](#)/[Zaštićeno autorskim pravom.](#)

Download date / Datum preuzimanja: **2024-09-22**



Repository / Repozitorij:

[Dr Med - University of Zagreb School of Medicine Digital Repository](#)



SVEUČILIŠTE U ZAGREBU
MEDICINSKI FAKULTET

Nataša Milošević

Hitna stanja u neurologiji

DIPLOMSKI RAD



Zagreb, 2016.

SVEUČILIŠTE U ZAGREBU
MEDICINSKI FAKULTET

Nataša Milošević

Hitna stanja u neurologiji

DIPLOMSKI RAD



Zagreb, 2016.

Ovaj diplomski rad izrađen je u Klinici za neurologiju KBC-a Zagreb pod vodstvom prof. dr. sc. Zdravke Poljaković i predan je na ocjenu u akademskoj godini 2015/2016.

Popis i objašnjenje korištenih kratica:

ACA = engl. *Anterior cerebral artery*

AchR = acetilkolinski receptor

ADEM = akutni diseminirajući encefalomijelitis

AHL = akutni hemoragijski leukoencefalitis

APTV = aktivirano parcijalno tromboplastinsko vrijeme

BA = bazilarna arterija

CBF = engl. *Cerebral blood flow*

cEEG = kontinuirani elektroencefalogram

CIDP = kronična inflamatorna demijelinizacijska poliradikuloneuropatija

CO₂ = ugljikov dioksid

CPP = engl. *Cerebral perfusion pressure*

CRP = C reaktivni protein

CT = kompjutorizirana tomografija

DSA = digitalna suptrakcijska angiografija

DIND = engl. *Delayed ischaemic neurological deficit*

EEG = elektroencefalogram

EKG = elektrokardiogram

EMNG = elektromioneurografija

GBS = Guillain-Barréov sindrom

GCS = engl. *Glasgow Coma Score*

GUK = glukoza u krvi

HHH = hipertenzija/hipervolemija/hemodilucija

HHS = engl. *Hunt and Hess Scale*

ICP = intrakranijski tlak

INR = internacionalno ujednačen odnos protrombinskog vremena

IVIg = intravenski imunoglobulin

MAP = engl. *Mean arterial pressure*

MCA = engl. *Middle cerebral artery*

MES = mikroembolijski signal

MR = magnetna rezonanca

MS = multipla skleroza

NCSE = nekonvulzivni status epileptikus

NICU = engl. *Neurological intensive-care unit*

NIHSS = engl. *National Institutes of Health Stroke Scale*

OA = oftalmička arterija

PCA = engl. *Posterior cerebral artery*

qEEG = kvantitativni elektroencefalogram

rtPA = rekombinantni aktivator tkivnog plazminogena

SAH = subarahnoidalno krvarenje

SaO₂ = saturacija kisikom

SE = status epileptikus

SEP = somatosenzorni evocirani potencijal

SjvO₂ = engl. *Jugular venous bulb saturation*

SprO₂ = engl. *Regional cerebral oximetry*

SVT = središnji venski tlak

TCD = transkranijски dopler

TD = termalna difuzija

VA = vertebralna arterija

WFNS = engl. *World Federation of Neurological Surgeons Scale*

Sadržaj

1. Sažetak.....	
2. Summary.....	
3. Specifičnosti neurološke jedinice za intenzivno liječenje	1
4. Neuromonitoring.....	4
4.1. Hemodinamski monitoring	4
4.2. Elektroencefalografija.....	5
4.3. Intrakranijski tlak	7
4.4. Transkranijalni dopler	10
5. Klinički prikaz najčešćih hitnih stanja u neurologiji	12
5.1. Cerebrovaskularni inzult	12
5.2. Subarahnoidalno krvarenje	21
5.3. Epileptički status	31
5.4. Miastenička kriza	41
5.5. Poliradikuloneuritis.....	46
6. Zahvale	50
7. Literatura.....	51
8. Životopis.....	57

1. Sažetak

Hitna stanja u neurologiji

Nataša Milošević

Hitna stanja u neurologiji, s jedne strane zbog svoje velike učestalosti, a s druge zbog potrebe za što ranijim zbrinjavanjem i adekvatnom intervencijom u cilju spašavanja života i sprječavanja komplikacija, zauzimaju vrlo važnu ulogu u medicinskoj skrbi općenito. Pacijenti su često vitalno ugroženi te se velik broj njih nalazi u neurološkim jedinicama za intenzivno liječenje gdje je moguć adekvatan hemodinamski monitoring, procjena cerebralne perfuzije, oksigenacije i metabolizma nizom specifičnih pretraga (EEG, mjerenje intrakranijalnog tlaka, transkranijalni dopler). Klinička slika uključuje poremećaje svijesti, poremećaje funkcije kranijalnih živaca, mišićnu slabost, osjetne ispade, toničko-kloničke grčeve i mnoge druge. Najčešće hitno stanje u neurologiji svakako je cerebrovaskularni infarkt koji se mora što ranije prepoznati u cilju liječenja i sprječavanja posljedica bolesti. Nagli nastanak simptoma karakterističan je za subarahnoidalno krvarenje kojem treba uslijediti što hitnije zbrinjavanje uzroka, prevencija ponovnog krvarenja te liječenje lokalnih i sistemskih komplikacija. Epileptički status, kao stanje kojem predležeci uzroci mogu biti vrlo raznoliki, u prvom redu zahtijeva prekid napadaja, prevenciju ponovnog javljanja istog, a tek potom zbrinjavanje uzroka i posljedica. Upalne poliradikuloneuropatije i miastenička kriza zahtijevaju brižan nadzor pacijenta zbog čestih popratnih autonomnih disfunkcija i mogućeg brzog i naglog pogoršanja stanja pacijenta. Uz pružanje odgovarajuće medicinske skrbi i njege, nužna je i psihološka potpora bolesnicima te fizikalna terapija s ciljem što bolje rehabilitacije.

KLJUČNE RIJEČI: hitna stanja, neurologija, intenzivno liječenje

2. Summary

Neurological emergencies

Nataša Milošević

Neurological emergencies play an important role in the medical care due to its high incidence and the need of quick and adequate care. Neurological intensive care unit is an ideal place to address critically ill patients because it provides both standard interventions and hemodynamic monitoring as well as the specific care including monitoring of cerebral perfusion, oxygenation and metabolism via EEG, intracranial pressure, and transcranial doppler. The main symptoms associated with the neurological emergencies include impaired level of consciousness, cranial nerve dysfunction, muscle weakness, partial or complete loss of sensation, seizures etc. Cerebrovascular insult is the most common emergency that requires early recognition, management, and prevention of complications. The main aim for patients with subarachnoid haemorrhage is investigating the cause of the haemorrhage, prevention of early rebleeding and the management of local and systemic complications. The treatment of status epilepticus proceeds on termination of seizures, prevention of its recurrence, management of the underlying cause and complications. Acute polyradiculoneuritis and myasthenic crisis can cause sudden and rapid deterioration of health because they are often accompanied with autonomic instability. In addition to providing adequate medical care and physical therapy, we should also give our patients psychological support.

KEY WORDS: emergencies, neurology, intensive care

3. Specifičnosti neurološke jedinice za intenzivno liječenje

Neurološke jedinice za intenzivno liječenje (NICU) su mjesta gdje se vitalno ugroženim neurološkim i neurokirurškim pacijentima pruža intenzivno liječenje i njega. Potreba za njihovim formiranjem i odvajanjem od općih jedinica za intenzivno liječenje javila se 1980. -ih godina, a bila je potaknuta sve većom učestalošću medicinskih pogrešaka i nezadovoljavajućom razinom skrbi za bolesnike (Bithal 2016).

U NICU-u se objedinjuju znanja liječnika iz raznih medicinskih struka kao što su anesteziologija, neurologija, neurokirurgija, što pomaže u podizanju kvalitete i stvara preduvjete za kreiranje univerzalnih postupnika vezanih uz određenu medicinsku problematiku.

Uz standardnu opremu koja se nalazi u svim jedinicama za intenzivno liječenje, neurološke jedinice pružaju mogućnost specifičnog nadzora u skladu s osobnim potrebama svakog pacijenta. Multimodalno monitoriranje koje se tu provodi osigurava nam procjenu cerebralne perfuzije, oksigenacije i metabolizma u stvarnom vremenu. Cerebralni protok procjenjujemo mjerenjem intrakranijalnog tlaka (ICP), cerebralnog perfuzijskog tlaka (CPP) te monitoriranjem termalne difuzije (TD), o razini oksigenacije nam govori saturacija krvi jugularne vene ($SjvO_2$) te razina regionalne cerebralne oksimetrije ($SprO_2$) dok intracerebralna mikrodijaliza daje podatke o metabolizmu. Za ocjenu globalnog stanja mozga najznačajniji je kontinuirani nadzor elektroencefalogramom (EEG). Međutim, procjena stanja pacijenta uz pomoć neurološkog statusa nikako ne bi trebala biti zanemarena jer nam i dan danas pruža mnoge korisne informacije i predstavlja "zlatni standard" (Macas et al. 2012).

Što se tiče indikacija za prijem na neurološku jedinicu za intenzivno liječenje one obuhvaćaju: poremećaje stanja svijesti, nemogućnost zaštite dišnog puta te pogoršanje plućne funkcije koja može biti uzrokovana mnogobrojnim neurološkim poremećajima, epileptičke napadaje, povišen intrakranijalni tlak, ali i potrebu za kontinuiranim nadzorom pacijenata zbog različitih razloga.

Svakako među češćim razlozima prijema spada moždani udar koji zahtijeva što raniju terapijsku intervenciju i stalno monitoriranje u svrhu sprječavanja daljnjeg pogoršanja i minimalizacije somatskih komplikacija. Od iznimne je važnosti osigurati dišni put, a trahealnu intubaciju izvesti kod dubljih poremećaja svijesti ($GCS < 9$), pogoršanja respiratorne funkcije, oslabljenih refleksa, plućnog edema, napadaja (Howard et al. 2003). Nužno je održavati primjerenu razinu krvnog tlaka (ne korigiramo vrijednosti niže od 230/120 mmHg) (Brinar, Neurologija za medicinare, 2009), intrakranijalnog ($ICP < 20$ mmHg) i cerebralnog perfuzijskog tlaka ($CPP = 70-120$ mmHg) (Sadoughi et al. 2013), sprječavati napadaje, kontrolirati tjelesnu temperaturu ($< 37,5$ °C), nadoknađivati tekućinu i osigurati enteralni unos hranjivih tvari. Kod okluzije srednje cerebralne arterije i bazilarne

arterije spektar terapijskih intervencija izrazito je sužen (Howard et al. 2003). Primjena trombolitičke terapije ograničena je na one osobe kod kojih nije prošlo više od 3 sata od nastanka kliničkih simptoma jer se nakon isteka tog vremena povećava rizik za razvoj intracerebralnog krvarenja. Kontraindikacije su brojne npr. povećana sklonost krvarenju, krvni tlak $>185/110$ mmHg, pa isključenjem bolesnika sa svim kontraindikacijama za ovu terapijsku metodu ostaje svega 5% pogodnih kandidata (Brinar, Neurologija za medicinare, 2009). Pogoršanja u kliničkoj slici su česta i nastaju u toku 2-7 dana, a najčešće su uzrokovana moždanim edemom koji posljedično može dovesti do hernijacije i pritiska na vitalne strukture te uzrokovati kako neurološke tako i sistemne simptome. Svi pacijenti sa subarahnoidalnim krvarenjem trebali bi biti čim prije primljeni i monitorirani na NICU u svrhu sprječavanja sistemskih komplikacija, uočavanja eventualnih pogoršanja kliničkog stanja, identificiranja uzroka krvarenja i poduzimanja mogućih intervencija na rupturiranoj aneurizmi ili arteriovenskoj malformaciji (Howard et al. 2003). Vazospazam kao čestu posljedicu SAH-a pokušavamo prevenirati primjenom blokatora kalcijjskih kanala (nimodipin), a što se tiče liječenja tzv. HHH terapijom sve je više kontroverznih rezultata istraživanja. Po studiji Dabusa i Nogueira hipervolemija nije pokazala prednosti pred održavanjem euvolemije, a hemodilucijom je čak dokazano smanjenje dopreme kisika mozgu i povećanje volumena ishemičnog područja. Zaključno, najbolji ishod liječenja je bio opažen kod umjereno hipertenzivnih (uz CPP = 80-120 mmHg) i normovolemičnih bolesnika, a induciranje hipertenzije primjenom inotropnih lijekova (najčešće dopamin i fenilefrin) uz posljedični porast cerebralnog krvnog protoka vjerojatno bi trebalo provoditi kod klinički, ultrazvučno i slikovno dokazanog vazospazma (Dabus & Nogueira 2013).

Epileptični status još je jedna od čestih indikacija za prijem na jedinicu za intenzivno liječenje, a za cilj ima četiri glavne stavke: prekid napadaja, prevencija ponovnog javljanja istog, zbrinjavanje predležecog uzroka te kontrola posljedica. Uz nadzor kardiorespiratornog sustava nužno je kontinuirano monitoriranje EEG-om da bi se što ranije uvidjelo pogoršanje generaliziranog napadaja zbog slabo titriranih doza antiepileptika. Pacijenti oboljeli od raznih upalnih stanja također mogu zahtijevati primitak u NICU npr. akutni bakterijski meningitis, akutni virusni encefalitis, kao i oni koji pate od upalnih autoimunih bolesti kao što su multipla skleroza (MS), akutni diseminirajući encefalomijelitis (ADEM), akutni hemoragijski leukoencefalitis (AHL). Osobe oboljele od akutne upalne poliradikuloneuropatije (Guillain-Barréov sindrom) zbog čestog razvoja respiratorne insuficijencije i autonomne disfunkcije zahtijevaju pažljiv nadzor i skrb. U tu grupu pacijenata spadaju i oni koji se pojavljuju pod kliničkom slikom miasteničke krize (Howard et al. 2003).

Što se tiče potrebe za mehaničkom ventilacijom u studiji Backhaus et al. kod osoba primljenih na jedinicu intenzivnog liječenja 47,8% njih spada u skupinu oboljelih od cerebrovaskularnih bolesti naspram 29,8% pacijenata oboljelih od istog uzroka, ali koji nisu zahtijevali primjenu mehaničke

ventilacije i bili su sposobni samostalno disati. U grupi ventiliranih bolesnika 22,8% boluje od upalnih bolesti, a 12,9% od epilepsije, dok su u grupi neventiliranih na drugom mjestu oboljeli od epilepsije (25%), a na trećem oni s upalnim bolestima središnjeg živčanog sustava (14%). Prosječna dob neventiliranih pacijenata u NICU-u je 66 godina s prosjekom dužine boravka od 3,6 dana, a ventilirani su imali prosjek od 74 godine i na odjelu su ostajali 16,5 dana. Iz tih podataka je za pretpostaviti da su osobe koje su bile mehanički ventilirane imale veći broj komplikacija, a to su na prvom mjestu bile infekcije i respiratorne poteškoće što nameće pitanje odabira ključnog trenutka za izvođenje traheotomije u cilju smanjenja ovih neželjenih ishoda. Potreba za stalnim hemodinamskim nadzorom bolesnika, provođenje brojnih dijagnostičkih pretraga i mehanička ventilacija utječu na produžen boravak u intenzivnoj jedinici, a upravo bi cilj zbrinjavanja u NICU trebalo biti smanjenje trajanja liječenja i što kraća upotreba mehaničke ventilacije (Backhaus et al. 2015).

4. Neuromonitoring

4.1. Hemodinamski monitoring

Monitoring podrazumijeva dinamičko nadziranje fizioloških parametara pacijenta u svrhu praćenja općeg stanja bolesnika i uočavanja novonastalih poremećaja te njihovo liječenje. Uz specifični monitoring koji se koristi u neurološkim jedinicama za intenzivno liječenje, opći monitoring uključuje pulsni oksimetar, kapnometar, mjerenje arterijskog krvnog tlaka, elektrokardiogram i mjerenje tjelesne temperature. Prema načinu primjene i djelovanja, monitoring može biti neinvazivan i invazivan, a uključuje kliničko, tehničko i laboratorijsko nadziranje pacijenata. Pulsni oksimetar je neinvazivna metoda kojom mjerimo razinu saturacije hemoglobina kisikom u arterijskoj krvi i frekvenciju pulsa, a donjom granicom zasićenosti se smatra 94%. Kapnometar mjeri koncentracije ugljičnog dioksida (CO₂) tijekom svakog respiratornog ciklusa. Hemodinamski nadzor uključuje EKG, mjerenje tlaka u plućnoj arteriji, središnjem venskom sustavu te arterijskom sustavu, a bitan nam je u procjeni somatskog stanja vitalno ugroženih neuroloških bolesnika. Elektrokardiogramom na jednostavan, neinvazivni način bilježimo električnu aktivnost srca i dobivamo podatke o srčanoj frekvenciji, srčanom ritmu, postojanju ishemije srčanog mišića. Monitoriranje je bitno provoditi npr. kod pacijenata sa cerebrovaskularnom bolešću zbog visoke incidencije istovremenog postojanja patoloških promjena na koronarnim arterijama. Pacijenti koji su pretrpjeli moždani udar imaju rizik od 5-10% za pojavu srčane aritmije u prva 24 sata te 2-3% rizika za infarkt miokarda (Brott & Reed 1989). Nadzorom srčane funkcije ove je komplikacije moguće izbjeći, ali istovremeno i prevenirati razvoj nekih drugih kao npr. respiratornog zatajenja, hipotenzije. Arterijski tlak vrlo je bitan parametar u nadzoru kardiocirkulacijskog sustava pacijenta, a neizravno nam daje podatke i o cerebralnom perfuzijskom tlaku i stanju moždane cirkulacije. Njegove se vrijednosti budno prate i korigiraju ovisno o predležućem stanju bolesnika i razlogu primitka u NICU. Za dobivanje što preciznijih vrijednosti krvnog tlaka nužno je kanilirati jednu od arterija (najčešće a.radialis). Najvažnija uporaba središnjeg venskog tlaka (SVT) je u procjeni cirkulacijskog volumena s obzirom na to da odražava tlak punjenja desnog dijela srca, ali koristan je i u brzom nadoknadi tekućina, parenteralnoj prehrani, primjeni vazoaktivnih lijekova... Normalne vrijednosti SVT su od 0 do 9 mmHg, a podatke dobivamo kaniliranjem najčešće vene supklavije te unutarnje ili vanjske jugularne vene. Kateterizacijom plućne arterije omogućeno je istovremeno praćenje niza hemodinamskih parametara: sistolički, dijastolički i srednji plućni tlak (za procjenu funkcije desne klijetke i plućnog vaskularnog otpora), okluzivni tlak plućne arterije (pokazatelj tlaka punjenja lijevog ventrikula), minutni volumen srca, središnji venski tlak te temperatura i plinska analiza krvi. Odabir monitoriranih parametara potrebno je individualno procijeniti za svakog pacijenta ovisno o njegovoj dijagnozi, trenutnom kliničkom stanju i mogućim očekivanim pogoršanjem. (Bigatello & George 2002)

4.2. Elektroencefalografija

Elektroencefalografija (EEG) je neinvazivna tehnika kojom se u stvarnom vremenu registrira bioelektrična aktivnost mozga uz primjenu aparata koji pojačavaju vrlo malene razlike potencijala kao cerebralne ritmove i prikazuju ih u obliku kontinuiranih krivulja. Na meki oglavak se postavlja 16 ili 32 elektrode koje onda oslikavaju aktivnost pojedine regije mozga. Kod zdravih ljudi u mirovanju sa zatvorenim očima prevladava osnovni alfa-ritam, a otvaranje očiju i razni podražaji uvjetuju desinkronizaciju EEG-a te dovode do pojave beta-valova. Spori theta i delta valovi najčešće ukazuju na patološko izmijenjen i usporen EEG kao posljedica žarišnog ili difuznog oštećenja mozga (Brinar, Neurologija za medicinare, 2009).

U neurološkim jedinicama za intenzivno liječenje upotreba EEG-a kao dijagnostičkog alata poprima sve veću značajnost, a najčešće se koristi kontinuirano snimanje moždane aktivnosti EEG-om (cEEG). Za interpretaciju nalaza nužan je adekvatno obrazovan i uvježban neurolog, neurofiziolog ili neurointenzivist što može predstavljati ograničavajući faktor u mnogim bolnicama. Primjena kvantitativnog EEG-a (qEEG) malo je ublažila ovaj problem i olakšala interpretaciju, ali loša strana su mu pojave artefakata. cEEG se najčešće koristi za detekciju nekonvulzivnih napadaja, titriranje antiepileptične terapije te uočavanje znakova cerebralne ishemije (Macas et al. 2012). Po studiji DeLorenza et al. incidencija pojave nekonvulzivnog epileptičnog statusa nakon pojave konvulzivnog statusa je 48% (DeLorenzo et al. 1998). Kod odabira odgovarajućeg terapijskog protokola nužno je uočiti razliku konvulzivnog i nekonvulzivnog statusa. Konvulzivni epileptički status praćen je ritmičkim pokretima ekstremiteta i najčešće je rezultat cerebrovaskularnih bolesti, trauma mozga, infekcija ili nedostatnih terapijskih doza antiepileptičkih lijekova u pacijenata s epilepsijom, a intervencija se sastoji od što ranijeg prekida napadaja. Korist primjene kontinuiranog EEG-a u ovim situacijama je jasna s obzirom na veliku učestalost naknadne pojave nekonvulzivnog statusa koji može biti detektiran jedino ovom metodom s obzirom na nedostatak vidljivih kliničkih znakova ili motorni odgovor bude izrazito suptilan. Detekcija nekonvulzivnog epileptičnog statusa u NICU penje se do 37% u onih s promijenjenim mentalnim statusom što može značajno produžiti njihov boravak na intenzivnim jedinicama i pogoršati postojeće stanje (Schomer & Hanafy 2015). Trajanje monitoriranja je obično oko 24 sata s najvećom incidencijom pojave napadaja u prvih 60 minuta, a osjetljivost ove metode je 80%. Nedijagnosticirani napadaji dovode do ireverzibilnih oštećenja mozga i povećanog mortaliteta (Claassen et al. 2004). Kada cerebralni krvni protok (CBF) dosegne 25-35 ml/100g/min nestaju tzv. brzi valovi na EEG-u, a kada padne na 17-18 ml/100g/min vidljivi su znakovi usporavanja moždane aktivnosti i pojava delta valova sa smanjenom amplitudom što govori o postojanju ishemije čiji razvoj može biti spriječen (Macas et al. 2012). Ovakav nalaz od velikog je značaja i u detekciji vazospazma nakon subarahnoidalnog krvarenja. Redukcija alfa aktivnosti je rani

marker nastanka vazospazma i uočljiva je 2,9 dana prije nego angiografijom, a u detekciji pomaže i alfa/delta omjer (Vespa et al. 1997). Pri vrijednostima CBF = 10-12 ml/100g/min dolazi do neuronalne smrti i gubitka električne aktivnosti mozga (Macas et al. 2012). Europsko udruženje za intenzivnu medicinu preporučuje primjenu cEEG-a u komatoznih bolesnika, bolesnika s nedavnim kliničkim napadajima te kod onih s intracerebralnim krvarenjem. Spektar indikacija još je širi, ali ekonomičnost i raspodjela resursa igraju veliku ulogu u primjeni ove metode monitoriranja (Schomer & Hanafy 2015).

4.3. Intrakranijski tlak

Intrakranijski tlak (ICP) odraz je tlaka cerebrospinalne tekućine unutar lubanje, a ovisi o interakciji intrakranijskih volumena mozga, krvi i likvora. Po Monroe-Kellie hipotezi lubanja je zatvoren prostor, a zbroj volumena mozga, cerebrospinalne tekućine i krvi je konstantan. Od ukupno 1400-1700 ml u odrasle osobe, po 10% ili oko 150 ml otpada na volumen cerebrospinalne tekućine i krvi, dok preostali dio zauzima moždano tkivo (80% ili oko 1400 ml). Povećanje jednog od ta tri volumena neminovno će dovesti do porasta intrakranijalnog tlaka ako se druga dva volumena proporcionalno ne smanje. Cerebrospinalni likvor luče epitelne stanice koroidnog plexusa u ventrikulima brzinom od otprilike 20 ml/sat, a resorbira se u arahnoidalnim resicama. Normalno su vrijednosti ICP-a u rasponu od 3 do 15 mmHg, umjereno povišenim vrijednostima se smatraju one od 15 do 25 mmHg, visoko povišenim od 25 do 40 mmHg dok vrijednosti iznad 40 mmHg predstavljaju kritičnu razinu. Terapijski cilj u jedinicama intenzivnog liječenja iznosi 20 mmHg. Značaj mjerenja intrakranijalnog tlaka je i u izračunavanju cerebralnog perfuzijskog tlaka čija se vrijednost dobije oduzimanjem srednjeg arterijskog tlaka od vrijednosti ICP ($CPP = MAP - ICP$), a ciljna vrijednost je iznad 60 mmHg. U normalnim uvjetima cerebralni protok je konstantan pri različitim vrijednostima cerebralnog perfuzijskog tlaka, ali slomom autoregulacijskih mehanizama promjene krvnog tlaka i ICP-a imaju direktan utjecaj na protok krvi. Povećanje intrakranijskog tlaka vidljivo je u mnogim neurološkim bolestima, prvenstveno u traumama mozga, intrakranijalnim tumorskim masama, moždanom udaru i posljedično nastalom edemu, hidrocefalusu. Glavobolja, povraćanje, dezorijentiranost i letargija su najčešći simptomi uz hipertenziju, moguću bradikardiju te paralize moždanih živaca najčešće abducensa. Dugoročno povišeni ICP dovodi do progresije i razvoja nepovratnih neuroloških oštećenja te smrti zbog smanjenog cerebralnog perfuzijskog tlaka i posljedične ishemije ili zbog kompresije i hernijacije moždanog tkiva pa je očita važnost njegovog monitoriranja i potreba za što ranijom intervencijom. Indikacije za kontinuirano monitoriranje intrakranijskog tlaka u NICU su pacijenti s velikim rizikom za porast ICP-a uz vrijednost GCS <8 te potreba za agresivnim pristupom u liječenju. Pažljivim kliničkim pregledom, ispitivanjem pacijentove povijesti bolesti te nalazima slikovne dijagnostike možemo postaviti sumnju na povišenje ICP-a. Kod nekih pacijenata CT nalaz može biti nespecifičan pa se kontinuirano monitoriranje preporučuje i kod osoba starijih od 40 godina, sa decerebrirajućim položajem i vrijednosti sistoličkog krvnog tlaka <90 mmHg.

Postoje dvije mogućnosti mjerenja intrakranijalnog tlaka: invazivno i neinvazivno. Obje metode imaju svoje prednosti i nedostatke te gube svoju pouzdanost s dužom upotrebom pa se mjerenje preporučuje prekinuti čim se vrijednosti tlaka spuste na normalnu razinu. Invazivno mjerenje se može provoditi s četiri mjesta: intraventrikularno, intraparenhimno, subarahnoidalno i epiduralno. Zlatni standard predstavlja intraventrikularno postavljen kateter koji je spojen s pretvaračem koji očitava

vrijednosti intrakranijalnog tlaka. Glavna mu je prednost u izravnoj mogućnosti drenaže viška cerebrospinalne tekućine, a nedostatak leži u visokom riziku od infekcije (10-20%), potrebi za namještanjem u razini glave, ali i u nemogućnosti postavljanja istog kod osoba s cerebralnim edemom i kompresijom moždanih komora. Intraparenhimno mjerenje ICP-a je jednostavnije i nosi manji rizik od infekcije i krvarenja te se kalibrira jednom netom po postavljanju, a daje i preciznije vrijednosti od subarahnoidalnog i epiduralnog. Što se tiče neinvazivnih metoda mjerenja, mnoge još nisu u rutinskoj kliničkoj primjeni iako im je korist dokazana u kliničkim studijama. Tu spadaju, uz slikovne metode, transkranijalni ultrazvuk, elektroencefalografija, ispitivanje evociranih potencijala te razne pretrage očnog živca. Promjene intrakranijalnog tlaka se mogu opaziti transkranijalnim doplerom zbog karakterističnih promjena u izgledu krivulje ICP-a koje se javljaju uslijed povećane rezistencije cerebralnog krvnog protoka. Ova metoda je od velikog značaja kod osoba s koagulacijskim poremećajima kao npr. hepatska encefalopatija i u vođenju hiperosmolarne terapije. Mana joj je što oslikava trenutačnu vrijednost intrakranijalnog tlaka i vrlo je ovisna o znanju i sposobnosti osobe koja ju interpretira. S druge strane, mnoge korisne informacije o promjeni intrakranijalnog tlaka možemo dobiti mjerenjem promjera ovojnice očnog živca s obzirom na to da je ona svojevrsni nastavak dure mater, a subarahnoidalni prostor koji okružuje očni živac u direktnoj je komunikaciji s intrakranijalnim subarahnoidalnim prostorom. Razvoj papiledema je, u odnosu na ovu pretragu, kasna manifestacija povišenja tlaka pa je mjerenjem promjera očnog živca transokularnim ultrazvukom puno ranije moguće detektirati povišenje ICP-a. Promjer veći od 5mm smatra se abnormalnim nalazom i u pozitivnoj je korelaciji s povišenjem tlaka. Kontinuirani EEG se, uz prethodno navedene indikacije, koristi i kao pomoć u provođenju terapije kod farmakološki inducirane kome u osoba s povećanim ICP-om (Sadoughi et al. 2013). U kliničkoj studiji koja je provedena kod osoba s povećanim intrakranijalnim tlakom evidentirano je 68% ljudi s poremećenim odgovorom somatosenzornih evociranih potencijala (SEP) prije i tijekom povećanja intrakranijalnog tlaka dok je u 25-30% pacijenata to bio prvi znak pogoršanja stanja i prethodio je povećanju samog tlaka za par sati. Vrijednosti ICP-a od 20 do 40 mmHg bile su u slaboj korelaciji s pogoršanjem kliničkog stanja dok je abnormalan odgovor na evocirane potencijale upućivao na progresivno slabljenje moždane funkcije. SEP i EEG se međusobno nadopunjuju te ih je poželjno kombinirati u svrhu što vjerodostojnije procjene vrijednosti intrakranijalnog tlaka (Amantini et al. 2009).

Primarni cilj liječenja u jedinicama intenzivne njege je otkloniti sam uzrok povišenja intrakranijalnog tlaka, ali u potrebi za što ranijom intervencijom zbog sprječavanja sekundarnih ozljeda moždanog tkiva primjenjuje se kirurška dekompresija, sedacija, hiperosmolarna terapija, hiperventilacija, hipotermija. Prvi korak je podignuti položaj glave za 30° čime se olakšava odvođenje venske krvi i posljedično snižava ICP. Pacijenti bi trebali strogo mirovati te izbjegavati svaki pokret vrata i glave.

Kao što je već spomenuto, cerebralni perfuzijski tlak bi trebao težiti vrijednostima od 60 mmHg, dok sistolički tlak nikako ne bi smio pasti ispod 90 mmHg i oksigenacija krvi bi trebala stremiti vrijednostima iznad 94%. Od velikog je značaja i održavanje euvolemije primjenom izotoničnih koloida ili kristaloida, primjerena analgezija (morfin, sufentanil) i sedacija (propofol, etomidat, midazolam) radi smanjenja metaboličkih potreba organizma i smanjivanja simpatičkog odgovora na hipertenziju i tahikardiju te sprječavanje povišene tjelesne temperature koja povećava metaboličke potrebe organizma i povisuje ICP. Primjena kortikosteroida je opravdana u svrhu redukcije volumena intrakranijalnih tumora i vazogenog edema. Što se tiče hiperosmolarne terapije, u liječenju se koristi manitol i hiperosmolarne otopine jer smanjuju volumen mozga izvlačenjem vode iz tkiva, a najveću prednost imaju u liječenju povišenog ICP-a zbog traume mozga, neoplazmi te nakon cerebrovaskularnog infarkta, hemoragije i subarahnoidalnog krvarenja. Terapijske doze manitola se kreću od 0,5 do 1 g/kg 4-6 puta dnevno, putem periferne vene, a možemo koristiti i 2-24% otopine NaCl. Ciljna vrijednost koncentracije natrija u serumu je 145-155 mmol/L, osmolarnosti seruma 320 mmol/L, a glavni nedostatak primjene ove terapijske metode je u mogućnosti akomodacije mozga i povišenja koncentracije otopljenih tvari unutar stanica. Hiperventilacijom se snizuje intrakranijalni tlak zbog razvoja vazokonstrikcije uvjetovane hipokapnijom iako je povratkom pH vrijednosti na normalne razine moguća naknadna vazodilatacija i ponovno povećanje ICP-a. Ovaj se učinak može umanjiti poticanjem razvoja hiperventilacije unutar 4-6 sati. Hipotermija, s obzirom na to da snizuje metaboličke potrebe organizma i ima mogući neuroprotektivni učinak, korisna je u snižavanju povišenog ICP-a. Temperatura pacijenta se obično snižava na 34 °C u trajanju od 2 do 5 dana nakon čega se kreće s postupnim utopljavanjem. Kada su vrijednosti ICP-a praćene putem intraventrikularnog katetera u jedinicama intenzivnog liječenja, moguća je drenaža viška cerebrospinalne tekućine i izravna korekcija vrijednosti intrakranijalnog tlaka. Isti učinak je moguće postići i kirurškom dekompresijom (Sadoughi et al. 2013).

4.4 Transkranijski dopler

Transkranijski dopler (TCD) predstavlja, uz ostale gore navedene metode monitoriranja, vrlo bitan aspekt u praćenju stanja bolesnika smještenih u neurološkim jedinicama za intenzivno liječenje. TCD je neinvazivna, bezbolna ultrazvučna metoda koja uz pomoć visokofrekventnih valova mjeri brzinu i smjer protoka krvi u cerebralnim krvnim žilama, a radi se prvenstveno o pretrazi koja zamjećuje relativne promjene u protoku (Alexandrov & Joseph 2000). Pretraga se može izvoditi uz krevet bolesnika, a sonde se postavljaju na glavu na područja tzv. akustičnog prozora gdje je lubanja najtanja pa je i prodor ultrazvučnih valova najbolji. Temporalni prozor oslikava promjene u brzini i protoku srednje cerebralne arterije (MCA), prednje cerebralne arterije (ACA), stražnje cerebralne arterije (PCA) te dijela unutrašnje karotidne arterije netom prije bifurkacije. Kroz orbitalni prozor promatramo oftalmičku arteriju (OA) i segmente sifona unutrašnje karotidne arterije, a kroz okcipitalni prozor distalne dijelove vertebralnih arterija (VA) i bazilarnu arteriju (BA). Ekstrakranijalni dijelovi unutarnje karotidne arterije mogu biti prikazani kroz submandibularni prozor. TCD se u neurološkim jedinicama za intenzivno liječenje najčešće izvodi kod pacijenata s cerebrovaskularnim bolestima, subarahnoidalnim krvarenjem i embolizacijom (Kassab et al. 2007). Kod pacijenata s ishemijskim moždanim udarom TCD-om se može prikazati okluzija ili stenoza krvne žile, prisutne mikroembolizacije, a najveću važnost ima u praćenju procesa rekanalizacije nakon primjene trombolitičke terapije kod akutno nastalog moždanog udara. Pomoću ove metode moguće je pretpostaviti patogenetski mehanizam nastanka moždanog udara npr. pomoću prikaza hemodinamski značajnih lezija proksimalne (94% osjetljivost, 97% specifičnost) i distalne (81% osjetljivost, 96% specifičnost) unutrašnje karotidne arterije (Demchuk et al. 2000).

Glavni cilj primjene TCD-a kod pacijenata sa subarahnoidalnim krvarenjem je rana identifikacija i praćenje moguće progresije arterijskog vazospazma. Moguće je uočiti prisutni vazospazam i prije pojave kliničkih simptoma, što daje liječnicima mogućnost ranije intervencije i primjene adekvatne terapije te osigurava pouzdan odabir kandidata za endovaskularno liječenje. Pretraga bi se trebala izvoditi kod svih stupnjeva SAH-a odmah nakon postavljanja dijagnoze te se redovito provoditi u nadolazećim danima (3-7) zbog najveće učestalosti pojave vazospazma unutar prvih tjedan dana nakon nastupa krvarenja i moguće brze progresije iz umjerenog u snažni stupanj vazospazma. Ukoliko nema znakova vazospazma nakon 7-8 dana u pacijenata sa stupnjem I. SAH-a pretraga se više ne treba obavljati dok se kod onih s višim stupnjevima preporučuje pretragu ponavljati svaki drugi dan, a ako ni nakon 2 tjedna nema vazospazma izvođenje pretrage se prekida. Pacijente s umjerenim i snažnim vazospazmom monitoriramo svaki dan dok ne dođe do normalizacije protoka do blagog vazospazma, a pretragu nije potrebno više izvoditi kada pacijent počne tolerirati normalne vrijednosti krvnog tlaka (Alexandrov & Joseph 2000).

Stalno monitoriranje pacijenata omogućuje detekciju mikroembolijskih signala (MES) distalno od stenotično promijenjene krvne žile te daje uvid u narav i stabilnost aterosklerotičnog plaka. Što se tiče prevencije nastanka tromboembola pokazana je prednost 1-tjednog korištenja dvojne antikoagulantne terapije (aspirin + klopidogrel) naspram samog aspirina (Wong et al. 2010).

5. Klinički prikaz najčešćih hitnih stanja u neurologiji

5.1. Cerebrovaskularni inzult

Moždani udar, kao najčešće hitno stanje u neurologiji, zauzima vrlo važan aspekt medicinske prakse općenito. Nema doktora koji se u svom radnom vijeku neće susresti s ovom problematikom i liječiti bolesnike s raznim posljedicama pretrpjelog moždanog udara. Smatra se vodećim uzrokom invaliditeta i nesposobnosti, ali i smrtnosti, kako u Hrvatskoj tako i diljem svijeta. Definiramo ga kao nagli gubitak moždanih funkcija zbog prekida dotoka krvi u mozak, koji traje >1 sata. Rizični faktori obuhvaćaju pacijentovu dob, spol, rasu te obiteljsko naslijeđe, hipertenziju, dijabetes, hiperkolesterolemiju, pretilost, srčanu bolest, pušenje, konzumaciju alkohola. Mjerama primarne prevencije nastojimo ukloniti neke od ovih čimbenika rizika, i to poticanjem promjene životnog stila ili čak i medikamentno. Najčešći uzroci moždanog udara su: arterijska tromboza s posljedičnim padom moždanog protoka, netrombotička okluzija malih dubokih kortikalnih arterija te srčani embolizmi. Najčešća sjela aterotrombotskih promjena krvnih žila su na mjestima velike turbulencije krvi, bifurkacije unutarnje karotidne arterije i mjestima gdje se ona dalje grana. Procesom lipohijalinoze može doći do začepljenja malih, perforantnih arterija koje krvlju snabdijevaju kortikalne strukture. Embolije se učestalo pojavljuju kod bolesnika s kardijalnim problemima, ali mogu biti i masne, zračne ili paradoksalne. Na proširenost infarkta i kliničku sliku umnogome utječe brzina nastajanja začepljenja krvne žile te promjer zbog mogućnosti razvitka kolateralne cirkulacije između unutarnjih karotidnih i vertebralnih arterija kod promjena koje se razvijaju postupno. Ne smiju se zanemariti ni anatomske varijacije među ljudima. Simptomi i znakovi ovise o opskrbnom području zahvaćene arterije, a najčešći su konfuzija, poteškoće govora i razumijevanja istog, najčešće ipsilateralna utrnulost ili smanjenje motoričke snage udova te slabost lica. Klinička slika sindroma prednje cirkulacije ovisi o zahvaćenoj arteriji; u području srednje cerebralne arterije pacijent se prezentira kontralateralnom hemiparezom, gubitkom osjeta, ispadom vidnog polja i poremećajem viših moždanih funkcija; u slučaju okluzije prednje cerebralne arterije bit će izraženija slabost nogu. Kod sindroma stražnje cirkulacije klinička slika je vrlo raznolika te se teško može sa sigurnošću reći o zahvaćenosti koje krvne žile je riječ. U neurološkom statusu možemo naići na ipsilateralne ispade 3. do 12. moždanog živca i kontralateralni motorički ili senzorni ispad, bilateralne motoričke ili senzoričke ispade, ispade cerebelarnih funkcija, poremećaje konjugiranih pokreta bulbusa, hemianopsiju, kortikalnu sljepoću... Brzom rekanalizacijom ili uspostavom adekvatnog protoka moguće je spriječiti ili smanjiti ireverzibilna oštećenja neurona koja nastaju kada je regionalni protok <5% tijekom 30 i više minuta ili <40% od normale tijekom 3 do 6 sati. Neuronalna oštećenja nastaju zbog hipoksije i nekroze stanica, posljedično nastalog edema moždanog tkiva, apoptoze, mikrovaskularne tromboze

(<http://www.msd-prirucnici.placebo.hr/msd-prirucnik/neurologija/mozdani-udar/ishemicni-mozdani-udar>; Brinar, Neurologija za medicinare, 2009).

Pri prvom kliničkom pristupu bolesnicima s cerebrovaskularnim bolestima nužno je, na temelju anamneze i kliničkog statusa, prvo ustanoviti da li je pacijent zaista imao moždani udar, zatim koje bi područje moždane arterije moglo biti pogođeno, radi li se o ishemiji ili hemoragiji te koji je mehanizam nastanka ishemije ili hemoragije. U 80% slučajeva riječ je o ishemiji, u 10% o primarnom intracerebralnom krvarenju, a još 10% slučajeva čine rijetki uzroci poput intrakranijalne venske tromboze. U diferencijaciji ova dva najčešća uzroka, koristimo se neuroradiološkom obradom tj. CT-om koji ishemiju prikazuje kao hipodenznu zonu nakon 7-24 sata od nastupa simptoma ili se ishemija uopće ne prikazuje. U prva 3 sata nakon nastupa simptoma tražimo znakove poput gubitka nabora inzule, brisanja granice sive i bijele tvari u hemisferi u kojoj klinički očekujemo razvoj ishemije. Hematom će se prikazati kao hiperdenzna zona odmah po nastanku simptoma. Uzimanjem anamneze i fizikalnog statusa nužno je utvrditi prisutnost simptoma koji govore u prilog nastanka moždanog udara, procijeniti trenutno stanje pacijenta u svrhu kasnijeg uočavanja poboljšanja ili pogoršanja, a na temelju kliničke slike i neuroradiološkog nalaza donijeti odluku o optimalnom liječenju (Brinar, Neurologija za medicinare, 2009). Cilj akutnog zbrinjavanja pacijenta koji je pretrpio moždani udar uključuje stabilizaciju i kompletnu procjenu kliničkog stanja te dijagnostičke i laboratorijske pretrage u roku od sat vremena nakon nastanka simptoma (Adams et al. 2007). Jačina moždanog udara i njegova progresija procjenjuju se pomoću standardiziranih ljestvica npr. National institutes of health stroke scale (NIHSS). Vrijeme potrebno za pregled pacijenta po ovoj skali je oko 7 minuta, a zbroj na ovoj ljestvici je u korelaciji s funkcionalnim deficitom i prognozom moždanog udara. Maksimalni zbroj iznosi 42, a minimum 0. Obuhvaća procjenu stanja svijesti, ispitivanje mogućnosti govora i razumijevanja istog, ispitivanje vidnog polja i očnih pokreta, ispitivanje funkcije facijalnog živca, procjenu motoričke funkcije svih udova, uočavanje ataksije, osjetnih ispada i zanemarivanja (neglect). (<http://www.mdcalc.com/nih-stroke-scale-score-nihss/>; <http://www.msd-prirucnici.placebo.hr/msd-prirucnik/neurologija/mozdani-udar/ishemicni-mozdani-udar>) Idealno bi bilo hospitalizirati sve pacijente u posebne neurološke jedinice specijalizirane za liječenje moždanog udara. Što se tiče laboratorijskih pretraga, radimo kompletnu krvnu sliku uključujući broj trombocita, protrombinsko vrijeme, aktivirano parcijalno trombotičko vrijeme i INR, elektrolite u serumu, bubrežne parametre, biokemiju, razinu glukoze u krvi, lipidogram, kardijalne markere te analizu urina (Jauch et al. 2013). Kako bi se postavila točna dijagnoza ishemičnog moždanog udara treba isključiti stanja koja ga mogu imitirati npr. hipoglikemija, migrena, postiktalna Toddova pareza, hemoragični moždani udar (<http://www.msd-prirucnici.placebo.hr/msd-prirucnik/neurologija/mozdani-udar/ishemicni-mozdani-udar>). U prvom redu bitno je održati otvorenim dišni put, redovito nadzirati

hemodinamsko stanje pacijenta te uspostaviti adekvatan venski put. U slučaju GCS <8 ili nagle deterioracije stanja te pogoršanja funkcije pluća pacijenta intubiramo, a pacijenti mogu imati i korist od primjene 2-4 L/min kisika u slučaju hipoksije ($\text{SaO}_2 < 94\%$) (Brott & Reed 1989). Kardijalno monitoriranje je bitno što zbog kontroliranja krvnog tlaka što zbog uočavanja aritmija koje mogu biti i uzrok, ali i komplikacija samog moždanog udara. U prva 2 sata nakon nastupa simptoma krvni tlak bi trebalo bilježiti svakih 15 minuta, zatim svakih 30 minuta narednih 6 sati i naposljetku svakih 60 minuta za daljnjih 16 sati (Jauch et al. 2016). Još je mnogo prijepora oko optimalne kontrole vrijednosti krvnog tlaka, ali naglo snižavanje krvnog tlaka svakako nije preporučljivo. Autoregulacijski mehanizmi su kod ovih osoba često poremećeni te bi nagli pad srednjeg arterijskog tlaka posljedično prouzročivao pad moždanog protoka i time još više pogoršao ionako lošu opskrbu moždanog tkiva kisikom i hranjivim tvarima. Ciljna vrijednost sistoličkog krvnog tlaka je od 160-170 mmHg, a dijastoličkog 95-100 mmHg kod inače normotenzivnih osoba. Što se tiče osoba s hipertenzijom koje pretrpe moždani udar, dozvoljene vrijednosti mogu biti nešto više, i kreću se od 180 do 185 mmHg za sistolički i 105-110 mmHg za dijastolički krvni tlak. U slučaju kada dijastolički krvni tlak prelazi 140 mmHg lijek izbora je natrijev nitroprusid (0.5-10 mg/kg/min). Ako je sistolički krvni tlak >230 mmHg, a dijastolički 120-140 mmHg u dva mjerenja s razmakom od 20 minuta, pacijentima administriramo 20 mg labetalola intravenski tijekom 1 ili 2 minute. Postupak se može ponavljati svakih 10 do 20 minuta dok ne postignemo zadovoljavajuće vrijednosti krvnog tlaka ili ne dođemo do kumulativne doze od 300 mg. S primjenom labetalola moramo biti oprezni kod bolesnika s astmom, srčanim zatajenjem ili abnormalnostima provodnog sustava srca. Ako u razmaku od 60 minuta perzistiraju vrijednosti sistoličkog krvnog tlaka od 180 do 230 mmHg i dijastoličkog od 105 do 120 mmHg možemo pacijentima dati 200-300 mg labetalola oralno dva do tri puta dnevno, nifedipin 10 mg svakih 6 sati ili kaptopril 6.25-25 mg svakih 8 sati. Kada ne postoji mogućnost oralnog unosa, primjenjujemo labetalol intravenski. U slučaju potrebe za nadoknadom volumena daju se izotonične otopine brzinom 75-125 mL/sat, a kontroliranje potrebnog volumena je moguće uporabom Swan-Ganzovog katetera i invazivnog hemodinamskog monitoriranja (Brott & Reed 1989). Hipoglikemija ili hiperglikemija moraju biti odgovarajuće zbrinute jer mogu potencirati neuronalnu ishemiju. Tjelesnu temperaturu snižavamo acetaminofenom rektalno ili oralno kada prijeđe 38° C jer su te vrijednosti povezane s povećanim mortalitetom (Bruno et al. 2008). Kada pacijent pretrpi teški moždani udar, vrlo česta komplikacija bude povišenje intrakranijalnog tlaka zbog nastanka edema. Primarno zbrinjavanje obuhvaća elevaciju uzglavlja za 30° te smirivanje agitiranih bolesnika primjenom sedativa. Nužno je održavati normalnu tjelesnu temperaturu ili čak pokušati s provociranjem neuroprotektivne hipotermije. Hiperventilacijom težimo održavanju p (CO₂) između 25 i 30 mmHg. Lijekom prvog izbora se smatra manitol; inicijalna doza se kreće od 25 do 50 g u

20%-oj otopini tijekom 30 minuta dok se dodatne doze od 25 g mogu ponavljati svakih 3 do 12 sati do poboljšanja kliničkog stanja i ciljne vrijednosti osmolarnosti seruma od 300-315 mOsmol (Brott & Reed 1989). Dodatne pretrage izvodimo kada rutinska obrada nije dovela do dijagnoze ili ako će njihovi rezultati utjecati na način liječenja bolesnika. Karotidni ultrazvuk potreban je u bolesnika sa sumnjom na ekstrakranijalnu karotidnu stenozu, a može se izvesti i digitalna suptrakcijska angiografija koja s velikom pouzdanošću otkriva moguće disekcije cervikalnih arterija. Od velike pomoći nam može biti i transkranijalni dopler, ali i ehokardiografija (Brinar, Neurologija za medicinare, 2009). Globalna potrošnja kisika u moždanom tkivu može se procijeniti mjerenjem saturacije krvi iz unutarnje jugularne vene. Cerebralnom mikrodijalizom je moguće kontinuirano monitorirati metabolizam moždanog tkiva. U svrhu detekcije nekonvulzivnog statusa epileptikusa možemo primijeniti kontinuirano EEG monitoriranje s obzirom na to da oko 10% pacijenata s moždanim udarom doživi epizodu epileptičkog napadaja u prvih 48 sati. Iktalno možemo uočiti ritmičku delta aktivnost, a sporija moždana aktivnost je povezana i sa hipoperfuzijom tkiva (Ko 2013). Definitivna terapija usmjerena je na uklanjanje zapreke razbijanjem ugruška (tromboliza) ili njegovim mehaničkim uklanjanjem (trombektomija). Rekombinantni aktivator tkivnog plazminogena (rtPA) koristi se kod bolesnika s akutnim ishemičnim moždanim udarom unutar 4,5 sata od početka simptoma, a daje se u dozi od 0,9 mg/kg intravenski (maksimalna doza je 90 mg), 10% se daje odjednom, dok se ostatak daje u infuziji kroz sat vremena. Trombolitičku terapiju moguće je provesti i izravnim angiografskim navođenjem kod opsežnih moždanih udara 3 do 6 sati po nastanku prvih simptoma, posebno kod onih uzrokovanih okluzijom srednje moždane arterije (<http://www.msd-prirucnici.placebo.hr/msd-prirucnik/neurologija/mozdani-udar/ishemicni-mozdani-udar>). TCD-om možemo potvrditi ponovno uspostavljanje protoka kroz krvnu žilu nakon trombolitičke terapije (Alexandrov & Joseph 2000). Vitalni znakovi moraju se pratiti 24 sata po primjeni lijeka (sistolički tlak <185 mmHg, dijastolički <110 mmHg), a svako skriveno krvarenje mora se hitno zbrinjavati. Antikoagulantni lijekovi i antiagregacijski lijekovi se ne daju u prva 24 sata po primjeni tPA. Antikoagulantna terapija heparinom ili niskomolekularnim heparinom koristi se kod moždanih udara uzrokovanih venskom trombozom, embolijama uzrokovanim atrijskom fibrilacijom, te u slučaju napredovanja moždanog udara bez obzira na primijenjenu antiagregacijsku terapiju i ukoliko se ne može liječiti na drugi način (npr. tPA ili invazivne metode). Kontraindikacije za primjenu ove metode liječenja su: intrakranijalno krvarenje prikazano CT-om, multilobarni moždani udar (hipodenzitet >1/3 teritorija srednje moždane arterije na CT-u), sumnja na SAH, postojanje aneurizme, arteriovenske malformacije ili tumora mozga, trauma glave ili moždani udar u zadnja 3 mjeseca, velika operacija ili trauma u posljednja 2 tjedna, krvarenje u probavnom sustavu zadnja 3 tjedna, lumbalna punkcija u zadnjih 7 dana, sistolički tlak >185 mmHg ili dijastolički tlak >110

mmHg nakon primjene antihipertenzivne terapije, broj trombocita $<100\ 000/\mu\text{L}$, primanje heparina zadnja 48 sata, APTV $>40\text{s}$, INR $>1,7$, GUK $<2,78$ ili $>22,2$ mmol/L, epileptički napadaj kao manifestacija moždanog udara, bakterijski endokarditis ili perikarditis te trudnoća (<http://www.msd-prirucnici.placebo.hr/msd-prirucnik/neurologija/mozdani-udar/ishemicni-mozdani-udar>). Terapija koja otapa ugruške može smanjiti rizik od dugoročne nesposobnosti i ovisnosti o drugim ljudima iako nosi povećan rizik od krvarenja u mozgu (Wardlaw et al. 2009). Veću uspješnost u liječenju ima kombinacija spomenute trombolize s endovaskularnim mehaničkim uklanjanjem tromba. Uska žičana uvodnica se transfemoralnim pristupom dovede do okludirane arterije te se aspiracijom pomoću mehaničke pumpe rekanalizira vaskularno stablo. Tri mjeseca nakon zahvata pacijenti imaju veće preživljenje, bolji funkcionalni ishod i sposobniji su samostalno se brinuti za sebe (<http://news.heart.org/clot-removing-devices-provide-better-outcomes-stroke-survivors/>). Kada je uzrok moždanog udara u ekstrakranijalnom dijelu karotidne arterije, možemo atraumatski pristupiti na bifurkaciju i postavljanjem stenta proširiti lumen ili odstraniti tromb koji sužava lumen pazeći da dio tromba ne odleti u endokranij (Brinar, Neurologija za medicinare, 2009).

Da bi procijenili stupanj onesposobljenosti i ovisnosti o drugim ljudima u uobičajenim dnevnim aktivnostima nakon pretrpjelog moždanog udara koristimo se modificiranom Rankin skalom. To je najrasprostranjenija skala za kvantifikaciju ishoda i posljedica moždanog udara. (<http://neurosurgery.hr/korisni-podaci/>)

Tablica 1. Modificirana Rankin skala za mjerenje ishoda pretrpjelog moždanog udara (prema: <http://neurosurgery.hr/korisni-podaci/>)

Stupanj	Opis
0	Bez simptoma
1	Bez nesposobnosti unatoč prisutnim simptomima - izvršava svakodnevne aktivnosti i dužnosti
2	Blaga nesposobnost - ne može izvršavati sve prethodne aktivnosti, a može se brinuti o sebi bez pomoći
3	Umjerena nesposobnost - povremeno zahtjeva pomoć, može samostalno hodati
4	Umjerena do teška nesposobnost - ne može samostalno hodati ni zadovoljavati svoje dnevne potrebe
5	Teška nesposobnost - vezan za krevet, inkontinentan, zahtjeva stalnu skrb i pažnju

Naposljetku, oko 50% bolesnika sa srednje jakim motoričkim deficitom i većina s blažim motoričkim deficitom izvršava svoje svakodnevne osnovne potrebe, u dobrom su kontaktu i orijentirani, hodaju

sami ili uz pomoć. Korištenje oduzetog uda može biti ograničeno, a neurološki ispad koji zaostane nakon 12 mjeseci najčešće je trajni. Kompletni oporavak javlja se u oko 10% slučajeva, a oko 20% bolesnika umire u tijeku hospitalizacije. Rizik ponavljanja moždanog udara najveći je u prvih 90 dana, a kasnije rizik iznosi 5% godišnje. Sekundarna prevencija obuhvaća liječenje hipertenzije, dijabetesa, davanje antiagregacijske terapije, prestanak pušenja. Acetilsalicilna kiselina se primjenjuje u dozi od 85 do 325 mg/dan, doza klopidogrela iznosi 75 mg/dan, a možemo davati i kombinaciju 25 mg acetilsalicilne kiseline i 200 mg dipiridamola dvaput dnevno uz produženo otpuštanje. U slučaju aterosklerotske podloge, u terapiji uvodimo i statine; bolesnike s trombozom bazilarne arterije te vena i venskih sinusa hepariniziramo; a kod kardioembolijskog moždanog udara preporučuje se uvesti peroralnu antikoagulaciju i antiaritmike. Vrlo bitnu ulogu u pomaganju vraćanju u normalan život koliko je god to moguće, ima rehabilitacija koja treba uslijediti odmah nakon hospitalizacije. Pomoću svladavanja i učenja vještina svakodnevnog života nastoji se pomoći pacijentima i prilagoditi ih na moguće poteškoće (<http://www.msd-prirucnici.placebo.hr/msd-prirucnik/neurologija/mozdani-udar/ishemicni-mozdani-udar>; Brinar, Neurologija za medicinare, 2009).

PRIKAZ SLUČAJA

Anamneza i klinički status

54-godišnja pacijentica u popodnevnim satima pred suprugom iznenadno razvila tešku slabost lijeve strane tijela uz poteškoće govora. Nakon sat vremena pregledana u hitnoj službi kada je u jednom navratu povratila. Više godina se liječi radi želučanog ulkusa, a unazad dvije godine ima povišeni krvni tlak. U obiteljskoj anamnezi navodi baku koja je preminula od moždanog udara.

Neurološki status pri pregledu u hitnoj službi: pri svijesti, u kontaktu, dizartrična, glava i bulbusi deviraju u desno. Zjenice izokorične, reaktivne. Pareza pogleda u lijevo, faciopareza lijevo, jezik u protruziji devira lijevo. Lijeva ruka plegična, noga teško paretična 1/5, MTR simetrični 2+, Babinski lijevo pozitivan. Teški lijevostrani senzorni neglect. Ne vertikalizira se. Meningealni znakovi negativni. RR 150/70, cp 70, spO₂ 98, afebrilna.

Epikriza

Bolesnica je primljena u hitnoj službi zbog naglo nastalih smetnji govora u smislu dizartrije, centralne lijevostrane faciopareze te hemiplegije lijevo cca sat vremena nakon razvoja simptoma. Učinjen hitan MSCT mozga koji je pokazao hiperdenzitet u području završnog dijela medije s desne strane te u području kranijalnog M2 ogranka. MSCTA je pokazala okluziju desne medije nakon proksimalne trećine (akutni embolus). S obzirom na odgovarajući vremenski prozor, bez postojanja kontraindikacija, provede se intravenska trombolitička terapija, te dogovori u nastavku digitalna suptrakcijska angiografija, a po potrebi i invazivno liječenje, odnosno rekanalizacija okludirane desne arterije cerebri medije. Kako na primjenu trombolitičke sistemne terapije nije došlo do regresije neurološkog deficita (NIHSS i dalje 19) indicira se DSA koja ukazuje na i nadalje okludiranu desnu ACM, zbog čega se provede trombendarrektomija uz ekstirpaciju tromba te potpunu rekanalizaciju ACM. Tijekom hospitalizacije dolazi do regresije neurološkog deficita (NIHSS 6).

Th: Xarelto a 20 mg 1,0,0; Controloc a 20 mg 1,0,0; Coupet tbl a 10 mg 1,0,0; Ramipril 1 tbl 1,0,0

Dg:

Insultus vascularis cerebri (ish) - cum oclusio (tromboembolio)

A. cerebri mediae l. dex. - st. post. thrombolysis iv. et thrombectomiam

Hemiparesis lat. sin. cum dysarthrio

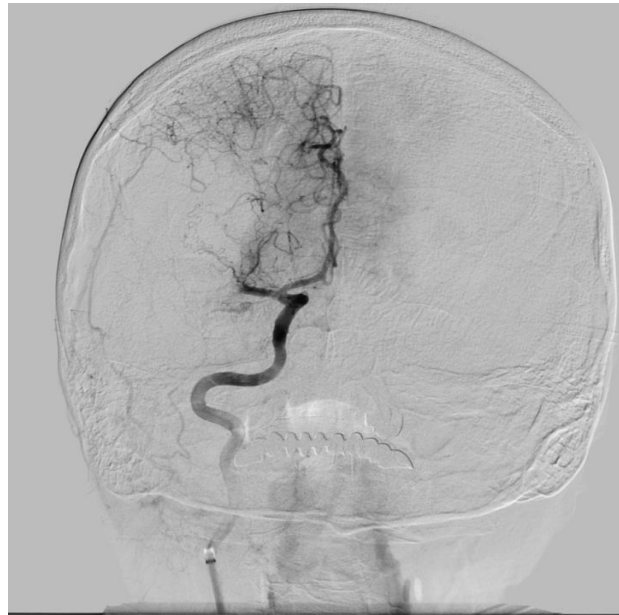Hypertensio arterialis oscill.

Aneurisma septi interatrialis. PFO i.o.

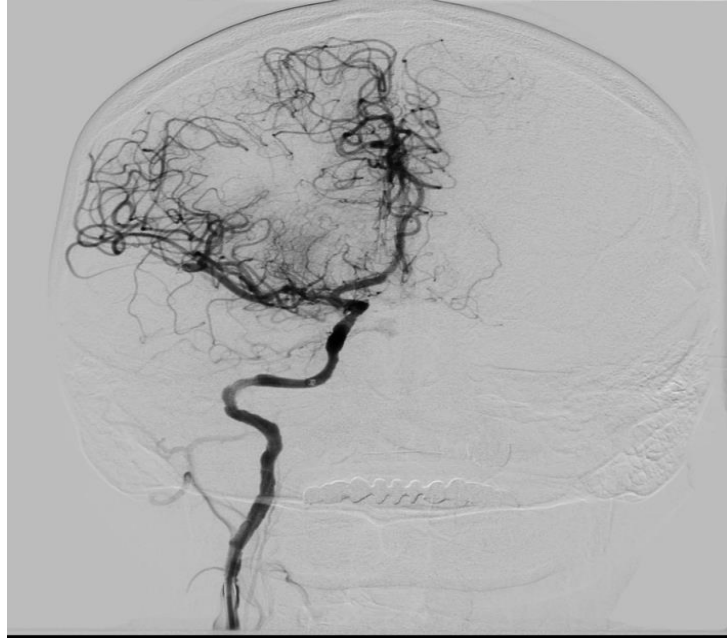Zaključak

Bolesnica je primljena pod slikom opsežnog ishemijskog moždanog udara, međutim u izrazito dobrom vremenskom prozoru, odnosno tek otprilike sat vremena od nastanka simptoma. S obzirom na kliničku i radiološku sliku okluzije proksimalne krvne žile vrata i glave, pokuša se s

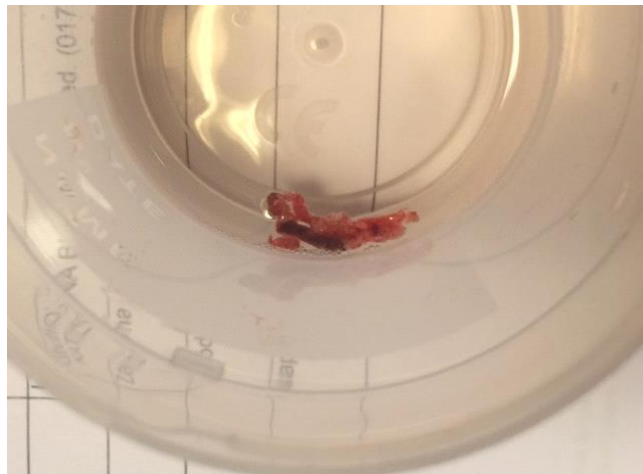trombolitičkom sistemnom terapijom, međutim paralelno i organizira interventno endovaskularno liječenje odnosno trombektomija. Ista se i učinila s odličnim neuroradiološkim uspjehom, naime potpunom rekanalizacijom desne ACM. Klinički je oporavak pratio radiološku sliku sa zakašnjenjem od 24 sata, međutim konačni je učinak terapije bio odličan, te se bolesnica zahvaljujući primjeni invazivnog i interventnog liječenja akutnog moždanog ishemijskog udara otpušta s minimalnim neurološkim deficitom, a tijekom godišnjih praćenja konačni ishod odgovara mRs1.



Slika 1. Digitalna suptrakcijska angiografija - prikaz okluzije M1 segmenta desne ACM - stanje prije trombektomije, a nakon provedene trombolize



Slika 2. Stanje nakon trombektomije - vidljiva rekanalizacija desne ACM



Slika 3. Tromb izvučen (aspiriran) iz okludirane desne ACM

5.2. Subarahnoidalno krvarenje

Subarahnoidalno krvarenje (SAH) je hitno stanje u neurologiji definirano kao ekstravazacija krvi u subarahnoidalni prostor, između pije mater i arahnoidalne membrane, a najčešći uzrok je ruptura aneurizme. Definiramo ju kao lokalno proširenje moždanih arterija uzrokovano strukturnim promjenama u stijenci i hemodinamskim stresom poglavito na mjestima bifurkacije. Dijelimo ih na sakularne, fuziformne i disecirajuće. Češće se nalaze na arterijama karotidnog sliva (80-85%), a na arterijama vertebrobazilarnog sliva u 8-15% slučajeva. Smatra se da su najčešće sijelo aneurizmi unutarnja karotidna arterija (37-41%), prednja komunikantna (30-33%) i srednja cerebralna arterija (13-19%) (Gavranić et al. 2011). U 30-40% pacijenata ruptura aneurizme je povezana sa smrtnim ishodom, reruptura završava kobno kod 80% pacijenata, a kod preostalih često zaostaju teške posljedice, što od sekundarnih oštećenja moždanog tkiva ishemijskom što od raznih sistemskih manifestacija. Incidencija SAH-a je 2-20/ 100 000, najčešće pogađa osobe starije od 50 godina i više žene. Identificirani su brojni rizični čimbenici; pušenje, konzumacija alkohola, hipertenzija te korištenje simpatomimetičkih droga su oni na koje možemo utjecati, dok dob, spol, veličina aneurizme i obiteljska anamneza spadaju u neovisne čimbenike rizika. Najizraženiji i najkarakterističniji simptom krvarenja je naglo nastala glavobolja koju pacijenti često definiraju kao "najjaču u životu", a može biti popraćena mučninom, povraćanjem, ukočenim vratom, poremećajima svijesti, fotofobijom, epileptičkim napadajima, fokalnim neurološkim znakovima. 30-50% pacijenata može čak i 2 do 8 tjedana prije nastupa SAH-a iskusiti blaže prodromalne simptome koji ukazuju na polagano curenje krvi, a nerijetko budu ignorirani i od strane samog pacijenta i od strane liječnika. Pri prvom susretu s bolesnikom potrebno je procijeniti njegovo kliničko stanje s Glasgow Coma Scale (GCS), Hunt and Hess Scale (HHS) ili World Federation of Neurological Surgeons Scale (WFNS) (Solter et al. 2014).

Tablica 2. Usporedba Hunt and Hess scale (prema: Hunt & Hess 1968) i World Federation of Neurological Surgeons Scale (prema: Drake et al. 1988)

HUNT and HESS SCALE		WORLD FEDERATION of NEUROLOGICAL SURGEONS SCALE
1	asimptomatski, blaga glavobolja, minimalna nuhalna rigidnost	GCS = 15 bez fokalnih neuroloških ispada
2	umjerena do teška glavobolja, ukočen vrat, bez neuroloških ispada osim kranijalnih živaca	GCS = 13-14 bez fokalnih neuroloških ispada
3	konfuzija, blagi neurološki deficiti	GCS = 13-14 s neurološkim ispadima
4	stupor, umjerena do teška hemipareza	GCS = 7-12
5	koma, decerebriranost	GCS = 3-6

Dugoročni ishod i stanje bolesnika ovisi o skupini u koju pacijent spada temeljem gore navedenih skala (Connolly et al. 2012).

Detekciji krvarenja pristupamo pomoću CT-a ili CT angiografije. Osjetljivost CT-a je 92-95% u prva 24 sata. U slučaju klinički postavljene sumnje bez potvrdnih znakova na CT-u, možemo izvesti MR ili lumbalnu punkciju. Zlatni standard u detekciji izvora i smještaja krvarenja predstavlja digitalna suptrakcijska angiografija (DSA) uz pomoć koje možemo odrediti i optimalan način liječenja rupturirane aneurizme. Kod negativnog nalaza angiografije preporučuje se pretragu ponoviti za 3 tjedna do mjesec dana.

Prilikom smještaja pacijenta sa SAH-om na neurološku jedinicu za intenzivno liječenje, inicijalne procjene ozbiljnosti stanja i neurološkog pregleda, u prvom je redu potrebno osigurati dišni put i održati stabilnost kardiovaskularnog sustava. Prvotni cilj je zbrinjavanje rupturirane aneurizme, prevencija ponovnog krvarenja, prevencija i liječenje odgođene cerebralne ishemije zbog vazospazma te liječenje ostalih sistemskih komplikacija. U prvih 7 dana nakon nastupa krvarenja obavezno je monitoriranje pacijenta EKG-om, opetovano procjenjivanje stanja svijesti pomoću GCS, promatranje zjenica i fokalnih neuroloških ispada te mjerenje tjelesne temperature svakih sat vremena, a preporučuje se i postaviti urinarni kateter (Solter et al. 2014). Nadoknada tekućine se provodi venskim putem primjenom izotoničnih otopina 3 litre/dan uz praćenje elektrolitskog statusa pacijenta i mjerenje razine glukoze u krvi. Vrijednosti GUK-a iznad 10 mmol/L su povezane s lošim ishodom (Steiner et al. 2013). Krvni tlak mjerimo putem arterijskog katetera, a vrijednosti korigiramo individualno za svakog pacijenta ovisno o dobi, kardijalnoj povijesti i razinama krvnog tlaka prije nastupa subarahnoidalnog krvarenja. Toleriramo vrijednosti sistoličkog krvnog tlaka do 160 mmHg prije poduzimanja intervencija na rupturiranoj aneurizmi, a kasnije do 200 mmHg. Pacijenti moraju mirovati, po potrebi im se ordinira paracetamol (500 mg/3-4 sata), antiemetici, analgetici, inhibitori protonske pumpe (Solter et al. 2014; Suarez et al. 2006).

Što se tiče prevencija komplikacija nakon rupture aneurizme, u NICU-u se poduzimaju mnogi koraci u sprječavanju i liječenju istih. Tu spadaju: hidrocefalus, ponovno krvarenje, vazospazam, epileptički napadaji, kardiopulmonalne komplikacije i hiponatremija (Solter et al. 2014).

Hidrocefalus se pojavljuje u 20-30% pacijenata nakon SAH-a (Mehta et al. 1996), a u većini slučajeva nastaje opstrukcijom otjecanja cerebrospinalnog likvora na razini Sylvieva akvedukta, četvrte moždane komore te bazalnih cisterni. Rizični faktori za nastanak hidrocefalusa uključuju kasnu hospitalizaciju i početak liječenja te HHS zbroj bodova pri prijemu od 3 do 5 (Vivancos et al. 2014). Najznačajniji čimbenik povišenja intrakranijalnog tlaka je upravo količina krvi u intraventrikularnom prostoru (Shah & Komotar 2013). Jedna trećina pacijenata može biti asimptomatična, a polovica se čak i spontano oporavi u roku 24 sata dok su oni s velikom količinom intraventrikularnog krvarenja

u lošem općem stanju, ali se i polovica njih može spontano oporaviti (Heros 1989). U svrhu snižavanja povišenog ICP-a provodi se drenaža putem intraventrikularnog katetera usprkos relativno velikoj učestalosti infekcija, a nastoje se postići ciljne vrijednosti od 10 do 20 mmHg (Solter et al. 2014).

Ponovno krvarenje unutar prva 24 sata nakon inicijalnih simptoma je povezano s velikim mortalitetom i lošom prognozom. Nakon prvog dana rizik iznosi 35-40% s mortalitetom od oko 40%, a nakon mjesec dana rizik iznosi 3% na godinu (Cha et al. 2010). Rizični faktori za nastanak ove komplikacije uključuju loš neurološki status pri prijemu, odgađanje zbrinjavanja rupturirane aneurizme, gubitak svijesti, prijašnje glavobolje te veće aneurizme (Solter et al. 2014). Treba izbjegavati svako uznemiravanje i stimulaciju pacijenta, agitirane pacijente treba sedirati, ali da budemo u mogućnosti obaviti neurološki pregled (Diringer 2009). Postupak koji pruža najveću sigurnost u prevenciji ponovnog krvarenja je rano zbrinjavanje rupturirane aneurizme, i to u roku od 72 sata bez obzira na stanje pacijenta (Steiner et al. 2013). Veliku važnost ima i kontrola krvnog tlaka, koja se, kako je već ranije spomenuto, provodi uzimajući u obzir pacijentovo godište, prijašnje vrijednosti krvnog tlaka i kardijalnu povijest. Umjereno povećanje krvnog tlaka se može tolerirati, srednji arterijski tlak bi trebao biti do 120 mmHg, sistolički krvni tlak do 160 mmHg, a kod pacijenata koji imaju vrijednosti više od 180 mmHg treba težiti 25%-om sniženju esmololom ili labetalolom do obliteracije aneurizme, a nakon njenog zbrinjavanja toleriramo vrijednosti sistoličkog krvnog tlaka do 200 mmHg. Vrijednosti trebaju biti titrirane da bi se spriječilo ponovno krvarenje, smanjio rizik ishemije, ali i održao primjeren cerebralni perfuzijski tlak (Solter et al. 2014; Suarez et al. 2006). Korištenje antifibrinolitike terapije prevenira nastanak ponovnog krvarenja, ali nema učinka na konačni ishod (Roos et al. 2003).

Zakašnjeli neurološki ishemični deficit (engl. DIND) uzrokovan vazospazmom je još jedan bitan uzrok morbiditeta i mortaliteta nakon SAH-a. Vazospazam se u 40-70% pacijenata pojavljuje od 7.-10. dana nakon inicijalnog krvarenja, klinički simptomi se očituju u njih 25-50%, a trajne posljedice zaostaju kod 50% pacijenata što govori u prilog važnosti rane detekcije i intervencije. Vazospazam rezultira smanjenim cerebralnim krvnim protokom i posljedično smanjenoj dostavi kisika i hranjivih tvari moždanom tkivu. Najčešće su zahvaćeni terminalni ogranci unutarnje karotidne arterije ili proksimalni ogranci prednje i srednje moždane arterije. Važno je naglasiti da zahvaćene arterije ne moraju biti u neposrednom području rupture aneurizme (Solter et al. 2014). Indikatori nastanka DIND-a uključuju pogoršanje stanja pacijenta, angiografski evidentno prisustvo vazospazma te povećanje brzina moždanog protoka transkranijalnim doplerom (Sandsmark et al. 2012). Za ranu detekciju razvoja i nastanka vazospazma koristimo kliničke i radiografske metode te fiziološko monitoriranje. Klinički pregled pruža korisne informacije kod pacijenata koji su kontaktibilni i kod

kojih je moguće provesti adekvatan neurološki pregled dok je kod onih sa suženim stanjem svijesti teško donijeti valjan zaključak na temelju samog statusa. U svakom slučaju, klinički pregled je prvi korak u pristupu svakom pacijentu i usmjerava nas na potrebu poduzimanja daljnjih dijagnostičkih i terapijskih intervencija. Od radiografskih metoda najkorisnije informacije o suženju krvnih žila pruža digitalna suptraksijska angiografija i CT angiografija. Monitoriranje pacijenata u neurološkim jedinicama za intenzivno liječenje radi predviđanja nastanka vazospazma uključuje u prvom redu EEG i transkranijalni dopler (Solter et al. 2014). Kontinuirani nadzor EEG-om pruža podatke o moždanoj aktivnosti, ali ne pruža mogućnost procjene protoka iako su ishemične epizode povezane s promjenama na EEG-u (Sandsmark et al. 2012). Redukcija u varijabilnosti alfa aktivnosti primijećena uz pomoć EEG monitoriranja prethodi angiografskom ili TCD nalazu vazospazma za čak 2 dana, a time i pojavi kliničkih simptoma (Vespa et al. 1997). Porast delta aktivnosti u EEG-u kao i pad alfa/delta omjera je također u korelaciji s kliničkim i radiološkim znakovima cerebralne ishemije (Sandsmark et al. 2012).

Da bi povećanje brzine protoka krvi u moždanim arterijama mjereno transkranijalnim doplerom pripisali upravo učinku vazospazma bilo je nužno definirati karakteristične omjere koji govore u prilog tom uzroku. Jedan od njih je tzv. Lindegaardov omjer tj. omjer brzine protoka krvi u srednjoj moždanoj arteriji i ipsilateralnoj unutarnjoj karotidnoj arteriji. Omjer >3 je sugestivan za vazospazam. Sličan omjer vrijedi i za bazilarnu i ekstrakranijalnu vertebralnu arteriju za detekciju spazma bazilarne arterije. Uzimajući u obzir rezultate mnogih studija došlo se do zaključka da TCD govori u prilog odsustva vazospazma pri vrijednostima brzina manjima od 120 cm/s (visoka negativna prediktivna vrijednost), a pri brzinama većima od 200 cm/s ima visoku prediktivnu vrijednost za prisustvo vazospazma. Od iznimne je važnosti pratiti i promjene vrijednosti brzina protoka krvi i sami trend porasta istih jer mogu upućivati na razvoj i progresiju vazospazma. TCD bi se trebao provoditi kontinuirano u jedinicama za intenzivno liječenje jer oko 2.-5. dana pruža mogućnost detekcije vazospazma prije pojave vidljivih kliničkih simptoma, a od 5.-12. dana može detektirati daljnju progresiju spazma krvnih žila. Nakon 12. dana možemo pratiti rezoluciju vazospazma nakon poduzetih terapijskih intervencija (Solter et al. 2014).

Mjerenje saturacije kisikom kaniliranjem unutarnje jugularne vene ($SjvO_2$) također može pomoći u procjeni opskrbe moždanog tkiva kisikom na temelju metaboličkih potreba tkiva. Arterijska i venska razlika saturacije kisika, koja je mjera ekstrakcije kisika u tkivima, je proporcionalna metaboličkim potrebama i obrnuto proporcionalna cerebralnom krvnom protoku. $SjvO_2$ normalno iznosi 60-70%, a niže vrijednosti znače nedovoljnu opskrbu tkiva bilo zbog smanjenja cerebralnog krvnog protoka ili zbog povećanih metaboličkih potreba. Visoki $SjvO_2$ pak ukazuje na povećanje CBF-a ili na smanjenje metaboličkih potreba tkiva. Vazospazam uzrokuje desaturaciju ispod 50% i povećanu ekstrakciju

kisika do 24 sata prije nastupa kliničkih simptoma. Ova pretraga može pomoći u dokazivanju vazospazma radi povećanih brzina detektiranih TCD-om jer kod tog uzroka nalazimo snižene vrijednosti SjvO₂. Još jedna komplementarna metoda je cerebralna mikrodijaliza koja putem mikrokatereta smještenog u moždani parenhim mjeri koncentracije tvari nastalih anaerobnim metabolizmom npr. glutamat, laktat, glicerol i povećan omjer laktata i piruvata u regijama smanjenog moždanog protoka (Sandsmark et al. 2012).

Zaključno, nakon inicijalnog kliničkog pregleda i procjene stanja pacijenta poduzimamo daljnje korake u svrhu liječenja. Bilo kakav novonastali fokalni deficit, poremećaj svijesti, abnormalni nalaz TCD-a nas navodi na potrebu reevaluacije kliničkog stanja i ponavljanje CT angiografije ili drugih komplementarnih metoda u svrhu planiranja odgovarajuće intervencije.

Liječenje vazospazma u prvom redu podrazumijeva primjenu blokatora kalcijских kanala, najčešće je to nimodipin 60mg oralno svaka 4 sata sljedeća 3 tjedna, a može se primijeniti i intravenskim putem (Solter et al. 2014). Što se tiče primjene HHH terapije koja uključuje hipervolemiju, hemodiluciju i hipertenziju, preporuke su da se održava normovolemija uz umjerenu hipertenziju. Iako nisu definirane ciljne vrijednosti krvnog tlaka kojima se teži, uočeno je povećanje cerebralnog protoka krvi uz postizanje hipertenzije primjenom dopamina ili fenilefrina (Diringer 2009). Cerebralni perfuzijski tlak bi trebao iznositi 80-120 mmHg jer se u tim okvirima povećava oksigenacija moždanog tkiva i smanjuje rizik za daljnje komplikacije (Dabus & Nogueira 2013). U slučaju da pacijenti ne odgovaraju na hipertenzivnu terapiju uz prisutne simptome nastalog vazospazma, preporučuje se selektivna intraarterijska aplikacija vazodilatatora (Solter et al. 2014).

Retrospektivnim studijama identificirani su brojni faktori rizika za nastanak epileptičkih napadaja nakon SAH-a, a oni uključuju: aneurizme srednje cerebralne arterije, intracerebralni hematom, ponovno krvarenje, ishemiju, hipertenziju i operacijski zahvat na pacijentima starijima od 65 godina. Nema pouzdanih dokaza za korist profilaktičke primjene antiepileptičkih lijekova u pacijenata nakon subarahnoidalnog krvarenja dok se kod evidentnih napadaja terapija obavezno provodi. Antiepileptička terapija se obustavlja nakon 3 do 6 mjeseci bez napadaja. Kod bolesnika u lošem stanju preporučuje se monitoriranje pacijenta kontinuiranim EEG-om zbog detekcije nekonvulzivnih napadaja koji se javljaju u 10-20% slučajeva (Solter et al. 2014).

Kardiopulmonalne komplikacije su također čest pratioc SAH-a, a među najčešće spadaju epizode aritmija, kardiomiopatija, prolazna disfunkcija lijevog ventrikula, plućni edem što ukazuje na nužnost praćenja promjena u EKG-u, provođenja ehokardiografije i izbjegavanje pretjeranog unosa tekućina (Solter et al. 2014).

Najčešći elektrolitski poremećaj nakon SAH-a je hiponatremija, a pojavljuje u 10-34% slučajeva zbog poremećaja u humoralnoj i neuronalnoj regulaciji natrija, intravaskularnog volumena i vode.

Liječimo ju restrikcijom unosa vode te davanjem izotoničnih otopina uz koncentrirane enteralne pripravke, a uz to, možemo koristiti i blage hipertonične otopine (1.25-3.0% NaCl) (Diringer 2009). Inicijalni, konačni cilj zbrinjavanja rupturirane aneurizme, prije pojave svih ranije navedenih komplikacija, je ili mikrovaskularno neurokirurško „clipping” ili endovaskularni „coiling” (Solter et al. 2014). Endovaskularnom tehnikom izaziva se tromboza aneurizmatškog proširenja, a neurokirurškom tehnikom se isključuje aneurizmatško proširenje iz cirkulacije ili se oblaže fundus aneurizme različitim materijalima (Gavranic et al. 2011). Preporuke su da se pristupi jednom od ova dva načina u roku od 72 sata nakon inicijalnih simptoma. Odabir adekvatne metode kod svakog pacijenta predstavlja izazov, a mora uzeti u obzir njegovo cjelokupno stanje te kompetenciju, tehničke vještine i dostupnost samog liječnika specijaliziranog za izvođenje takvih zahvata (Steiner et al. 2013). U svrhu otkrivanja uspješnije od ove dvije metode, provedena je ISAT studija kojom se uspoređivala uspješnost „coilinga“ i „clippinga“ kod aneurizmi koje su bile dostupne zbrinjavanju na oba načina, koja je prednost dala endovaskularnom načinu liječenja. Međutim, kasnijim studijama, uzimajući u obzir mortalitet pacijenata, nije dokazana prednost endovaskularnog „coilinga“ spram neurokirurškog „clippinga“. Današnje smjernice govore da se ipak prednost treba dati endovaskularnom pristupu i treba težiti potpunoj okluziji aneurizmatške vreće u svrhu sprječavanja rerupture i krvarenja. Faktori koji govore u prilog odabira endovaskularnog „coilinga“ su: dob iznad 70 godina i posteriorna lokalizacija aneurizme, a faktori u prilog neurokirurškom zbrinjavanju su: mlađa dob, prisustvo intracerebralnog hematoma i aneurizme srednje cerebralne arterije. Nakon zbrinjavanja rupture, pacijenta moramo budno pratiti, iznova evaluirati njegovo kliničko stanje i po potrebi ordinirati radiološke pretrage (Solter et al. 2014).

Naposljetku, smrtnost i funkcionalni ishod nakon subarahnoidalnog krvarenja ovisi o mnogim faktorima i rezultat je interakcije više čimbenika, a primarno je povezan s prvotnim gubitkom krvi, dobi pacijenta, smještaju i veličini aneurizme, hipertenziji kao i funkcijama i navikama kao što su konzumacija alkohola i cigareta (Solter et al. 2014).

PRIKAZ SLUČAJA

Anamneza i klinički status

33-godišnji pacijent pronađen kako leži na podu i ima toničko-kloničke grčeve u sklopu simptomatske epileptičke atake te je kolima hitne medicinske pomoći prevezen u opću bolnicu. Dotada nije teže bolovao, a nekoliko dana prije hospitalizacije navodno imao glavobolju te povratio. Pri prijemu bio izrazito hipertenzivan uz produbljuvanje stanja svijesti. Hitno je učinjen CT mozga koji je ukazao na SAH uz ventrikularni prodor te hematom frontalno desno. MSCT angiografijom verificirana aneurizma prednje komunikantne arterije, te se radi daljnjeg endovaskularnog embolizacijskog liječenja pacijenta premješta na Zavod za intenzivno liječenje Klinike za neurologiju.

Po prijemu bolesnik analgosediran, intubiran, mehanički ventiliran, uskih reaktivnih zjenica, prisutan kornealni i trahealni refleks, na bolni podražaj se mršti, MTR ruku 2+, RPT i RAT 2+, bez patoloških refleksa. Krvni tlak 130/70 mmHg, cp 90/min, febrilan, auskultatorno na plućima čujni hropci desno bazalno, akcija srca ritmična bez šumova, palpabilne periferne pulzacije.

Epikriza

Bolesnik premješten iz opće bolnice na Zavod za intenzivno liječenje Klinike za neurologiju zbog endovaskularnog embolizacijskog liječenja rupturirane aneurizme prednje komunikantne arterije te posljedičnog subarahnoidalnog krvarenja frontalno desno interhemisferno s prodorom krvi u ventrikularni sustav te intracerebralnim hematomom frontalno desno. Zbog razvoja hidrocefalusa postavljena vanjska ventrikularna drenaža, pacijent analgosediran i intubiran. Nakon pripreme na NICU, na Zavodu za interventnu radiologiju se učini cerebralna panangiografija kojom se potvrdi rupturirana bisakularna aneurizma ACoA. Nastavi se endovaskularna embolizacijska procedura transfemoralnim pristupom pri kojoj se aneurizma isključi iz cirkulacije postavljanjem 5 endovaskularnih zavojnica, bez periproceduralnih komplikacija. Bolesnik se naknadno monitorira na NICU uz neuroprotektivnu, gastroprotektivnu, analgetsku i antiepileptičku terapiju, niskomolekularni heparin za prevenciju duboke venske tromboze uz nadoknadu volumena kristaloidnim otopinama. U kontrolnom MSCT-u mozga tri dana nakon zahvata vidljiva djelomična resorpcija subarahnoidalnog i intraventrikularnog krvarenja uz stacionaran nalaz intracerebralnog hematoma s naznačenim umjerenim kompresivnim učinkom. Tijekom boravka daljnje epileptičke atake nisu uočene.

Th: Lyvam (Keppra) 500 mg 2x1 tbl; Clexane 0,4 sc x1; Controloc 1x1; Tramal 100 mg 4x1; Nimodipin 60 mg

Dg:

Haemorrhagia subarahnoidale cum penetrationem ventriculi et ICH

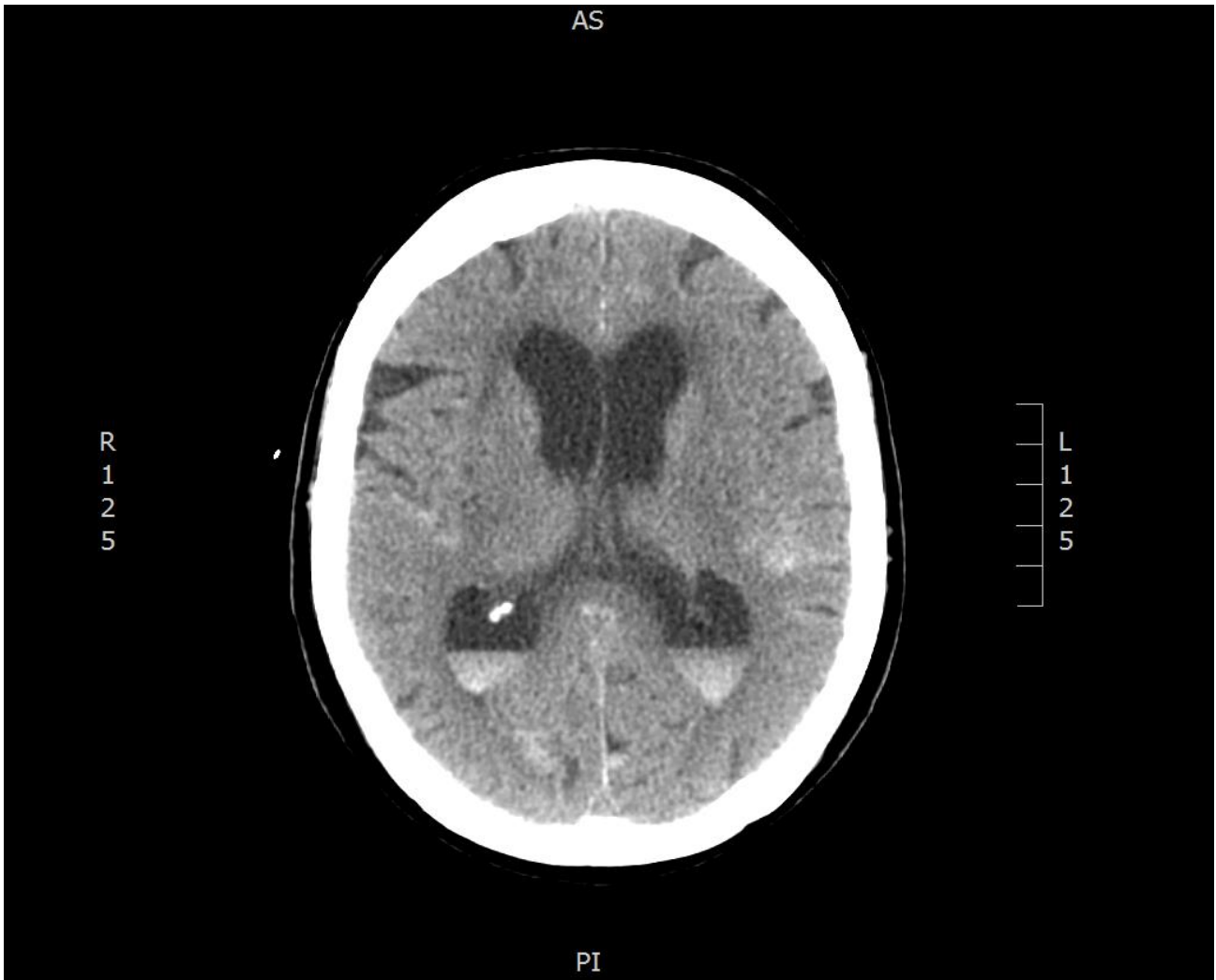
Aneurysma ACoA rupta – embolisatio facta

Ventriculodrainage externa

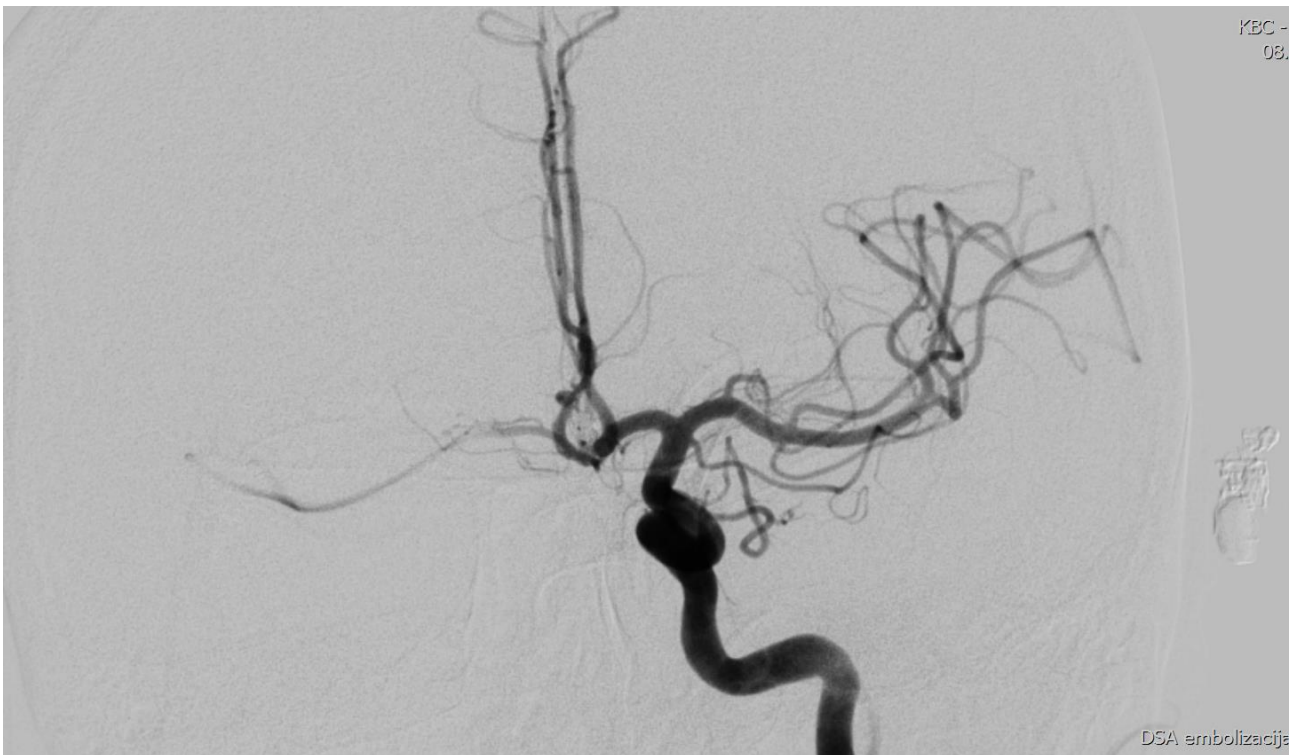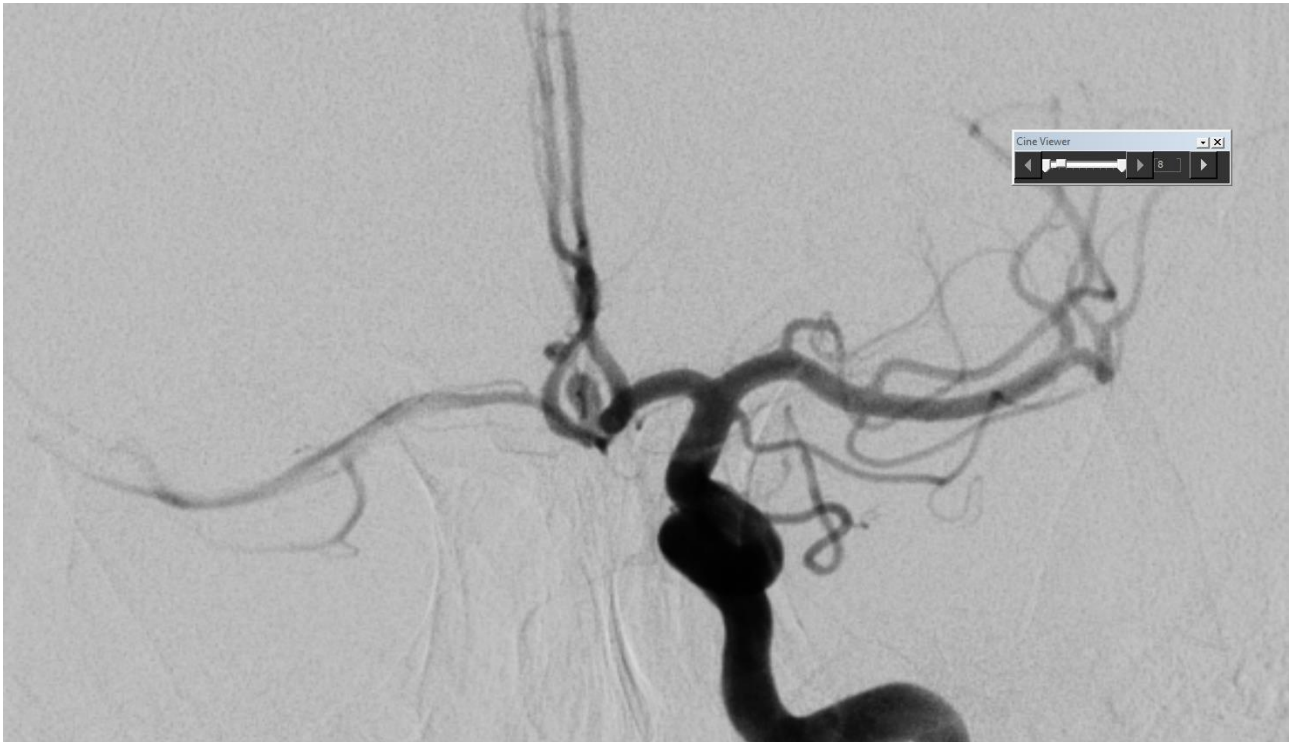Epi grand mal symptomata

Zaključak

Kod bolesnika se radi o opsežnom subarahnoidalnom krvarenju posljedično rupturiranoj aneurizmi. Klinička slika je bila izrazito teška uz razvoj poremećaja svijesti te respiratorne insuficijencije zbog čega je bolesnik bio analgosediran u cilju postizanja hemodinamske stabilizacije te pripreme za endovaskularno liječenje aneurizme. Klinički je bolesnik bio, prema Hunt-Hess skali 3-4, što zahtijeva prvenstveno endovaskularno liječenje, uz visoki rizik lošeg ishoda. Usprkos navedenom, uz mjere intenzivnog neurološkog liječenja kao i neuromonitoring, prvenstveno u cilju praćenja, a prema indikaciji i liječenja povišenog intrakranijskog tlaka (EVD), te uz kontrolu razvoja komplikacija subarahnoidalnog krvarenja (vazospazam!) kod ovog se bolesnika uspije postići stabilizacija stanja, potom i resorpcija krvi iz subarahnoidalnog prostora te u konačnici dobar oporavak kod otpusta.



Slika 4. MSCT sa znakovima subarahnoidalnog i intraventrikularnog krvarenja te inicijalnim znakovima hidrocefalusa



Slika 5. i 6. Digitalna subtraksijska angiografija – prikaz rupturirane aneurizme AcoA – na drugoj slici stanje nakon potpunog isključenja aneurizme iz cirkulacije primjenom endovaskularne metode, odnosno postavljanjem zavojnica („coil“) u aneurizmu

5.3. Epileptički status

Epileptičkim statusom (SE) podrazumijevamo napadaj koji traje od 5–10 minuta, ili dva ili više napadaja između kojih bolesnik u potpunosti ne dolazi k svijesti. Prijašnja definicija od 30 minuta je promijenjena zbog potrebe za što hitnijim zbrinjavanjem ovog stanja. Neliječeni napadaji mogu dovesti do trajnih oštećenja mozga, ali i završiti letalno (<http://www.msd-prirucnici.placebo.hr/msd-prirucnik/neurologija/epilepsija-konvulzije>). S patofiziološkog stajališta epileptični napadaj se definira kao posljedica paroksizmalnog izbijanja kortikalnih neurona uzrokovanog njihovom pojačanom podražljivošću (Brinar, Neurologija za medicinare, 2009).

Razlikujemo konvulzivni i nekonvulzivni epileptički status. Smatra se da će do 10% odraslih i 20% djece s epilepsijom tijekom života doživjeti epizodu epileptičkog statusa (Hauser 1990). Najčešći uzroci pojave SE su cerebrovaskularne bolesti, traume mozga, infekcije, tumori, "non compliance" pacijenata pri uzimanju antiepileptičke terapije, razni metabolički poremećaji, sepsa itd.

Konvulzivni SE se potonje može podijeliti na toničko-klonički, tonički, klonički te miokloni epileptični status. Najuobičajenija forma napadaja je konvulzivni napadaj karakteriziran produženim toničko-kloničkim grčevima (više od 5 minuta) ili ponavljanim napadajima tijekom kojih je osoba u nesvijesti. Konvulzivni SE obično počinje serijom napadaja koji postaju sve češći u trajanju od 2-3 minute s pauzama od 20-30 minuta. Klonična faza započinje blagim drhtanjem i napreduje do snažnih kontrakcija mišića tijela i lica na što se nadovezuje tonička faza kontrakcijom svih mišića, savijanjem trupa, podignutim očnim kaptima, grčenjem mišića jezika i vilice prilikom kojih može doći do ugriza jezika. Uz ove simptome, pojavljuju se i oni vegetativne prirode, kao što je tahikardija, hipertenzija, hiperglikemija, znojenje, hipersalivacija i traheobronhalna hipersekrecija. Intenzivna mišićna aktivnost i poremećaj vegetativnog sustava mogu dovesti do hiperpireksije pa čak i mioglobinurije (<http://www.stetoskop.info/Status-epilepticus-1142-c31-sickness.htm?b9>). Ova faza epileptičnog statusa se smatra fazom kompenzacije, traje do 30 minuta i karakterizirana je povećanim cerebralnim krvnim protokom zbog porasta metaboličkih potreba moždanog tkiva. Nakon isteka tog vremena, pacijent prelazi u fazu dekompenzacije kada dolazi do sloma autoregulacijskih mehanizama, pada cerebralnog krvnog protoka, porasta intrakranijalnog tlaka, sistemske hipotenzije, hipoglikemije, poremećaja elektrolita itd. (Cherian & Thomas 2009). Nalaz EEG-a je vrlo često teško interpretirati zbog artefakata uzrokovanih mišićnom aktivnošću, ali mogu se pojaviti šiljak-val kompleksi. Nakon prekida konvulzija, bitno je i dalje kontinuirano monitorirati pacijenta EEG-om u svrhu otkrivanja nekonvulzivnih napadaja. Dijagnoza konvulzivnog epileptičkog statusa postavlja se na temelju kliničke slike, promatranja neželjenih pokreta, procjene stanja svijesti i neurološkog pregleda, te se u slučaju evidentnog SE ne pribjegava hitnom EEG-u (Devinsky et al. 1988).

Nekonvulzivni epileptički status (NCSE) se odnosi na kontinuiranu ili intermitentnu, promijenjenu

električnu aktivnost mozga koja traje više od 5 minuta bez prisutnih vidljivih konvulzivnih napadaja, a dijeli se na apsans i kompleksni parcijalni SE. Obolijevaju najčešće osobe s već otprije dijagnosticiranom epilepsijom, ali SE može biti i prezentirajući simptom infekcija ili autoimunog encefalitisa. Etiologija je u većini slučajeva ista kao i kod konvulzivnog SE. NCSE se najčešće prezentira poremećajima svijesti, nekontaktibilnošću i nevoljnim očnim pokretima (Cherian & Thomas 2009). Apsans status se očituje pomućenjem svijesti do izražene konfuznosti kada je bolesnik u stuporu, a ovakvo stanje može trajati satima, pa i tjednima. U postavljanju dijagnoze, za razliku od konvulzivnog SE, puno je veća važnost EEG-a uz promatranje pacijenta i detaljan klinički neurološki pregled. Kod pacijenata s konvulzivnim epileptičkim statusom uočavamo ritmičke pokrete ekstremiteta i promatramo posturu tijela dok u kliničkoj manifestaciji nekonvulzivnih napadaja npr. apsansa ne nailazimo na specifične simptome, ali možemo pratiti promjene stanja svijesti. U svrhu razlikovanja statusa apsansa ili kompleksnih parcijalnih napadaja, od pomoći nam mogu biti sljedeće razlike. Kompleksni parcijalni SE se najčešće sastoji od ponavljanih napadaja s dvije faze, iktalnom i postiktalnom dok se apsans status prezentira jednom kontinuiranom epizodom varijabilnog intenziteta. Automatizmi se mogu pojaviti u oba tipa nekonvulzivnog epileptičkog statusa, iako češće kod kompleksnog parcijalnog SE, kao i anksioznost, strah, iritabilnost te agresivno ponašanje. Pretraga koja omogućuje najjasnije razlikovanje ova dva tipa SE je EEG. Iktalni encefalogram tijekom apsans statusa pokazuje bilateralno sinkrone šiljak-val komplekse brzine 2.5-5 Hz dok kod kompleksnog parcijalnog SE vidimo fokalne promjene u EEG-u, najčešće porijeklom iz temporalnog ili frontalnog režnja (Roth & Blum 2016). Velika važnost EEG-a je, i u već otprije spomenutoj indikaciji, u detekciji pojave nekonvulzivnog epileptičkog statusa nakon konvulzivnog SE. Naime, konfuznost pacijenta nakon konvulzija se može pogrešno protumačiti kao postiktalna smušenost, a zapravo se može raditi o suptilnom epileptičkom statusu. Nakon zbrinjavanja pacijenta s konvulzivnim SE, s prekidom napadaja očekuje se i postupan dolazak svijesti. Ukoliko pacijent nakon 10 minuta još uvijek nije pri svijesti ili je mentalni status abnormalan i nakon 30 do 60 minuta nakon prekida konvulzija, preporučuje se hitno kontinuirano nadziranje EEG-om u svrhu što ranijeg dijagnosticiranja nekonvulzivnog epileptičkog statusa. Postotak uočavanja ovog stanja nakon konvulzivnih napadaja penje se do 14% u jednoj prospektivnoj studiji (DeLorenzo et al. 1998) i do 20% kod pacijenata smještenih u neurološke jedinice za intenzivno liječenje koji su u kritičnom stanju. Trajanje monitoriranja kod nekomatoznih bolesnika se preporučuje u trajanju od 24 sata, za razliku od komatoznih gdje se taj period produžuje na 48 sati ili više (Herman et al. 2015).

Pristup pacijentu u epileptičkom statusu u prvom redu zahtijeva hitnu procjenu općeg stanja bolesnika i suportivno liječenje: održavanje prohodnosti dišnog puta, ordiniranje kisika, procjenu kardiovaskularne funkcije i uspostavu venskog puta. Nužno je učiniti osnovne laboratorijske pretrage:

kompletnu krvnu sliku, biokemijske parametre (elektroliti, jetreni i bubrežni testovi), glukozu u serumu, kalcij u krvi, utvrditi razinu antiepileptičkih lijekova u krvi kod pacijenata na trajnoj terapiji te uzeti uzorak urina. Treba učestalo mjeriti krvni tlak i zasićenost krvi s O₂ (<https://www.nice.org.uk/guidance/cg137/chapter/appendix-f-protocols-for-treating-convulsive-status-epilepticus-in-adults-and-children-adults-published-in-2004-and-children-published-in-2011>). Možemo razmotriti i primjenu tiamina (100 mg) i dekstroze (50 ml 50% otopine). Treba težiti što ranijem prekidu SE primjenom odgovarajuće terapije i dijagnostičkim mjerama istražiti etiologiju samog napadaja. Pristupamo primjeni inicijalne farmakološke terapije benzodiazepinima uz kasniju primjenu nebenzodiazepinskih lijekova u svrhu dugoročnog sprječavanja napadaja. Prva linija liječenja su benzodiazepini jer izuzetno brzo prekidaju napadaje i to lorazepam 0.1 mg/kg intravenski maksimalnom brzinom od 2 mg/min, nakon čega jednu minutu promatramo da li se stanje pacijenta popravilo prije odluke o administriranju dodatnih doza lijeka. Trajanje djelovanja je od 4 do 12 sati. Ukoliko lorazepam nije dostupan, možemo primijeniti 0.2 mg/kg iv. diazepam do 20 mg po dozi. Efekt se postiže za 10 do 20 sekundi, a traje 20ak minuta. Prednost diazepam je u mogućnosti rektalne primjene (0.2-0.5 mg/kg), a midazolam se može primijeniti intramuskularno (10 mg), intranazalno ili bukalno i prekida napadaje za manje od minute. Ako napadaji nisu prestali, daju se dodatne doze benzodiazepina prateći kliničko stanje pacijenta i nalaz EEG-a. Maksimalne doze lorazepama nisu definirane. Uz benzodiazepine primjenjujemo i fosfenitoin ili valproat da bi spriječili rekurenciju napadaja. Doze fosfenitoina se kreću od 20 mg/kg ekvivalenta fenitoina, a valproat primjenjujemo u dozi od 20 do 40 mg/kg. Pacijentima koji su, unatoč primjeni dviju doza lorazepama ili nekog drugog benzodiazepina, i dalje u epileptičkom statusu, krećemo s pripremom za kontinuiranu infuziju midazolama ili propofola. Infuzija propofola u dozi od 1-2 mg/kg primjenjuje se tijekom 5 minuta i ponavlja ukoliko napadaji nisu prestali. Doze se kasnije titiraju da bi se postiglo zadovoljavajuće stanje pacijenta bez napadaja, a brzina infuzije od 10-12 mg/kg/sat može biti korisna, ali ne duže od 48 sati zbog neželjenih nuspojava kao što je rabdomioliza, metabolička acidoza, srčano i bubrežno zatajenje. Kada postignemo kontrolu napadaja, zadovoljavajuća brzina infuzije treba biti održavana 24 sata, nakon čega krećemo s postupnim smanjivanjem brzine i to 5%/ sat. Većina pacijenata se ipak oporavi nakon 10 do 20 minuta, a dva najčešća razloga produženog oporavka su medikamentna sedacija pacijenata ili prelazak u nekonvulzivni epileptički status. U postiktalnom periodu nužno je redovito preispitivati neurološko stanje pacijenta, napraviti CT ili MR te lumbalnu punkciju pri sumnji na infektivni ili maligni proces. Stopa mortaliteta nakon konvulzivnog epileptičkog statusa izuzetno varira, ovisno o uzroku koji je doveo do tog stanja, a kreće se oko 20%. Prediktori lošijeg ishoda su starija dob bolesnika i prateći komorbiditeti (Driscoll 2016). Što se tiče liječenja nekonvulzivnog epileptičnog statusa nastojimo što manje sedirati pacijente,

izbjeći produljenu komu i intubaciju, s obzirom na to da se komplikacije popraćene uz ove intervencije smatraju opasnijima od moguće neuronalne ozljede tijekom samog NCSE. Pristup pacijentu mora biti individualan i u skladu s liječenjem predležućeg uzroka ovog stanja, a terapiju primjenjujemo uz budno praćenje stanja pacijenta i EEG nalaza. Lijekovi koji se koriste u liječenju konvulzivnog epileptičkog statusa se, u manjku adekvatnih ispitivanja, koriste i u liječenju NCSE. Tako je i u ovom slučaju prva linija liječenja 0.1 mg/kg lorazepama u kombinaciji s lijekovima koji što je moguće manje sediraju pacijente (fosfenitoin, valproat, levetiracetam, lakozamid), a nastojimo izbjeći primjenu anestetika. U slučaju nejasnog ili dvojbenog EEG nalaza možemo pokušati s primjenom antiepileptičke terapije kojom se može poboljšati kliničko stanje pacijenta i uspostaviti normalan EEG ritam što govori u prilog tome da je bilo riječ o NCSE. Agresivniji pristup se preporučuje kod osoba s traumatskom ozljedom mozga, prijašnjim konvulzivnim epileptičkim statusom te kod onih kod kojih je moguće neurološki deficit izravno povezati s trenutačnim nalazom EEG-a. Ishod ovisi ponajprije o uzroku koji je doveo do NCSE, te je loš kod stuporoznih ili komatoznih bolesnika. Rizični faktori, koji uključuju akutnu bolest mozga, loš mentalni status i dulje trajanje SE, nose sa sobom lošiju prognozu (Gaspard et al. 2016).

PRIKAZ SLUČAJA

Anamneza i klinički status

Tegobe 19-godišnje pacijentice počinju unazad 4 mjeseca kada se žalila na vertiginozne smetnje te zaboravljivost. Ubrzo postaje febrilna do 40 °C uz opću slabost i malaksalost dok se u krvnim nalazima nađe leukopenija i trombocitopenija. Učinjena lumbalna punkcija bila uredna, a nakon nje imala glavobolju te razvila prvu generaliziranu toničko-kloničnu ataku (GTKA). GCS iznosio 3-4, a EEG ukazao na postojanje epileptičkog statusa. Odmah potom započeta kontinuirana terapija tiopentalom i pulsna kortikosteroidna terapija. Bolesnica je bila komatozna, intubirana i sedirana. Pri pokušajima smanjivanja doza midazolama i tiopentala, ponovno se javljaju konvulzije. Zadovoljavajući antikonvulzivni učinak se privremeno uspostavi uz primjenu lakozamida intravenski uz nešto niže doze midazolama i tiopentala, ali ubrzo dolazi do ponovne GTKA te se uvede barbituratna koma. Na EEG-u uočen epileptogeni fokus lijevo temporalno. Od radiološke obrade inicijalno učinjen MR mozga koji pokazuje imbibiciju meningi koja ukazuje na upalni proces. Na kontrolnom MR-u se opisuje razvoj difuzne atrofije parenhima s proporcionalno proširenim ventrikularnim sustavom. S obzirom na distribuciju opisanih lezija diferencijalno dijagnostički u obzir dolazi limbički encefalitis, infektivni encefalitis uzrokovan flavivirusima, stanje nakon epileptičkog statusa, metabolička encefalopatija ili stanje nakon anoksije. Zbog farmakorezistentnog epileptičkog statusa razmatralo se i kirurško liječenje- kalozotomija.

Pacijentica pri prijemu traheotomirana, mehanički ventilirana, sedirana, izokoričnih, reaktivnih zjenica promjera 7mm, bez devijacije bulbusa. Bez asimetrije mimične muskulature niti jasnih ispada kranijalnih živaca. MTR na ekstremitetima primjereno simetrični, obostrano nijemi plantarni odgovor. Krvni tlak 125/80 mmHg, cp 87/min, spO2 99, TT 35,9 °C. Akcija srca ritmična bez šumova, pluća i abdomen bez osobitosti, ekstremiteti bez edema.

Epikriza

Bolesnica primljena na Zavod za intenzivno liječenje radi liječenja superrefrakternog statusa epileptikusa nejasne etiologije. Po prijemu, uvedena je u anesteziju, analgosedirana, mehanički ventilirana u epileptičkom superrefrakternom statusu (povremeno s elementima konvulzivnog i mioklonog statusa, ali i nekonvulzivnog statusa). Učinjena obrada koja obuhvaća pretrage na autoimuni encefalitis dolazi pozitivna (protutijela na naponom regulirane kalijeve kanale) uz znakove autoimunog encefalitisa, izrazite difuzne atrofije i mezijalne temporalne skleroze na učinjenom MR-u mozga. Provede se imunomodulacijska i imunosupresivna terapija (5 ciklusa plazmafereze, imunoglobulini, ciklofosamid, ciklosporin, cellcept, rituksimab) uz korekciju antiepileptičke terapije, na što dolazi do djelomične regresije u kliničkoj slici. Kontrolni nalaz VGKS autoantitijela je u urednim granicama titra dok je nalaz EEG-a djelomično u poboljšanju. Klinički bolesnica

respiratorno i hemodinamski stabilna uz povremene epileptičke napadaje u seriji koji odgovaraju mioklonim ili atakama tipa abortivnog grand mal napadaja. Napadaji kontrolirani primjenom 10-20 mg diazepama uz trajnu antiepileptičku terapiju. Pacijentica ima periode očuvane svijesti kada se uspije ostvariti i vrlo jednostavan neverbalni kontakt. Tetraplegična.

Th: Trileptal 300 mg ujutro + 600 mg navečer; Rivotril tbl a 2 mg 3x1; Phenobarbiton a 100 mg 1,0,1; Keppra a 1000 mg 1,0,1; Vimpat 300 mg ujutro + 300 mg navečer; CellCept a 1000 mg 1,0,1

Dg:

Encephalitis VGKC positiva (autoimun.)

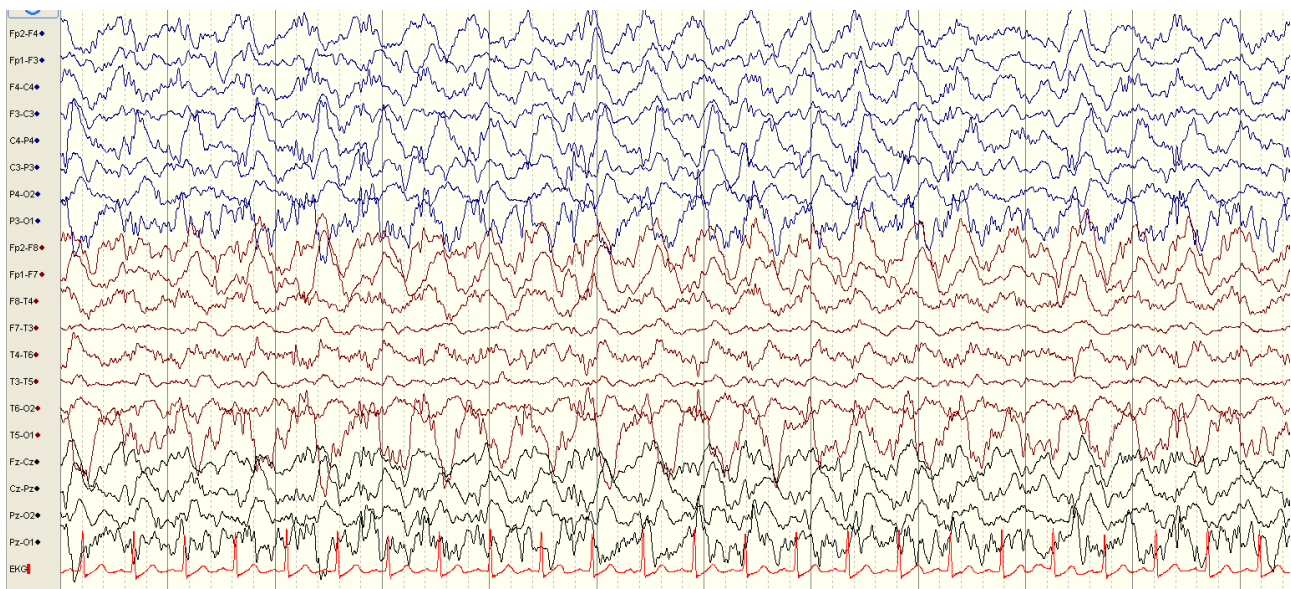
Status epilepticus – superrefract. (conv. et nonconvuls.)

Tetraplegio

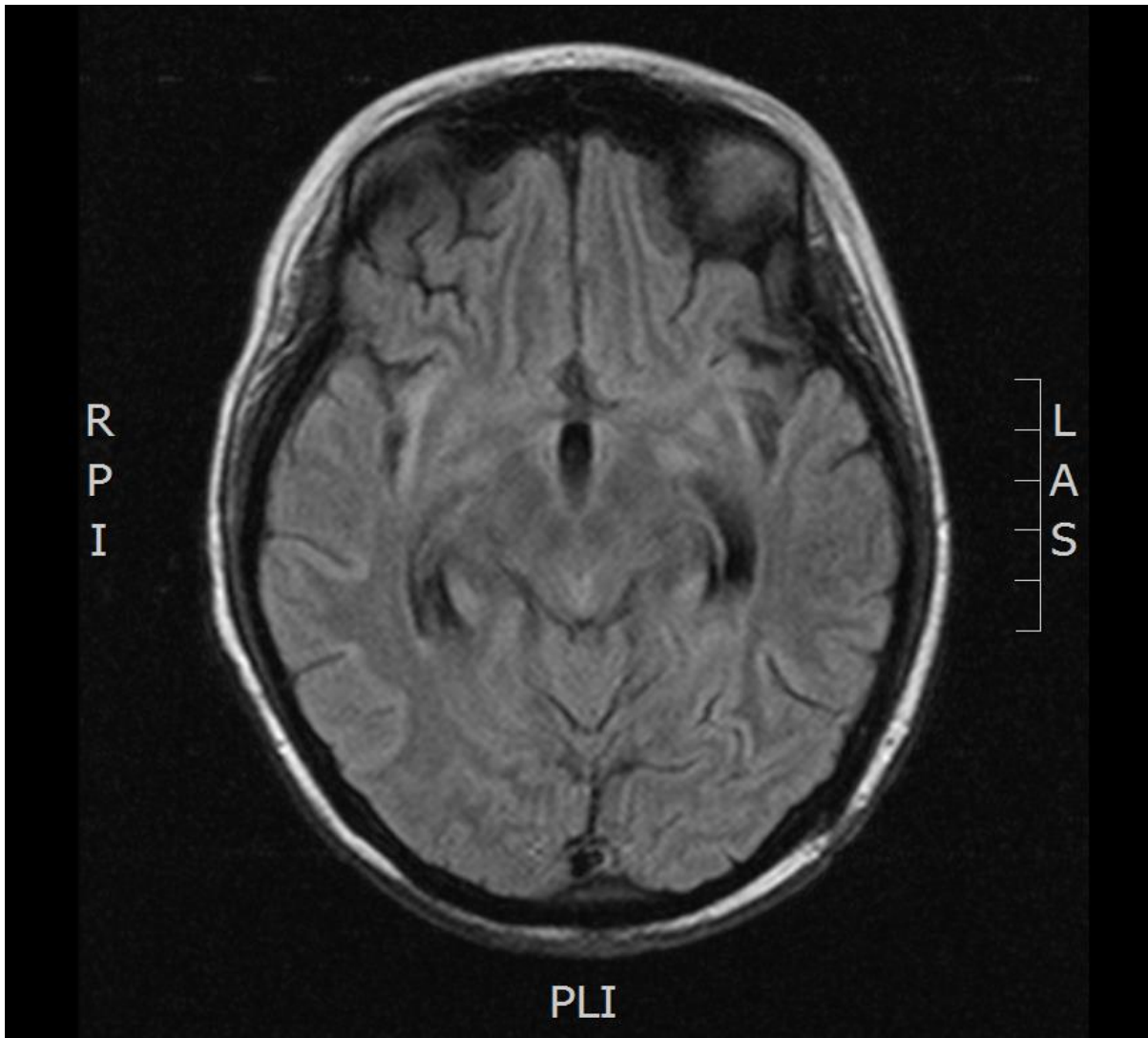
Atrophio cerebri diff. (post infect.) gravis

Zaključak

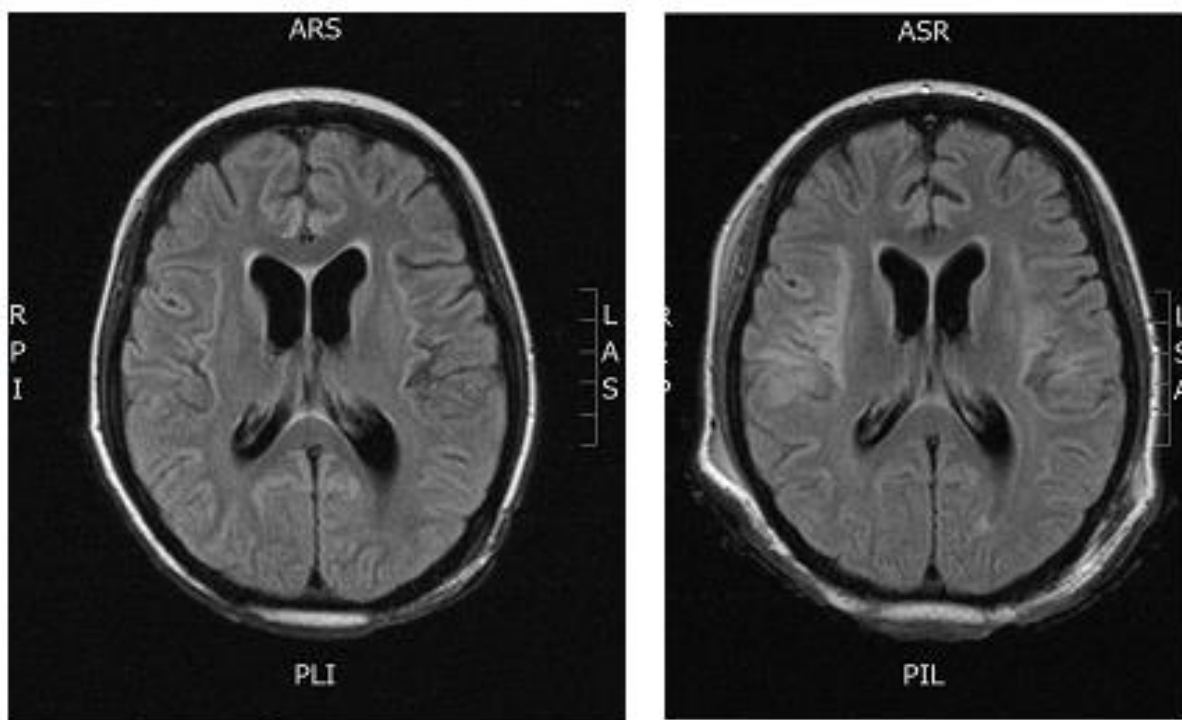
Ovo je prikaz bolesnice s izrazito teškom kliničkom slikom superrefrakternog epileptičkog statusa kod koje su provedene sve medikamentozne mjere liječenja statusa, međutim bez znakova adekvatnog oporavka. Takvi bolesnici ozbiljno pobuđuju sumnju na organsku podlogu serije epileptičkih ataka zbog čega je kod bolesnice učinjena i sva dodatna obrada koja uključuje i obradu na autoimune encenfalitise. Kod navedene je bolesnice nalaz autoimunih antitijela također pristigao pozitivan (VGKC pos.) što bi moglo objasniti težinu kliničke slike. Usprkos mjerama intenzivnog liječenja, niti ponavljanjem doze IvIga – balon okluzivni test, nije još postignut dogovor oko modaliteta liječenja. Kod ovakve kliničke slike, prognoza je vrlo neizvjesna, te je potreban trajni nadzor u cilju praćenja vitalnih parametara.



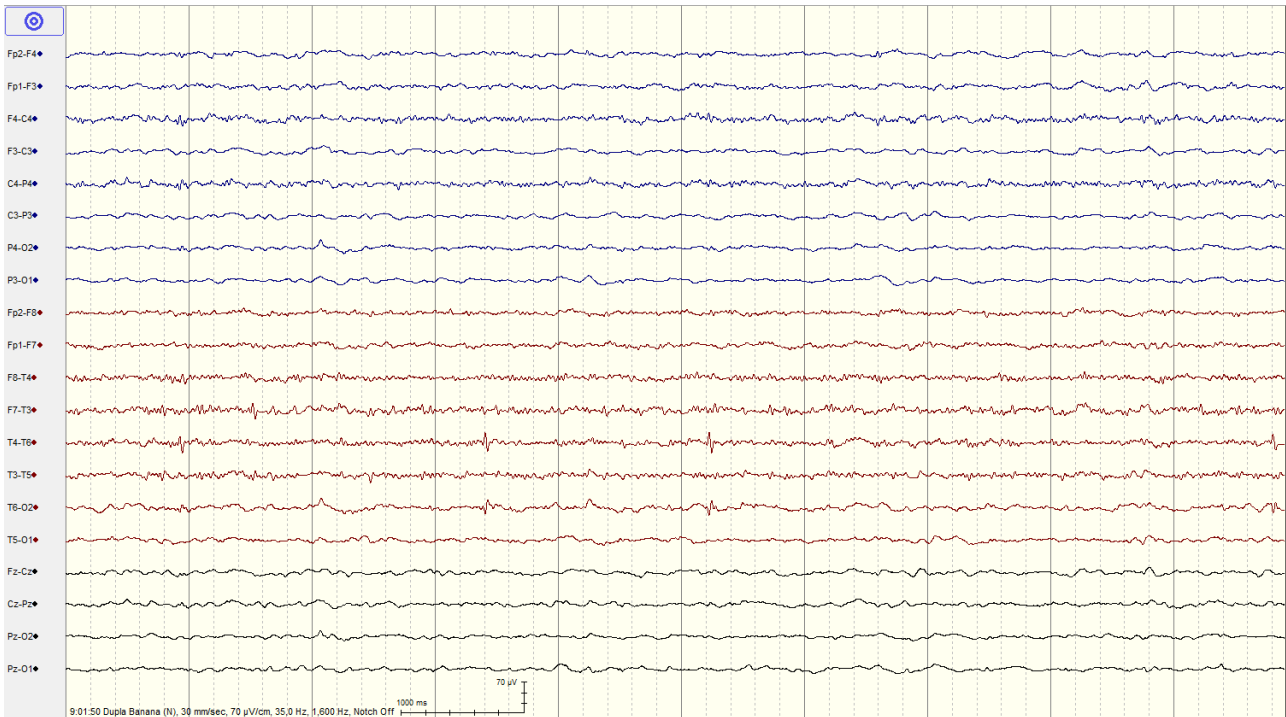
Slika 7. EEG nekoliko dana nakon prijema bolesnice: tijekom cijelog snimanja interponiraju se viševoltažni spori i zašiljeni delta valovi 1-2 Hz, amplitude preko 120 uV, uz elemente polimorfnih delta aktivnosti povremeno bolje vidljivo desno centrotemporoparijetalno uz učestale paroksizme šiljak-val i polišiljak-val spore varijante



Slika 8. MR mozga kod prijema bolesnice: hiperintenzivne promjene hipokampalno, inzularno i paracentralno – uz kortikosubkortikalni edem



Slika 9. Kontrolni nalaz MR mozga - pred otpust - nalaz ukazuje na progresiju atrofičnih promjena posljedično dugotrajnom epileptičkom statusu.



Slika 10. EEG bolesnice pred otpust - nalaz poboljšan u odnosu na početni. Niže do srednjvoltažna osnovna cerebralna aktivnost je u delta aktivnosti. Interponiraju se tijekom cijelog snimanja visokovoltazni delta valovi 1-2 Hz, amplituda do 50 mikroV, lijevo frontotemporobazalno uz povremeno vidljive desno frontotemporalno, abortivne polišiljke kao i polišiljak-val komplekse. Jasna tendencija grupiranja svakih 5-6 s. Zaključak: nalaz odgovara BI-PLEDs-u, s fokusom delta aktivnosti lijevo frontotemporobazalno i povremenim polišiljcima tj. abortivnim polišiljak-val kompleksima desno frontotemporalno uz paroksizmalnu tendenciju.

5.4 Miastenička kriza

Miastenia gravis je autoimuna bolest živčano-mišićne spojnice kod koje dolazi do blokade prijenosa impulsa sa živčanog vlakna na mišić zbog cirkulirajućih protutijela na nikotinske acetilkolinske receptore (AChR), a karakterizirana je epizodama egzacerbacija i remisija. Prevalencija ove bolesti je 1/10 000-20 000, nastaje u svim životnim dobima, ali najčešće u 3. i 4. desetljeću pa zahvaća osobe u punoj životnoj i radnoj snazi. Omjer zahvaćenosti žena i muškaraca je 3:1. Klinički simptomi variraju ovisno o općem stanju bolesnika, a najčešće se prezentiraju kao ptoza, dvoslike i poremećaj oštine vida, slabost ruku i nogu, poremećaj govora i gutanja, dizatrija (Brinar, Neurologija za medicinare, 2009). Miastenička kriza, kao hitno stanje u neurologiji, zahvaća 20% bolesnika unutar prve godine bolesti. To je životno ugrožavajuće stanje karakterizirano progresivnom bulbarnom slabošću, slabošću dišne muskulature do razvoja respiratorne insuficijencije te posljedično dovodi do potrebe za intubacijom i mehaničkom ventilacijom (Godoy et al. 2013). Ishod ovog hitnog stanja se dramatično poboljšao u zadnjih 40 godina, a stopa mortaliteta je pala sa 75% na manje od 5%. Smatra se da je tome najviše pridonijela efektivna mehanička ventilacija, uporaba imunoterapije i smještaj u specijalizirane neurološke jedinice za intenzivno liječenje. Precipitirajući faktori koji dovode do krize su najčešće respiracijske infekcije, sepsa, kirurški zahvati, početak terapije kortikosteroidima, trudnoća itd. (Ahmed et al. 2005; Juel 2004). Miastenička kriza se u većini slučajeva pojavljuje kod osoba s već otprije dijagnosticiranom bolešću, a izrazito je rijetka kao prva manifestacija miastenije gravis. Prvi simptom nastupajuće miasteničke krize najčešće bude progresivna generalizirana i bulbarna slabost, a najvažniji korak u zbrinjavanju pacijenata je rana intubacija i mehanička ventilacija. Dijagnoza se temelji na neurološkom pregledu i krvnim pretragama: kompletnoj i diferencijalnoj krvnoj slici, CRP-u, elektrolitskom statusu, vrijednosti kreatin kinaze, jetrenih enzima. Prije poduzimanja specifičnih pretraga nužno je učiniti EKG i rentgen srca i pluća (Chaudhuri & Behan 2008). Laboratorijskom pretragom možemo utvrditi prisutnost protutijela na acetilkolinske receptore (u 90% slučajeva) ili protutijela na mišić specifičnu kinazu (10-20% pacijenata). Uz to, možemo provesti i elektromioneurografiju (EMNG) gdje se repetitivnom supramaksimalnom stimulacijom utvrđuje pad amplitude mišića ili "single fiber" elektromiografiju koja pokazuje veću varijabilnost akcijskih potencijala na jednom mišićnom vlaknu (Brinar, Neurologija za medicinare, 2009). Pacijenti moraju biti primljeni na NICU gdje će se moći stalno monitorirati njihova respiratorna funkcija mjerenjem plinova u arterijskoj krvi, provedbom funkcijskih plućnih testova i pulsne oksimetrije jer se apneja može razviti iznenada. Slabost najčešće prvo zahvaća interkostalne mišiće pa onda dijafragmu, a u prilog pogoršanja stanja nam govori dispneja, disfagija, korištenje pomoćne muskulature te vitalni kapacitet pluća manji od 30 ml/kg. Ako se stanje ne popravi nakon administracije kisika, osobu treba ventilirati i potom intubirati bez čekanja da nalazi pokažu

eventualni nastanak hipoksemije (Goldenberg & Sinert 2015). Mjerenje vitalnog kapaciteta pluća i maksimalnog inspiratornog tlaka su dva najvažnija parametra kojima procjenjujemo plućnu funkciju, ali ih je, naravno, nužno promatrati u sklopu cijele kliničke slike. Maksimalni ekspiratorni tlak, naime, govori o snazi mišića koji potpomažu u izdisaju (Bird & Levine 2015). U svrhu procjene potrebe za intubacijom, koristi se tzv. 20/30/40 pravilo, gdje se pacijenta intubira u slučaju vrijednosti vitalnog kapaciteta ispod 20 ml/kg, vršnog inspiratornog tlaka <-30 cmH₂O i vršnog ekspiratornog tlaka <40 cmH₂O (Chaudhuri & Behan 2009). U dodatne indikacije spada i klinička slika respiratornog distresa, hiperkapnijska respiracijska acidoza i nemogućnost čišćenja dišnih puteva (Bird & Levine 2015). Oko dvije trećine do 90% pacijenata u miasteničnoj krizi zahtijeva intubaciju i mehaničku ventilaciju. Mogu se koristiti depolarizirajući agensi kao sukcinilkolin, ali potrebne doze su kod ovih pacijenata značajno više pa se češće koriste oni nedepolarizirajući npr. vekuronij koji ima veću potentnost uz primjenu manjih doza (Wendell & Levine 2011). Provodi se asistirano kontrolirana ventilacija s vršnim volumenima od 7-8 ml/kg, frekvencijom disanja od 12 do 16 radi sprječavanja nastanka atelektaza i pozitivnim tlakom na kraju ekspirija od 5 cmH₂O da bi se postigle odgovarajuće vrijednosti plinova u krvi (Murthy et al. 2005). Koncentracija kisika u udahnutom zraku bi trebala biti prilagođena da se postigne saturacija kisikom veća od 92% i parcijalni tlak veći od 70 mmHg (Godoy et al. 2013). Nakon intubacije izostavljaju se blokatori kolinesteraze da bi se izbjegla pretjerana sekrecija koja može pogoršati plućnu funkciju (Bird & Levine 2015). Većina pacijenata je na mehaničkoj ventilaciji manje od 2 tjedna, a u studiju Thomasa identificirani su prediktori prolongirane upotrebe mehaničke ventilacije: vrijednost bikarbonata u serumu prije intubacije >30 mg/dl, vitalni kapacitet <25 ml/kg treći dan nakon intubacije te dob iznad 50 godina. Najčešće komplikacije su atelektaze i pneumonije (Thomas et al. 1997). Preferira se korištenje orotrahealnog, ali i duodenalnog tubusa u svrhu sprječavanja aspiracije (Ahmed et al. 2005).

Dva glavna principa liječenja ovog hitnog stanja su plazmafereza i intravenska primjena imunoglobulina (IVIg). Izmjena plazme teži odstranjivanju protutijela na acetilkolinске receptore iz cirkulirajuće krvi, počinje djelovati nakon 2 dana i učinak traje 3 do 4 tjedna. Zbog toga je, uz primjenu ove metode liječenja, nužno istodobno provoditi imunoterapiju, najčešće visokim dozama prednizona 60-100 mg dnevno ili 1-1.5 mg/kg/dan. Primjenjuje se 5 plazmafereza (3 do 4 litre kristaloida ili 5% otopine albumina po svakoj izmjeni) svaki drugi dan kroz centralni venski kateter. Moguće komplikacije su povišenje tjelesne temperature, hipotenzija, tahikardija i hipokalcemija. Što se intravenske primjene imunoglobulina tiče, nije uočena prednost pred izmjenom plazme, i daljnje studije su potrebne da bi se usporedile prednosti i nedostaci obiju metoda (Jani-Acsadi & Lisak 2007). Doza imunoglobulina je 400 mg/kg dnevno. Nuspojave nisu česte, a najčešće se prezentiraju glavoboljom, mučninom, povišenom tjelesnom temperaturom, osipom. Učinak kod IVIg počinje

nakon 4-5 dana, a prestaje, kao i kod plazmafereze, nakon par tjedana. U slučaju da pacijent ne odgovara na terapiju nakon primjene imunoglobulina, možemo provesti i plazmaferezu ili obrnuto, nakon izmjene plazme dati intravenski imunoglobuline. Studije provedene u svrhu usporedbe ovih dviju metoda su pokazale jednaku efikasnost, međutim primjena imunoglobulina je bila vezana uz manje nuspojave naspram izmjene plazme. Plazmafereza je bila povezana s boljim respiratornim statusom nakon 2 tjedna i boljim funkcionalnim oporavkom nakon mjesec dana. Primjena imunoterapije, koja se provodi uz obje metode, teži produženju učinka i nakon uobičajenih 4 do 5 tjedana. Glukokortikoidima treba više vremena za početak djelovanja, a vrhunac postižu nakon 5.5 mjeseci primjene. Kada pacijenti ne toleriraju kortikosteroidnu terapiju, možemo primijeniti ciklosporin. Naposljetku, da bi se postigli što bolji uspjesi u liječenju, bilo jednom ili drugom metodom, trebamo agresivno liječiti komorbiditete i komplikacije koje prate bolesnika i težiti što kraćoj primjeni mehaničke ventilacije (Murthy et al. 2005). Ekstubaciji pacijenta možemo pristupiti nakon početka liječenja uz evidentne znakove oporavka dišne muskulature. Vrijednosti koje govore u prilog tome su: vitalni kapacitet pluća >15 do 20 mL/kg i maksimalni inspiratorni tlak od -30 do -60 cmH₂O uz mogućnost ekskrecije neželjenog sadržaja i kašlja (Bird & Levine 2015).

U liječenju ovih pacijenata velika se važnost pridaje i psihološkoj potpori s obzirom na to da psihičko stanje osobe uvelike utječe na tijek i prognozu bolesti. Vježbe disanja i jačanja inspiratornih mišića potpomažu u osnaživanju respiratorne muskulature i povećavaju izdržljivost (Chaudhuri & Behan 2008).

PRIKAZ SLUČAJA

Anamneza i klinički status

67-godišnja pacijentica je pregledana u hitnoj neurološkoj ambulanti zbog otežanog gutanja i smetnji govora. Iste su tegobe navodno prethodno bile prisutne intermitentno tijekom tri tjedna. Navodila je da bi se ujutro budila bez tegoba, a do večeri bi se pojavile smetnje govora i gutanja. Imala je osjećaj težine i boli u nogama. Negirala je pojačanu motoričku slabost, dvoslike ili spuštanje kapaka. Dobila je 8 mg deksametazona te uz preporuke otpuštena kući. Sljedeći dan ponovno se javila u hitnu službu zbog otežanog disanja i gutanja te pregledana u otorinolaringološkoj ambulanti gdje je nađena pareza glasnica. Primljena je u bolnicu kada je učinjena i traheotomija. Šest godina prije pacijentica je preboljela infarkt mozga sa zaostalom slabošću desne strane tijela, ima ugrađenu endoprotezu lijevog kuka, a liječi se zbog dijabetesa i arterijske hipertenzije.

Pacijentica urednog stanja svijesti, u neverbalnom kontaktu zbog postavljene kanile. Zjenice izokorične, fotoreaktivne uz prisutnu ptozu lijevog kapka. Vidno polje orijentacijski uredno, bulbomotorika uredna, bez nistagmusa. Nešto niže položen desni usni kut. Jezik u protruziji medioponiran. Nepčane lukove odiže simetrično, ali oslabljeno. Postavljena nazogastrična sonda. U antigravitacijskom položaju simetrično održava ruke, a noge pojedinačno dovodi i održava u antigravitacijskom položaju. Diskretna slabost desnih udova 4+/5. Miotatski refleksi na desnoj ruci 3+, na lijevoj 2+, na nogama 0. Desno pozitivan Babinski, lijevo atipičan plantarni refleks. Ne vertikalizira se. Otežano gutanje prilikom pokušaja pijenja vode. RR 150/80 mmHg, afebrilna.

Epikriza

Nakon smještaja na Klinici za otorinolaringologiju, gdje je pacijentica zbog respiracijske insuficijencije traheotomirana, postavljena joj je endotrahealna kanila i nazogastrična sonda, premješta se u neurološku jedinicu za intenzivno liječenje zbog suspektne ishemijske lezije ponsa. Zbog sumnje na miasteniju gravis uvedena je terapija inhibitorima kolinesteraze (Mestinon) i višim dozama intravenskih kortikosteroida (Solumedrol). Kasnije pristigli nalaz pozitivnih n-AchR antitijela potvrđuje dijagnozu miastenije gravis, a MSCT toraksa ne pokaže prisutnost tumora medijastinuma. Na primijenjenu terapiju dođe do oporavka smetnji gutanja, doza kortikosteroida se postupno titrira i prelazi na peroralnu terapiju.

Th: Mestinon a 60 mg 3x1 tbl; Decortin 40 mg; Nexium a 40 mg ujutro + 20 mg navečer; Gluformin a 850 mg 2x1 tbl; Apidra 4-6 i.j. s.c. 3x dnevno; Toujeo 14 i.j. s.c. u 22h; Andol a 100 mg 1 tbl; Indamid SR a 1,5 mg 1 tbl;

Dg:

Myasthenia gravis

St. post infarctum cerebri a.a. VI

Hemiparesis lat. dex. Residualis

Diabetes mellitus

Hypertensio arterialis

Zaključak

Kod prikazane bolesnice klinički tijek bolesti samo je naizgled atipičan. Pomnijom anamnezom mogu se dobiti podaci o već dužem poremećaju motorike, hodanja, stajanja, o umoru, smetnjama gutanja, dakle simptomatologiji koja je znakovita za postavljanje dijagnoze. Kod bolesnice je nepotpuna anamneza dovela do protražiranog postavljanja dijagnoze i posljedične progresije bolesti s razvojem respiratorne insuficijencije, te lezije kranijalnih živaca, zbog čega je bilo indicirano postavljanje nazogastrične sonde (bez obzira na otežanu, ali prisutnu mogućnost gutanja). Ovaj slučaj naglašava potrebu uzimanja detaljne i ciljane anamneze kojom se može u velikom postotku bolesnika utvrditi i dijagnoza bez dodatne obrade. Bolesnici s miasteničkom krizom izrazito su teški bolesnici, obično respiratorno insuficijentni, a osim imunomodulacijske terapije, jedan od značajnih načina liječenja je i primjena plazmafereze. Bez obzira na težinu kliničke slike, prognoza ovog stanja je uglavnom dobra.

5.5. Poliradikuloneuritis

Pod pojmom poliradikuloneuritis podrazumijevamo oštećenje motoričkih, osjetnih i/ili vegetativnih vlakana korjenova živaca koji izlaze iz kralježnične moždine ili perifernih živaca. Klinički se manifestira simetričnim osjetnim ispadima (parestezijama, peckanjem, žarenjem, stezanjem) ili mišićnom slabošću, grčevima, fascikulacijama. Najčešće su prvo zahvaćeni najdistalniji dijelovi perifernih živaca, a kasnije bolest zahvaća i proksimalnije dijelove živca (Brinar, Neurologija za medicinare, 2009).

Kada govorimo o hitnim stanjima, najčešće mislimo na akutnu upalnu poliradikuloneuropatiju ili Guillain-Barréov sindrom (GBS), koji svoj vrhunac doseže u roku četiri tjedna. Kada bolest traje duže, možemo govoriti o subakutnoj upalnoj poliradikuloneuropatiji, a kada bolest napreduje ili dolazi do relapsa i nakon osam tjedana govorimo o kroničnoj inflamatornoj demijelinizacijskoj poliradikuloneuropatiji (CIDP) (Vriesendorp 2016).

GBS je akutan, brzo progresivan, simetričan poliradikuloneuritis koji zahvaća u prvom redu motoričke funkcije, a kod 50% bolesnika prethodi mu bakterijska ili virusna infekcija. Incidencija mu je 1-2/ 100 000 na godinu (Yuki & Hartung 2012). Glavno kliničko obilježje GBS-a je progresivna, simetrična mišićna slabost uz hiporefleksiju i parestezije u rukama i nogama, ali klinička slika varira od poteškoća hoda pa sve do mišićne, respiratorne i bulbarne paralize. Otprilike 10-30% pacijenata zahtijeva primjenu mehaničke ventilacije zbog respiracijske insuficijencije (Alshekhlee et al. 2008). Autonomne abnormalnosti očituju se kod 70% oboljelih i mogu se manifestirati tahikardijom, promjenama krvnog tlaka, posturalnom hipotenzijom, urinarnom retencijom, ileusom itd. (Zochodne 1994). Klinički simptomi se razvijaju od nekoliko dana do 4 tjedna, a nakon što bolest dosegne kulminaciju dolazi do stacionarne faze i postupnog oporavka koji može trajati mjesecima. U podlozi poremećaja je oštećenje mijelinske ovojnice živca, a u težim slučajevima može doći i do oštećenja aksona. Dijagnoza se postavlja na temelju anamneze, kliničke slike, nalaza likvora i EMNG nalaza. Pouzdani dijagnostički kriteriji obuhvaćaju razvoj progresivne slabosti ekstremiteta, trupa, bulbarne ili lične muskulature, eksternu oftalmoplegiju i arefleksiju. Dodatni kriteriji za postavljanje dijagnoze su: progresija simptoma od nekoliko dana do 4 tjedna, simetrična zahvaćenost, blagi senzorni simptomi, ispadi moždanih živaca, autonomna disfunkcija, afebrilnost, oporavak nakon 2-4 tjedna. U cerebrospinalnom likvoru nalazimo povišen broj proteina uz normalan broj bijelih krvnih stanica; tu pojavu nazivamo albuminocitološka disocijacija i prisutna je u 66% bolesnika jedan tjedan nakon pojave prvih simptoma. EMNG pokazuje 60% -tno usporenje brzine provodljivosti živca, a pojava abnormalne aktivnosti govori u prilog oštećenju aksona i loš je prognostički znak. U velikog broja bolesnika oštećena je i senzorna provodnost. Jedna od češćih varijanti GBS-a je Miller-Fisherov sindrom koji se prezentira ispadima bulbomotorike, ataksijom, arefleksijom, a u serumu mogu biti

prisutna i antigangliozidna protutijela (Brinar, Neurologija za medicinare, 2009; Vriesendorp 2016). Što se tiče liječenja, u prvom redu je bitno pomisliti da se radi o GBS-u, bolesnika hospitalizirati i opservirati u jedinici intenzivnog liječenja radi praćenja respiracije i eventualne potrebe za mehaničkom ventilacijom, krvnog tlaka i rada srca. Smrt može nastupiti zbog autonomne denervacije srca ili respiracijske insuficijencije. Indikacije za primjenu mehaničke ventilacije uključuju vrijednosti vitalnog kapaciteta ispod 20 ml/kg, vršnog inspiratornog tlaka <-30 cmH₂O i vršnog ekspiratornog tlaka <40 cmH₂O. Prediktivni faktori za respiratorno zatajenje su: hospitalizacija u roku do 7 dana nakon nastupa simptoma, nemogućnost kašlja, podizanja glave i stajanja. Nakon oporavka respiratorne muskulature i plućnih funkcijskih testova možemo razmatrati mogućnost ekstubacije. U slučaju značajnih fluktuacija vrijednosti krvnog tlaka preporučuje se intraarterijsko monitoriranje; hipotenziju zbrinjavamo nadoknadom volumena ili malim dozama fenilefrina, a kada srednji arterijski tlak premaši 125 mmHg možemo koristiti labetalol, esmolol ili nitroprusid. Nužno je prevenirati nastanak venske tromboze. 40-50% bolesnika iskusi neuropatske boli koje liječimo gabapentinom ili karbamazepinom (Liu et al. 2015). U liječenju akutne faze bolesti primjenjuje se plazmafereza i imunoglobulini. Plazmafereza najbolje rezultate postiže ako se primjeni u roku 7 dana nakon razvoja simptoma, a najčešće se izvodi 4-6 izmjena kroz 8-10 dana. Intravenska primjena imunoglobulina u dozi od 0.4 g/kg daje se pet dana. Obje metode pokazale su isti povoljan učinak na ishod liječenja, a izbor među njima ovisi o dostupnosti, kontraindikacijama i preferencijama ustanove u kojoj se liječenje provodi. Uz primjenu ovih metoda zamijećen je raniji oporavak mišićne snage, manja potreba za mehaničkom ventilacijom i brži oporavak. Kortikosteroidna terapija se ne preporučuje. Prediktivni faktori lošijeg ishoda bolesti su: starija dob, brz tijek bolesti, teška mišićna slabost i potreba za mehaničkom ventilacijom te produljenje distalne latencije na EMNG-u. U 10% slučajeva može doći do relapsa, a u 2% i do razvoja kronične inflamatorne demijelinizacijske poliradikuloneuropatije. Bolest je karakterizirana postupnim i sporijim razvojem simptoma od kojih su motorički dominantni, sa zahvaćanjem i proksimalnih i distalnih mišića. Najviše bude oštećen osjet propriocepcije i vibracije, a neurološkim pregledom nailazimo na prigušene ili ugašene miotatske reflekse. Liječi se primjenom kortikosteroida, imunoglobulina, plazmaferezom, ciklofosfamidom ili mikofenolat-mofetilom. U fazi oporavka veliku ulogu zauzima rehabilitacija i fizikalna terapija (Vriesendorp 2015; Lewis 2016).

PRIKAZ SLUČAJA

Anamneza i klinički status

65-godišnji bolesnik je hospitaliziran putem hitne neurološke ambulante na Jedinicu za intenzivno liječenje radi osjećaja trnjenja i gubitka osjeta u stopalima unazad 10 dana od prijema. Deficit je u međuvremenu progredirao do razine poplitealne jame. Tri tjedna prije, nakon povratka s ljetovanja imao dijareju i glavobolju. Od dosadašnjih bolesti navodi prijelome desne potkoljenice i lijeve ruke u prometnoj nesreći; pred 10ak godina povremeno osjećao slabost u potkoljenicama koja se nije ponovila. Boluje od arterijske hipertenzije i diabetesa mellitusa, psorijaze, a navodi i povremene žgaravice.

Bolesnik je urednog stanja svijesti i verbalnog kontakta. Meningealni znaci negativni. Zjenice izokorične, uredne reakcije na svjetlo, bez nistagmusa i dvoslika. Desnostrana periferna faciopareza. U antigravitacijskom položaju aktivno odiže obje ruke, noge blago osciliraju. Gruba mišićna snaga ruku 5/5, fleksija i ekstenzija nogu 5/5, dorzalna i plantarna fleksija stopala 5/5. Refleks Ahilove tetive ugašen. Vertikalizira se. Hod ataktičan, postavlja se na prste i pete, iz čučnja se ustaje samostalno. Dizestezijske obje potkoljenice, osjet vibracije skraćen. Sfinktere kontrolira. RR 145/75 mmHg, cp 90/min, afebrilan.

Epikriza

Pacijent je zaprimljen na obradu i liječenje radi postepeno nastalog, ascendentnog slabljenja obje noge praćenog trnjenjem. Učinjenom neurofiziološkom obradom EMNG-om te analizom likvora (utvrđeno albuminocitološka disocijacija) potvrđeno dijagnoza subakutnog poliradikuloneuritisa. Započelo se s primjenom IVIg 0.4g/kg/dan kroz 5 dana uz zadovoljavajući klinički i neurofiziološki odgovor.

Th: Lercanil a 10 mg 2x1 tbl; Glibenclamid a 1.75 mg 2x1 tbl; Enap H 1 tbl; Siofor a 500 mg 2x1 tbl; Ranix a 150 mg 2x1 tbl; Clexane 0.4 ml s.c.x1 do potpune mobilizacije bolesnika

Dg:

Poliradiculoneuritis subacuta

Diabetes mellitus

Hypertensio arterialis

Psoriasis vulgaris

Zaključak

Kod bolesnika se radi o tipičnoj slici akutnog poliradikuloneuritisa kod koje su vidljivi klinički znakovi u vidu osjetnog, a potom i motoričkog deficita koji je progredirao do razine tetrapareze, a javio se nakon, po svemu sudeći, gastroenterološkog infekta. Učinjena je pravovremena neurofiziološka (EMNG) i laboratorijska obrada u cilju potvrde dijagnoze (albuminocitološka

disocijacija) te je započeta terapija imunoglobulinima, što je dovelo do klinički značajnog oporavka. Akutni poliradikuloneuritis ubraja se u hitna stanja u neurologiji zbog visokog rizika respiratornog zatajenja uslijed zahvaćanja respiratorne muskulature, što može nastupiti i nekoliko sati nakon inicijalne pojave neurološkog deficita. S druge strane je prognoza bolesti u većine bolesnika odlična, što opravdava odluku o intenzivnom neurološkom liječenju.

6. Zahvale

Veliko hvala mojoj mentorici prof. dr. sc. Zdravki Poljaković na ukazanoj pomoći i stručnim savjetima tijekom pisanja ovog rada.

Također puno hvala mojim roditeljima i sestri na ljubavi i podršci koju su mi pružali tijekom cijelog studiranja.

Hvala i mojim prijateljima i kolegama bez kojih studij ne bi bio ovoliko zanimljiv i zabavan.

7. Literatura

- Adams HP Jr, del Zoppo G, Alberts MJ, Bhatt DL, Brass L, Furlan A, et al. (2007) Guidelines for the early management of adults with ischemic stroke: a guideline from the American Heart Association/American Stroke Association Stroke Council, Clinical Cardiology Council, Cardiovascular Radiology and Intervention Council, and the Atherosclerotic Peripheral Vascular Disease and Quality of Care Outcomes in Research Interdisciplinary Working Groups: the American Academy of Neurology affirms the value of this guideline as an educational tool for neurologists. *Stroke*.2007 May.38(5):1655-711
- Ahmed S, Kirmani JF, Janjua N, Alkawi A, Khatri I, Yahia AM, Souyah N, Qureshi AI. (2005) Curr Treat Options. An Update on Myasthenic Crisis *Neurol*.2005 Mar;7(2):129-141
- Alexandrov AV, Joseph M. (2000) Transcranial Doppler; An Overview of its Clinical Applications. *The Internet Journal of Emergency and Intensive Care Medicine* 2000; Vol4 N1:<http://www.ispub.com/journals/IJEICM/Vol4N1/tcd.htm>; Data accessed 7.4.2016. 17:00
- Alshekhlee A, Hussain Z, Sultan B, Katirji B. (2008) Guillain-Barré syndrome: incidence and mortality rates in US hospitals. *Neurology* 2008; 70:1608
- Amantini A, Fossi S, Grippo A, Innocenti P, Amadori A, Bucciardini L, Cossu C, Nardini C, Scarpelli S, Roma V, Pinto F. (2009) Continuous EEG-SEP monitoring in severe brain injury. *Neurophysiol Clin*. 2009 April; 39(2): 85–93
- Backhaus R, Aigner F, Schlachetzki F, Steffling D, Jakob W, Steinbrecher A, Kaiser B, Hau P, Boy S, Fuchs K, Bogdahn U, Ritzka M. (2015) Inventory of a Neurological Intensive Care Unit: Who Is Treated and How Long?. *Neurology Research International*, vol. 2015, Article ID 696038, 7 pages
- Bigatello LM, George E. (2002) Hemodynamic monitoring. *Minerva Anesthesiol*.2002 Apr;68(4):219-25
- Bird SJ, Levine JM (2015) Myasthenic crisis. <http://www.uptodate.com/contents/myasthenic-crisis> Data accessed 5.5.2016. 15:30
- Bithal PK. (2016) Neurointensive Care Unit and neurointensivist: Do we need them?. *J Neuroanaesthesiol Crit Care*;3:1-2
- Brinar V. (2009) *Neurologija za medicinare*. Zagreb, Medicinska naklada
- Brott T, Reed RL. (1989) Intensive care for acute stroke in the community hospital setting. The first 24 hours. *Stroke*.1989;20:694-697
- Bruno A, Kent TA, Coull BM, Shankar RR, Saha C, Becker KJ, et al. (2008) Treatment of hyperglycemia in ischemic stroke (THIS): a randomized pilot trial. *Stroke*.2008 Feb.

39(2):384-9

- Cha KC, Kim JH, Kang HI, Moon BG, Lee SJ, Kim JS. (2010) Aneurysmal rebleeding: factors associated with clinical outcome in the rebleeding patients. *J Korean Neurosurg Soc* 2010;47:119-23
- Chaudhuri A, Behan PO. (2009) Myasthenic crisis. *QJM*.2009 Feb;102(2):97-107
- Cherian A, Thomas SV. (2009) Status epilepticus. *Annals of Indian Academy of Neurology*,12(3),140-153. <http://doi.org/10.4103/0972-2327.56312>
- Claassen J, Mayer Sa, Kowalski RG, Emerson RG, Hirsch LJ. (2004) Detection of electrographic seizures with continuous EEG monitoring in critically ill patients. *Neurology*.2004;62:1743–1748
- Connolly ES Jr, Rabinstein AA, Carhuapoma JR, Derdeyn CP, Dion J, Higashida RT, Hoh BL, Kirkness CJ, Naidech AM, Ogilvy CS, Patel AB, Thompson BG, Vespa P. (2012) American Heart Association Stroke Council; Council on Cardiovascular Radiology and Intervention; Council on Cardiovascular Nursing; Council on Cardiovascular Surgery and Anesthesia; Council on Clinical Cardiology. Guidelines for the management of aneurysmal subarachnoid hemorrhage: a guideline for healthcare professionals from the American Heart Association/American Stroke Association. *Stroke* 2012;43(6):1711- 37
- Dabus G, Nogueira RG. (2013) Current Options for the Management of Aneurysmal Subarachnoid Hemorrhage-Induced Cerebral Vasospasm: A Comprehensive Review of the Literature. *Interventional Neurology*, 2(1):30–51
- DeLorenzo RJ, Waterhouse EJ, Towne AR, Boggs JG, Ko D, DeLorenzo GA, Brown A, Garnett L. (1998) Persistent nonconvulsive status epilepticus after the control of convulsive status epilepticus. *Epilepsia*.1998;39:833–840
- Demchuk AM, Christou I, Wein TH. et al. (2000) Accuracy and criteria for localizing arterial occlusion with transcranial Doppler. *J Neuroimaging*2000;10:1–12
- Devinsky O, Kelley K, Porter RJ, Theodore WH. (1988) Clinical and electroencephalographic features of simple partial seizures. *Neurology* 1988;38:1347
- Diringer MN. (2009) Management of aneurysmal subarachnoid hemorrhage. *Critical Care Medicine*,37(2), 432–440. <http://doi.org/10.1097/CCM.0b013e318195865a>
- Drake CG. (1988) Report of World Federation of Neurological Surgeons Committee on a Universal Subarachnoid Hemorrhage Grading Scale. *J Neurosurg*.1988 Jun. 68(6):985-6
- Drislane FW (2016) Convulsive status epilepticus in adults: Treatment and prognosis. <http://www.uptodate.com/contents/convulsive-status-epilepticus-in-adults-treatment-and-prognosis> Data accessed 3.5.2016. 13:30

- Gaspard N, Jirsch J, Hirsch LJ (2016) Nonconvulsive status epilepticus. <http://www.uptodate.com/contents/nonconvulsive-status-epilepticus> Data accessed 3.5.2016. 19:15
- Gavranić A, Šimić H, Škoro I, Stanković B, Rotim K, Kolić Z. (2011) Subarahnoidalno krvarenje. *Medicina Fluminensis*, vol.47, No 2, p. 143-156
- Godoy DA, Mello LJ, Masotti L, Napoli M. (2013) The myasthenic patient in crisis: an update of the management in Neurointensive Care Unit. *Arquivos de Neuro-Psiquiatria*,71(9A),627-639. <https://dx.doi.org/10.1590/0004-282X20130108>
- Goldenberg WD, Sinert RH (2015) Emergent Management of Myasthenia Gravis. <http://emedicine.medscape.com/article/793136-overview> Data accessed 5.5.2016. 11:45
- Hauser WA. (1990) Status epilepticus: epidemiologic considerations. *Neurology* 1990; 40:9
- Herman ST, Abend NS, Bleck TP, et al. (2015) Consensus statement on continuous EEG in critically ill adults and children, part I: indications. *J Clin Neurophysiol* 2015; 32:87
- Heros RC. (1989) Acute hydrocephalus after subarachnoid hemorrhage. *Stroke* 1989;20:715-7
- Howard RS, Kullmann DM, Hirsch NP. (2003) Admission to neurological intensive care: who, when and why?. *J Neurol Neurosurg Psychiatry*;74(Suppl III):iii2-iii9
- <http://www.mdcalc.com/nih-stroke-scale-score-nihss/> Data accessed 9.5.2016. 16:00
- <http://www.msdpriurucnici.placebo.hr/msdpriurucnik/neurologija/epilepsija-konvulzije> Data accessed 2.5.2016. 13:00
- <http://www.msdpriurucnici.placebo.hr/msdpriurucnik/neurologija/mozdani-udar/ishemicni-mozdani-udar> Data accessed 9.5.2016. 12:15
- <http://news.heart.org/clot-removing-devices-provide-better-outcomes-stroke-survivors/> Data accessed 10.5.2016. 11:00
- <https://www.nice.org.uk/guidance/cg137/chapter/appendix-f-protocols-for-treating-convulsive-status-epilepticus-in-adults-and-children-adults-published-in-2004-and-children-published-in-2011> Data accessed 3.5.2016. 10:30
- <http://neurosurgery.hr/korisni-podaci/> Data accessed 10.5.2016. 12:15
- <http://www.stetoskop.info/Status-epilepticus-1142-c31-sickness.htm?b9> Data accessed 2.5.2016. 15:15
- Hunt WE, Hess RM. (1968) Surgical risk as related to time of intervention in the repair of intracranial aneurysms. *J Neurosurg.* 1968 Jan. 28(1):14-20
- Jani-Acsadi A, Lisak RP. (2007) Myasthenic crisis: guidelines for prevention and treatment. *J Neurol Sci.*2007 Oct 15;261(1-2):127-33

- Jauch EC, Saver JL, Adams HP, Bruno A, Connors JJ, Demaerschalk B, Khatri P, McMullan PW, Qureshi AI, Rosenfield K, Scott PA, Summers DR, Wang DZ, Wintermark M, Yonas H (2013) Guidelines for the Early Management of Patients With Acute Ischemic Stroke; A Guideline for Healthcare Professionals From the American Heart Association/American Stroke Association. *Stroke*.2013;44:870-947
- Jauch EC, Kisella B, Stettler B (2016) Acute management of stroke <http://emedicine.medscape.com/article/1159752-overview#a7> Data accessed 9.5.2016. 18:30
- Juel VC. (2004) Myasthenia gravis: management of myasthenic crisis and perioperative care. *Semin Neurol*. 2004 Mar;24(1):75-81
- Kassab MY, Majid A, Farooq MU, Azhary H, Hershey LA, Bednarczyk EM, Graybeal DF, Johnson MD. (2007) Transcranial Doppler: An Introduction for Primary Care Physicians. *J Am Board Fam Med* January-February 2007 vol. 20 no.1 65-71
- Ko SB. (2013) Multimodality Monitoring in the Neurointensive Care Unit: A Special Perspective for Patients with Stroke. *Journal of Stroke*,15(2),99–108
- Lewis RA (2016) Chronic inflammatory demyelinating polyneuropathy: Etiology, clinical features, and diagnosis. <http://www.uptodate.com/contents/chronic-inflammatory-demyelinating-polyneuropathy-etiology-clinical-features-and-diagnosis> Data accessed 25.5.2016. 14:30
- Liu J, Wang LN, McNicol ED. (2015) Pharmacological treatment for pain in Guillain-Barré syndrome. *Cochrane Database Syst Rev* 2015; 4:CD009950
- Macas A, Bilskiene D, Gembickij A, Žarskus A, Rimaitis M, Vilke A, Šuškevičiene I, Rugyte D, Tamašauskas A. (2012) Multimodal monitoring. *Acta Medica Lituanica*. Vol 19. No. 3. P. 180-186
- Mehta V, Holness RO, Connolly K, Walling S, Hall R. (1996) Acute hydrocephalus following aneurysmal subarachnoid hemorrhage. *Can J Neurol Sci* 1996;23(1):40-5
- Murthy JM, Meena AK, Chowdary GV, Naryanan JT. (2005) Myasthenic crisis: Clinical features, complications and mortality. *Neurol India* 2005;53:37-40
- Roos YB, Rinkel GJ, Vermeulen M, Algra A, van Gijn J. (2003) Antifibrinolytic therapy for aneurysmal subarachnoid hemorrhage. *Cochrane Database Syst Rev* 2003;CD001245
- Roth JL, Blum AS (2016) Status Epilepticus. <http://emedicine.medscape.com/article/1164462-overview#a2> Data accessed 2.5.2016. 17:00
- Sadoughi A, Rybinnik I, Cohen R. (2013) Measurement and Management of Increased Intracranial Pressure. *The Open Critical Care Medicine Journal*, 6, (Suppl 1: M4) 56-65
- Sandsmark DK, Kumar MA, Park S, Levine JM. (2012) Multimodal Monitoring in

Subarachnoid Hemorrhage. *Stroke*.2012;43:1440-1445

- Schomer AC, Hanafy K. (2015) Neuromonitoring in the ICU. *International Anesthesiology Clinics*, 53(1), 107–122
- Shah AH, Komotar RJ. (2013) Pathophysiology of acute hydrocephalus after subarachnoid hemorrhage. *World Neurosurg*. 2013 Feb 1. [doi:pii: S1878-8750\(13\)00209-X](https://doi.org/10.1016/j.wneu.2013.02.009)
- Steiner T, Juvela S, Unterberg A, Jung C, Forsting M, Rinkel G; European Stroke Organization. (2013) European Stroke Organization guidelines for the management of intracranial aneurysms and subarachnoid haemorrhage. *Cerebrovasc Dis*.2013;35(2):93-112
- Suarez JI, Tarr RW, Selman WR. (2006) Aneurysmal subarachnoid hemorrhage. *N Engl J Med*. 2006 Jan 26. 354(4):387-96
- Thomas CE, Mayer SA, Gungor Y, Swarup R, Webster EA, Chang I, et al. (1997) Myasthenic crisis: Clinical features, mortality complications and risk factors for prolonged intubation. *Neurology*1997;48:1253-60
- Varger Solter V, Breitenfeld T, Roje-Bedeković M, Supanc V, Lovrenčić-Huzjan A, Šerić V, Antončić I, Bašić S, Beroš V, Bielen I, Butković Soldo S, Kadojić D, Lušić I, Maldini B, Marović A, Paladino J, Poljaković Z, Radanović B, Radoš M, Rotim K, Vukić M, Zadravec D, Bašić Kes V. (2014a) General Recommendations for the Management of Aneurysmal Subarachnoid Hemorrhage. *Acta Clin Croat* 2014 Mar;53(1):139-52
- Varger Solter V, Roje-Bedeković M, Breitenfeld T, Supanc V, Lovrenčić-Huzjan A, Šerić V, Antončić I, Bašić S, Beroš V, Bielen I, Butković Soldo S, Kadojić D, Lušić I, Maldini B, Marović A, Paladino J, Poljaković Z, Radanović B, Radoš M, Rotim K, Vukić M, Zadravec D, Bašić Kes V. (2014b) Recommendations for the Management of Medical Complications in Patients Following Aneurysmal Subarachnoid Hemorrhage. *Acta Clin Croat* 2014; 53:113-138
- Vespa PM, Nuwer MR, Juhász C, Alexander M, Nenov V, Martin N, Becker DP. (1997) Early detection of vasospasm after acute subarachnoid hemorrhage using continuous EEG ICU monitoring. *Electroencephalogr. Clin. Neurophysiol*.1997;103:607–615
- Vivancos J, Giló F, Frutos R, Maestre J, García-Pastor A, Quintana F, et al. (2014) Guía de actuación clínica en la hemorragia subaracnoidea. Sistemática diagnóstica y tratamiento. *Neurología*. 2014;29:353–370
- Vriesendorp (2015) Treatment and prognosis of Guillain-Barré syndrome in adults. <http://www.uptodate.com/contents/treatment-and-prognosis-of-guillain-barre-syndrome-in-adults> Data accessed 25.5.2016. 14:20
- Vriesendorp (2016) Clinical features and diagnosis of Guillain-Barré syndrome in adults.

<http://www.uptodate.com/contents/clinical-features-and-diagnosis-of-guillain-barre-syndrome-in-adults> Data accessed 20.5.2016. 14:00

- Wardlaw JM, Murray V, Berge E, del Zoppo GJ. (2014) Thrombolysis for acute ischaemic stroke. Cochrane Database of Systematic Reviews 2014, Issue 7. Art. No.: CD000213
- Wendell LC, Levine JM. (2011) Myasthenic Crisis. Neurohospitalist.2011 Jan;1(1):16-22. <http://doi.org/10.1177/1941875210382918>
- Wong KS, Chen C, Fu J, Chang HM, Suwanwela NC, Huang YN, et al. (2010) CLAIR Study Investigators. Clopidogrel plus aspirin versus aspirin alone for reducing embolisation in patients with acute symptomatic cerebral or carotid artery stenosis (CLAIR study): A randomised, open-label, blinded-endpoint trial. Lancet Neurol.2010;9:489–97
- Yuki N, Hartung HP. (2012) Guillain-Barré syndrome. N Engl J Med 2012; 366:2294
- Zochodne DW. (1994) Autonomic involvement in Guillain-Barré syndrome: a review. Muscle Nerve 1994;17:1145

8. Životopis

OSOBNJE INFORMACIJE

Milošević Nataša

📍 Mirka Božića 9, 21230 Sinj (Hrvatska)

☎ +385992600761

✉ nmilosevic23@gmail.com

OBRAZOVANJE I OSPOBLJAVANJE

2006–2010 Nacionalna strukovna kvalifikacija (NSK), razina 3: srednje obrazovanje
Opća gimnazija Dinka Šimunovića, Sinj (Hrvatska)

2010–2016 Nacionalna strukovna kvalifikacija (NSK), razina 5
Sveučilište u Zagrebu - Medicinski fakultet, Zagreb (Hrvatska)
Neurologija, Neuroznanost, Neurofiziologija

OSOBNJE VJEŠTINE

Materinski jezik

hrvatski

Ostali jezici

	RAZUMIJEVANJE		GOVOR		PISANJE
	Slušanje	Čitanje	Govorna interakcija	Govorna produkcija	
engleski	C1	C1	C1	C1	C1
FCE (B2)					
talijanski	B2	B1	B2	B1	B1
španjolski	A2	A2	A1	A1	A1

Stupnjevi: A1 i A2: Početnik - B1 i B2: Samostalni korisnik - C1 i C2: Iskusni korisnik
Zajednički europski referentni okvir za jezike

Komunikacijske vještine

- sklonost timskom radu
- poštivanje i vrednovanje različitih mišljenja
- izbjegavanje nesporazuma i uspješno prevladavanje komunikacijskih barijera
- uspješno stjecanje naklonosti i povjerenja ljudi

Organizacijske / rukovoditeljske vještine

- kvalitetno upravljanje vremenom

Poslovne vještine

- brzo reagiranje i uspješno snalaženje pod pritiskom

Digitalna kompetencija

SAMOPROCJENA				
Obrada informacija	Komunikacija	Stvaranje sadržaja	Sigurnost	Rješavanje problema
Iskusni korisnik	Samostalni korisnik	Samostalni korisnik	Samostalni korisnik	Samostalni korisnik

Informacijsko-komunikacijske tehnologije - tablica za samoprocjenu

Vozačka dozvola

AM, B