

Neklasificirani karcinomi bubrega

Razum, Katarina

Master's thesis / Diplomski rad

2016

Degree Grantor / Ustanova koja je dodijelila akademski / stručni stupanj: **University of Zagreb, School of Medicine / Sveučilište u Zagrebu, Medicinski fakultet**

Permanent link / Trajna poveznica: <https://um.nsk.hr/um:nbn:hr:105:143518>

Rights / Prava: [In copyright](#)/[Zaštićeno autorskim pravom.](#)

Download date / Datum preuzimanja: **2025-01-24**



Repository / Repozitorij:

[Dr Med - University of Zagreb School of Medicine Digital Repository](#)



**SVEUČILIŠTE U ZAGREBU
MEDICINSKI FAKULTET**

Katarina Razum

Neklasificirani karcinomi bubrega

Diplomski rad



Zagreb, 2016.

**SVEUČILIŠTE U ZAGREBU
MEDICINSKI FAKULTET**

Katarina Razum

Neklasificirani karcinomi bubrega

Diplomski rad

Zagreb, 2016.

Ovaj diplomski rad izrađen je na Zavodu za patologiju Medicinskog fakulteta u Zagrebu pod vodstvom prof. dr. sc. Bože Krušina i na ocjenu je predan u akademskoj godini 2015./2016.

Popis kratica

ACD-RCC: karcinom bubrežnih stanica povezan sa stečenom cističnom bolešću bubrega (engl. *acquired cystic disease- renal cell carcinoma*)

ACTH: adrenokortikotropni hormon (engl. *adrenocorticotropic hormone*)

AE1/AE3: monoklonska protutijela korištena za detekciju citokeratinskih markera

ALK: kinaza anaplastičnog limfoma (engl. *anaplastic lymphoma kinase*)

AMACR: enzim alfa- metilacil- CoA racemaza (engl. *alpha-methylacyl-CoA racemase*)

Ber-EP4: monoklonsko protutijelo za dva glikoproteina epitelnih stanica

CA-9: karbon-anhidraza 9 (engl. *carbonic anhydrase 9*)

Cam5.2: monoklonsko protutijelo na citokeratine 7 i 8

CCP-RCC: svjetlostanični papilarni karcinom bubrežnih stanica (engl. *Clear cell papillary renal cell carcinoma*)

ccRCC: svjetlostanični karcinom bubrežnih stanica (engl. *Clear cell renal cell carcinoma*)

CD10: CD marker površinskih staničnih antigena (engl. *cluster of differentiation*)

CK19: citokeratin 19 (engl. *cytokeratin 19*)

EMA: epitelni membranski antigen (engl. *epithelial membrane antigen*)

GST- α : glutation-S-transferaza alfa (engl. *glutathione S transferase alpha*)

HLRCC: nasljedna leiomiomatoza i karcinom bubrežnih stanica (engl. *Hereditary leiomyomatosis and renal cell carcinoma*)

HMWCK: citokeratini velike molekularne težine (engl. *high molecular weight cytokeratin*)

ISUP: Međunarodno društvo za urološku patologiju (engl. *The International Society of Urologic Pathology*)

LMWCK: citokeratini niske molekularne težine (engl. *low molecular weight cytokeratin*)

MiT: jedna od porodica transkripcijskih faktora (engl. *microphthalmia-TFE*)

mTOR: jedan od staničnih signalnih puteva (engl. *mammalian target of rapamycin*)

PAX2: (engl. *paired box gene 2*)

PAX8: (engl. *paired box gene 8*)

RCC Ma: marker karcinoma bubrežnih stanica (engl. *renal cell carcinoma marker*)

SDH: sukcinat- dehidrogenaza

TC-RCC: tubulocistični karcinom bubrežnih stanica (engl. *Tubulocystic renal cell carcinoma*)

TFEB: (gen za) transkripcijski faktor EB (engl. *transcription factor EB*)

TFE3: (gen za) transkripcijski faktor E3 (engl. *transcription factor E3*)

TLF-RCC: folikularni karcinom bubrežnih stanica nalik karcinomu štitnjače (engl. *Thyroid- like follicular renal cell carcinoma*)

TNM: sustav određivanja stadija novotvorine (engl. *Tumor, Nodes, Metastasis*)

VEGF: vaskularni endotelni čimbenik rasta (engl. *vascular endothelial growth factor*)

VHL: von Hippel–Lindau

VCL: citoskeletni protein vinkulin (engl. *vinculin*)

VIM: intermedijarni filament vimentin (engl. *vimentin*)

WHO: Svjetska zdravstvena organizacija (engl. *World Health Organization*)

SAŽETAK

Neklasificirani karcinomi bubrega

Katarina Razum

Karcinom bubrega deveti je najčešći karcinom u muškaraca te četrnaesti najčešći karcinom u žena, s kontinuiranim rastom stopa incidencije unazad tridesetak godina.

Porastom upotrebe dijagnostičkih slikovnih tehnika, velik se broj karcinoma bubrežnih stanica danas dijagnosticira u asimptomatskoj fazi, dok su bol u slabinskom dijelu leđa, hematurija i palpabilna abdominalna masa najčešći simptomi tumorske tvorbe, koji pacijenta naposljetku dovedu do dijagnoze karcinoma bubrežnih stanica.

Svijetlostanični karcinom bubrežnih stanica najčešći je dijagnosticirani podtip, dok u kategoriju neklasificiranih karcinoma bubrega spada 0,7–5,7% postavljenih dijagnoza karcinoma bubrega. Neklasificirani karcinomi bubrega, u usporedbi sa svijetlostaničnim podtipom, pokazuju biološki agresivnije ponašanje s lošijim kliničkim ishodom.

Unutar skupine neklasificiranih karcinoma bubrega, zbog poboljšanja patoloških dijagnostičkih metoda, profilirali su se određeni karcinomi koji se svojim jedinstvenim karakteristikama nameću kao zaseban patološki entitet. Njih je prepoznalo i opisalo Međunarodno društvo za urološku patologiju, sastavivši 2013. godine Vancouversku klasifikaciju tumora bubrega, u kojoj su klasificirani kao zasebni entiteti. Tom klasifikacijom, Svjetskoj zdravstvenoj organizaciji daje se prijedlog izmjene tada službene klasifikacije tumora bubrega.

U ovom se radu prikazuju karakteristike osam podtipova karcinoma bubrežnih stanica, sadržanih u Vancouverskoj klasifikaciji tumora bubrega, koji su u veljači 2016. godine, prema klasifikaciji WHO-a, svrstani u kategoriju neklasificiranih karcinoma bubrega. Objavljivanjem nove službene klasifikacije Svjetske zdravstvene organizacije, oni se i službeno prepoznaju kao zasebni entiteti. Cilj rada je ove, donedavno neklasificirane tumore, opisati s epidemiološkog, morfološkog, imunohistokemijskog i citogenetskog stajališta.

Ključne riječi: karcinom bubrega, neklasificirani karcinomi bubrega, Vancouverska klasifikacija tumora bubrega, WHO klasifikacija

SUMMARY

Unclassified renal cell carcinoma

Katarina Razum

A renal cell carcinoma is the ninth most common carcinoma in male and fourteenth most common carcinoma in female population, with continuing increase of incidence rate in the last thirty years.

More common use of imaging techniques in diagnostics, has led to discovering great number of renal cell carcinomas while they are still in the asymptomatic phase of their growth. The symptoms of renal neoplasm which often lead to diagnosis of renal cell carcinoma are flank pain, hematuria and palpable abdominal mass.

Clear cell renal cell carcinoma is the most common subtype whereas proportion of unclassified renal cell carcinoma is between 0.7 – 5.7%. Compared with clear cell renal cell carcinoma, unclassified renal cell carcinomas are more likely to show aggressive clinical behavior with fatal outcome.

Within the category of unclassified renal cell carcinomas, certain carcinomas have profiled as distinct pathologic entities due to improvements of pathologic diagnostic methods. They have been recognized and characterized by The International Society of Urological Pathology which has proposed new renal neoplasia classification known as Vancouver Classification of Renal Neoplasia. The aim of this classification, published in 2013, is to suggest modifications to the World Health Organization 2004 categories.

The purpose of this paper is to describe eight subtypes of renal cell carcinomas, which are characterized as distinct entities in the Vancouver classification, but since February 2016, according to the WHO classification of renal cell carcinomas, categorized as unclassified renal cell carcinomas. The new WHO Classification of Tumors of the Urinary System, published in February 2016, officially recognized them as distinct diagnostic entities. This paper is dealing with their epidemiologic, morphologic, immunohistochemical and cytogenetic features.

Key words: renal cell carcinoma, unclassified renal cell carcinoma, Vancouver Classification of Renal Neoplasia, WHO 2016 Classification

SADRŽAJ

1. UVOD.....	1
2. KARCINOM BUBREŽNIH STANICA.....	2
2.1. Epidemiologija i rizični čimbenici	2
2.2. Klinička slika	3
2.3. Svjetlostanični karcinom bubrežnih stanica	4
2.4. Liječenje.....	7
3. NEKLASIFICIRANI KARCINOMI BUBREGA.....	9
3.1. Prikaz kategorije neklasificiranih karcinoma bubrega	9
4. VANCOUVERSKA KLASIFIKACIJA TUMORA BUBREGA	11
4.1. Tubulocistični karcinom bubrežnih stanica	11
4.2. Karcinom bubrežnih stanica povezan sa stečenom cističnom bolešću bubrega	14
4.3. Svjetlostanični papilarni karcinom bubrežnih stanica	17
4.4. Karcinomi bubrežnih stanica s translokacijom gena MiT porodice.....	20
4.5. Karcinom bubrežnih stanica povezan sa sindromom nasljedne leiomiomatoze i karcinoma bubrežnih stanica	23
4.6. Folikularni karcinom bubrežnih stanica nalik karcinomu štitnjače	25
4.7. Karcinom bubrega povezan s nedostatkom sukcinat- dehidrogenaze	27
4.8. Karcinom bubrežnih stanica s translokacijom ALK-a	29
5. ZAKLJUČAK	31
ZAHVALE	32
LITERATURA	33
ŽIVOTOPIS	45

1. UVOD

Prema službenoj klasifikaciji tumora bubrega Svjetske zdravstvene organizacije (WHO od engl. *World Health Organization*) iz 2004. godine, karcinom bubrega podijeljen je u 11 zasebnih dijagnostičkih podtipova, od kojih je incidencijom daleko najčešći svjetlostanični karcinom bubrežnih stanica, te u kategoriju neklasificiranih karcinoma bubrega u koju se svrstavaju svi karcinomi koji ne zadovoljavaju kriterije ostalih podtipova (1).

Napretkom patološke dijagnostike, Međunarodno društvu za urološku patologiju (ISUP od eng. *The International Society of Urological Pathology*) 2013. godine, Vancouverskom klasifikacijom tumora bubrega predlaže izmjene postojeće službene klasifikacije WHO-a, gdje se određeni karcinomi, prethodno svrstavani u neklasificiranu kategoriju, prepoznaju kao zasebni dijagnostički patološki entiteti (2).

Vrijednost prepoznavanja novih entiteta te opisivanja njihovih morfoloških, imunohistokemijskih i citogenetskih karakteristika, a time i potencijalnih patogenetskih mehanizama koji potenciraju njihov nastanak, leži u primjeni odgovarajućeg liječenja, a naročito ciljane medikamentozne terapije, koja je već danas svojom kliničkom uporabom dovela do značajnog preživljenja bolesnika. Daljnji razvoj ciljane terapije i njezina usmjerena uporaba temelje se upravo na što iscrpnijim karakterizacijama entiteta kojima je namijenjena.

Cilj je ovog preglednog rada opisati nove patološke entitete koji se nalaze u Vancouverskoj klasifikaciji tumora bubrega, koji su prema WHO klasifikaciji iz 2004. službeno kategorizirani kao neklasificirani, a sve u svrhu eksplicitnijeg postavljanja dijagnoze podtipova karcinoma bubrežnih stanica.

2. KARCINOM BUBREŽNIH STANICA

2.1. Epidemiologija i rizični čimbenici

Karcinom bubrega deveti je najčešći karcinom u muškaraca te 14. najčešći karcinom u žena u svijetu, a procjenjuje se da godišnje od posljedica karcinoma bubrega umire 143 000 ljudi, što ga čini šesnaestim uzrokom smrti među zloćudnim tumorima (3). Udio karcinoma bubrežnih stanica, podrijetlom epitela tubula, među svim karcinomima bubrega je čak 90%. Od toga oko 70% čini svijetlostanični histološki tip, 10-15% papilarni, 5% kromofobni, a u neklasificiranu skupinu spada 1-5% dijagnosticiranih karcinoma bubrežnih stanica (1).

Incidencija karcinoma bubrežnih stanica u svijetu pokazuje geografsku varijabilnost, gdje zemlje istočne i sjeverne Europe te Sjeverne Amerike brojčano prednjače novodijagnosticiranim slučajevima, dok se u zemljama područja Afrike i istočne Azije bilježi značajno niža pojavnost (4). Incidencija je najviša u zemljama visokog i vrlo visokog socioekonomskog razvoja, a podaci pokazuju da muškarci obolijevaju dva puta češće nego žene. Uz veliki disparitet u pojavnosti karcinoma bubrežnih stanica među različitim zemljama, primjećuje se i kontinuirani rast stopa incidencije unazad tridesetak godina (5). Što se tiče stopa mortaliteta, od 1990-ih, one padaju u visokorazvijenim zemljama, ali ne i u zemljama niskog, odnosno srednjeg socioekonomskog statusa, što se povezuje s pristupačnošću dijagnostičkim postupcima i terapijskim mogućnostima (4).

Karcinom bubrežnih stanica pojavljuje se u nasljednom i sporadičnom obliku. Otprilike 2-4% slučajeva karcinoma može se povezati s genetskim čimbenicima (6), dok većina otpada na sporadične slučajeve. Za velik broj sporadičnih slučajeva dokazani su rizični čimbenici, čija prisutnost doprinosi razvoju karcinoma. Pušenje cigareta je najvažniji od njih. Dokazani rizik za nastanak karcinoma je 50% veći u muških, odnosno 20% veći u ženskih pušača, u odnosu na nepušače istog spola (7). Također, rizik raste s količinom i vremenom konzumacije, a smanjuje se s prestankom pušenja, ali nakon apstinencije od 10 ili više godina (7). Pretilost, idući čimbenik rizika, ustanovljena je u 30% dijagnosticiranih karcinoma bubrežnih stanica u Europi te 40% slučajeva u SAD-u (8). Iako je pretilost visoko povezana s hipertenzijom, i jedno i drugo stanje smatraju se zasebnim rizičnim čimbenikom za

razvoj karcinoma (9). Također, dugogodišnja izloženost dijalizi značajno povećava rizik za razvoj karcinoma bubrežnih stanica u odnosu na opću populaciju (10).

Nasljedni oblici karcinoma bubrežnih stanica pojavljuju se u sklopu nekoliko nasljednih sindroma. Najčešći je Von Hippel-Lindau sindrom, autosomno nasljedna bolest uzrokovana mutacijom tumorsupresorskog *VHL* gena. Osim karcinoma bubrežnih stanica, pojavljuju se i hemangioblastomi središnjeg živčanog sustava i retine, feokromocitom, tumori i ciste gušterače te cistadenomi epididimisa (11). Nasljedni papilarni karcinom bubrega također se nasljeđuje autosomno dominantno, a bolest je karakterizirana brojnim bilateralnim papilarnim karcinomima bubrega koji se mogu pojaviti već u ranoj odrasloj dobi (12). U sklopu nasljednog autosomno dominantnog Birt-Hogg-Dubé sindroma pojavljuje se kromofobni karcinom bubrežnih stanica (13), a u sindromu nasljedne leiomiomatoze i karcinoma bubrežnih stanica, također se autosomno dominantno nasljeđuje sklonost razvoju neoplazmi bubrega (14).

2.2. Klinička slika

Klasični su simptomi karcinoma bubrežnih stanica hematurija, bol u slabinskom dijelu leđa te palpabilna abdominalna masa. Kombinacija tih simptoma vidi se kod malog broja bolesnika, a češće bude zastupljen samo jedan od njih. Gotovo 40% oboljelih ne manifestira niti jedan od klasičnih simptoma, već se bolest prezentira sistemskim simptomima kao što su gubitak tjelesne težine, anoreksija, abdominalna bol i vrućica (15). Pretragama krvi, kod 50% oboljelih može se naći ubrzana sedimentacija eritrocita (16) te u trećine oboljelih normocitna anemija koja nije uzrokovana hematurijom (17).

Paraneoplastični sindromi pojavljuju se u oko 20% oboljelih i kod velikog broja njih mogu biti prva manifestacija bolesti (18). Hiperkalcemija je jedan od najčešćih oblika paraneoplastičnog sindroma, a nastaje zbog lučenja tvari nalik paratiroidnom hormonu (17). Hipertenzija, uzrokovana povećanim lučenjem renina pojavljuje se u trećine oboljelih. Ovaj oblik hipertenzije refrakteran je na antihipertenzivnu terapiju i povlači se nakon kirurškog odstranjenja tumora (18). U sklopu paraneoplastičnog sindroma, mogu se pojaviti i policitemija uslijed ektopičnog lučenja eritropoetina,

ginekomastija zbog lučenja gonadotropina te Cushingov sindrom zbog lučenja hormona nalik ACTH-u (17).

Hepatosplenomegalija, koagulopatija i porast jetrenih enzima posljedica su Staufferovog sindroma koji se može pojaviti kod oboljelih. Sindrom nije posljedica zahvaćenosti jetre metastazama i često se povlači nakon kirurškog odstranjenja tumora (17).

Jedna je od kliničkih karakteristika karcinoma bubrežnih stanica da se često prezentira kao metastatski karcinom čije je primarno sijelo nepoznato (19).

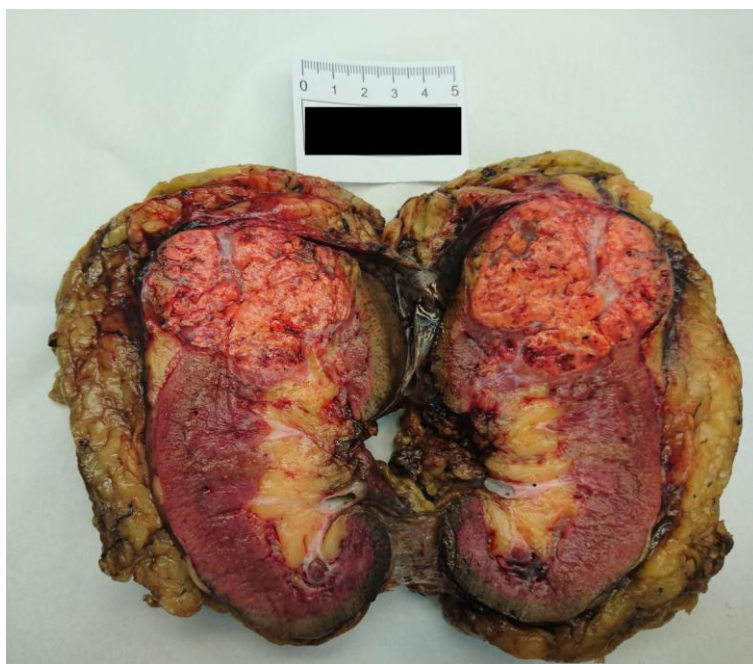Ipak, nužno je napomenuti da se danas veliki broj karcinoma bubrežnih stanica dijagnosticira nakon slučajnog nalaza, što je posljedica česte uporabe slikovnih dijagnostičkih tehnika u svakodnevnoj kliničkoj praksi (20).

2.3. Svjetlostanični karcinom bubrežnih stanica

(ccRCC od engl. *Clear cell renal cell carcinoma*)

Svjetlostanični histološki podtip čini čak 60-70% svih slučajeva karcinoma bubrežnih stanica (21). Nastaje u svim dobnim skupinama, a najčešće kod starijih od 40 godina. Muškarci oboljevaju nešto češće, s omjerom 1,5:1 u odnosu na žene (22).

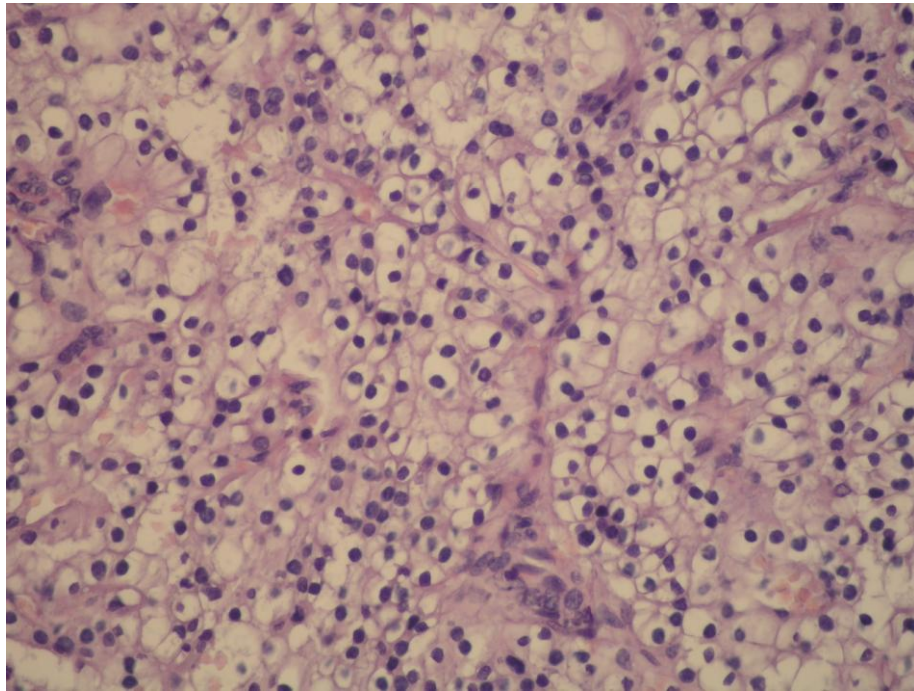
Tipično je smješten u kortikalnom dijelu bubrega kao dobro ograničena, solitarna lezija, a podjednakom učestalošću zahvaća lijevi i desni bubreg. U multicentričnom obliku, s bilateralnim zahvaćanjem i ranijoj životnoj dobi u kojoj se pojavljuje, nalazi se u sklopu nasljednih sindroma, najčešće von Hippel-Lindau bolesti. Veličinom jako varira, od malih lezija, promjera nekoliko milimetara do velikih tvorbi koje mogu težiti i nekoliko kilograma. Prosječna veličina karcinoma pri postavljanju dijagnoze sedam je centimetara (23). Na reznoj plohi (*Slika 1*) solidne je konzistencije, obavijen fibroznom pseudokapsulom. Zlatno-žute je boje, što je posljedica obilnog lipidnog sadržaja, sa čestim područjima nekroze, hemoragije i kalcifikata, što mu daje heterogeni izgled. Često se vidi i cistična degeneracija koja mijenja klasičnu makroskopsku sliku ovog karcinoma (17).



Slika 1. Makroskopski prikaz svijetlostaničnog karcinoma bubrežnih stanica na reznoj plohi

Mikroskopska arhitektura (Slika 2) svijetlostaničnog karcinoma bubrežnih stanica je varijabilna, a najčešće se nalaze solidni, acinarni i alveolarni način rasta (23). Tumorske stanice odvojene su stromom u kojoj se nalaze krvne žile karakteristično tankih stijenki, specifične za ovaj podtip karcinoma (1). Tumorske su stanice svijetlostaničnog karcinoma velike, jasno odvojene membranama, sa svijetlom citoplazmom. Svijetla citoplazma posljedica je histološke obrade preparata, tijekom koje se izgubi tipično nakupljen glikogen i lipidi. Nekada stanice pokazuju eozinofilan, granuliran izgled, najčešće u slučaju višeg histološkog gradusa ili u blizini područja nekroze i hemoragije (23). Stanična je jezgra smještena centralno, ali njezina veličina, izgled kromatina i jezgrice varira od slučaja do slučaja (17), a time i histološki gradus, koji je uz stadij, najvažniji prognostički čimbenik.

Imunohistokemijski, stanice svijetlostaničnog podtipa pozitivno reagiraju na antigene četkaste prevlake, citokeratine 8, 18 i 19 te Cam5.2 i AE1 (1). Dijagnostički je bitna ekspresija vimentina, koje u kombinaciji s citokeratinima, nema u stanicama normalnog epitela bubrega (24). Također, pozitivna je ekspresija i epitelnog membranskog antigena (engl. *EMA*), markera karcinoma bubrežnih stanica (eng. *RCC Ma*) te CD10 i LMWCK (engl. *low-molecular weight cytokeratin*) (23).



Slika 2. Mikroskopski prikaz svjetlostaničnog karcinoma bubrežnih stanica, Hex400

Citogenetska promjena svjetlostaničnog karcinoma bubrežnih stanica koja je dokazana u većini slučajeva, u nasljednim i sporadičnim, jest delecija kratkog kraka kromosoma 3. Najčešće zahvaća tri lokusa: 3p25-26, koji je zahvaćen u von Hippel-Lindauovoj bolesti (*VHL* gen), a može i sporadično, zatim 3p21-22 te 3p12-14. Mutacije *VHL* gena, opisane su u 34-56% slučajeva sporadičnog svjetlostaničnog karcinoma bubrežnih stanica (1). Progresijom bolesti dolazi do klonске akumulacije dodatnih genetskih poremećaja na različitim kromosomima, od kojih gubitak 9p i 14q govore u prilog lošijoj prognozi bolesti (1).

Procjenjuje se da je 50% svjetlostaničnih karcinoma stadija 1 ili 2 kod dijagnoze, a manje od 5% stadija 4. Svjetlostanični karcinom bubrežnih stanica najčešće metastazira hematogeno preko donje šuplje vene u pluća. Jedna je od karakteristika svjetlostaničnog karcinoma i postojanje udaljenih metastaza na neobičnim mjestima te pojava kasnih metastaza, čak 10 godina nakon postavljene dijagnoze (1).

2.4. Liječenje

Kirurška resekcija, parcijalna nefrektomija ili radikalna nefrektomija, zlatni je standard u liječenju lokaliziranog karcinoma bubrežnih stanica (NOMO) (25). Tri su skupine indikacija za izvođenje parcijalne nefrektomije. Elektivna indikacija postoji kod oboljelih čiji je tumor manji od četiri centimetra, bez znakova proširene bolesti, s kontralateralnim zdravim bubregom. Danas je parcijalna nefrektomija preporučeni postupak u toj skupini oboljelih. Relativne indikacije za parcijalnu nefrektomiju postoje kod pacijenata s kontralateralnom bolešću bubrega koja bi mogla dovesti do disfunkcije bubrega te kod pacijenata s nasljednim oblikom karcinoma bubrežnih stanica zbog mogućnosti da u budućnosti razviju karcinom i kontralateralnog bubrega. Apsolutna indikacija za parcijalnu nefrektomiju jest postojanje jednog bubrega kod pacijenta te bilateralni karcinom bubrežnih stanica (26).

Radikalnom nefrektomijom uklanja se bubreg s okolnom fascijom, perirenalno masno tkivo i regionalni limfni čvorovi (27). Uklanjanje istostrane nadbubrežne žlijezde više se ne preporučuje, osim ako se tumor nalazi u gornjem polu bubrega (28). Limfadenektomija bi trebala biti ograničena na perihilarne limfne čvorove u svrhu utvrđivanja stadija bolesti, jer prošireno uklanjanje limfnih čvorova nije pokazalo utjecaj na dugoročno preživljenje bolesnika (26). Danas se radikalna nefrektomija, osim otvorenim pristupom, izvodi i laparoskopskim putem.

Provođenje adjuvantne terapije kod pacijenata s lokaliziranom bolešću danas nije u terapijskoj rutini i njezine dobrobiti još su uvijek predmet istraživanja (25).

U bolesnika s metastatskim karcinomom bubrežnih stanica, liječenje se sastoji od kombinacije kirurškog liječenja i sistemske terapije. Nakon provođenja citoreduktivne nefrektomije, u pacijenata koji nemaju kontraindikaciju za taj postupak, primjenjuje se sistemska terapija. Kirurškom uklanjanju metastaza pristupa se u slučaju da su solitarne (26).

Metastatski karcinom bubrežnih stanica pokazuje široku refrakternost na kemoterapeutike i hormonsku terapiju te je napredak u liječenju postignut tek uvođenjem ciljane terapije. Prema smjernicama za liječenje raka bubrega, danas se koriste sunitinib, sorafenib, pazopanib, temsirolimus, everolimus te kombinacija bevacizumaba i interferona alfa (27). Sunitinib, sorafenib i pazopanib djeluju kao inhibitori kinaze za VEGF receptor (od engl. *vascular endothelial growth factor*) (29,

30). Temsirolimus i everolimus spadaju u skupinu inhibitora mTOR-a (od engl. *mammalian target of rapamycin*), signalnog puta u stanici važnog u reguliranju staničnog rasta, proliferacije, metabolizma i sinteze proteina (31). Bevacizumab, monoklonsko protutijelo koje se veže na VEGF protein, daje se u kombinaciji s interferonom alfa zbog pretpostavljenog komplementarnog i sinergističkog djelovanja ta dva agensa (32). Terapija prvog izbora u liječenju najčešćeg svijetlostaničnog karcinoma bubrežnih stanica jest sunitinib ili kombinacija bevacizumaba i interferona alfa, dok o liječenju ostalih podtipova postoji ograničen broj istraživanja o izboru terapije, no prednost se daje temsirolimusu (25).

Radioterapija se kod karcinoma bubrežnih stanica koristi u palijativne svrhe, u smislu liječenja simptomatskih metastaza, koje su najčešće u kostima ili u središnjem živčanom sustavu (26).

Najveći utjecaj na poboljšanje prognoze pacijenata oboljelih od karcinoma bubrežnih stanica ima uvođenje ciljanih sistemskih lijekova, čime je medijan preživljenja porastao od prethodnih 10 mjeseci na više od 40 mjeseci (33).

3. NEKLASIFICIRANI KARCINOMI BUBREGA

3.1. Prikaz kategorije neklasificiranih karcinoma bubrega

Neklasificirani karcinomi bubrega dijagnostička su kategorija u koju se svrstavaju karcinomi bubrega koji se svojim karakteristikama ne podudaraju ni s jednim prepoznatim podtipom karcinoma bubrežnih stanica (34). Procjenjuje se da u tu kategoriju spada 0,7–5,7% novotvorina bubrega (35).

Budući da u tu kategoriju spadaju karcinomi širokog spektra izgleda i genetskih promjena, nemoguće je sastaviti egzaktno kriterije prema kojima bi se karcinomi svrstavali u tu skupinu (34). Međutim, postoje neke zajedničke karakteristike koje podupiru kategorizaciju određene novotvorine u neklasificirane karcinome bubrega (1). Te su histološke karakteristike građa od kombinacije poznatih podtipova karcinoma bubrežnih stanica, proizvodnja mucina, mješavina epitelnih i stromalnih elemenata te neprepoznatljivost tipova stanica. Također, karcinomi sarkomatoidne morfologije bez prepoznatljivih epitelnih elemenata svrstavaju se u neklasificiranu kategoriju. Sarkomatoidna promjena može se naći u svih podtipova karcinoma bubrežnih stanica, a u nekih dovodi do neprepoznatljivog izgleda epitelnog ishodišta karcinoma, pa on time dijagnostički spada u neklasificiranu kategoriju (1). Grubo se neklasificirani karcinomi bubrega mogu podijeliti u dvije supkategorije: onkocitni ili eozinofilni karcinom bubrežnih stanica visokog gradusa čije se karakteristike preklapaju s poznatim podtipovima te karcinom bubrežnih stanica sa sarkomatoidnom i rabdoidnom diferencijacijom bez prepoznatljivog poznatog podtipa (36).

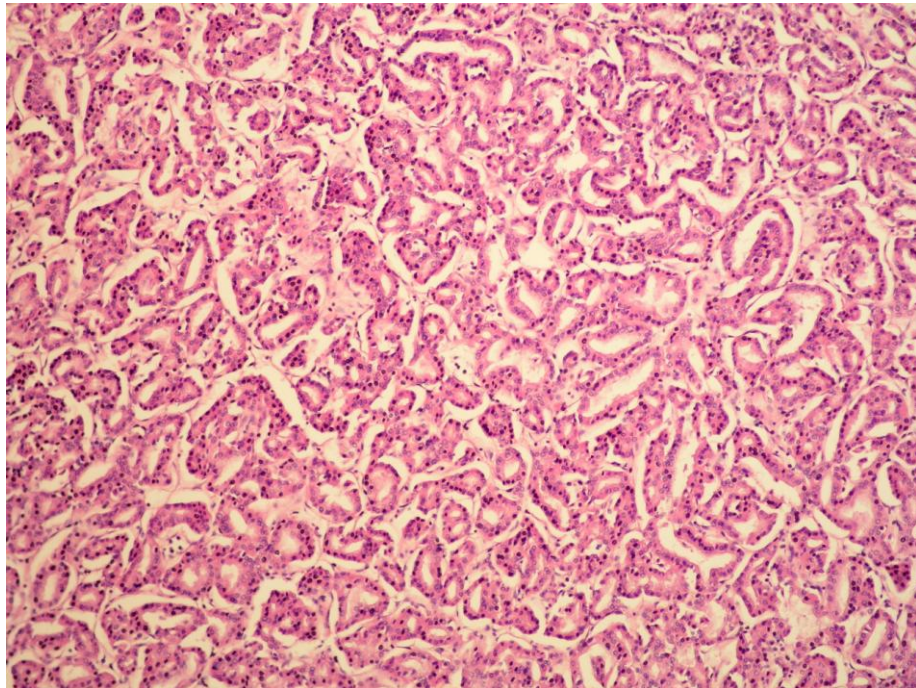
Prema dosadašnjoj literaturi, neklasificirani karcinomi bubrega imaju kod dijagnoze, u usporedbi sa svjetlostaničnim karcinomom bubrežnih stanica, veći promjer, povišen rizik za širenje u nadbubrežne žlijezde i okolne organe, kao i veću učestalost zahvaćanja regionalnih i neregionalnih limfnih čvorova te postojanja udaljenih metastaza (38).

Histološki (*Slika 3*), neklasificirani karcinomi bubrega najčešće pokazuju viši gradus. Stanice su velike, epiteloidnog izgleda, s pleomorfnom jezgrom i naglašenom jezgricom, eozinofilne ili blijede citoplazme. Način je rasta stanica solidan ili acinaran (39). Često se nalaze područja nekroze i sarkomatoidne promjene (36). Slika višeg

gradusa u skladu je s agresivnijim biološkim ponašanjem u odnosu na svjetlostanični karcinom bubrežnih stanica.

Imunohistokemijska analiza koristi se u smislu dokazivanja bubrežnog podrijetla tumora, dokazivanjem markera PAX8, PAX2 te CA-9 (37).

Podaci o preživljenju pacijenata s dijagnosticiranim neklasificiranim karcinomom bubrega, pokazuju 1,6 puta višu stopu mortaliteta u odnosu na oboljele od svjetlostaničnog karcinoma bubrežnih stanica (37, 39). No, postoje i podaci u kojima ta razlika nije dokazana (36), što se može objasniti kriterijima kojima su karcinomi svrstavani u neklasificiranu kategoriju.



Slika 3. Mikroskopski prikaz neklasificiranog karcinoma bubrega, Hex400

4. VANCOUVERSKA KLASIFIKACIJA TUMORA BUBREGA

Međunarodno društvo za urološku patologiju (ISUP), 2013. godine predložilo je izmjene postojeće službene klasifikacije tumora bubrega WHO-a (2). Napretkom poznavanja osnovne morfologije, imunohistokemije, citogenetike i molekularne patologije, na temelju iscrpnog proučavanja opisanih slučajeva, profilirali su se različiti entiteti karcinoma bubrega koji se svojim karakteristikama mogu shvatiti jedinstvenima te time izdvojiti iz dijagnostičke kategorije neklasificiranih karcinoma bubrega i dobiti svoje mjesto u službenoj klasifikaciji WHO-a kao zasebni patološki entiteti.

Za nove klasifikacijske entitete predloženo je pet karcinoma bubrega, a to su tubulocistični karcinom bubrežnih stanica, karcinom bubrežnih stanica povezan sa stečenom cističnom bolešću bubrega, svijetlostanični papilarni karcinom bubrežnih stanica, karcinomi bubrežnih stanica s translokacijom gena MiT porodice te karcinom bubrežnih stanica povezan sa sindromom nasljedne leiomiomatoze i karcinoma bubrežnih stanica. Tri su patološka entiteta stavljena u kategoriju tzv. *Emerging/Provisional Tumor Entities*, odnosno kategoriju čiji su pripadnici prepoznati kao zasebni entiteti, ali zbog niske je incidenције, potreban dodatan broj opisanih slučajeva, kako bi ih se iscrpnije karakteriziralo te shvatilo kao zaseban dijagnostički podtip. U tu kategoriju svrstani su folikularni karcinom bubrežnih stanica nalik karcinomu štitnjače, karcinom bubrega povezan s nedostatkom sukcinat-dehidrogenaze te karcinom bubrežnih stanica s translokacijom ALK-a (2).

4.1. Tubulocistični karcinom bubrežnih stanica

(TC-RCC od eng. *Tubulocystic renal cell carcinoma*)

Tubulocistični karcinom bubrežnih stanica rijetka je cistična maligna tvorba porijekla bubrežnog epitela.

Entitet tubulocističnog karcinoma bubrežnih stanica prvotno je opisan pod nazivom „Bellinijev epitelom“ jer je smatrano da nastaje iz epitela sabirnih, tzv. Bellinijevih kanalića. Obzirom na drugačije biološko ponašanje od karcinoma sabirnih

kanalića, koji je karakteriziran agresivnim kliničkim tijekom, TC-RCC je bio poznat i pod nazivom „karcinom sabirnih kanalića niskog gradusa“ (40). Današnji naziv dobio je 2004. godine kada su njegove karakteristike opisane na seriji od 29 slučajeva (41), a ubrzo je i na molekularnoj razini prikazana distinkcija između ovih dvaju karcinoma (42) te se tubulocistični karcinom bubrežnih stanica javlja kao zaseban entitet među malignitetima bubrega.

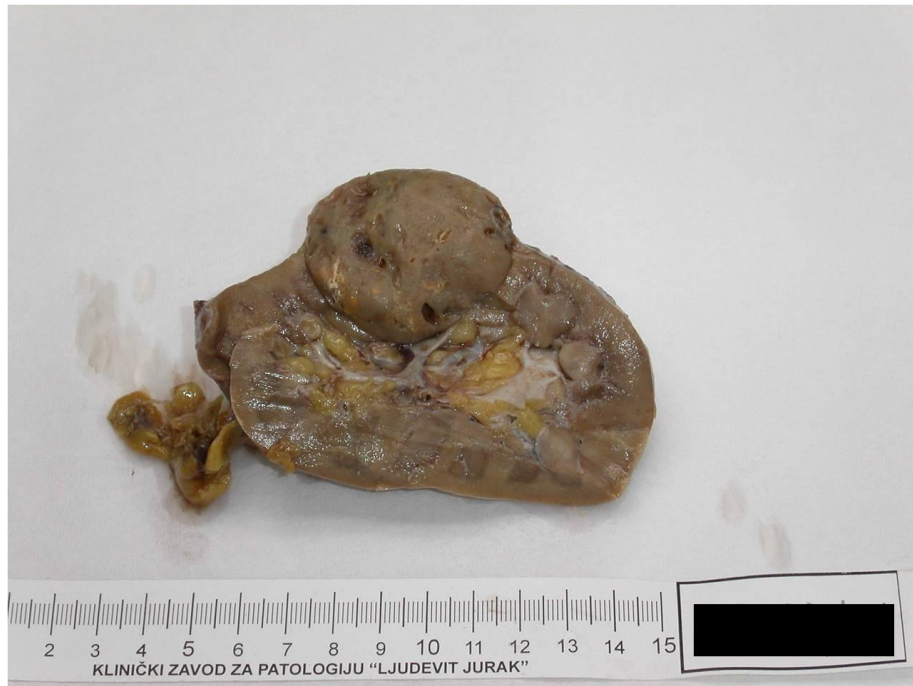Ovaj rijedak tumor čini manje od 1% svih karcinoma bubrega. Kod muškaraca se pojavljuje znatno češće, s omjerom incidencije 7:1 u odnosu na žene, a srednja dob u kojoj se dijagnosticira su 54,4 godine (40). Zbog svog asimptomatskog i indolentnog tijeka, u većini se slučajeva otkriva slučajno. Ako se očituje simptomatski, može uzrokovati bol u slabinskom dijelu leđa, hematuriju ili, rijetko, simptome uzrokovane postojanjem metastaza. Slikovnim tehnikama prikazuje se kao kompleksna cistična tvorba, pretežno kategorije 3 ili 4 prema Bosniakovoj klasifikaciji cističnih promjena bubrega (43). Entiteti od kojih je ovaj karcinom potrebno razlučiti, a također spadaju u cistične novotvorine bubrega, cistični su nefrom i multilokularni karcinom bubrežnih stanica (44).

Tubulocistični karcinom češće se pojavljuje u lijevom bubregu i promjer mu varira od 0,7 do 17 centimetara (45). Makroskopski (*Slika 4*) je dobro ograničen, bez kapsule, sadrži multilokularne cistične prostore koji mogu biti ispunjeni seroznom tekućinom, bez prisutnosti hemoragije i nekroze, što mu na reznoj plohi daje spužvasti sivo-bijeli izgled (46).

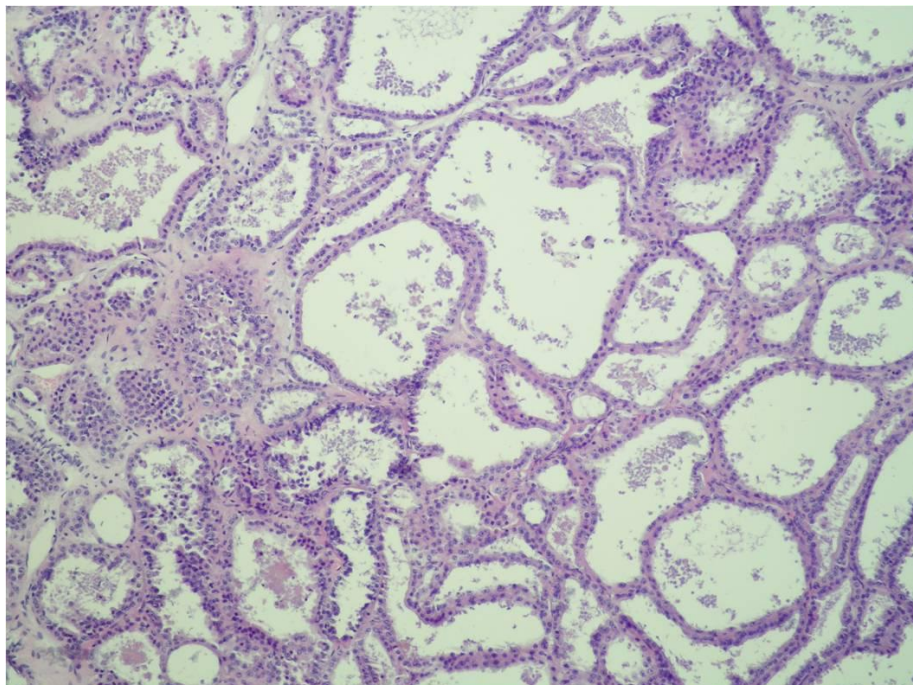
Mikroskopski je građen od dobro formiranih, različito širokih tubula koji su uglavnom cistično promijenjeni i međusobno odvojeni tankim fibrozim septama (*Slika 5*). Lumen tubula omeđen je jednim slojem atipičnih, kubičnih epitelnih stanica obilne eozinofilne citoplazme koje su mjestimice krupnije i prominiraju u lumen iznad okolnih epitelnih stanica, a čija je jezgra smještena bazalno (engl. *hobnail cells*) (47). Sama je jezgra okrugla, s naglašenom jezgrićom, a gradus joj najčešće odgovara gradusu 1 ili 2 prema Fuhrmanu. Mitotska aktivnost se nalazi rijetko, kao i nekroze (48).

Imunohistokemijski, tumorske stanice pokazuju karakteristike proksimalnih zavijenih kanalića pozitivnom reaktivnošću na CD10, AMACR, PAX2, karboanhidrazu

9, ali i karakteristike distalnog nefrona zbog reaktivnosti na CK19, parvalbumin i 35βE12 HMWCK (41, 46, 48) što ukazuje na aberantnu tubularnu diferencijaciju.



Slika 4. Makroskopski prikaz tubulocističnog karcinoma bubrežnih stanica



Slika 5. Mikroskopska slika tubulocističnog karcinoma bubrežnih stanica, Hex200

Ultrastrukturalna analiza potvrđuje takve rezultate jer tumorske stanice sadrže brojne mikrovile koji čine četkastu prevlaku, što odgovara stanicama proksimalnog zavijenog kanalića, ali su mikrovili kraći, i to bi, uz citoplazmatske interdigitacije, odgovaralo interkaliranim stanicama sabirnih kanala (49).

Citogenetske promjene utvrđene kod tubulocističnog karcinoma bubrežnih stanica jesu trisomije i tetrasomije 7. i 17. kromosoma te gubitak Y kromosoma, zbog čega se dovodi u vezu s papilarnim karcinomom bubrežnih stanica (50).

Prema dosad opisanim slučajevima, većina tubulocističnih karcinoma bubrežnih stanica indolentnog su biološkog tijeka, što je i glavna karakteristika ovog entiteta. Najviše ih je dijagnosticirano u stadiju pT1 s potencijalom metastaziranja nižim od 10% (45). No, s ovim relativno novim patološkim entitetom, opisani su i klinički slučajevi u kojima je definitivno potvrđen njegov maligni potencijal koji je, iako rijetko, rezultirao i fatalnim ishodom (43).

4.2. Karcinom bubrežnih stanica povezan sa stečenom cističnom bolešću bubrega

(ACD-RCC, od engl. *Acquired cystic disease- associated renal cell carcinoma*)

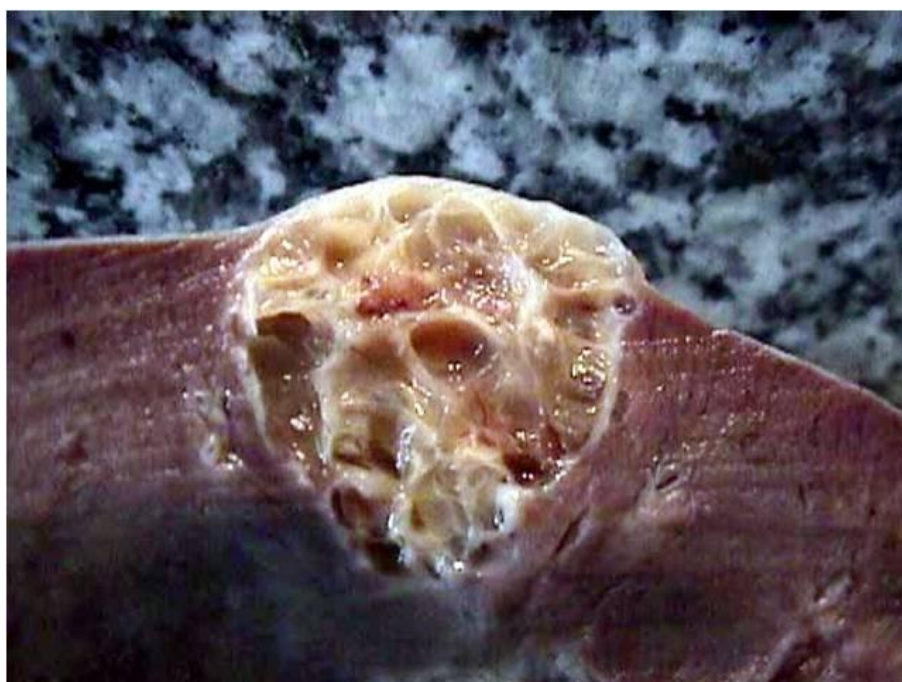Karcinom bubrežnih stanica povezan sa stečenom cističnom bolešću bubrega koji se javlja isključivo u bubrega sa stečenom cističnom bolešću, nastaje u završnom stadiju kroničnog bubrežnog (51).

Stečena cistična bolest bubrega predstavlja razvoj cisti u bubregu s kroničnim zatajenjem ne-cističnog porijekla, a javlja se kod pacijenata na dijalizi proporcionalno vremenu njezinog provođenja, s prevalencijom iznad 90% ako je provođenje dijalize duže od 10 godina (52). Još 1977. godine opisano je da je kod tako promijenjenih bubrega, rizik za nastajanje tumora veći nego u općoj populaciji, s naglaskom na karcinom bubrežnih stanica (53). Između 3-7% pacijenata sa stečenom cističnom bolešću bubrega razvije karcinom bubrežnih stanica, što predstavlja čak sto puta veći rizik za njegov nastanak u odnosu na opću populaciju (54). Papilarni karcinom, podtip karcinoma bubrežnih stanica, u literaturi je opisan kao najčešći tumor

bubrega povezan sa stečenom cističnom bolešću (55), dok 2006. godine nije opisan tumor s karakteristikama različitim od uobičajenog papilarnog karcinoma, dovoljno jedinstvenima da bi se prepoznao kao zaseban entitet nazvan karcinomom bubrežnih stanica povezan sa stečenom cističnom bolešću bubrega (51).

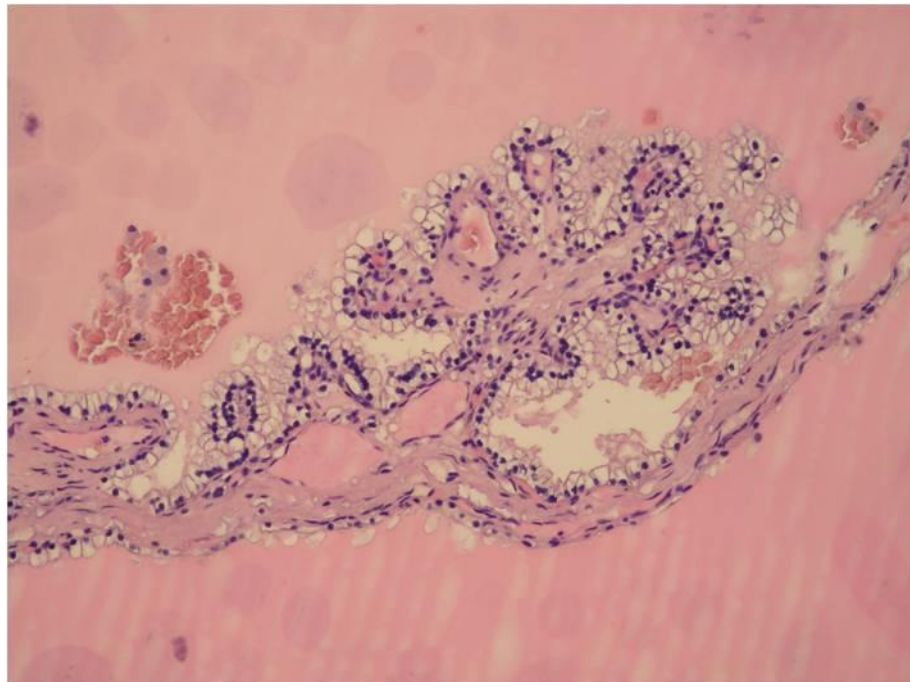
Ovaj tumor čini 36% svih karcinoma bubrega u završnom stadiju kroničnog zatajenja. Muškarci oboljevaju dva puta češće nego žene, a srednja dob u kojoj se otkriva su 54,4 godine (52). Najčešće se pronalazi slučajno tijekom kontrolne radiološke obrade pacijenata s kroničnim bubrežnim zatajenjem (56).

Kod cistično promijenjenih bubrega u bolesnika na dijalizi, može se istodobno pojaviti i nekoliko histološki različitih podtipova karcinoma bubrežnih stanica. Karcinom bubrežnih stanica povezan sa stečenom cističnom bolešću bubrega, histološki je dominantan te podjednako zahvaća i lijevi i desni bubreg, ponekad i bilateralno. Pojavljuje se u multicentričnom obliku, čvoraste je strukture, s dominantnom masom prosječne veličine 3,1 cm, te manjim čvorićima. Može izrastati iz stijenke ciste, potpuno ispunjavajući njezin lumen ili se javiti kao solidna masa izvan ciste. Tumor je u pravilu dobro ograničen, veći čvorovi obavijeni su debelom fibroznom kapsulom, mjestimice kalcificiranom, dok se u manjih ona rijetko nalazi (51). Na reznoj je plohi sive do žuto-smeđe boje s vidljivim područjima hemoragije i nekroze (57). (Slika 6.)



Slika 6. Makroskopski izgled ACD-RCC-a

Mikroskopski, ovaj je karcinom građen od različitih formacija, od papilarnih do tubularnih i tubulocističnih (57) (Slika 7). Ono što ga karakterizira i razlikuje od diferencijalnodijagnostički važnog papilarnog karcinoma jest specifičan kribriformni izgled uslijed intercelularnih i intracelularnih vakuolizacija. Tumorske su stanice, za razliku od onih u papilarnog karcinoma, velike i imaju obilnu eozinofilnu citoplazmu. Jezgra je uobičajeno velika i okruglog do blago nepravilnog oblika s naglašenom jezgricom, što bi odgovaralo gradusu tri prema Fuhrmanu. Jedna od specifičnosti karcinoma bubrežnih stanica povezanog sa stečenom cističnom bolešću bubrega su i nakupine kristala kalcijevog oksalata među tumorskim stanicama te u samoj stromi (51). U literaturi se opisuju i slučajevi sa sarkomatoidnim i rabdoidnim karakteristikama (58).



Slika 7. Mikroskopski prikaz papilarne forme ACD-RCC-a, Hex400

Imunohistokemijski, tumorske stanice pokazuju difuznu reaktivnost na CK AE1/3, LMCK, RCC marker, CD10 i Ber-EP4. Karcinom bubrežnih stanica povezan sa stečenom cističnom bolešću u većoj mjeri eksprimira markere proksimalnog zavijenog kanalića - CD10, RCC marker, AMACR i GST- α , dok je jedini jako

ekspimirani marker distalnog nefrona Ber-EP4 (59). Navodi se da za dijagnozu ovog karcinoma nije potreban specifičan imunohistokemijski profil (2).

Citogenetskom analizom pronađene su genetske promjene s viškom materijala na kromosomima 3, 7, 16 i 17 te kromosomu Y. Promjene s viškom materijala na kromosomima 7 i 16 te gubitkom Y kromosoma ukazuju na sličnost s papilarnim karcinomom dok su amplifikacije genetskog materijala kromosoma Y te kromosoma 3 karakteristika karcinoma bubrežnih stanica povezanog sa stečenom cističnom bolešću (59).

Otkrivanje karcinoma u ranoj fazi tijekom uobičajenih kontrolnih pregleda rezultira dobrom prognozom. Rijetki se slučajevi povezuju s metastaziranjem, obično oni u kojih je pronađena sarkomatoidna i rabdoidna komponenta (56). U odnosu na ostale podtipove karcinoma bubrežnih stanica koji se pojavljuju u bubregu u završnoj fazi kroničnog zatajenja, ovaj podtip karcinoma ipak pokazuje biološki agresivnije ponašanje (57).

4.3. Svjetlostanični papilarni karcinom bubrežnih stanica

(CCP-RCC od engl. *Clear cell papillary renal cell carcinoma*)

Svjetlostanični papilarni karcinom bubrežnih stanica novi je entitet među karcinomima bubrega, niskog gradusa, tubulopapilarne arhitekture sa stanicama čije su jezgre specifično smještene te imunofenotipski nepodudaran s dosad opisanim podtipovima.

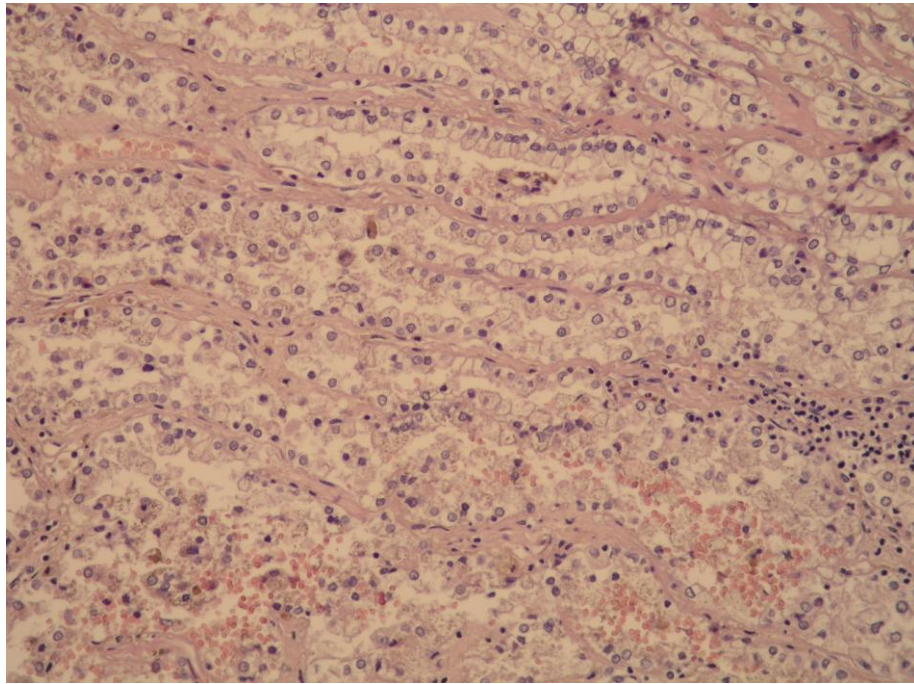
Karcinom karakteristika istovjetnih današnjem svjetlostaničnom papilarnom karcinomu bubrežnih stanica, prvi je put opisan 2000. godine pod nazivom benigni bubrežni angiomioidenotomatozni tumor (60). Isti je karcinom, pod današnjim nazivom prikazan 2006. godine kao drugi najčešći karcinom u bubrega s kroničnim zatajenjem (51), a 2008. godine opisani su i slučajevi kod osoba bez predisponirajuće bolesti bubrega te je predloženo da bude prepoznat kao zaseban podtip karcinoma bubrežnih stanica (61).

Prema dosad prikazanim slučajevima, procjenjuje se da je prosječna incidencija ovog karcinoma 2,8% među svim karcinomima bubrežnih stanica, jednako

zahvaćajući muški i ženski spol u dobi od 18-81 godina (s prosječnom dobi 58,2 godine) (62). Najčešće se javlja sporadično, velik broj se nalazi i kod osoba u završnom stadiju kroničnog bubrežnog zatajenja, a opisani su i slučajevi kod osoba oboljelih od von Hippel-Lindauovog sindroma (63). Tumor se u većini slučajeva otkriva slučajno ili kod osoba oboljelih od kroničnog bubrežnog zatajenja u završnom stadiju, tijekom redovne radiološke kontrole. Manji broj pronalazi se u simptomatskih bolesnika, dijagnostički obrađivanih zbog boli u slabinskom dijelu leđa i hematurije (62).

Tumor podjednako zahvaća oba bubrega. Najčešće je unilateralan i unicentričan, smješten u bubrežnom korteksu (2). Kod oboljelih od von Hippel-Lindauovog sindroma i kroničnog bubrežnog zatajenja u završnom stadiju, javlja se i kao bilateralna multicentrična tvorba (64). Makroskopski je fibroznom čahuricom dobro ograničen od okolnog tkiva i veličinom rijetko prelazi promjer od četiri centimetra (65). Izgledom varira od solidne do dominantno cistične tvorbe, na reznoj je plohi žuto-smeđe boje bez područja nekroze, ali s vidljivim fokalnim kalcifikacijama (66).

Mikroskopska arhitektura ovog karcinoma također je jako varijabilna (*Slika 8*). Papilarne formacije su prisutne kod svih, ali njihova je zastupljenost različita - od rijetkih i malih okruglih papila do složenih razgranatih koje tvore većinu tumora. Tubuli razgranatih ili zbijeno formiranih struktura također su uobičajena pojava. Kod svih su uočene i cistične komponente u različitoj mjeri. U najvećem broju one čine oko 50% tumora, dok su kod nekih prisutni tek mikrocistični oblici. U slučaju da kod tumora dominira solidna tvorba, ciste su smještene na periferiji lezije. Fibrozna stroma koja odvaja tumorske čvorove unutar cijele tvorbe još je jedan od uobičajenih mikroskopskih nalaza (64). Stanice neoplastičnog epitela su kuboidnog oblika s obilnom svijetlom citoplazmom. Jezgre stanica epitela specifično su linearno poredane na vrh stanice, s luminalne strane tubularnih formi odnosno nasuprot fibrovaskularne srži papila. Jezgre su okrugle, pravilnog oblika i bez naglašene jezgrice (stadija 1 prema Fuhrmanu) (61).



Slika 8. Mikroskopski prikaz svjetlostaničnog papilarnog RCC-a, Hex400

Imunohistokemijski, pronađena su obilježja karakteristična za ovaj podtip karcinoma. Tumorske stanice pokazuju difuznu reaktivnost na CK7, usporedivu s papilarnim karcinomom, ali za razliku od njega, negativna je reaktivnost na AMACR. Negativan je i CD10, uobičajeno pozitivan u diferencijalnodijagnostički važnom svjetlostaničnom karcinomu bubrežnih stanica, dok im je zajednička reaktivnost na karboanhidrazu 9 (67).

Citogenetskom analizom nisu utvrđene genetske aberacije karakteristične za svjetlostanični karcinom i papilarni karcinom bubrežnih stanica. Prema dosadašnjoj literaturi, gubitak 3p kromosoma se ne nalazi, dok se trisomije i tetrasomije kromosoma 7 i 17 nalaze tek u ponekim slučajevima (68).

Svi dosad poznati slučajevi ovog karcinoma opisani su u stadiju pT1 bez ostalih znakova biološke agresivnosti. U jednoj skupini nakon dvogodišnjeg praćenja postoperativno, nisu pronađeni znakovi bolesti, što ukazuje na izrazito indolentno ponašanje ovog karcinoma (61). Ipak, za daljnje zaključke o biološkom ponašanju ovog karcinoma potrebne su studije s dužim praćenjem pacijenata.

4.4. Karcinomi bubrežnih stanica s translokacijom gena MiT porodice

(Engl. *MiT family translocation RCCs*)

Karcinom bubrežnih stanica ovog podtipa povezan je s translokacijom genskih lokusa *TFE3* ili *TFEB* transkripcijskih faktora iz MiT porodice i nastankom fuzijskih gena što rezultira njihovom pretjeranom ekspresijom.

Transkripcijski faktori MiT porodice (engl. *microphthalmia-TFE*) fiziološki su regulatori staničnog rasta, diferencijacije i staničnog preživljenja. Njihova disregulacija može uzrokovati melanom, neke vrste sarkoma i karcinom bubrežnih stanica (69). Translokacija gena za transkripcijske faktore *TFE3* i *TFEB* opisana je u slučajevima karcinoma bubrežnih stanica.

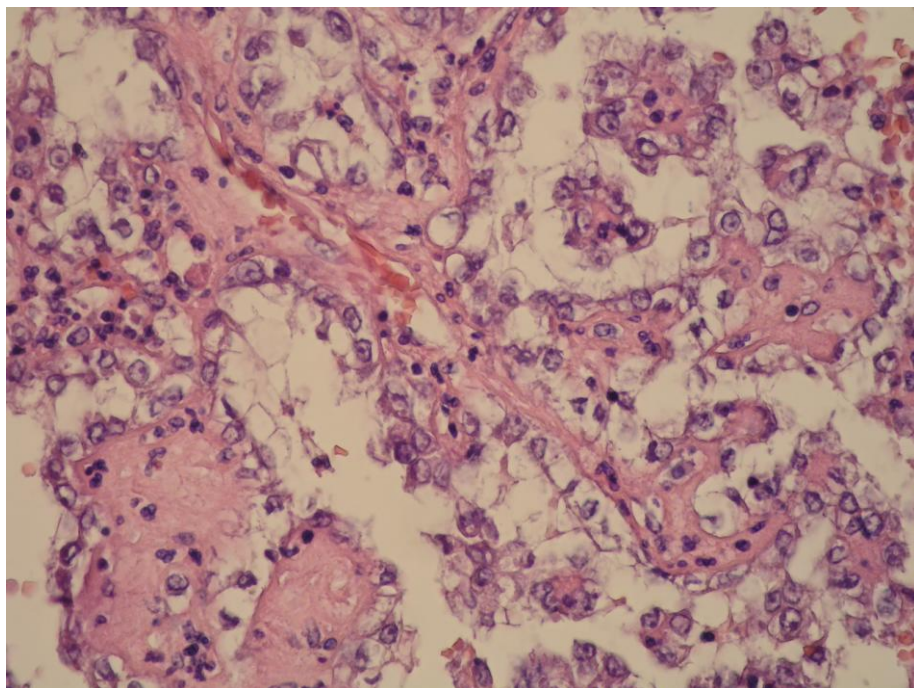
Karcinom povezan s Xp11 translokacijom koja zahvaća gen *TFE3*, uvršten je 2004. godine kao zaseban entitet u klasifikaciju tumora bubrega WHO-a (1). Zbog genetičkih, morfoloških i kliničkih sličnosti s karcinomom povezanim s t(6; 11) translokacijom koja zahvaća *TFEB* gen, prepoznaju se kao jedan podtip karcinoma bubrežnih stanica (70). Za ovaj podtip karakteristična je i povišena incidencija kod ljudi prethodno izloženih kemoterapiji (71).

U djece, čak 50% slučajeva karcinoma bubrežnih stanica povezano je s Xp11 translokacijom (72), a kod odraslih 1-4% (73). Karcinom bubrežnih stanica s translokacijom t(6; 11) izuzetno je rijetka novotvorina, dosada s manje od 50 opisanih slučajeva, za koju se smatralo da zahvaća samo pedijatrijsku populaciju, ali kasnije je isti entitet dokazan i kod odraslih (74). U dječjoj dobi, najčešće se dijagnosticira između devete i dvanaeste godine (75), dok je kod odraslih srednja dob 32,6 godina (76).

Klinički, tumor se može očitovati s bolovima u abdomenu ili slabinskom dijelu leđa, palpabilnom masom u abdomenu, hematurijom, kao podloga pijelonefritisa ili općim simptomima kao što su gubitak na težini, slabost ili vrućica, a određen broj slučajeva, otkriva se slučajno (75). Kod dijagnoze, stadij bolesti obično je uznapredovao, najčešće pT3 prema TNM-u (77). Karcinomi s t(6; 11) translokacijom otkrivaju se u ranijem stadiju, najčešće pT1 ili pT2 i indolentijeg su biološkog tijeka (78).

Morfologija ovog podtipa karcinoma uvelike ovisi o vrsti fuzijskog gena nastalog translokacijom dijela navedenih kromosoma. Makroskopski, ne pokazuju karakterističan izgled. Karcinom povezan s Xp11 translokacijom opisuje se kao solidna lezija, tamnije žute boje s prisutnošću nekroza i hemoragija. Karcinom povezan s t(6; 11) translokacijom obično je makroskopski bez kapsule, boje mahagonija, izgledom sličan onkocitomu (79).

Mikroskopska arhitektura karcinoma povezanog s Xp11 translokacijom, najčešće je papilarnih formi, sa svijetlim epitelioidnim stanicama u kojima su često prisutna obilna psamomska tjelešca. Ovaj podtip karcinoma mikroskopskom arhitekturom u velikom broju slučajeva oponaša ostale podtipove karcinoma bubrežnih stanica, najčešće multilokularni cistični i karcinom sabirnih kanalića te onkocitom, stoga je kod dijagnostike istih, potrebno uzeti u obzir i ovaj novi entitet (79). Karcinom povezan s t(6; 11) translokacijom, pokazuje karakterističnu bifazičnu morfologiju. Građen je od većih epitelioidnih stanica, svijetle do eozinofilne citoplazme, formiranih u gnijezdaste strukture, između kojih se nalaze nakupine manjih stanica raspršenih oko hijalinih čvorića, materijala bazalnih membrana (*Slika 9*). Na periferiji karcinoma, karakteristično se nalaze pojedinačni bubrežni kanalići (80).



Slika 9. Mikroskopska slika karcinoma bubrežnih stanica s MiT translokacijom

Imunohistokemijski, karcinomi s MiT translokacijom u odnosu na ostale podtipove karcinoma bubrežnih stanica pokazuju smanjenu ekspresiju epitelnih markera - citokeratina i epitelnog membranskog antigena, ali je u svima prisutna ekspresija PAX2 i PAX8 proteina, markera podrijetla bubrežnih tubula. Katepsin K, marker je karakterističan za ovaj podtip karcinoma. Ekspresiju katepsina K posreduje MiTF, transkripcijski faktor čija se funkcija preklapa s TFE3 i TFEB. U slučaju pretjerane ekspresije TFE3 i TFEB, što se događa u ovom podtipu karcinoma, dolazi do posredne povećane ekspresije katepsina K (81). Ostali visoko osjetljivi i visoko specifični markeri su, već spomenuti TFE3 za karcinom povezan s Xp3 translokacijom te TFEB za karcinom povezan s t(6; 11) translokacijom (79).

Prema dosad opisanim slučajevima, prognoza ovog podtipa karcinoma je varijabilna. Pokazalo se da je u pedijatrijskoj populaciji, biološko ponašanje tumora drugačije nego u odrasloj dobi. Čak i u uznapredovalome stadiju kod dijagnoze, djeca pokazuju bolji odgovor na terapiju te bolje preživljenje (82). U odraslih s karcinomom Xp11 translokacije, najvažniji prognostički čimbenik su stadij u vrijeme dijagnoze te dob bolesnika (83). Također, bitnu ulogu u biološkom ponašanju tumora, ima i vrsta nastalog fuzijskog gena. Neki slučajevi su pokazali izuzetno agresivan tijek bolesti sa smrtnim ishodom unutar godinu dana od dijagnoze. Jedna je od karakteristika ovog karcinoma i pojava kasnih metastaza. Karcinom s t(6; 11) translokacijom pokazuje biološki indolentniji tijek i bolje preživljenje oboljelih. U pedesetak slučajeva opisanih dosad, metastatska bolest se razvila u četirima slučajevima, sa smrtnim ishodom u troje pacijenata (79).

4.5. Karcinom bubrežnih stanica povezan sa sindromom nasljedne leiomiomatoze i karcinoma bubrežnih stanica

(HLRCC- associated RCC od engl. *Hereditary leiomyomatosis and renal cell carcinoma- associated renal cell carcinoma*)

Karcinom bubrežnih stanica ovog podtipa javlja se u sklopu sindroma nasljedne leiomiomatoze i karcinoma bubrežnih stanica čija je podloga u mutaciji gena za fumarat- hidratazu. Histološki je najčešće papilarne strukture, sa stanicama u kojima jezgre sadržavaju jezgrice specifičnog eozinofilnog izgleda.

Nasljedna leiomiomatoza i karcinom bubrežnih stanica (HLRCC od engl. *Hereditary leiomyomatosis and renal cell carcinoma*) sindrom je koji se nasljeđuje autosomno dominantno, a nasljeđuje se mutacija gena za fumarat- hidratazu na kromosomu 1q42. Gubitkom heterozigotnosti za ovaj gen, stečenom mutacijom drugog alela gena, prestaje funkcija proteina fumarat-hidrataze (84). Gubitkom funkcije tog proteina dolazi do nakupljanja fumarata u stanicama koji se počinje ponašati kao onkometabolit djelujući na prekomjernu produkciju čimbenika koji izaziva hipoksiju, važnog u homeostazi kisika u stanici, što posljedično djeluje na faktore koji promoviraju karcinogenezu (85).

Tumori koji se javljaju u oboljelih od ovog sindroma su leiomiomi kože i maternice te karcinomi bubrežnih stanica. Leiomiomi kože su multiple čvoraste lezije, nekada izrazito bolne, a najčešće zahvaćaju ekstremitete i trup. Nastaju u čak 76% oboljelih od HLRCC-a. Leiomiomi maternice, prisutni kod gotovo svih oboljelih žena, često su brojni i veliki, a klinički se prezentiraju kao obilna i nepravilna krvarenja koja uglavnom zahtijevaju histerektomiju (86). Karcinom bubrežnih stanica, treći karakterističan tumor ovog sindroma, javlja se u 10-15% oboljelih od HLRCC-a (87). Karakteristike ovog karcinoma već su opisane u klasifikaciji WHO-a iz 2004. godine u sklopu nasljednih karcinoma bubrežnih stanica, gdje je patohistološki opisan kao podtip papilarnog karcinoma tipa 2 (1), ali zbog svog izrazito agresivnog biološkog ponašanja sada se prepoznaje kao zaseban entitet.

Ovaj podtip javlja se u mlađoj populaciji, prosječna dob oboljelih je 39 godina (88). Otkriva se tijekom redovne kontrole kod pacijenata s poznatom dijagnozom

HLRCC-a ili osoba pod rizikom s obzirom na obiteljsku anamnezu, a u slučaju simptomatske manifestacije karcinoma, pacijenti se obrađuju zbog boli u slabinskom dijelu leđa, umora ili gubitka na težini, rjeđe hematurije (89). Kod postavljanja dijagnoze, karcinom je u većini slučajeva uznapredovao, odnosno stadija 3 ili 4 prema TNM-u. Njegov izraziti maligni potencijal dokazuju i metastaze u limfne čvorove te udaljena mjesta, čak i kod male primarne lezije u bubregu (88).

Tumor jednakom učestalošću zahvaća lijevi i desni bubreg. Može se pojaviti i bilateralno, ali u najvećem broju slučajeva unilateralna je solitarna lezija što ga razlikuje od ostalih karcinoma bubrega povezanih s nasljeđivanjem koji su većinom bilateralni te multifokalni (90). Makroskopski, može se prezentirati kao predominantno solidna ili cistična masa te kao kombinacija tih morfoloških oblika. Veličinom varira od 1,5 do 20 centimetara, u prosjeku je promjera 7,8 centimetara (88). Već na makroskopskom prerezu može se vidjeti širenje karcinoma u bubrežnu kapsulu i perirenalno masno tkivo, kao i prodiranje u bubrežnu venu i donju šuplju venu (89).

Mikroskopska je arhitektura varijabilna. Najčešće se vide papilarne formacije, a javljaju se i tubularni, tubulopapilarni, cistični i miješani oblici. Stanice koje omeđuju papile su obilne eozinofilne citoplazme. Značajka karcinoma bubrežnih stanica povezanog s HLRCC-om su velike jezgre u kojima je istaknuta velika eozinofilna jezgrića okružena svijetlim haloom. Same su jezgre pleomorfne, nepravilnog ruba i s obzirom na veliku jezgriću, odgovaraju gradusu 3 ili 4 prema Fuhrmanu (88). Opisani su i slučajevi sa sarkomatoidnim i rabdoidnim karakteristikama (91).

Imunohistokemijski, tipični markeri korišteni u dijagnostici ostalih podtipova karcinoma bubrežnih stanica ne pokazuju specifičnu ekspresiju (92). Ipak, u dijagnostici, važnu ulogu može imati dokazivanje S- (2-sukcio)-cisteina (2SC od engl. *S-(2-succino)-cysteine*) (93). Taj protein nastaje jer nakupljeni fumarat spontano reagira s cistein- sulfhidrilnim grupama u stanici tvoreći stabilnu modifikaciju, a cijeli proces naziva se sukcinacija (94). Pokazalo se da 2SC može biti izvrstan marker za dokazivanje ovog podtipa karcinoma bubrežnih stanica jer imunohistokemijska analiza daje difuzno i snažno bojanje tog proteina u citoplazmi i jezgri te njegov nedostatak u ostalim diferencijalnodijagnostički važnim entitetima (92).

Važnost prepoznavanja ovog karcinoma kao zasebnog entiteta jest upravo u njegovom izrazito agresivnom biološkom ponašanju. Uznapredovali stadij već kod

dijagnoze, rana pojava diseminiranih metastaza te visoka smrtnost (čak 53% nakon trogodišnjeg praćenja) (89) razlikuju ovaj podtip od ostalih karcinoma bubrežnih stanica povezanih s nasljednim sindromima te impliciraju stvaranje novih smjernica za praćenje pacijenata u kojih se dokaže postojanje sindroma HLRCC.

4.6. Folikularni karcinom bubrežnih stanica nalik karcinomu štitnjače

(TLF- RCC, od engl. *Thyroid- like follicular renal cell carcinoma*)

Folikularni karcinom bubrežnih stanica nalik karcinomu štitnjače rijetka je neoplazma, morfološki slična folikularnom karcinomu štitnjače, imunohistokemijski bez zajedničkih karakteristika s njim.

Karcinom je prvi put opisan 2004. godine (95) i otada je u literaturi prikazano dvadesetak slučajeva ovog karcinoma (96). Srednja dob u kojoj se dijagnosticira su 42,3 godine, a više od polovica oboljelih su žene, što je razlika u odnosu na uobičajenu mušku predominaciju kod karcinoma bubrežnih stanica ostalih podtipova (97). U polovici dijagnosticiranih TLF-RCC je slučajni nalaz, a može se prezentirati s hematurijom, boli u slabinskom dijelu leđa ili abdomenu (98).

Iako je većina stadija pT1 u trenutku dijagnoze, zabilježeni su i zahvaćanje hilarnih limfnih čvorova bubrega (99), metastaze u plućima kod novodijagnosticirane bolesti (100) te pojava metastaza meningealne ovojnice lubanje pet godina nakon dijagnoze (98).

Karcinom bubrežnih stanica nalik folikularnom karcinomu štitnjače je, prema dosadašnjoj literaturi, unilateralna solitarna tvorba, prosječnog promjera od 4,75 centimetara. Makroskopski, tumor je solidne građe, dobro ograničen od okolnog tkiva. Ponegdje se nalaze područja nekroze i hemoragije (97).

Mikroskopska arhitektura pokazuje makrofolikularne i mikrofolikularne forme ispunjene obilnim eozinofilnim koloidnim materijalom. Takva ga mikroskopska arhitektura čini sličnim folikularnom karcinomu štitnjače. Stanice neoplastičnog epitela

koje oblažu folikule kubičnog su do cilindričnog oblika, nejasnih rubova. Stanična je jezgra velika, pravilnog okruglog oblika, stadija 1 ili 2 prema Fuhrmanu (98).

Imunohistokemijska analiza izuzetno je važna kod dijagnosticiranja ovog karcinoma. Naime, za isključivanje metastatskog folikularnog karcinoma štitnjače kao potencijalne dijagnoze, potrebno je osim kliničkog isključivanja abnormalnosti štitnjače, dokazati i imunohistokemijsku nereaktivnost na tiroidni transkripcijski faktor 1 (TTF1 od engl. *thyroid transcription factor-1*) i tireoglobulin, markere karcinoma podrijetla štitnjače (99). Tumorske stanice pokazuju varijabilno pozitivno bojenje na ostale markere. U većini slučajeva su reaktivne na CK AE1/AE3, CK CAM 5.2, PAX8, EMA, CK19, CK7 i vimentin (101).

Citogenetska analiza zasad nije pokazala karakteristične genetske abnormalnosti TLF-RCC-a. U literaturi se opisuje velik broj promjena: gubitak genetskog materijala kromosoma 1p36, 3 i 9q21-33 te višak materijala na kromosomima 7q36, 8q24, 12, 16, 17p11-q11, 17q24, 19q, 20q13, 21q22.3 i Xp (102).

Diferencijalnodijagnostički, važno je razlučiti ovaj karcinom od, osim već spomenutog metastatskog folikularnog karcinoma štitnjače, i od metastaze strume jajnika te tireoidizacije. Struma jajnika oblik je monodermalnog teratoma sastavljen od tkiva štitnjače, koji u rijetkim slučajevima može metastazirati (103). Tireoidizacija je benigni proces koji se javlja kod bubrega u završnoj fazi kroničnog zatajenja ili kao posljedica pijelonefritisa. Predstavlja atrofiju distalnih i sabirnih kanalića čiji je lumen proširen i ispunjen koloidnim materijalom (104). Proces je, za razliku od TLF-RCC-a, bilateralan i zahvaća cijeli bubreg.

Folikularni karcinom bubrežnih stanica nalik karcinomu štitnjače ipak, kao zaseban entitet, ostavlja prostora za diskusiju. Folikularna arhitektura nalazi se i kod papilarnog i svjetlostaničnog papilarnog karcinoma bubrežnih stanica, kao i kod nekih benignih bubrežnih neoplazmi: onkocitoma i metanefritičkog adenoma. Neki su slučajevi TLF-RCC-a u svom opisu mikroskopske arhitekture sadržavali i papilarne forme, no sada se smatra da isključivo folikularna arhitektura zadovoljava kriterij za dijagnozu (2). Kako je zasad opisan relativno mali broj slučajeva i još k tome između njih postoje velike razlike - kliničke i morfološke, ova podvrsta karcinoma bubrežnih stanica zasad se ne smatra zasebnim patološkim entitetom (2).

4.7. Karcinom bubrega povezan s nedostatkom sukcinat- dehidrogenaze

(SDH- deficient renal carcinoma od engl. *Succinate Dehydrogenase- deficient renal carcinoma*)

Karcinom bubrega povezan s nedostatkom sukcinat- dehidrogenaze maligna je epitelna novotvorina bubrega, imunohistokemijski karakterizirana gubitkom ekspresije SDHB proteina, histološki građena od vakuoliziranih eozinofilnih svijetlih stanica (105).

Sukcinat-dehidrogenaza mitohondrijski je kompleks koji se sastoji od četiri podjedinice (SDHA, SDHB, SDHC i SDHD) i igra važnu ulogu u Krebsovom ciklusu i mitohondrijskom respiratornom lancu (106). Mutacije zametnih stanica koje zahvaćaju neki od gena koji kodiraju podjedinice ovog kompleksa očituju se nasljednim sindromima u kojima se razvijaju paragangliomi i feokromocitomi (107). Također, posljedično postojanju takvih mutacija nastaju i gastrointestinalni stromalni tumori (108) te karcinomi bubrežnih stanica. Prvi slučaj karcinoma bubrežnih stanica s nasljeđenom mutacijom *SDHB* gena opisan je 2004. godine (109). Nakon toga se u literaturi prikazuju brojni slučajevi karcinoma bubrežnih stanica povezanih s mutacijom iste regije (110).

Za nastanak ovog podtipa karcinoma, ključan je gubitak heterozigotnosti gena koji kodira jednu od podjedinica sukcinat-dehidrogenaze. Većina pacijenata ima nasljeđenu autosomno dominantnu mutaciju *SDHB* i *SDHC*, a rjeđe *SDHA* ili *SDHD* gena, a ako nastane i stečena mutacija alela istog gena, zbog posljedične disfunkcije mitohondrijskog kompleksa dolazi do razvitka tumora (111). Procjenjuje se da je rizik nositelja *SDHB* mutacije za razvitak bubrežnog karcinoma 14% (112).

Karcinom bubrega povezan s nedostatkom sukcinat- dehidrogenaze je rijedak tumor i prema procjenama čini 0,05-0,2% karcinoma bubrega. Učestalost kod muškaraca je nešto viša nego kod žena, s omjerom obolijevanja prema spolu 1,7: 1,0 u korist muškog spola. Oboljeli su najčešće mlađe odrasle dobi, s prosječno 37 godina starosti (113). U većini slučajeva, otkriva se kao slučajan nalaz, no klinički se tumor može prezentirati s boli u slabinskom dijelu leđa, a opisani su i slučajevi u kojima je prva klinička simptomatologija bila posljedica metastaza (114). Anamnestički se kod pacijenta osobno ili u obitelji pronalaze podaci o bubrežnom

karcinomu, paragangliomima, feokromocitomu ili gastrointestinalnim stromalnim tumorima u skladu s etiološki nasljednom komponentom ovog karcinoma (113).

Tumor podjednako često zahvaća lijevi i desni bubreg, u 30% slučajeva bilateralno, a može se pojaviti i u multifokalnom obliku (111). Makroskopski opisi tumora u literaturi su rijetki, ali navodi se da su uglavnom dobro ograničene solidne tvorbe, iako cistični izgled nije rijedak, a nekada i predominira. Prosječna je veličina tumora 5,1 cm, smeđe do tamnije crvene boje na reznoj plohi (113).

Mikroskopski, tumor daje sliku dobro ograničene lobulirane tvorbe, često s formiranim cistama. Same tumorske stanice tvore solidne strukture nalik gnijezdu ili tubularne forme koje okružuju centralni cistični prostor. Često se na rubovima tumora nalaze nepromijenjeni kanalići ili glomeruli bubrega (110). Tumorske stanice karakterističnog su izgleda, uniformnog kuboidnog oblika s eozinofilnom granuliranom citoplazmom koja može sadržavati vakuole ili inkluzije eozinofilnog materijala. Ultrastrukturno, citoplazmatske inkluzije odgovaraju velikim, morfološki abnormalnim mitohondrijima (105). Stanične jezgre su okrugle, glatkog ruba s neprimjetnom jezgričicom i ravnomjerno raspršenim kromatinom. Opisani su i slučajevi višeg gradusa, čije su stanične jezgre dvostruko veće, nepravilnih rubova, s naglašenom jezgričicom i grubljim kromatinom. Također, u njima je vidljiv gubitak karakterističnih citoplazmatskih inkluzija te su moguće sarkomatoidne promjene (113).

Imunohistokemijska analiza ima presudnu ulogu u dijagnostici ovog podtipa karcinoma. On je upravo definiran gubitkom ekspresije SDHB proteina, markera funkcije mitohondrijskog kompleksa. Dokazano je da mutacija bilo kojeg SDH gena dovodi do gubitka enzimske aktivnosti sukcinat- dehidrogenaze, proteolize mitohondrijskog kompleksa te morfološke abnormalnosti mitohondrija. SDHB protein tako bude manje eksprimiran i u mutacijama drugih podjedinica *SDH* gena, ne samo *SDHB*, ali i ostalih gena koji su u interakciji s funkcijom mitohondrijskog kompleksa (116). Ostali imunohistokemijski markeri nemaju veliku važnost u dijagnostici ovog podtipa karcinoma.

Sam maligni potencijal, stoga i prognoza ovog podtipa karcinoma nisu dovoljno dobro poznati. Prema dosad opisanim slučajevima, 75% karcinoma bubrega povezanih s nedostatkom sukcinat dehidrogenaze niskog je gradusa i biološki

indolentnijeg ponašanja, sa stopom razvoja metastatske bolesti nakon dugogodišnjeg praćenja od 11% (117). No, opisani su i slučajevi gdje je dediferencijacija sa sarkomatoidnom promjenom i stanicama visokog gradusa dovela do biološki agresivnog ponašanja s proširenom metastatskom bolešću i posljedično, fatalnog ishoda (113).

4.8. Karcinom bubrežnih stanica s translokacijom ALK-a

(engl. *ALK translocation RCC*)

Karcinom bubrežnih stanica s translokacijom *ALK* gena smještenog na kromosomu 2p23, izuzetno je rijetka novotvorina. Dosad je opisano manje od deset slučajeva karcinoma bubrežnih stanica s dokazanom navedenom genetskom promjenom (118).

Genetske promjene koje uključuju *ALK* gen (od engl. *anaplastic lymphoma kinase*) dokazane su u patogenetskom mehanizmu nekoliko novotvorina. Najprije kod anaplastičnog velikostaničnog limfoma, a kasnije i kod velikog broja drugih novotvorina, između ostalog, kod difuznog velikostaničnog limfoma B-fenotipa, plazmacitoma, planocelularnog karcinoma jednjaka, karcinoma dojke, karcinoma kolona, nemikrocelularnog karcinoma pluća te naposljetku i kod karcinoma bubrežnih stanica. *ALK* protein membranski je receptor tirozin-kinaze, čija aktivacija preko nizvodnih signalnih puteva dovodi do proliferacije te preživljenja stanice. Promjene kromosoma koje uključuju *ALK* gen, mogu dovesti do nastanka fuzijskog gena koji rezultira aberantnom aktivacijom fuzijskog *ALK* proteina, produkta velikog onkogenog potencijala (119).

Slučajevi u kojima je došlo do fuzije *ALK* gena te *VCL* gena čiji je produkt citoskeletni protein vinkulin, opisani su kod djece koja su heterozigotna za HbS (odnosno prenosiooci srpastog hemoglobina) (120, 121). Zajedničke karakteristike su im smještaj u medularnom dijelu bubrega, solidna arhitektura s polimorfnim i vretenastim stanicama obilne eozinofilne citoplazme i čestim nalazom intracitoplazmatskih lumina - znaka porasta biološke agresivnosti stanice (118).

Osim fuzije *ALK* gena s *VCL* genom koja je opisana kod novotvorina u djece, kod odraslih su opisani slučajevi fuzije *ALK* gena s drugim genima u morfološki drugačijim karcinomima bubrežnih stanica. Histološki se navodi njihova papilarna arhitektura, sa svijetlim do eozinofilnim stanicama koje sadrže nepravilnu jezgru te s prisutnim psamomskim tjelešcima. Prognoza u ovim slučajevima bila je loša, sa smrtnim ishodom unutar pet godina od dijagnoze (122).

Obzirom na mali broj opisanih slučajeva te njihovu međusobnu različitost, još je prerano za zajedničku karakterizaciju karcinoma bubrežnih stanica s translokacijom *ALK*-a u smislu njegovog prepoznavanja kao zasebnog patološkog entiteta. Ipak, važnost dijagnosticiranja karcinoma s ovakvim tipom mutacija leži u terapijskom korištenju inhibitora kinaze anaplastičnog limfoma, lijeka koji pokazuje dobre rezultate kod ostalih tumora s mutacijom *ALK* gena.

5. ZAKLJUČAK

U veljači 2016. godine, službeno je objavljena nova klasifikacija tumora bubrega Svjetske zdravstvene organizacije u kojoj su usvojeni gotovo svi prijedlozi Vancouverske klasifikacije iz 2013. godine. Mjesta zasebnih patoloških entiteta dobili su tubulocistični karcinom bubrežnih stanica, karcinom bubrežnih stanica povezan sa stečenom cističnom bolešću bubrega, svijetlostanični papilarni karcinom bubrežnih stanica, karcinomi bubrežnih stanica s translokacijom gena MiT porodice, karcinom bubrežnih stanica povezan sa sindromom nasljedne leiomiomatoze i karcinoma bubrežnih stanica te karcinom bubrega povezan s nedostatkom sukcinat-dehidrogenaze. Izvan službene klasifikacije ostali su folikularni karcinom bubrežnih stanica nalik karcinomu štitnjače i karcinom bubrežnih stanica s translokacijom ALK-a, kako je i predloženo u Vancouverskoj klasifikaciji, obzirom na premalen broj opisanih slučajeva koji bi ih dovoljno karakterizirali.

Proširenjem službene klasifikacije tumora bubrega uvođenjem novih entiteta, postiže se postavljanje točnijih dijagnoza karcinoma bubrežnih stanica te time usmjerenije, a naposljetku i bolje liječenje pacijenata.

ZAHVALE

Zahvaljujem svom mentoru prof. dr. sc. Boži Krušlinu na savjetima oko izrade ovog diplomskog rada. Velika hvala dr. sc. Tihani Džombeti na sugestijama, strpljivosti i pomoći u svakom obliku tijekom izrade mog diplomskog rada. Hvala dr. sc. Moniki Ulamec na slikama i smjernicama oko njihovog uređenja i Nikolini Vidović na lekturi.

Najviše želim zahvaliti svojoj obitelji – mami, tati, Ivanu, Matiji, Marti, Klari i Lovri, na strpljivosti, podršci i svemu što su mi pružili tijekom studiranja.

LITERATURA

- 1) Eble JN, Sauter G, Epstein JI, Sesterhenn IA. World Health Organization Classification of Tumours. Pathology and Genetics of Tumours of the Urinary System and Male Genital Organs. Lyon: IARC Press;2004.
- 2) Srigley JR, Delahunt B, Eble JN, Egevad L, Epstein JI, Grignon D, i sur. The International Society of Urological Pathology (ISUP) Vancouver Classification of Renal Neoplasia. Am J Surg Pathol. 2013;37:1469-89.
- 3) Ferlay J, Soerjomataram I, Ervik M, Dikshit R, Eser S, Mathers C, i sur. GLOBOCAN 2012 v1.0, Cancer Incidence and Mortality Worldwide: IARC CancerBase No. 11 [Internet]. Lyon: International Agency for Research on Cancer; 2013. Dostupno na <http://globocan.iarc.fr>.
- 4) Znaor A, Lortet- Tieulent J, Laversanne M, Jemal A, Bray F. International Variations and Trends in Renal Cell Carcinoma Incidence and Mortality. Eur Urol. 2015;67:519-30.
- 5) Mathew A Devesa SS, Fraumeni JF Jr, Chow WH. Global increases in kidney cancer incidence, 1973-1992. Eur J Cancer Prev. 2002;11:171-8.
- 6) McLaughlin JK, Lindblad P, Mellempgaard A, McCredie M, Mandel JS, Schlehofer B, i sur. International renal-cell cancer study. I. Tobacco use. Int J Cancer. 1995;60:194–8.
- 7) Hunt JD, van der Hel OL, McMillan GP, Boffetta P, Brennan P. Renal cell carcinoma in relation to cigarette smoking: meta- analysis of 24 studies. Int J Cancer. 2005;114:101-8.
- 8) Calle EE, Kaaks R. Overweight, obesity and cancer: epidemiological evidence and proposed mechanisms. Nature Rev. 2004;4:579-91.
- 9) Chow W-H, Gridley G, Fraumeni JF Jr, Jarvholm B. Obesity, hypertension, and the risk of kidney cancer in men. N Engl J Med. 2000;343:1305-22.
- 10) Stewart JH, Buccianti G, Agodoa L, Gellert L, McCredie MR, Lowenfels AB, i sur. Cancers of the kidney and urinary tract in patients on dialysis for endstage renal disease: analysis of data from the United States, Europe, and Australia and New Zealand. J Am Soc Nephrol. 2003;14:197–207.
- 11) Lonser RR, Glenn GM, Walther M, Chew EY, Libutti SK, Linehan WM, i sur. von Hippel-Lindau disease. Lancet. 2003;361:2059-67.

- 12) Zbar B, Tory K, Merino M, Schmidt L, Glenn G, Choyke P, i sur. Hereditary papillary renal cell carcinoma. *J Urol.* 1994;151:561-6.
- 13) Pavlovich CP, Walther MM, Eyler RA, Hewitt SM, Zbar B, Linehan WM, i sur. Renal tumors in the Birt-Hogg-Dubé syndrome. *Am J Surg Pathol.* 2002;26:1542-52.
- 14) Pithukpakorn M, Toro JR. Hereditary Leiomyomatosis and Renal Cell Cancer. 2006 Jul 31 [Updated 2015 Aug 6]. U: Pagon RA, Adam MP, Ardinger HH, i sur., editors. *GeneReviews®* [Internet]. Seattle (WA): University of Washington, Seattle; 1993-2016. Dostupno na: <http://www.ncbi.nlm.nih.gov/books/NBK1252/#>
- 15) Gibbons RP, Monte JE, Correa RJJr, Mason JT. Manifestations of renal cell carcinoma. *Urology.* 1976;8:201-206.
- 16) Donmez T, Kale M, Ozyurek Y, Atalay H. Erythrocyte sedimentation rates in patients with renal cell carcinoma. *Eur Urol.* 1992;21 Suppl 1:51-52.
- 17) Rosai J. Rosai i Ackerman Kirurška patologija. Prijevod devetog američkog izdanja. Zagreb: Školska knjiga; 2010.
- 18) Gold PJ, Fefer A, Thompson JA. Paraneoplastic manifestations of renal cell carcinoma. *Semin Urol Oncol.* 1996;14:216-22.
- 19) Sountoulides P, Metaxa L, Cindolo L. Atypical presentations and rare metastatic sites of renal cell carcinoma: a review of case reports. *J Med Case Rep.* 2011;5:429. doi:10.1186/1752-1947-5-429.
- 20) Chen DY, Uzzo RG. Evaluation and management of the renal mass. *Med Clin North Am.* 2011;95(1):179-89. doi:10.1016
- 21) Greene FL, Page DL, Fleming ID. *AJCC cancer staging manual.* New York: Springer; 2002.
- 22) Grignon DJ, Che M. Clear cell renal cell carcinoma. *Clin Lab Med.* 2005; 25:305-316.
- 23) Bostwick DG, Cheng L. *Urologic surgical pathology.* 2. izdanje. Philadelphia: Elsevier; 2008.
- 24) Truong LD, Shen SS. Immunohistochemical diagnosis of renal neoplasms. *Arch Pathol Lab Med.* 2011;135:92-109. doi: 10.1043/2010-0478-RAR.1.
- 25) Escudier B, Kataja V. Renal cell carcinoma: ESMO Clinical Practice Guidelines for diagnosis, treatment and follow-up. *Ann Oncol.* 2010;21 Suppl 5:v137-9.
- 26) Ljungberg B, Hanbury DC, Kuczyk MA, Merseburger AS, Mulders PF, Patard JJ, i sur. Renal cell carcinoma guideline. *Eur Urol.* 2007;51:1502-10.

- 27) Hrvatsko onkološko društvo. Kliničke upute za dijagnozu, liječenje i praćenje bolesnika oboljelih od raka bubrega. Petković M, Vrdoljak E, Pavlović Ružić I, Belev B, Omrčen T, Ledina D i sur. Dostupno na http://www.hrvatsko-onkolosko-drustvo.com/uploads/pdf/Rak_bubrega_smjernice.pdf
- 28) Kuczyk M, Munch T, Machtens S, Bokemeyer C, Wefer A, Hartmann J, i sur. The need for routine adrenalectomy during surgical treatment for renal cell cancer: the Hannover experience. *BJU Int.* 2002;89:517–22.
- 29) Hiles JJ, Kolesar JM. Role of sunitinib and sorafenib in the treatment of metastatic renal cell carcinoma. *Am J Health Syst Pharm.* 2008;15;65:123-31. doi: 10.2146/ajhp060661.
- 30) Gupta S, Spiess PE. The prospects of pazopanib in advanced renal cell carcinoma. *Ther Adv Urol.* 2013;5:223-32. doi:10.1177/1756287213495099
- 31) Ravaud A, Bernhard JC, Gross-Goupil M, Digue L, Ferriere JM. mTOR inhibitors: temsirolimus and everolimus in the treatment of renal cell carcinoma. *Bull Cancer.* 2010;97:45-51.
- 32) Escudier B, Cosaert J, Jethwa S. Targeted therapies in the management of renal cell carcinoma: role of bevacizumab. *Biologics.* 2008;2:517-30.
- 33) Sun M, Lughezzani G, Perrotte P, Karakiewicz PI. Treatment of metastatic renal cell carcinoma. *Nat Rev Urol.* 2010;7:327-38.
- 34) Kovacs G, Akhtar M, Beckwith BJ, Bugert P, Cooper CS, Delahunt B i sur. The Heidelberg classification of renal cell tumours. *J Pathol.* 1997;183:131-3.
- 35) Lopez-Beltran A, Kirkali Z, Montironi R, Blanca A, Algaba F, Scarpelli M i sur. Unclassified renal cell carcinoma: a report of 56 cases. *BJU Int.* 2012; 110:786-93.
- 36) Crispen PL, Tabidian MR, Allmer C, Lohse CM, Breau RH, Blute ML, i sur. Unclassified renal cell carcinoma: impact on survival following nephrectomy. *Urology* 2010;76:580-86.
- 37) Zisman A, Chao DH, Pantuck Allan J, Kim HJ, Wieder JA, Figlin RA. Unclassified renal cell carcinoma: clinical features and prognostic impact of a new histological subtype. *J Pathol.* 2002;168;950-5.
- 38) Talento R, Hewan-Lowe K, Yin M. Evaluation of morphologically unclassified renal cell carcinoma with electron microscopy and novel renal markers: implications for tumor reclassification. *Ultrastruct Pathol.* 2013;37:70-76.

- 39) Karakiewicz PI, Hutterer GC, Trinh QD, Pantuck AJ, Klatte T, Lam JS, i sur. Unclassified renal cell carcinoma: an analysis of 85 cases. *BJU Int* 2007;100: 802-808.
- 40) MacLennan GT, Farrow GM, Bostwick DG. Low-grade collecting duct carcinoma of the kidney: report of 13 cases of low grade mucinous tubulocystic renal carcinoma of possible collecting duct origin. *Urology* 1997;50:679–84
- 41) Amin MB, MacLennan GT, Paraf F, Chevillie JC, Vieillefond A, Radhakrishnan A, i sur. Tubulocystic carcinoma of the kidney: clinicopathologic analysis of 29 cases of a distinctive rare subtype of renal cell carcinoma. *Mod Pathol.* 2004;17:137A
- 42) Osunkoya AO, Young AN, Wang W, Netto GJ, Epstein JI. Comparison of gene expression profiles in tubulocystic carcinoma and collecting duct carcinoma of the kidney. *Am J Sur Pathol.* 2009;33:1103–6.
- 43) Hora M, Urge T, Eret V, Stransky P, Klečka J, Kreuzberg B, i sur. Tubulocystic renal carcinoma: a clinical perspectives. *World J Urol.* 2011;29:349-54.
- 44) Azoulay S, Vieillefond A, Paraf F, Pasquier D, Cussenot O, Callard D, i sur. Tubulocystic carcinoma of the kidney: a new entity among renal tumors. *Virchows Arch.* 2007;451: 905-9.
- 45) Amin MB, MacLennan GT, Gupta R, Grignon D, Paraf F, Vieillefond A. i sur. Tubulocystic carcinoma of the kidney: clinicopathologic analysis of 31 cases of a distinctive rare subtype of renal cell carcinoma. *Am J Surg Pathol.* 2009;33:384–92.
- 46) Kuroda N, Matsumoto H, Ohe C, Mikami S, Nagashima Y, Inoue K, i sur. Review of tubulocystic carcinoma of the kidney with focus on clinical and pathobiological aspects. *Pol J Pathol.* 2013;64:233-7.
- 47) Segen's Medical Dictionary. S.v. "hobnail cell." Pristupljeno 16. travnja 2016. na <http://medical-dictionary.thefreedictionary.com/hobnail+cell>
- 48) MacLennan GT, Bostwick DG. Tubulocystic carcinoma, mucinous tubular and spindle cell carcinoma, and other recently described rare renal tumors. *Clin Lab Med.* 2005;25:393–416.
- 49) Radhakrishnan A, MacLennan GT, Hennigar RA, Srigley JR, Paraf F, Chevillie JC, i sur. Ultrastructural and immunohistochemical appraisal of tubulocystic carcinoma of the kidney: Histogenetic and diagnostic implications. *Mod Pathol.* 2005;18:160A.

- 50) Zhou M, Yang XJ, Lopez JI, Shah RB, Hes O, Shen SS, i sur. Renal tubulocystic carcinoma is closely related to papillary renal cell carcinoma: implications for pathological classification. *Am J Surg Pathol*. 2009;33:1840-49.
- 51) Tickoo SK, Peralta-Venturina MN, Harik LR, Worcester WD, Salama ME, Young AN, i sur. Spectrum of epithelial neoplasms in end-stage renal disease: an experience from 66 tumor-bearing kidneys with emphasis on histologic patterns distinct from those in sporadic adult renal neoplasia. *Am J Surg Pathol*. 2006;30:141–53.
- 52) Matson MA, Cohen EP. Acquired cystic kidney disease: Occurrence, prevalence, and renal cancers. *Medicine*. 1990;69:217– 26.
- 53) Dunnill, MS, Millard PR, Oliver D. Acquired cystic disease of the kidneys: a hazard of long-term maintenance haemodialysis. *J Clin Pathol*. 1977;30:868.
- 54) Denton MD, Magee CC, Ovuworie C, Mauiyyedi S, Pascual M, Colvin RB, i sur. Prevalence of renal cell carcinoma in patients with ESRD pre-transplantation: a pathologic analysis. *Kidney Int*. 2002;61:2201–9.
- 55) Ishikawa I, Kovacs G. High incidence of papillary renal cell tumours in patients on chronic haemodialysis. *Histopathology*. 1993;22:135–9.
- 56) Tickoo SK, Reuter VE. Differential diagnosis of renal tumors with papillary architecture. *Adv Anat Pathol*. 2011;18:120–32.
- 57) Enoki Y, Kato G, Okabe H, Yanagisawa A. Clinicopathological features and CD57 expression in renal cell carcinoma in acquired cystic disease of the kidneys: with special emphasis on a relation to the duration of haemodialysis, the degree of calcium oxalate deposition, histological type, and possible tumorigenesis. *Histopathology*. 2010;56:384–94.
- 58) Milowich D, Henriot B, Roumeguere T, Nortier J, Coppens E, Rorive S. Acquired cystic kidney disease-associated renal cell carcinoma revealed by spontaneous retroperitoneal haemorrhage: two case reports and review of the literature. *J Multidiscip Pathol*. 2014;1:1-7.
- 59) Pan CC, Chen YJ, Chang LC, Chang YH, Ho Dm. Immunohistochemical and molecular genetic profiling of acquired cystic disease-associated renal cell carcinoma. *Histopathology*. 2009;55:145-53.
- 60) Michal M, Hes O, Havlicek F. Benign renal angiomyoadenomatous tumor: a previously unreported renal tumor. *Ann Diagn Pathol*. 2000;4:311–15.

- 61) Gobbo S, Eble JN, Grignon DJ, Martignoni G, MacLennan GT, Shah RB, i sur. Clear cell papillary renal cell carcinoma: a distinct histopathologic and molecular genetic entity. *Am J Surg Pathol*. 2008;32:1239–45.
- 62) Zhou H, Zheng S, Truong LD, Ro JY, Ayala AG, Shen SS. Clear cell papillary renal cell carcinoma is the fourth most common histologic type of renal cell carcinoma in 290 consecutive nephrectomies for renal cell carcinoma. *Hum Pathol*. 2014; 45, no. 1, pp. 59–64.
- 63) Rao P, Monzon F, Jonasch E, Matin SF, Tamboli P. Clear cell papillary renal cell carcinoma in patients with von Hippel-Lindau syndrome - Clinicopathological features and comparative genomic analysis of 3 cases. *Hum pathol*. 2014; 45:1966-72, 10.1016/j.humpath.2014.06.004
- 64) Williamson SR, Eble JN, Cheng L, Grignon DJ. Clear cell papillary renal cell carcinoma: differential diagnosis and extended immunohistochemical profile. *Mod Pathol*. 2013;26:697-708.
- 65) Higgins J, Rouse R. Surgical Pathology Criteria: Clear Cell Tubulopapillary Renal Cell Carcinoma. Department of Pathology, School of Medicine, Stanford University, Stanford, California, USA, 2011. (ažurirano 11.11.2011.) Dostupno na <http://surgpathcriteria.stanford.edu/kidney/clear-cell-tubulopapillary-renal-cell-carcinoma/>.
- 66) Liddell H, Mare A, Heywood S, Bennett G, Chan HF. Clear Cell Papillary Renal Cell Carcinoma: A Potential Mimic of Conventional Clear Cell Renal Carcinoma on Core Biopsy. *Case Rep Urol*. 2015;423908. doi:10.1155/2015/423908.
- 67) Aydin H, Chen L, Cheng L, Vaziri S, He H, Ganapathi R, i sur. Clear cell tubulopapillary renal cell carcinoma: a study of 36 distinctive low-grade epithelial tumors of the kidney. *Am J Surg Pathol*. 2010;34:1608–21.
- 68) Wolfe A, Dobin SM, Grossmann P, Michal M, Donner LR. Clonal trisomies 7,10 and 12, normal 3p and absence of VHL gene mutation in a clear cell tubulopapillary carcinoma of the kidney. *Virchows Arch*. 2011;459:457–63.
- 69) Haq R, Fisher DE. Biology and Clinical Relevance of the Microphthalmia Family of Transcription Factors in Human Cancer. *JCO*. 2011;3474-82.
- 70) Argani P, Ladanyi M. Distinctive neoplasms characterized by specific chromosome translocations comprise a significant proportion of pediatric renal cell carcinomas. *Pathology*. 2003;35:492-8.

- 71) Argani P, Lae M, Ballard ET, Amin M, Manivel C, Hutchinson B, i sur. Translocation carcinomas of the kidney after chemotherapy in childhood. *J Clin Oncol*. 2006;24:1529–34.
- 72) Wu A, Kunju LP, Cheng L, Shah RB. Renal cell carcinoma in children and young adults: analysis of clinicopathological, immunohistochemical and molecular characteristics with an emphasis on the spectrum of Xp11.2 translocation-associated and unusual clear cell subtypes. *Histopathology*. 2008;53:533-44. doi: 10.1111/j.1365-2559.2008.03151.x
- 73) Komai Y, Fujiwara M, Fujii Y, Mukai H, Yonese J, Kawakami S. i sur. Adult Xp11 translocation renal cell carcinoma diagnosed by cytogenetics and immunohistochemistry. *Clin Cancer Res*. 2009;15;15:1170-6. doi: 10.1158/1078-0432.CCR-08-1183.
- 74) Pecciarini L, Cangi MG, Lo Cunsolo C, Macri E, Dal Cin E, Martignongi C, i sur. Characterization of t(6;11)(p21;q12) in a renal-cell carcinoma of an adult patient. *Genes Chromosomes Canc*. 2007;46:419–26.
- 75) Geller JI, Argani P, Adeniran A, Hampton E, De Marzo A, Hicks J, i sur. Translocation renal cell carcinoma: lack of negative impact due to lymph node spread. *Cancer*. 2008;112:1607–16.
- 76) Meyer PN, Clark JI, Flanigan RC, Picken MM. Xp11.2 translocation renal cell carcinoma with very aggressive course in five adults. *Am J Clin Pathol*. 2007;128:70–79.
- 77) Camparo P, Vasiliu V, Molinie V, Couturier J, Dykema KJ, Petillo D, i sur. Renal translocation carcinomas: clinicopathologic, immunohistochemical, and gene expression profiling analysis of 31 cases with a review of the literature. *Am J Surg Pathol*. 2008;32:656–70.
- 78) Rao Q, Liu B, Cheng L, Zhu Y, Shi QL, Wu B, i sur. Renal cell carcinomas with t(6;11)(p21;q12): A clinicopathologic study emphasizing unusual morphology, novel alpha-TFEB gene fusion point, immunobiomarkers, and ultrastructural features, as well as detection of the gene fusion by fluorescence in situ hybridization. *Am J Surg Pathol*. 2012;36:1327-38.
- 79) Argani P. MiT family translocation renal cell carcinoma. *Semin Diagn Pathol*. 2015;32:103-13. doi: 10.1053/j.semmp.2015.02.003.
- 80) Argani P, Hawkins A, Griffin CA, Goldstein JD, Haas M, Beckwith JB, i sur. A distinctive pediatric renal neoplasm characterized by epithelioid morphology,

- basement membrane production, focal HMB45 immunoreactivity, and t(6;11)(p21.1;q12) chromosome translocation. *Am J Pathol.* 2001;158:2089–96.
- 81) Martignoni G, Pea M, Gobbo S, Brunelli M, Bonetti F, Segala D, *i sur.* Cathepsin-K immunoreactivity distinguishes MiTF/TFE family renal translocation carcinomas from other renal carcinomas. *Mod Pathol.* 2009;22:1016–22.
- 82) Geller JI, Dome JS. Local lymph node involvement does not predict poor outcome in pediatric renal cell carcinoma. *Cancer.* 2004;101:1575–83.
- 83) Ellis CL, Eble JN, Subhawong AP, Martignoni G, Zhong M, Ladanyi M, *i sur.* Clinical heterogeneity of Xp11 translocation renal cell carcinoma: impact of fusion subtype, age, and stage. *Mod Pathol.* 2014;27:875-86. doi: 10.1038/modpathol.2013.208.
- 84) Tomlinson IP, Alam NA, Rowan AJ, Barclay E, Jaeger EE, Kelsell D, *i sur.* Germline mutations in FH predispose to dominantly inherited uterine fibroids, skin leiomyomata and papillary renal cell cancer. *Nat Genet.* 2002; 30:406–10.
- 85) Isaacs JS, Jung YJ, Mole DR, Lee S, Torres-Cabala C, Chung YL, *i sur.* HIF overexpression correlates with biallelic loss of fumarate hydratase in renal cancer: novel role of fumarate in regulation of HIF stability. *Cancer Cell.* 2005; 8:143–53.
- 86) Wei MH, Toure O, Glenn GM, Pithukpakorn M, Neckers L, Stolle C, *i sur.* Novel mutations in FH and expansion of the spectrum of phenotypes expressed in families with hereditary leiomyomatosis and renal cell cancer. *J Med Genet.* 2006;43:18–27.
- 87) Alam NA, Barclay E, Rowan AJ, Tyrer JP, Calonje E, Manek S, *i sur.* Clinical features of multiple cutaneous and uterine leiomyomatosis: an underdiagnosed tumor syndrome. *Arch Dermatol.* 2005;141:199–206.
- 88) Grubb RL, Franks ME, Toro J, Middleton L, Choyke L, Fowler S, *i sur.* Hereditary leiomyomatosis and renal cell cancer: a syndrome associated with an aggressive form of inherited renal cancer. *J Urol.* 2007;177:2074–79
- 89) Merino MJ, Torres-Cabala C, Pinto P, Linehan WM. The morphologic spectrum of kidney tumors in hereditary leiomyomatosis and renal cell carcinoma (HLRCC) syndrome. *Am J Surg Pathol.* 2007;31:1578–85.
- 90) Linehan WM, Walther MM, Zbar B: The genetic basis of cancer of the kidney. *J Urol* 2003;170:2163.

- 91) Udager A, Alva A, Chen YB, Siddigui J, Lagstein A, Tickoo SK, i sur. Hereditary Leiomyomatosis and Renal Cell Carcinoma (HLRCC): A Rapid Autopsy Report of Metastatic Renal Cell Carcinoma. *Am J Surg Pathol.* 2014; 567–77
- 92) Chen Y-B, Brannon AR, Toubaji A, Dudas ME, Won HH, Al-Ahmadie HA, i sur. Hereditary Leiomyomatosis and Renal Cell Carcinoma Syndrome-associated Renal Cancer: Recognition of the Syndrome by Pathologic Features and the Utility of Detecting Aberrant Succination by Immunohistochemistry. *Am J Surg Pathol.* 2014;38:627-37. doi:10.1097
- 93) Bardella C, El-Bahrawy M, Frizzell N, Adam J, Ternette N, Hatipoglu E, i sur. Aberrant succination of proteins in fumarate hydratase-deficient mice and HLRCC patients is a robust biomarker of mutation status. *J Pathol.* 2011;225:4–11.
- 94) Nagai R, Brock JW, Blatnik M, Baatz JE, Bethard J, Walla MD, i sur. Succination of protein thiols during adipocyte maturation: a biomarker of mitochondrial stress. *J Biol Chem.* 2007; 282:34219–28.
- 95) Amin MB, Michal M, Radhakrishnan A, Hes O, McKenney JK, Cheville JC. Primary thyroid-like follicular carcinoma of the kidney: a histologically distinctive primary renal epithelial tumor [Abstract] *Mod Pathol.* 2004;17:136–7. doi: 10.1038/modpathol.3800013.
- 96) Rao Q, Xia QY, Cheng L, Xiao-Jun Z. Molecular genetics and immunohistochemistry characterization of uncommon and recently described renal cell carcinomas. *Chin J Cancer Res.* 2016;28:29–49.
- 97) Chen F, Wang Y, Wu X, Zhu Y, Jiang X, Chen S, i sur. Clinical characteristics and pathology of thyroid-like follicular carcinoma of the kidney: Report of 3 cases and a literature review. *Mol Clin Oncol.* 2016;4:143-50. doi:10.3892/mco.2015.682.
- 98) Dong L, Huang J, Huang L, Shi O, Liu Q, Chen H, i sur. Thyroid-Like Follicular Carcinoma of the Kidney in a Patient with Skull and Meningeal Metastasis: A Case Report and Review of the Literature. *Medicine.* 2016;95:e3314. doi: 10.1097.
- 99) Amin MB, Gupta R, Hes O, McKenney JK, Michal M, Young AN, i sur. Primary thyroid-like follicular carcinoma of the kidney: report of 6 cases of a histologically distinctive adult renal epithelial neoplasm. *Am J Surg Pathol.* 2009;33:393-400.
- 100) Dhillon J, Tannir NM, Matin SF, Tamboli P, Czerniak BA, Guo CC. Thyroid-like follicular carcinoma of the kidney with metastases to the lungs and retroperitoneal lymph nodes. *Hum Pathol.* 2011;42:146–50.

- 101) Rao Q, Xia Q-Y, Cheng L, Zhou XJ. Molecular genetics and immunohistochemistry characterization of uncommon and recently described renal cell carcinomas. *Chin J Cancer Res.* 2016;28:29-49. doi:10.3978.
- 102) Jung SJ, Chung JI, Park SH, Ayala AG, Ro JG. Thyroid follicular carcinoma-like tumor of kidney: a case report with morphologic, immunohistochemical, and genetic analysis. *Am J Surg Pathol.* 2006;30:411-5.
- 103) Devaney K, Snyder R, Norris HJ, Tavassoli FA. Proliferative and histologically malignant struma ovarii: a clinicopathologic study of 54 cases. *Int J Gynecol Pathol.* 1993;12:333.
- 104) Laberke HG, Klingebiel T and Quack G: A contribution to the morphology and pathogenesis of thyroid-like lesions in the kidney. *Pathol Res Pract.* 1983;176:284-96.
- 105) Housley SL, Lindsay RS, Young B, McConachie M, Mehan D, Baty D, i sur. Renal carcinoma with giant mitochondria associated with germ-line mutation and somatic loss of the succinate dehydrogenase B gene. *Histopathology.* 2010; 56:405–408.
- 106) Hirawake H, Taniwaki M, Tamura A, Amino H, Tomitsuka E, Kita K: Characterization of the human SDHD gene encoding the small subunit of cytochrome b (cybS) in mitochondrial succinate- ubiquinone oxidoreductase. *Biochim Biophys Acta.*1999;1412:295-300.
- 107) Gill AJ. Succinate dehydrogenase (SDH) and mitochondrial driven neoplasia. *Pathology.* 2012;44:285–92.
- 108) Doyle LA, Hornick JL. Gastrointestinal stromal tumours: from KIT to succinate dehydrogenase. *Histopathology.* 2014;64:53–67.
- 109) Vanharanta S, Buchta M, McWhinney SR, Virta SK, Peczkowska M, Morrison MM, i sur. Early-onset renal cell carcinoma as a novel extraparaganglial component of SDHB-associated heritable paraganglioma. *Am J Hum Genet.* 2004;74:153–9.
- 110) Gill AJ, Pachter NS, Chou A, Young B, Clarkson A, Tucker KM, i sur. Renal tumors associated with germline SDHB mutation show distinctive morphology. *Am J Surg Pathol.* 2011;35:1578–85.
- 111) Housley SL, Lindsay RS, Young B, McConachie M, Mehan D, Baty D, i sur. Renal carcinoma with giant mitochondria associated with germ-line mutation and

- somatic loss of the succinate dehydrogenase B gene. *Histopathology*. 2010;56:405–8.
- 112) King KS, Prodanov T, Kantorovich V, Fojo T, Hewitt JK, Zacharin M, i sur. Metastatic pheochromocytoma/ paraganglioma related to primary tumor development in childhood or adolescence: Significant link to SDHB mutations. *J Clin Oncol*. 2011;29:4137-42.
- 113) Gill AJ, Hes O, Papathomas T, Šedivcová M, Tan PH, Agaimy A, i sur. Succinate dehydrogenase (SDH)-deficient renal carcinoma: a morphologically distinct entity: a clinicopathologic series of 36 tumors from 27 patients. *Am J Surg Pathol*. 2014;1588-602. doi: 10.1097
- 114) Paik JY, Toon CW, Benn DE, High H, Hasovitz C, Pavlakis N, i sur. Renal carcinoma associated with succinate dehydrogenase B (SDHB) mutation: a new and unique subtype of renal carcinoma. *J Clin Oncol*. 2014;32:e10–e13.
- 115) Williamson SR, Eble JN, Amin MB, Gupta NS, Smith SC, Sholl LM, i sur. Succinate dehydrogenase-deficient renal cell carcinoma: detailed characterization of 11 tumors defining a unique subtype of renal cell carcinoma. *Mod Pathol*. 2015; 28:80-94. doi: 10.1038/modpathol.2014.86.
- 116) Gill AJ, Benn DE, Chou A, Clarkson A, Muljono A, Meyer-Rochow GY, i sur. Immunohistochemistry for SDHB triages genetic testing of SDHB, SDHC and SDHD in paraganglioma- pheochromocytoma syndromes. *Hum Pathol*. 2010;41:805-14.
- 117) Moch H, Cubilla AL, Humphrey PA, Reuter VE, Ulbright TM. WHO Classification of Tumours of the Urinary System and Male Genital Organs. International Agency for Research on Cancer, Lyon. 2016.
- 118) Rao Q, Xia QY, Cheng L, Zhou XJ. Molecular genetics and immunohistochemistry characterization of uncommon and recently described renal cell carcinomas. *Chin J Cancer Res*. 2016;28:29-49. doi:10.3978
- 119) Roskoski R Jr. Anaplastic lymphoma kinase (ALK): structure, oncogenic activation, and pharmacological inhibition. *Pharmacol Res*. 2013;68:68-94. doi: 10.1016/j.phrs.2012.11.007.
- 120) Debelenko LV, Raimondi SC, Daw N, Shivakumar BR, Huang D, Nelson M, i sur. Renal cell carcinoma with novel VCL-ALK fusion: new representative of ALK-associated tumor spectrum. *Mod Pathol*. 2011;24:430–42.

- 121) Marino-Enriquez A, Ou WB, Weldon CB, Fletcher JA, Perez-Atayde AR. ALK rearrangement in sickle cell trait-associated renal medullary carcinoma. *Genes Chromosome Canc.* 2011;50:146–53.
- 122) Sukov WR, Hodge JC, Lohse CM, Akre MK, Leibovich BC, Thompson RH, et al. ALK alterations in adult renal cell carcinoma: frequency, clinicopathologic features and outcome in a large series of consecutively treated patients. *Mod Pathol.* 2012;25:1516–25.

ŽIVOTOPIS

Rođena sam 10. rujna 1991. godine u Zagrebu. Osnovnoškolsko obrazovanje stekla sam u OŠ Mihaela Šiloboda u Svetom Martinu pod Okićem, a srednjoškolsko u Gimnaziji Antuna Gustava Matoša u Samoboru.

Medicinski fakultet upisala sam 2010. godine. Tijekom studija bila sam demonstrator na Zavodu za anatomiju u akademskoj godini 2011./2012. i članica sam Studentske pedijatrijske sekcije od 2015. godine.

Tečno se služim engleskim jezikom, a njemačkim jezikom u osnovama.