

Ozljede gležnja u sportu

Puhanić, Marin

Master's thesis / Diplomski rad

2017

Degree Grantor / Ustanova koja je dodijelila akademski / stručni stupanj: **University of Zagreb, School of Medicine / Sveučilište u Zagrebu, Medicinski fakultet**

Permanent link / Trajna poveznica: <https://um.nsk.hr/um:nbn:hr:105:953070>

Rights / Prava: [In copyright](#)/[Zaštićeno autorskim pravom.](#)

Download date / Datum preuzimanja: **2024-09-23**



Repository / Repozitorij:

[Dr Med - University of Zagreb School of Medicine Digital Repository](#)



SVEUČILIŠTE U ZAGREBU
MEDICINSKI FAKULTET

Marin Puhanić

Ozljede gležnja u sportu

DIPLOMSKI RAD



Zagreb, 2017.

SVEUČILIŠTE U ZAGREBU
MEDICINSKI FAKULTET

Marin Puhanić

Ozljede gležnja u sportu

DIPLOMSKI RAD

Zagreb, 2017.

Ovaj diplomski rad izrađen je na Klinici za kirurgiju KB Merkur na Zavodu za opću i sportsku traumatologiju i ortopediju pod vodstvom prof. dr. sc. Božidara Šebečića i predan je na ocjenu u akademskoj godini 2016./2017.

SADRŽAJ

SAŽETAK	4
SUMMARY	5
1. UVOD	6
1.1. ANATOMIJA I BIOMEHANIKA.....	6
1.1.1. <i>Pasivna potpora stabilnosti gležanjskog zgloba</i>	8
1.1.2. <i>Dinamička potpora strukturama vezanih uz gležanjski zglob</i>	9
2. LIGAMENTARNE OZLJEDE GLEŽNJA	12
2.1. LATERALNA DISTORZIJA GLEŽNJA	13
2.2. LEZIJE SINDEZMOZE (VISOKA DISTORZIJA).....	18
2.3. MEDIJALNA DISTORZIJA GLEŽNJA	20
2.4. KRONIČNA NESTABILNOST ZGLOBA.....	21
3. OZLJEDE KOSTIJU	23
3.1. FRAKTURE U GLEŽANJSKOM ZGLOBU.....	23
3.1.1. <i>Podjela gležanjskih prijeloma (anatomska, deskriptivna)</i>	24
3.1.2. <i>Klasifikacija gležanjskih prijeloma</i>	25
3.2. OSTEONDRALNE LEZIJE TALUSA.....	27
3.2.1. <i>Klasifikacija osteohondralnih lezija</i>	28
4. ZAKLJUČAK	31
5. ZAHVALE	32
6. LITERATURA	33

Sažetak

Ozljede gležnja, po statistikama, jedna su od najzastupljenijih ozljeda općenito, kako izvan sporta, tako i u sportu te su uzrokom oko 20-30% sportskih ozljeda godišnje. Preko gležnja se sva težina tijela prenosi na stopalo, a sva sila opterećenja stopala prenosi na potkoljenicu te se gležanjski zglobni kompleks posebno u visoko energetske kontaktne sportovima nalazi pod povećanim rizikom od ozljede. Akutno uganuće gležnja čini 85% svih ozljeda gležnja i ujedno je i najčešća sportska ozljeda. Ove ozljede stoga predstavljaju razlog velikog broja posjeta odjelima hitne medicinske pomoći, dok je sportašima razlog izbivanja s terena i borilišta i po nekoliko tjedana ili mjeseci. Osim samih uganuća i ruptura ligamenata, prijelomi koštanog dijela zgloba i oštećenja hrskavice često se susreću u praksi i dodatan su izazov u liječenju sportaša. Kao izazov u liječenju, ove ozljede potiču napredak postojećih operativnih tehnika, ali i pronalazak novih i modernijih metoda kao što su metode mikrofraktura, drillinga i transplantacija samog hrskavičnog tkiva ili stanica koje potiču oporavak ili izgradnju same hrskavice. Sama prevencija ozljeda kao i pravilan pristup u fizioterapijskom liječenju, koji omogućuje brži i kvalitetniji oporavak, imaju veliku važnost u modernom sportu.

Ključne riječi: uganuće gležnja, prijelom gležnja, osteohondralne lezije

Summary

Statistically, ankle injury is one of the most common injuries, both in general and in sports, causing about 20-30% of sports injuries per year. Through the ankle, gross body weight is transmitted to the foot, and all the force is transferred from the foot to the lower leg, and the ankle joint complex is at increased risk of injury especially in high-energy contact sports. Acute ankle sprains account for 85% of all injuries and are the most common injuries sport. These injuries are therefore the reason for a large number of visits in departments of emergency medicine, and are the reason for inability to compete and train for several weeks or months. In addition to the sprains and ligament ruptures, bone injuries and cartilage damage often occur and are an additional challenge in the treatment of the injuries in athletes. As a challenge to the treatment, these injuries encourage the advancement of existing operating techniques, as well as finding new and more modern methods such as microfracture methods, drilling and transplantation of the cartilage itself or cells that stimulate repair of the cartilage. Injury prevention and proper access to physiotherapy, which enables faster and better recovery, play great role in modern sports.

Key words: Ankle sprain, ankle fracture, osteochondral lesion OCL

1. Uvod

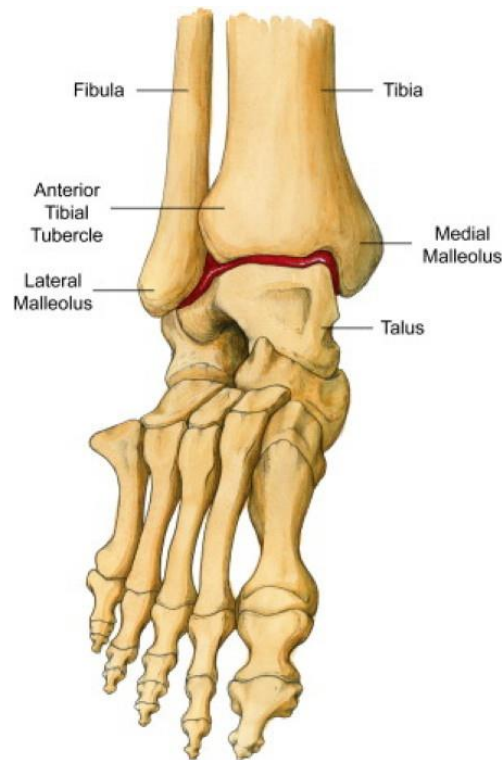
Iako gotovo svaki dio tijela može biti obuhvaćen pod pojmom „sportske ozljede“, uglavnom se misli na ozljede mišićno-koštanog sustava koji uključuje mišiće, kosti, ligamente i tetive. U ovom preglednom diplomskom radu prikazat ću problematiku ozljeda gležnja u sportu. Ozljede gležnja po statistikama jedna su od najzastupljenijih ozljeda općenito, kako izvan sporta, tako i u sportu te su uzrokom oko 20-30% sportskih ozljeda godišnje. Akutno uganuće gležnja čini 85% svih ozljeda gležnja i ujedno je i najčešća sportska ozljeda. [1] Posebno rizični su kontaktni sportovi poput košarke i nogometa, ali i ostali sportovi gdje su trčanje i skakanje sastavni dio aktivnosti.

Pojedine sportske ozljede nastaju kao posljedica nesreća (automobilizam, motociklizam, biciklizam i sl.), druge su rezultat traume u kontaktnom sportu (sudar, grubi prekršaj ili namjerni udarci u borilačkim sportovima), dok su neke rezultat nepravilnog vježbanja, neispravne opreme, nedostatka kondicije, ili nedovoljnog zagrijavanja i istezanja. Posebno rizični su kontaktni sportovi poput košarke i nogometa, ali i ostali sportovi gdje su trčanje i skakanje sastavni dio aktivnosti. Samim time, vidljivo je da su određene ozljede preventibilne, prvenstveno korištenjem pravilne opreme i bolje fizičke spremne koja uključuje i specifičnu pripremu, adekvatnu za pojedini sport. Ozljede gležnja možemo podijeliti na više načina, a najčešće ih dijelimo po anatomskom principu (lokalizacija oštećenja), stupnju težine ozljede (gradus), trajanju (akutne i kronične), mehanizmu nastanka i izloženosti struktura (otvorene i zatvorene).

1.1. Anatomija i biomehanika

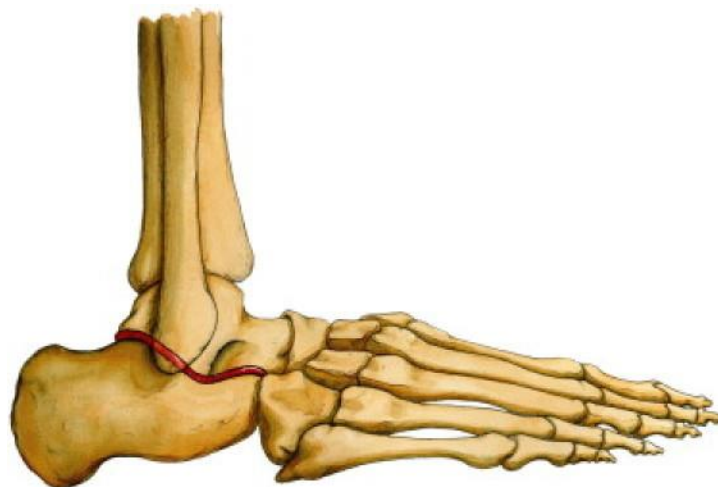
Zglobovi stopala (articulationes pedis) zajedno sa svojim spojem za kosti potkoljenice djeluju kao jedna funkcionalna cjelina čime omogućuju vrlo složenu mehaniku gibanja stopala. Gležanjski zglob je zglob koji povezuje donje krajeve goljenične (tibia) i lisne kosti (fibula) s gležanjskom kosti (talus) te prenosi težinu čitava tijela na zglobove i svodove stopala. Čine ga gornji gležanjski zglob (art. talocruralis) i donji gležanjski zglob (art. talocalcaneonavicularis/subtalaris).

Gornji gležanjski (skočni, talokruralni) zglob kutni je zglob u kojem se zglobni valjak (trohlea) talusa čini konveksno zglobno tijelo, a konkavno tijelo čine unutarnji i vanjski (medijalni i lateralni) maleol te distalna zglobna ploha goljenične kosti. Gležanjski zglob čvrst je i stabilan, zahvaljujući snažnim ligamentima koji omogućuju pasivnu stabilizaciju i spajaju tibiju i fibulu sa kostima stopala. Zbog svoje građe, u skočnom zglobu moguće su jedino kretnje oko poprečne osovine (ukupno do oko 70°). Iako postoje individualne varijacije, prosječni opseg pokreta u talokruralnom zglobu iznosi oko 50 ° plantarne fleksije (ispružanje stopala, koristi se i naziv plantarna ekstenzija) i 20 ° dorzifleksije. [2]



Slika 1.1. – Desni talokruralni zglob (sprijeda)

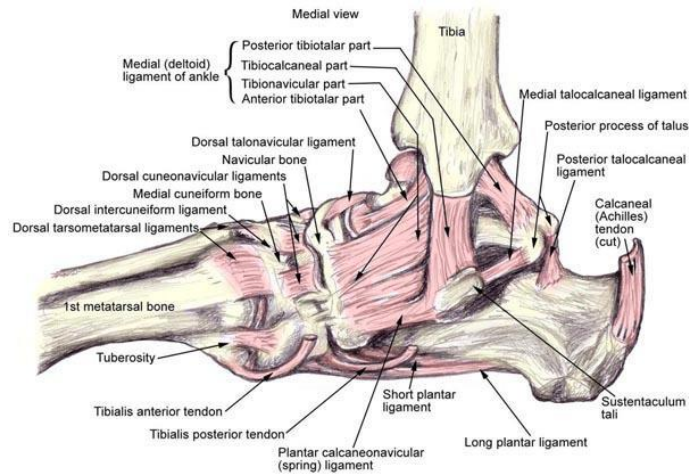
Donji gležanj (subtalarni) zglob složeni je zglob u kojem se vrše kretnje uvrtnja (inverzije) i izvrtanja (everzije) stopala. Iako su u ovom zglobu pokreti relativno mali, od izuzetnog su značaja za normalnu dinamiku hoda, osobito po neravnom terenu. Iako, naravno, postoje i individualne varijacije, opseg pokreta u subtalarnom zglobu iznosi 25° do 30° inverzije i 5° do 10° everzije. Ove vrijednosti se rijetko premašuju tijekom normalnog opterećenja kod npr. normalnog hoda ili trčanja. Bitno je spomenuti kombinaciju pokreta koji omogućuju pronaciju stopala. Pronacija je povezana je s rotacijom tibije te omogućuje pregibanje u koljenskom zglobu. U normalnim uvjetima, pronacija stopala i gležnja omogućuje donjim ekstremitetima da uspješno apsorbiraju vertikalnu i rotacijsku silu tijekom aktivnosti kao što su trčanje, skokovi ili doskoci, bez ozljeđivanja.



Slika 1.2. – Desni subtalarni zglob (lateralno)

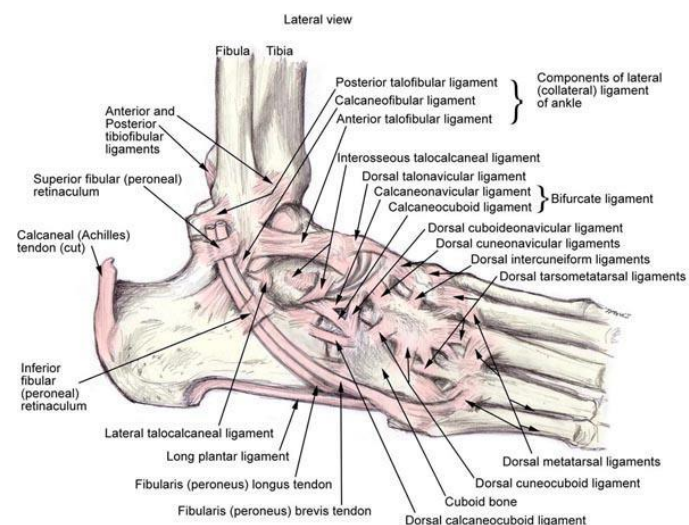
1.1.1. Pasivna potpora stabilnosti gležanjskog zgloba

S medijalne strane gležnja nalazi se medijalna pobočna sveza (lig. collaterale mediale - lig. deltoideum), nalik na grčko slovo delta (Δ). Vrh se veže na vršak goljenične kosti, a fibrozne se niti lepezasto šire do gležanjske (talus), petne (calcaneus) i čunaste kosti (os naviculare).



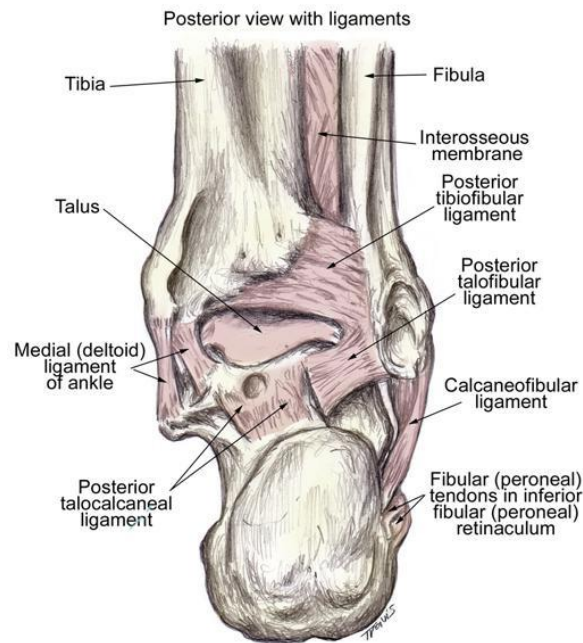
Slika 1.3. – Ligamenti desnog gležnja (medijalno)

Laterana strana zgloba pojačana je lateralnom pobočnom svezom (lig. collaterale laterale) koja se sastoji od tri dijela: prednje talofibularne sveze, stražnje talofibularne sveze te calcaneofibularne sveze. Prednja talofibularna sveza (lig. talofibulare anterius) postavljena je vodoravno od prednjeg ruba lisne kosti prema vanjskoj strani vrata gležanjske kosti; calcaneofibularna sveza (lig. calcaneofibulare) ide s vrška lisne kosti do vanjske strane petne kosti; a stražnja talofibularna sveza (lig. talofibulare posterior) spaja stražnji rub lisne kosti i vanjsku kvržicu stražnjeg nastavka gležanjske kosti.



Slika 1.4. – Ligamenti desnog gležnja (lateralno)

Sindezmoza (povezuje dvije kosti ili dijelove kostiju koji su razmaknuti) u ovom slučaju predstavlja vezivnu ligamentarnu svezu koja se sastoji od prednjeg inferiornog tibiofibularnog ligamenta, interosealne membrane, stražnjeg inferiornog tibiofibularnog ligamenta i transverzalnog ligamenta. Funkcija sindezmoza je čvrsto vezanje fibule uz tibijski sprječavajući tako širenje zglobne viljuške koju čine te dvije kosti.



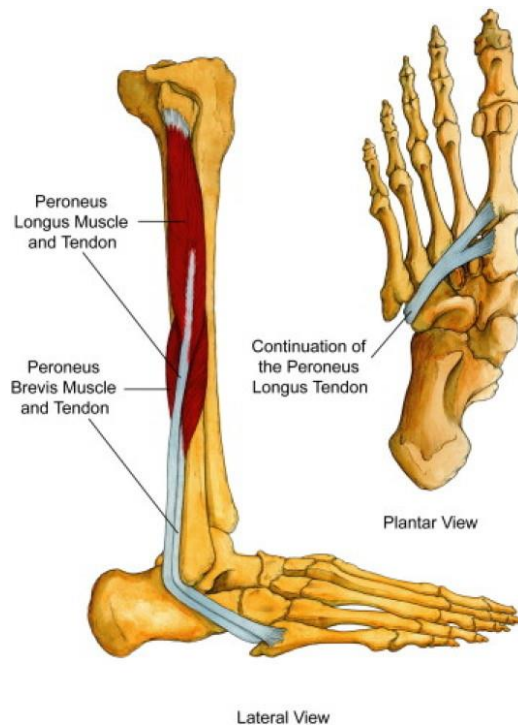
Slika 1.5. – Ligamenti desnog gležnja (posteriorno)

Pasivni stabilizatori (ligamenti): tibiofibularni ligamenti, deltoidni ligament te lateralni colateralni ligamenti (lig. talofibulare anterior, lig. calcaneofibulare i lig. talofibulare posterior)

1.1.2. Dinamička potpora strukturama vezanih uz gležanjski zglob

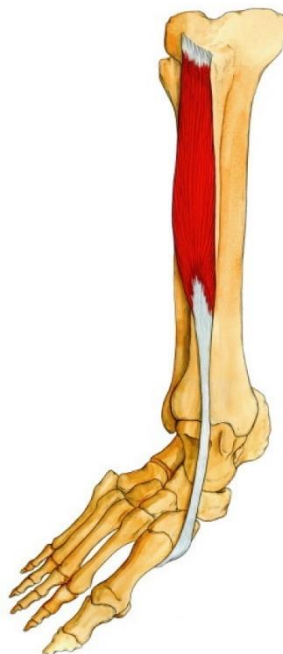Funkcionalna stabilnost zgloba ovisi o sinergističkoj funkciji kostiju, zglobnih kapsula, ligamenata, mišića, tetiva i senzornih receptora sa svojim spinalnim i kortikalnim neuralnim projekcijskim vezama. Tetive su neelastične strukture koje spajaju mišić s kosti i prenose sile koje odgovarajući mišić stvara preko zgloba. Proprioceptivna vlakna opskrbljuju aferentne senzorne puteve informacijama o položaju zgloba i povratno stimuliraju mišićne reflekse uz pomoć kojih se stopalo postavlja u funkcijski poželjan položaj u gležnju.

Dugi i kratki lisni mišić (m. peroneus longus i m. peroneus brevis) nalaze se na vanjskoj strani potkoljenice, a njihove tetive prolaze iza lateralnog maleola. Tetiva dugog peronealnog mišića putuje dijagonalno s donje lateralne strane stopala, hvatajući se za plantarnu plohu medijalne klinaste kosti (os cuneiforme mediale) i bazu prve metatarzalne kosti. Hvatište kratkog peronealnog mišića hvata se za dorzalnu plohu tuberositasa pete metatarzalne kosti.



Slika 1.6. – Musculus peroneus longus i brevis, prikaz mišića i tetiva (desna potkoljenica, lateralno i platarno)

Prednji goljenični mišić (m. tibialis anterior) smješten je na prednjoj strani potkoljenice i hvata se na medijlnoj i inferiornjoj strani medialne cumeiformne i baze prve metatarzalne kosti. Koncentrične kontrakcije peronealne muskulature omogućuju everziju stopala. Ekscentrične kontrakcije m. tibialis anterior i okolne ekstenzorne muskulature prednjeg dijela potkoljenice usporavaju, odnosno onemogućuju plantarnu fleksiju.



Slika 1.7. – Musculus tibialis anterior (desna potkoljenica, anteromedijalni prikaz)

Normalno koračanje (pri hodu ili trčanju) ovisi o preciznom osjetu položaja stopala. Kada se noga koja nije pod opterećenjem priprema za doticaj s podlogom (terminalni zamah), lateralni rub stopala prolazi samo 5 milimetara iznad podloge. Tijekom terminalnog zamaha, optimalan položaj u kojem bi stopalo i gležanj trebali biti je blaga dorzifleksija i minimalna inverzija. Uganuće lateralnog dijela ligamentarnog sustava gležnja obično se događa kada lateralni rub stopala dotiče podlogu u pretjerano invertiranom položaju. Rezultati nekih studija ukazuju na to da proprioceptivni refleksi peronealnih mišića nisu dovoljno brzi za prevenciju iznenadnog silovitog inverzijskog opterećenja te tako i samog uganuća. Ipak, proprioceptivni impuls može stimulirati peronealne i prednje tibialne mišiće, korigirajući nepovoljan biomehanički položaj stopala prije samog kontakta sa podlogom. [2]

Nepravilni obrasci pokreta, trauma ili nespretan doskok mogu predisponirati ozljedu gležnja. Pravilnu dijagnozu može nam omogućiti već i samo razmatranje mehanizma ozljede ligamentarnog sustava. [3]

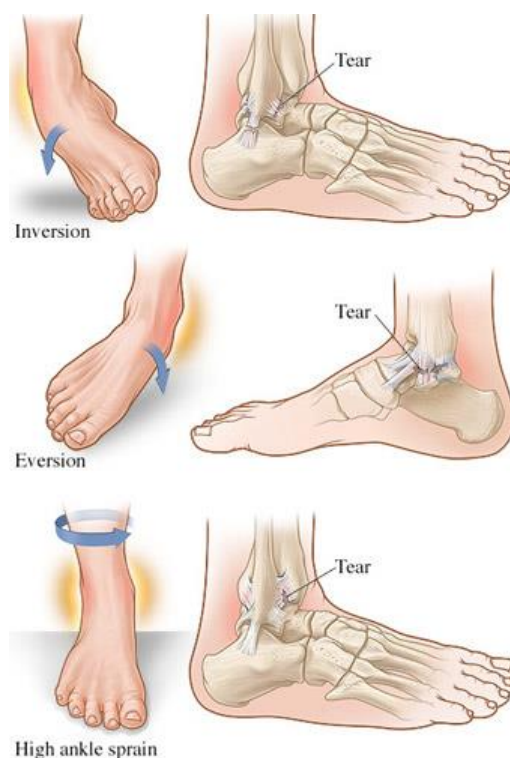
Aktivni stabilizatori (tetive i mišići): m. peroneus longus, m. tibialis anterior, m. tibialis posterior. Ahilova tetiva s m. soleusom i m. gastrocnemiusom najvažniji je plantarni fleksor stopala.

2. Ligamentarne ozljede gležnja

Uganuća gležnja najčešće su ozljede u natjecateljskom i rekreativnom sportu. [4] U literaturi se navodi da su uganuća gležnja odgovorna za 20-40% svih ozljeda u sportu. [5] Incidencija ove ozljede iznosi 1 ozljeda na 10 000 sati aktivnosti u danu. [5] Obično se najprije dogodi izolirana ruptura prednjeg talofibularnog ligamenta koji se nalazi na lateralnoj strani gležnja, a ako se djelovanje sile nastavi slijedi ruptura i calcaneofibularnog ligamenta. Rjeđe dolazi do ozljede sindezmoze, a samo kod ekstremnih pokreta everzije dolazi do ozljede deltoidnog ligamenta, s medijalne strane gležnja. Ruptura svih ligamenata obično je praćena i razdrom zglobne kapsule. Luksacija gležnja je puno rjeđa ozljeda od distorzije. Do luksacije dolazi pri primjeni veće sile na zglob i gotovo je uvijek praćena frakturom koštanih dijelova talokruralnog zgloba.

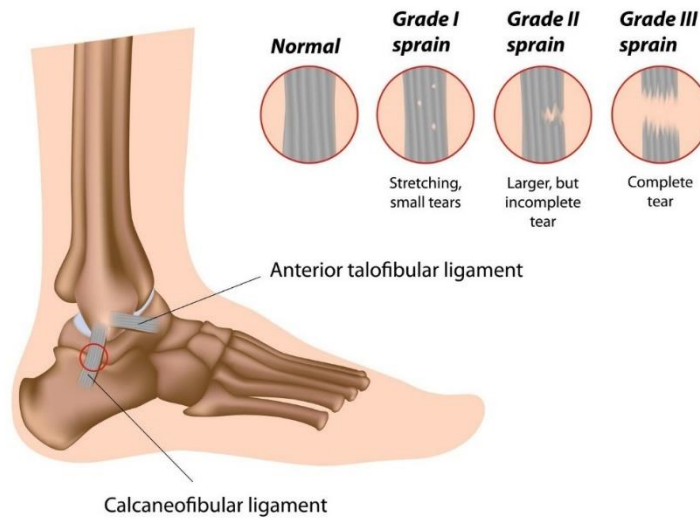
PODJELA LIGAMENTARNIH OZLJEDA PO TEŽINI:

- **Prvi stupanj (gradus I):** karakterizira ga istegnuće ligamenata bez vidljivog puknuća, edem i bol su minimalni ili ih nema, funkcija je obično uredna ili minimalno oštećena.
- **Drugi stupanj (gradus II):** umjereno teško uganuće koje je karakterizirano izrazitim boli, a prisutni su edem i ukočenost zgloba. Prisutna je djelomična ruptura ligamentarnog sustava. Potrebno je 2 do 3 mjeseca da se povrate potpuna snaga i stabilnost zgloba.
- **Treći stupanj (gradus III):** najteži oblik uganuća karakteriziran jakom boli koja nakon početne prisutnosti može popustiti uslijed pucanja živčanih vlakana. Edem je velik i praćen intenzivnom ukočenošću zgloba. Prisutni su i znaci labavosti zgloba kao posljedica totalne rupture postraničnog kompleksa ligamenata i zglobne čahure.



Slika 2.1.. – Mehanizam uganuća gležnja

Lateral ankle sprain



Slika 2.2. – Stupnjevanje ligamentarnog oštećenja

2.1. Lateralna distorzija gležnja

Oko 85% uganuća uzrokovano je prekomjernom inverzijom tijekom plantarne fleksije (pretjeranim uvrnućem) stopala. Obično prvo dolazi do izoliranog prsnuća (ruptura) prednjeg talofibularnog ligamenta (u 65% slučajeva), a ako se djelovanje sile nastavi, slijedi prsnuće i calcaneofibularnog ligamenta (ozljeda oba ligamenta događa se u 20% slučajeva). [6] [7] Rizičnijim sportovima smatraju se oni koji uključuju trčanje na neravnoj podlozi, ponavljajuće skokove, česte promjene smjera, kao što su košarka, nogomet, odbojka, rukomet, američki nogomet i drugi. [8] [9] U košarci se često dogodi kod slučajnog doskoka na stopalo protivničkog igrača. Ozlijeđeni igrač katkada može čuti pucketanje. Simptomi mogu uključivati bol, oticanje, i otežano pokretljiv zglob. Ovisno o težini same ozljede, sportaš može hodati sa tek osjetnom boli, otežano hodati ili pak osjećati toliku bol da je u potpunosti onemogućen samostalan hod. [3] Statistički, 20° do 30% ozlijeđenih trpi bol nakon teže distorzije, 10° do 30% ima funkcionalne smetnje koje mogu biti izražene u obliku ograničenog opsega pokreta, nestabilnosti ili poremećaja proprioceptije.

Dijagnoza

Sama dijagnostika sastoji se od uzimanja anamnestičkih podataka, fizikalnog pregleda, specifičnih testova, RTG snimaka (AP, lateralna, Mortise), a po potrebi i ultrazvučnog pregleda ili magnetske rezonance. Liječnik obično može utvrditi tip i težinu same ozljede već nakon uzimanja anamneze i fizikalnog pregleda. Otawa smjernice [10] omogućuju nam lakšu procjenu potrebe za RTG snimkama. Pravila koja nalažu smjernice omogućuju vrlo visoku osjetljivost i umjerenu specifičnost, stoga imaju vrlo niski stupanj lažno negativnih rezultata. Mnoge analize utvrdile su kako su Otawa smjernice točan instrument za isključivanje fraktura u gležnju i srednjem stopalu

te se tako smanjuje broj nepotrebnog izlaganja rendgenskim zrakama (više od 30% [11]) čime se skraćuje boravak u odjelima hitne medicine. [12]

ANAMNESTIČKI PODACI

- vrijeme ozljede
- mehanizam nastanka ozljede
- prisutnost zvučnih fenomena (pucketanje) u trenutku ozljede
- mogućnost opterećenja ozlijeđene noge potpunom težinom
- prethodne ozljede gležnja (tijeku liječenja)
- specifične ciljeve u sportu koje sportaš namjerava postići

FIZIKALNI PREGLED

- jasno vidljive abnormalnosti
- edemi (mjerenje – objektivizacija)
- krvarenje (ekhimoze)
- procjena neurovaskularnog statusa (a. dorsalis pedis, kapilarno punjenje, osjetljivost na lagani dodir)
- palpacija (ligamenti, okolno tkivo – maleoli, navikularna kost i baza V metatarzalne kosti)

Od pomoći mogu biti goniometrijska mjerenja aktivnog i pasivnog opsega pokreta uspoređujući ozlijeđenu i neozlijeđenu nogu.

ORTOPEDSKI TESTOVI

- **Test prednje ladice:** ispitivanje integriteta prednjeg talofibularnog ligamenta i prednjeg dijela zglobne kapsule. Test je pozitivan u slučaju pomaka većeg od 5mm u subtalarnom zglobu u usporedbi sa zdravom nogom.
- **Talus tilt test:** Inverzijski stres test za ispitivanje integriteta calcaneofibularnog ligamenta

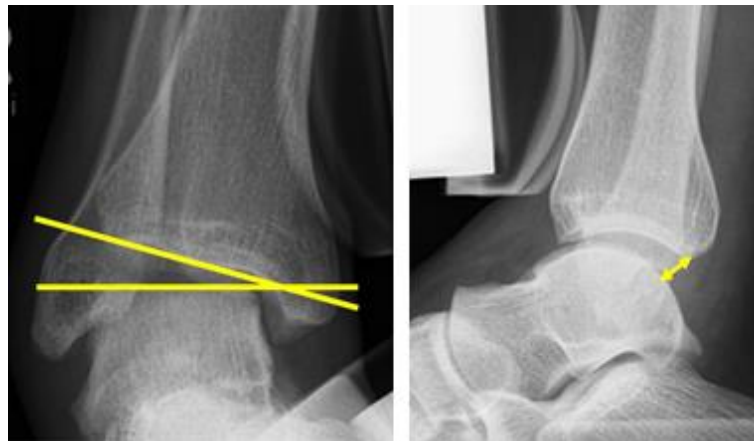
OTAWA SMJERNICE

Radiološke pretrage zatražuju se kod 80-95% pacijenata koji zatraže hitnu medicinsku pomoć nakon traume u području gležnja i stopala, ali kod samo 15% takvih pacijenata prisutan je nalaz frakture. [13] Rendgenski snimak potrebno je učiniti ukoliko je prisutna:

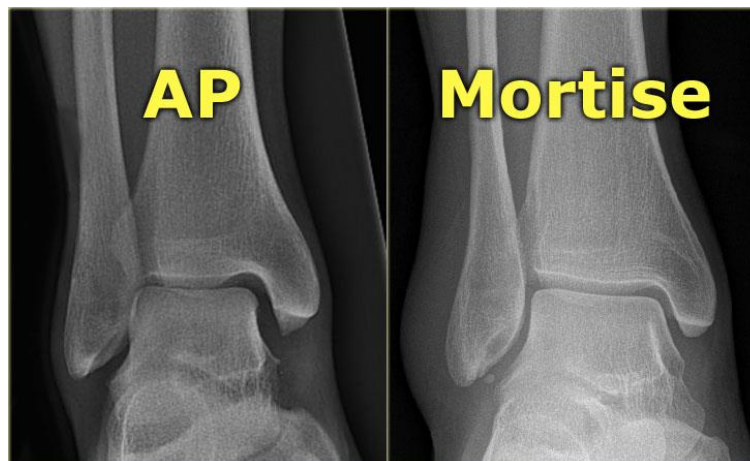
- osjetljivost na palpaciju u području maleola, navikularne kosti i/ili baze V metatarzalne kosti i neki od sljedećih dodatnih kriterija:
 - osjetljivost kosti uzduž 6cm stražnjeg distalnog ruba tibie ili vrh medijalnog maleola
 - osjetljivost kosti uzduž 6cm stražnjeg distalnog ruba fibule ili vrh lateralnog maleola
 - nemogućnost opterećenja noge punom težinom odmah nakon ozljede i na odjelu hitne medicinske pomoći tijekom barem 4 koraka

RTG STRES SNIMKE

- varus tilt 15° do 20° - ozljeda prednjeg talofibularnog i calcaneofibularnog ligamenta
- prednja subluksacija talusa - razlika veća od 3 mm u odnosu na zdravu nogu upućuje na rupturu prednjeg talofibularnog ligamenta
- varus tilt od 20° - ozljeda prednjeg i stražnjeg talofibularnog ligamenta i calcaneofibularnog ligamenta
- prednja subluksacija talusa od 10 mm i više - ozljeda prednjeg i stražnjeg talofibularnog ligamenta i calcaneofibularnog ligamenta



Slika 2.3. - Rendgenske stres snimke



Slika 2.4. - Mortise projekcija, AP snimak sa endorotacijom stopala od 15° do 25°

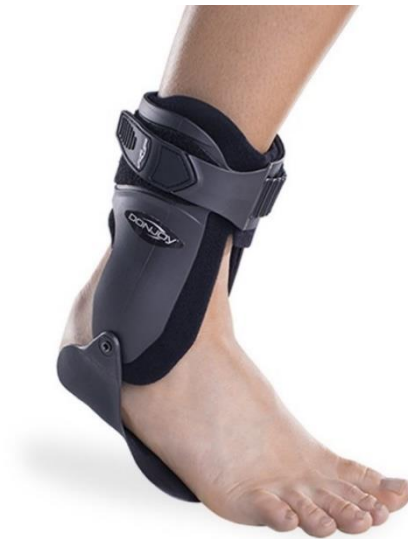Liječenje

Liječenje distorzije gležnja uglavnom je konzervativno te se preporuča agresivniji pristup konzervativnom liječenju (funkcionalni tretman), koji karakterizira kraće razdoblje imobilizacije i rani početak rehabilitacije. Ligament cijeli tkivom bolje kvalitete ako se ranije započinje pokretima u zglobovima. [3] Krioterapija je svakako metoda koja se preporučuje u ranoj fazi rehabilitacije. Krioterapija ima analgetski učinak koji omogućuje se veći raspon pokreta u početku razgibavanja. Smanjuje mišićni zamor,

povećava protok krvi te smanjuje edem i upalu. Učinci leda ovise o debljini potkožnog masnog tkiva na mjestu nanošenja. Ako je na mjestu hlađenja sloj potkožnog masnog tkiva deo 1cm, potrebno je 10 minuta da se mišić na 2cm dubine ispod kože rashladi te polučiti terapijski učinak. Ako je sloj masnog tkiva deo 2cm, za isti terapijski učinak, potrebno je 20-30 minuta. Automatizirane pumpe koje svojom tlačnom stimulacijom poboljšavaju cirkulaciju i smanjuju edem također imaju svoju primjenu u početnoj fazi oporavka. [14] [15]

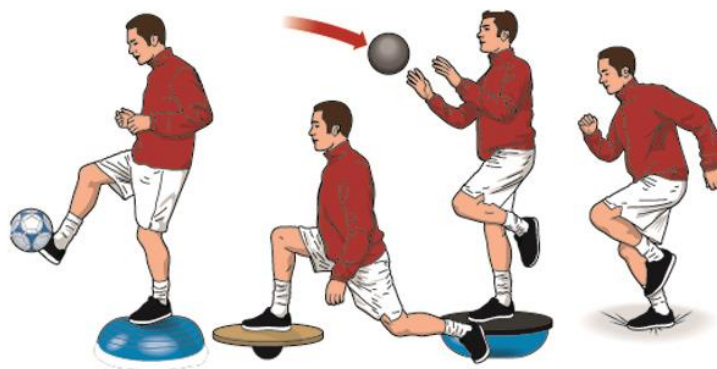
AKUTNA OZLJEDA I i II STUPNJA - Funkcionalno konzervativno i dijeli se u tri faze:

- PRVA FAZA – UPALNA (24-72 sata od ozljede):
 - Rest – odmor i poštuda od opterećenja
 - Ice - krioterapija
 - Compression – kompresija elastičnim zavojem
 - Elevation – horizontalni podignuti položaj noge zbog bolje drenaže i smanjenja edema gležnja.
- DRUGA FAZA – REPARATIVNA (1-2 tjedna od ozljede)
 - najintenzivnije stvaranje kolagena je između 10. i 14.dana.
 - zaštita ligamenata ortozom ili bandažom za vrijeme proliferativne faze kolagenskog cijeljenja.



Slika 2.5.. – Gležanjska ortoza

- TREĆA FAZA – REMODELIRAJUĆA (od 15. – 28. dana)
 - nakon 3 tjedna ligament posjeduje 60% prvotne snage, a nakon 3 mjeseca oporavak je potpun
 - intenzivna fizioterapija koja ima za cilj istezanje i jačanje muskulature te povećanje i održavanje opsega pokreta. Proprioceptivne vježbe na balansnim platformama i uz pomoć kinezioterapijskih pomagala: lopte i elastične trake.



Slika 2.6. Vježbe balansa i propriocepcije

AKUTNA OZLJEDA III STUPNJA - Funkcionalno konzervativno ili primarnom rekonstrukcijom

- klasično konzervativno liječenje – potkoljenična imobilizacija 4-6 tjedana
- kirurško liječenje – nakon rekonstrukcije ligamenata imobilizacija 3-4 tjedna
 - prisutna luksacija, koštane avulzije, osteohondralni prijelomi talusa i teške ligamentarne ozljede i deltoidnog ligamenta
- funkcionalni tretman
 - zaštita zgloba kompresivnim zavojem (tape) ili ortozom koja ograničava pokrete 2-3 tjedna, puno opterećenje za 6-8 tjedana

Funkcionalno liječenje dovodi do bržeg povratka sportskim aktivnostima, ali češće dovodi do kronične nestabilnosti. Vrhunskim sportašima preporuča se operativno liječenje uz funkcionalno postoperativno liječenje.

Prevenција

Prevenција ovakvih ozljeda moguća je ponajprije kod sportaša za vrijeme treninga i natjecanja. U prevenциji nastanka sportskih ozljeda najvažnije su vježbe zagrijavanja i istezanja. Ovdje je uloga fizioterapeuta iznimno važna jer on, uz trenera, provodi ove vježbe i educira sportaša kako ih pravilno izvoditi. Vježbe istezanja izvode se prije i nakon treninga odnosno natjecanja. Važnu ulogu u prevenциji ima i adekvatna sportska obuča te bandažiranje zglobova pomoću flastera ili steznika. [16]

Komplikacije

U slučajevima umjerenog i teškog uganuća ponekad može doći do komplikacija čak i nakon zarastanja ligamenata. U jednom od ligamenata može se razviti kvržica zbog koje nastaje konstantno trenje u zglobu koje uzrokuje kroničnu upalu i eventualno trajno oštećenje. Do poboljšanja često dovodi injiciranje kortikosteroida u gležanj koji smanjuju upalu i lokalnog anestetika koji smanjuje bol. [17] Ponekad šok zbog teškog uganuća može imati za posljedicu spazam krvnih žila u gležnju i smanjen protok krvi. Uslijed toga može doći do oštećenja kostiju i drugih tkiva u zglobu koji ostaju bez odgovarajuće krvne opskrbe. Ovo stanje naziva se Suddeckovom distrofijom te može izazvati bolni edem stopala. Bol, koja je često intenzivna, može se pomicati iz jednog područja gležnja i stopala u drugo. Unatoč boli, pacijent mora

nastaviti hodati. Od velike je važnosti stručna edukacija pacijenta od strane liječnika i fizioterapeuta te odgovarajuća psihološka pomoć.

Zaključak je da su distorzije gležnja vrlo česte u traumatologiji mišićno-koštanog sustava (10% svih posjeta hitnim ambulantom). Budući da 40% osoba koje ozljede gležanj ne potraži medicinsku pomoć, česte su habitualne distorzije koje dovode do slabosti ligamentarnog sustava gležnja. Stoga je vrlo važno već pri prvoj distorziji adekvatno educirati pacijente (RICE terapija), a ponajviše ih naučiti vježbama jačanja mišićne mase gležnja i stopala te kako prevenirati eventualne kasnije distorzije, naročito kod sportaša.

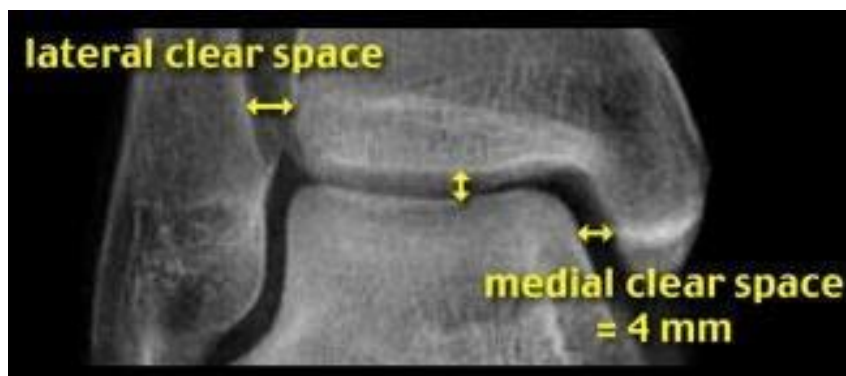
2.2. Lezije sindezmoze (visoka distorzija)

Na ozljede sindezmoze odnosi se oko 10% ozljeda gornjeg nožnog zgloba gledajući opću populaciju. Pojedine studije ukazuju na puno veći udio ozljeda sindezmoze gledajući samo sportske ozljede gornjeg gležanjanskog zgloba, gdje taj udio iznosi i do 70% svih ozljeda gležnja. [18] [19] [20] Ozljeda može nastati kod silovite i pretjerane plantarne fleksije stopala u gležnju, koja se na primjer događa u nogometu tijekom prekršaja s leđa ili tijekom ekstremne dorzifleksije kada trkač u prirodi doskoči u rupu stražnjim dijelom stopala. Nešto češća incidencija primjetna je u sportovima koji uključuju nošenje čvrste visoke obuće kao što je skijaška čizma ili klizaljka u hokeju . Komponenta koja je najčešće oštećena je prednja inferiorna tibiofibularna sveza. Vrijeme oporavka dulje je nego oporavak od ozljede lateralnog ligamenta gležnja. Studije pokazuju da istegnuće sindezmoze može zahtijevati dvostruko dulje vrijeme za oporavak nego ozljeda lateralnog ligamenta stupnja III. [21][22]

Dijagnostika

FIZIKALNI PREGLED I NALAZI

- edem primjetan proksimalno od gležanjanskog uleknuća
- osjetljivost na palpaciju iznad prednjeg inferiornog talofibularnog ligamenta (AITFL) koja se može proksimalno širiti te je dužina linije koju zahvaća u korelaciji sa težinom ozljede
- test vanjske rotacije, test pritiska (ukoliko je pozitivan, ukazuje na očekivano produljen oporavak) i test stabilizacije mogu biti pozitivni
- standardna ili stres radiografija može prikazati proširenje gležanjanskog interosealnog razmaka (dijastazu) za više od 5mm
- ultrazvučna dijagnostika može potvrditi abnormalno povećanje interosealnog razmaka unutar talokruralnog zgloba
- kompjutoriziranu tomografiju koristimo za detekciju prijeloma i utvrđivanje dijastaze
- magnetska rezonancija opravdana je i preporučena je za sigurniju procjenu statusa



Slika 2.7. – interosealni razmak veći od 5mm ukazuje na leziju sindezmoze

PODJELA OZLJEDE PO TEŽINI:

- **Prvi stupanj (gradus I):** karakterizira ga istegnuće ligamenata bez vidljivog puknuća, edem i bol su minimalni ili ih nema
- **Drugi stupanj (gradus II):** latentna dijastaza ili dijastaza koja je uočljiva samo nakon stres radiografije
- **Treći stupanj (gradus III):** jasna dijastaza udružena sa frakturom

Ukoliko simptomi traju dulje od 6 tjedana nakon početka terapije, može se razmotriti potreba za kompjutoriziranom tomografijom ili magnetnom rezonancom kao dodatnom i potpunijom metodom kojom bi se utvrdio uzrok neuspješnog liječenja. Ove metode mogu biti od pomoći kod isključivanja osteohondralnih lezija i tumora ili za reevaluaciju stupnja ozljede.

Mnoge druge ozljede pridružene su istegnuću sindezmoze uključujući kontuzije i osteohondralne lezije distalnog tibiofibularnog zgloba ili talusa, uganuće lateralnog i deltoidnog ligamenta. Kod akutnih ozljeda sindezmoze gležnja, diferencijalno dijagnostički treba obuhvatiti i mogućnost združenih fraktura kostiju kao što su Maissonnova fraktura i Webberova fraktura (tip B i C). U pacijenata u kojih se prezentira kronična bol nakon ozljede sindezmoze, diferencijalna dijagnoza uključuje latentnu sindezmošku nestabilnost, vezivni ožiljak unutar sindezmoze, impingement distalnog fascikula prednjeg inferiornog tibiofilularnog ligamenta, heterotopična osifikacija u regiji sindezmoze, osteoartritis i osteohondralne lezije distalne tibie, fibule ili talusa. [23]

Liječenje

Ne postoji univerzalno prihvaćen protokol za rehabilitaciju, ali početni fokus je poštediti i zaštiti zgloba. Funkcionalna rehabilitacija treba težiti povećanju opsega pokreta, snage, proprioceptijske i funkcionalne sposobnosti. Gležanjske ortoze koje ograničavaju vanjsku rotaciju, ekstremnu dorzifleksiju i plantarnu fleksiju mogu biti od koristi kao privremena potpora. Kada nije prisutna dijastaza i instabilitet, možemo se odlučiti za imobilizaciju gipsom ili ortozom. Duljina konzervativnog liječenja 2 do 3 puta je dulja u odnosu na klasičnu, lateralnu distorziju. Za operativno liječenje odlučujemo se kada je dokumentirana dijastaza talofibularnog ligamenta ili medijalne zglobne

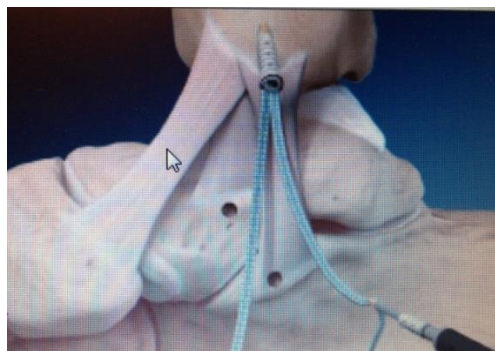pukotine, kada je instabilitet potvrđen stres snimkama. Operativnim zahvatom izvodi se otvorena repozicija i prikazuje se sindezmoza. O broju vijaka ne postoji konsenzus, ali obično se izvede tibiofibularna transfiksacija sa dva vijka ili jednim vijkom i „tightrope-om“. Vijak mora biti plasiran paralelno sa zglobnom plohom, postavljen na razini 2 do 4cm iznad zgloba te pod kutem od 25° do 35° pri maksimalnoj dorzifleksiji stopala. U istom aktu načini se i eksploracija deltoidnog ligamenta. Vijci se obično uklanjaju nakon 12 tjedana. Fleksibilna fiksacija („tightrope“) ima prednost zbog boljeg cijeljenja ligamenta i nije potrebno naknadno vađenje. [19]



Slika 2.8. - Fleksibilna fiksacija („tightrope“)

2.3. Medijalna distorzija gležnja

Everzija i vanjska rotacija (abdukcija) stopala udružena sa unutarnjom rotacijom potkoljenice može rezultirati ozljedom deltoidnog ligamenta. Istegnuća deltoidnog ligamenta rijetka su te iznose svega oko 5% ozljeda gornjeg gležanjskog zgloba. [1] Ovim mehanizmom nastaju i pridružene ili izolirane ozljede sindezmoze. Medijalna distorzija gležnja može dovesti do kroničnih bolova i disfunkcije gležanjskog zgloba. Liječenje medijalne distorzije traje dvostruko dulje nego lateralne distorzije, stoga se ozljede deltoidnog ligamenta liječe imobilizacijom 6 do 8 tjedana uz postupan povratak aktivnosti. Kirurški se zbrinjava kod avulzije hvatišta, medijalnog impingementa i medijalnog instabiliteta.



Slika 2.9. - “Medijalni Brostrom” pojačan fiber tape-om

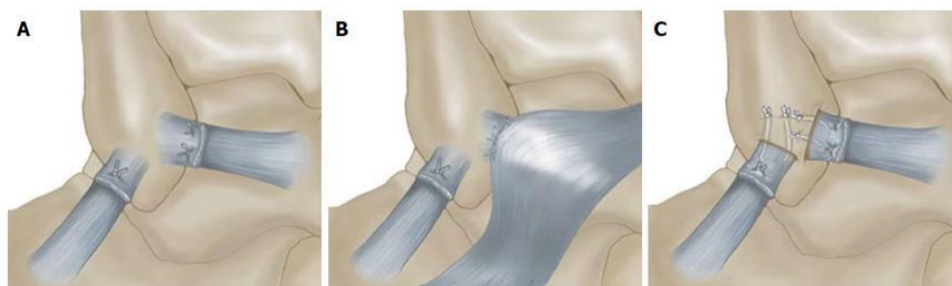
2.4. Kronična nestabilnost zgloba

Kronična nestabilnost gležnja karakterizirana je trajnim simptomima u koje se ubrajaju nestabilnost zgloba kao i ponavljajuća uganuća, slabost i ponavljajuća bol tijekom aktivnosti. [24] Dvije primarne komponente kronične nestabilnosti gležnja su mehanička nestabilnost (patološka mlitavost, neusklađena zglobna kinematika, degenerativne zglobne promjene) i funkcionalna nestabilnost (smanjena neuromuskularna kontrola, gubitak snage). [2]

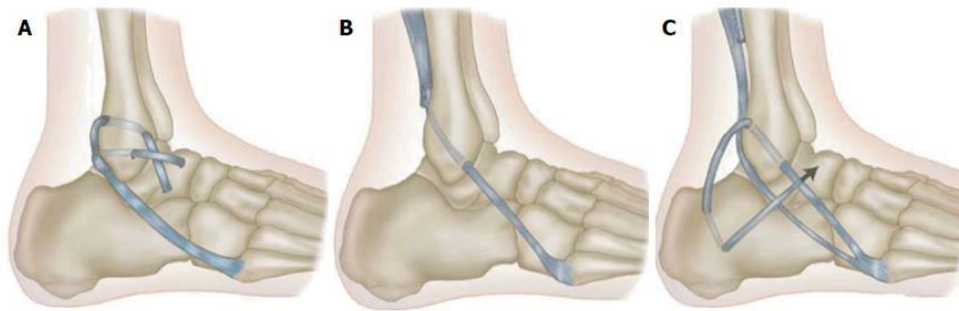
Smatra se da je osnovni uzrok kronične nestabilnosti gležnja prethodno uganuće gležnja. Iako se većina sportaša vrati u potpunosti punoj aktivnosti unutar 6 tjedana od ozljede, velik postotak (4-74%) žali se na trajne simptome koji uključuju smanjenje funkcije, obnavljanje ozljede i smetnje. [25][26] Štoviše, više od 70% sportaša žali se na barem jedan trajni simptom i do 4 godine nakon ozljede. [26] Često se ozljeda gležnja tretira kao minorna ortopedska problematika iako ove brojke trebaju privući veću pažnju kod kliničara jer ukazuju na potencijalnu vezu sa kroničnim tegobama. Isto tako ponavljajuće ozljede i ostali simptomi povezani sa kroničnom nestabilnosti gležnja mogu dovesti do preuranjenog osteoartritis. [27]

Liječenje

Operativno liječenje indicirano je u pacijenata sa kroničnom mehaničkom nestabilnosti gležanjskog zgloba. Tradicionalno, razmatraju se dva zahvata: anatomska rekonstrukcija kao što je modificirani Brostrom-Gould zahvat ili ne anatomska rekonstrukcija poput Chrisman-Snook zahvata. Anatomska rekonstrukcija pokazala se kao metoda kojom se postižu bolji rezultati, a i pojavljuje se dodatna zabrinutost da neke ne anatomske rekonstrukcijske metode ligamenata mogu ograničiti opseg pokreta u subtalarnom zglobu i smanjuju normalnu agilnost na terenu utječući na biomehaniku stopala. [28][29][30] Za metode anatomske rekonstrukcije slobodnim graftom koriste se tetive mišića (m. peroneus brevis i peroneus longus, m. gracilis) i alograft transplantati. Kako u preko 90% pacijenata sa kroničnim tegobama nalazimo i intraartikularne lezije, artroskopska evaluacija gležnja i tretman, ako je potreban, može biti učinjen istovremeno tijekom otvorene rekonstrukcije lateralnog ligamenta gležanja. [31][32] Isphod operativnog liječenja uglavnom je dobar i većina sportaša spremna je vratiti se na razinu prije ozljede. [33]



Slika 2.10. – Prikaz anatomske rekonstrukcije lateralnog ligamentarnog kompleksa
A: Broström anatomsku rekonstrukciju, prikaz sašivenog rupturiranog ligamenta
B: Gould modifikacija uključuje pojačanje ligamenta mobiliziranim lateralnim dijelom ekstenzornog retinakuluma
C: Karlsson modifikacija koja uključuje sidrenje proksimalnih krajeva ligamenata



Slika 2.11. – Odabrane tehnike za ne anatomsku rekonstrukciju lateralnog ligamenta gležnja
A: Watson-Jones tehnika **B:** Evans tehnika **C:** Chrisman-Snook tehnika

3. OZLJEDE KOSTIJU

3.1. Frakture u gležanjском zglobu

Prijelom gležnja relativno je česta pojava, ne samo kod tjelesno aktivne populacije i sportaša, već i kod opće populacije. Gležanj kao dio regije stopala čini prijelaz iz potkoljenice u samo stopalo te se svakodnevno preko ove regije prenose velika opterećenja. Gležnanski kompleks u užem smislu podrazumijeva tri kosti: tibiju, fibulu i talus. Prijelom u gležnju može biti jednostavna fraktura kosti koja ne onemogućava hodanje pa sve do toga da višestruki prijelomi potpuno deformiraju zglob u tolikoj mjeri da je mjesecima onemogućeno opterećenje zgloba. Najčešće su združena i oštećenja ligamenata. Prijelome gležnja dijelimo na stabilne (kretanje talusa je nepromijenjeno) i nestabilne (talus se ne giba fiziološki). Kod sanacije nestabilnih prijeloma potrebno je koristiti invazivnije metode. S obzirom da se prijelom može dogoditi na distalnom dijelu tibije (medijalni maleol), distalnom dijelu fibule (lateralni maleol) ili na oba maleola, na taj način se prijelomi i klasificiraju. Analiza nizozemske statistike zahvata u traumatologiji pokazala je kako je sanacija gležnanskih fraktura drugi najčešći zahvat u kirurgiji koštanog sustava (operacije kuka 33,9%, gležnja 19,8%, potkoljenice 18%, podlaktice 8,9%). [34] Do prijeloma gležnja najčešće dolazi prilikom izvrtnja zgloba prema unutra ili prema van (inverzijsko ili everzijsko uganće gležnja). Ozljede se najčešće događaju u doskoku, pri postavljanju stopala na tlo, kod usporavanja ili u iskoraku kad se stopalo postavlja na krivi način i gdje aktivni i pasivni stabilizatori (mišići potkoljenice i stopala, ligamenti) gležnja ne mogu podnijeti silu koja je stavljena na zglob i popuštaju te dolazi do frakture neke od navedenih kostiju gležnja. Najčešće do prijeloma gležnja dolazi uslijed prometnih nesreća, padova, udaraca teškim predmetom, krivih koraka ili zbog preopterećenja gležnja.

Primarna kretnja u tibiotalarnom zglobu je plantarna fleksija i dorzifleksija. Inverzija i everzija se odvijaju u subtalarnom zglobu. Prekomjerna inverzija najčešći je razlog ozljede gležnja iz dva anatomska razloga. Prvi razlog je taj što je medijalni maleol kraći od lateralnog te tako omogućuje talusu veću inverziju nego everziju. Drugi je razlog slabost tankog lateralnog ligamenta u odnosu na deltoidni, koji pruža puno veću stabilnost. Stoga je gležanj stabilniji i otporniji na ozljede u everziji. Unatoč tome, kada dođe do inverzijske ozljede, često je u pitanju značajno oštećenje koštane i ligamentarne strukture koje uzrokuje gubitak stabilnosti samog zgloba.

Prijelom stražnjeg maleola obično je pridruženo drugim frakturama i ozljedama ligamenata. Najčešće se radi o nestabilnim frakturama, od kojih je združeni prijelom fibule najčešći. Transverzalni maleolarni prijelom obično predstavlja avulzijsku ozljedu dok je vertikalni obično uzrokovan kompresijskim opterećenjem talusa. Važno je naglasiti da se hrskavične lezije nalaze kod 50 do 60% maleolarnih prijeloma.

Rizični faktori za pojavu prijeloma gležnja mogu biti prekomjerna tjelesna težina, loš odabir obuće ili bavljenje sportovima koji zahtijevaju česte promjene smjera kretanja i visinu težišta.

SIMPTOMI PRIJELOMA GLEŽNJA

- bolnost
- edem
- hematom
- nemogućnost oslanjanja na nogu
- vidljiv deformitet u području gležnja

Uvijek teba razmotriti potrebu za RTG snimkama kod sumnje na prijelom uz pomoć Ottawa kriterija.

3.1.1. Podjela gležanjskih prijeloma (anatomska, deskriptivna)

- Monomalleolar – 68%
- Bimalleolar – 25%
- Trimalleolar – 7%

Prijelom lateralnog maleola (fibula): samostalni prijelom fibule najčešći je prijelom kostiju gležnja. Većina fibularnih prijeloma može se liječiti neoperativno, ali je važno da stabilnost zgloba nije narušena. To znači da, iako je kost slomljena, funkcija gležnja kao zgloba i dalje ostaje održana. Ako je zglob nestabilan ili su oštećeni ligamenti, preporučen je operativni zahvat. Jedan od kriterija koji nam može pomoći u odluci je li zahvat potreban ili ne je udaljenost frakturne pukotine od distalnog kraja fibule. Ako je frakturna pukotina od distalnog kraja kosti udaljena manje od 4cm ili pomak koštanog fragmenta manji od 3mm [35], ozljeda se može liječiti bez operativnog zahvata, uz uvjet da nema ozljede na medijalnoj strani gležnja. Anatomska repozicija fibule nije neophodna, bitan je položaj talusa u zglobnoj viljušci. Ipak postoje prednosti ORIF (otvorena repozicija i unutarnja fiksacija) pristupa, a to su brže cijeljenje, ranija i brža rehabilitacija, bolja stabilnost zgloba uz manje komplikacija.

Prijelom medijalnog maleola (tibia): izolirani prijelom medijalnog maleola puno je rjeđi od izoliranog prijeloma lateralnog maleola. U pravilu, prijelom medijalnog maleola s pomakom liječi se operativno.

Bimaleolarni prijelom gležnja (tibia i fibula): ova ozljeda uvijek je praćena zglobnom nestabilnošću i najčešće se liječi operativno. Ukoliko prijelom zacijeli i sa najmanjim odstupanjem, zglobni odnosi bit će narušeni, a to može dovesti do pojave preuranjenog artritisa gležanjskog zgloba. Zglobna hrskavica može biti oštećena tijekom same traume, a tada ni operativni zahvat katkada ne može spriječiti povećani rizik za artritis. Ali, svakako, operativnim zahvatom treba pokušati najkvalitetnije sanirati prijelome kako bi se rizik za pojavu dugoročnih komplikacije sveo na minimalnu razinu.

Funkcionalni bimaleolarni prijelom (fibula i ligamenti): izolirani prijelom fibule združen sa rupturom ligamenata na medijalnoj strani gležnja. Ovakva ozljeda uzrokuje nestabilnost gležnja u jednakoj mjeri kao i da se radi o združenom prijelomu medijalnog maleola te stoga zahtijeva operativno liječenje.

Trimaleolarni prijelom (tibia i fibula): odgovara bimaleolarnom prijelomu sa združenim prijelomom stražnjeg dijela tibije. Taj stražnji dio tibije naziva se stražnjim maleolom. Katkada se i ovaj koštani fragment, ovisno o njegovoj veličini, mora obuhvatiti operativnim liječenjem. Ipak, najčešće se operativni zahvat ne razlikuje od zbrinjavanja bimaleolarnog prijeloma.

Prijelom stražnjeg maleola (tibia): ovaj prijelom vrlo rijetko se nađe izoliran i najčešće je združen sa bimaleolarnim prijelomima.

Maisonnov prijelom (tibia i fibula): rjeđa je ozljeda, ali na nju treba pomisliti jer relativno lako može promaknuti. Radi se o prijelomu medijalnog maleola (zajedno sa ozljedom deltoidnog ligamenta) i spiralnog prijeloma fibule proksimalnije od gležnja, obično u blizini koljena, dok je lateralni maleol očuvan. Ozljedu sindezmoze i interosealne membrane uzrokuje sila koja se prenosi do mjesta prijeloma fibule. S obzirom da je ligamentarni sustav zahvaćen ozljedom, prisutna je nestabilnost zgloba i najčešće je potrebno operativno liječenje.

Le Fort-Wagstaffe prijelom: avulzijski prijelom prednje margine distalne fibule na hvatištu prednjeg tibiofibularnog ligamenta

Tillax-Chaput: avulzijski prijelom prednje margine tibije na hvatištu prednjeg tibiofibularnog ligamenta

Volkmannov trokut: koštana avulzija na mjestu tibijalnog hvatišta stražnjeg tibiofibularnog ligamenta

Snowboarder's Lesion: prijelom lateralnog nastavka talusa. Ovaj prijelom rijedak je u općoj populaciji, ali kod snowboardera ovaj prijelom čini 15% svih ozljeda gležnja te je 15 puta češi nego u općoj populaciji. Ozljedu je moguće sanirati bez operativnog zahvata ako ne postoji značajan pomak koštanih fragmenata. [36]

3.1.2. Klasifikacija gležanjskih prijeloma

- **Danis-Weber klasifikacija**

Weberova klasifikacija usredotočena je na integritet sindezmoze i na mjesto fibularne frakture. Klasifikacija je prilično jednostavna i lako razumljiva.

- **Tip A:** prijelom ispod razine sindezmoze koja je očuvana. Obično se radi o stabilnim frakturama uzrokovanim inverzijskim pokretima.
 - **Stupanj 1** - naprezanje lateralnog kolateralnog ligamenta rezultira rupturom ligamenta ili avulzijom lateralnog maleola ispod razine maleola
 - **Stupanj 2** - kosi prijelom medijalnog maleola
- **Tip B:** prijelom u razini sindezmoze koja je obično zahvaćena ozljedom. Ovo je najčešći tip prijeloma gležnja. Ukoliko medijalna strana gležanja nije zahvaćena ozljedom, stabilnost je često održana. U pacijenata s Weber B prijelomom bez jasnih znakova medijalnog maleola, trebaju se učiniti stres

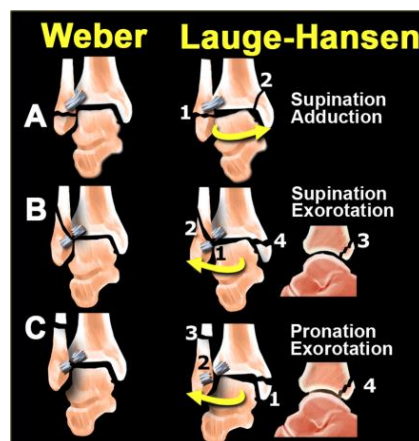
RTG snimke kako bi se procijenio status sindezmoze. Za kvalitetan stres prikaz, stopalo treba postaviti u položaj dorzifleksije i vanjske rotacije.

- **Stupanj 1** - ruptura prednje sindezmoze
 - **Stupanj 2** - kosi prijelom fibule (pravi Weber Tip B)
 - **Stupanj 3** - ruptura stražnje sindezmoze ili prijelom stražnjeg maleola
 - **Stupanj 4** - avulzija medijalnog maleola ili ruptura medijalnog kolateralnog ligamenta
- **Tip C:** prijelom iznad razine sindezmoze koja je obično u potpunosti rupturirala, a često je zahvaćena i medijalna zglobna komponenta te je najčešće stabilnost zgloba jasno narušena. Ovi prijelomi obično nastaju kao rezultat vanjske rotacije stopala.
- **Stupanj 1** - avulzija medijalnog maleola ili ruptura medijalnog kolateralnog ligamenta
 - **Stupanj 2** - ruptura prednje sindezmoze
 - **Stupanj 3** - prijelom fibule iznad sindezmoze (pravi Weber Tip C)
 - **Stupanj 4** - avulzija stražnjeg maleola ili ruptura stržnje sindezmoze

Određivanjem Lauge-Hansen stadija uz Weberovu klasifikaciju možemo lakše predvidjeti ligamentarne ozljede i nestabilnost zgloba.

• Lauge-Hansen klasifikacija

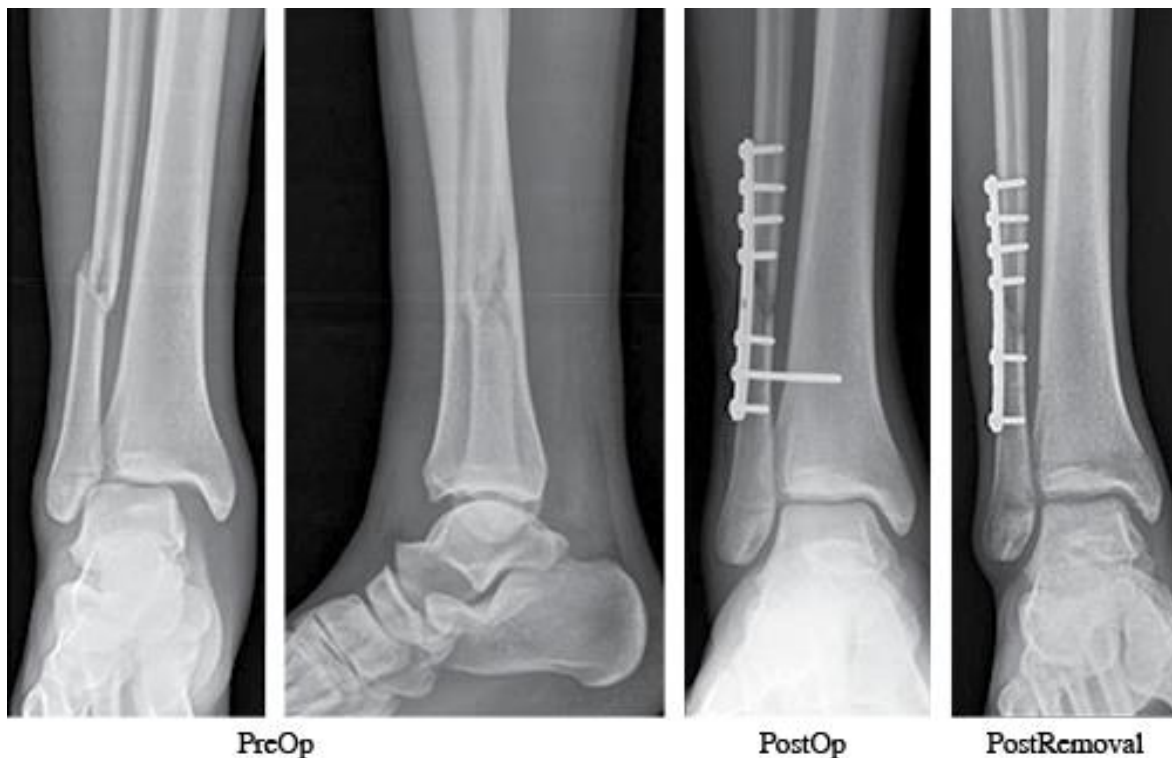
Ova klasifikacija nastala je zahvaljujući istraživanju koje je provedeno na nogama kadavera. Stoga predstavlja patofiziološku klasifikaciju temeljenu na mehanizmu nastanka ozljede. Eksperimentiralo se na proksimalno fiksiranim nogama kadavera dok je manipulirao stopalom. Prvi dio naziva odnosi se na položaj stopala (supinacija ili pronacija) dok se drugi naziva odnosi na smjer sile koja je primijenjena nanoseći ozljedu (vanjska rotacija, abdukcija ili adukcija).



Slika 3.1. - Weber i Lauge-Hansen klasifikacija

Liječenje

Operativno liječenje najčešće se provodi ORIF metodom kod ozljeda koje zadovoljavaju kriterije kao što su: pomak talusa, izolirani prijelom medijalnog maleola s pomakom, izolirani prijelom lateralnog maleola s pomakom, bimaleolarni prijelomi ili funkcijski bimaleolarni prijelomi, trimaleolarni prijelomi, prijelom stražnjeg maleola sa ulomkom većim od 25% površine zglobne plohe ili razmakom između koštanih ulomaka većim od 2mm i otvorni prijelomi.



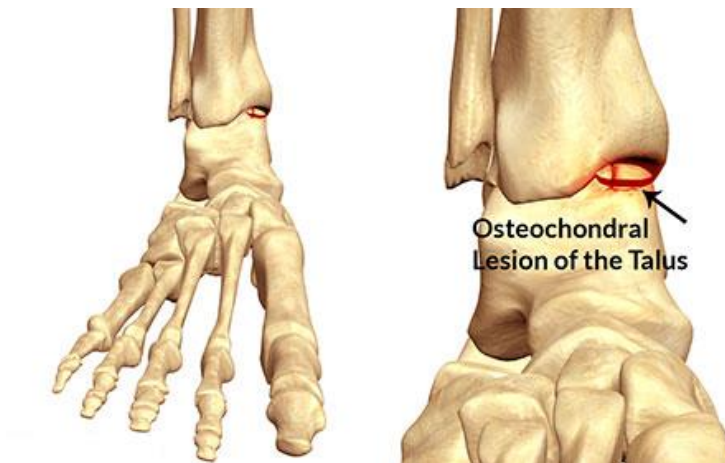
Slika 3.2. - postoperativni prikaz saniranog prijeloma Weber Tip C

3.2. Osteohondralne lezije talusa

Osteohondralne lezije označavaju odvajanje komadića zglobne hrskavice s dijelom ili bez dijela pripadajuće subhondralne kosti. Incidencija ovih lezija gležnja iznosi između 50% i 70% svih akutnih ozljeda gležnja. [37-40] Točna etiologija osteohondralnih lezija talusa nije poznata iako se pretpostavlja da je najčešći uzrok trauma (mikrotrauma). Netraumatski uzroci mogu biti ishemija, endokrinološki i metabolički poremećaji, defekt osifikacije, sistemske vaskulopatije, degenerativne bolesti te naslijeđe. Najčešća lokacija je anterolateralni posteromedijalni dio kupole talusa (centromedijalna i centrolateralna).

Simptomi

Tupa lokalizirana, dubinska bol i zvučni fenomeni poput kvrcanja i klikova mogu biti vodeći simptomi. Katkada može doći do potpune blokade gležnja. Fizikalnim pregledom možemo uočiti i edem, lokaliziranu osjetljivost na palpaciju uzduž linije zgloba uz ograničen opseg pokreta. Gotovo polovica OCL može promaknuti promatraju li se samo klasične rendgenske i CT snimke, budući da obje metode mogu prikazati koštane ozljede, a manjkave su u prikazu oštećenja priležeće hrskavice. [41] [42]. Magnetska rezonanca je preporučena kao metoda definitivne dijagnostike, naročito T2 prikaz koji ima veću osjetljivost za prikaz promjena same hrskavice. [43]



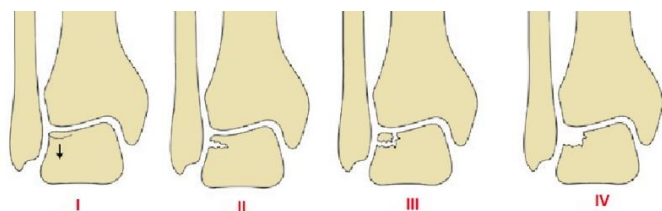
Slika 3.3. - Prikaz osteohondralne lezije talusa

3.2.1. Klasifikacija osteohondralnih lezija

- **Bernt i Harty klasifikacija**

Bernt i Harty klasifikacija se zasniva na radiološkim nalazima.

- **Stupanj I:** kompresijsko oštećenje talusa bez vidljivog fragmenta
- **Stupanj II:** jasno vidljiv fragment koji je djelomično odvojen
- **Stupanj III:** fragment koji nije pričvršćen, ali koji još nije pomaknut iz svog ležišta
- **Stupanj IV:** fragment koji je pomaknut iz ležišta



Berndt and Harty Classification

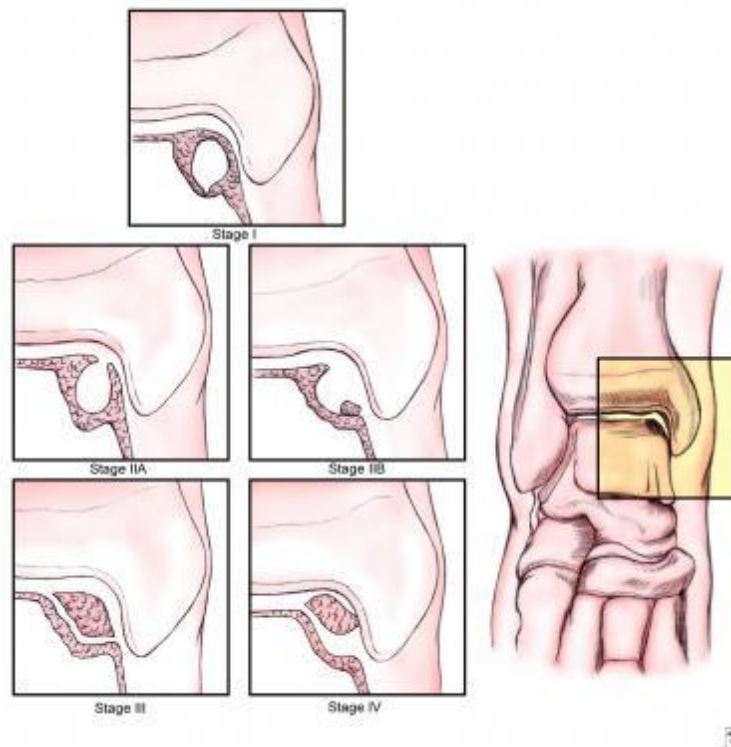
Dr. S. BERNDT/DR. HARTY

Slika 3.4. - Prikaz Berndt-Harty klasifikacije

- **Ferkel klasifikacija**

Ferkel klasifikacija zasniva se na snimkama dobivenim kompjutoriziranom tomografijom (CT).

- **Stupanj I:** cista bez lezije hrskavice
- **Stupanj IIA:** otvorena cistična lezija
- **Stupanj IIB:** otvoreni hrskavični defekt sa nedislociranim fragmentom
- **Stupanj III:** nedislocirani osteohondralni fragment
- **Stupanj IV:** dislocirani osteohondralni defekt



Slika 3.5. – Prikaz Ferkel klasifikacije

- **Cheng klasifikacija**

Cheng klasifikacija zasniva se na stupnjevanju artroskopskog nalaza.

- **Stupanj A:** glatka, intaktna, ali mekana ili napuhana, stabilna površina
- **Stupanj B:** gruba, neravna, stabilna površina
- **Stupanj C:** valovi ili ragade, stabilna površina
- **Stupanj D:** nalaz fragmenta ili djelomično odvojenog fragmenta, nestabilna površina
- **Stupanj E:** slobodan, nečvršćen fragment, nestabilna površina
- **Stage F - Displaced fragment; unstable**

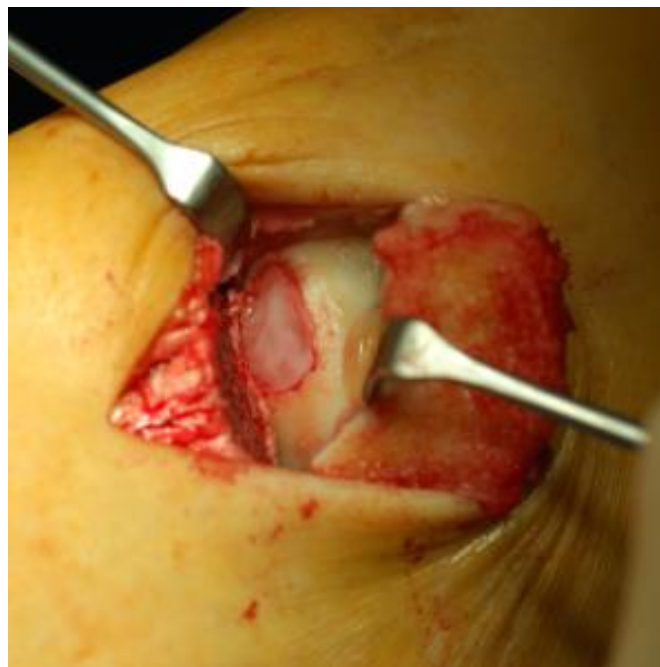Liječenje

Nažalost, ozljede hrskavice imaju vrlo skromnu sposobnost spontanog zacjeljivanja. Lokalizacija i veličina same lezije ključni su elementi za odabir terapijske strategije.

Za neoperativno liječenje obično se odlučuje kod stadija I, II i III klasifikacije po Berntu. Imobilizacija čizmom ili ortoza potrebna je 6 do 8 tjedana uz zabranu opterećenja noge. Povratak sportu očekuje se kroz 3 do 6 mjeseci. Uspješnost ovakvog liječenja je od 30% do 60%.

Ipak, obično je potrebna operativna intervencija. Za lezije manje od 15 milimetara u promjeru, mikrofrakturne tehnike stimulacije koštane srži kratkoročno omogućuju zadovoljavajuće rezultate. Ostale kirurške tehnike se drilling, retrogradni drilling, mozaik plastika i transplantacija. Kod većih lezija, treba razmotriti druge mogućnosti kao što je autologna transplantacija hrskavice ili druge tehnike kao što su autologna implantacija hondrocita (ACI). [44-46] Ova metoda zahtijeva dvije operacije, prvom se uzimaju hondrociti za kultivaciju u laboratoriju, a drugom se kultivirani hondrociti implantiraju ispod periosta, kojim se pokrije hrskavični defekt.. Sljedeće metoda koriste obogaćeni kolageni matriks, a to su transplantacija hondrocita u kolagenom matriksu (MACI) i transplantacija matičnih stanica u kolagenom matriksu (MAST).

Povratak sportu, nakon ovakvih intervencija, očekuje se kroz 6 mjeseci. Jedna od novijih metoda koja je našla svoju primjenu je metoda autologne transplantacije plazme bogatom trombocitima (Platelet-rich plasma, PRP). Ovakav pripravak bogat je mnogim faktorima rasta i može potaknuti popravak hrskavice. [47] [48] U svijetu sporta, razumljivo, postoji ogroman interes za rezultatom dugoročnih ishoda ovakvih metoda liječenja.



Slika 3.6. – Prikaz osteohondralne lezije

4. Zaključak

Ozljede gležnja za svakog sportaša, rekreativca ili profesionalca, predstavljaju ozljedu s kojom će se vrlo vjerojatno sresti tijekom života. Kao vrlo čest razlog izbivanja sa sportskih terena, bilo tijekom trenažnog procesa ili natjecanja, ove ozljede imaju velik utjecaj na sport općenito. Za medicinski sustav predstavljaju svakodnevni izazov i znatan su dio opterećenja traumatoloških i fizioterapijskih grana medicine. Samim time, gledano sportski ili medicinski, predstavljaju i faktor ekonomskog opterećenja.

Važno je imati na umu da točna i brza dijagnoza može imati utjecaj na sve navedeno: na vrijeme izbivanja s terena, troškove oporavka i samu uspješnost rehabilitacije. Najbitnije je isključenje frakture, potpune rupture ligamenata kao i nestabilnost samog zgloba. Najveći broj ozljeda gležnja može se liječiti neoperativno. Tijekom akutnog perioda po ozljedi važno je simptomatski umanjiti tegobe, ali i djelovati protuupalno medikamentima i zaštititi zglob od daljnje progresije ozljede. U drugoj, reparativnoj fazi naglasak treba staviti na povratak snage i propriocepcije. Katkad je potreban period imobilizacije ili hoda uz pomagala, kao što su štike, kako bi se bez velikog opterećenja poticala cirkulacija i omogućilo ubrzano cijeljenje prije nego se započne aktivniji pristup liječenja.

Operativno liječenje treba doći u obzir kod nestabilnih fraktura i potpunih razdora ligamentarnih komponenti koji pridonose nestabilnosti zgloba. Konstantan napredak samih operativnih tehnika, ali i materijala kojima se koristimo, dovodi do uspješnijeg liječenja čak i najtežih ozljeda. Ipak, velik izazov i velik prostor za napredak predstavljaju ozljede hrskavične komponente. Uz pojavu modernih tehnika i pripravaka za poticanje hrskavične regeneracije, naziru se bolja rješenja za ovaj, za sada ipak, nerješiv problem.

5. Zahvale

Zahvaljujem se mentoru prof.dr.sc. Božidaru Šebečiću na pomoći, susretljivosti i vodstvu u izradi ovog diplomskog rada.

Zahvaljujem se ostalim članovima povjerenstva na evaluaciji diplomskog rada.

Zahvaljujem se svojim roditeljima na podršci tijekom cijelog školovanja..

Posebno se zahvaljujem svojim prijateljima koji su mi bili podrška svih ovih godina i imali ključnu ulogu zadržati me na ovom putu prema diplomi.

6. Literatura

- [1] Kemler E, van de Port I, Backx F, et al; A systematic review on the treatment of acute ankle sprain: brace versus other functional treatment types. *Sports Med.* 2011 Mar 1 41(3):185-97.
- [2] Delahunt E, Monaghan K, Caulfield B. Altered neuromuscular control and ankle joint kinematics during walking in subjects with functional instability of the ankle joint. *Am J Sports Med.* 2006;34(12):1970–1976.
- [3] 19. Banks A.S., Downey M.S., Martin D.E., Miller S.J. *Foot and ankle surgery.* Lipincott Williams & Wilkins; Philadelphia: 2001. pp. 1898–1902.
- [4] Arnason A, Sigurdsson SB, Gudmundsson A, Holme I, Engebretsen L, Bahr R. Physical fitness, injuries, and team performance in soccer. *Med Sci Sports Exerc.* 2004;36:278–285.
- [5] Chomiak J, Junge A, Peterson L, Dvorak J. Severe injuries in football players. Influencing factors. *Am J Sports Med.* 2000;28:S58–S68.
- [6] Karlsson J. Are sports related injuries expensive. *Scand J Med Sci Sports.* 2005;15:1–2.
- [7] Pritchett JW. Cost of high school soccer injuries? *Am J Sports Med.* 1981;9:64–66.
- [8] Andersen TE, Floerenes TW, Arnason A, Bahr R. Video analysis of the mechanisms for ankle injuries in football. *Am J Sports Med.* 2004;32:69S–79S.
- [9] Hubbard-Turner T. Relationship between mechanical ankle joint laxity and subjective function. *Foot Ankle Int.* 2012;33:852–856.
- [10] Ottawa ankle rules This list of rules was published in 1992 by a team of doctors in the emergency department of the Ottawa Civic Hospital in Ottawa, Canada.
- [11] Stiell IG, Greenberg GH, McKnight RD, Nair RC, McDowell I, Worthington JR (April 1992). "A study to develop clinical decision rules for the use of radiography in acute ankle injuries". *Ann Emerg Med.* **21** (4): 384–90. [PMID 1554175](#). [doi:10.1016/s0196-0644\(05\)82656-3](#).
- [12] Curr S, Xyrichis A (2015). "Does nurse-led initiation of Ottawa ankle rules reduce ED length of stay?". *International Emergency Nursing J.* [doi:10.1016/j.ienj.2015.01.006](#).
- [13] Sujitkumar P, Hadfield JM, Yates DW. Sprain or fracture? An analysis of 2000 ankle injuries. *Arch Emerg Med.* 1986;3(2):101–106. [[PMC free article](#)]
- [14] . Bleakley C, McDonough S, MacAuley D. The use of ice in the treatment of acute soft-tissue injury: a systematic review of randomized controlled trials. *Am J Sports Med.* 2004;32(1):251–261.
- [15] Hubbard TJ, Aronson SL, Denegar CR. Does cryotherapy hasten return to participation? A systematic review. *J Athl Train.* 2004;39(1):88–94.

- [16] Freeman MA, Dean MR, Hanham IW. Etiology and prevention of functional instability of the foot. *J Bone Joint Surg Br.* 1965;47(4):678–685.
- [17] Tol JL, Verheyen CP, van Dijk CN. Arthroscopic treatment of anterior impingement in the ankle. *J Bone Joint Surg Br.* 2001;83:9–13.
- [18] Kim S, Huh Y, Song H, et al. Chronic tibiofibular syndesmosis injury of ankle: evaluation with contrast-enhanced fat-suppressed 3D fast spoiled gradient-recalled acquisition in the steady state MR imaging. *Radiology.* 2007;2(1):225–235.
- [19] Alonso A, Khoury L, Adams R. Clinical tests for ankle syndesmosis injury: reliability and prediction of return to function. *J Orthop Sports Phys Ther.* 1998;27(4):276–284.
- [20] Brown KW, Morrison WB, Schweitzer ME, Parellada JA, Nothnagel H. MRI findings associated with distal tibiofibular syndesmosis injury. *AJR Am J Roentgenol.* 2004;182(1):131–136.
- [21] Mei-Dan O., Kots E., Barchilon V., Massarwe S., Nyska M., Mann G. A dynamic ultrasound examination for the diagnosis of ankle syndesmotom injury in professional athletes. *Am J Sports Med.* 2009;37(5):1009–1016.
- [22] Wright R.W., Barile R.J., Surprenant D.A., Matava M.J. Ankle syndesmosis sprains in national hockey league players. *Am J Sports Med.* 2004;32(8):1941–1945.
- [23] S. Mosier-LaClair, H. Pike, G. Pomeroy, unpublished data, (2000).
- [24] Delahunt E, Coughlan GF, Caulfield B, Nightingale EJ, Lin CW, Hiller CE. Inclusion criteria when investigating insufficiencies in chronic ankle instability. *Med Sci Sports Exerc.* 2010;42(11):2106–2121.
- [25] Anandacoomarasamy A, Barnsley L. Long term outcomes of inversion ankle injuries. *Br J Sports Med.* 2005;39(3) e14.
- [26] Braun BL. Effects of ankle sprain in a general clinic population 6 to 18 months after medical evaluation. *Arch Fam Med.* 1999;8(2):143–148.
- [27] Valderrabano V, Hintermann B, Horisberger M, Fung TS. Ligamentous posttraumatic ankle osteoarthritis. *Am J Sports Med.* 2006;34(4):612–620.
- [28] McKeon PO, Hertel J. Systematic review of postural control and lateral ankle instability, part II: is balance training clinically effective? *J Athl Train.* 2008;43(3):305–315.
- [29] Wester JU, Jespersen SM, Nielsen KD, Neumann L. Wobble board training after partial sprains of the lateral ligaments of the ankle: a prospective randomized study. *J Orthop Sports Phys Ther.* 1996;23(5):332–336.
- [30] Denegar CR, Hertel J, Fonseca J. The effect of lateral ankle sprain on dorsiflexion range of motion, posterior talar glide, and joint laxity. *J Orthop Sports Phys Ther.* 2002;32(4):166–173.
- [31] Vicenzino B, Branjerdporn M, Teys P, Jordan K. Initial changes in posterior talar glide and dorsiflexion of the ankle after mobilization with movement in individuals with recurrent ankle sprain. *J Orthop Sports Phys Ther.* 2006;36(7):464–471.

- [32] McKeon PO, Hertel J. Spatiotemporal postural control deficits are present in those with chronic ankle instability. *BMC Musculoskelet Disord*. 2008;9:76.
- [33] Vogl TJ, Hochmuth K, Diebold T, et al. Magnetic resonance imaging in the diagnosis of acute injured distal tibiofibular syndesmosis. *Invest Radiol*. 1997;32(7):401–409.
- [34] Zeegers AVCM. Het supinatieletsel van de enkel [Supination injury of the ankle] [thesis]. Utrecht University, Utrecht 1995.
- [35] Bauer et al. *Clin Orthop* (1985)
- [36] Funk J, Srinivasan S, Crandall J. Snowboarder's talus fractures experimentally produced by eversion and dorsiflexion. *Am J Sports Med*. 2003;31(6):921–928.
- [37] Chuckpaiwong B, Berkson EM, Theodore GH. Microfracture for osteochondral lesions of the ankle: outcome analysis and outcome predictors of 105 cases. *Arthroscopy*. 2008;24:106–112.
- [38] Saxena A, Eakin C. Articular talar injuries in athletes: results of microfracture and autogenous bone graft. *Am J Sports Med*. 2007;35:1680–1687.
- [39] O'Loughlin PF, Heyworth BE, Kennedy JG. Current concepts in the diagnosis and treatment of osteochondral lesions of the ankle. *Am J Sports Med*. 2010;38:392–404.
- [40] Hintermann B, Regazzoni P, Lampert C, Stutz G, Gächter A. Arthroscopic findings in acute fractures of the ankle. *J Bone Joint Surg Br*. 2000;82:345–351.
- [41] Loomer R, Fisher C, Lloyd-Smith R, Sisler J, Cooney T. Osteochondral lesions of the talus. *Am J Sports Med*. 1993;21:13–19.
- [42] Ferkel RD, Flannigan BD, Elkins BS. Magnetic resonance imaging of the foot and ankle: correlation of normal anatomy with pathologic conditions. *Foot Ankle*. 1991;11:289–305.
- [43] Potter HG, Chong le R. Magnetic resonance imaging assessment of chondral lesions and repair. *J Bone Joint Surg Am*. 2009;91 Suppl 1:126–131.
- [44] Paul J, Sagstetter M, Lämmle L, Spang J, El-Azab H, Imhoff AB, Hinterwimmer S. Sports activity after osteochondral transplantation of the talus. *Am J Sports Med*. 2012;40:870–874.
- [45] Hangody L, Dobos J, Baló E, Pánics G, Hangody LR, Berkes I. Clinical experiences with autologous osteochondral mosaicplasty in an athletic population: a 17-year prospective multicenter study. *Am J Sports Med*. 2010;38:1125–1133.
- [46] Niemeyer P, Salzmann G, Schmal H, Mayr H, Südkamp NP. Autologous chondrocyte implantation for the treatment of chondral and osteochondral defects of the talus: a meta-analysis of available evidence. *Knee Surg Sports Traumatol Arthrosc*. 2012;20:1696–1703.
- [47] Smyth NA, Murawski CD, Fortier LA, Cole BJ, Kennedy JG. Platelet-rich plasma in the pathologic processes of cartilage: review of basic science evidence. *Arthroscopy*. 2013;29:1399–1409.

[48] Mei-Dan O, Carmont MR, Laver L, Mann G, Maffulli N, Nyska M. Platelet-rich plasma or hyaluronate in the management of osteochondral lesions of the talus. *Am J Sports Med.* 2012;40:534–541.