

# Spontano subarahnoidalno krvarenje u spinalnom kanalu

---

**Strikić, Dominik**

**Master's thesis / Diplomski rad**

**2017**

*Degree Grantor / Ustanova koja je dodijelila akademski / stručni stupanj:* **University of Zagreb, School of Medicine / Sveučilište u Zagrebu, Medicinski fakultet**

*Permanent link / Trajna poveznica:* <https://um.nsk.hr/um:nbn:hr:105:139243>

*Rights / Prava:* [In copyright](#)/[Zaštićeno autorskim pravom.](#)

*Download date / Datum preuzimanja:* **2024-09-18**



*Repository / Repozitorij:*

[Dr Med - University of Zagreb School of Medicine Digital Repository](#)



**SVEUČILIŠTE U ZAGREBU**  
**MEDICINSKI FAKULTET**

**Dominik Strikić**

**Spontano subarahnoidalno krvarenje  
u spinalnom kanalu**

**DIPLOMSKI RAD**



**ZAGREB, 2017.**

Ovaj diplomski rad izrađen je na Zavodu za dijagnostičku i intervencijsku radiologiju Kliničkog bolničkog centra Zagreb pod vodstvom prof. dr. sc. Marka Radoša, dr. med. i predan je na ocjenu u akademskoj godini 2016./2017.

## Popis i objašnjenje kratica korištenih u radu:

Lig./Ligg. – Sveza/sveze (lat. ligamentum/ligamenta)

SŽS – Središnji živčani sustav

SAH – Subarahnoidalno krvarenje

ICP – Intrakranijski tlak (eng. Intracranial pressure)

CBF – Ukupni moždani protok krvi (eng. cerebral blood flow)

CSF – Cerebrospinalni likvor (eng. Cerebrospinal fluid)

MCA – Srednja mozgovna arterija (eng. Medial cerebral artery)

ACoA – Prednja komunikantna arterija (eng. Anterior communicating artery)

ICA – Unutrašnja karotidna arterija (eng. Internal carotid artery)

PCoA – Stražnja komunikantna arterija (eng. Posterior communicating artery)

EKG – Elektrokardiogram

CT – Računalna tomografija (eng. Computed tomography)

DSA – Digitalna subtrakcijska angiografija

CTA – Računalna tomografija – angiografija (eng. Computed tomography – angiography)

MR – Magnetska rezonancija

LP – Lumbalna punkcija

f/s – Frames per second

MRA – Magnetska rezonancija – angiografija

GSC – Glasgow coma score

WFNS – World Federation of Neurological Surgeons

PCA – Stražnja mozgovna arterija (eng. Posterior cerebral artery)

H&H – Stupanj prema Hunt & Hess skali

VBR – Omjer veličine ventrikula prema mozgovini (eng. Ventricular-brain ration)

RR – Riva-Rocci (kratica za krvni tlak)

TT – Tjelesna temperatura

L – Leukociti

FO – Fiziološka otopina

AV – Arteriovenska (malformacija)

# Sadržaj

Sažetak

Summary

1. Uvod .....	1
2. Spinalni kanal .....	2
3. Subarahnoidalno krvarenje .....	5
3.1. Epidemiologija .....	6
3.2. Rizični čimbenici .....	7
3.3. Patofiziologija .....	8
3.4. Klinička prezentacija .....	9
3.5. Dijagnostika .....	12
3.6. Terapija .....	15
3.7. Komplikacije .....	19
4. Prikaz slučaja .....	21
5. Zaključak .....	24
6. Zahvala .....	25
7. Literatura .....	26
8. Životopis .....	28

## Sažetak

Naslov: Spontano subarahnoidalno krvarenje u spinalnom kanalu

Autor: Dominik Strikić

Subarahnoidalno krvarenje je hitno neurološko stanje s visokim mortalitetom i morbiditetom. Prema uzroku se može podijeliti na traumatsko i netraumatsko krvarenje. U Republici Hrvatskoj se javlja s incidencijom od 10-15/100000 stanovnika. Klinička slika je karakterizirana pojavnom nagle i jake boli lokalizirane u glavi ili leđima, ovisno o mjestu krvarenja. Nešto rjeđe se javlja poremećaj svijesti, povraćanje te neurološki deficit. U dijagnostici su važne slikovne metode poput kompjuterizirane tomografije i magnetske rezonancije, dok se terapijski može koristiti postupak digitalne subtrakcijske angiografije. U nekim slučajevima, može se provoditi konzervativna terapija analgeticima. Predmet ovog rada je prikaz slučaja pacijentice B.J. koja je upućena u Hitnu službu KBC-a Zagreb u studenom 2016. Prezentirala se s bolovima u leđima te povraćanjem, bez neuroloških ispada. Postavljena je sumnja na spinalno subarahnoidalno krvarenje koje je dokazano snimkom kompjuterizirane tomografije. Liječena je konzervativno. Po završetku hospitalizacije, pacijentica se subjektivno osjeća dobro i nema trajnih neuroloških deficita. Ovaj slučaj prikazuje važnost multidisciplinarnog pristupa u ranom prepoznavanju i liječenju subarahnoidalnog spinalnog krvarenja. Ipak, unatoč svim dijagnostičkim pretragama, točan uzrok krvarenja kod ove pacijentice nije otkriven.

**Ključne riječi:** Subarahnoidalno krvarenje, spinalni kanal, CT, MR, konzervativno liječenje

## Summery

Title: Spontaneous subarachnoid hemorrhage in the spinal canal

Author: Dominik Strikić

Subarachnoid hemorrhage is a neurological emergency with high mortality and morbidity rates. It can occur either spontaneously or as a result of the recent trauma. In Croatia, incidence of subarachnoid hemorrhage is 10-15/100000. Clinical presentation is characterized by thunderclap headache or back pain, depending of the localization of the hemorrhage. Other symptoms include confusion, decreased level of consciousness, vomiting and neurological deficits. When it comes to diagnosis, imaging methods such as computerized tomography and magnetic resonance imaging are first choice, while digital subtraction angiography is a therapeutic method of choice. However, in some cases treatment option is conservative therapy including analgesics. There are many patients with spinal subarachnoid hemorrhage and this is report on one of them. Patient B.J. was admitted to emergency room of KBC Zagreb in November of 2016. Upon presentation, the patient was complaining of sharp and sudden pain in her upper and lower back and vomiting, but without any neurological deficit. The emergency room team did a CT scan that showed spinal subarachnoid hemorrhage in cervical, thoracic and lumbar part of the spinal canal. She was treated conservatively. Upon discharge, patient feels good and is without any neurological deficit.

This case demonstrated the fundamental importance of multidisciplinary approach in the early recognition and treatment of spinal subarachnoid hemorrhage. Even though medical team searched extensively for the underlying cause of the hemorrhage, nothing was found.

**Key words:** Subarachnoid hemorrhage, spinal canal, CT, MRI, conservative treatment

## 1. Uvod

Krvarenje u subarahnoidalni prostor je stanje koje karakterizira nalaz krvi u prostoru između meke i paučinaste moždane ovojnice. Subarahnoidalno krvarenje je hitno neurološko stanje koje zahtjeva brzu intervenciju. Najčešće je uzrokovano rupturom aneurizme. Rjeđi uzroci su arteriovenske malformacije ili kavernomi. U navedenim slučajevima radi se o netraumatskom krvarenju, koje se još naziva i spontanim. Ako je krvarenje uzrokovano traumom, onda ga klasificiramo kao traumatsko krvarenje.

Prema podacima Referentnog centra za intenzivnu neurologiju Ministarstva zdravstva Republike Hrvatske, u periodu od 2007. do 2012. godine, u Republici Hrvatskoj je prijavljeno 515 slučajeva aneurizmatškog subarahnoidalnog krvarenja. Kada se tome pridodaju ostali uzroci, dolazimo do prosjeka od 135 slučajeva godišnje koji su liječeni u KBC-u Zagreb, Referentnom centru za intenzivnu neurologiju MZRH. Mortalitet se kreće oko 27%, a morbiditet oko 41%. (1)

Predmet ovog rada su netraumatska, spontana subarahnoidalna krvarenja. Konkretno će biti prikazan slučaj pacijentice koja je bila hospitalizirana na Zavodu za intenzivnu neurologiju i cerebrovaskularne bolesti u Kliničkom bolničkom centru Zagreb. Ona se prezentirala u studenom 2016. godine s nespecifičnim simptomima, bez neurološkog deficita. Tijekom hospitalizacija, prošla je kroz niz dijagnostičkih postupaka kojima se na kraju potvrdilo spontano subarahnoidalno krvarenje u spinalni kanal bez poznatog uzroka. Pacijentica je negirala postojanje prethodne traume. Liječena je konzervativnim metodama. Danas je pacijentica dobro, bez subjektivnih tegoba i bez izraženih neuroloških deficita.



## 2. Spinalni kanal

Spinalni kanal je prostor u kralježnici, ispunjen kralježničkom moždinom. Kanal tvore kralješci, odnosno njihovi trupovi i lukovi. Šupljina između trupa i luka jednog kralješka naziva se kralježničkim otvorom. Cijela struktura kralježnice, sva 33 ili 34 kralješka svojim otvorima tvore kralježnički (spinalni) kanal. Kanal prati zakrivljenost kralježnice, a možemo ga podijeliti na vratni dio, prsni dio, slabinski dio i križni dio. Vratni dio spinalnog kanal proteže se od velikog lubanjskog otvora do sedmog cervikalnog kralješka. Između prvog i dvanaestog torakalnog kralješka nalazi se prsni ili torakalni dio spinalnog kanala. Slabinski dio spinalnog kanala proteže se od prvog slabinskog kralješka do promontorija križne kosti, a distalnije se nalazi križni dio, potpuno zatvoren križnom kosti te završava kao *ventriculus terminalis*. U međukralježničkim prostorima kanal je dodatno zaštićen ligamentima, *ligg. flava* i *lig. longitudinale posterius*. Stražnja uzdužna sveza se veže na prednjem dijelu velikog lubanjskog otvora i stražnjoj strani trupa aksisa te seže do trtične kosti. Zajedno sa stražnjim ploham trupova kralježaka čini prednju stijenku spinalnog kanala. Žute sveze (lat. *ligg. flava*) povezuju lukove susjednih kralježaka. Vežu se na donji rub luka proksimalnog kralješka i gornji rub luka distalnog kralješka. Tako tvore široku svezu koja potpuno zatvara spinalni kanal s bočne i stražnje strane. Jedini otvori žutih sveza su mjesta prolaska živčanih korijena. Prema sastavu su različite od ostalih sveza u tijelu. Imaju puno elastina što daje žutu boju po čemu su i dobile ime. Čine stražnju stijenku spinalnog kanala, a izvana su ojačane leđnim mišićima. (2)

Kralježnička moždina je dio SŽS-a koji se nalazi u spinalnom kanalu. Proteže se od velikog lubanjskog otvora do međukralježničkog diska između prvog i drugog slabinskog kralješka gdje se nalazi konus. Donja granica kralježničke moždine može biti varijabilna. Ako govorimo o duljini kralježničke moždine, ona se kreće između 40 i 45 centimetara u prosječne odrasle osobe. Ima dva izražena zadebljana na svom putu kroz spinalni kanal. Jedno je vratno zadebljanje na razini trećeg vratnog kralješka do drugog prsnog kralješka. Tu se nalaze izlazišta živaca koji tvore brahijalni živčani splet. Drugo zadebljanje je slabinsko. Nalazi se na razini između devetog prsnog i drugog slabinskog kralješka, a tvore ga izlazišta živaca lumbosakralnog živčanog spleta. Distalnije od slabinskog zadebljanja, kralježnička moždina se sužava i završava kao *conus medullaris*. Iz konusa izlaze tanki živčani završetci koji su u duralnoj ovojnici negdje do visine drugog slabinskog kralješka, a potom ju probijaju i nastavljaju put ovijeni tankim slojem dure. Negdje u razini križnog dijela kanala se spajaju s periostom.

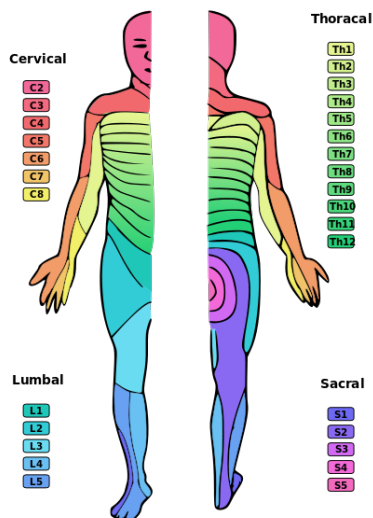
Taj najdistalniji dio kralježničke moždine, koji se sastoji od tankih živčanih završetaka se naziva *filum terminale*. (2) Iz kralježničke moždine izlazi 31 par perifernim živaca. To nam ukazuje na postojanje 31 različitog segmenta kralježničke moždine. Svaki segment ima prednji korijen koji nosi motoričke informacije na periferiju i izlazi iz moždine te stražnji korijen koji donosi osjetne živčane impulse u moždinu. Korijeni se ujedinjaju u jedinstveni živac tek na razini međukralježničkog otvora. Dio kože inerviran iz specifičnog segmenta moždine se naziva dermatom, a skupina mišića inervirana iz specifičnog segmenta se naziva miotom. (3)

Upravo je segmentalna inervacija iz kralježničke moždine bitna kod ozljeda, pa tako i kod krvarenja. Naime, ozljeda na određenoj visini kralježničke moždine uzrokovat će simptome vezane uz pogođene dermatome i miotome te segmente distalno od ozljede. Vratni segmenti inerviraju stražnji dio glave, vrat i većinu gornjih udova. Živci koji izlaze u tom dijelu kralježničke moždine položeni su vodoravno na samu moždinu, a broj segmenta je gotovo istovjetan broju kralješka. Kako segmenti idu distalnije, živci koji izlaze u tom dijelu moždine položeni su više koso prema dolje i broj segmenta ne odgovara broju kralješka. Objašnjenje ove pojave uklapa se u spoznaje iz područja embriologije. Segmenti i kralješci se kod embrija potpuno poklapaju, međutim razvojem embrija dolazi do zaostajanja razvoja kralježničke moždine. Zbog toga se konus kralježničke moždine nalazi na razini drugog slabinskog kralješka umjesto na križnoj razini. Prsni segmenti inerviraju dio gornjih udova i veliki dio trupa, a slabinski segmenti inerviraju zdjelicu i dio donjih udova. Križni segment inervira trtičnu regiju i stražnji dio donjih udova. Kao primjer različitosti simptoma ovisno o mjestu ozljede kralježničke moždine možemo uzeti ozljedu na visini vratne kralježnice gdje će simptomi biti izraženi kao slabost gornji i donjih udova, ispadi osjeta na području udova i trupa te poremećaji autonomnih funkcija, sve do tetraplegije. Slabinske ozljede, s druge strane će biti povezane s ispadom osjeta u području donjih udova i zdjelice, gubitkom motoričke funkcije donjih udova i poremećajem kontrole autonomnog živčanog sustava. Kod opsežnih ozljeda se može javiti paraplegija. Visina ozljede se određuje prema najnižem potpuno očuvanom segmentu. Bitno je za naglasiti kako ozljeda kralježničke moždine ne znači uvijek gubitak kompletne funkcije motornog, senzornog i autonomnog sustava. Ponekad dolazi do ozljede, ali jedna od funkcija distalno od ozljede je očuvana. Tada govorimo o nekompletnoj spinalnoj ozljedi. Kompletna će biti ona kod koje imamo ispad svih funkcija distalno od ozljede. (2,4)

Oko kralježničke moždine nalaze se tri moždane ovojnice. Vanjska je tvrda moždana ovojnica (*dura mater*) koja ima dva lista, parijetalni (*periestalni*) i visceralni (*meningealni*). Između listova

se nalazi epiduralni prostor koji je, u spinalnom kanalu, ispunjen masnim tkivom i venskim sustavom. Ispod dure se nalazi paučinasta ovojnica (arachnoidea). Između njih se nalazi subduralni prostor. To je potencijalni prostor koji se vidi kod trauma ili krvarenja. Ispod paučinaste ovojnice je meka moždana ovojnica (pia mater) koja je usko povezana s kralježničkom moždinom. Prostor ispunjen cerebrospinalnim likvorom, između paučinaste i meke ovojnice se naziva subarahnoidalni prostor. Osim likvora, u subarahnoidalnom prostoru nalaze se krvne žile koje opskrbljuju kralježničku moždinu hranjivim tvarima. S prednje strane kanala, iza trupova kralježaka, je prednja spinalna arterija. Ona se odvaja od vertebralne arterije kao dva mala ogranka koji se spajaju u visini velikog lubanjskog otvora te kao jedna arterija ulazi u spinalni kanal. Dvije stražnje spinalne arterije nemaju kod svih ljudi isto polazište. Većina stražnjih spinalnih arterija se odvaja od vertebralne arterije te nastavljaju put prema distalno u spinalni kanal kroz veliki lubanjski otvor. Ostatak stražnjih spinalnih arterija se odvaja od stražnje donje cerebelarne arterije i nastavlja istim putem prema distalno. Sve tri velike arterije spinalnog kanala primaju broje anastomoze kroz intervertebralne otvore, a međusobno tvore vijenac oko kralježničke moždine. Taj vijenac se naziva *vasocorona perimedullaris*. Kod krvarenja u spinalni subarahnoidalni prostor, najčešće nalazimo vaskularne lezije koje zahvaćaju arterijski vijenac.

(2,5)



**Slika 1:** Prikaz dermatoma (Preuzeto od: Ralf Stephan, 2005. <http://www.ark.in-berlin.de>)

### 3. Subarahnoidalno krvarenje (SAH)

Središnji živčani sustav čine mozak i kralježnička moždina obavijeni trima moždanim ovojnica. Sustav moždanih ovojnica omeđuje tri prostora – epiduralni, subduralni i subarahnoidalni prostor.

Epiduralni prostor se nalazi između dva lista dure mater. Periostalni list je srastao s kostima lubanje i kralješcima, a meningealni list je u izravnom kontaktu s arahnoidom. Krvarenje u epiduralni prostor je obično traumatski uzrokovano. Subduralni prostor je potencijalni prostor, što znači da je, u normalnim uvjetima, dura mater pričvršćena za kosti lubanje i kralješke s jedne strane, dok je s druge strane srasla s paučinastom ovojnicom mozga. U slučaju traume, može doći do otrgnuća meningealnog lista dure mater i nastaje traumatsko krvarenje u subduralni prostor. Subarahnoidalni prostor je stvaran prostor koji se nalazi između paučinaste i meke moždane ovojnice. Normalno je ispunjen cerebrospinalnim likvorom (CSF). Pojavu krvi u tom prostoru nazivamo subarahnoidalnim krvarenjem. (2,6)

Subarahnoidalno krvarenje možemo podijeliti na traumatsko i netraumatsko (spontano). Preduvjet za nastanak traumatskog SAH-a je vanjska trauma i uslijed toga pucanje krvnih žila koje se nalaze u subarahnoidalnom prostoru. Kao takav, traumatski SAH može biti arterijsko ili vensko krvarenje. S druge strane, netraumatski SAH najčešće je posljedica ruptуре cerebrovaskularnih aneurizmi. Taj scenarij čini 85% svih spontanih subarahnoidalnih krvarenja, 10% otpada na tzv. perimezencefalična krvarenja i 5% čine rijetki uzroci SAH-a. Među rijetkim uzrocima SAH-a, svakako treba spomenuti upalne lezije cerebralnih krvnih žila kao što su promjene u boreliozu, kod vaskulitisa ili Behçetove bolesti, mikotične aneurizme, zatim neupalne cerebrovaskularne lezije, arterijske disekcije, cerebralne arteriovenske malformacije, neoplastične promjene SŽS-a i uživanje kokaina. Kod nekih netraumatskih subarahnoidalnih krvarenja uzrok se nikad ne otkrije. Tada govorimo o idiopatskom spontanom SAH-u. (7)

Što se tiče lokalizacije SAH-a, krvarenja se gotovo isključivo javljaju u intrakranijskom prostoru. Međutim, postoje opisana krvarenja u spinalnom kanalu. Ipak, radi se o iznimno rijetkim slučajevima. (8)

### 3.1. Epidemiologija

Kada govorimo o SAH-u, govorimo u stanju koje se javlja s različitom incidencijom u različitim populacijama. Najugroženije populacije imaju incidenciju preko 20/100000 stanovnika. Što se tiče Republike Hrvatske, mi se nalazimo u sredini. Prema podacima iz 2011. godine, incidencija SAH-a je 10-15/100000 stanovnika. Pojavnost SAH-a može se pratiti u svim životnim razdobljima, no *peak* pojavnosti se može vidjeti oko 50. godine života. Žene su izloženija skupina za razvoj subarahnoidalnog krvarenja, a posebno se može vidjeti češća pojava SAH-a u mlađih žena. Posljednjih godina se prati porast SAH-a u pacijenata starijih od 70 godina života. (9,10)

Mortalitet subarahnoidalnog krvarenja je visok. Udžbenici govore o smrtnosti od 45%, s visokom stopom smrtnosti pacijenata prije dolaska u bolnicu, tj. prije početka terapijskog postupka. Ta stopa se kreće oko 10%. Najčešći uzroci smrti kod pacijenata sa SAH-om su neurogeni plućni edem i srčani zastoj. Najveća stopa smrtnosti je unutar prva dva dana od incidenta. Razdoblje nakon prva dva dana također nosi rizik za smrtni ishod. U tom razdoblju postoji rizik od ponovnog krvarenja, pa je cilj terapijskog postupka što prije zaustaviti inicijalno krvarenje. (6) Ipak, neke zapadne studije pokazuju smanjenje smrtnosti kod pacijenata s dijagnosticiranim SAH-om na 40%. Takvo smanjenje smrtnosti dovodi se u vezu s brzom reakcijom liječničkog tima i liječenjem u visoko specijaliziranim centrima. (11)

Međutim, kod interpretacije epidemioloških podataka vezanih uz SAH, treba biti oprezan. Nova finska studija govori o mogućim sistemskim greškama kod analize rezultata epidemioloških istraživanja vezanih uz ovu temu. Postavlja se pitanje treba li svaku nerupturiranu malu aneurizmu liječiti, te uzimaju li se pravi podatci u obzir prilikom interpretacije studija. Zaključak epidemioloških istraživanja kod SAH-a još nije jasan, a glavni problem je nedostatak velikih internacionalnih prospektivnih studija. (12)

### 3.2. Rizični čimbenici

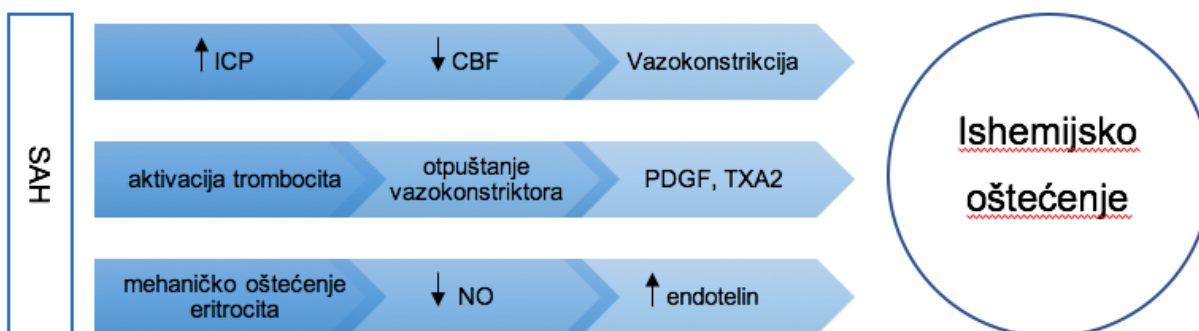
Dugo se govorilo o genetskoj predispoziciji za nastanak SAH-a, tj. o genetskoj predispoziciji za razvoj cerebrovaskularnih aneurizmi. U prilog tome govori opetovano ponavljanje krvarenja unutar obitelji i pojedinci s višestrukim aneurizmama koji čine oko 35% pacijenata sa SAH-om. (13,14) Pridavanjem sve veće važnosti SAH-u zbog pojave u mlađoj populaciji i loše prognoze, otkriveni su rizični čimbenici koji se mogu pripisati načinu života. Danas se smatra kako modifikacijom tih čimbenika možemo smanjiti incidenciju i smrtnost SAH-a.

Rizični čimbenici su: pušenje, hipertenzija i dnevna fluktuacija krvnog tlaka te prekomjerno konzumiranje alkohola. Značajan rezultat koji je opisan govori o tome da rizik bivših pušača za nastanak SAH-a ne pada kako se mislilo, već je kod njih dvostruko veća šansa za razvoj SAH-a u odnosu na ljude koji nikad nisu pušili. Najveći rizični čimbenik je hipertenzija, posebno neregulirana hipertenzija. (13) Neki autori kao rizični čimbenik za razvoj SAH-a ubrajaju ženski spol i stariju životnu dob. Ženski spol se djelomično može opravdati činjenicom da je 20% više žena oboljelih od SAH-a u odnosu na muškarce u svim dobnim skupinama. O starijoj životnoj dobi možemo govoriti kao čimbeniku lošije prognoze, ali nije dokazano kako je starija životna dob rizični čimbenik za nastanak SAH-a. (14)

### 3.3. Patofiziologija

Kod krvarenja u subarahnoidalni prostor, dolazi do naglih promjena intrakranijskog tlaka (ICP), pada krvne opskrbe moždanog tkiva i promjena u metabolizmu mozga. Dolazi do povišenja ICP-a zbog prodora krvi u likvorski prostor. S jedne strane to uzrokuje zaustavljanje krvarenja i stvaranje ugruška, a s druge strane smanjuje ukupan moždani protok krvi (CBF) što se očituje prolaznom ishemijom i hipoksijom. SŽS je sposoban regulirati smanjenje CBF-a na nekoliko načina – pojačano se odvodi CSF i povećava se venska odvodnja. Glavni mehanizam kompenzacije SŽS-a je tzv. Cushingov odgovor. Ovaj mehanizam je opisao Harvey Cushing 1901. godine, a do danas je ostao aktualan. Radi se o povišenju sistemnog krvnog tlaka zbog pada CBF-a i porasta ICP-a. Na taj način SŽS osigurava dovoljan dotok krvi za vlastite potrebe. U slučaju da kompenzacijski mehanizmi SŽS-a nisu dovoljni, dolazi do trajnih ishemijskih i hipoksičnih oštećenja što rezultira neurološkim ispadima i različitim stupnjevima poremećaja svijesti. (9,15)

Osim promjena ICP-a i CBF-a, kod SAH-a dolazi do otpuštanja vazokonstriktivnih tvari. Zbog krvarenja se aktiviraju trombociti, pokreće se kaskada zgrušavanja krvi i otpuštaju se prostaglandini i tromboksani koji sužavaju cerebralne krvne žile. Mehaničko oštećenje eritrocita uzrokuje pad lučenja dušikovog oksida kao glavnog vazodilatatora, a povećava se lučenje endotelina koji ima vazokonstriktivni učinak. Oba mehanizma dodatno utječu na nastanak ishemijskih i hipoksičnih oštećenja. Cushingov odgovor djelomično može kompenzirati ove učinke. (15)



Slika 2: Patofiziologija subarahnoidalnog krvarenja

### 3.4. Klinička prezentacija

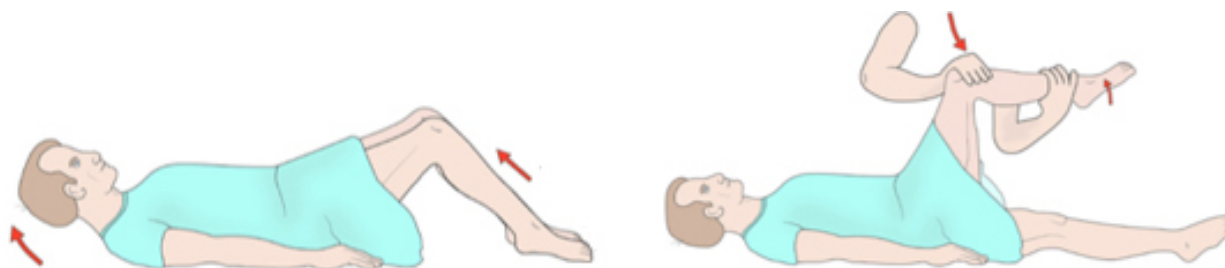
SAH se može podijeliti na dvije osnovne skupine – traumatski SAH i netraumatski (spontani) SAH. Osnovna razlika ove dvije skupine je mehanizam nastanka krvarenja. Kod traumatskog SAH-a krvarenje nastaje kao posljedica vanjske traume. Lokalizacija traume je najčešće u području glave, a krvarenja nisu obilna. Ipak, postoje situacije gdje dolazi do opsežnih subarahnoidalnih krvarenja. Ovakav oblik krvarenja nije predmet ovog rada.

Drugu skupinu čine netraumatska krvarenja. Pacijenti s ovakvim krvarenjem obično se žale na tipične simptome. Tri od četiri pacijenta žaliti će se na naglu, jaku glavobolju. Opisuju je kao "grom iz vedra neba". Problem se javlja u ambulanti obiteljske medicine gdje svaki treći pacijent dolazi sa simptomom nagle i jake glavobolje. Tu treba diferencirati "običnu" glavobolju od difuzne, "najjače glavobolje koju su doživjeli" što nam ukazuje na SAH. Naglasak se treba staviti na pridjev nagla jer spontani SAH je stanje koje je iznenadno, pa je i pojava glavobolje nagla. Statistika kaže kako jedan od deset pacijenata sa simptomom glavobolje u ambulanti obiteljske medicine ima i podležeći SAH. (7,16) No, neće se svi pacijenti javljati s obilnim krvarenjem uzrokovanim rupturom aneurizme. Dio pacijenata se prezentira slabim *curenjem* (eng. Leakage). Tada simptomi neće biti drastični, štoviše bit će nespecifični. Pacijent se žali na mučninu i povraćanje sa ili bez glavobolje. Posebnu pozornost treba posvetiti upravo tim pacijentima. U engleskoj literaturi uvriježio se termin "warning leaking" za takav oblik krvarenja u subarahnoidalni prostor. Naime, nesanimirano *curenje* iz aneurizme može dovesti do masivne rupture i obilnog krvarenja koje ima puno lošiju prognozu.

Jedan od mogućih simptoma SAH-a je i poremećaj svijesti. Javlja se u dvije trećine pacijenata koji su primljeni pod sumnjom na SAH, a može varirati od somnolencije do duboke kome. Poremećaj svijesti je reverzibilan i pacijent može mijenjati stanje svijesti prilikom dijagnostičkih i terapijskih postupaka. Rijetko, pacijenti se mogu prezentirati s kvalitativnim poremećajem svijesti. Najčešće je opisano stanje delirija, ali se smatra kako je to netipična prezentacija. Opisani su slučajevi uglavnom kod starijih pacijenata. Važno je imati na umu i tu mogućnost, jer se delirij lako može okarakterizirati kao psihički poremećaj, umjesto somatskog poremećaja uzrokovanog krvarenjem. (7,17,18)



Simptom koji može usmjeriti liječnika prema SAH-u su konvulzije vezane uz lokalizaciju krvarenja. Javljaju se rijetko, kod svakog četrnaestog pacijenta. Obično su kratkotrajne, a pacijenti mogu potpuno povratiti stupanj svijesti po prestanku napada. No, u slučaju pojave konvulzija s naglom i jako glavoboljom, treba posumnjati na SAH. (7) Osim što dolazi do porasta ICP-a i time do pojave vrtoglavice, mučnine i povraćanja, krv u subarahnoidalnom prostoru izravno podražuje moždane ovojnice što rezultira pozitivnim meningealnim znakovima. Kočenje šije bit će izraženo 3-12 sati nakon početka krvarenja. Pozitivni su Brudzinski – prilikom fleksije vrata dolazi do fleksije koljena, te Kerning – prilikom fleksije noge u kuku te ekstenzije u koljenu dolazi do fleksije kontralateralne noge. Ipak, kod pacijenata koji su u komi neće doći do razvoja meningealnih znakova, pa njihovo odsustvo ne znači isključivanje SAH-a kao uzroka kome. (7)



**Slika 3:** Ispitivanje meningealnih znakova – Brudzinski lijevo, Kerning desno (preuzeto s: <http://jcesom.marshall.edu>)

Različiti neurološki deficiti i pareze kranijalnih živaca su usko povezane sa SAH-om. Oni ovise o točnoj lokaciji krvarenja, odnosno o regiji SŽS-a koja je zahvaćena. Najčešća lokalizacija SAH-a je intrakranijsko krvarenje, pa tako zahvaćenost MCA uzrokuje hemipareze, parestezije i hemianopsije. Krvarenje iz AComA dovodi se u vezu s tranzitornom slabošću donjih ekstremiteta, a krvarenja u opskrbnom području ICA i PCoA uzrokuju parezu trećeg kranijalnog živca (N. III). Naspram pareze okulomotornog živca koja može ukazati na točnu lokalizaciju krvarenja, pareza *nervusa abducensa* (n. VI) nema važnost pri lokalizaciji krvarenja. (7)

U kliničkom pregledu pacijenta kod kojeg sumnjamo na SAH, obavezno treba napraviti fundoskopiju. Zbog SAH-a dolazi do porasta ICP-a te tako dolazi do pritiska na centralnu retinalnu venu. Posljedice kompresije su sitna krvarenja preretinalno, retinalno i subhjaloidno. Javljaju se u svakog sedmog pacijenta sa SAH-om, s većom učestalošću kod pacijenata s kvantitativnim poremećajem svijesti. Nastaju nekoliko sati nakon početka krvarenja, a spontano se povlače. (7,19) Krvarenja se mogu proširiti i na staklasto tijelo što onda nazivamo Terson sindrom.

Subjektivno pacijenti javljaju velike smeđe mrlje koje im smetaju u vidnom polju. (7) Javlja se u 13% pacijenata s intraokularnim krvarenjem, a 56% ih ima obostrano krvarenje u stalkasto tijelo. Studije pokazuju kako se Terson sindrom javlja kod pacijenata s opsežnijim SAH-om. (20)

SAH djeluje i sistemski. Prvenstveno dolazi do porasta krvnog tlaka zbog porasta ICP-a i smanjenja CBF-a. Mehanizam porasta krvnog tlaka se tumači direktnim utjecajem povišenog ICP-a na produženu moždinu i aktivacijom simpatičkog živčanog sustava. To dovodi do lokalnog otpuštanja inflamatornih čimbenika, periferne vazokonstrikcije i povećanja kontraktilnosti miokarda. Raste plazmatska koncentracija adrenalina i dovodi do promjena u EKG-u, a kao posljedicu pacijent može imati aritmije ili doživjeti srčani arrest. (21) Porast simpatičkog tonusa dovodi i do opterećenja plućne cirkulacije te pojave neurogenog plućnog edema. (22) Upravo su sistemske manifestacije najčešći uzroci smrti kod pacijenata sa SAH-om.

Spinalno subarahnoidalno krvarenje se javlja iznimno rijetko. Čini 1% ukupnog broja subarahnoidalnih krvarenja. (8) Prema objavljenim istraživanjima, simptomatologija s kojom se pacijent prezentira nije različita od one kod intrakranijskog SAH-a. Javlja se glavobolja, pozitivni znakovi meningizma i znakovi povišenja ICP-a, a neurološki deficiti su vezani za spinalnu segmentalnu inervaciju. (23) Opisani su slučajevi boli u području kralježnice koja se pojačava kroz nekoliko dana, a ne popušta na peroralnu konzervativnu terapiju (5), pojava parestezija u zahvaćenom dermatomu te pojavom paraplegije. (8) U jednom slučaju, pacijent je opisao naglu i oštru bol koja se pojavila za vrijeme fizičke aktivnosti, intenziteta "10 od 10", praćenu mučninom i povraćanjem. Negirao je glavobolju, postojanje prethodne traume i srčane bolesti. Nakon konzervativnog liječenja intravenskim opioidima, bol nije popuštala. Vitalni znakovi su bili u granicama normale, ali se pacijent profuzno znojio. (24) Kod druge pacijentice, koja se prezentirala s parestezijama trupa i donjih ekstremiteta te paraplegijom, u neurološkom pregledu je otkrivena smanjena mišićna snaga. (8) Postoje opisani slučajevi pojave urinarne retencije te defekta analnog sfinktera prilikom spinalnog SAH-a. (25,26) Lokalizacija krvarenja je varijabilna. Opisani su slučajevi krvarenja u svim kralježničnim segmentima, no nešto je češće opisano u torakalnom i lumbalnom segmentu. Također, postoji blaga statistička povezanost između spinalnog SAH-a i starije životne dobi. (24,27)

### 3.5. Dijagnostika

Početak svakog dijagnostičkog postupka, pa tako i kod SAH-a, je detaljno uzimanje anamneze. U situacijama kad nije moguće uzeti anamnezu od samog bolesnika, uzima se heteroanamneza nekoga u pratnji. Sljedeći korak je klinički pregled koji bi trebao uključivati orijentacijski neurološki pregled i pregled fundoskopom kod suspektnog SAH-a. Ipak, sama anamneza i pregled nisu dovoljni da bi se postavila dijagnoza krvarenja – potrebne su nam slikovne dijagnostičke pretrage, a nekad i lumbalna punkcija.

Kod slikovnih dijagnostičkih pretraga, prednost se daje CT-u. Pretraga se radi bez kontrasta, a ukoliko se snimanje obavi nekoliko sati od početka krvarenja, osjetljivost metode je preko 95%. Kasnije snimanje smanjuje osjetljivost, pa tako nakon 7 dana od početka krvarenja možemo vidjeti samo 50% krvarenja na CT-u. (28) Snimka CT-a prikazuje svježije krvarenje kao hiperdenznu leziju koja u slučaju SAH-a prati površinu mozga, odnosno prati vijuge i brazde. Krvarenje se može vidjeti u sustavu subarahnoidalnih cisterni i u moždanim ventrikulima. (29) Istraživanja su pokazala kako MR ima istu osjetljivost kao i CT u ranoj fazi SAH-a (op.a. prvih nekoliko sati i dana). Nakon nekoliko dana, kad se hiperdenzitet krvi na CT-u počne smanjivati, MR ima prednost u dijagnostici SAH-a. Najpogodniji načini snimanja su T2 i FLAIR, koji kombinirano daju osjetljivost od 99% kroz prvih 15 dana od početka krvarenja. (7,16)

Potvrđeno krvarenje CT-om obavezno se upućuje na digitalnu subtrakcijsku angiografiju (DSA) ili CT angiografiju (CTA). Ukoliko CT nije potvrdio krvarenje, a klinički postoji sumnja na SAH, obavezno se treba napraviti lumbalna punkcija. (28) Lumbalna punkcija je postupak uzimanja uzorka likvora za dijagnostičku obradu. Izvodi se u području lumbalne kralježnice, između L4 i L5 kralješka. Prilikom lumbalne punkcije može doći do traumatskog krvarenja. U tom slučaju nalazimo krv u likvoru, a isti nalaz očekujemo i kod SAH-a. Postavlja se pitanje kako diferencirati SAH od traumatske LP. Centrifugiranjem krvavog likvora dobivamo žuti supernatant, što je dokaz SAH-a. Naime, oksihemoglobin iz krvi se pretvara u bilirubin što uzrokuje kserokromiju, odnosno žuto obojenje. Proces metabolizma oksihemoglobina traje minimalno 4 sata što nam dokazuje kako je uzorak dobiven lumbalnom punkcijom sadržavao krv puno prije nego li je lumbalna punkcija napravljena. Pozitivan nalaz kserokromije u likvoru definitivno potvrđuje dijagnozu SAH-a. Pacijent se potom upućuje na DSA ili CTA. (28) Neka istraživanja govore kako bi s lumbalnom punkcijom trebalo čekati 6 do 12 sati kako bi bili sigurni da se hemoglobin metabolizirao.

Test tri tube, gdje se pratilo eventualno smanjenje intenziteta crvene boje u krvavom uzorku kako bi se diferencirala traumatska LP od SAH-a se više ne koristi zbog nepouzdanosti. (7)

CT-om ili LP-om potvrđeni SAH treba uputiti na angiografiju. Najčešće korištena angiografska metoda je DSA. Pretraga nam omogućava vizualizaciju mjesta krvarenja, detaljno planiranje terapijskog postupka i sam terapijski postupak, što je u slučaju aneurizmatškog SAH-a *coiling*. Termin *coiling* znači ugradnju metalnih zavojnica u aneurizmatško proširenje kako bi se ubrzala tromboza aneurizme i time zaustavilo krvarenje. Postupak DSA je složen i izvodi se u lokalnoj anesteziji. Tehnika kateterizacije kojom se započinje DSA naziva se Seldingerova tehnika. Kateter se uvodi kroz femoralnu arteriju te se uz pomoć uvodnice dolazi do karotidne arterije. Kroz kateter se pušta kontrast, a cijeli postupak se snima dijaskopski, brzinom 2-3 f/s. Niz dijaskopskih snimki u arterijskoj i venskoj fazi krvotoka se potom obrađuju na način da se snimka prije kontrasta "oduzima" od kontrastne snimke, a ono što ostaje je točna lokalizacija krvotoka SŽS-a, odnosno ostaju vidljive samo krvožilne strukture. Na snimkama će se vidjeti područja gdje se kontrast "rasipa" izvan krvožilnog sustava. Ta područja "rasipa" kontrasta označavaju izvor krvarenja. (30,31) Osim DSA, metoda koja se još koristi je CTA. Prednost CTA je činjenica da se uz početno snimanje CT-a, može obaviti i kontrastno angiografsko snimanje koje vizualizira točnu lokaciju krvarenja. Kontrast koji se koristi je jodni kontrast. Osjetljivost metode je 95%. Nakon izvršenog CTA snimanja, može se pristupiti terapijskoj angiografiji putem katetera. MRA je metoda koja se koristi iznimno rijetko, s jedne strane jer je sporija od CTA i DSA, a s druge strane jer je pacijenta potrebno sedirati. (7)

Kada govorimo o dijagnostičkim metodama kod spinalnog SAH-a, postupak je nešto složeniji. Koriste se iste metode kao i kod intrakranijskog krvarenja, no problem nastaje zbog veličine samog spinalnog kanala. Prostor oko kralježnične moždine u kojem se nalazi likvor je uzak te je zbog toga teško razlikovati subarahnoidalni i subduralni prostor. Često se kombiniraju CT i MR u dijagnostici spinalnog SAH-a. Najčešće upotrebljavan način snimanja MR-a je T2. Neki istraživači govore o crnoj liniji dure mater kao karakteristici hematoma u subduralnom prostoru na MR, no postojanje te linije ne isključuje subarahnoidalno krvarenje. Hiperdenzitet u jasno vizualiziranom subarahnoidalnom prostoru na CT snimci nam potvrđuje dijagnozu. (8,26) Kao korisna metoda u dijagnozi se pokazalo i spektrofotometrijsko određivanje razine bilirubina nakon LP, te vizualna identifikacija kserokromije nakon centrifugiranja uzroka likvora. (32)

Ipak, istraživači se slažu kako je identifikacija spinalnog SAH-a slikovnim metodama teška i nesigurna, što zbog nedostatka karakterističnih radioloških nalaza, što zbog teške vizualizacije granica subduralnog i subarahnoidalnog prostora u spinalnom kanalu. Sigurna dijagnoza spinalnog SAH-a može se potvrditi intraoperativno. (8)

Kod procijene oštećenja pacijenata kojima je dijagnosticiran SAH možemo se koristiti s nekoliko različitih skala. Danas se najviše koriste Hunt and Hess, Fisher, GSC i WFNS skale. Hunt and Hess skala je temeljena na subjektivnoj procjeni liječnika koji evaluira najznačajnije kliničke znakove SAH-a. Pozitivna strana ove skale je njezina jednostavnost i široka upotreba. Fisherova skala koristi se za procjenu rizika od nastanka vazospazma nakon SAH-a. Gradira se na temelju CT snimke. Problem ove skale leži u činjenici da je pisana prema starim tehnološkim karakteristikama CT uređaja, pa se mora modificirati. GCS skala nije dovoljno prilagođena SAH-u. Primjer je stupnjevanje verbalnog odgovora kao jedne od komponenti GCS-a, a pacijenti sa SAH-om su gotovo u pravilu intubirani što im u startu ruši GCS. WFNS skala je presložena za brzu upotrebu, iako uzima gotovo sve varijable u obzir. Još uvijek ne postoji jedinstveni dogovor koja se skala treba koristiti, ali postoji konsenzus kako takve skale mogu poslužiti za sistematizaciju podataka i procjenu težine SAH-a, a nikako za procjenu prognoze bolesti. (33)

**Tablica 1:** Kliničke skale za procjenu SAH-a

Stupanj	Hunt and Hess	WFNS	Fisher
1	asimptomatska, blago krvarenje, lagana nuhalna rigidnost	GCS 15, bez motornih ispada	nema krvi u subarahnoidalnom prostoru
2	umjerena do teška glavobolja, nuhalna rigidnost, nema drugih neuroloških deficita osim pareze kranijalnih živaca	GCS 13, 14, bez motornih ispada	difuzni ili vertikalni sloj krvi, debljine manje od 1 mm
3	Somnolencija/konfuznost, blagi fokalni neurološki deficiti	GCS 13, 14, s motornim ispadima	lokalizirani ili vertikalno položeni krvni ugrušci, debljine veće od 1 mm
4	stupor, umjerena do teška hemipareza	GCS 7 – 12, sa ili bez motornih ispada	intracerebralni ili intraventrikularni ugrušci s difuznim subarahnoidalnim krvarenjem ili bez njega
5	Duboka koma, decerebralna držanje i moribudnost	GSC 3 – 6, sa ili bez motornih ispada	-

### 3.6. Terapija

Subarahnoidalno krvarenje je hitno neurološko stanje i kao takvom mu se treba pristupiti. Statistika govori da 10% pacijenata umire prije nego li hitna medicinska pomoć dođe na intervenciju. Gotovo trećina pacijenata se prezentira u dubokoj komi, a unutar 3 mjeseca polovina pacijenata umire. (28) Postoji nekoliko različitih terapijskih postupaka u liječenju SAH-a. Svima je zajednički cilj održavanje CBF-a i zaštita moždanih stanica, odnosno neuroprotekcija. Održavanje CBF-a se postiže povećanjem perfuzijskog tlaka SŽS-a antiagregacijskom terapijom, održavanjem normovolemije i normalizacijom ICP-a. Još uvijek nema pouzdanih lijekova za očuvanje moždanih stanica, ali hitna intervencija može pomoći neuroprotekciju. (9) Zbrinjavanje pacijenta sa SAH-om započinjemo u hitnom prijemu prema algoritmu ABC te se radi orijentacijski neurološki pregled, a potom se pacijent upućuje u neurološku jedinicu intenzivnog liječenja. Zadaća liječnika je stabilizirati krvni tlak i volumen krvi, te rješavati poremećaj elektrolita do kojeg dolazi kod SAH-a. Također, u terapiju se uvode analgetici i sedativi, a uvode se i lijekovi za sprečavanje komplikacija, kao što je vazospazam. (28) Ako se radi o perimezencefaličkom krvarenju, terapija je simptomatska, a krvarenje se spontano povlači. (6)

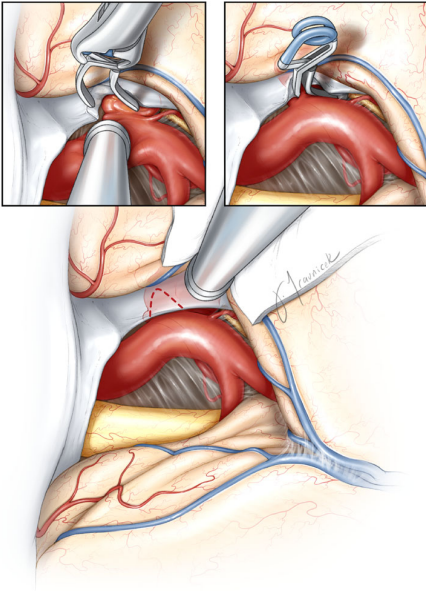
Prvi postupci koje poduzimamo kod liječenja pacijenta sa SAH-om ovise o stanju pacijenta. Treba pratiti vitalne parametre i stanje svijesti. Kod pacijenata koji se prezentiraju u komi, obavezna je intubacija i mehanička ventilacija. Preferira se peroralna prehrana, najčešće putem nazogastrične sonde. Kreće se i s prevencijom duboke venske tromboze i plućne embolije, a koriste se kompresivne čarape, odnosno postupak intermitentne pneumatičke kompresije. Obavezno je otvaranje venskih puteva, a nadoknada volumena se provodi fiziološkom otopinom uz obavezno praćenje elektrolitnog statusa. Preporuka je davanje minimalno 3L tekućine dnevno, te postavljanje urinarnog katetera. (7) Upotreba antiepileptika kod pacijenata liječenih zbog SAH-a je predmet rasprava, iako ih neki liječnici koriste u postoperativnoj terapiji. (9,34)

Analgezija se provodi lijekovima koji nemaju izražena sedativna svojstva. Sedacija može pogoršati stanje svijesti kod tih pacijenata. Prvi lijek izbora je paracetamol od 500 mg svakih 3-4 sata. Ukoliko bol ne popušta, prelazi se na kodein (30-60 mg svaka 4 h) ili tramadol (50 – 100 mg svaka 4 h). Kod nemirnih i anksioznih pacijenata može se propisati lijek iz skupine benzodiazepina, a izbor je midazolam. Daje se 5 mg midazolama intravenski. (7)

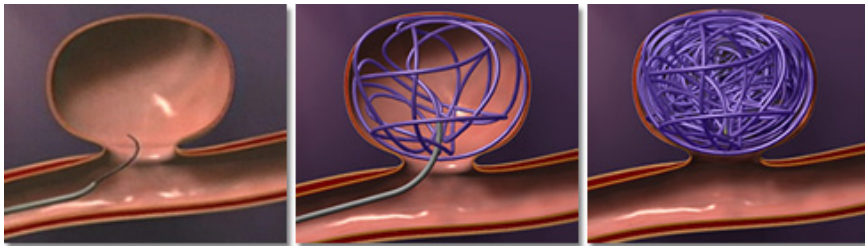
Kada govorimo o stabilizaciji krvnog tlaka, lijek izbora je Nimodipin, blokator kalcijevih kanala. Istraživanja govore kako tlak treba spuštati polagano i najbolje ga održavati na vrijednostima od oko 140 mmHg, no te vrijednosti treba individualizirati pacijentu. Hipotenzija nije dobar terapijski ishod jer može dovesti do smanjenja CBF-a i pojave posljedičnog moždanog udara. (11) Nimodipin je koristan i kao prevencija vazospazma. Daje se u dozi od 60 mg svaka 4 sata p.o. ili 1 mg/h iv. (35)

Sve dosad nabrojeno smatramo suportivnom terapijom, terapijom koja pomaže pacijentu da preživi i izbjegne komplikacije. Međutim, moramo zaustaviti krvarenje i porast ICP-a kako bi zapravo terapijski djelovali te spriječili eventualne komplikacije. Najčešće subarahnoidalno krvarenje zapravo je aneurizmatičko krvarenje. Postoje dvije mogućnosti liječenja takvog krvarenja – endovaskularno i kirurško. Endovaskularnom tehnikom se, uz vizualizaciju rendgenskim uređajem, uvodi kateter s instrumentima kroz femoralnu arteriju do mjesta krvarenja. Tamo se, u aneurizmatičko proširenje, ugrađuju platinaste zavojnice koje pospješuju trombozu same aneurizme i tako se zaustavljaju krvarenje. Kirurška tehnika pak označava isključivanje rupturirane aneurizme iz krvotoka pomoću klipsi. Tehnika se još naziva *clipping*. Obe tehnike imaju svoje prednosti i nedostatke. *Clipping* je pogodna tehnika kod velikih aneurizmi (promjer veći od 20 mm) ili skroz malih aneurizmi (promjer manji od 2 mm), kod aneurizmi širokog vrata i kod aneurizmi MCA koje zbog specifične anatomije nisu pristupačne endovaskularnom liječenju. Ljudi mlađe životne dobi te pacijenti koji su klinički stabilni također češće se upućuju na kirurški zahvat. Nedostatak kirurške tehnike je kraniotomija, odnosno kirurško otvaranje lubanje. *Coiling* je drugi naziv za endovaskularnu tehniku zaustavljanja krvarenja. Velika prednost ove tehnike je što se uz dijagnostičku angiografiju može odmah izvesti i terapijski postupak odlaganja platinastih zavojnica u rupturiranu aneurizmu. Ova tehnika se češće provodi kod starijih pacijenata i onih koji nisu klinički stabilni, kod aneurizmi koje imaju vrat nepovoljan za stavljanje klipse i kod aneurizmi na PCA koje su kirurški teško dostupne. Osim odluke o samoj tehnici izvođenja zahvata, potrebno je odlučiti i o vremenu zahvata. Ova nedoumica se odnosi na kiruršku tehniku liječenja. Rani kirurški zahvat se obavlja unutar 3 dana od početka krvarenja. Povezuje se s smanjenim mortalitetom, rjeđom pojavom vazospazma i boljom kontrolom ponovnog krvarenja. Indicira se za pacijente dobrog općeg stanja bez značajnih neuroloških deficita ( $H\&H \leq 3$ ), one s obilnim krvarenjem te pacijente s prijetećim ponovnim krvarenjem. Razlozi protiv rane operacije leže u činjenici da je moždani parenhim mekan zbog edema, pa dolazi do oštećenja parenhima, ali i krvni ugrušak još nije stabilan pa može doći do rerupture i jakog vazospazma. Kasni kirurški zahvat indicira se kod pacijenata lošeg općeg stanja i velikog neurološkog deficita, s izraženim

edemom i teško pristupačnom aneurizmom. Danas se prednost daje ranom kirurškom pristupu.  
(9)



**Slika 4:** Transkranijaska kirurška tehnika – *clipping* (Preuzeto s: <http://www.neurosurgery-blog.com/archives/date/2014/10>)



**Slika 5:** Endovaskularna tehnika – *coiling* (Preuzeto s: <http://www.uhnj.org/stroke/hemorrhagic.htm>)

Posljednja istraživanja pokazuju pad relativnog rizika lošeg ishoda za 24% kod endovaskularnog postupka u odnosu na kirurški, te apsolutni pad rizika za 7%. Sa sigurnošću se može reći kako je danas, u specijaliziranim centrima, endovaskularni pristup liječenju SAH-a ispred kirurškog pristupa. (7,9,36) Nova istraživanja vezana uz prednosti i nedostatke *clippinga* i *coilinga* se objavljuju svakog dana, a time dobivamo i nove spoznaje o ovoj temi. Ono što se može zaključiti je činjenica da sve ovisi o operateru, odnosno liječniku i njegovoj procjeni s kojom se tehnikom bolje služi.



Terapijski postupak kod spinalnih subarahnoidalnih krvarenja je nešto drugačiji od onog kod intrakranijskih. Istraživanja terapijskog postupka spinalnog SAH-a govore o važnosti lokalizacije samog hematoma i veličini hematoma. Naime, skupina znanstvenika je 1997. godine opisala 2 osnovna oblika spinalnih subarahnoidalnih krvarenja – ventralno i dorzalno. Oni smatraju kako se ventralno krvarenje obično javlja bez neuroloških deficita, benignog je toka i nije nužna operativna intervencija, već je dovoljno liječiti pacijenta konzervativnim putem. (37) Kasnije su objavljeni slučajevi koji su potvrdili njihove navode. Pacijenti bi se prezentirali s jakom boli u leđima, bez neuroloških ispada, CT bi pokazao ventralno krvarenje, a pacijenti bi nakon mjesec dana konzervativne terapije nastavili normalno funkcionirati. Međutim, danas se smatra kako presudnu ulogu nemaju lokalizacija i veličina hematoma, već nedostatak neurološkog deficita. Pod pojmom konzervativnog liječenja smatra se analgezija intravenskim pregabalinom i terapija antiemeticima. (25) S druge strane, smatralo se kako pacijenti s dorzalnim krvarenjem u pravilu imaju i neurološki deficit. U tim slučajevima je indicirano operacijsko liječenje. (37) Tehnika operacije ovisi o razini krvarenja. Jedna od mogućih operacijskih tehnika je laminektomija zahvaćenog segmenta kralježnice s dekompresijom kralježnične moždine. (24) Problem terapije pacijenata s spinalnim SAH-om je višestruk. Konzervativna terapija daje dobre rezultate, ali primjenjuje se kod krvarenja koja nemaju neurološki deficit, a uvijek postoji šansa kasne pojave neuroloških deficita. Tada se mora pristupiti operacijskom liječenju za koje nije opisano najbolja procedura. Prognoza pacijenata sa spinalnim SAH-om je varijabilna i najviše ovisi o prisustvu neurološkog deficita. U literaturi su opisani primjeri potpunog oporavka, ali i zaostajanja trajnih neuroloških deficita. (8,24)

### 3.7. Komplikacije

Komplikacije kod SAH-a nisu rijetkost. Mogu se javiti prije terapijskog zahvata ili nakon njega. Spekter komplikacija se proteže od ponovne ruptуре aneurizme, preko razvoja hidrocefalusa i vazospazma do epileptičkih napada i intracerebralnih hematoma. Komplikacije mogu biti i sistemne. Tu su uključene vrućica, anemija, hiponatremija, hipomagnezemija, pneumonija itd. (7) Pacijenti koji razviju komplikaciju imaju lošiju prognozu, a smrtnost se povećava usprkos činjenici da se pacijenti liječe u visoko specijaliziranim ustanovama. (9) Kod perimezencefalčkog krvarenja, komplikacije su iznimno rijetke, a krvarenje se spontano povlači.

Kad aneurizma rupturira, postoji mogućnost da se uz SAH javi i subduralno, intracerebralno i intraventrikularno krvarenje. Ovo posljednje je rizično za razvoj hidrocefalusa, stanja u kojem dolazi do začepjenja ventrikularnog sustava. Posljedica je dodatni porast ICP-a, a dijagnozu možemo postaviti uz pomoć CT-a, na kojem možemo mjeriti VBR, omjer veličine ventrikula prema mozgovini. Dobiva se mjerenjem širine lateralnih ventrikula na razini Monro otvora i unutarnjeg promjera lubanje. Ako je taj omjer 20% veći od predviđenog za dob i spol, možemo govoriti o razvijenom hidrocefalusu. Terapija uključuju ventrikularnu drenažu, postupak kojim se drenira sadržaj ventrikularnih komora i snižava ICP. Ventrikularna drenaža se radi u uvjetima antiseptičke zaštite zbog potencijalne iatrogene infekcije SŽS-a prilikom postavljanja drena. Dren se postavlja u frontalni rog lateralne moždane komore. (6)

Najsmrtonosnija komplikacija je pojava rerupture aneurizme i ponovno krvarenje. Najčešće se javlja unutar 24 sata od prvog krvarenja. (35) Ponovljeno krvarenje je opsežnije i posljedice, u vidu neuroloških deficita, su teže. 15-20% pacijenata ponovo prokrvariti unutar 2 tjedna, a 50% konzervativno liječenih pacijenata ponovo prokrvari unutar 6 mjeseci. Zbog rizika od rerupture preporučuje se što prije zaustaviti krvarenje prilikom prve rupture. (9)

Vazospazam je najčešća komplikacija SAH-a. U pravilu počinje 3 dana nakon početka krvarenja, a napreduje kroz tjedana dana. Do vazospazma dolazi zbog zgrušavanja krvi i otpuštanja tromboksana i serotonina iz endotelnih stanica. Sve to djeluje na konstrikciju krvnih žila te tako kompromitira protok krvi distalno od mjesta spazma. Posljedica je naglo pogoršanje stanja svijesti pacijenta i neurološkog deficita, a krajnji rezultat može biti smrt. Istraživanja govore kako je vazospazam treći uzrok smrti kod SAH-a, nakon inicijalnog krvarenja i ponovljenog krvarenja. Rizik za razvoj vazospazma je u proporcionalnoj korelaciji sa stupnjem prema Fisheru.

U liječenju vazospazma koristimo se metodama hemodilucije kako bi poboljšali protok krvi, a time i kisika kroz cerebralne krvne žile te se može pokušati s balonskom angioplastikom kao terapijom izbora. Nimodipin, blokator kalcijских kanala koji se koristi za snižavanje krvnog tlaka kod pacijenata sa SAH-om se pokazao kao dobra prevencija nastanka vazospazma. Daje se u dozi od 60 mg svaka 4 sata peroralno. Sve pacijente s krvarenjem se prati uz pomoć transkranijskog doplera. Ova metoda omogućava najbržu reakciju u slučaju pojave znakova vazospazma. (6,38,39)

Osim već navedenih, ranih komplikacija SAH-a, postoje i kasne komplikacije. U tu skupinu spada kasno krvarenje, češće iz nove aneurizme. Moguće je krvarenje iz stare, već sanirane aneurizme. Aneurizme s klipsama ponovo kasno krvare u 2-3% slučajeva kroz 10 godina, dok one sa zavojnicama u 1% slučajeva unutar prve godine. Epilepsija se razvija kod svakog dvadesetog pacijenta, a češće je povezana s komplikacijama terapijskih i dijagnostičkih postupaka. Primjer je postinfektivna epilepsija kao komplikacija ventrikularne drenaže. Neki istraživači opisuju i psihosocijalne probleme koji se kod pacijenata sa SAH-om javljaju i dvije godine nakon inicijalnog krvarenja. (7)

Važnost SAH-a leži u ranom prepoznavanju znakova mogućeg subarahnoidalnog krvarenja i pravovremenoj reakciji medicinskog tima kako bi se izbjegle trajne neurološke posljedice, eventualne komplikacije samog krvarenja i smrtni ishod.

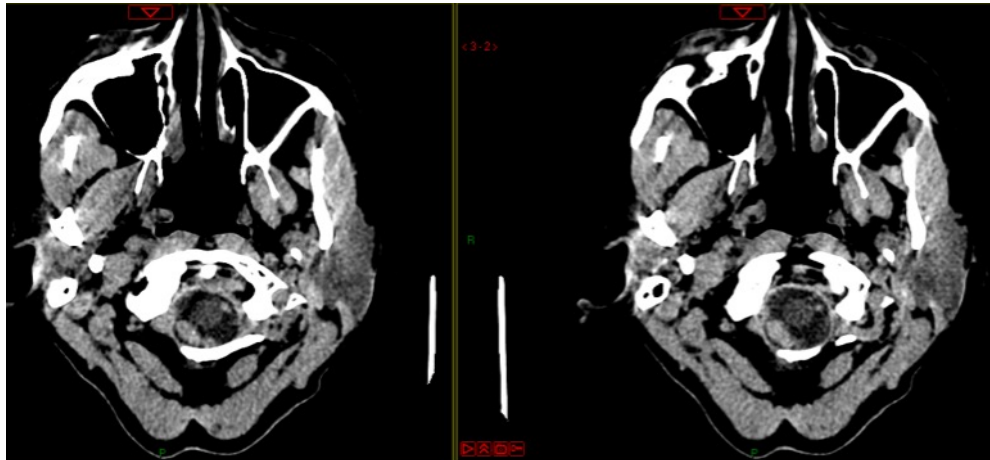
## 4. Prikaz slučaja

Pacijentica B.J., u dobi od 57 godina, primljena je u Hitnu neurološku ambulantu KBC-a Zagreb 18. studenog. Upućena je od izabranog liječnika obiteljske medicine. Posljednja četiri dana je povraćala, bez proljeva te se žalila na pojasaste bolove u području lopatice, srednjeg dijela leđa i u križima. Prethodnog dana pregledana je u Hitnoj ambulanti na Klinici za infektivne bolesti "Fran Mihaljević". Meningitički znakovi su bili negativni, te je postavljena sumnja na nefrokolike što je otklonjeno u Hitnoj internističkoj ambulanti Kliničke bolnice Dubrava. Na dan prijama žali se na bolove u vratnom i lumbalnom dijelu kralježnice, te na trnce s prednje strane donjih udova. Negirala je febrilitet u zadnjih tjedan dana, glavobolju i foto/fonofobiju.

Iz dosadašnje anamneze se saznaje kako je u mladosti imala Bellovu facioparezu s posljedičnim rezidualnim neurološkim deficitom desnog n. facijalisa. Izuzev faciopareze, apendektomirana je, te je operirala cistu na koži vrata. Drugih zdravstvenih tegoba nema. Nije pušač, ne konzumira alkohol te negira alergije.

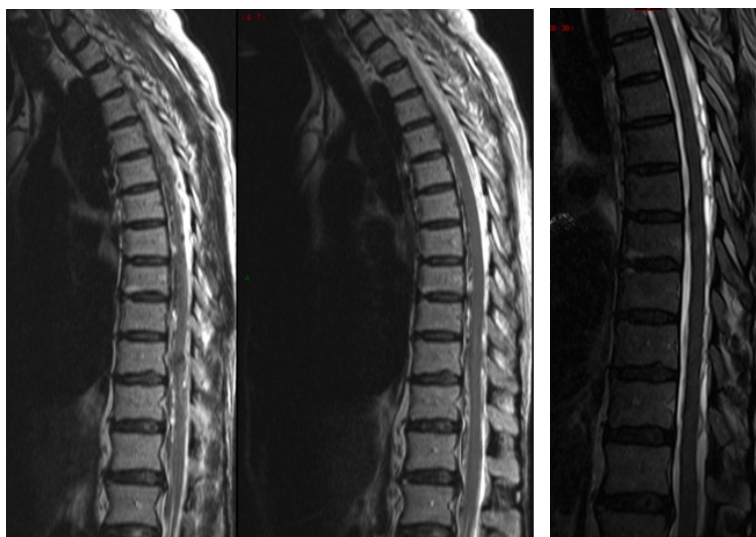Obavljen je neurološki pregled gdje je ustanovljeno kako je pacijentica pri svijesti, kontaktibilna, orijentirana u vremenu i prostoru, hipertenzivna (RR 180/110 mmHg), eupnoična i subfebrilna (TT 37.9 °C). Meningitički znakovi su bili pozitivni (pacijentica koči šiju). Postoji od prije poznati neurološki deficit desnog n. facijalisa, a vidljiv je pozitivan lijevi Babinski znak. U Rombergovu testu diskretno titubira. Ostali neurološki nalazi su bez osobitosti. Napravljen je krvna slika u kojoj se uočava leukocitoza ( $L=18.60 \times 10^9/L$ ) koja se može dovesti u korelaciju s pojavom neurološkog deficita. (40) Lumbalnom punkcijom je dobivena krv.

Ordiniran je CT mozga gdje je otkriven hiperdenzni sadržaj intraduralno ekstramedularno od razine foramena magna prema kaudalno. Hiperdenzitet je odgovarao krvarenju. Intrakranijalno i intraventrikularno nije bilo krvarenja, s ventrikularnim sustavom bez znakova hidrocefalusa. CT angiografija nije otkrila postojanje aneurizme ni AV malformacije u području spinalne vaskularizacije. Indiciran je prijam na odjel neurološke intenzivne njege radi daljnjih pretraga – MR endokranija, kraniocervikalnog prijelaza i vratne kralježnice te kontrole neurokirurga. U terapiji je propisan Amlodipin 5 mg p.o. i 500 mL FO iv.



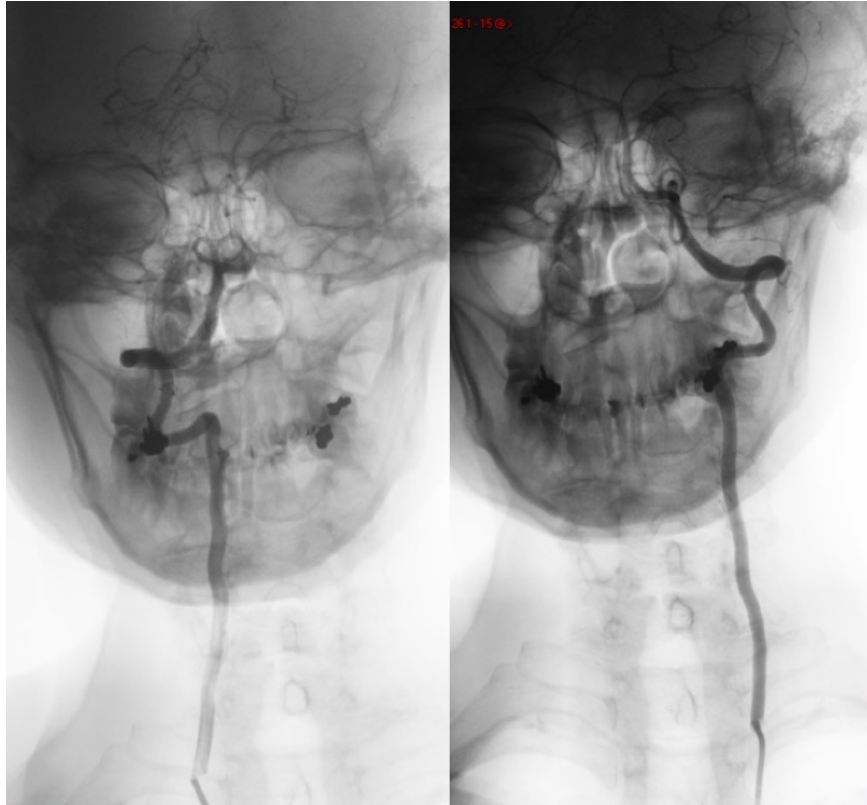
**Slika 6:** CT snimka (18.11.) – hipodenzitet intraduralno ekstramedularno

Magnetska rezonancija je učinjena 21. studenog. Potvrdila intraduralno ekstramedularno krvarenje u prednjem likvorskom prostoru te na dnu duralne vrećice lumbosakralno. Krvarenje odgovara subarahnoidalnoj lokalizaciji. Na razini Th10 vidljive su dvije hipointenzivne lezije (T2 snimanje) koje mogu odgovarati pijalnim AV malformacijama ili kavernomima. Kontrolni MR (30. studeni) pokazuje znakove regresije krvarenja, a hipointenzivne lezije na Th10 razini su i dalje prisutne. Preporučeno je napraviti MR angiografiju na uređaju jakosti 3T, koja je učinjena 8. prosinca. Na toj snimci se prati daljnja resorpcija krvarenja te su vidljive adhezivne promjene u lumbosakralnom području koje odgovaraju posthemoragijskom konstriktivnom arahnoiditisu. Lezije na razini Th10 su vidljive kao hipointenzivne na T2 snimci, s postkontrastnom imbibicijom. Nalaz odgovara AV malformacijama zbog čega je indicirana spinalna DSA.



**Slika 7:** Lijevo – MR snimka (T2) (21.11.), Desno – MR snimka (T2) (8.12.)

Pretraga je napravljena 13. prosinca desnostranim transfemoralnim pristupom. Kateterizirani su radikularni arterijski ogranci, obje duboke cervikalne arterije i vertebralne arterije. Nalaz ne upućuje na postojanje aneurizme, AV malformacije niti duralne fistule.



**Slika 8:** DSA lijeve i desne vertebralne arterije

Nakon isključenja upalne vaskularne bolesti od strane kliničkog imunologa, krvarenje je proglašeno spontanim idiopatskim krvarenjem u spinalni kanal. Bolesnica je liječena konzervativnom terapijom analgeticima te je otpuštena kući s preporukom da napravi kontrolni MR s angiografijom za 3 mjeseca te se javi na pregled. Kontrolni pregled je obavljen u svibnju, bez nalaza kontrolnog MR-a. Pacijentica je subjektivno dobro, bez većih tegoba. U statusu se uočava jedino rezidualni neurološki deficit desnog n. facijalisa nakon Bellove faciopareze. Preporučena je nova kontrola nakon što se napravi kontroli MR s angiografijom.

## 5. Zaključak

Subarahnoidalno krvarenje je u zapadnom svijetu još uvijek veliki uzrok smrtnosti. Međutim, tehnološkim napretkom i korištenjem novih dijagnostičkih i terapijskih postupaka dolazi do značajnog smanjenja mortaliteta i morbiditeta. Veliki napredak se dogodio otkrićem slikovnih dijagnostičkih metoda, a kasnija primjena endovaskularnih terapijskih tehnika još je dodatno utjecala na smanjenje mortaliteta i morbiditeta. U Republici Hrvatskoj mortalitet je smanjen s 39% na 27%, dok je morbiditet smanjen s 47% na 41%. Ovo smanjenje dovodi se u korelaciju sa smanjenom učestalošću reruptura aneurizmi, bržim dijagnostičkim postupcima i sustavnom primjenom endovaskularnih terapijskih tehnika u liječenju pacijenata sa subarahnoidalnim krvarenjem. Opisuje se još jedna važna varijabla koja dovodi do smanjena mortaliteta i morbiditeta, a to je multidisciplinarni pristup bolesniku. Moderna medicina se zasniva na takvom pristupu liječenju, a upravo se u Hrvatskoj stavlja naglasak na multidisciplinarnom pristupu kao glavnom čimbeniku koji je doveo do smanjenja mortaliteta i morbiditeta od SAH-a. (1)

Spinalno subarahnoidalno krvarenje ima brojne nepoznanice. Potrebno je veliko iskustvo kako bi se vidjelo krvarenje u spinalnom kanalu na snimci CT-a i MR-a, a u literaturi nisu opisani karakteristični radiološki nalazi krvarenja u spinalnom subarahnoidalnom prostoru. Drugi problem je odabir pravog terapijskog pristupa pojedinom pacijentu. Najnoviji radove govore u prilog neurološkom deficitu kao dobrom prediktoru prognoze pacijente te važnoj varijabli u odabiru terapijskog pristupa. U konkretnom slučaju pacijentice B.J. odabran je konzervativni pristup liječenju kod bolesnice koja nije imala novih neuroloških deficita. Gotovo šest mjeseci nakon krvarenja, pacijentica B.J. se subjektivno osjeća dobro, negira tegobe, a neurološkim preglednom nije utvrđeno postojanje trajnih neuroloških deficita kao posljedica krvarenja u spinalni kanal. Ovaj scenarij se uklapa u nekoliko drugih slučajeva, opisanih u literaturi, koji su bili vrlo slični pacijentici B.J. u smislu kliničke prezentacije i terapijskog izbora.

Iz svega se može zaključiti kako je za svako subarahnoidalno krvarenje, pa tako i spinalno krvarenje, važno rano prepoznavanje i brza terapijska intervencija. Jedino navedeni postupci mogu povećati preživljavanje kod ovog smrtonosnog stanja.

## 6. Zahvala

Proći kroz ovih 6 godina je bilo zanimljivo – nekad teško i naporno, no većinom zabavno i nezaboravno. Napisati ovaj diplomski bilo je jednako zanimljivo. Prije svega se želim zahvaliti svojem mentoru prof. dr. sc. Marku Radošu na velikoj pomoći i strpljenju u pripremi ovog rada.

Moram se zahvaliti i brojnim kolegama koje sam upoznao sve ove godine studiranja. Moje studiranje ne bi bilo isto da nisam prvi tjedan fakulteta upoznao *Hejtere* koji su mi pomogli preživjeti ovih 6 godina. Posebno hvala ide Kromsikićima zbog kojih sam naučio organizirati svoje vrijeme i uživati u onome što radim. Veliko hvala su zaslužili *Rimljani* zbog svih glupih razgovora koje smo kroz godine vodili. Ipak, neka prijateljstva postoje puno duže, zato najveće hvala *Kruzeru* na koji sam uvijek mogao računati da će zaploviti u neku novu avanturu i osloboditi me stresa. Bez svih vas, ovo ne bi bilo moguće.

Na poslijetku, moram se zahvaliti svojoj obitelji, počevši od bake i djeda koji su pratili moj svaki ispit. Hvala mom bratu Luki što me istrpio posljednje 3 godine kako skupa živimo sami. Nije uvijek bilo jednostavno! Najveće hvala ide mojim roditeljima, Nadi i Nedjeljku. Vi ste ti koji od početka vjerujete u mene, vi ste moja najveća podrška!



## 7. Literatura

1. Poljaković Z, Šupe S, Matijević V, Radoš M, Paladino J, Alvir D, et al. Temeljni postupnik zbrinjavanja bolesnika s aneurizmatiskim subarahnoidalnim krvarenjem [Internet]. Available from: <http://hnd.hlz.hr/wp-content/uploads/Temeljni-postupnik2.pdf>
2. Krmpotić-Nemanić J, Marušić A. Anatomija čovjeka. 2nd editio. Zagreb: Medicinska Naklada; 2004. 43-44, 87-88, 416-418 p.
3. Gilroy AM, MacPherson BR, Ross LM. Anatomski atlas. 1st croati. Katavić V, Marić I, Vilović K, editors. Zagreb: Medicinska Naklada; 2011. 600 p.
4. Marino RJ, Barros T, Biering-Sorensen F, Burns SP, Donovan WH, Graves DE, et al. International Standards For Neurological Classification Of Spinal Cord Injury. *J Spinal Cord Med* [Internet]. 2003;26(sup1):S50–6. Available from: <https://www.tandfonline.com/doi/full/10.1080/10790268.2003.11754575>
5. Kim YH, Cho KT, Chung CK, Kim HJ. Idiopathic spontaneous spinal subarachnoid hemorrhage. *Spinal cord Off J Int Med Soc Paraplegia*. 2004;42(9):545–7.
6. Winn RH. Youmanns Neurological Surgery. 6th ed. Philadelphia: Elsevier Saunders; 2011.
7. van Gijn J, Kerr RS, Rinkel GJE. Subarachnoid haemorrhage. *Lancet*. 2007;369(9558):306–18.
8. Sasaji T, Shinagawa K, Matsuya S. Spontaneous thoracic spinal subarachnoid hemorrhage diagnosed with brain computed tomography. *Tohoku J Exp Med*. 2013;231(2):139–44.
9. Gavrančić A, Šimić H, Škoro I, Stanković B, Rotim K, Kolić Z. Subarahnoidalno Krvarenje. *Med Flum* [Internet]. 2011;47(2):143–56. Available from: <http://www.scopus.com/inward/record.url?eid=2-s2.0-79960239934&partnerID=tZOtx3y1>
10. Stegmayr B, Eriksson M, Asplund K. Declining mortality from subarachnoid hemorrhage: Changes in incidence and case fatality from 1985 through 2000. *Stroke*. 2004;35(9):2059–63.
11. Dority JS, Oldham JS. Subarachnoid Hemorrhage: An Update. *Anesthesiol Clin* [Internet]. 2016;34(3):577–600. Available from: <http://dx.doi.org/10.1016/j.anclin.2016.04.009>
12. Korja M, Kaprio J. Controversies in epidemiology of intracranial aneurysms and SAH. *Nat Rev Neurol* [Internet]. 2016;12(1):50–5. Available from: <http://www.nature.com/doi/10.1038/nrneurol.2015.228%5Cnhttp://www.ncbi.nlm.nih.gov/pubmed/26670298>
13. Feigin VL, Rinkel GJE, Lawes CMM, Algra A, Bennett DA, Gijn J Van, et al. Risk Factors for Subarachnoid Hemorrhage An Updated Systematic Review of Epidemiological Studies. 2005;
14. Kaminogo M, Yonekura M, Shibata S. Incidence and outcome of multiple intracranial aneurysms in a defined population. *Stroke*. 2003;34(1):16–21.
15. Hall JE, Guyton AC. Guyton i Hall Medicinska fiziologija. Zagreb: Medicinska Naklada; 2017. 225 p.
16. Edjlali M, Rodriguez-régent C, Hodel J, Oppenheim C, Lejeune J, Leclerc X, et al. Subarachnoid hemorrhage in ten questions. *Diagn Interv Imaging* [Internet]. 2015;1–10. Available from: <http://dx.doi.org/10.1016/j.diii.2015.06.003>
17. Reijneveld JC, Wermer M, Boonman Z, van Gijn J, Rinkel GJ. Acute confusional state as presenting feature in aneurysmal subarachnoid hemorrhage: frequency and characteristics. *J Neurol*. 2000;247(July 1997):112–6.
18. Caeiro L, Menger C, Ferro JM, Albuquerque R, Figueira ML. Delirium in acute subarachnoid haemorrhage. *Cerebrovasc Dis*. 2005;19(1):31–8.
19. Stiebel-Kalish H, Turtel LS, Kupersmith MJ. The natural history of nontraumatic subarachnoid hemorrhage-related intraocular hemorrhages. *Retina*. 2004;24:36–40.
20. McCarron MO. A systematic review of Terson's syndrome: frequency and prognosis after subarachnoid haemorrhage. *J Neurol Neurosurg Psychiatry* [Internet]. 2004;75(3):491–3. Available from: <http://jnnp.bmj.com/cgi/doi/10.1136/jnnp.2003.016816>
21. Banki NM, Kopelnik A, Dae MW, Tung P, Lawton MT, Drew BJ, et al. Acute Neurocardiogenic Injury After Subarachnoid Hemorrhage. 2005;

22. O'Leary R, McKinlay J. Neurogenic pulmonary oedema. *Contin Educ Anaesthesia, Crit Care Pain* [Internet]. 2011;11(3):87–92. Available from: <http://bjarev.oxfordjournals.org/lookup/doi/10.1093/bjaceaccp/mkr006>
23. Janković S, Bešenski N. *Klinička neuroradiologija kralježnice i kralježnične moždine*. Zagreb: Medicinska Naklada; 2013. 288 p.
24. Kappler SB, Davis JE. An uncommon cause of acute back pain: spinal subarachnoid hemorrhage progressing to spinal cord compression. *J Emerg Med* [Internet]. 2015;48(4):432–5. Available from: <http://www.sciencedirect.com/science/article/pii/S0736467914012372>
25. Derle E, Iyigundogdu I, Yilmaz C. Spontaneous spinal subarachnoid hemorrhage with residual arachnoid cyst: a case report. *Turk Neurosurg* [Internet]. 2015;4–7. Available from: [http://www.turkishneurosurgery.org.tr/summary\\_en\\_doi.php?doi=10.5137/1019-5149.JTN.15031-15.0](http://www.turkishneurosurgery.org.tr/summary_en_doi.php?doi=10.5137/1019-5149.JTN.15031-15.0)
26. Domenicucci M, Ramieri A, Paolini S, Russo N, Occhiogrosso G, Di Biasi C, et al. Spinal subarachnoid hematomas: Our experience and literature review. Vol. 147, *Acta Neurochirurgica*. 2005. p. 741–50.
27. Domenicucci M, Ramieri A, Ciappetta P, Delfini R. Nontraumatic acute spinal subdural hematoma: report of five cases and review of the literature. *J Neurosurg* [Internet]. 1999;91(1 Suppl):65–73. Available from: <http://www.ncbi.nlm.nih.gov/pubmed/10419371>
28. Brinar V. *Neurologija za medicinare*. Zagreb: Medicinska Naklada; 2009. 185-192 p.
29. Hebrang A, Klarić-Čustović R. *Radiologija*. Zagreb: Medicinska Naklada; 2007.
30. Higgs ZCJ, Macafee DAL, Braithwaite BD, Maxwell-Armstrong CA. The Seldinger technique: 50 Years on. *Lancet*. 2005;366(9494):1407–9.
31. Jeans WD. The development and use of digital subtraction angiography. *Br J Radiol* [Internet]. 1990;63(747):161–8. Available from: <file://catalog.hathitrust.org/Record/000518781%5Chttp://hdl.handle.net/2027/uc1.31158000517077> (v.43 no.505-510 yr.1970)%5C<http://hdl.handle.net/2027/uc1.31158000517085> (v.43 no.511-516 yr.1970)%5C<http://hdl.handle.net/2027/uc1.31158000517093> (v.44 no.
32. Poletti CE, Swann KW, Ropper AH, New PF. Spontaneous spinal subarachnoid hemorrhage and subdural hematoma. Report of two cases. *J Neurosurg* [Internet]. 1984;61(5):975–80. Available from: <http://www.ncbi.nlm.nih.gov/pubmed/6491742>
33. Rosen DS, Macdonald RL. Subarachnoid Hemorrhage Grading Scales A Systematic Review. *Neurocrit Care* [Internet]. 2005;5(1):56–66. Available from: <papers2://publication/uuid/1270B7B1-86E5-43E1-95A7-615CD6EA2EF1>
34. Deutschman CS, Haines SJ. Anticonvulsant prophylaxis in neurological surgery. *Neurosurgery*. 1985;17(3):510–7.
35. Longmore M, Wilkinson IB, Baldwin A, Wallin E. *Oxford Handbook of Clinical Medicine*. 9th ed. New York: Oxford University Press Inc.; 2014. 482 p.
36. Molyneux AJ, Kerr RS, Yu LM, Clarke M, Sneade M, Yarnold JA, et al. International Subarachnoid Aneurysm Trial (ISAT) of neurosurgical clipping versus endovascular coiling in 2143 patients with ruptured intracranial aneurysms: A randomised comparison of effects on survival, dependency, seizures, rebleeding, subgroups, and . *Lancet*. 2005;366(9488):809–17.
37. Komiyama M, Yasui T, Sumimoto T, Fu Y. Spontaneous spinal subarachnoid hematoma of unknown pathogenesis: Case reports. *Neurosurgery*. 1997;41(3):691–4.
38. Findlay JM, Nisar J, Darsaut T. Cerebral Vasospasm: A Review. *Can J Neurol Sci / J Can des Sci Neurol* [Internet]. 2016;43(1):15–32. Available from: [http://www.journals.cambridge.org/abstract\\_S0317167115002887](http://www.journals.cambridge.org/abstract_S0317167115002887)
39. Aaslid R, Markwalder T-M, Nornes H. Noninvasive transcranial Doppler ultrasound recording of flow velocity in basal cerebral arteries. *J Neurosurg* [Internet]. 1982;57(6):769–74. Available from: <http://thejns.org/doi/10.3171/jns.1982.57.6.0769>
40. Sun W, Peacock A, Becker J, Phillips-Bute B, Laskowitz DT, James ML. Correlation of leukocytosis with early neurological deterioration following supratentorial intracerebral hemorrhage. *J Clin Neurosci*. 2012;19(8):1096–100.

## 8. Životopis

Rođen 15. srpnja 1992. godine u Karlovcu. U rodnom gradu sam pohađao osnovnu školu, a kasnije i Gimnaziju Karlovac koju sam završio s odličnim uspjehom. 2011. godine sam upisao Medicinski fakultet Sveučilišta u Zagrebu. U ljeto 2015. godine, proveo sam mjesec dana na stručnoj praksi u Santariškių klinici u Vilniusu na odjelu hematologije.

Završio sam osnovnu glazbenu školu u Karlovcu, smjer klavir. 2010. godine sam izabran za člana Savjeta mladih grada Karlovca gdje sam u drugom mandatu bio potpredsjednik. Aktivan sam član nekoliko udruga mladih, volontirao sam na brojnim filmskim i glazbenim festivalima te sam dugogodišnji član organizacije Four River Film Festivala u Karlovcu.

Dolaskom na fakultet, zainteresirale su me studentske udruge. Uključio sam se u rad Međunarodne udruge studenata medicine Hrvatska (CroMSIC) gdje sam tri godine obnašao dužnost tajnika. Bio sam član hrvatske delegacije na Generalnim skupštinama Međunarodne federacije udruga studenata medicine u Meksiku i Crnoj Gori.