

Kolangiokarcinom

Pezdirc, Iskra

Master's thesis / Diplomski rad

2017

Degree Grantor / Ustanova koja je dodijelila akademski / stručni stupanj: **University of Zagreb, School of Medicine / Sveučilište u Zagrebu, Medicinski fakultet**

Permanent link / Trajna poveznica: <https://um.nsk.hr/um:nbn:hr:105:268552>

Rights / Prava: [In copyright](#)/[Zaštićeno autorskim pravom.](#)

Download date / Datum preuzimanja: **2024-09-26**



Repository / Repozitorij:

[Dr Med - University of Zagreb School of Medicine Digital Repository](#)



**SVEUČILIŠTE U ZAGREBU
MEDICINSKI FAKULTET**

Iskra Pezdirc

Kolangiokarcinom

DIPLOMSKI RAD



Zagreb, 2017.

**SVEUČILIŠTE U ZAGREBU
MEDICINSKI FAKULTET**

Iskra Pezdirc

Kolangiokarcinom

DIPLOMSKI RAD

Zagreb, 2017.

Ovaj diplomski rad izrađen je na Zavodu za hepatobilijarnu kirurgiju i transplantaciju abdominalnih organa Kliničkog bolničkog centra Zagreb, pod vodstvom prof. dr. sc. Mate Škegra, dr. med. i predan je na ocjenu u akademskoj godini 2016./2017.

CA 19-9- karbohidratni antigen

CC- kolangiokarcinom

EUS- endoskopski ultrazvuk

ERCP- endoskopska retrogradna kolangiopankreatografija

HCC- hepatocelularni karcinom

MR- magnetska rezonanca

MRCP- kolangiopankreatografija s magnetskom rezonancom

MSCT- višeslojna kompjuterizirana tomografija

PET/CT- pozitronska emisijska tomografija s kompjuteriziranom tomografijom

PSC- primarni sklerozirajući kolangitis

UZV- ultrazvuk

SADRŽAJ

SAŽETAK

SUMMARY

1. UVOD	1
1.1 Epidemiologija.....	2
1.2. Rizični čimbenici.....	2
1.3. Dijagnostika.....	4
1.3.1. Klinička prezentacija.....	4
1.3.2. Laboratorijski testovi.....	4
1.3.3. Tumorski markeri	4
1.3.3. Prezentacija CC-a na slikovnim prikazima	5
1.4. Liječenje	9
2. MATERIJALI I METODE	10
3. REZULTATI	10
4. RASPRAVA.....	13
5. ZAHVALA.....	16
6. POPIS LITERATURE	16
7. ŽIVOTOPIS	19

SAŽETAK

Autor: Iskra Pezdirc

Naslov: Kolangiokarcinom

Kolangiokarcinom zloćudni je tumor nastao iz epitela žučnog sustava. Anatomski, dijeli se na intrahepatalni kolangiokarcinom, hilarni kolangiokarcinom i distalni ekstrahepatalni kolangiokarcinom. Kolangiokarcinom tumor je s vrlo lošom prognozom i niskim petogodišnjim preživljenjem. Prepoznati su brojni rizični čimbenici povezani s kolangiokarcinomom poput primarnog sklerozirajućeg kolangitisa, hepatolitijaze, infestacije nekim parazitima i ciroze. Klinička slika vrlo često je nespecifična, a najčešće se prezentira bezbolnom žuticom praćenom općim simptomima poput gubitka na težini, gubitka apetita, mučninom i povraćanjem. Povišenje CA 19-9 može ukazivati na zloćudni proces žučnih vodova. Radiološke tehnike poput ultrazvuka, višeslojne kompjuterizirane tomografije, magnetske rezonance te endoskopske retrogradne kolangiopankreatografije, ključne su za postavljanje dijagnoze kolangiokarcinoma. Kirurška resekcija jedina je potencijalno kurativna metoda ovoga tumora. Ukoliko je tumor neresektabilan, može se pokušati drugim oblicima liječenja poput kemoterapije ili radioterapije.

U ovom radu prikazana je analiza 28 pacijenata liječenih na Zavodu za hepatobilijarnu kirurgiju i transplantaciju abdominalnih organa Kliničkog bolničkog centra Zagreb u periodu od 2011. do 2015. godine pod dijagnozom kolangiokarcinoma te radiološke tehnike koje su se najčešće koristile za postavljanje dijagnoze.

Dobiveni rezultati ukazuju na potrebu za boljim praćenjem međunarodnih smjernica prilikom utvrđivanja dijagnoze kolangiokarcinoma različitim radiološkim tehnikama kako bi se povećala točnost dijagnoze i poboljšao konačni ishod liječenja.

Ključne riječi: intrahepatalni kolangiokarcinom, hilarni kolangiokarcinom, distalni ekstrahepatalni kolangiokarcinom, radiološke tehnike

SUMMARY

Author: Iskra Pezdirc

Title: Cholangiocarcinoma

Cholangiocarcinoma is a tumor derived from epithelial cells found in biliary system. Classification based on anatomical location includes intrahepatic cholangiocarcinoma, hilar cholangiocarcinoma and distal extrahepatic cholangiocarcinoma. Cholangiocarcinoma is a tumor with poor five year survival and very bad outcome. Risk factors such as primary sclerosing cholangitis, hepatolithiasis, parasite infestation and cirrhosis, are being associated with emergence of cholangiocarcinoma. Clinical presentation is often atypical. Most common signs are painless jaundice accompanied by general symptoms such as weight and appetite loss, nausea and vomiting. A raise in CA 19-9 levels may indicate malignancy of biliary origin. Radiologic techniques such as ultrasound, multislice computed tomography, magnetic resonance and endoscopic retrograde cholangiopancreatography are essential in diagnosis of cholangiocarcinoma. Surgical resection is the only potentially curative method for this tumor. If the tumor can't be removed surgically, other treatments such as chemotherapy or radiotherapy could be used.

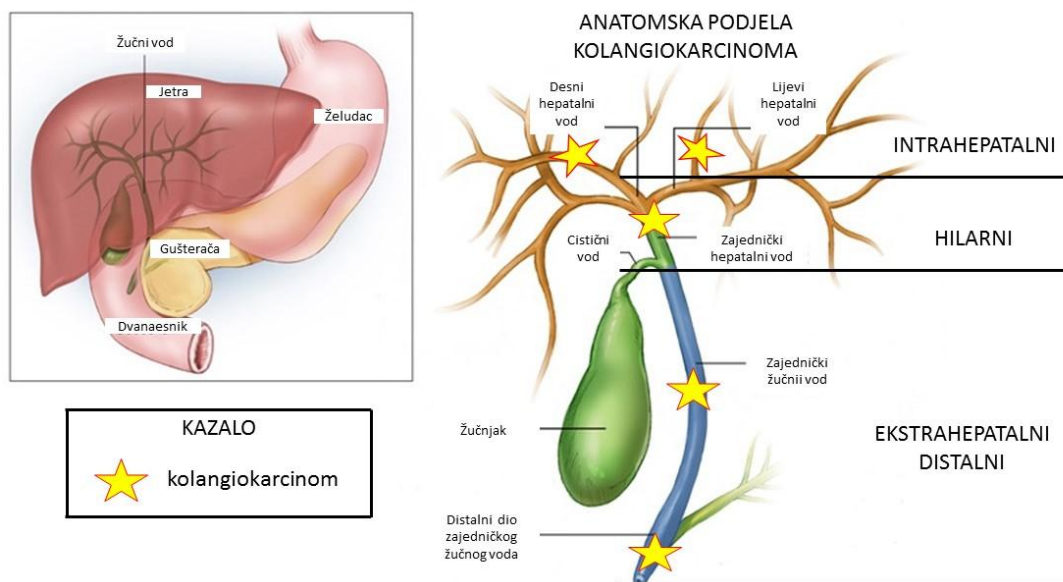
In this paper we analyzed 28 patients who were treated from 2011 to 2015 under the diagnosis of cholangiocarcinoma and the most common radiologic techniques used for diagnosis in the Department for hepatobiliary surgery and transplantation of abdominal organs of University Hospital Centre Zagreb.

Results suggest the need for better implementation of international protocols when diagnosing cholangiocarcinoma with different radiologic techniques. This way, diagnosis may be more accurate and overall outcome much better.

Key words: intrahepatic cholangiocarcinoma, hilar cholangiocarcinoma, distal extrahepatic cholangiocarcinoma, radiologic techniques

1. UVOD

Kolangiokarcinom (CC iz eng. cholangiocarcinoma) zloćudni je tumor nastao iz epitela žučnog sustava. Iako relativno rijedak u ukupnoj pojavnosti tumora, po učestalosti se nalazi na drugom mjestu od svih tumora jetre, odmah iza hepatocelularnog karcinoma (HCC iz eng. hepatocellular carcinoma) (1). S obzirom na anatomsku lokalizaciju, CC možemo podijeliti na intrahepatalni i ekstrahepatalni (2). O intrahepatalnom CC govorimo ako se tumor nalazi unutar jetrenog parenhima proksimalno od žučnih vodova drugog stupnja (proksimalno i distalno odnosi se na smjer otjecanja žuči tako da su intrahepatalni žučni vodovi proksimalno od zajedničkog žučnog voda). Ekstrahepatalni CC dodatno dijelimo na hilarni (koji se još naziva i Klatzkinov tumor) i na distalni ekstrahepatalni CC. O hilarnom CC govorimo ako je tumor smješten između žučnih vodova drugog stupnja i pripoja cističnog voda na zajednički žučni vod. Ukoliko je tumor smješten između utoka cističnog voda u zajednički žučni vod i ampule Vateri, govorimo o distalnom ekstrahepatalnom CC (3). Ova podjela bitna je prvenstveno radi načina liječenja, ali i konačnog ishoda same bolesti. Na slici 1 prikazana je anatomska podjela CC-a.



Slika 1. Anatomska podjela kolangiokarcinoma

1.1 Epidemiologija

CC je tumor s vrlo lošom prognozom te vrlo niskim petogodišnjim preživljenjem (3). Intrahepatalni CC čini oko 10% svih CC-a dok je hilarni CC najčešći s oko 50%, a odmah nakon njega slijedi distalni ekstrahepatalni CC s oko 40% (4). Unazad nekoliko godina primijećen je porast u pojavnosti intrahepatalnih CC dok je pojavnost ekstrahepatalnih CC-a u padu. Najčešća dob obolijevanja je oko 70. godine, a nešto češće obolijevaju muškarci (5). U Hrvatskoj, situacija je slična kao i drugdje u svijetu. Budući da su slučajevi CC-a rijetki, u Hrvatskoj se CC svrstava s ostalim tumorima jetre i žučnog sustava pa je tako stopa incidencije u 2015. iznosila 10,5 na 100 000 stanovnika (6). Broj umrlih od raka jetre i žučnog sustava u 2015. bio je 419 na 100 000 stanovnika (7).

1.2. Rizični čimbenici

Primarni sklerozirajući kolangitis (PSC iz eng. primary sclerosing cholangitis) prepoznat je kao predisponirajući čimbenik za CC (5). Oko 50% pacijenata kojima je dijagnosticiran PSC, razviti će CC unutar 2 godine od postavljanja dijagnoze PSC-a. Kod pacijenata s PSC-om srednja dob za dijagnozu CC

je 40 godina za razliku od ostatka populacije gdje je srednja dob za obolijevanje 70 godina. Osim PSC-a, rizični čimbenik za razvoj CC-a je i hepatolitijaza nakon koje čak 7% pacijenata razvije CC (3). Infestacija jetrenim parazitima poput *Opisthorchis Viverrini* i *Clonorchis Sinensis* (Jugoistočna Azija), također dovodi do povećanog rizika za razvoj CC-a (8). Pacijenti koji boluju od bolesti koje dovode do stvaranja cista unutar žučnog sustava (poput Carolijeve bolesti) također imaju veći rizik za obolijevanje od CC-a (9). Utvrđeno je da i pacijenti koji boluju od ciroze jetre bilo kojeg uzroka (Hepatitis B, Hepatitis C, alkoholna ciroza itd.) imaju povećan rizik za obolijevanje od CC-a (10). Osim ovih postoje i drugi rizični čimbenici koji su prikazani u tablici 1.

Tablica 1 Rizični čimbenici za razvoj CCC-a

RIZIČNI ČIMBENICI ZA RAZVOJ CCC-a
Primarni sklerozirajući kolangitis
Infestacija jetrenim parazitima
Hepatitis
Malformacije bilijarnog sustava (Carolijeva bolest, ciste zajedničkog žučnog voda)
Thorotrast (kontrast koji se nekada koristio prilikom snimanja CT-om)
Ciroza jetre različitog uzroka (hepatitis B, hepatitis C itd.)
Toksini (digoksin, polivinil klor)
Postupci bilijarno-enterične drenaže

1.3. Dijagnostika

1.3.1. Klinička prezentacija

Klinička slika pacijenta koji boluje od CC-a vrlo često je nespecifična. Bolesnici s intrahepatalnim CC-om najčešće se prezentiraju simptomima poput boli u trbuhu, noćnog znojenja, gubitkom apetita te gubitkom na težini, mučninom i povraćanjem dok se žutica pojavljuje kasno.

Osim gore navedenih simptoma, pojava bezbolne žutice trebala bi svakom liječniku pobuditi sumnju na ekstrahepatalni CC. Još jedan karakterističan znak koji pobuđuje sumnju na pojavu ekstrahepatalnog CC-a je tzv. hipertrofija-atrofija kompleks. To je fenomen u kojem je nezahvaćeni režanj jetre hipertrofičan dok je zahvaćeni režanj atrofičan. Povećani, odnosno hipertrofični režanj, prezentira se kao palpabilna masa pod desnim rebrenim lukom (8) (9).

1.3.2. Laboratorijski testovi

Serumski testovi su nespecifični i vrlo rijetko dijagnostički. Povišenje bilirubina i γ -glutamil transferaze vide se kod opstrukcije lijevog i desnog hepatalnog žučnog voda te zajedničkog žučnog voda bilo kojeg uzroka. Kod opstrukcije samo jednog jetrenog žučnog voda, može se uočiti povišenje alkalne fosfataze i γ -glutamil transferaze, ali bez povišenja serumskog bilirubina (8). Ovi nalazi su nespecifični i ne govore nam o tome radi li se doista o CC-u ili nekom drugom uzroku opstrukcije.

1.3.3. Tumorski markeri

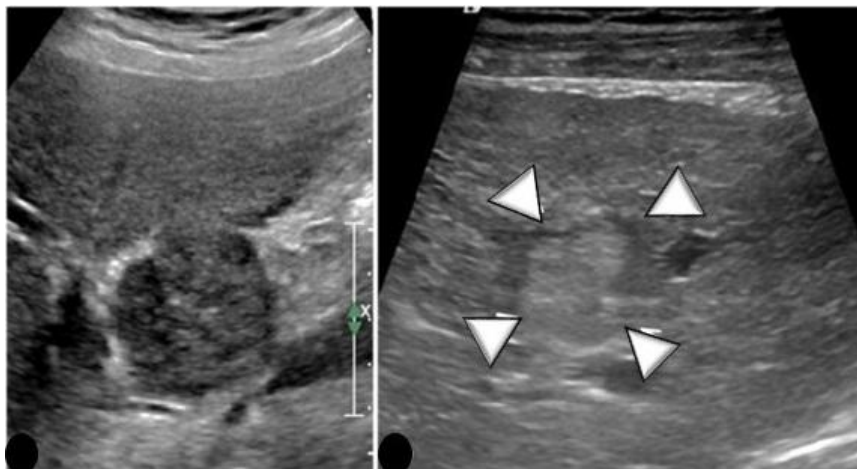
CA 19-9 (karbohidratni antigen) je tumorski marker koji se često koristi u diferencijalnoj dijagnostici jetrenih lezija te može biti od pomoći prilikom dijagnosticiranja CC-a. Međutim, povišene koncentracije CA 19-9 mogu se naći i kod benignih jetrenih lezija poput cista pa kod tumačenja povišenih vrijednosti ovog markera treba biti oprezan. Koncentracije CA 19-9 iznad 100 U/ml indikativne su za CC, međutim, kod pacijenata koji boluju od PSC-a mogu biti i više, a da pacijent nema CC. U jednoj studiji je pokazano da više od 30% pacijenata koji su imali razine CA 19-9 više od 129 U/ml, nisu imali CC tijekom praćenja (3). Koncentracije CA 19-9 iznad 1000 U/ml vrlo često su indikativne za metastatsku bolest sa zahvaćanjem peritoneuma te je možda bolje koristiti ovaj marker u stupnjevanju same bolesti nego u

dijagnostici. Također, prilikom interpretacije koncentracija CA 19-9 treba misliti na pacijente koji imaju negativan Lewisov antigen (čak 7% ukupne populacije) jer oni neće imati povišene koncentracije CA 19-9 niti u uznapredovaloj bolesti (11).

1.3.3. Presentacija CC-a na slikovnim prikazima

Ultrazvuk

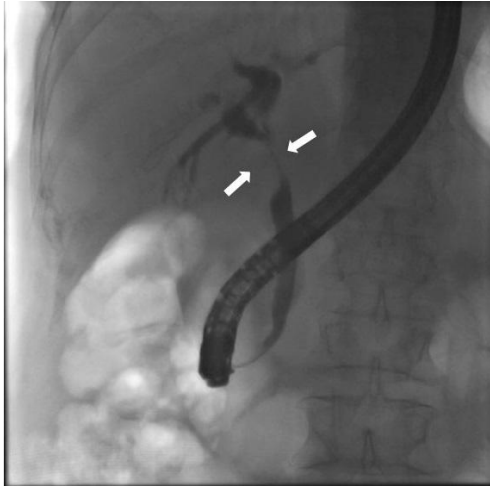Kada se pacijent prezentira žuticom, prvi korak je pregled ultrazvukom kako bi se utvrdila razina, ali i uzrok opstrukcije (12). Transabdominalni ultrazvuk osjetljiva je pretraga za detekciju proširenih žučnih vodova, ali ne i za lokalizaciju točnog mjesta ili uzroka opstrukcije (13). Intrahepatalni CC uglavnom se prikazuje poput hipoehogene mase s dilatacijom žučnih vodova iznad opstrukcije. Međutim, ti nalazi su nespecifični. Na ultrazvuku s kontrastom može se uočiti pojačano uzimanje kontrasta zbog veće gustoće tumorskih stanica u leziji, no ni ti nalazi nisu specifični za intrahepatalni CC (14). Hilarni CC je na ultrazvuku hipoehogen u odnosu na ostali jetreni parenhim u blizini, no kao i kod intrahepatalnog CC, ovakav nalaz je nespecifičan u utvrđivanju radi li se doista o CC-u ili o nekom drugom uzroku opstrukcije (13). Distalni ekstrahepatalni CC se na transabdominalnom ultrazvuku prikazuje poput kratkog suženja s dilatacijom žučnih vodova proksimalno od suženja. Distalne ekstrahepatalne CC katkad je teško razlikovati od tumora glave gušterače ili ampularnih tumora (15). Ultrazvuk ima lošu senzitivnost kod utvrđivanja metastaza u limfnim čvorovima, jetri ili peritoneumu te bi daljnja slikovna obrada trebala biti napravljena (13). Endoskopski ultrazvuk (EUS) može biti od pomoći u definiranju proširenosti tumora, a često se koristi kod izvođenja aspiracije tumora finom iglom (FNA od eng. fine needle aspiration), no ovdje treba uzeti u obzir mogućnost prenošenja tumora na peritoneum prilikom izvlačenja igle iz trbušne šupljine (2). Na slici 2 nalazi se prikaz intrahepatalnog CC-a.



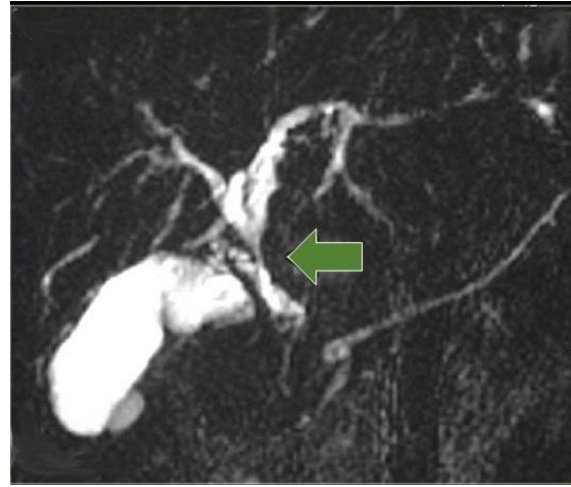Slika 2. Ultrazvuk pacijenta s intrahepatnim CC. Lijeva slika -intrahepatalni CC kao hipoehogena masa. Desna slika-isti tumor (bijele strelice) kao nepravilna izoehogena masa. Izmijenjeno prema: Henedige, MT. Imaging of malignancies of the biliary tract- an update, str.4

Endoskopska retrogradna kolangiopankreatografija (ERCP) i kolangiopankreatografija upotrebom magnetske rezonance (MRCP)

ERCP i MRCP omogućuju dinamički prikaz žučnog sustava te jasniju lokalizaciju razine opstrukcije od transabdominalnog ultrazvuka, a postale su nezamjenjive tehnike u planiranju liječenja. ERCP i danas se intenzivno koristi prilikom dijagnosticiranja ekstrahepatalnih uzroka opstrukcije te pruža mogućnost uzimanja tzv. brush- citologije i na taj način pomaže u razlikovanju dobroćudnih od zloćudnih uzroka opstrukcije. Glavni nedostatak ERCP-a je taj što je ova tehnika ograničena prilikom prikaza proksimalnih dijelova žučnog sustava. Također, nakon obrade ERCP-om, moguć je određen broj komplikacija poput krvarenja, kolangitisa i pankreatitisa. MRCP je sve više počeo potiskivati ERCP u dijagnozi CC-a jer omogućava bolji anatomske prikaz žučnog sustava i odnos tumora s vaskularnim strukturama. MRCP je u prednosti pred ERCP-om i zbog mogućnosti prikaza intrahepatalnih uzroka opstrukcije(8)(16).



Slika 3. ERCP našeg pacijenta. Bijele strelice pokazuju suženje zajedničkog žučnog voda nastalo zbog hilarng CC.

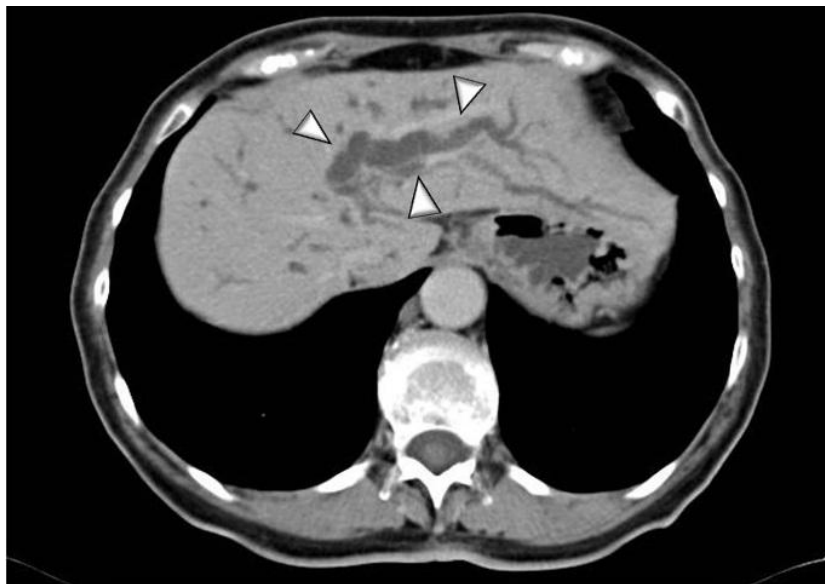

*Slika 4. MRCP pacijenta s hilarnim CC. Zelena strelica pokazuje suženje zajedničkog jetrenog voda. Izmijenjeno prema:
<http://www.radiologyassistant.nl/en/p49e17de25294d/biliary-ducts-pathology.html>*

Kompjuterizirana tomografija (CT) i pozitronska emisijka tomografija/kompjuterizirana tomografija (PET/CT)

CT je jedna od glavnih radioloških tehnika koja se koristi prilikom prikaza struktura u trbušnoj šupljini. Zbog svoje jednostavnosti, dostupnosti i specifičnosti u identificiranju tumora postala je jedna od glavnih tehnika u dijagnostici CC-a. CT također pruža mogućnost prikaza metastaza. Intrahepatalni CC često se prikazuje poput mase sa iregularnim rubovima (17). Prikazuje se kao hipo ili izodenzna masa u odnosu na ostali jetreni parenhim. Rubovi tumora u arterijskoj fazi pokazuju pojačanje signala dok u portalnoj venskoj fazi postaju izo ili hipodenzni. Središte tumora ostaje hipodenzno (16). Hilarni i ekstrahepatalni distalni CC pokazuju sličnosti na CT-u. U portalnoj venskoj fazi pokazuju se kao hipodenzne mase dok su u arterijskoj fazi hiperdenzne. U obje vrste tumora, intrahepatalni žučni vodovi su obično prošireni. Također, CT će pokazati jasan hipertrofični-atrofični fenomen koji se ponekad može naći kod Klatzkinovih tumora (17). Uloga PET/CT manja je kod uočavanja i pregleda lokalne raširenosti tumora,

ali specifičnost u uočavanju metastaza u limfnim čvorovima kao i distalnih metastaza je preko 80% pa u tom području ostaje nezamjenjiva tehnika (13).



Slika 5 MSCT našeg pacijenta. Bijele strelice pokazuju na izrazito dilatirane intrahepatalne žučne vodove. Venska faza.

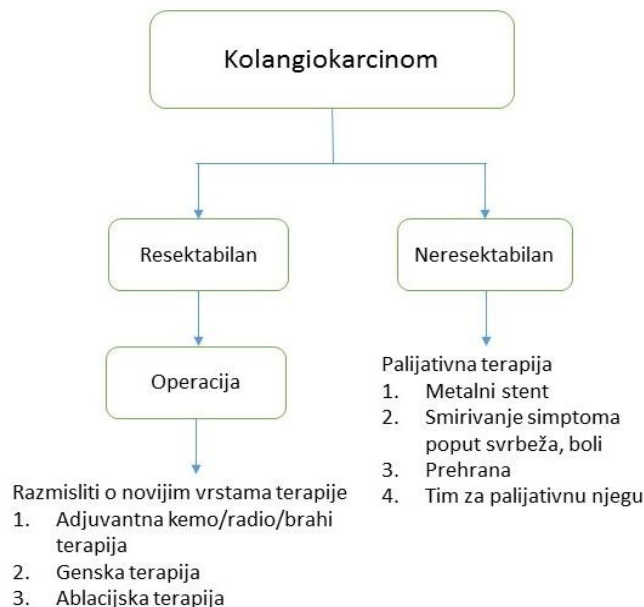
Magnetska rezonanca (MR)

MR je odlična tehnika kod prikaza zahvaćenosti vaskularnih struktura tumorom. Danas se sve više naglašava njegoova važnost kod definiranja opsega zahvaćenosti žučnih vodova tumorom (18). Intrahepatalni CC se na MR-u prikazuje kao hipointenzivna masa na T1 prikazu te kao hiperintenzivna masa na T2 prikazu (17). Nakon primjene intravenskog gadolinija, periferija tumora obično pokazuje minimalno heterogeno pojačanje signala u ranoj fazi, dok se progresivno pojačanje signala vidi u centru tumora u odgođenoj fazi. Područje tumora koje pojačano uzima kontrast u ranoj fazi ukazuje na aktivan rast tumora (16). Hilarni i distalni ekstrahepatalni CC također pokazuju hipointenzitet u T1 prikazu i hiperintenzitet u T2 prikazu. Češće su hipovaskularni u odnosu na jetreni parenhim, a karakteristično je i zadebljanje stijenke žučnih vodova s proksimalnom dilatacijom (13)(17). Ovdje treba naglasiti važnost kombiniranja MR i MRCP-a jer MR omogućuje lakšu identifikaciju tumora u mekom tkivu i moguću vaskularnu zahvaćenost, dok MRCP omogućuje bolju anatomsku preglednost i intraduktalnu proširenost tumora osobito perifernih žučnih vodova te se time olakšava daljnje planiranje liječenja osobito operativno

liječenje (19). U smjernicama se sve više potiče korištenje upravo ove kombinacije slikovnih tehnika kako bi se dobio sveobuhvatniji pregled tumora (20).

1.4. Liječenje

Kirurška resekcija jedina je opcija za potencijalno izlječenje od CC-a neovisno o lokalizaciji. Uvijek treba težiti dobivanju potpuno slobodnih rubova, odnosno tzv. R0 resekciji (8). Za intrahepatalni CC petogodišnje preživljenje iznosi oko 60% nakon kirurške resekcije, a u slučaju neresektabilnog tumora može se razmišljati o transplantaciji jetre. Transplantacija jetre i dalje je kontroverzna tema kod intrahepatalnog CC-a jer je povrat bolesti nakon 5 godina uočen kod čak 70% pacijenata podvrgnutih transplantaciji (9). Petogodišnje preživljenje za hilarni CC nakon kirurške resekcije iznosi 10 do 40% (13). Neoadjuvantna kemoradijacija praćena transplantacijom jetre postaje sve uvrješena metoda liječenja hilarnog kolangiokarcinoma (14) te pokazuje obećavajuće rezultate, a jedna studija pokazala je da čak 65% pacijenata nema povrat bolesti ni nakon 5 godina (21). Distalni ekstrahepatalni CC najčešće se rješava operacijom po Whipple-u. Petogodišnje preživljenje je loše i iznosi oko 27%, a u slučaju neresektabilnog tumora, kemoterapija se može uzeti u obzir (9). Na slici 2 prikazane su smjernice za liječenje CC-a.



Slika 6. Protokol liječenja CC-a (Izmijenjeno prema Khan S., Guidelines for the diagnosis and treatment of cholangiocarcinoma: consensus document, str.7)

2. MATERIJALI I METODE

Učinili smo retrospektivan pregled pacijenata oboljelih od kolangiokarcinoma liječenih na Zavodu za hepatobilijarnu kirurgiju i transplantaciju abdominalnih organa, Klinike za kirurgiju KBC-a Zagreb u razdoblju od 2011. do 2015. godine.

Svi podaci korišteni u izradi ovog rada preuzeti su iz bolničkog informacijskog sustava (BIS) ili bolničke arhive.

3. REZULTATI

Intrahepatalni CC

U razdoblju između 2011. i 2015. godine, 2 muška i 2 ženska pacijenta liječena su od intrahepatalnog CC-a. Prosjek godina za žene bio je 37,5 godina dok je za muškarce bio nešto viši i iznosio 51,5 godina. Prosječna duljina hospitalizacije iznosila je 33,7 dana.

Kod svih pacijenata radiološka preoperativna obrada uključivala je pregled transabdominalnim ultrazvukom i višeslojnom kompjuteriziranom tomografijom (MSCT iz eng. multislice computed tomography). Jednom pacijentu napravljena je dodatna obrada endoskopskim ultrazvukom (EUS), a drugom je dodatno učinjen PET-CT.

Svim pacijentima učinjena je resekcija tumora s dijelovima jetre u različitom opsegu s limfadenektomijom i kolecistektomijom. Dvama pacijentima učinjena je hepato-jejunalna anastomoza po Rouxu. Dijagnoza intrahepatalnog CC-a potvrđena je patohistološkom analizom.

Svi pacijenti postoperativno su razvili jednostrane ili obostrane pleuralne izljeve. Jedna pacijentica imala je krvarenje na dren te je bila podvrgnuta ponovnoj operaciji radi zaustavljanja krvarenja. Jedna pacijentica razvila je suženja desnog jetrenog voda i proksimalnog dijela zajedničkog žučnog voda koja su bila riješena ugradnjom metalnog stenta uz pomoć ERCP-a. Jedan pacijent razvio je suženje anastomoze zbog koje je bio podvrgnut ponovnoj operaciji. Jedna pacijentica razvila je žučnu fistulu, a jedan pacijent razvio je apsces jetre koji je bio liječen konzervativno. Dva pacijenta razvila su infekciju žučnih vodova od kojih je jedan kasnije razvio višeorgansko zatajenje organa od kojeg je u bolnici i preminuo.

Hilarni CC (Klatzkinov tumor)

U prije navedenom razdoblju, 14 pacijenata liječeno je na Zavodu zbog hilarnog CC-a. Od 14 pacijenata samo tri su bile žene. Srednja dob za žene bila je 79,3 godine dok je za muškarce iznosila 70, 5 godina. Prosječna duljina hospitalizacije iznosila je 15,2 dana.

Za troje pacijenata, preoperativni radiološki nalazi nisu bili nađeni. Kao i u radiološkoj obradi pacijenata s intrahepatalnim CC-om, tako je i pacijentima s hilarnim CC-om učinjen transabdominalni ultrazvuk i višeslojna kompjuterizirana tomografija. Pet pacijenata bilo je podvrgnuto dodatnoj obradi ERCP-om s tzv. brush citologijom. Jedan pacijent imao je komplikaciju u obliku hematemeze nakon obrade ERCP-om. Jednom pacijentu rađena je obrada EUS-om, jednom pacijentu MR-om i jednom pacijentu PET/CT-om. Dvoje pacijenata prošlo je obradu MRCP-om.

Nakon potvrđene dijagnoze, svi pacijenti bili su podvrgnuti operativnom liječenju. Resekcija tumora i resekcija jetre s limfadenektomijom i kolecistektomijom učinjena je svim pacijentima, a hepato-jejunalna anastomoza po Rouxu učinjena je kod trinaestero pacijenata. Dvojici pacijenata nađene su metastaze u jetri te je učinjena i metastazektomija. Njih 7 (50%) razvilo je postoperativne komplikacije. Troje pacijenata razvilo je apsces jetre, a jedan apsces lože žučnjaka. Svi apscesi bili su zbrinuti drenažom. Dvoje pacijenata razvilo je postoperativnu infekciju. Jedan pacijent imao je hematemezu koja je bila

zbrinuta konzervativno. Jedna pacijentica razvila je srčano popuštanje, ali nakon izmjene terapije sasvim se oporavila. Jedan pacijent razvio je hemolizu koja je zahtijevala transfuziju nakon koje se oporavio. Niti jedna operacija niti postoperativna komplikacija nije završila smrtnim ishodom. Dijagnoza hilarnog CC potvrđena je patohistološkom analizom.

U daljnjem praćenju, kod jednog pacijenta bolest je recidivirala te je ponovno bio podvrgnut operativnom liječenju.

Distalni ekstrahepatalni CC

Sveukupno 10 pacijenata, 3 žene i 7 muškaraca, liječeno je od distalnog ekstrahepatalnog CC-a na Zavodu između 2011. i 2015. godine. Prosjek godina za muške pacijente iznosio je 60 godina dok je za pacijentice iznosio 72,3 godine. Prosjek dana hospitalizacije iznosio je 15,5 dana.

Preoperativna radiološka obrada nije bila dostupna za jednog pacijenta. Ostalim pacijentima učinjena je obrada MSCT-om. Transabdominalni ultrazvuk učinjen je na sedam pacijenata, a pet pacijenata išlo je na dodatnu obradu ERCP-om. Samo jednoj pacijentici učinjen je pregled magnetskom rezonancom.

Svi pacijenti bili su podvrgnuti operativnom liječenju nakon potvrđene dijagnoze. Dvama pacijentima učinjena je resekcija tumora s limfadenektomijom iolecistektomijom te je potom učinjena hepato-jejunalna anastomoza po Roux-u. Ostalim pacijentima učinjena je opsežnija operacija, tzv. operacija po Whipple-u. Dijagnoza distalnog ekstrahepatalnog CC-a potvrđena je patohistološkom analizom.

Postoperativno, četiri pacijenta razvila su komplikacije. Jednom pacijentu utvrđen je veliki intraabdominalni hematoma te je bio podvrgnut ponovnoj operaciji. Na operaciji se utvrdilo da se radi o rupturi slezene zbog koje je pacijent na poslijetku i preminuo. Dva pacijenta razvila su plućne izljeve koji

su liječeni postavljanjem torakalnih drenova. Jedan pacijent imao je nešto obilnije izljeve limfe na drenove koji su spontano prestali.

Tablica 2. Prikaz broja pacijenata, prosjek godina pacijenata i prosjek dana hospitalizacije s obzirom na sijelo tumora

	Broj pacijenata	Prosjek godina	Prosjek dana hospitalizacije
Intrahepatalni CC	4	44,5	33,7
Hilarni CC	14	72,3	15,21
Ekstrahepatalni distalni CC	10	63,7	15,5

Tablica 3. Broj pacijenata koji su obavili pojedinu radiološku pretragu s obzirom na sijelo tumora

	UZV	EUS	MSCT	PET/CT	MR	ERCP	MRCP
Intrahepatalni CC	4	1	4	1	0	0	0
Hilarni CC	11	1	11	1	1	5	2
Ekstrahepatalni distalni CC	7	0	9	0	1	5	0

4. RASPRAVA

Cilj ovog rada i analize liječenja pacijenata s kolangiokarcinomom bio je utvrditi koje su radiološke metode bile korištene preoperativno te jesu li bile uspješne u uočavanju zloćudnog procesa. Osim

radiološke obrade, svim našim pacijentima rađena je i dodatna obrada u obliku laboratorijskih testova i određivanja razine tumorskih markera prvenstveno CA 19-9, no naš se pregled bazirao na radiološkoj obradi te su iz tog razloga ostale dijagnostičke metode izostavljene u ovom prikazu.

Dobiveni rezultati ukazuju na nekonzistentnost u korištenju radioloških metoda prilikom postavljanja dijagnoze kolangiokarcinoma. Međunarodne smjernice zagovaraju određen slijed i metodologiju prilikom postavljanja sumnje i konačno potvrđivanja dijagnoze kolangiokarcinoma (20)(14). Predloženo je da se prvo učini transabdominalni ultrazvuk koji je najmanje štetan za bolesnika, a može dati dobre naznake da se potencijalno radi o zloćudnom procesu. Ti znakovi mogu biti proširenje intrahepatalnih žučnih vodova, suženja i proširenja ekstrahepatalnih žučnih vodova što bi upućivalo na zloćudni proces u području hilusa jetre ili ekstrahepatalnih žučnih vodova, dok vidljiva masa u jetri može upućivati na maligni proces jetre. Ultrazvuk je nedovoljno specifičan u određivanju radi li se doista o kolangiokarcinomu ili ne (3). Većina naših pacijenata prošla je taj inicijalni korak i detekcija navedenih promjena bila je uspješna. Jednom našem pacijentu bila je napravljena pretraga endoskopskim ultrazvukom kao pomoćna metoda u definiranju proširenosti tumora.

Sljedeća metoda za utvrđivanje da se doista radi o zloćudnom procesu jetre i/ili žučnih vodova je magnetska rezonanca. Ona daje jasan uvid u anatomiju jetre i žučnih vodova te daje jasan pregled lokalne proširenosti tumora omogućujući kirurgu jasno definiranje rubova tumora te lakše i preciznije odstranjenje istog. Kada se magnetska rezonanca kombinira s MRCP-om, dobiva se optimalna metoda za prikaz žučnog stabla, (intra i ekstrahepatalnog) te jasan prikaz tumora, ali i odnosa tumora s okolnim strukturama poput krvnih žila, živaca, peritoneuma, zahvaćenosti limfnih čvorova itd. Ne treba zanemariti da su MR i MRCP relativno neškodljive pretrage u odnosu na ostale (MR ne koristi ionizirajuće zračenje za razliku od MSCT-a, MRCP ne zahtjeva unutarnju kameru poput ERCP-a itd.). Od svih naših pacijenata samo dva su bila pregledana magnetskom rezonancom i još dva MRCP-om. Razlog ovome možemo tražiti u tome da je magnetska rezonanca skupa, a osim toga i pretraga za koju je potrebno određeno vrijeme da se napravi. Naši bolesnici često nisu sposobni izdržati čitavu pretragu u mirnom položaju zbog naravi svoje bolesti.

Također, budući da MR i MRCP koriste magnetsko polje, pacijenti s metalnim implantatima nisu pogodni za ovu pretragu. Pojedini naši pacijenti imali su ugrađene metalne stentove u žučnom stablu te stoga nisu mogli biti podvrgnuti navedenim pretragama. U ovakvim slučajevima višeslojna kompjuterizirana tomografija može biti dobra zamjena za magnetsku rezonancu.

Svi naši pacijenti bili su pregledani MSCT-om koja je bila uspješna u detekciji zloćudnog procesa, no često nije bilo moguće definirati lokalnu proširenost i jasno definirati rubove tumora. Preporučujemo da se ubuduće, ukoliko je to moguće i prije ugrađivanja metalnih stentova, učini pretraga MR-om i/ili MRCP-om.

Sljedeća relativno česta i nužna pretraga za ranu dijagnostiku malignog procesa hilarnog i ekstrahepatalnog dijela žučnog stabla je ERCP. ERCP je od pomoći pri određivanju razine opstrukcije, a također omogućuje i uzimanje citološkog brisa te konačnu potvrdu dijagnoze. ERCP je i kurativna pretraga jer omogućuje postavljanje stentova i time otjecanje žuči, a osim toga i vađenje materijala koji se može naći u žučnim vodovima (kamenci). Među našim bolesnicima, desetero je bilo podvrgnuto pretrazi ERCP-om i to pet zbog hilarnog CC-a i 5 zbog distalnog ekstrahepatalnog CC-a. U samo jednom slučaju ERCP nije bio u mogućnosti detektirati da se doista radi o malignom procesu hilusa jetre. Ukoliko nije moguće učiniti pretragu MRCP-om, preporučujemo učiniti pretragu ERCP-om.

Još jedna metoda koja se koristila je pretraga PET/CT-om. Upotreba PET/CT-a u definiranju lokalne proširenosti bolesti je i dalje kontroverzna te ne preporučujemo da se koristi u te svrhe. PET/CT je dobra pretraga za pronalazak udaljenih metastaza te je zbog toga ova pretraga bila odabrana i za naše bolesnike.

Konačno, preporučujemo praćenje međunarodnih smjernica za dijagnostiku CC-a: prvo transabdominalni ultrazvuk, potom MR/MRCP. Ukoliko to nije moguće, ERCP i CT su dobra, premda ne i idealna zamjena. PET/CT bi se trebao koristiti samo u definiranju udaljenih metastaza. Kada bi preoperativna obrada bila učinjena ovim redoslijedom, možda bi i broj postoperativnih komplikacija bio manji, a ishod operacije bolji te oporavak pacijenata brži.

5. ZAHVALA

Iskreno zahvaljujem dr. med. Jurici Žedelju na savjetima i potpori u izradi ovog rada. Zahvaljujem i svojem mentoru prof. dr. sc. Mati Škegru na strpljenju, uloženom vremenu i podršci prilikom pisanja rada.

6. POPIS LITERATURE

1. Oliveira IS, Kilcoyne A, Everett JM, Mino-Kenudson M, Harisinghani MG, Ganesan K. Cholangiocarcinoma: classification, diagnosis, staging, imaging features, and management. *Abdom Radiol. Springer US*; 2017.
2. Lazaridis KN, Gores GJ. Cholangiocarcinoma. *Gastroenterology*. 2005;128(6):1655–67.
3. Razumilava N, Gores GJ. Cholangiocarcinoma. *Lancet*. 2014;383(9935):2168–79.
4. DeOliveira ML, Cunningham SC, Cameron JL, Kamangar F, Winter JM, Lillemoe KD, et al. Cholangiocarcinoma. *Ann Surg*. 2007 May;245(5):755–62.
5. Khan SA, Toledano MB, Taylor-Robinson SD. Epidemiology, risk factors, and pathogenesis of cholangiocarcinoma. *Hpb*. 2008;10(2):77–82.
6. Šekerija M, Bubanović L, Novak P, Šelendić Đ, Lončar J, Čukelj P. HRVATSKI ZAVOD ZA JAVNO ZDRAVSTVO INCIDENCIJA RAKA U HRVATSKOJ. [pristupljeno 18.5.2017.]; Dostupno na: https://www.hzjz.hr/wp-content/uploads/2013/11/Bilten-2014_final.pdf

7. Ćorić T., Knežević AM, Petruša R., Pleić B. HM. Izvješće o umrlim osobama u Hrvatskoj u 2015. godini. 2016 [pristupljeno 18.5.2017.]; Dostupno na: https://www.hzjz.hr/wp-content/uploads/2016/08/Bilten_UMRLI_2015.pdf
8. Aljiffry M, Abdulelah A, Walsh M, Peltekian K, Alwayn I, Molinari M. Evidence-Based Approach to Cholangiocarcinoma: A Systematic Review of the Current Literature. *J Am Coll Surg.* 2009;208(1):134–47.
9. Schwabe RF, Wiley JW, Rizvi S, Gores GJ. REVIEWS IN BASIC AND CLINICAL GASTROENTEROLOGY AND HEPATOLOGY Pathogenesis, Diagnosis, and Management of Cholangiocarcinoma. *Gastroenterology.* 2013;145:1215–29.
10. Blechacz B, Gores GJ. Cholangiocarcinoma: Advances in pathogenesis, diagnosis, and treatment. *Hepatology.* Wiley Subscription Services, Inc., A Wiley Company; 2008 Jul;48(1):308–21.
11. Nehls O, Gregor M, Klump B. Serum and bile markers for cholangiocarcinoma. *Semin Liver Dis.* 2004;24(2):139–54.
12. S. S. Imaging of the hepatobiliary tract. *Library (Lond).* 1997;1889–94.
13. Soares KC, Kamel I, Cosgrove DP, Herman JM, Pawlik TM. Hilar cholangiocarcinoma: diagnosis, treatment options, and management. *Hepatobiliary Surg Nutr.* 2014;3(1):18–34.
14. Bridgewater J, Galle PR, Khan SA, Llovet JM, Park JW, Patel T, et al. Guidelines for the diagnosis and management of intrahepatic cholangiocarcinoma. *J Hepatol.* European Association for the Study of the Liver; 2014;60(6):1268–89.
15. Bloom CM, Langer B, Wilson SR. Role of US in the detection, characterization, and staging of cholangiocarcinoma. *Radiographics.* 1999;19(5):1199–218.
16. Henedige TP, Neo WT, Venkatesh SK. Imaging of malignancies of the biliary tract- an update. *Cancer Imaging.* 2014;14(1):1–21.

17. Slattery JM. What Is the Current State-of-the-Art Imaging for Detection and Staging of Cholangiocarcinoma? *Oncologist*. 2006;11(8):913–22.
18. Vilgrain V. Staging cholangiocarcinoma by imaging studies. *HPB (Oxford)* 2008; 10: 106–09.
19. Choi JY, Kim MJ, Jeong ML, Ki WK, Jae YL, Joon KH, et al. Hilar cholangiocarcinoma: Role of preoperative imaging with sonography, MDCT, MRI, and direct cholangiography. *Am J Roentgenol*. 2008;191(5):1448–57.
20. Khan S a, Davidson BR, Goldin RD, Heaton N, Karani J, Pereira SP, et al. Guidelines for the diagnosis and treatment of cholangiocarcinoma: consensus document. *Gut*. 2002;61(12):1657–69.
21. Apovian CM, Murphy MC, Cullum-dugan D, Lin P, Gilbert KM, Coffman G, et al. Efficacy of Neoadjuvant Chemoradiation followed by Liver trasplantation for Perihilar Cholangiocarcinoma at 12 US Centers. *Radiology*. 2010;13(5):615–22.

7. ŽIVOTOPIS

Ime i prezime: Iskra Pezdirc

Datum i mjesto rođenja: 15. studeni 1992., Zagreb, Hrvatska

e-mail: iskra1511@gmail.com

Obrazovanje

Rujan 2016.- Ljetna škola ortopedije i traumatologije u Bolnici Stolzaple, Austrija

Rujan 2016.- WinPOCUS radionica ultrazvuka, Ljubljana, Slovenija

Od 2011.- redovna studentica 6. godine Medicinskog fakulteta Sveučilišta u Zagrebu

2007-2011.- 1. gimnazija u Zagrebu

1999-2007.- Osnovna škola Josip Račić u Zagrebu

1999-2006.- Privatna škola stranih jezika „Sova“ (engleski)

Znanja i vještine

- član taekwondo kluba „Osvit“, osmerostruka državna prvakinja s medaljama s brojnih međunarodnih natjecanja (kadetska prvakinja Europe 2005., 5. mjesto na Juniorskom Svjetskom prvenstvu 2008, 3. mjesto na Juniorskom Europskom prvenstvu 2009.)
- fluentnost u engleskom jeziku B2 (razumijevanje, čitanje, pisanje)
- poznavanje rada na računalu (MS Office, Internet)
- vozač B kategorije
- certifikat iz osnovnog i neposrednog održavanja života (BLS, ILS)

Radno iskustvo

Od rujna 2016.- rad u Laboratoriju za oksidacijski stres Instituta Ruđer Bošković (izrada studentskog rada „Oksidacijske modifikacije izvanstaničnog matriksa induciraju Nrf2 u matičnim stanicama karcinoma dojke“)

Od 18. do 21. svibnja 2016.- sudionica 13. Kongresa Hrvatskog društva za endoskopsku kirurgiju

Od 7. kolovoza do 27. rujna 2015.- volonterka u klinici „Medical Missionaries of Mary“ kao pomoćno medicinsko osoblje, Mukuru slum, Nairobi, Kenija