

Spondilolisteza

Bukna, Marko

Master's thesis / Diplomski rad

2014

Degree Grantor / Ustanova koja je dodijelila akademski / stručni stupanj: **University of Zagreb, School of Medicine / Sveučilište u Zagrebu, Medicinski fakultet**

Permanent link / Trajna poveznica: <https://um.nsk.hr/um:nbn:hr:105:842769>

Rights / Prava: [In copyright](#)/[Zaštićeno autorskim pravom.](#)

Download date / Datum preuzimanja: **2024-09-20**



Repository / Repozitorij:

[Dr Med - University of Zagreb School of Medicine Digital Repository](#)



**SVEUČILIŠTE U ZAGREBU
MEDICINSKI FAKULTET**

Marko Bukna

SPONDILOLISTEZA

DIPLOMSKI RAD



Zagreb, 2014.

Ovaj diplomski rad izrađen je na Klinici za ortopediju Medicinskog fakulteta Sveučilišta u Zagrebu i Kliničkom bolničkom centru Zagreb, pod vodstvom mentora doc. dr. sc. Tomislava Đapića i predan je na ocjenu u akademskoj godini 2013./2014.

POPIS SKRAĆENICA

CT – kompjuterizirana tomografija (eng. computed tomography)

MR – magnetska rezonancija (eng. magnetic resonance imaging)

PEEK – Polyethylether ketone

ALIF – prednja fuzija tijela kralježaka (eng. anterior lumbar interbody fusion)

PLIF - stražnja fuzija tijela kralježaka (eng. posterior lumbar interbody fusion)

DLIF – direktna lateralna fuzija tijela kralježaka (eng. direct lateral interbody fusion)

XLIF – ekstremno lateralna fuzija tijela kralježaka (eng. extreme lateral interbody fusion)

TLIF – transforaminalna fuzija tijela kralježaka (eng. transforaminal lumbar interbody fusion)

NSAR – nesteroidni antireumatici (eng. nonsteroid antirheumatic drugs)

COX2 – ciklooksigenaza 2 (eng. ciclooxigenase 2)

Sadržaj

1. Sažetak	
2. Summary	
3. Uvod.....	1
4. Anatomski faktori.....	2
4.1. Kralježnica.....	2
4.2. Slabinski kralješci.....	3
4.3. Peti slabinski kralježak.....	4
4.4. Križna kost.....	4
5. Definicija.....	5
6. Etiologija.....	5
7. Klasifikacije.....	7
8. Epidemiologija.....	9
9. Klinička slika.....	10
10. Dijagnostika.....	14
10.1. Rendgensko snimanje.....	14
10.2. Kompjuterizirana tomografija.....	17
10.3. Magnetska rezonancija.....	17
10.4. Mijelografija.....	18
10.5. Scintigrafija.....	19
10.6. Elektrofiziologija.....	19
11. Liječenje.....	19
11.1. Konzervativno liječenje.....	19

11.1.1. Fizikalna terapija.....	20
11.1.2. Lijekovi.....	21
11.1.3. Ortoze.....	22
11.2. Kirurško liječenje.....	23
11.2.1. Indikacije za operativni zahvat.....	23
11.2.2. Vrste operativnih zahvata.....	23
11.3. Algoritam liječenja spondilolisteze.....	26
12. Zaključak.....	28
13. Zahvale.....	39
14. Literatura.....	30
15. Životopis.....	33

1. Sažetak

Naslov: Spondilolisteza

Autor: Marko Bukna

Spondilolisteza je patološki entitet gdje dolazi do subluksacije jednog kralješka u odnosu na drugi, a najčešće se nalazi u području L5/S1 i L4/L5. Većina pacijenata je asimptomatično, te se radiološki nalaz spondilolisteze otkrije pri obradi neke druge bolesti. Bolest je najčešće istmičke ili degenerativne etiologije. Klasifikacije koje se koriste u kliničke svrhe su Wiltseova etiološka klasifikacija i Meyerdingova klasifikacija po stupnju prokliznuća. Najčešći klinički simptom u simptomatskih pacijenata je križobolja, dok se u manjeg broja javlja radikulopatska bol i neurogene klaudikacije. Dijagnostičku obradu kod spondilolisteze započinjemo nativnim rentgenskim snimanjem, a potom prelazimo na kompjuteriziranu tomografiju, magnetsku rezonanciju i elektrofiziološke studije. Magnetska rezonancija je najkorisnija u procijeni kompresije neuralnih struktura i jedina metoda pomoću koje se može sa sigurnošću odrediti potrebna veličina zahvata. Pacijente najčešće liječimo konzervativno analgeticima i fizikalnim vježbama koje pojačavaju snagu stabilizacijske muskulature radi smanjenja ekstenzivnih naprezanja. Ukoliko bol perzistira nakon konzervativnog liječenja ili postoje neurološki simptomi pacijenta je potrebno kirurški liječiti. Prvi korak u operativnoj proceduri je dekompresija, potom repozicija i instrumentacija pri kojoj se pokušava reducirati deformitet i rekonstruirati fiziološka lordoza. Kad se radi fuzija najčešće se pristupa sa stražnje strane u intervertebralni prostor, bilo kroz defekt učinjen u laminarnom dijelu (PLIF) ili kroz foraminalni dio (TLIF).

Ključne riječi: Spondilolisteza

2. Summary

Title: Spondylolisthesis

Autor: Marko Bukna

Spondylolisthesis is the slippage of the underlying portion of the spine. It usually occurs in the L5/S1 or L4/L5. Most patients are asymptomatic and radiological detection of spondylolisthesis occurs when diagnosing certain other diseases. The disease is most commonly isthmic or degenerative in etiology. For clinical purposes, the etiological classification of Wiltse and slip degree classification of Meyerding are used. The most common clinical symptom in symptomatic patients is lower back pain, while a small number display radicular pain and neurogenic claudications. Diagnostic treatment starts with native X-rays, and then move on CT, MRI and electrophysiological studies. MRI is most useful to assess the compression of neural structures and the only method that can be used to ascertain the necessary size of the surgical procedure. Patients are usually treated conservatively with analgesics and physical exercises that enhance the strength of stabilizer muscles to reduce the extensive stress. If pain persists after conservative treatment or there are neurological symptoms surgical treatment is necessary. The first step in the operative procedure is decompression; followed by reduction of the deformity. Finally, fusion is usually accessed from the rear of the intervertebral space, either through the opening in the lamina part (PLIF) or through the foraminous part (TLIF).

Key words: Spondylolisthesis

3. Uvod

Termin spondilolisteza označava patološki pojam uzrokovan pomakom gornjeg dijela kralježnice prema naprijed u odnosu na donji dio kralježnice. Iako je Kilian 1854. prvi upotrijebio naziv spondilolisteza od grčkih riječi spondylo (kralježnica) i olisthesis (poskliz), ona je već uočena u 18. i 19. stoljeću od strane opstetričara (Killian 1854.). Belgijski opstetričar Herbiniaux 1782. opisuje patološko koštano izbočenje ispred sakruma koje sužava porođajni kanal (Herbiniaux 1782.). Robert i Lambl opisuju da prije pomaka dolazi do defekta u interartikularnom dijelu luka kralješka, te su taj defekt nazvali spondilolizom, a Naugebauer je 1888. dokazao da i elongacija interartikularnog dijela luka kralješka dovodi do spondilolisteze (Naugebauer, 1888.).

Rijetko koji entitet u spinalnoj patologiji ima toliko puno varijabilnosti u anatomskim, kliničkim i terapijskim aspektima kao spondilolisteza. Neke spondilolisteze progrediraju, neke ne; neke su spondilolisteze bolne, neke su bezbolne; neke su spondilolisteze vrlo deformirajuće, neke nisu; neke se spondilolisteze uspješno liječe operativno posteriornom fuzijom, neke unatoč posteriornoj fuziji progrediraju s pseudoartrozom. (Fredrickson i sur, 1984.).

Spondilolisteza je često usputni radiološki nalaz kod asimptomatskih pacijenata koji su zbog nekog drugog problema dijagnostički obrađeni, te u velikom broju slučajeva nije potrebno nikakvo posebno liječenje. Kod većine pacijenata sa simptomatskom spondilolistezom dovoljna je konzervativna terapija, a ukoliko postoje ozbiljne poteškoće prelazi se na kirurško liječenje (Heady i Bono, 2002.). Kako se ova bolest javlja i u mlađoj dobi, a ne samo kao degenerativni proces u starijoj, te su joj tijek i ishodi različiti, potrebno je iznimno poznavanje kliničkih i dijagnostičkih indikacija za primjenu ispravne metode liječenja ovog poremećaja (McPhee 1990.)

4. Anatomski faktori

4.1. Kralježnica

Kralježnica je koštani sklop koji tvore 24 slobodna gibljiva segmenta, spojena intervertebralnim kolutima, te 9 do 10 nepomičnih sraštenih segmenata koji čine križnu i trtičnu kost. Između slobodnih segmenata uložena u 23 intervertebralna koluta koji zajedno sa svezama čvrsto spajaju kralješke, ali i omogućuju gibljivost u vratnom, prsnom i slabinskom dijelu kralježnice.

Segmenti su kralježnice prema dolje sve viši i postaju krupniji, jer do petoga slabinskog kralješka preuzimaju sve veći tere. Od petoga pak slabinskoga segmenta, nakon što teret predaju zdjelničnim kostima kralješci postaju sve manji i završavaju malom kvržicom trtične kosti. Tako kralježnica promatrana sprijeda nalikuje na dva istokračna trokuta. Gornji izduženi trokut obuhvaća vratni, prsni i slabinski dio kralježnice. Donji kraći trokut obratno je postavljen i tvore ga križna i trtična kost. Ova se trokuta dodiruju osnovicama u području lumbosakranog prijevoja.

Kralježnica odrasla čovjeka nije ravna, nego su u sagitalnoj ravnini zbog različite debljine intervertebralnih koluta i različite visine tijela kralježaka pojedini njezini dijelovi svijeni u fiziološke zavoje, pa cijela kralježnica ima oblik slova S. Pri tome su osnovni zavoji *curvaturae primae*, usmjereni unatrag (kifoze) i razvijaju se već u zametka na mjestima gdje su ispred kralježnice razvijene tjelesne šupljine (prsni koš, zdjelica) koje se time povećavaju. Potom u uspostavi ravnoteže nastaju kompenzacijski zavoji, *curvature secundariae*, koji su usmjereni naprijed (lordoze). Zato odozdo prema gore najprije nalazimo zavoj križne kosti prema straga *kyphosis sacralis*, koji je uvjetovan ustrojem zdjelice, potom slabinski dio kralježnice svijen prema naprijed, *lordosis lumbalis*, dalje slijede ispupčenost prsnog dijela kralježnice prema straga, *kyphosis thoracis*, te kompenzacijski zavoj vratnog dijela kralježnice prema naprijed, *lordosis cervicis*.

Prednja je strana kralježnice valjkasta oblika, a tvore je tijela kralješka i intervertebralni koluti. Bočne strane kralježnice oblikuju korijeni lukova između kojih se nalaze meukralježnični otvori (*foramina intervertebralia*) u kojima su smješteni spinalni gangliji, a kroz otvore prolaze živci, te krvne i limfne žile. Stražnju stranu kralježnice čine lukovi s trnastim nastavcima koji zajedno tvore leđni (spinalni) greben, a između njih i poprečnih nastavaka nastaje leđna brazda

ispresijecana pukotinastim prostorima među lukovima kralješaka. Pukotinski prostori variraju, a posebice je širok prostor između petog slabinskog i prvog križnog kralješka.

Kralješnički kanal, *canalis vertebralis*, sprijeda je omeđen tijelima kralježaka i intervertebralnim kolutima, a postrano i straga lukovima kralježaka i svezama. U kralješničkom kanalu je smještena kralješnična moždina do razine drugoga slabinskog kralješka, a prema dolje se nastavlja snop moždinskih živaca (*cauda equina*).

4.2. Slabinski kralješci

Slabinskih kralješaka, *vertebrae lumbales*, ima pet i najkrupniji su jer nose najveći teret, a specifičnost su im rebreni nastavci. Tijelo slabinskih kralješaka im je bubrežasto i krupno, a otvor je kralješka trokutast.

Luk kralješka koji se dijeli na prednji dio (*pediculus arcus vertebrae*) i stražnji (*lamina arcus vertebrae*), te zglobni nastavci izrazito su razvijeni. Gornji su zglobni nastavci razmaknuti i obuhvaćaju donje zglobne nastavke koju su postavljeni bliže središnjoj ravnini. Gornje su zglobne površine blago izdubljene i usmjerene medijalno, a donje su zglobne površine ispupčene i usmjerene lateralno.

Pars interarticularis luka kralješka je onaj dio koji spaja luk s pediklom kraljeka, malim zglobovima i poprečnim nastavcima te je stoga ključni element stabilnosti segmenta (Keros i Pećina 2006.)

Poprečne nastavke nalazimo kao dvije kvržice: *processus mammillaris* i *processus accessorius*. Sa strane zglobnih nastavaka nalazimo zakrčljalo rebro koje je srašteno s tijelom kralješka kao poprečno usmjeren nastavak *processus costalis*. Trnasti nastavci su krupni, četvrtasti i postavljeni vodoravno. (Platzer 2003.)

4.3. Peti slabinski kralježak

Peti slabinski kralježak ima krupno klinasto tijelo visoka prednjeg dijela pa prema križnoj kosti ostvaruje pregib kralješnice s kutom približno 130° , a pregib je nastao u svezi s uspravnim hodom i osebujan je za čovjeka.

Donji zglobni nastavci petoga slabinskog kralješka postavljeni su u frontalnoj ravnini, a zglobne površine su gotovo ravne i usmjerene su naprijed. Rebreni je nastavak posebice razvijen jer ga izvlači iliolumbalna sveza.

Trnasti je nastavak manji nego u ostalih slabinskih kralježaka, najčešće je izduljen i zakošen prema dolje, a njegov je slobodni rub zaobljen.

Peti slabinski kralježak ponekad može srasti sa prsnom kosti pa govorimo o asimilaciji, odnosno sakralizaciji kralješka. Iznimno postoje sakralizacije četvrtoga, pa i trećega slabinskog kralješka.

4.4. Križna kost

Križna kost, os sacrum, uklopljena je između zdjeličnih kostiju i čini dio stražnje zdjelične stijenke, a nastaje srastanjem pet križnih kralješaka (vertebrae sacrales) oko petnaeste godine života. To je trokutasta kost, čiji je gornji dio širok i krupan, a prema dolje se klinasto sužava. Kost preuzima tjelesnu težinu i prenosi na kostur zdjelice i noge. Kad preda težinu suzuje se i naposljetku prelazi u zakržljalu trtičnu kost.

Križna je kost među zdjeličnim kostima postavljena ukoso i s vodoravnom ravninom zatvara kut od 45° , pa je prednja strana križne kosti usmjerena prema dolje.

Ponekad prvi križni kralješak ostane nesrašten, pa govorimo o lumbalizaciji križnog kralješka (Keros i Pećina 2006.).

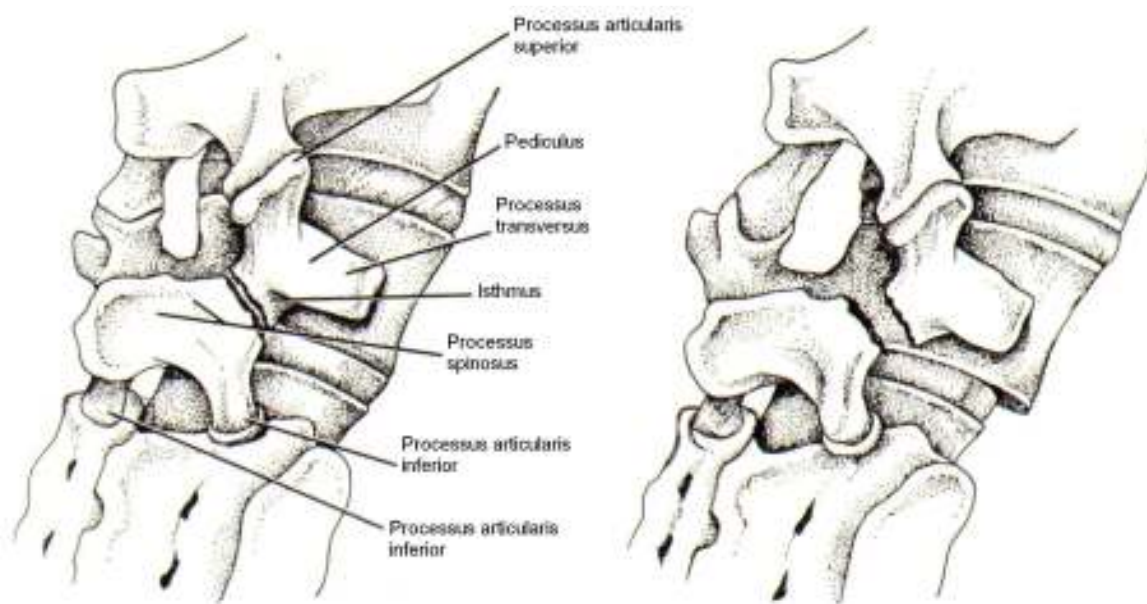
5. Definicija

Taillard (Taillard 1957.) opisuje spondilolistezu kao „prednje klizanje tijela kralješka zajedno sa pediculusima, poprečnim nastavcima i gornjim zglobnim nastavcima, izazvano prekidanjem kontinuiteta ili elongacijom u parsu interarticularisu.“ Kasnije, spondilolisteza se objašnjava kao subluksacija jednog kralješka prema drugom, koja se najčešće nalazi u L4/L5 ili L5/S1 dinamičkom segmentu (Pećina 2004.). Konačno, moramo razumjeti da dio kralježnice koji kliže nosi čitav trup iznad sebe, pa spondilolistezu definiramo kao deformaciju kralježnice u sagitalnoj ravnini koja je karakterizirana pomakom gornjeg dijela kralježnice prema naprijed u odnosu na donji dio kralježnice.

6. Etiologija

Za spondilolistezu možemo reći da je multifaktorijelna bolest, u etiologiji sudjeluju traumatski, degenerativni, hormonalni i čimbenici nasljeđivanja (Farfan i sur. 1976.).

Nakon što su primati, uključujući i ljude, evoluirali u bića sa uspravnim držanjem, dolazi do biomehaničkog naprezanja u lumbosakralnom zglobu već pod normalnim fiziološkim uvjetima. Naime, težište ljudskog tijela pada nešto ispred lumbosakralnog zgloba. Prostor lumbosakralnog diska blago je nagnut prema naprijed i prema dolje. Ovo dovodi do sile napetosti u ovom prostoru i momentu rotacije koji nastoje donji dio slabinske kralježnice potisnuti naprijed u fleksiji. Anatomske značajke koja blokiraju ovu kretnju jesu L5/S1 fasetni zglobovi. Litički defekt u interartikularnom dijelu kralješka dozvoljava ovim štetnim silama da djeluju i stvaraju poskliz kralježnice (Rengachary i Balabhandra 2002.).



Slika 1. Anatomija lumbosakralnog prijelaza sa istmičkom spondilolistezom. Lijevo se vidi znak „Škotskog terijera s ogrlicom“ gdje ogrlica predstavlja defekt interartikularnog dijela. Preuzeto sa: <http://www.osteofisioluciani.com/public/wp-content/uploads/2013/06/scotty-dog-spondylolisthesis.jpg>

Pri fizičkoj aktivnosti u kojoj dolazi do učestale fleksije i ekstenzije lumbo-sakralnog prijelaza u kombinaciji s torzijom i aksijalnim opterećenjem, može doći do stres prijeloma. U patološkoj podlozi su učestale mikrotraume, koje su uzrok stvaranja subkliničkog prijeloma interartikularnog dijela. Interartikularni dio je najopterećeniji dio, a ujedno i najosjetljiviji dio kralješka. Negdje takvi prijelomi zacjeljuju, dok drugdje dolazi do fibroznog zarastanja koje ne može kompenzirati naprezanja te dolazi do elongacije interartikularnog dijela. (Farfan i sur. 1976.)

U degenerativnom tipu smatra se da kronična degeneracija intervertebralnog diska dovodi do labavosti prednjeg kompleksa ligamenata kralježnice i time posljedično do subluksacije i degenerativne spondilolisteze. Ligamentum flavum kako bi pokušao zaustaviti poskliz hipertrofira, što može dovesti do spinalne stenoze. (Bridwell i DeWald 1997.) Suprotno tome, neki istraživači smatraju da do degenerativne spondilolisteze dolazi radi degeneracije u fasetnim zglobovima kralježnice, te posljedičnog poskliza (Farfan 1980.). Ukoliko je u užoj obitelji prisutan degenerativni oblik spondilolisteze, rizik za ponovnu pojavu bolesti raste za 25-30%.

Progresija prokliznuća se zapaža u adolescentnoj dobi, što ukazuje na mogući utjecaj hormona rasta i drugih hormonalnih faktora. (Kejla 2003.)

U kliničkoj praksi još se uvijek koristi etiološka klasifikacija po Wiltseu iz 1969. godine (tablica 1). Ta klasifikacija dijeli spondilolistezu na displastični tip, a displaziju nalazimo u obliku L5 trapezoidalnog oblika, zaobljenog sakralnog svoda, elongiranog ili razdijeljenog parsu, nedostatka L5 segmenta ili S1 lamine, te tropizma lumbosakralnih faseti. Drugi tip je istmički tip, što znači da se defekt nalazi u interartikularnom dijelu kralješka. Podtipovi drugog tipa klasifikacije po Wiltseu su: 2A spondilolitički, gdje se radi o stres frakturi pars interarticularisa; 2B elongacija parsu; i 2C akutna traumatska fraktura parsu. Treći tip je degenerativni tip radi dugotrajne intersegmentalne nestabilnosti. U četvrtom tipu se radi o post-traumatskom poremećaju gdje je defekt smješten u elementima koji su posteriorno od parsu. Posljednji tip u Wiltseovoj klasifikaciji odnosi se na patološku destrukciju posteriornih elemenata koju je uzrokovala generalizirana ili lokalizirana bolest kostiju (Wiltse i sur. 1993.).

Displastička
Istmička
-litička
-elongirajuća
-traumatska
Degenerativna
Fraktura zglobne plohe malog zgloba
Patološka

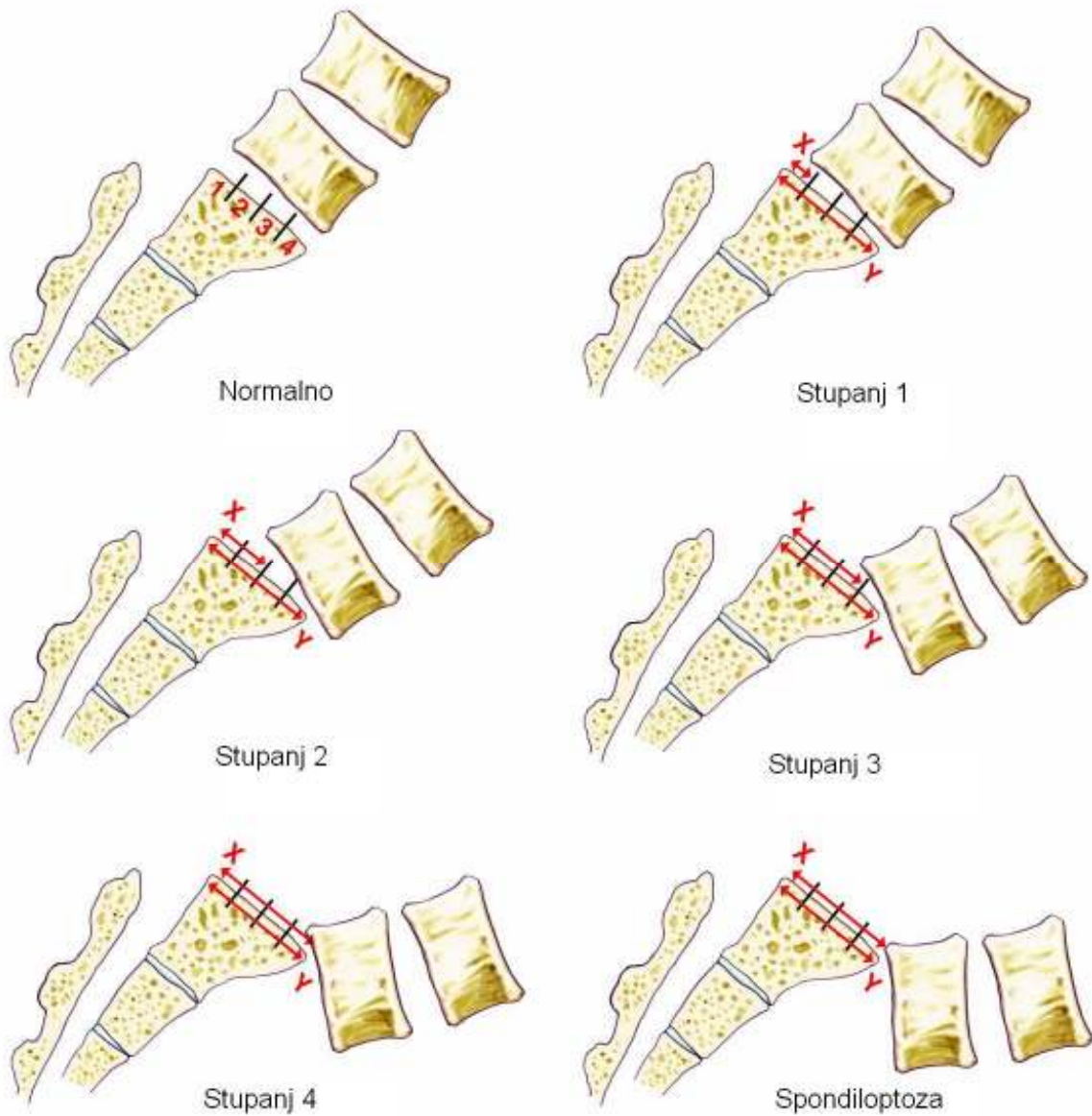
Tablica 1. Etiologija spondilolisteze. Klasifikacija po Wiltseu.

Preuzeto iz: Kejla Z. (2003.), Spondiloliza i Spondilolisteza, Medix 9:49: 90-94

7. Klasifikacije

Najčešće korištene klasifikacije spondilolisteze u kliničkoj praksi su morfološka klasifikacija stupnja prokliznuća po Meyerdingu te etiološka klasifikacija po Wiltseu i suradnicima (Meyerding 1932.).

Po Meyerdingu se raspon prokliznuća određuje jednostavnim latero-lateralnim radiogramom oštećenog segmenta, a potom se svrstava u jedan od četiri stupnja.



Slika 2. Klasifikacija poskliza po Meyerdingu. Neki autori navode i peti stupanj, odnosno stanje kada slabinski kralježak potpuno propadne u zdjelicu. To stanje se naziva spondiloptoza.

Preuzeto sa: <http://www.spinoteka.hr/articles/spondilolisteza.html>

Za kirurške svrhe često je u uporabi klasifikacija po Marchettiju i Bartolozziju koja se bazira na podjeli spondilolisteze na stečeni i razvojni poremećaj, a stečeni poremećaj se dalje dijeli na tip sa teškom i blagom displazijom (Marchetti i Bartolozzi 1984.)

Uz ove navedene klasifikacije, javljaju se i novije klasifikacije koje objedinjuju navedene klasifikacije, te uvode novi parametar spinopelvična stabilnost. Spinopelvična stabilnost se ocjenjuje iz odnosa težišnice trupa i osovine zgloba kuka, te sakralnog nagiba (pomak trupa kralješka nije pravocrtan, već se radi o rotaciji u sagitalnoj ravnini) (Kejla 2003.). Primjer takve klasifikacije je Mac-Thiongu i Labelleu iz 2008. godine (Mac Thiong i sur 2008.).

8. Epidemiologija

Spondilolisteza je bolest karakteristična za ljudska bića, i nije nađena niti u jednoj drugoj vrsti. Prevalencija spondilolisteze u odraslih je oko 6% ovisno o godinama i nacionalnosti ispitanika koji su sudjelovali u istraživanju. Tako je primjerice kod južnoafrikanaca prevalencija 3,5% dok se kod eskima čak 50% što ukazuje na kombinaciju nasljednih faktora i utjecaja okoline (Bridwell i DeWald 1997.). Najranije zabilježena spondilolisteza ustanovljena je kod djeteta starog tri i pol mjeseca, što ukazuje na korelaciju sa nastankom lumbarne lordoze (Shook 1990.).

U incidenciji spondilolisteze javljaju se dva vrška, pri čemu se prvi javlja od 5. do 7. godine života, a drugi u adolescentnom razdoblju, što možemo povezati sa hormonalnim etiološkim čimbenicima. Spondilolisteza je učestalija dva do tri puta u muškoj u odnosu na žensku populaciju, no progresija je četiri puta veća kod žena. (Kejla 2003.)

Istmički oblik spondilolisteze je najčešće zastupljen, dok su pacijenti sa degenerativnim oblikom spondilolisteze obično stariji od 40 godina. Incidencija degenerativnog tipa bolesti je povećana u ženskom spolu i kod dijabetičara. Istmički oblik se najčešće javlja na segmentu L5/S1, dok je za degenerativni tip tipična patologija u segmentu L4/L5. (Bridwell i DeWald 1997.).

Radiografski ustanovljena spondiloliza u 25% slučajeva javlja se sa spondilolistezom (Standaert i Herring 2000.), a 50% spondiloliza kasnije će razviti spondilolistezu. (Kejla 2003.)

Većina defekata javlja se na L5 kralješku (85-95%), a nakon njega najčešće je zahvaćen L4 (5-15%). Studija koja je obuhvatila 500 djece u starosti od šest godina pokazala je incidenciju spondilolize sa ili bez spondilolisteze od 4.4%. Incidencija u dvanaestoj godini života povećala se na 5.2%, dok je u odraslih bila 6%. Članovi obitelji ispitanika koji su imali spondilolistezu imali su znatno veću stopu incidencije nego populacija u cjelini (Wiltse 1993).

Rosenberg je proveo istraživanje sa 143 odrasla ispitanika koja nisu nikad hodala i ni u jednom slučaju nije našao znakove spondilolize. Ovo istraživanje ide u prilog teoriji da za defekt u pars artikularisu mora postojati neka vrsta repetitivnog stresa (Rosenberg 1981.)

Incidencija spondilolize je veća u mladim atletičara, u odnosu na opću populaciju. U istraživanju koje je obuhvatilo 1430 mladih atletičara ustanovljena je incidencija od 15%. Ronioci, dizači utega, hrvači i gimnastičari su među sportašima posebno podložni spondilolizi i spondilolistezi.

Kod tipa bolesti gdje se defekt nalazi u interartikularnom dijelu najčešće dolazi do progresije bolesti, no istraživanja su pokazala nisku učestalost progresije poskliza. Friedrichsion i suradnici su istraživanjem potkrijepili tu tvrdnju, te ni u jednog ispitanika nisu uočili progresiju poskliza nakon šesnaeste godine života. Progresija je učestalija za vrijeme pubertetskog naleta rasta, a kod žena i muškaraca se javlja podjednako (Rossi 1978.).

9. Klinička slika

Kod većine pacijenata spondilolisteza se otkriva slučajno pri radiološkoj obradi neke druge bolesti, dok se ostali pacijenti javljaju liječniku radi boli u križima, sa i bez širenja u glutealno područje i donje ekstremitete.

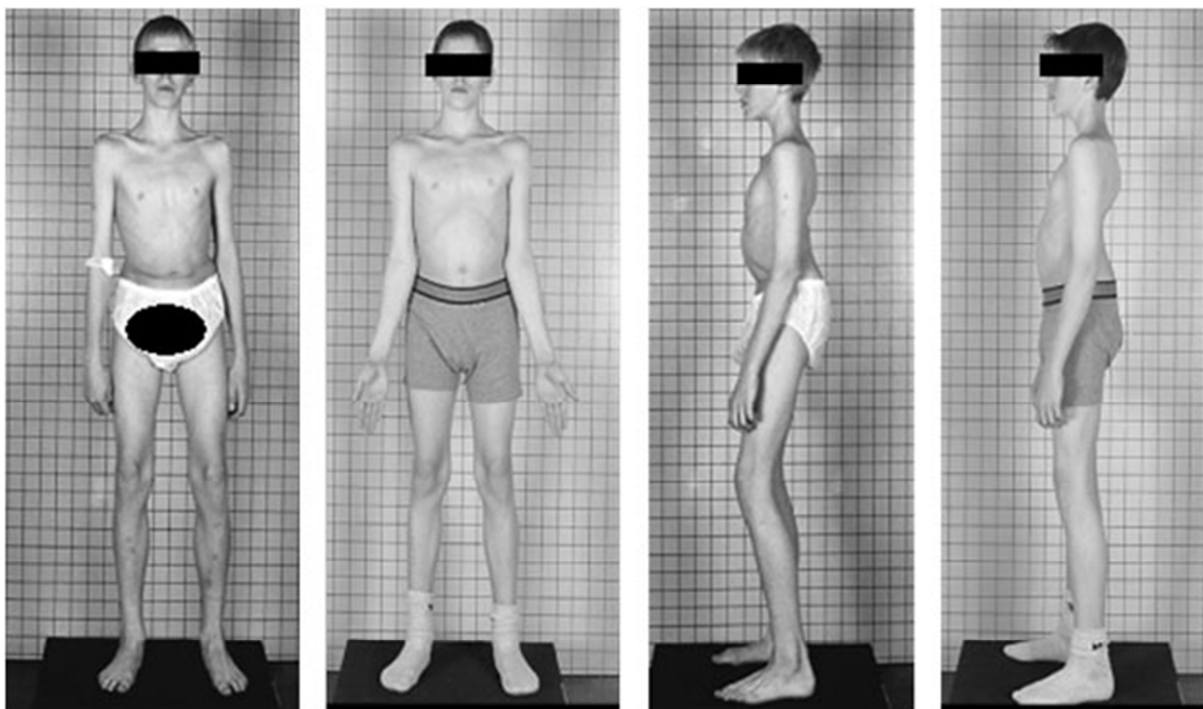
Bol se može javiti postepeno ili može nastupiti nakon akutnog događaja. Polovica bolesnika će znati prepoznati događaj iz prošlosti koji pridonio bolesti. Kada defekt interartikularnog dijela zarasta vezivnim tkivom može doći do kompresije živaca. Tada se karakter boli mijenja u radikularnu bol, bilo da je ona jednostrana ili obostrana. U slučajevima manjeg poskliza (<Meyerding 2.) bolesnici se rijetko žale na radikularnu simptomatologiju. Rjeđe je kompresija uzrokovana direktnim djelovanjem subluksacije ili protruzijom degeneriranog diska. Kod viših stupnjeva subluksacije (Meyerding 2. i više) može doći do trakcije na samu caudu equinu. Kod degenerativnog oblika može doći do spinalne stenoze i posljedičnih „pseudoklaudikacija“ (Kejla

2003.). Bol kod spondilolize i spondilolisteze možemo izazvati retrofleksijom kukova, a ukoliko je spondilolitički defekt jednostran, bol će se javiti hiperekstenzijom kralježnice pri stajanju na ipsilateralnoj nozi u odnosu na defekt. Iako je korist ovog manevra neosporna, njime se može djelovati i na ostale strukture oko interartikularnog dijela, stoga ne možemo reći da je nalaz patognomoničan za spondilolizu i spondilolistezu (Standaert i Herring 2000.).

Kod jačeg poskliza sagitalni pomak se može palpirati praćenjem linije spinoznih nastavaka. Lakše se palpira pomak u segmentu L4/L5, nego u segmentu L5/S1. Kod adipoznih bolesnika ova palpacija nije izvediva.

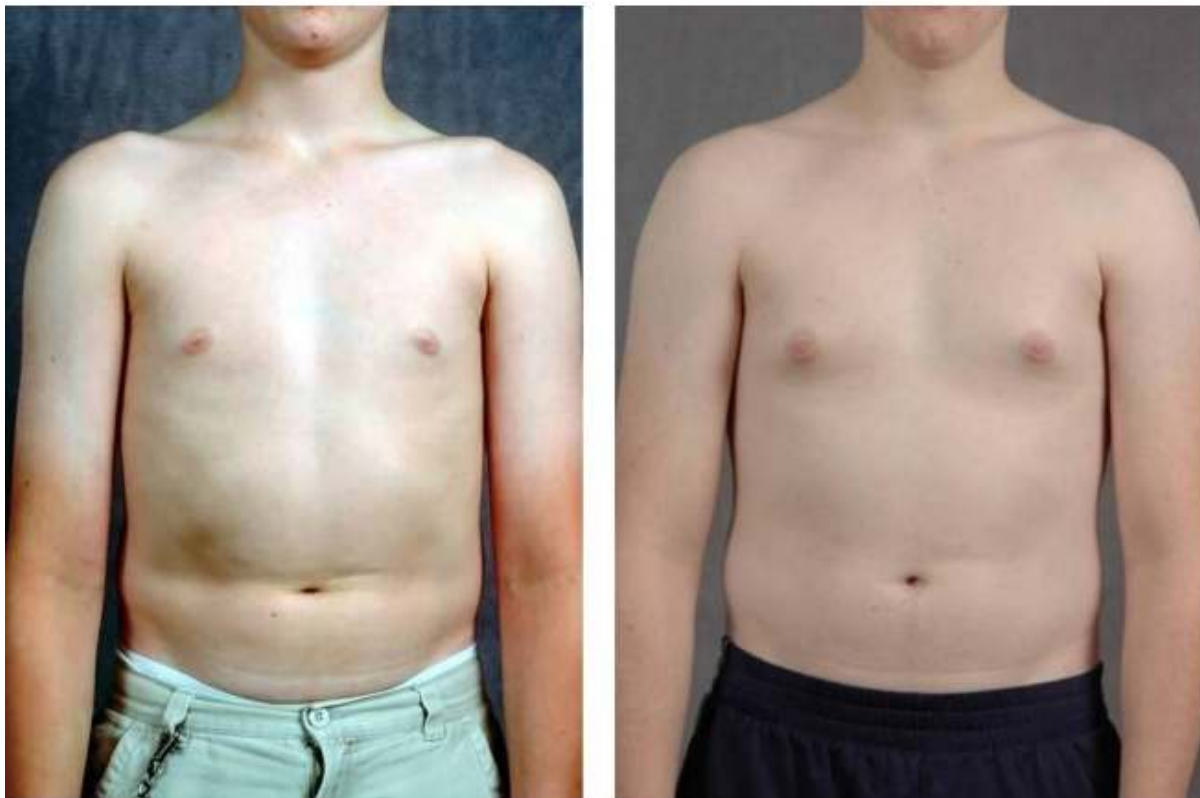Kako je poznato, kod blažeg poskliza (Meyerding 1.) dolazi do pomaka u jednoj ravnini, a kod viših stupnjeva spondilolisteze (>Meyerding 2.) dolazi i do rotacije trupa kralješka u sagitalnoj ravnini. Ovim patološkim pomakom se gubi fiziološka lordoza i stvara kifoza u zahvaćenom segmentu (Kejla 2003.)

Da bi se održala sagitalna ravnoteža trupa dolazi do dviju kompenzatornih zbivanja: hiperekstenzije lumbalne kralježnice i sagitalne rotacije sakruma. Daljnja kompenzacija se odvija tako da se flektiraju kukovi i semiflektiraju koljena što rezultira zategnutošću muskulature stražnje lože natkoljenica. Ove kompenzatorne pojave dovode do kliničke slike koja se još naziva i „stav skijaša“ (Pećina i sur. 2004.)



Slika 3. Prije operacije: hiperekstenzija kralježnice uz semifleksiju koljena kod djeteta sa spondilolistezom i nakon operacije normalno držanje. Preuzeto sa: <http://www.bethesda-clinic.com/en/artikel/view/id/20/url/lumbar-spine-instability-spondylolisthesis>

Spondiloptoza karakterizira stanje kada se slabinski kralježak potpuno „prevrne“ u zdjelicu ispred sakruma i smatra se V. stupnjem klasifikacije po Meyerdingu (www.spinoteka.com 2014.). Za kliničku sliku spondiloptoze je karakteristično da se trup skрати prema povišenju ilijačnih krista. Rebreni lukovi se približavaju prema ilijačnim kristama, a processus xyphoideus prema os pubis i stvara se poprečna kožna brazda u struku (Pećina i sur. 2004.).



Slika 4. Vidi se kožna brazda kod dječaka sa visokim stupnjem spondilolisteze (lijevo), koja nakon operacije nestaje (desno). Preuzeto sa: <http://www.bridwell-spinal-deformity.com/sites/default/files/imagecache/case-detail/sites/default/files/case-images/slide223.jpg>

Unutar kliničkog pregleda obavezno je učiniti i neurološki pregled. Znakovi na koje moramo obratiti pažnju kod spondilolisteze koja komprimira korjenove su distribucija boli, klaudikacije uzrokovane spinalnom stenozom u degenerativnom tipu, distribucija parestezija/disestezija, te prigušeni refleksi. Ispad motorike je izuzetno rijedak, osim u slučajevima frakturane spondilolisteze (Kejla 2003.).

Fizikalni pregled kod sumnje na spondilolistezu:	Neurološki pregled kod sumnje na spondilolistezu:
Inspekcija stava	Ispitivanje boli radikularnog karaktera
Inspekcija hoda	Ispitivanje motorike i mišićne snage
Mjerenje raspona pokreta kralježnice	Tonus i trofika mišića
Palpacija kurvatura kralježnice	Ispitivanje miotatskih refleksa donjih ekstremiteta
Palpacija poskliza	Ispitivanje osjeta
Test retrofleksije kukova	

Tablica 2. Klinički pregled kod sumnje na spondilolistezu. Preuzeto sa:

<http://www.spineuniverse.com/conditions/spondylolisthesis/exams-tests-spondylolisthesis>

10. Dijagnostika

Slikovnu dijagnostičku obradu kod sumnje na spondilolistezu započinjemo nativnom rendgenskom pretragom, a dostupne su nam i dodatne metode poput CT-a, MR, scintigrafije, te elektrofizioloških pretraga.

10.1. Rendgensko snimanje

Pretrage kod pacijenta koji se javlja radi boli u donjem dijelu leđa započinjemo standardnim antero-posteriornim, latero-lateralnim, te kosim snimkama lumbo-sakralnog dijela kralježnice. U vidu moramo imati dva najčešća tipa spondilolisteze, istmički sa defektom u interartikularnom dijelu i degenerativni u kojem nema defekta, te njihove razlike na rentgenskom prikazu.

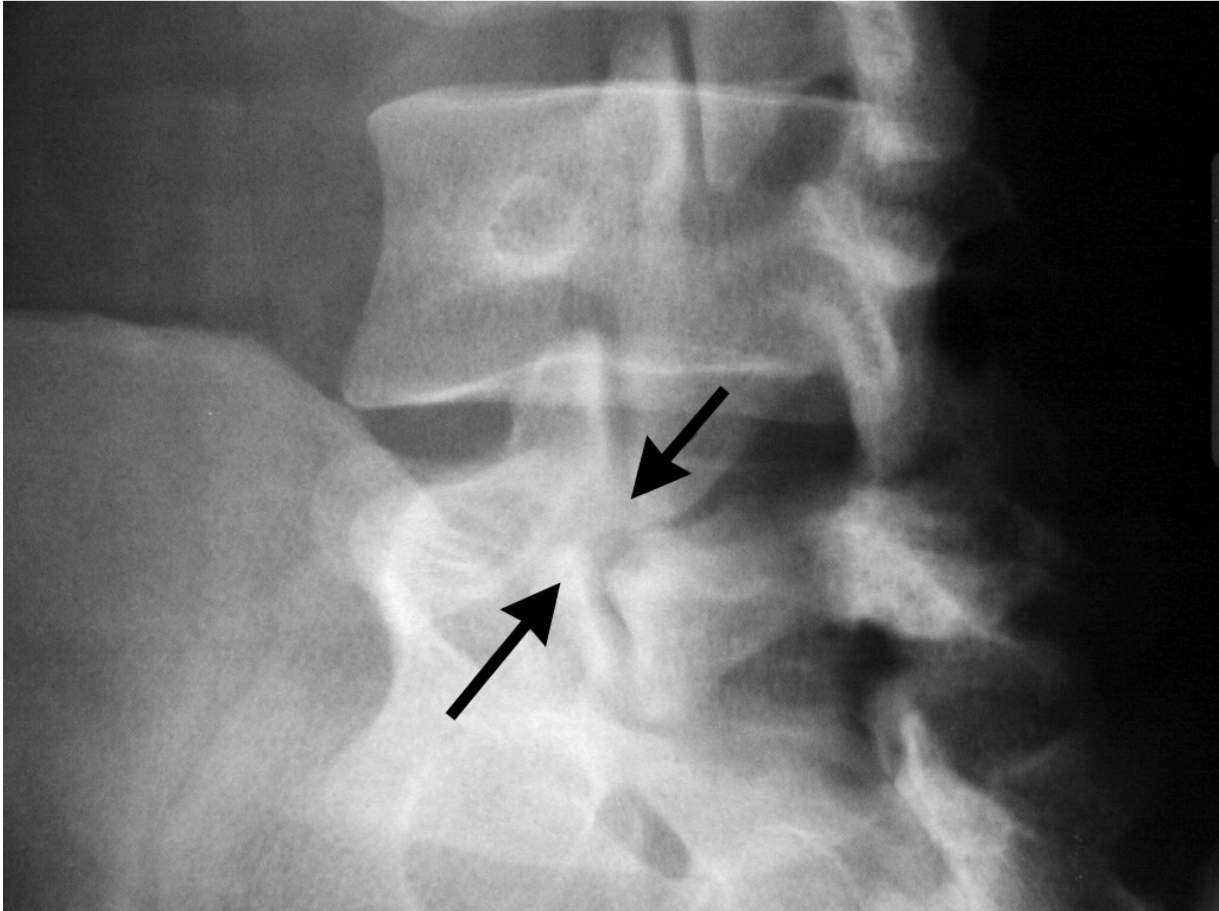
Latero-lateralne snimke mogu ukazati na defekt u interartikularnom dijelu i ukazati na poskliz kralješka. Bitno je da je pacijent sniman u uspravnom položaju, jer u ležećem položaju blaži posklizi mogu promaknuti. Antero-posteriorna snimka može ukazati na defekt u interartikularnom dijelu, bilo unilateralno ili bilateralno, te na udružene anomalije kao spina bifida occulta ili displastični L5 kralježak. Desna i lijeva kosa snimka pod 30 ° je važna u razlikovanju unilateralnog ili bilateralnog defekta interartikularnog dijela. Latero-lateralni snimci

pri fleksiji i ekstenziji mogu ukazati na hipermobilitet kralježnice, no takav hipermobilitet rijetko je kad vidljiv u blažim posklizima, a i ne mora biti važan za prognozu bolesti. Panoramski antero-posteriorni i latero-lateralni snimci mogu biti važni za ocjenu cjelokupnog koronalnog i sagitalnog balansa.

Latero-lateralni snimak je esencijalan za kvantifikaciju i kvalifikaciju opsega svake spondilolisteze te se mnoga radiološka mjerenja mogu dobiti iz ovoga snimka. Ovo uključuje i klasifikaciju poskliza po Meyerdingu, kut sagitalne rotacije kralješka L5 u odnosu na S1, sakrohorizontalni kut, sakralni nagib i sl.

U kroničnim kondicijama često je degenerativno promijenjen intervertebralni disk u segmentu L4/L5 ili L5/S1. Iz latero-lateralnog snimka možemo izmjeriti postoje li patološke dimenzije intervertebralnog diska u lumbosakralnom segmentu, što je čest nalaz kod degenerativne spondilolisteze.

Defekt interartikularnog dijela koji na latero-lateralnom snimku izgleda kao „škotski terijer s ogrlicom“ (slika) pomaže u razlikovanju istmičke spondilolisteze (u kojoj „ogrlica“ predstavlja prekid interartikularnog dijela) i degenerativne spondilolisteze u kojoj nema defekta (Bridwell i Dewald 1977.).



Slika 5. Znak „Škotskog terijera s ogrlicom“ na rentgenogramu. Preuzeto sa:

<http://m.blog.daum.net/kes3183/3821>

Kako u degenerativnoj spondilolistezi imamo pomak spinoznog nastavka zajedno sa tijelom kralješka, dolazi do prekida spinozne linije radi odstupanja patološkog spinoznog nastavka u odnosu na druge nastavke, pa je i ovaj fenomen vidljiv na latero-lateralnom snimku, a ponekad ga je i moguće palpirati pri fizikalnom pregledu.

Dodatni znakovi dugoročnog degenerativnog procesa uključuju već spomenuto suženje prostora intervertebralnog diska, sklerozu, osteofite, te hipertrofiju i sklerozu fasetnih zglobova kralježnice. Anterio-posteriorni rendgenski prikaz može ponekad ukazati i na hemisakralizaciju L5 kralješka. (Kalichman i Hunter 2008.)

10.2. KOMPJUTERIZIRANA TOMOGRAFIJA

CT se koristi pretežito kod evaluacije defekta interartikularnog dijela kralješka. Aksijalne snimke se učine u ravnini paralelnoj sa prostorom intervertebralnog diska, dok se sagitalna rekonstrukcija izvede pomoću kompjuterskog softvera. CT može prikazati ustroj fasetnih zglobova i njihovu degeneraciju. Asimetrični poskliz u fasetnim zglobovima osnova je rotacijske kretnje u spondilolistezi. CT u kombinaciji sa mijelografijom često se koristila kod pacijenata kod kojih se sumnjalo na simptome spinalne stenoze. Radi visoke doze radijacije i slabe vizualizacije zadnjih segmenata kralježnice ovu pretragu je zamijenila MR (Kalichman i Hunter 2008.).

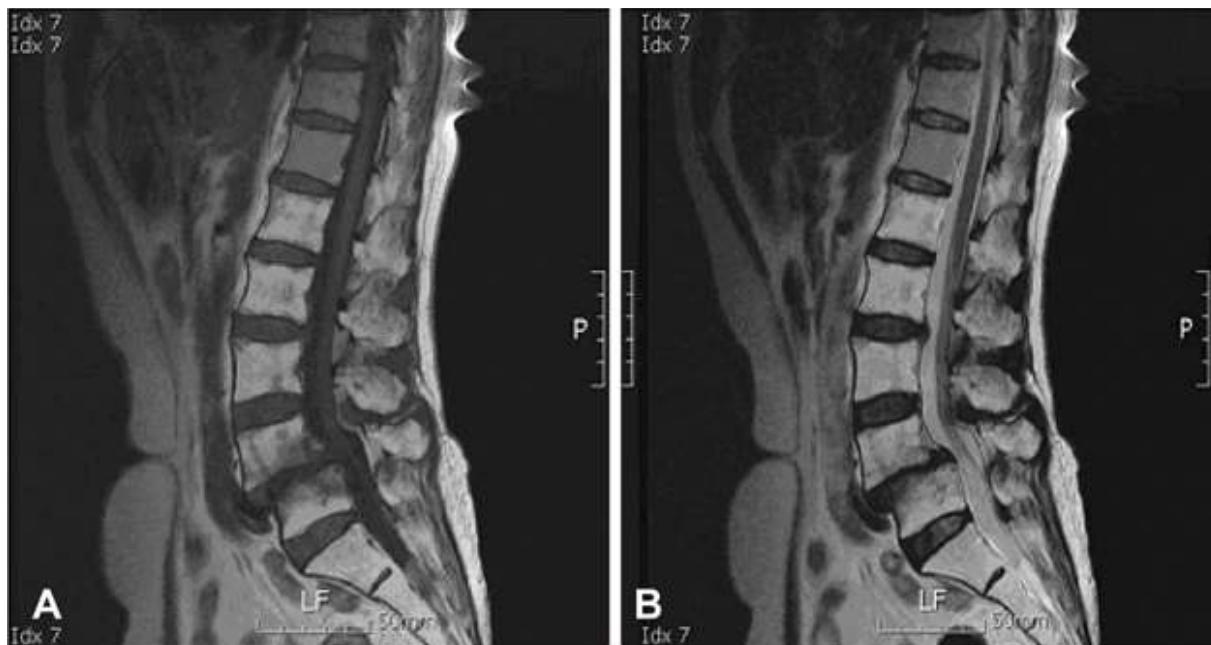10.3. MAGNETSKA REZONANCIJA

Magnetska rezonancija je postala neprocjenjivo važna pretraga za identifikaciju kako bolesti intervertebralnog diska, tako i prikaz spinalnog kanala te neuralnih elemenata lumbosakralne kralježnice. To je jedina metoda koja sa sigurnošću može odrediti potrebnu veličinu zahvata i kompresiju neuralnih struktura kod spondilolisteze. Kada učinimo T2 snimku, jaki (bijeli) intenzitet signala se producira od strane normalnog intervertebralnog diska radi velike količine vode. Degenerativni segment ima reducirani signal (sivi/crni) radi dehidracije diska i degeneracije nucleusa.

Szypryt je sa suradnicima izvršio istraživanje degeneracije diska iznad i ispod spondilolitičkog defekta u kojem je koristio MR dijagnostiku i zaključio je da pacijenti mlađi od 25 godina većinom (80%) imaju normalno hidriran disk ispod i iznad defekta. Druga skupina, pacijenti iznad 25 godina imali su znatnu prevalenciju degeneracije diska ispod i iznad spondilolize. Informacije o degeneraciji diska korisne su za razlikovanje etiologije boli u donjem dijelu leđa, te o odluci o korisnosti fuzije kada se planira kirurški zahvat.

MR je metoda izbora za prikaz spinalne stenoze i razlikovanje njenog uzroka (degenerativna spondilolisteza, hernijacija diska itd.). Također, MR možemo koristiti i za prikaz tumora koji pritišće caudu equinu i tako se manifestira sličnim simptomima kao spondilolisteza. Aksijalni snimak na nivou lize može pokazati fibrozno zacjeljivanje koje komprimira korjen živca. Takva

informacija zahtjeva daljnje pretrage kao što je primjerice mijelogram. MR snimak bi trebao prethoditi mijelogramu ukoliko za MR ne postoji kontraindikacija (npr. kardijalni pacemaker) (Bridwell i Dewald 1997.).



Slika 6. MR snimak drugog stupnja spondilolisteze kod 56. Godišnje žene u T1(A) i T2(prikazu). Preuzeto sa: <http://synapse.koreamed.org/>

10.4. MIJELOGRAFIJA

Osnovno je načelo mijelografije jednostavno: kontrastno sredstvo, koje se vidi na rendgenskoj slici, uštrca se u intraduralni prostor slabinske kralješnice da se pomiješa s moždanom tekućinom (likvorom). Zatim načinimo rendgensku sliku, na kojoj se može proučavati kontura prostora u kojemu je likvor (intraduralni prostor). Taj prostor kao i produžeci korijena živaca koji izlaze iz ovojnica leđne moždine mogu se vidjeti rendgenskim pregledom ili snimanjem u različitim projekcijama. S mijenjanjem položaja bolesnika kontrastno sredstvo, koje potisne likvor ili se s njime pomiješa, pomiče od prostora do prostora. Tako možemo pregledavati visinski različita mjesta kralješnice a da za to ne upotrijebimo velike količine kontrastnoga sredstva. Na taj način vidimo promijenjenu konturu prostora koji okružuju ovojnice leđne moždine i, eventualno, abnormalnu izraslinu, na primjer herniju diska. Mijelografiju

možemo primjeniti i kod preoperativnog planiranja kod pacijenata sa degenerativnom spondilolistezom na više kralježaka. (Popović 1989.)

10.5. SCINTIGRAFIJA

Nuklearno medicinska pretraga tehnecijem može biti korisna u procjeni starosti lezije, tj. kad se postavlja pitanje o akutnom spondilolitičkom procesu, te diferencijalnoj dijagnostici boli u donjem dijelu leđa (arthritis fasetnih zglobova, sakroileitis, discitis, tumor). Single photon emission computed tomography (SPECT) pokazala se vrlo senzitivnom i specifičnom metodom za evaluaciju pacijenata sa bolnom spondilolistezom (Bridwell i DeWald 1993.).

10.6. ELEKTROFIZIOLOGIJA

Elektromiografija se može primjeniti kao kvantitativna metoda procjene aktualnog neurološkog deficita te kao metoda kojom je moguće pratiti razvitak daljeg neurološkog deficita, ili njegovo poboljšanje tijekom liječenja spondilolisteze. Radi toga je poželjno da se nakon potvrđene sumnje na spondilolistezu učini početni EMG nalaz čije će vrijednosti biti referentna točka za procjenu uspješnosti liječenja (Kejla 2003.).

11. LIJEČENJE

Liječenje većine spondilolisteza započinje konzervativnim metodama kao što su fizikalna terapija, NSAID i epiduralna kortikosteroidna injekcija. Kirurške metode dekompresije i fuzije rezervirane su za one pacijente koji ne odgovore pozitivno na konzervativno liječenje ili su prema inicijalnom nalazu kandidati za operativni pristup.

11.1. KONZERVATIVNO LIJEČENJE

Konzervativno liječenje kod većine spondilolisteza, a naročito kod onih sa blažim posklizom (<Meyerding 2.) započinje inicijalnim konzervativnim liječenjem. Pošto je kod simptomatskih pacijenata sa spondilolistezom najčešći simptom uobičajena križobolja ili križobolja sa radikularnom boli, u Hrvatskoj se konzervativno liječenje provodi po algoritmu Hrvatskog reumatskog društva za liječenje križobolje i radikularne boli. Uobičajena križobolja je bol lokalizirana u križima, te može biti prenesena u glutealnu regiju i natkoljenicu. Obradu počinjemo sa anamnezom i fizikalnim pregledom, te se propisuju analgetici ili NSAR. Može se

propisati i inicijalna fizikalna terapija. Ukoliko nema poboljšanja prelazi se na iscrpnu dijagnostičku radiološku obradu. Kod pacijenata sa radikularnom boli prvi korak je također anamneza i fizikalni pregled, te se preporučuje mirovanje od 2 do 3 dana. U ovom slučaju možemo primijeniti kortikosteroide u kratkoj reduktivnoj dozi. Ako nastupi poboljšanje propisuje se fizikalna terapija i povratak svakodnevnim aktivnostima, a ukoliko pacijentu ne bude bolje prelazimo na radiološke pretrage. (Nikolić 2003.)

11.1.1. FIZIKALNA TERAPIJA

Fizikalna terapija u liječenju spondilolisteze sastoji se u pojačavanju snage stabilizacijske muskulature radi smanjivanja ekstenzivnih naprezanja. Cilj je pojačati abdominalnu muskulaturu i fleksibilnost kralježnice. S obzirom na stražnje lože natkoljenica potrebno je istezati ove mišiće uz vježbanje zdjelčne muskulature radi ispravljanja kompenzacijske hiperlordoze (Kejla 2003.). U svrhu fizikalnih vježbi za liječenje spondilolisteze često izvode Williamsove vježbe fleksijskog tipa. Fleksijske vježbe razmiču stražnje dijelove tijela kralježaka, proširuju intervertebralne otvore, razmiču fasetne zglobove, istežu fleksore kuka i ekstenzore leđa, sudjeluju u stvaranju mišićnog steznika jačanjem trbušnih mišića, povećavaju intraabdominalni tlak, jačaju glutealne mišiće i izravnavaju slabinsku lordozu.

Kod konzervativnog liječenja spondilolisteze može se primijeniti transkutana električna živčana stimulacija (TENS), koja se bazira na teoriji nadzornog ulaza boli prema kojima dolazi do kočenja C vlakana odgovornih za prijenos boli na više razine živčanog sustava. U liječenju sindroma križbolje koristi se struja jakosti 0-100 mA i 1-200Hz trajanja do nekoliko stotina milisekundi (Nikolić 2003.).

Primjer rehabilitacijskih vježbi za liječenje spondilolisteze

- Nagibanje zdjelice u ležećem položaju sa savijenim koljenima.

(3 serije po 10 ponavljanja)

- U ležećem položaju savijeni su kukovi i koljena i pacijent ekstendira jednu pa drugu nogu.

(3 serije po 5 ponavljanja sa svakom nogom)

- U ležećem položaju sa savijenim koljenima i laktovima iza glave pacijent napinje trbušne mišiće i odiže ramena blago od podloge.

(3 serije po 10 ponavljanja)

- Pacijent je u klečećem položaju dlanovi su mu ispred tijela i paralelni su s podlogom, leđa su ravna. Iz tog položaja pacijent „sjeda na pete“, te se vraća u početni položaj.

(3 serije po 10 ponavljanja)

- Pacijent leži na trbuhu i natkoljenica mu dodiruje podlogu, a koljena su mu flektirana i potkoljenica je okomita na podlogu. Iz tog položaja pacijent radi eksternalnu rotaciju oba kuka.

(1 serija po 10-20 ponavljanja)

Preuzeto od: (Drukin, Burkhalter i King 2007.)

11.1.2. LIJEKOVI

Ako uzmemo u obzir gastrointestinalne tegobe uzrokovane NSAR lijekova, te kardiovaskularne tegobe uzrokovane selektivnim COX2 inhibitorima, paracetamol ili drugi ne-NSAR analgetici se čine kao najbolji izbor i lijek prve linije kod spondilolisteze. Prednost NSAR lijekova (diklofenak, ibuprofen) jest u tome da imaju i antiupalno djelovanje kada se daju u višim dozama, dok u niskim dozama djeluju analgetički. Nažalost stariji pacijenti teško toleriraju NSAR radi gastrointestinalnih tegoba i bubrežnih nuspojava. Selektivni COX2 inhibitori se mogu primjeniti kod pacijenata sa gastrointestinalnim tegobama.

Opioidi i mišićni relaksanti mogu se primjeniti ukoliko paracetamol i NSAR lijekovi ne djeluju.

Ako pacijent ima jaku križobolju ili radikularnu bol možemo primjeniti steroidnu injekciju.

Epiduralna injekcija lidokaina i steroida može smanjiti upalu u zahvaćenom području. U

područje frakture interartikularnog dijela možemo inicirati epiduralnu injekciju kao

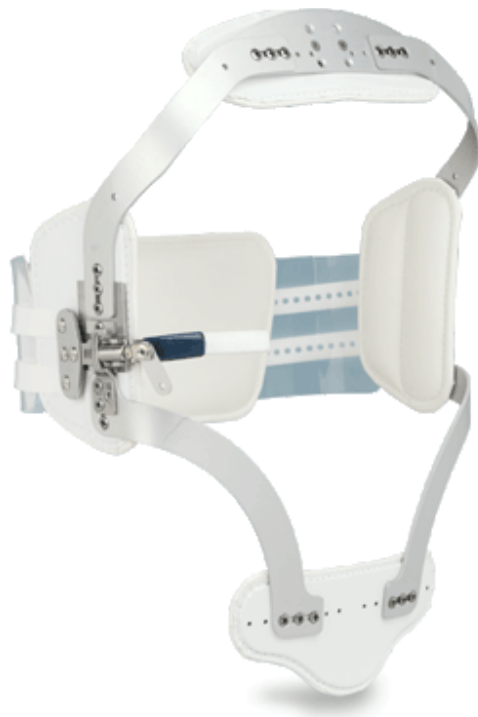dijagnostičku pretragu. Ako bol popusti na steroide vjerojatno se radi o frakturi interartikularnog

dijela. Epiduralna injekcija može smanjiti bol i omogućiti pacijentu da nastavi sa konzervativnim liječenjem (Nikolić 2003.).

11.1.3. ORTOZE

Ortoze mogu biti pomoćno sredstvo za privremeno odstranjenje simptomatske boli, ali ne mogu biti uzete kao konačno rješenje pri konzervativnom načinu liječenja. Pritom treba pažljivo odabrati ortozi koja će rasteretiti oštećeni dinamički segment te izbjevati parcijalna rješenja.

Ortoza se može primjeniti i kao dijagnostičko sredstvo da se ustanovi koji su pacijeti kandidati za operaciju, a kod kojih neće doći do poboljšanja nekonzervativnim liječenjem.(slika) (Kejla 2003.)



Slika 7. Florida ortoza. Može se koristiti kao sredstvo za odstranjenje boli i kao dijagnostičko sredstvo da se ustanovi koji su pacijenti kandidati za operaciju. Preuzeto sa: http://www.cascade-usa.com/contentonly.aspx?file=images/J35_L.gif

11.2. KIRURŠKO LIJEČENJE

Pri određenim indikacijama, kada je konzervativno liječenje nedostavno ili kod inicijalnih spondilolisteza sa visokim posklizom, pacijenta treba liječiti operativnim zahvatom. (Bridwell i DeWald 1997.)

Osnova operativnog zahvata je dekompresija spinalnih živaca, stabilizacija kralježnice s ciljem prevencije progresije iskliznuća i kompresije živaca, te ispravljanje deformacija i vraćanje kralježnice u fiziološki položaj (redukcija).

Još i danas postoji sukob između pristalica redukcije deformiteta i fuzije in situ. Zagovornici redukcije navode olakšanu dekompresiju neuralnih struktura, te poboljšanje hoda, držanja i rekonstrukciju lumbarne lordoze, dok zagovornici fuzije in situ upozoravaju na mogućnost jatrogene lezije neuralnih korijenova. (Kejla 2003.)

11.2.1. INDIKACIJE ZA OPERATIVNI ZAHVAT

Iako većinu pacijenata sa spondilolistezom liječimo konzervativno, određene su jasne indikacije pri kojima moramo primjeniti operativni zahvat. To su: svaka spondilolisteza sa neurološkim deficitom; perzistirajuća bol unatoč provedenoj fizikalnoj terapiji; progresija poskliza za više od 30% inicijalnog deformiteta; inicijalni nalaz pomaka veći od 2. stupnja po Meyerdingu i kozmetički deformitet zbog poremećaja hoda ili držanja (Grobler i Wiltse).

Herkowitz je sa suradnicima jasno propisao tri indikacije za operativno liječenje degenerativne spondilolisteze. To su perzistentna ili rekurentna križobolja sa ili bez neurogenih klaudikacija, koja nije odgovorila na konzervativno liječenje u trajanju od tri mjeseca; progresivni neurološki deficit i nemogućnost kontroliranja osnovnih ljudskih potreba (mokrenje i stolica) (Herkowitz i sur. 1992.).

11.2.2. VRSTE OPERATIVNIH ZAHVATA

Od operativnih procedura u liječenju spondilolisteze danas imamo na raspolaganju razne opcije minimalno invazivnih zahvata koji koriste prednosti i znanje anatomije zajedno s najmodernijom tehnologijom kako bi tretirali poremećaje uz što manje oštećenje tkiva, mišića, ligamenata i slično. Minimalno invazivna kirurgija može sadržavati kombinirane procedure

poput obnavljanja interartikularnog dijela, dekompresije, spinalne fuzije s instrumentacijom i ispravljanjem deformacija.

Obnavljanje interartikularnog dijela može sadržavati uklanjanje komada kosti u kombinaciji sa spinalnom fuzijom i instrumentacijom, što se najčešće radi kod spondilolisteza u djece mlađe od 16 godina.

Dekompresijski zahvati smanjuju pritisak na spinalni kanal ili spinalne živce. Diskektomija (vađenje dijela diska), laminotomija, laminektomija i foraminotomija su česte vrste zahvata. Laminotomija (djelomično vađenje) i laminektomija (potpuno vađenje) uključuje rezanje komada kosti kralježnice blizu malog zgloba (lamine) kako bi se povećao prostor spinalnog kanala i kako bi se pristupilo samom mjestu obavljanja zahvata diskektomije. Foraminotomija proširuje foraminalni prostor gdje prolaze živci.

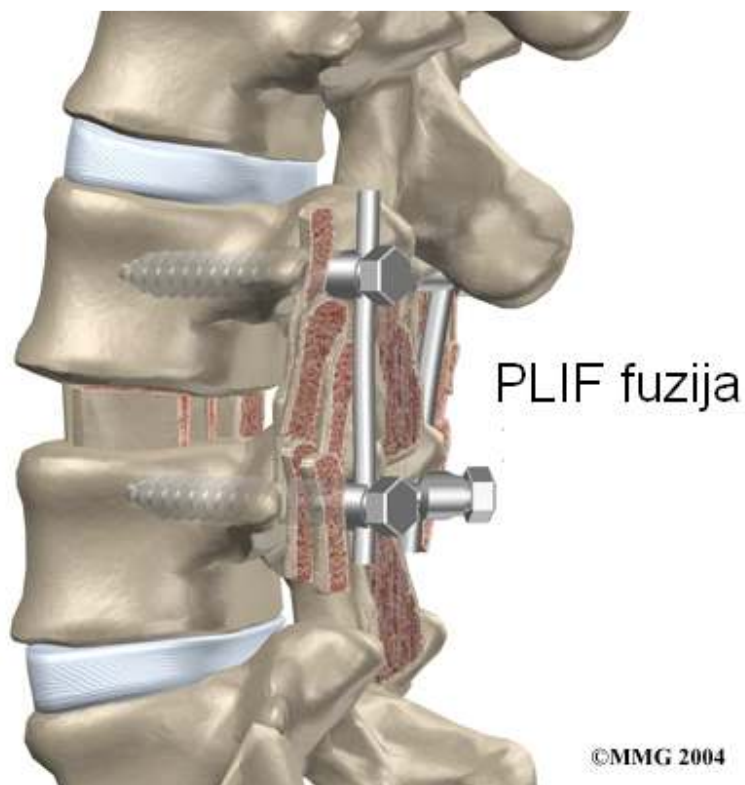
Spinalna fuzija koristi transplantirani komad kosti kako bi se 2 ili više kralješka spojila. Fuzija je često kombinirana s instrumentacijom, implantatom (kavezom), šarafima i šipkama kako bi se trenutno stabiliziralo kralježnicu i zaustavilo napredak iskliznuća dok se kralješci ne spoje. Fuzija može biti postavljena samo straga, samo sprijeda ili cirkumferentno.

Ispravljanje deformacija uključuje vraćanje kralježnice u normalan položaj te fiksiranje kralježnice koristeći se fuzijom s instrumentacijom (Bridwell i DeWald 1993.).

S obzirom na pristup imamo sljedeće minimalno invazivne procedure:

- ALIF - prednja fuzija omogućava pristup kralježnici i disku kroz abdomen. Ponekad je ova fuzija kombinirana stražnjom fuzijom i instrumentacijom radi bolje fiksacije.
- DLIF / XLIF - fuzija omogućava pristup kralježnici i disku s pacijentove strane. Ova procedura uključuje pristup kroz psoas; dugi mišić koji se nalazi na obje strane lumbalne kralježnice.
- TLIF - stražnja fuzija omogućava pristup objema stranama kroz intervertebralni foramen, mali prostor kroz koji živci izlaze iz spinalnog kanala. Implantat poput kaveza ili PEEK spacer se umeće u diskovni prostor s dodatkom transplatiranog komada kosti kroz jednu stranu kralježnice.

Šarafi i vijci osiguravaju stražnju stranu kralješnice. TLIF fuzija spaja prednju i stražnju stranu kralješnice.



Slika 8 PLIF - stražnja fuzija s defektom učinjenim u laminarnom dijelu. Preuzeto sa:

<http://www.eorthopod.com/content/posterior-lumbar-interbody-fusion>

- Trans-sakralna fuzija (L5-S1) je nova tehnologija koja koristi dugačak šaraf koji se umeće sa stražnje strane. L5-S1 razini se pristupa rezom blizu trtice. Nešto iznad zdjelice L5/S1 disk se uklanja te se umeće implantat i transplantirani komad kosti, kroz trans-sakralni uređaj. Obično se zahvat osigurava dodatnim šarafima i šipkama.

Kod većine ovih zahvata se implantat poput titanijumskog kaveza ili Polyethylether ketone (PEEK) spacera umeće u diskovni prostor. Transplantirani komad kosti se stavlja oko implantata kako bi se stimuliralo fuziju tj. Spajanje kralježaka. (internet stranica: www.spinoteka.hr 2014.)

11.3. ALGORITAM LIJEČENJA SPONDILOLISTEZE

Klinika za traumatologiju u Zagrebu razvila je svoj algoritam za liječenje spondilolisteze kojim se koriste i ustanove za liječenje iz kako gravitacijskog područja, tako i drugih bolnica na području Hrvatske.

Kod većine spondilolisteza nije potrebno kirurško liječenje, već se liječenje počinje konzervativnim pristupom. Daljnjoj evaluaciji u potrebe kirurškog liječenja trebaju se podvrgnuti oni bolesnici koji unatoč fizikalnoj terapiji korekciji i redukciji tjelesnih naprezanja i provedenim dijetetskim mjerama i dalje imaju simptome, te oni bolesnici kod kojih se tijekom ambulantnog praćenja zamijeti izrazita nestabilnost spondilolitičkog segmenta i/ili progresija deformiteta.

Kod takvih bolesnika se provodi test lumbosakralnom ortozom „Florida“ tip u trajanju od tri mjeseca. Pri pozitivnom odgovoru koji se sastoji u značajnijoj redukciji tegoba tijekom nošenja ortoze, kod bolesnika se pristupa detaljnoj hospitalnoj dijagnostičkoj obradi, koja uključuje elektrofiziološku obradu, CT i eventualno CT mijelografiju, te prema potrebi, u rjeđim slučajevima, MRI. Pri negativnom odgovoru nastavlja se s konzervativnim liječenjem.

Nakon donošenja odluke o indikaciji za operativno liječenje, i dobivanja informiranog pristanka od bolesnika, određuje se način operativnog liječenja, pri čemu se uvijek nastoji postići cirkumferentna fuzija.

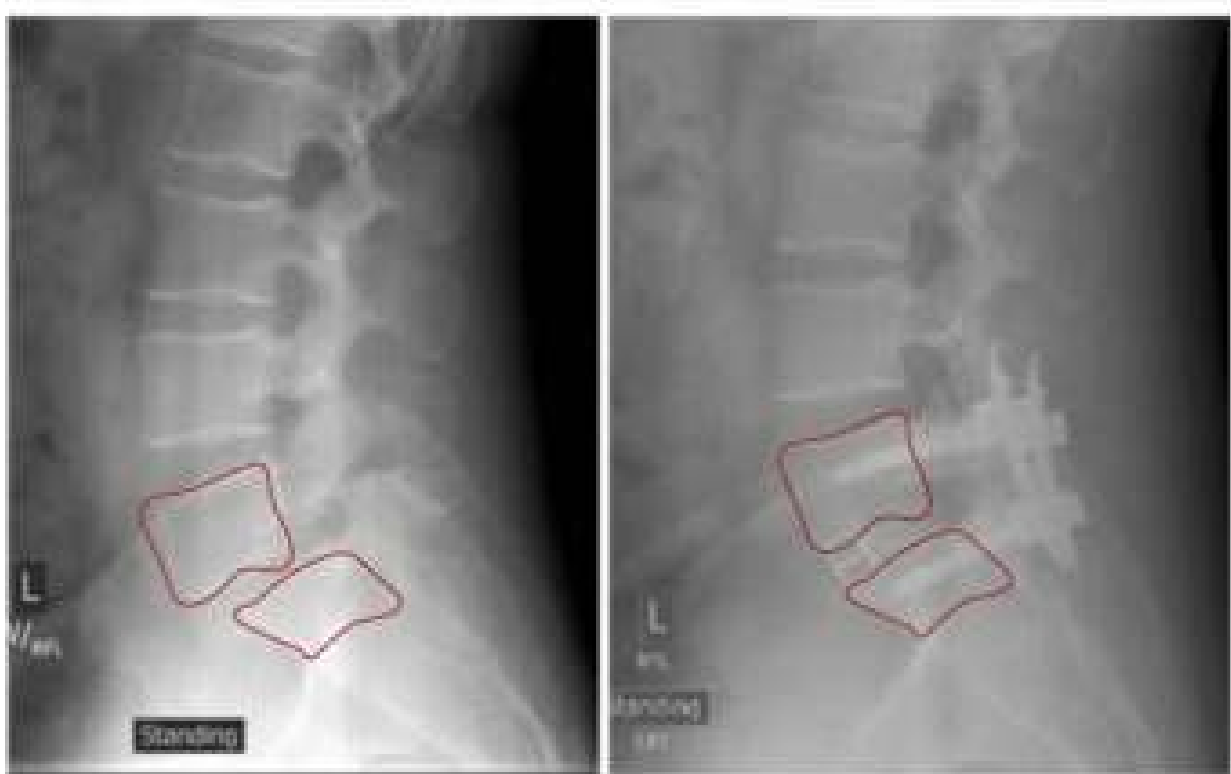
Prvi stupanj je stražnja dekompresija, repozicija i instrumentacija pri kojoj se pokušava u potpunosti reducirati deformitet te rekonstruirati fiziološku lordozu lumbalne kralježnice. Redukcija se postiže distrakcijom na alantezi, pri čemu se zahvaća najmanji mogući broj dinamičkih segmenata. Uvijek se primjenjuju transpedikularni implantati radi njihovog čvrstog zahvata i mogućnosti primjene visokih reponirajućih sila sve do prednjih segmenata kralježnice.

Kod većine bolesnika se fuzija provodi u dva sekvencionirana operativna zahvata, međusobno razmaknuta za tjedan dana. Kod malog broja bolesnika su se oba zahvata učinila u jednoj anesteziji. Kod sve više bolesnika se odlučuje za stražnju cirkumferentnu fuziju ugradnjom titanijskih mrežica ispunjenih autolognom spongioznom kosti (PLIF).

Nakon učinjenih operativnih zahvata bolesnici se vertikaliziraju i mobiliziraju nakon 48 sati, pri čemu odmah nakon podizanja iz postelje nose lumbosakralnu ortozu. Nošenje ortoze traje 12

tjedana, uz RTG kontrolu neposredno nakon operativnog zahvata, nakon 6 i nakon 12 tjedana. Većina bolesnika nosi ortožu još neko vrijeme u riskantnim situacijama (vožnja). Stacionarna rehabilitacija se započinje nakon konsolidacije operativnog segmenta, u pravilu između 12. i 15. Tjedna nakon operativnog zahvata.

Bolesnici se upućuju na normalne dnevne aktivnosti, uz izbjegavanje teških naprezanja, te duljeg pognutog položaja. Procjena uspješnosti se provodi evidentiranjem postojanja ili reduciranja tegoba, RTG nalazom, neurološkim nalazom, u pravilu 6 mjeseci nakon učinjene korekcije i fuzije (Kejla 2003.)



Slika 9. Na lijevoj slici vidimo spondilolistezu prije operacije, dok na desnoj slici vidimo popravljen odnos donje slabinske kralježnice i sakruma nakon učinjene posteriorne fuzije.

Preuzeto sa: <http://sdspineinstitute.com/minimally-invasive-surgery/spondylolisthesis.html>

12. ZAKLJUČAK

Spondilolisteza je deformacija kralježnice u sagitalnoj ravnini karakterizirana pomakom gornjeg dijela kralježnice prema naprijed u odnosu na donji dio kralježnice. Većina pacijenata je asimptomatsko, a do nalaza spondilolisteze se dolazi usputno kada se rentgenska snimka napravi iz nekih drugih razloga. U većini slučajeva nije indicirano nikakvo liječenje ili se pristupa konzervativnim metodama liječenja. Kod manjeg broja pacijenata kod kojih bol nakon konzervativnog liječenja perzistira ili postoje neurološke smetnje potrebno je prijeći na kirurško liječenje u vidu dekompresije živčanih struktura, stabilne fuzije kralježaka i ispravljanja deformacije kralježnice.

13. ZAHVALE

Zahvaljujem mentoru doc.dr.sc. Tomislavu Đapiću na ustupljenom vremenu i trudu oko ovog diplomskog rada te roditeljima Gordani i Mirku, doc.dr. Mladenu Čepuliću, Ivani Kapović, te prijateljima na podršci tijekom cijelog studija.

14. LITERATURA

1. Bridwell KH, DeWald RL. (1997.), The Textbook of Spinal Surgery, Second Edition, Philadelphia, Lippincott-Raven Publishers
2. Farfan HF. (1980.), The pathological anatomy of degenerative spondylolisthesis. A cadaver study. Spine 5:410
3. Farfan HF, Osteria V, Lamy C. (1976.), The mechanical etiology of spondylolysis and spondylolisthesis, Clin Orthop 117:40-55.
4. Fredrickson BE, Baker D, McHolick WJ, Yuan HA, Lubicky JP. (1984.), The natural history of spondylolysis and spondylolisthesis. J Bone Joint Surg [Am] 66:699
5. Grobler LJ, Wiltse LL. Classification, non operative and operative treatment of spondylolisthesis; u Frymoyer JW (ur); The Adult Spine; Principles and Practice. New York, Raven Press, Vol 2. 1655-1704.
6. Heady RF, Bono CM. (2002.), Isthmic spondylolysis and spondylolisthesis. Neurosurg Focus 13(1)
7. Herbiniaux G. (1782.), Traite sur divers accouchemens laborieux at surles polypes de la Matrice, Bruxelles: J.L. DeBoumbers
8. Herkowitz HN, Kurz LT. (1992.), Degenerative lumbar spondylolisthesis. Co J Bone Joint Surg Am 74(5):792.
9. Internetska stranica: Spinoteka, <http://www.spinoteka.hr/articles/spondilolisteza.html>, Pristupljeno 26. Lipanj 2014.
10. Kalichman L, Hunter DJ. (2008.) Diagnosis and conservative management of degenerative lumbar spondylolisthesis. Eur Spine J. 17(3): 327-355.
11. Kejla Z. (2003.), Spondiloliza i Spondilolisteza, Medix 9:49: 90-94
12. Keros P, Pećina M. (2006.) Funkcionalna anatomija lokomotornog sustava, Zagreb, Naklada Ljevak

13. Killian HF (1854.), *Schilderungen neuer Beckenformen und ihres Verhalten im leben*. Mannheim: Verlag von Bassermann und Mathey
14. Mac-Thiong JM, Labelle H, Parent S, Hresko MT, Deviren V, Weidenbaum M. (2008.), Reliability and development of a new classification of lumbosacral spondylolisthesis. *Scoliosis*. 10;3:19.
15. Marchetti PG, Bartolozzi P. (1984.) *Le spondilolistesi: classificazione ed etiopatogenesi*. *Progr Pat Vert* 6:9
16. McPhee B. (1990.), *Spondylolisthesis and spondylolysis*, u Youmans JR (ur): *Neurological Surgery: A Comprehensive Reference Guide to the Diagnosis and Management of Neurosurgical Problems*. 3 ed. Philadelphia, WB Saunders, Vol 4; 2749-84.
17. Meyerding HW. (1932.), *Spondylolisthesis*. *Surg Gynecol Obstet* 54:371
18. Naugebauer FL (1888.), *A new contribution to the history and etiology of spondylolisthesis*. *New Sydenham Society Selected Monographs*, 121.
19. Nikolić T. (2003.), *Konzervativno liječenje lumbalnih bolnih sindroma*, *Medix* 9:49: 97-100.
20. Pećina M. (2004.), *Ortopedija*, Zagreb, Naklada Ljevak
21. Platzer W. (2003.), *Priručni anatomske atlas*, Zagreb, Medicinska naklada
22. Popović J. (1989.), *Bol i križima i ishias*, Ljubljana, Mladinska knjiga
23. Rengachary S, Balabhandra R., *Reduction of Spondylolisthesis*. *Neurosurg Focus*, 13(1)
24. Rosenberg NJ, Bagar WK, Friedman B. (1975.), *The incidence of spondylolysis and spondylolisthesis*. *J Bone Joint Surg* 57: 17-22.
25. Rossi F. (1978.), *Spondylolysis, spondylolisthesis and sports*. *J Sports Med Phys Fitness* 18:317-40.
26. Shook JE. (1990.), *Spondylolysis and spondylolisthesis*. *Sipne: State of the Art Reviews* 4:185-97.
27. Standaert CJ, Herring SA. (2000.), *Spondylolysis: a critical review*. *Br J Sports Med* 34:415-422.

28. Taillard W. (1957.), Les spondylolisthesis. Paris: Masson

29. Wiltse LL, Rothman SLG. (1993.), Spondylolisthesis: classification, diagnosis and natural history, Semin Spinal Surg 5:264.

15. ŽIVOTOPIS

Ime i prezime: Marko Bukna

Datum i mjesto rođenja: 14. 3. 1989., Zagreb, Republika Hrvatska

Obrazovanje:

- 2007. – danas: Medicinski fakultet Sveučilišta u Zagrebu

- 2003. – 2007. III. gimnazija, Zagreb

-1995. – 2003. OŠ Ivan Gundulić, Zagreb

Znanost:

2012. godine dodijeljena mi je posebna dekanova nagrada za sudjelovanje u organizaciji Croatian Student Summita 8 sa temom „Kirurgija“

Aktivnosti:

Studentski pravobranitelj na Medicinskom fakultetu u godini 2013./2014.

Član Studentskog zbora u godini 2012./2013.

Član Fakultetskog vijeća u godini 2012./2013.

Član Organizacijskog odbora Croatian student summit 8. 2012. godine

Član Organizacijskog odbora Croatian student summit 9. 2013. Godine

Član Povjerenstva za nastavu 2009. Godine – danas

Strani jezici: engleski (aktivno u pisanju i govoru), njemački (osnovno znanje)