Rehabilitacija nakon operacije hernije diska u lumbalnom dijelu kralježnice

Omazić, Bože

Master's thesis / Diplomski rad

2018

Degree Grantor / Ustanova koja je dodijelila akademski / stručni stupanj: **University of Zagreb, School of Medicine / Sveučilište u Zagrebu, Medicinski fakultet**

Permanent link / Trajna poveznica: https://urn.nsk.hr/urn:nbn:hr:105:930669

Rights / Prava: In copyright / Zaštićeno autorskim pravom.

Download date / Datum preuzimanja: **2024-04-19**

Repository / Repozitorij:

Dr Med - University of Zagreb School of Medicine Digital Repository

SVEUČILIŠTE U ZAGREBU
MEDICINSKI FAKULTET

Bože Omazić

Rehabilitacija nakon operacije hernije diska u lumbalnom dijelu kralježnice

DIPLOMSKI RAD

Zagreb, 2018.

SVEUČILIŠTE U ZAGREBU
MEDICINSKI FAKULTET

Bože Omazić

Rehabilitacija nakon operacije hernije diska u lumbalnom dijelu kralježnice

DIPLOMSKI RAD

Zagreb, 2018.

Ovaj diplomski rad izrađen je u Klinici za reumatske bolesti i rehabilitaciju Kliničkog bolničkog centra Zagreb Medicinskog fakulteta Sveučilišta u Zagrebu pod vodstvom doc. dr. sc. Porina Perića i predan je na ocjenu u akademskoj godini 2017./2018.

Mentor rada: doc. dr. sc. Porin Perić

POPIS KRATICA:

EMNG – *engl. electromyneurography* - elektromioneurografija

CT – *engl. computed tomography* – kompjuterizirana tomografija

TENS – *engl. transcutaneous electrical nerve stimulation* – transkutana električna živčana stimulacija

NSAID – *engl. nonsteroidal anti-inflammatory drugs* – nesteroidni protuupalni lijekovi

COX-2 – *engl. cyclooxygense-2* – ciklooksigenaza-2

GABA – *engl. gamma-aminobutyric acid* – gama-aminomaslačna kiselina

AROM – *engl. active range of motion* – aktivni opseg pokreta

Sadržaj

Sažetak…….....

Summary…….

1. UVOD…….1

1.1.Lumbalni bolni sindrom…….…1

1.2.Lumboishijalgija…….…….....2

1.3.Hernija diska…….....3

1.3.1. Dijagnostika hernije diska……...…4

1.4.Liječenje hernije diska……...…...6

1.4.1. Nefarmakološko liječenje hernije diska…….…….....7

1.4.2. Farmakološko liječenje hernije diska…….....8

1.4.3. Operativno liječenje hernije diska……..……..10

2. REHABILITACIJA NAKON OPERACIJE HERNIJE DISKA……....…..12

2.1.Prvi stadij rehabilitacije (1.-3. tjedan)…….……....13

2.2.Drugi stadij rehabilitacije (4.-6. tjedan)…….…..19

2.3.Treći stadij rehabilitacije (7.-11. tjedan)…….….22

3. ZAKLJUČAK……26

Zahvale……...27

Literatura……...28

Životopis……32

SAŽETAK

REHABILITACIJA NAKON OPERACIJE HERNIJE DISKA U LUMBALNOM DIJELU KRALJEŽNICE

Bože Omazić

Bol u leđima jedan je od vodećih zdravstvenih problema današnjice koji je uzrokovan primarno promjenom načina života te zahvaća sve mlađu populaciju, posebno u trećem desetljeću života. Zbog dugotrajnosti problema, sklonosti povratku boli te učestalim izostancima s radnog mjesta predstavlja veliki socijalni i financijski problem. Postoje razni entiteti koji mogu prouzročiti nastanak boli, a jedan od njih je hernija diska. Najčešće mjesto na kojem nastaje hernija diska je lumbalna kralježnica. Simptomi poput boli, parestezija udova, nekontroliranja sfinktera i smanjene pokretljivosti kralježnice u značajnoj mjeri umanjuje kvalitetu života te obavljanje normalnih aktivnosti. Cilj ovog preglednog rada je prikazati problem boli u leđima, a posebno hernije diska u lumbalnom dijelu kralježnice, način prezentacije bolesnika, dijagnostike, modalitete nefarmakološkog, farmakološkog i operacijskog liječenja. Fokus rada je usmjeren na rehabilitaciju nakon operacije hernije diska, a tijek samog programa bit će podijeljen po stadijima u trajanju od nekoliko tjedana. Svakom bolesniku treba pristupiti individualno, većina bolesnika se razlikuje po uobičajenim aktivnostima te zahtjevima za normalno funkcioniranje. Postoje brojni programi rehabilitacije te njihove modifikacije ovisno o specifičnim potrebama bolesnika, a ovdje će biti prikazani osnovni postulati kojih se treba pridržavati u rehabilitaciji. Važnost edukacije bolesnika o bolesti, načinu života, postoperativnom pridržavanju točnih uputa i postupnost u cijelom procesu rehabilitacije naglašena je kroz cijeli rehabilitacijski program.

Ključne riječi: hernija diska, operacija, rehabilitacija

SUMMARY

REHABILITATION AFTER HERNIATED LUMBAR DISC SURGERY

Bože Omazić

Back pain is one of the leading health problem nowadays, primarily caused by lifestyle changes, and affects the younger population, especially in the third decade of life. Due to the long duration of the problem, the tendency of recurrent pain pattern and frequent absence from the workplace is a major social and financial problem. There are various entities that can cause pain, and one of them is a herniated disc. The most common place where a herniated disk forms is the lumbar spine. Symptoms such as pain, paresthesia of the limbs, uncontrolled sphincter and reduced spinal mobility cause a significant reduction in the quality of life and performance of everyday activities. The aim of this review is to show the problem of low back pain, especially due to a herniated disc in the lumbar spine, the way patients are presented, and diagnostics, as well as modalities of nonpharmacological, pharmacological and operative treatment. The focus of the review is on rehabilitation after the herniated disc surgery, and the phases of the program itself will be divided over several weeks. Each patient should be accessed individually, since most patients differ according to their usual activities and requirements for normal functioning. There are numerous rehabilitation and modification programs, depending on the patients' needs, and here the basis that must be adhered to will be presented. The importance of educating the patient about his illness, lifestyle, postoperative adherence to accurate instructions, and gradualness throughout the rehabilitation process is emphasized throughout the entire rehabilitation program.

Keywords: herniated disc, surgery, rehabilitation

1. UVOD

1.1. Lumbalni bolni sindrom

Lumbalni bolni sindrom najčešći je predstavnik patologije u području mišićno – koštanog sustava koji zahvaća populaciju odraslih osoba, s prevalencijom do 84% (1). Može se objasniti kao bol koja se pojavljuje od posljednjeg rebra pa sve do glutealnog nabora. Predstavlja jedan od najčešćih razloga javljanju liječniku obiteljske medicine. Čimbenici koji imaju ulogu u razvoju sindroma uključuju starost, stupanj obrazovanja, psihosocijalne čimbenike, pretilost i ostale. Učestalost bolesti povećava se sa životnom dobi, ali dosta studija ukazuje na najveću incidenciju sindroma u trećem desetljeću života (2). Jedna od studija prikazuje kako je bol u lumbalnom dijelu kralježnice sve učestalija u populaciji adolescenata (3). Četrdeset posto ljudi izjavilo je kako je imalo bol u lumbalnom dijelu kralježnice unazad šest mjeseci (4). Većina bolesnika ima kratkotrajne bolne napadaje koji su blagog do srednjeg intenziteta i ne ograničavaju aktivnosti, no bol je obično ponavljajućeg karaktera (5). U većini slučajeva bol se razriješi bez ili s posebnim tretmanom. Lumbalni bolni sindrom možemo klasificirati po uzroku nastanka kao sekundarni ili primarni, idiopatski (6). Neki od uzroka sekundarnog lumbalnog bolnog sindroma su: istegnuće mišića, hernija diska, lumbalna spondiloza, stenoza spinalnog kanala, spondilolisteza, trauma, malignomi, ankilozirajući spondilitis, infekcija. Isto tako, bol u lumbalnom dijelu kralježnice možemo podijeliti po duljini trajanja simptoma na akutnu (do 30 dana), subakutnu (od 30 do 90 dana) i kroničnu (> 90 dana) (6). Ako se bol širi prema lijevoj ili desnoj nozi, dolazi do stanja koje nazivamo lumboishijalgija.

1.2. Lumboishijalgija

Četvrti i peti lumbalni korijeni živca i prva dva sakralna korijena združuju se u lumbosakralnom živčanom spletu kako bi formirali *n. peroneus* i *n. tibialis* koji napuštaju zdjelicu kao jedan živac, najveći živac u ljudskom tijelu, *n. ischiadicus*. Lumboishijalgija može započeti iznenadno te biti povezana s tjelesnom aktivnošću ili može imati spori, prikrivajući tijek (7). Najčešća pojavnost lumboishijalgije je u četvrtom i petom desetljeću života (8). Mogući uzroci lumboishijalgije i stanja koja istu imitiraju prikazani su u dolje navedenoj tablici (Tablica 1.). Neuroradiološka istraživanja upućuju kako je 85% slučajeva lumboishijalgije uzrokovano patologijom intervertebralnog diska (9), a hernija istoga može izazvati upalni odgovor u području živca (10). Ovisno o mjestu kompresije izlazišta živca, simptomi se mogu razlikovati te nerijetko krivo dijagnosticirati u smislu bolesti zgloba kuka. Sama bol oštrog je obilježja i širi se od srednjeg i donjeg dijela stražnjice, nastavljajući dorzolateralno, tijekom *n. ischiadicusa*, ali ponekad i anterolateralno, prema natkoljenici (7). Uobičajeno, bol je unilateralna, međutim, isto tako može biti bilateralna s i bez prisustva boli u lumbalnom dijelu kralježnice. Bolovi u L5-S1 regiji i u gornjem sakroilijakalnom zglobu uobičajeni su kod rupture diska. Pojačavanje boli pri kašljanju, kihanju, naprezanju i Valsalvinom manevru ukazuje na rupturu diska. Ovisno o mjestu i veličini rupture, bolesnici zauzimaju položaj ventrofleksije i naglašavaju ili smanjuju lumbalnu lordozu kako bi smanjili pritisak na zahvaćeni korijen živca. Određeni broj bolesnika može imati parestezije u dermatomu koji odgovara distribuciji zahvaćenog korijena živca, ali osjetilni simptomi i znakovi nisu izraženi. Slabost uda je izražena u manje od polovice bolesnika, ali je nerijetko dovoljno jaka da uzrokuje pad stopala (u slučaju L5 radikulopatije) ili nadolje nagnutu zdjelicu tijekom hoda (u slučaju slabosti gluteusa zbog S1 kompresije) (7).

Tablica 1. Uzroci lumboishijalgije i stanja koja oponašaju lumboishijalgiju (Preuzeto i izmijenjeno od: Ropper AH, Zafonte RD. Sciatica. The New England journal of medicine. 2015;372(13):1240-8 (7))

Spinalni uzroci	**Nespinalni uzroci**
- Ruptura diska s kompresijom L4, L5, ili S1 korijena - Osteoartritički impingement korijena zbog spondilolisteze ili foraminalne ili lumbalne stenoze - Sinovijalna cista fasetnog zgloba - Tarlova cista - Tumori - Neurofibromi lumbalnih i sakralnih korjenova - Arahnoiditis	- Dijabetička radikulopatija - Upala lumbalnog pleksusa - Idiopatski uzroci u mladih osoba - *Herpes zooster* - Trudnoća i porod - Trauma na mjestu davanja injekcije - Prijelom zgloba kuka, dislokacija ili relokacija - Hematom, istegnuće, prekid dvoglavog mišića natkoljenice

1.3. Hernija diska

Kralježnica je struktura koja se pruža od lubanje do zdjelice, a čine ju 33 kosti koje nazivamo kralješci. Razlikujemo vratni, prsni, lumbalni i sakralni dio kralježnice. Između susjednih kralježaka nalazi se intervertebralni disk, vezivno – hrskavična struktura koja tvori simfizu među kralješcima te tako omogućuje laganu pokretljivost kralježaka. Glavna uloga intervertebralnog diska jest mehanička jer neprestano prenosi opterećenje nastalo zbog mase tijela i mišićne aktivnosti uzduž kralježnice (11). Sam disk sastoji se od dva dijela, vanjskog vezivnog, *anulus fibrosus disci intervertebralis,* koji okružuje srednji, želatinasti dio, *nucleus pulposus*. Vezivni dio diska građen je od serija 15-25 koncentričnih krugova, ili lamela, gdje su kolagena vlakna paralelno smještena unutar svake lamele (12). Između lamela smještena su elastična vlakna, koja vjerojatno pomažu disku pri povratku na svoje izvorišno mjesto nakon

fleksije ili ekstenzije određenog dijela kralježnice (11). Hernija lumbalnog diska spada unutar skupine degenerativnih bolesti kralježnice te se može pojaviti zbog minimalne traume ili bez iste, iako, bolesnici često navode pojavu boli prilikom naginjanja, zakretanja kralježnice ili podizanja teškog tereta (13). Točna pojavnost hernije lumbalnog diska je nepoznata jer su mnogi ljudi s hernijom asimptomatski (14). Najčešće mjesto hernije lumbalnog diska nalazi se na razinama L4-L5 i L5-S1.

1.3.1. Dijagnostika hernije diska

Klinička dijagnoza hernije diska poprilično je točna. Bolesnik s hernijom lumbalnog diska obično osjeća bolnost u donjem dijelu kralježnice koja se nerijetko širi prema stražnjici, natkoljenici, koljenu, a u nekim slučajevima sve do stopala. Kod pojedinih slučajeva može doći do utrnulosti, parestezija ili slabosti u zahvaćenoj nozi. Provocirajući događaji poput kašljanja i kihanja mogu uzrokovati pojačanje boli. Svi ovi simptomi upućuju na lumboishijalgiju uzrokovanu hernijom diska. Iznimno, bolesnik može imati prigovor o nemogućnosti kontroliranja stolice i mokrenja. U tom slučaju postoji mogućnost da je došlo do sindroma *caude equinae* te je potreban hitan tretman. Inspekcijom bolesnika može se primijetiti spazam slabinskog mišićja, fascikulacije te promjene držanja tijela u vidu ventrofleksije i laterofleksije. Može se uočiti antalgični hod. Opseg pokreta prilikom pregleda može biti ograničen zbog bolova. Neurološki pregled iznimno je važan i trebao bi se sastojati od testova osjeta, motorike i refleksa. Lasegueov znak je dobar pokazatelj kompresije korijena živca u donjem dijelu lumbalne kralježnice, dok je Mackiewiczov znak pokazatelj kompresije u gornjem dijelu lumbalne kralježnice (13).

Magnetska rezonancija je zlatni standard za dijagnostiku hernije diska (Slika 1. i 2.). Korisno je napraviti i nativnu rentgensku snimku kralježnice zbog procjene položaja kralježnice, stabilnosti i koštanog integriteta. Isto tako, za one kojima je kontraindicirana magnetska

rezonancija, može se koristiti kompjuterizirana tomografija (CT), CT mijelogram i CT diskogram. Između ostalog, možemo koristiti i elektromioneurografiju (EMNG) kako bi nam pomogla pri dijagnozi, procjeni stanja mišića i živaca (13).

Slika 1. Sagitalna snimka magnetske rezonancije pokazuje herniju diska na razinama L4-L5 i L5-S1 (prema: Maxey L. MJ, i sur. Rehabilitation for the Postsurgical Orthopedic Patient. 3. izdanje ed. St. Louis: Elsevier Mosby; 2013. str. 283-312. (13)).

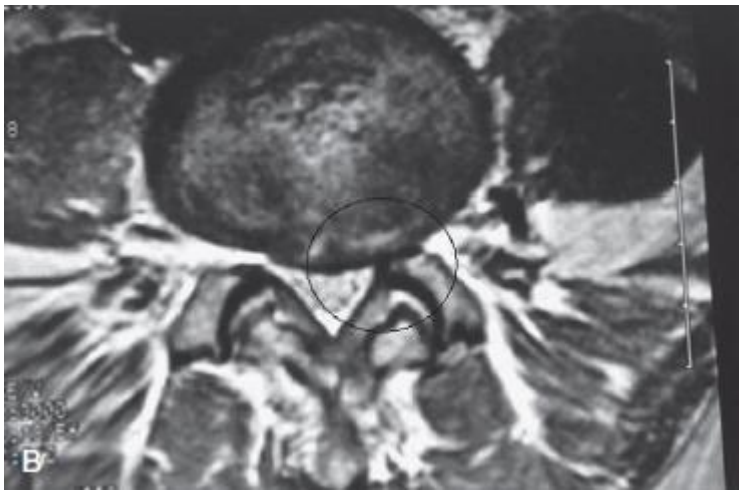

Slika 2. Aksijalna snimka magnetske rezonancije lumbalnog dijela kralježnice prikazuje ljevostranu paracentralnu hernijaciju diska (prema: Maxey L. MJ, i sur. Rehabilitation for the Postsurgical Orthopedic Patient. 3. izdanje ed. St. Louis: Elsevier Mosby; 2013. str. 283-312. (13)).

1.4. Liječenje hernije diska

Glavni cilj u liječenju hernije diska u lumbalnom dijelu kralježnice jest ublažiti bol i simptome uzrokovane hernijom diska. Kako bi postigli zadani cilj, plan liječenja za svakog bolesnika treba biti individualiziran te osnovan na izvorištu boli, intenzitetu boli i specifičnim simptomima s kojima se bolesnik prikazuje (15). Većina simptoma uzrokovanih hernijom nestat će s vremenom, prirodnim putem zacjeljivanja našeg tijela. Najčešći način liječenja simptoma uzrokovanih hernijom je nefarmakološki, a u slučaju pogoršanja simptoma može se pribjeći i agresivnijim metodama terapije. Osim već navedenog nefarmakološkog pristupa liječenju, imamo i mogućnost farmakoterapije te, u krajnjim i najtežim slučajevima, kirurške metode liječenja.

1.4.1. Nefarmakološko liječenje hernije diska

Početak liječenja nefarmakološkim pristupom počinje od prvog dana, odmorom i izbjegavanjem aktivnosti koje pogoršavaju simptome. Tijekom prvih 48 do 72 sata korisno je stavljanje hladnog obloga na mjesto boli kako bi se smanjio upalni odgovor te oteklina. Uputno je izbjegavanje strogog mirovanja duže od tri dana te podizanje težih predmeta. Nakon ciklusa hladnih obloga, preporučuju se topli oblozi koji pridonose opuštanju te smanjenju spazma leđne muskulature (16). Trenutačno ne postoje istraživanja koja prikazuju kako je vježbanje učinkovito za vrijeme akutne boli, ali postoje dokazi kako je tjelovježba djelotvorna pri liječenju kronične boli u leđima (17). Postoje razni oblici i programi tjelovježbe prilikom boli uzrokovane hernijom diska, ali najčešće su kombinacije vježbi za snagu i fleksibilnost (18). Svrha tjelovježbe u liječenju hernije diska je jačanje i povećanje izdržljivosti mišića koji podupiru kralježnicu, a ujedno usvajanje normalnog obrasca mišićne aktivnosti. Nuspojave tjelovježbe su rijetkost te se ista smatra veoma sigurnim oblikom liječenja. Osim fizičkog aspekta djelotvornosti tjelovježbe, povećanje aktivnosti bolesnika ima pozitivan učinak na doživljaj boli. Otkriveno je da povremena tjelovježba, koja nije dovoljna da postigne fiziološki učinak, povećava funkciju i smanjuje osjet boli (5). Osim svih navedenih metoda zbrinjavanja hernije diska, edukacija ima veliku ulogu u liječenju i daljnjem oporavku. Bolesniku treba jednostavno objasniti anatomiju i funkciju kralježnice, pravilan način saginjanja, dizanja predmeta s podloge, ergonomiju te poticati ih na tjelovježbu. Od ostalih metoda, a učinkovitost istih je upitna te ovisi od istraživanja do istraživanja, postoji spinalna manipulacija, akupunktura, joga, masaža i trakcija.

Neki od modaliteta fizikalne terapije u nefarmakološkom liječenju hernije diska već su spomenuti poput primjene hladno-toplih obloga. Od elektroterapijskih metoda najčešće se koristi transkutana električna živčana stimulacija (*engl. kratica TENS*), no mogu se primijeniti

i infracrvene zrake te laser. Najbolji utjecaj postiže se kombinacijom gore navedenih načina liječenja pa je teško odvojiti i kvantificirati uspješnost jedne metode nad drugom (19).

1.4.2. Farmakološko liječenje hernije diska

Iako farmakološki pristup ne dovodi do izlječenja hernije diska, uvelike može smanjiti bol i upalu te omogućiti skoriju provedbu terapeutske tjelovježbe u svrhu bržeg oporavka. Uobičajeni lijekovi koji se koriste pri herniji diska su nesteroidni protuupalni lijekovi (NSAID), miorelaksansi, glukokortikoidi, opiodi, antidepresivi, antikonvulzivi i površinsko-lokalno primjenjivi lijekovi.

Nesteroidni protuupalni lijekovi najpopularniji su lijekovi pri liječenju boli kod hernije diska. Nije dokazana prednost niti jednog NSAID-a nad drugim te svaki može biti jednako koristan. Selektivni inhibitori ciklooksigenaze-2 (COX-2) imaju statistički manju pojavnost nuspojava od tradicionalnih NSAID-a, ali u novije vrijeme povezuju se s povećanim kardiovaskularnim rizikom kod pojedinih bolesnika (20). Nuspojave NSAID-a su moguće i dobro poznate, a jedna od najvažnijih je gastrointestinalno krvarenje. Od ostalih nuspojava moguća je poremećena hemostaza, bubrežna disfunkcija, poremećaji imunološkog sustava, osip.

Miorelaksansi koji se koriste u liječenju boli spadaju u tri skupine: benzodiazepine, nebenzodiazepinske antispazmodike i antispastike. Njihovo djelovanje najvećim se dijelom temelji na augmentaciji inhibitorne aktivnosti gama-aminomaslačne kiseline (GABA), dok antispazmodici blokiraju interneuralnu aktivnost u leđnoj moždini i retikularnoj formaciji te dovode do depresije središnjeg živčanog sustava. Nuspojave potonjih mogu biti ozbiljne poput sedacije, vrtoglavice, poremećaja raspoloženja, sindroma odvikavanja te kod dantrolena (antispastik), izrazita hepatotoksičnost. Korisnost upotrebe miorelaksansa još uvijek je kontroverzna. Jedan od razloga je taj što nije razjašnjeno kakvu ulogu ima spazam mišića kod mehaničke boli u kralježnici. Dio stručnjaka smatra kako spazam mišića ne igra ulogu u

nastajanju boli dok drugi smatraju kako prisutnost spazma mišića pridonosi procesu cijeljenja putem imobilizacije kralježnice te je tako koristan kod akutne boli (5). Neovisno o upitnoj djelotvornosti navedene skupine lijekova, u 35% bolesnika koji se jave primarnoj zdravstvenoj zaštiti s akutnom boli u leđima, propisuju se miorelaksansi (21).

Glukokortikoidi poput metilprednizolona, prednizona i deksametazona koriste se pri liječenju boli kod hernije diska, iako njihova učinkovitost nije do kraja dokazana te istraživanja pokazuju oprečne rezultate. Najčešća metoda primjene je intramuskularna u glutealni mišić, a osim toga, mogu se primijeniti i epiduralno i oralno. Među bolesnicima koji su imali simptome radikulopatije zbog hernije lumbalnog diska, kratka primjena oralnih glukokortikoida, u usporedbi s placebom, rezultirala je umjerenom poboljšanju funkcije bez olakšanja boli (22). Kod bolesnika s hernijom lumbalnog diska liječenih epiduralnom primjenom glukokortikoida nije dokazano kratkoročno ni dugoročno poboljšanje u odnosu na one koji nisu liječeni glukokortikoidnom terapijom (23). U odnosu na prethodno istraživanje, druga studija prikazuje da je kod transforaminalne epiduralne primjene glukokortikoida pokazan uspjeh u olakšanju boli te poboljšanju funkcije kod bolesnika (24).

Najčešće korišteni opioidi prilikom liječenja boli kod hernije diska su oni kratkog djelovanja. U istraživanju gdje se pratilo olakšanje boli s oralnim sporootpuštajućim morfinom u odnosu na placebo, u kojem je 44% bolesnika imalo bol u donjem dijelu leđa, grupa koja je koristila morfin imala je olakšanje boli bez psihološkog ili funkcijskog poboljšanja (25). Opiodi imaju znatne nuspojave te se u mnogim istraživanjima pojavljuju u više od polovice bolesnika (5). Neke od nuspojava su mučnina, konstipacija, somnolencija, vrtoglavice i svrbež (25). Istraživanja koja su uspoređivala djelovanje kratkodjelujućih (morfin) i dugodjelujućih opioida (oksikodon, hidromorfon) pokazuju kako su dugodjelujući opioidi imali bolji učinak na olakšanje boli, podnošljiviji su te se smatra kako imaju manji potencijal zlouporabe (5).

Nekoliko istraživanja govori o učinkovitosti antidepresiva, ali u kroničnoj boli. Triciklički i tetraciklički antidepresivi imaju umjeren uspjeh u smanjenju kronične boli dok selektivni inhibitori ponovnog unosa serotonina nisu učinkoviti pri liječenju kronične boli (26).

Antikonvulzivi, a osobito gabapentin, upotrebljavaju se pri liječenju neuropatske boli. Pojedini stručnjaci vjeruju kako se kronična bol u leđima održava dugo nakon prestanka akutnog štetnog čimbenika putem centralne senzitizacije u leđnoj moždini i putem dezinhibicije inhibitornih neurotransmitera. Iako liječenje antikonvulzivima još nije odbačeno ili prihvaćeno putem medicinske literature, ako je riječ o procesu koji je uzrokovan neuropatskom boli, oni bi trebali biti djelotvorni (5).

Na tržištu postoje mnogobrojne kreme i losioni koje bolesnik može koristiti bez upute liječnika, a djelotvorna tvar je obično jedan od protuupalnih lijekova. Tretmani potonjim sredstvima nose vrlo nizak rizik i malobrojne nuspojave, a uspješnost terapije varira u bolesnika.

1.4.3. Operativno liječenje hernije diska

Indikacije za operativno liječenje hernije diska uz potvrdu rupture intervertebralnog diska su (27):

a) neuspješnost konzervativnog pristupa liječenja

b) nepodnošljive ili ponavljajuće epizode radikularne boli

c) značajan neurološki deficit

d) progresivni neurološki deficit (apsolutna indikacija)

e) sindrom *caudae equinae* (apsolutna indikacija)

Neuspješnost liječenja konzervativnim putem najčešća je indikacija za operativno liječenje hernije diska. Prikupljeno iskustvo ukazuje na dvije najčešće pogreške kod operativnog pristupa terapiji, a to su prerano, ili pak, prekasno pristupanje operaciji. Većina se bolesnika koja pati od radikularnih bolova zbog hernije diska oporavi unutar četiri do šest tjedana, bez operacije.

Tada bi operacijski pristup bio prerano izveden, osim u slučaju nemogućnosti kontrole sfinktera, izrazite mišićne slabosti ili jake i nepodnošljive boli. U drugom slučaju, bolesnici sa simptomima radikularne boli koji traju duže od šest mjeseci razvijaju kroničnu bol koja se ne može u potpunosti ukloniti ekscizijom zahvaćenog intervertebralnog diska. Najbolji rezultati operacije hernije diska mogu se očekivati između šest tjedana do šest mjeseci od početka radikularnih simptoma (27).

Kontraindikacije za operativno liječenje hernije diska su (27):

a) nedostatak točne kliničke dijagnoze, anatomske razine lezije i radiološkog dokaza hernije nukleusa

b) neprovedeno liječenje konzervativnim pristupom (s iznimkom ranije navedenih stanja)

c) onesposobljenost uz opsežnu neorgansku komponentu

d) sistemske bolesti koje mogu negativno utjecati na ishod operacije

e) medicinske kontraindikacije za operaciju

f) hernija diska na razini koja bi zahtijevala dodatnu stabilizaciju

Kirurške metode liječenja hernije lumbalnog diska su (13):

1. Lumbalna discektomija (mikroskopska ili standardna otvorena tehnika)
    a) Hemilaminektomija i discektomija
    b) Laminektomija i discektomija
2. Minimalno invazivne perkutane metode
    a) Kemonukleoliza
    b) Perkutana discektomija

Neke od komplikacija operativnog liječenja hernije diska su razdori dure, neuralne ozljede, visceralne ozljede, postoperativne infekcije, rehernijacija diska, neadekvatna dekompresija i jatrogena nestabilnost.

2. REHABILITACIJA NAKON OPERACIJE HERNIJE DISKA

Postoperativna rehabilitacija važan je dio liječenja hernije diska. Ona omogućava sigurniji i brži povratak svakodnevnim aktivnostima bolesnika. Terapeut svakom bolesniku treba pristupiti individualno, primijeniti funkcionalno prihvatljiv te prilagođeno agresivan postoperativni protokol rehabilitacije. Program vježbanja visokog intenziteta koji je započeo četiri do šest tjedana nakon mikrodiscektomije dovodi do smanjenja boli i poboljšanja funkcije ranije nego u slučaju vježbanja niskim intenzitetom (28). Iako, rani početak primjene rehabilitacijske tjelovježbe dovodi do skorijeg smanjenja boli i povećanja funkcije, jednogodišnji rezultat rehabilitacije ne razlikuje se od onog postignutog vježbama niskog intenziteta ili bez vježbanja (29). Problem kod hernije diska nije samo u njegovom mehaničkom djelovanju pritiska na korijen živca, već i u novonastalim kompenzacijskim obrascima pokreta te promijenjenoj mehanici pokretnog dijela kralježnice (13). Sama operacija ne može ispraviti novonaučene nepravilne kompenzacijske obrasce pokreta i loš položaj držanja tijela te je bez pravilne i postupne rehabilitacije moguća pojava ponovnog lumbalnog bolnog sindroma kojemu uzrok više nije sama hernija diska. Glavni cilj postoperativne rehabilitacije je smanjenje boli, prevencija rehernijacije, povratak normalne mišićne aktivnosti i biomehanike, poboljšanje funkcije i rani povratak svakodnevnim aktivnostima (13). Sam program rehabilitacije mogli bismo podijeliti u tri stadija (13):

a) Prvi stadij (protektivni stadij) – prvi do treći postoperativni tjedan
b) Drugi stadij (stadij oporavka funkcije) – četvrti do šesti postoperativni tjedan
c) Treći stadij (stadij treninga s opterećenjem) – sedmi do jedanaesti postoperativni tjedan

2.1. Prvi stadij rehabilitacije (1.-3. tjedan)

Ciljevi prvog stadija rehabilitacije nakon operacije hernije diska u lumbalnom dijelu kralježnice najviše se odnose na oporavak mjesta operacije, cijeljenje rane, duralnu mobilizaciju, smanjenje boli i upale, edukaciju bolesnika o trenutnom stanju i rješavanju straha od daljnjih aktivnosti te uspostavi zadovoljavajuće mehanike tijela za sigurnu i neovisnu njegu (13).

Pravilna njega rane nakon operacije ključna je u smanjenju pojave infekcije uzrokovane nepravilnom higijenom iste. Sterilni povoj ili sterilni ljepljivi flaster preko rane treba mijenjati svakih 1 do 2 dana, ranu se ne ispire sapunom, alkoholom ili nekim drugim sredstvom već je dovoljna sterilna gaza namočena u fiziološku otopinu. Isto tako, umjesto gaze, ranu možemo isprati pomoću šprice napunjene fiziološkom otopinom, a naknadno mjesto osušiti sterilnim materijalom. Šavi se uklanjaju deseti postoperativni dan. Ako bolesnik primijeti crvenilo ili oteklina, mijenjanje izgleda sekreta rane u vidu promjene boje i bistrine, neugodan miris iz rane ili povišenu tjelesnu temperaturu, treba se javiti liječniku zbog pojave infekcije.

Postoperativna kontrola boli jedan je od najvažnijih zadataka u prvom tjednu rehabilitacije. Iako je pojava boli normalna nakon operativnog zahvata, bolesnik može posegnuti za nesteroidnim protuupalnim lijekovima koji će ublažiti bol. Moguća je primjena hladnih obloga u trajanju od 10 do 15 minuta nekoliko puta dnevno. Isto tako, u pojedinim se slučajevima može koristiti i TENS u svrhu smanjenja boli. Pri kontroli boli također je vrlo važno educirati bolesnika o pravilnom držanju tijela i položajima koji pomažu pri smanjenju boli.

Bolesnik bi trebao izbjegavati fleksiju u lumbalnom dijelu kralježnice pri stajanju ili sjedenju zbog povećanja opterećenja i tlaka na mjestu gdje je bila hernija diska. Test pregiba se ne smije izvoditi u prvom stadiju rehabilitacije. Netolerancija produljenog zauzimanja pojedinog položaja obilježje je prvoga stadija oporavka te je preporučena učestala promjena položaja tijela

(13). Bolesnik obično koristi medicinski pojas (Slika 3.) tijekom dana, koji pomaže u potpori lumbalnom dijelu kralježnice, dok ga noću pri spavanju skida. Preporučeno je sjedenje na tvrdoj i ravnoj podlozi s naslonom u trajanju ne dužem od 20 minuta u prva dva tjedna rehabilitacije (30). Potrebno je izbjegavati mekane i neravne podloge. Vožnju automobila bi trebalo izbjegavati sve do 3. ili 4. postoperativnog tjedna, ili duže, ako postoji značajan nedostatak funkcije ili osjeta u jednoj ili obje noge.

Slika 3. Medicinski pojas (ortoza) za potporu lumbalnog dijela kralježnice (Izvor: autorski uradak)

Bolesnik treba naučiti spavati u potpomognutom supinacijskom, potpomognutom pronacijskom, potpomognutom tročetvrtinsko pronacijskom položaju ili potpomognutom ležanju na stranu. Trebalo bi izbjegavati spavanje u fetalnom položaju zbog dugotrajne lumbalne fleksije te, također, mekane i neudobne ležaje. U prvim tjednima rehabilitacije od velike je važnosti rana mobilizacija te hodanje u kratkim intervalima, koliko bol dopušta, a ne dulje od 30 minuta. Vrijeme provedeno hodajući treba postepeno produljivati ovisno o mogućnostima bolesnika.

Kako bi napredak rehabilitacije tekao što bržim tijekom i kako bi spriječili ponovno ozljedu uzrokovanu nepravilnim pokretima, bolesnika treba promatrati i naučiti pravilnim tehnikama dizanja iz kreveta, dizanja iz sjedećeg položaja, sjedenja u neutralnom položaju te saginjanja do razine koljena. Od velike je važnosti naučiti pravilno podizanje predmeta ispod razine dohvatljive rukama jer svako savijanje u struku, a posebno lumbalna fleksija pod opterećenjem, predstavlja opasnost ponovnoj pojavi ozljede. Pri lumbalnoj fleksiji opterećenje na razini intervertebralnih diskova značajno raste te usporava cijeljenje. Produljeno ili ponavljajuće savijanje kralježnice posebno je rizično za nastanak ozljede (31). Bolesnik u drugom stadiju rehabilitacije može dizati iznimno lagane predmete uz pažljivu fleksiju u koljenima i kuku, poput izvođenja čučnja, bez fleksije i rotacije kralježnice (neutralan položaj). Prva četiri postoperativna tjedna (prvi stadij) trebalo bi izbjegavati bilo kakvo podizanje predmeta. Ponekad su bolesnici s bolovima u lumbalnom dijelu kralježnice izgubili osjećaj pokreta i propriocepcije u navedenom dijelu. Kako bi bolesnik osvijestio pokrete iz neutralnog položaja prema fleksiji i ekstenziji, možemo mu pomoći tako da ga postavimo u četveronožni položaj te mu paraspinalno zalijepimo trake dugačke 12-18 centimetara (Slika 4.). Nakon toga, zamolimo bolesnika da radi minimalnu fleksiju ili ekstenziju, bez pojave boli, uvijek vraćajući kralježnicu u neutralni položaj. Zalijepljene trake svojom deformacijom u vidu potezanja ili skupljanja daju znak bolesniku da se pomaknuo iz neutralnog položaja. Tehnika je poznata pod nazivom *„taping“*. Tako kod bolesnika olakšavamo učenje propriocepcije lumbalnog dijela kralježnice (13).

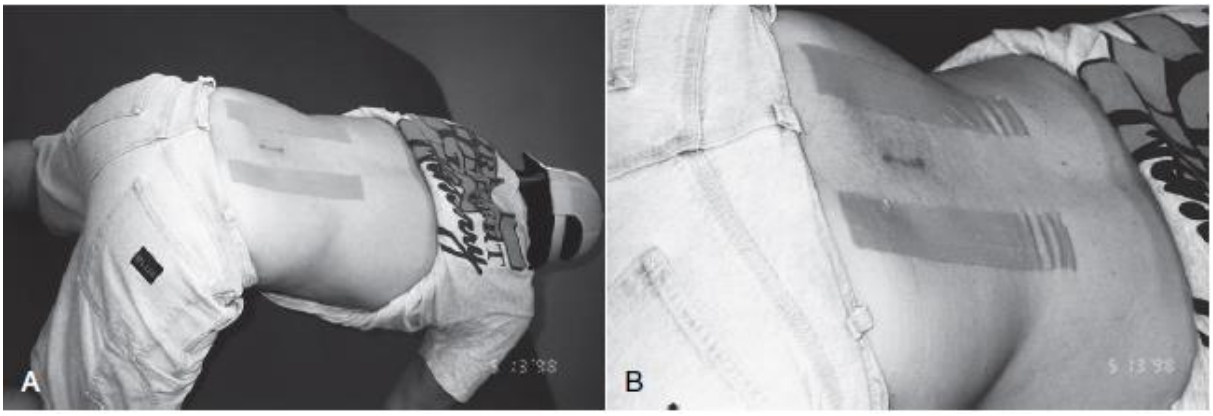

Slika 4. A. Izgled traka u položaju čučnja, B. Izgled traka nakon povratka u neutralni položaj (prema: Maxey L. MJ, i sur. Rehabilitation for the Postsurgical Orthopedic Patient. 3. izdanje ed. St. Louis: Elsevier Mosby; 2013. str. 283-312. (13)).

Vježbe za duralnu mobilizaciju, tj. neurodinamske vježbe, trebalo bi započeti što je prije moguće, u prvom tjednu rehabilitacije, te ih raditi nekoliko puta dnevno. Preoperativni štetni učinak na živčani sustav, kao i postoperativna pojava upalnih procesa u i oko epiduralnog prostora, pridonose stvaranju priraslica koje je moguće spriječiti navedenim vježbama (13). Postoje dvije tehnike izvođenja vježbi za duralnu mobilizaciju, a to su duralna mobilizacija u supinaciji (mobilizacija donjeg lumbalnog dijela) i duralna mobilizacija u pronaciji (mobilizacija gornjeg lumbalnog dijela).

Duralna mobilizacija u supinaciji izvodi se tako da bolesnik leži na tvrdoj podlozi s koljenima u ekstenziji te zatim lagano radi dorzifleksiju stopala do osjećaja zatezanja.

Duralna mobilizacija u pronaciji se izvodi tako da bolesnik leži na tvrdoj podlozi, u početku može i uz pomoć jastuka ispod abdomena za potporu, s oba koljena u ekstenziji. Nadalje, bolesnik naizmjenično čini fleksiju u koljenima do osjećaja zatezanja te zatim vrati koljeno u ekstenzijski položaj. Bitno je napomenuti da tijekom vježbe bolesnik razmišlja i aktivno koristi mišiće abdomena kako bi dao potporu lumbalnom dijelu kralježnice i zadržao ga u neutralnom položaju. Ovim vježbama moguće je isprovocirati neurološke fenomene poput mravinjanja i

boli te radi toga bolesnika treba uputiti da prije svakog ponavljanja pričeka dok se simptomi ne povuku.

Ranije spomenutu važnost pravilnog držanja tijela i mogućnost propriocepcije lumbalnog dijela kralježnice treba upotpuniti vježbama za jačanje mišića trupa i zdjelice (u ovom slučaju stabilizatori lumbalnog dijela kralježnice). Navedene vježbe uključuju jačanje mišića koji su zbog boli bili slabije aktivirani te su djelomično atrofirali, a dodatni cilj je i poboljšanje fleksibilnosti lumbalnog dijela kralježnice. Program jačanja mišića stabilizatora, abdominalnih mišića i dubokih mišića leđa je postepen, od vježbi bez opterećenja do onih s punim opterećenjem. Od abdominalnih mišića, pozornost moramo obratiti na *m. transversus abdominis, m. quadratus lumborum, m. obliquus externum et internum abdominis.* Kod bolesnika koji su patili od boli u lumbalnom dijelu kralježnice, *m. transversus abdominis* često postane disfunkcionalan (32). *M. transversus abdominis*, poprečni trbušni mišić, treba biti izoliran od ostalih mišića stijenke abdomena jer se pokazalo kako se on uvijek aktivira prije drugih primarnih mišića za pomicanje uda, bez obzira na smjer (32). Bolesnik mora naučiti imati kontrahiran *m. transversus abdominis* cijelo vrijeme, osim kada leži. Osnovna vježba je ta da bolesnik izbočuje i uvlači trbuh do 10 ponavljanja bez pokreta zdjelice, rebara i kralježnice. Intenzitet kontrakcije je u razini 30% do 40% maksimalne voljne kontrakcije te se postepeno produljuje vrijeme svake pojedine kontrakcije. Bolesnik bi trebao moći održati kontrakciju *m. transversus abdominisa* tijekom 60 sekundi u raznim položajima prije prelaska na zahtjevnije vježbe (13). Osim opisanog mišića, kosi trbušni mišići također su bitni u stabilizaciji kralježnice, no oni više sudjeluju pri rotaciji tijela te se zato kasnije uvode u program rehabilitacije. *M. lumbar multifidi*, duboki mišić leđa, atrofira kod bolesnika s boli u lumbalnom dijelu kralježnice te postoji smanjenje u debljini mišića pri kontrakciji (33). Istovremena kontrakcija poprečnog trbušnog mišića, mišića zdjelice i multifidnih mišića dešava

se prilikom izvođenja velike većine vježbi te možemo zaključiti o važnosti mišića dna zdjelice pri stabilizaciji kralježnice.

Pri izvođenju vježbi, zadovoljavajuća tehnika i kontrola pokreta nužni su preduvjet za dobar uspjeh. Vježbe ne smiju pogoršavati ili uzrokovati dugotrajnu bol nakon vježbanja. U prvom stadiju rehabilitacije uvodimo sljedeće vježbe (13):

1. Izolirane, izometrične kontrakcije mišića stabilizatora u četveronožnom položaju i kontrakcije stabilizatora uz alternirajuće podizanje ruku
2. Gibanje (ljuljanje) zdjelice u položaju četveronoške (aktivni opseg pokreta; *engl. kratica AROM*)
3. Duralno rastezanje u supinaciji
4. Izolirane, izometrične kontrakcije mišića stabilizatora u supinaciji
5. Gibanje (ljuljanje) zdjelice u supinaciji (AROM)
6. Izolirane, izometrične kontrakcije mišića stabilizatora u supinaciji s rukama iza glave uz naknadno, izmjenično, podizanje ruku
7. Istezanje glutealnog mišića, vanjskog rotatora kuka i fleksora koljena
8. Gibanje (ljuljanje)zdjelice u položaju na stranu (AROM)
9. Gibanje (ljuljanje) zdjelice u pronaciji (AROM)
10. Izolirane, izometrične kontrakcije mišića stabilizatora u pronaciji s izmjeničnim podizanjem ruku, uz progresiju prema podizanju obje ruke istovremeno
11. Istezanje *m. gastrocnemiusa* i *m. soleusa*
12. Djelomični čučnjevi do fleksije koljena od 60° uz održavanje neutralnog položaja kralježnice

Bolesnici, osim vježbi za jačanje muskulature, izvode vježbe koje pripomažu povratku kondicije u kardiovaskularnom smislu. Treninzi koji povećavaju izdržljivost mišića povećavaju toleranciju bolesnika na dulje sjedenje i stajanje. Obično bolesnici u ranom stadiju rehabilitacije

hodaju na traci ili vani, na ravnom terenu bez uzbrdica. Isto tako, može se koristiti stacionarni ili vanjski bicikl uz obraćanje pozornosti na pravilno održavanje lumbalne lordoze te plivanje leđnim stilom uz oprez prilikom ulaska u bazen. Plivanje i terapija u vodi obično se započinju u drugom ili trećem tjednu rehabilitacije kako bi se osiguralo potpuno cijeljenje rane te početna stabilizacija lumbalnog dijela kralježnice (13). Progresija aerobnog treninga treba biti postepena, posebno kod osoba koje nisu bile fizički aktivne.

2.2. Drugi stadij rehabilitacije (4.-6. tjedan)

Ciljevi drugog stadija rehabilitacije nakon operacije su povratak na radno mjesto, povećanje snage mišića trupa do 80%, povećanje aerobne aktivnosti i izdržljivosti te povećanje opsega normalnih funkcija koje bolesnik može izvršavati.

Tijekom prvog stadija rehabilitacije bolesnik je usvojio koncept neutralnog položaja kralježnice kojeg se i dalje treba pridržavati, a posebno prilikom izvođenja vježbi koje u drugom stadiju mogu biti nešto zahtjevnije nego vježbe u prvom. Povratak na posao je moguć od četvrtog postoperativnog tjedna, osim kod onih radnih mjesta koje zahtijevaju težak fizički rad te bi povratak na takvo radno mjesto trebalo planirati tek poslije dvanaestog postoperativnog tjedna. Radno mjesto koje zahtijeva dugotrajnije sjedenje, stajanje ili putovanje trebalo bi odrađivati postupno, u kraćim smjenama, ako je to moguće (30).

U drugom stadiju rehabilitacije, bolesnik bi i dalje trebao izbjegavati lumbalnu fleksiju pod opterećenjem.

Od četvrtog tjedna bolesnik bi polako trebao moći održavati kontrakciju abdominalnih mišića u supinacijskom, pronacijskom, četveronožnom položaju te postepeno prelaziti na tranzicijske pokrete. U program se mogu uvesti vježbe pilates loptom kako bi poboljšali balans i dinamsku

lumbalnu stabilnost prilikom sjedenja. Pojava boli tijekom vježbanja zahtijeva korekciju tehnike ili možebitnu zamjenu postojeće vježbe nekom drugom.

Tipične vježbe drugog stadija rehabilitacije su (13):

1. Kontrakcija trbušnih mišića u supinacijskom položaju uz izmjenično podizanje nogu, naknadno progresija prema pokretima bicikliranja nogu te završno napredovanje prema vježbi zvanoj „umirući kukac“ (*engl. „dying bug“*) (Slika 5.) – vježba koja uči bolesnika kontroli ekstenzije i postraničnom savijanju; bolesnik drži ruke na koljenima te istostrano radi polaganu ekstenziju ruke i noge
2. Duralna mobilizacija u supinaciji s opterećenjem u vidu ručnika zamotanim oko stopala
3. Djelomični trbušnjaci s progresijom prema trbušnjacima uz rotaciju radi jačanja kosih mišića trbuha
4. Izvođenje „mosta“ s obje noge s progresijom izvođenja vježbe na jednoj nozi uz drugu ekstendiranu (Slika 6.)
5. Ležanje u pronaciji na laktovima prema progresiji djelomičnih sklekova
6. Kontrakcija trbušnih mišića u pronaciji s podizanjem jedne noge uz progresiju ka podizanju obje noge istovremeno
7. Čučnjevi do 60° s progresijom do čučnja od 90°
8. Kontrakcija abdominalnih mišića četveronoške s podizanjem jedne noge uz progresiju prema istovremenom podizanju kontralateralne ruke i noge (Slika 7.)
9. Izolacijske vježbe za jačanje mišića koji su bili neurokompromitirani (abduktori kuka, kvadriceps, plantarni fleksori i dorzifleksori)
10. Sjedenje na pilates lopti uz kontrakciju trbušnih mišića i održavanje neutralnog položaja kralježnice

11. Istezanje pojedinih mišića (kvadricepsa, gluteusa, vanjskih rotatora kuka, iliopsoasa, fleksora koljena)

Osim terapeutskih vježbi, u drugom stadiju rehabilitacije radi se i na mobilizaciji mekih tkiva. Mobilizacija mekih tkiva je oblik manualne fizikalne terapije u kojoj terapeut koristi svoje ruke i posebne tehnike terapije nad mišićima, fascijama i ligamentima, a sve u svrhu otklanjanja adhezija i optimizacije mišićne aktivnosti. Prilikom operacije dolazi do rezanja mekotkivnih struktura s posljedičnim nastajanjem ožiljka. Novonastali ožiljci sprječavaju normalnu kontraktilnost mišića (34). Mobilizacija mekih tkiva obično se odgađa do trećeg ili četvrtog postoperativnog tjedna jer cijeljenje struktura nije dovršeno.

Kardiovaskularni trening u drugom stadiju rehabilitacije nastavlja se s nešto većim intenzitetom, ovisno o mogućnostima bolesnika. Uz dovoljno jak abdominalni korzet kod bolesnika, moguće je korištenje stepera, stacionarnog bicikla te plivanje leđnim stilom. Veslanje na mašini trebalo bi odgoditi do trećeg stadija rehabilitacije, a trčanje do dvanaestog postoperativnog tjedna zbog potrebnog stupnja utreniranosti oslabljenih mišića stabilizatora kralježnice te zbog ponavljajućeg aksijalnog opterećenja na intervertebralni disk tijekom trčanja (13).



Slika 5. A. Početni položaj, B. „umirući kukac“ položaj (Izvor: autorski uradak)

Slika 6. A. Izvođenje mosta, B. Most s jednom ekstendiranom nogom (Izvor: autorski uradak)



Slika 7. A. Kontrakcija abdominalnih mišića u četveronožnom položaju, B. Progresija prema istovremenom podizanju ruke i kontralateralne noge (Izvor: autorski uradak)

2.3. Treći stadij rehabilitacije (7.-11. tjedan)

Cilj trećeg stadija rehabilitacije nakon operacije je osiguranje samostalnosti bolesnika u svakodnevnim aktivnostima, povećanje mogućnosti izvršavanja svih aktivnosti te povratak funkcije na razinu prije hernije diska.

Procesi cijeljenja u velikoj su mjeri završili, ali se još uvijek može javiti osjećaj napetosti na mjestu operacije. Bolesnik nakon sedmog postoperativnog tjedna aktivno koristi novonaučene obrasce pokreta, pravilno održava tjelesno držanje te tolerira gotovo sve pokrete. Bol još uvijek može biti prisutna kod dužeg stajanja ili sjedenja, no ona se lako otkloni promjenom položaja

tijela ili jednostavnim vježbama istezanja. Test pregiba se u većine bolesnika može sigurno izvoditi u trećem stadiju rehabilitacije (nakon šestog tjedna), a iznimno, kod dobro utreniranih, u drugom stadiju. Ovim testom određujemo, uz veliku pouzdanost, napredak rehabilitacije. Znakovi neuralnog naprezanja tijekom izvođenja testa trebali bi biti negativni. Povremeno pojedini neurološki znakovi i simptomi zaostaju u trećem stadiju rehabilitacije, no i oni će se povući s nastavkom vježbanja i odmakom vremena (13).

Nakon sedmog postoperativnog tjedna uvode se funkcionalni treninzi u program rehabilitacije. Ova se vrsta treninga fokusira na pokretima trupa koji oponašaju one u svakodnevnom životu. Ovisno o potrebama bolesnika, rade se individualizirani programi. Osobe kojima radno mjesto zahtijeva težak fizički rad obično započinju s funkcionalnim treningom tijekom osmog postoperativnog tjedna, ako dosadašnji tijek rehabilitacije to dopušta. Takav trening uključuje opterećenja mase od 9 kg do 23 kg. Takvi bolesnici zahtijevaju pažljivu i konstantnu reevaluaciju napretka s konačnom ocjenom učinkovitosti terapije u 12. postoperativnom tjednu gdje se određuje sposobnost i spremnost povratka na radno mjesto (13).

Odmakom vremena, program vježbanja postaje sve intenzivniji i teži te uključuje rotacijsku komponentu trupa radi jačanje ostalih mišića, a posebno kosih mišića trbuha. Istezanja pojedinih mišića se i dalje nastavljaju kao u proteklim tjednima. Isto tako, cilj trećeg stadija je povratak potpunog i bezbolnog opsega pokreta u kralježnici pomoću vježbi za mobilnost lumbalnog dijela kralježnice.

Vježbe trećeg stadija rehabilitacije su (13):

1. Sklekovi
2. Pronacijski „*Superman*“ položaj (istovremeno odizanje nogu i ruku od podloge) (Slika 8.)
3. „Umirući kukac“ s utezima
4. Izvođenje mosta s jednom ekstendiranom nogom uz opterećenje

5. Djelomični trbušnjaci s rotacijom
6. Postranično ležanje uz podizanje nogu
7. Izometrične vježbe stabilizacije na laktovima u pronacijskom položaju (Slika 9.)
8. Čučnjevi do 90°
9. Podizanje ruku i nogu s opterećenjem u četveronožnom položaju

Kardiovaskularni se trening nastavlja u većem i intenzivnijem obujmu te je konačni cilj uvjetovan potrebama pojedinog bolesnika. U trećem stadiju rehabilitacije moguće je koristiti stroj za veslanje uz oprez i valjano održavanje lumbalne lordoze. Isto tako, bolesnik može hodati na traci za trčanje, koristiti steper i leđno plivati. Program trčanja treba odgoditi do dvanaestog postoperativnog tjedna. U dvanaestom tjednu bolesnik kreće s izmjeničnim hodanjem i laganim trčanjem na traci za trčanje uz nadzor terapeuta (13).

Pojedinim bolesnicima trebat će više vremena za potpunu rehabilitaciju te će uključivati ostale modalitete treninga poput pliometrije, vježbi specifičnih za sport te vježbe dizanja iznad razine glave.

Nakon završetka postoperativnog rehabilitacijskog programa bolesnik je u mogućnosti obavljati sve aktivnosti koje je mogao i premorbidno. Program vježbanja i održavanja fizičke spreme te jakosti mišića, posebno mišića trupa, nastavlja se i nakon programa rehabilitacije.

Slika 8. Položaj „*Superman*“ (Izvor: autorski uradak)

Slika 9. Izometrična vježba na laktovima u pronacijskom položaju (Izvor: autorski uradak)

3. ZAKLJUČAK

Starenje svjetske populacije, promjena stila života, sjedilački način života, nedostatak tjelesne aktivnosti te povećana tjelesna masa čimbenici su nastanka boli u leđima. Hernija diska u lumbalnom dijelu kralježnice jedan je od uzroka koji često nastaje pri podizanju teškog predmeta s elementima rotacije kralježnice, a može nastati i bez posebnog mehanizma ozljede. Nakon dijagnoze hernije diska, započinje se s konzervativnom terapijom koja uključuje modalitete kućne njege, fizikalne terapije i farmakološkog liječenja. Neuspjehom navedenih metoda ili pogoršanjem neurološkog deficita pristupa se operativnom načinu zbrinjavanja hernije. Nakon uspješno izvedenog operativnog zahvata, zadaća zdravstvenih djelatnika je bolesniku omogućiti dobar rehabilitacijski program koji će u što kraćem vremenu, i sa što manje komplikacija, bolesniku omogućiti povratak normalnim životnim aktivnostima koje je obavljao premorbidno. Sam tijek rehabilitacije je zahtjevan, traži puno discipline, strpljenja i vremena. Jedan od ključnih trenutaka je edukacija bolesnika o promjenama dosadašnjih navika, učenju novih obrazaca pokreta te osvještavanju pokreta u kralježnici. Kako se svaki bolesnik razlikuje u tjelesnoj spremi preoperativno, a isto tako, potrebe za normalno funkcioniranje razlikuju se kod bolesnika, svakom bolesniku treba se pristupiti individualno te prilagoditi program rehabilitacije kako bi što brže i učinkovitije dostigli željeni cilj.

ZAHVALE

Zahvaljujem mentoru, doc. dr. sc. Porinu Periću, na pomoći i usmjeravanju tijekom pisanja rada te svojoj obitelji na svoj podršci tijekom proteklih šest godina studiranja.

POPIS LITERATURE

1. Balague F, Mannion AF, Pellise F, Cedraschi C. Non-specific low back pain. Lancet (London, England). 2012;379(9814):482-91.

2. Patrick N, Emanski E, Knaub MA. Acute and chronic low back pain. The Medical clinics of North America. 2014;98(4):777-89, xii.

3. Jeffries LJ, Milanese SF, Grimmer-Somers KA. Epidemiology of adolescent spinal pain: a systematic overview of the research literature. Spine. 2007;32(23):2630-7.

4. Von Korff M, Dworkin SF, Le Resche L, Kruger A. An epidemiologic comparison of pain complaints. Pain. 1988;32(2):173-83.

5. Braddom R. BRM, Chan L., Kowalske K. J., Laskowski E. R., Matthews D. J. i sur., ur. Physical medicine & rehabilitation. 3. izd. ed. Philadelphia: Elsevier inc.; 2007. str. 883-927.

6. Frontera W. R. DJA, Gans B. M., Walsh N. E., Robinson L. R., Basford J. R. i sur., ur. DeLisa's Physical Medicine & Rehabilitation. 5. izd. ed. Philadelphia: Lippincott Williams & Wilkins, Wolters Kluwer; 2010.

7. Ropper AH, Zafonte RD. Sciatica. The New England journal of medicine. 2015;372(13):1240-8.

8. Konstantinou K, Dunn KM. Sciatica: review of epidemiological studies and prevalence estimates. Spine. 2008;33(22):2464-72.

9. Hart J. Structural problems of the spine do not necessarily require intervention. The Journal of the Canadian Chiropractic Association. 2007;51(1):8-13.

10. Marshall LL, Trethewie ER, Curtain CC. Chemical radiculitis. A clinical, physiological and immunological study. Clinical orthopaedics and related research. 1977(129):61-7.

11. Urban JPG, Roberts S. Degeneration of the intervertebral disc. Arthritis Research & Therapy. 2003;5(3):120-30.

12. Marchand F, Ahmed AM. Investigation of the laminate structure of lumbar disc anulus fibrosus. Spine. 1990;15(5):402-10.

13. Maxey L. MJ, i sur. Rehabilitation for the Postsurgical Orthopedic Patient. 3. izdanje ed. St. Louis: Elsevier Mosby; 2013. str. 283-312.

14. Boden SD, Davis DO, Dina TS, Patronas NJ, Wiesel SW. Abnormal magnetic-resonance scans of the lumbar spine in asymptomatic subjects. A prospective investigation. The Journal of bone and joint surgery American volume. 1990;72(3):403-8.

15. John P. Revord [Internet]: Treatment Options For a Herniated Disc [pristupljeno: 10.03.2018.] Dostupno na: https://www.spine-health.com/conditions/herniated-disc/treatment-options-a-herniated-disc.

16. Nadler SF, Weingand K, Kruse RJ. The physiologic basis and clinical applications of cryotherapy and thermotherapy for the pain practitioner. Pain physician. 2004;7(3):395-9.

17. van Duijvenbode IC, Jellema P, van Poppel MN, van Tulder MW. Lumbar supports for prevention and treatment of low back pain. The Cochrane database of systematic reviews. 2008(2):Cd001823.

18. Hodges PW. Core stability exercise in chronic low back pain. The Orthopedic clinics of North America. 2003;34(2):245-54.

19. Chou R, Huffman LH. Nonpharmacologic therapies for acute and chronic low back pain: a review of the evidence for an American Pain Society/American College of Physicians clinical practice guideline. Annals of internal medicine. 2007;147(7):492-504.

20. Roelofs PD, Deyo RA, Koes BW, Scholten RJ, van Tulder MW. Nonsteroidal anti-inflammatory drugs for low back pain: an updated Cochrane review. Spine. 2008;33(16):1766-74.

21. van Tulder MW, Touray T, Furlan AD, Solway S, Bouter LM. Muscle relaxants for nonspecific low back pain: a systematic review within the framework of the cochrane collaboration. Spine. 2003;28(17):1978-92.

22. Goldberg H, Firtch W, Tyburski M, Pressman A, Ackerson L, Hamilton L, et al. Oral steroids for acute radiculopathy due to a herniated lumbar disk: a randomized clinical trial. Jama. 2015;313(19):1915-23.

23. Radcliff K, Hilibrand A, Lurie JD, Tosteson TD, Delasotta L, Rihn J, et al. The impact of epidural steroid injections on the outcomes of patients treated for lumbar disc herniation: a subgroup analysis of the SPORT trial. The Journal of bone and joint surgery American volume. 2012;94(15):1353-8.

24. Manchikanti L, Benyamin RM, Falco FJ, Kaye AD, Hirsch JA. Do Epidural Injections Provide Short- and Long-term Relief for Lumbar Disc Herniation? A Systematic Review. Clinical orthopaedics and related research. 2015;473(6):1940-56.

25. Bartleson JD. Evidence for and against the use of opioid analgesics for chronic nonmalignant low back pain: a review. Pain medicine (Malden, Mass). 2002;3(3):260-71.

26. Staiger TO, Gaster B, Sullivan MD, Deyo RA. Systematic review of antidepressants in the treatment of chronic low back pain. Spine. 2003;28(22):2540-5.

27. Errico TJ, Fardon DF, Lowell TD. Open discectomy as treatment for herniated nucleus pulposus of the lumbar spine. The spine journal : official journal of the North American Spine Society. 2003;3(3 Suppl):45s-9s.

28. Ostelo RW, Costa LO, Maher CG, de Vet HC, van Tulder MW. Rehabilitation after lumbar disc surgery: an update Cochrane review. Spine. 2009;34(17):1839-48.

29. Danielsen JM, Johnsen R, Kibsgaard SK, Hellevik E. Early aggressive exercise for postoperative rehabilitation after discectomy. Spine. 2000;25(8):1015-20.

30. Nafis H. Rehabilitation Guidelines for patients undergoing lumbar discectomy. In: NHS RNOH, editor. 2014.

31. Hickey DS, Hukins DW. Relation between the structure of the annulus fibrosus and the function and failure of the intervertebral disc. Spine. 1980;5(2):106-16.

32. Hodges PW, Richardson CA. Contraction of the abdominal muscles associated with movement of the lower limb. Physical therapy. 1997;77(2):132-42; discussion 42-4.

33. Kiesel KB, Underwood FB, Mattacola CG, Nitz AJ, Malone TR. A comparison of select trunk muscle thickness change between subjects with low back pain classified in the treatment-based classification system and asymptomatic controls. The Journal of orthopaedic and sports physical therapy. 2007;37(10):596-607.

34. Cottingham JT, Maitland J. A three-paradigm treatment model using soft tissue mobilization and guided movement-awareness techniques for a patient with chronic low back pain: a case study. The Journal of orthopaedic and sports physical therapy. 1997;26(3):155-67.

ŽIVOTOPIS

OSOBNI PODACI

Ime i prezime: Bože Omazić

Datum rođenja: 17.07.1993.

Mjesto rođenja: Zagreb, Republika Hrvatska

OBRAZOVANJE

2012.-2018. Medicinski Fakultet Sveučilišta u Zagrebu

2009.-2012. SŠ Tina Ujevića u Kutini, prirodoslovno-matematički smjer

2008-2009. SŠ Tina Ujevića u Kutini, opća gimnazija

2000.-2008. OŠ Stjepana Kefelje u Kutini

NAGRADE, PRIZNANJA, PROJEKTI

2017. Rektorova nagrada za projekt „162. stube“

2013.-2018. Stipendija Sisačko-Moslavačke županije

2010. Sudjelovanje u projektu Human rights - Who cares?

EU projekt o ljudskim pravima

OSPOSOBLJAVANJE I RADNO ISKUSTVO

2017.-2018. Student bolničar pri studentskoj sportskoj ligi Sveučilišta u Zagrebu

2017. ILS tečaj (Hrvatsko društvo za reanimatologiju)

2016.-2017. Voditelj rukometne sekcije SportMefa

2015. KPR/AVD tečaj (Hrvatsko društvo za reanimatologiju)

VJEŠTINE

Aktivno služenje engleskim i pasivno njemačkim jezikom

Izvrsno poznavanje rada na računalu