

# Prijelomi femura u djece

---

**Kukulj, Ivan**

**Master's thesis / Diplomski rad**

**2014**

*Degree Grantor / Ustanova koja je dodijelila akademski / stručni stupanj:* **University of Zagreb, School of Medicine / Sveučilište u Zagrebu, Medicinski fakultet**

*Permanent link / Trajna poveznica:* <https://um.nsk.hr/um:nbn:hr:105:893918>

*Rights / Prava:* [In copyright](#)

*Download date / Datum preuzimanja:* **2020-10-26**



*Repository / Repozitorij:*

[Dr Med - University of Zagreb School of Medicine Repository](#)



**SVEUČILIŠTE U ZAGREBU  
MEDICINSKI FAKULTET**

**Ivan Kukulj**

# **Prijelomi femura u djece**

**DIPLOMSKI RAD**



Zagreb, 2014.

Ovaj diplomski rad izrađen je na Zavodu za dječju kirurgiju Klinike za kirurgiju, KBC Zagreb, pod vodstvom prof.dr.sc. Anke Antabaka, dr.med., i predan je na ocjenu u akademskoj godini 2013/2014.

## **Popis i objašnjenje kratica**

AO – Radna skupina za pitanja osteosinteze (od njem. *Arbeitsgemeinschaft für Osteosynthesefragen*)

AVN – avaskularna nekroza

CRIF – zatvorena redukcija i unutarnja fiksacija (od eng. *closed reduction and internal fixation*)

D - dijafiza

E - epifiza

KBC – klini ki bolni ki centar

M - metafiza

MR – magnetna rezonanca

ORIF – otvorena redukcija i unutarnja fiksacija (od eng. *open reduction and internal fixation*)

SH – Salter-Harris

# Sadržaj

Uvod .....	1
1. Rast kosti .....	2
2. Poreme aji rasta kosti nakon frakture .....	2
3. Klasifikacije fraktura femura u djece .....	5
3.1. Pedijatrijska AO klasifikacija .....	5
3.2. Delbetova klasifikacija .....	11
3.3. Gustilo klasifikacija otvorenih fraktura .....	11
4. Etiologija i epidemiologija fraktura femura .....	13
5. Dijagnostika .....	13
5.1. Anamneza i klini ka slika .....	13
5.2. Slikovne pretrage .....	14
6. Lije enje i komplikacije .....	15
6.1. Proksimalni dio femura .....	15
6.1.1. Lije enje .....	15
6.1.2. Komplikacije .....	16
6.2. Središnji dio femura .....	18
6.2.1. Lije enje .....	18
6.2.2. Komplikacije .....	21
6.3. Distalni dio femura .....	23
6.3.1. Lije enje .....	23
6.3.2. Komplikacije .....	25
7. Poro ajne frakture .....	25
8. Frakture femura u zlostavljane djece .....	26
Zahvale .....	28
Literatura .....	29
Životopis .....	36

# Sažetak

## PRIJELOMI FEMURA U DJECE

Ivan Kukulj

Sveučilište u Zagrebu  
Medicinski fakultet

Duge kosti djece rastu enhondralnim i apozicijskim rastom u dužinu i širinu, paralelno se odvija i resorpcija kosti. Proces rasta femura završava oko dvadesete godine života sraštavanjem svih centara okoštavanja s ostatkom kosti. Mogući nastanak posttraumatskih deformacija tada nestaju. Nakon ozljede, prokrvljenost raste i kosti može biti kompromitirana, što može uzrokovati poremećaje u daljnjem rastu. Frakture u djece klasificiramo posebnim klasifikacijama u svrhu lakšeg dokumentiranja i epidemioloških istraživanja, određivanja terapije, prognoze i mogućih komplikacija. Osnovna podjela femura na tri regije; proksimalni, srednji i distalni dio. Fraktura svakog od njih se pojavljuje različito i sa sobom nosi različite komplikacije, iz čega proizlazi i različita prognoza i terapija. Terapijske su mogućnosti danas velike, konzervativne i kirurške. Osim o spomenutom, odabir terapije ovisi i o starosti djeteta, odnosno o preostalom vremenu za rast kosti i njenom potencijalu remodeliranja. U dijagnostici se najčešće, osim anamneze i kliničke slike, koriste rentgenske snimke zahvaćenog i u nekim slučajevima kontralateralnog ekstremiteta. U djetinjstvu se dobivaju različite morfološke i patofiziološke karakteristične frakture. Nepotpune frakture mogu biti subperiostalne i frakture zelene granice (lučne plastične deformacije). Posebno važne frakture koje vidimo samo u djece su ozljede ploče rasta. Ozljede femura u novorođenčeta su često porođajne ozljede. Također postoje etiološke posebnosti, frakture koje nastaju pri porodu i frakture nakon zlostavljanja djeteta.

Ključne riječi: fraktura, femur, rast, djeca

## Summary

### FEMUR FRACTURES IN CHILDHOOD

Ivan Kukulj

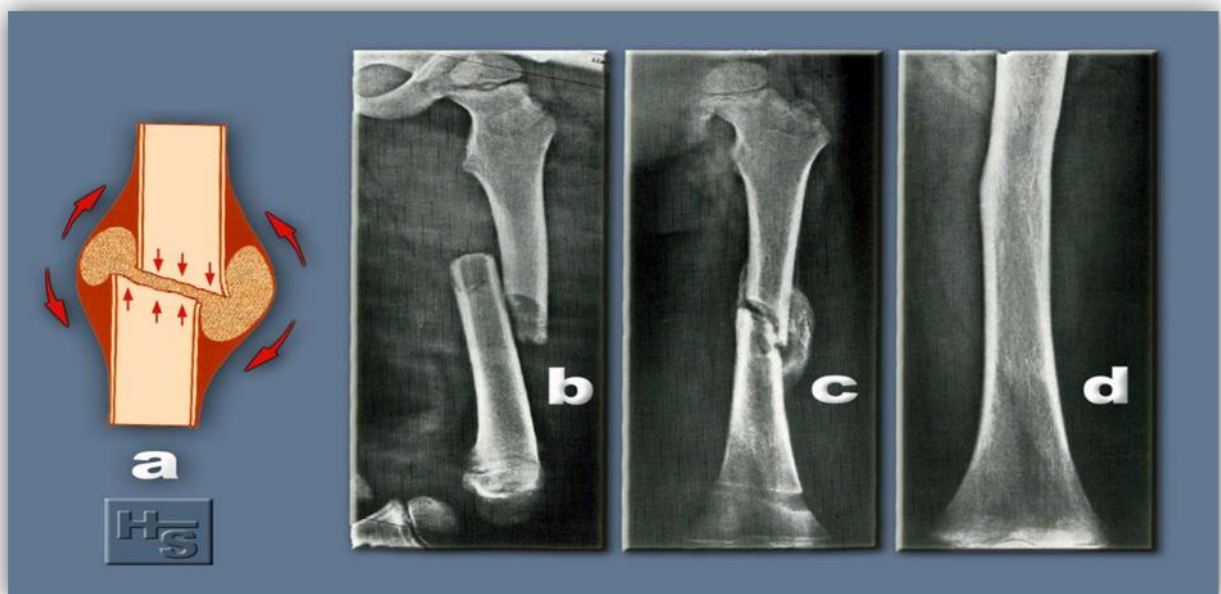
University of Zagreb  
School of Medicine

During childhood, long bones display endochondral and appositional growth patterns when growing in length and width and the bone resorption process occurs at the same time. Femur stops growing at the age of 20, when all ossification centres have unified with the rest of the bone. At that point, it becomes impossible to correct post-traumatic deformities: an injury might compromise the vascularisation of a growing bone, which inevitably causes disruptions in further growth. Fractures in childhood are classified according to special classification systems that facilitate documenting, epidemiological research, decisions on the treatment, prognosis, identification of possible problems, etc. Femur is divided into three regions - proximal, medial and distal. Fractures of those three parts are different and occur with different frequency and complications, which makes their treatment and prognosis different as well. Modern treatment options are numerous, conservative and/or surgical. The choice of the treatment will also depend on the age of the child, i.e. the remaining bone growth time and the remodelling potential of the bone. Diagnostic is based on the medical history, a clinical presentation obtained after a careful examination of the child and X-rays of the affected area and, occasionally, of the contralateral limb. Fractures morphologically, pathologically and physiologically typical for childhood occur on more resilient growing bones. These specific fracture are incomplete fractures (e.g. *green-stick* type fractures, plastic bowing deformations), and fractures of growth plate. There are also etiological idiosyncrasies, fractures at birth and fractures caused through child abuse.

Keywords: fracture, femur, child, growth

## Uvod

Djeca se kost po mnogo čemu razlikuje od kosti odraslih, pa bi frakturama kod djece trebalo pristupiti i shvaćati ih na drugačiji način, počevši od dijagnostike i terapije, do mogućih kasnijih komplikacija. Prije svega bi trebalo uzeti u obzir morfološke razlike i vidljiviju dinamiku, remodeliranje i pregradnju kosti u rastu. Takva pregradnja s jedne strane nosi prednosti lakšeg i bržeg cijeljenja i korekcije nastalih defekata, a s druge može biti i uzrok kasnijim estetskim i funkcionalnim defektima. Jačinu sile potrebne da bi došlo do loma povećava deblji, biološki aktivni periost, a uz obilnu vaskularizaciju ubrzava stvaranje periostalnog i endostalnog kalusa i cijeljenje. Cijeljenje, kao i kod kosti odraslih, prolazi kroz tri stadija – upalni, reparacijski i stadij remodeliranja (Slika 1.).



Slika 1. Tijek cijeljenja frakture femure; a) shematski prikaz ulomaka i hematoma, b) rentgenogram prije repozicije, c) cijeljenje uz rentgenogramski vidljiv kalus, d) stanje remodeliranja zaostale valgus kutne deformacije



# 1. Rast kosti

Rast femura i ostalih dugih kostiju omogućuju periost i hijalina hrskavica na krajevima kosti, epifiza. Dioba osteoblasta smještenih ispod periosta rezultira poprečnim apozicijskim rastom, u širinu, dok na krajevima kosti hondrociti ploče rasta proliferacijom potiskuju one starije prema metafizi. Taj koštani, neproliferativni, dio ploče rasta, odvaja epifizu od središnje dijafize, gdje ovi sazrijevaju, podliježu apoptozi i tzv. enhondralnom okoštavanju, produžuju i kost. Perihondrij obavlja hrskavični dio kosti i zaslužan je za njegov rast u širinu.

Procesu rasta se suprostavlja stalna resorpcija i modeliranje kosti, a zajednički im je cilj postizanje makroskopskog i mikroskopskog izgleda kosti odrasle osobe, koja će uz što manje građevnog materijala postići što jaču vrstu u (*Buckwalter JA et al., 1995.*). Primarni centar osifikacije postoji već u dvanaestom tjednu intrauterinog razvoja u dijafizi, tako da je ona pri rođenju potpuno okoštala. Četiri sekundarna centra okoštavanja se pojavljuju u epifizama, neposredno prije ili nedugo nakon rođenja. Između centara osifikacije i dijafize ostaje ploča rasta, na njoj se oba kraja odvija enhondralno okoštavanje do potpune fuzije sa središnjim dijelom kosti, koja označava prestanak rasta. Pojavljivanje sekundarnih centara osifikacije, odnosno njihova vidljivost na rentgenskim snimkama, kao i srašćavanje s dijafizom, određeno je genski, dobi, spolom, razvojem i lokalizacijom. Centar na distalnom kraju femura, iz kojeg nastaju kondili i epikondili, prvi je vidljiv, od devetog mjeseca fetalnog života. Zatim postaju vidljivi proksimalni centri; centar glave femura, od drugog do osmog mjeseca života, velikog trohantera, od treće do četvrte godine i malog trohantera, od desete do dvanaeste godine. Srašćavanje nakon puberteta se odvija u obrnutom smjeru, tako da je distalni centar zadnji koji srašćava, oko dvadesete godine.

## 2. Poremećaji rasta kosti nakon frakture

Poremećaji rasta ostavljaju teže posljedice na donjim ekstremitetima jer oni nose svu tjelesnu masu. Zbog toga se i manje razlike u njihovoj dužini ne toleriraju jer vode u nefiziološku distribuciju tereta na kralježnicu i kuk i susljedne degenerativne promjene.

Poreme aji rasta u širinu se događaju rjeđe zbog visoke reparacijske mogućnosti periosta, rezultiraju pseudoartrozama. Rast u dužinu može biti ubrzan ili usporen nakon trauma i lokalnog poremećaja prokrvljenosti metafize, perihondrija i epifize. Sva tri dijela kosti posjeduju neovisnu vaskularizaciju.

Metafiza zbog hipertrofije stanica sadržava više stanične komponente, a manje matriksa, što joj smanjuje proliferacijski potencijal. Također je i manje otpornom na sile striženja i savijanja, pogotovo za vrijeme puberteta, pa krajnji dijelovi kosti češće pucaju na tom području, što odvaja intaktnu epifiznu od metafize (*Morscher E, 1968.*). Vaskularizacija metafize preko perihondralnih krvnih žila komunicira s vaskularizacijskim sustavom epifize. Epifiza sadržava više matriksa, manje stanične komponente i ima veći proliferacijski potencijal. Nezatvorena epifiza svojom kompozicijom amortizira sile koje djeluju u smjeru osi kosti i tako štiti zglobov. No, ako su takve sile dovoljno jake mogu prouzrokovati „crush“ ozljede, koje gnježenjem epifizne ploče oštećuju zametni sloj hrskavice i uzrokuju prijevremeni prestanak rasta kosti. Također, obilno hrskavično tkivo može otežati uoči avanije frakturne linije na rentgenskim snimkama (*Zionts LE, 2002.*). Već je iz tog primjera vidljiva važnost stupnja zatvorenosti i srašćavanja epifize u nastanku ozljeda, fraktura i poremećena rasta, pa i u dijagnostici.

Zatvaranje ploče rasta se odvija kroz tri stadija. U prvom je ploča rasta otvorena zbog podjednake i balansirane proliferacije i mineralizacije. Neposredno prije prestanka rasta, u kratkom razdoblju drugog stadija zatvaranja, proliferacija je prisutna u minimalnim razmjerima, a zamah pojačane mineralizacije i širenja na epifizalni dio ploče rasta još nije nastupio. U posljednjem stadiju dominantnog zatvaranja, proces mineralizacije se širi prema ploči rasta i smanjuje joj proliferacijski potencijal, epifiza potpuno srašćava s metafizom. Pojava poremećena rasta više ovisi o dobi osobe za vrijeme ozljede, a manje o anatomske lokaciji ozljede. Trajanje stimulacije rasta poslije ozljede proporcionalno je sa širinom i trajanjem reparacijskih procesa i može se otkrivati nakon svih fraktura rastuće kosti. Usporenje rasta je neovisno o remodeliranju i reparaciji pa prestaje tek s prestankom rasta kosti, a incidencija mu je veća što je ozljeda bliže ploči rasta i zglobov (*Hasler CC, von Laer L, 2001.*). Reparacija svake frakture vodi u više ili manje izraženu hiperemiju prilježe ploče rasta (*Trueta J, 1963.*).

Na donjem ekstremitetu značajnija i češća produženja se uočavaju na femuru, pogotovo ako se trauma zbilja u prvom stadiju zatvaranja ploče rasta, unutar kojeg se svaka trauma uzrokovati veće ili manje produženje. Događaju se i do traume u drugom stadiju zatvaranja ploče koje nastupi ranije nego bi trebalo neutralizirati i inicijalno ubrzanje rasta pa se razlika u dužini bitno prolazna. Ozljeda ploče rasta dok se ona dominantno zatvara i mineralizira, u trećem stadiju, ubrzano zatvaranje i rezultirati manjim skraćenjem kosti. Inicijalna terapija može indirektno ublažiti poremećaj rasta tako što skraćuje razdoblje reparacije i hiperemije. Također je potrebno izbjegavati manipulacije i trakcije nakon formiranja kalusa jer produžavaju vrijeme reparacije.

Potpuno preuranjeno zatvaranje ploče rasta i prestanak rasta se rjeđe događaju, obično nakon „crush“ ozljeda i opširnijih i ozbiljnih ozljeda mekih tkiva uz potpuni prekid krvne opskrbe epifize s propadanjem hrskavice (*Di Fazio RL, 2003.; Ecklund K, Jaramillo D, 2001.*). Djelomično preuranjeno zatvaranje ploče rasta češće se viđa na donjim ekstremitetima, i to kao koštano premoštavanje epifize i metafize (*de Sanctis N et al., 2000.; Ego KA et al., 2002.*). Općenito, poremećajima rasta su sklonije kosti gornjih ekstremiteta te dijelovi kosti koji više pridonose rastu. Na femuru je to distalni dio, pridonosi 70% rasta u duljinu, i lomovi bliže ploči rasta zbog mogućih vaskularnih ozljeda.

Djelomično je kost posjeduje visoku sposobnost samokorekcije nastalih deformiteta u svim ravninama (*Murray DW et al., 1996.; Gasco J, de Pablos J, 1997.*). Samokorekcija je uspješnija što je dijete mlađe i što je ozljeda bliže ploči rasta koja više pridonosi uzdužnom rastu. Proces korekcije devijacija u sagitalnoj i frontalnoj ravnini zajednički omogućavaju periost i epifize rastom u širinu i duljinu. Periost nadograđuje kost na mjestima djelovanja jačih sila tlaka, a resorbira je na mjestima djelovanja slabijih sila. Epifizna ploča raste različito na različitim dijelovima s ciljem da se postavi okomito na ravninu djelovanja sile. Frakture koje su srasle uz pomak na stranu ispravlja sam periost, a skraćivanja ili produženja kosti sama epifiza, oboje pod istim fizikalnim zakonima izravne korekcije.

### 3. Klasifikacije fraktura femura u djece

#### 3.1. Pedijatrijska AO klasifikacija

Danas je u upotrebi AO klasifikacija (njem. *Arbeitsgemeinschaft für Osteosynthesefragen* – Radna skupina za pitanja osteosinteze) koja se bazira na lokaciji i morfologiji fraktura dugih kostiju. AO klasifikacija pruža informacije o daljnjoj terapiji i olakšava vo enje dokumentacije. U zadnjim desetlje ima pove avaju se mogu nosti kirurškog lije enja fraktura kod djece pa se pojavila i potreba za razvojem i evaluacijom posebne pedijatrijske klasifikacije fraktura.

Prvi broj „3“ ozna čava femur, a uz drugi broj (1-3) i tre i znak, slovo (E, M, D), ini dio dijagnoze koji govori o lokalizaciji frakture. Broj „1“ se pridodaje frakturama proksimalnog, „2“ dijafiznog, „3“ distalnog segmenta, a slova frakturama podsegmentata. Unutar proksimalnog (1) i distalnog (3) segmenta postoje podsegmenti metafize (M) i epifize (E), a unutar središnjeg (2) podsegment dijafize (D). Distalna metafiza je ograni ena kvadratom ije su stranice duljine najšireg dijela plo e rasta, na kojoj leži donja stranica. Metafiza proksimalnog dijela femura nije ograni ena kvadratom nego se nalazi izme u plo e rasta i suprohanteritne linije. Fraktura sa središtem linije u spomenutim prostorima je metafizna fraktura, kao i ona koja uklju uje apofizu, sekundarno središte osifikacije pod hvatištem miši a ili tetive, a ako dodiruje epifizu i plo u rasta, kvalificira se kao epifizalna. Intraartikularne i ekstraartikularne avulzijske frakture se ozna avaju kao epifizalne, odnosno metafizalne (Tablica 1.).

Tablica 1. AO klasifikacija dje jih fraktura

Dijagnoza							
Kost/femur		Lokalizacija			Morfologija		
	Segment		Podsegment		„Child code“	Težina	Pomak
3	1/3	—	E/M	/	1-9	.1	I
	2		D			.2	II
							III

Morfologija koštanih ulomaka se ozna čava brojevima koje pridružujemo za femur u rastu karakteristi nim frakturama, u literaturi su poznati kao „child code“. Svakom

podsegmentu (E, M, D) pripada set brojeva morfološki različitih fraktura koje se mogu naći i unutar njega.

E/1 - Salter-Harris (SH) tip I: poprečna fraktura kroz ploču u rasta, bez frakture kosti, pri kojoj zametni sloj ploče u rasta ostaje neoštećen na strani epifize (Slika 2.).

E/2 – SH tip II: fraktura prolazi kroz ploču u rasta, a na jednom rubu prelazi i na metafizu dodajući tako odlomku epifize i neoštećenu ploču u rasta trokutasti komadi metafize. Komadi metafize sprječavaju pomak kontralateralno (Slika 2.).

E/3 – SH tip III: fraktura poštepuje metafizu, a proteže se od zglobne površine, preko epifize do hrskavične ploče i kroz nju (Slika 2.).

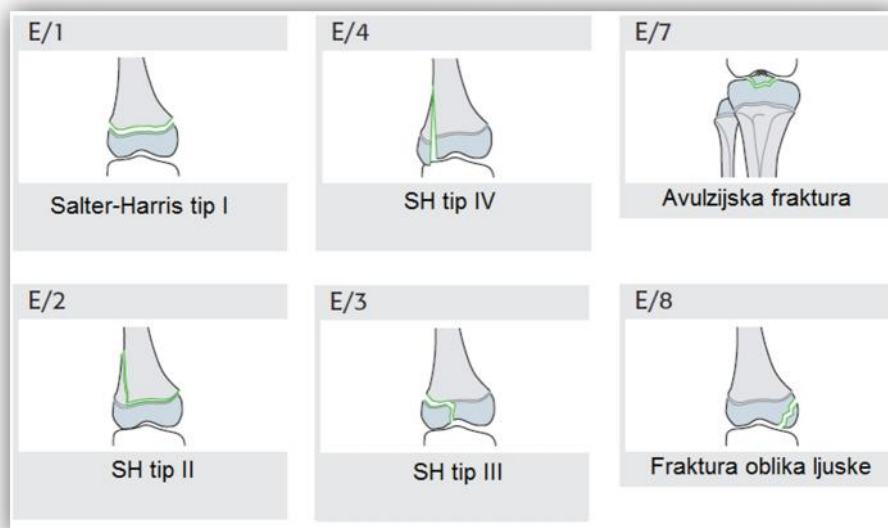
E/4 – SH tip IV: fraktura kroz sva tri dijela, metafizu, hrskavičnu ploču i epifizu (Slika 2.).

E/5 i E/6 su frakture distalnog dijela tibije u doba adolescencije.

E/7 – avulzijska fraktura: nastaje djelovanjem jake mehaničke sile izvana pri čemu dolazi do odlamanja dijela kosti za koji je vezan ligament ili tetiva mišića, pri jakim mišićnim kontrakcijama. Slova „m“ i „l“ označavaju medijalni i lateralni smještaj avulzijske frakture (Slika 2.).

E/8 – hondralne ili osteohondralne frakture oblika ljuske: češće su kod odraslih, nastaju na lateralnom distalnom dijelu femura, udružene s drugim ozljedama, najčešće luksacijom patele (Slika 2.).

E/9 – druga vrste frakture epifize.



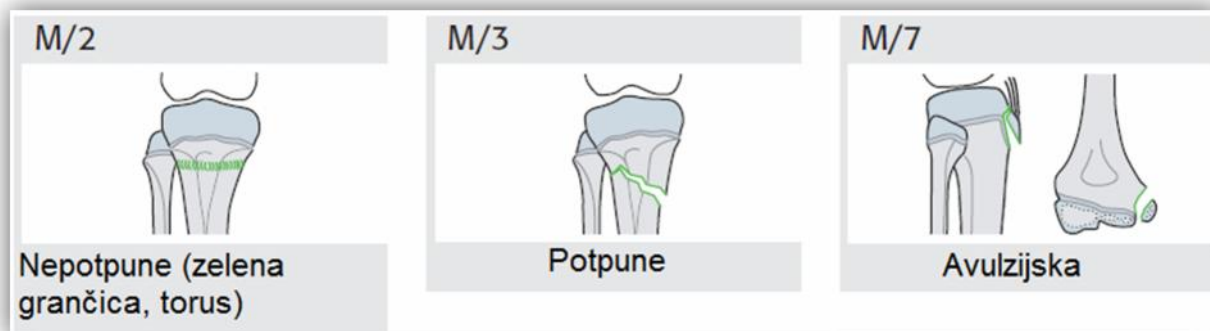
Slika 2. Frakture epifize. Prema: Slongo T, Audigé L, AO Pediatric Classification Group (2007), str. 7.

M/2 – nepotpuna fraktura metafize (fraktura zelene granice/torus): frakture zelene granice su poprečne frakture na mekim kostima s debelim periostom. Nastaju djelovanjem izravne ili neizravne sile koja savija kost i ona puca na konveksnom dijelu. Frakturna pukotina zahvaća samo korteks jedne strane, može uzrokovati nerijetko previenu aksijalnu devijaciju. Torus frakture su one kod kojih dolazi do impakcije tanjeg metafizalnog korteksa i trabekularne kosti. Nastaju djelovanjem sile na uzdužnu os kosti, najčešće pri padu na ispruženu ruku, kada nastaju na distalnom dijelu palane kosti. Vidljive su kao blago odignute korteksa (Slika 3.).

M/3 – potpune frakture metafize: frakturna linija prolazi kroz cijelu debljinu metafize, okomito na uzdužnu os kosti. Takve lomove na femurima djece koja ne hodaju povezujemo sa zlostavljanjem (Slika 3.).

M/7 – avulzijska fraktura metafize (Slika 3.).

M/9 – druga vrste frakture metafize.



Slika 3. Frakture metafize. Prema: Slonog T, Audigé L, AO Pediatric Classification Group (2007), str. 7.

D/1 – lučna fraktura: nastaje uzdužnim djelovanjem sile nedovoljne jačine da izazove potpunu frakturu pa dolazi do plastične lučne deformacije djelovanjem sila tlaka na konkavnoj i sila vlaka na konveksnoj strani inače blaže zakrivljene kosti. Često se viđa na kostima podlaktice, a na femuru kod mlađe djece koja su prohodala (Slika 4.).

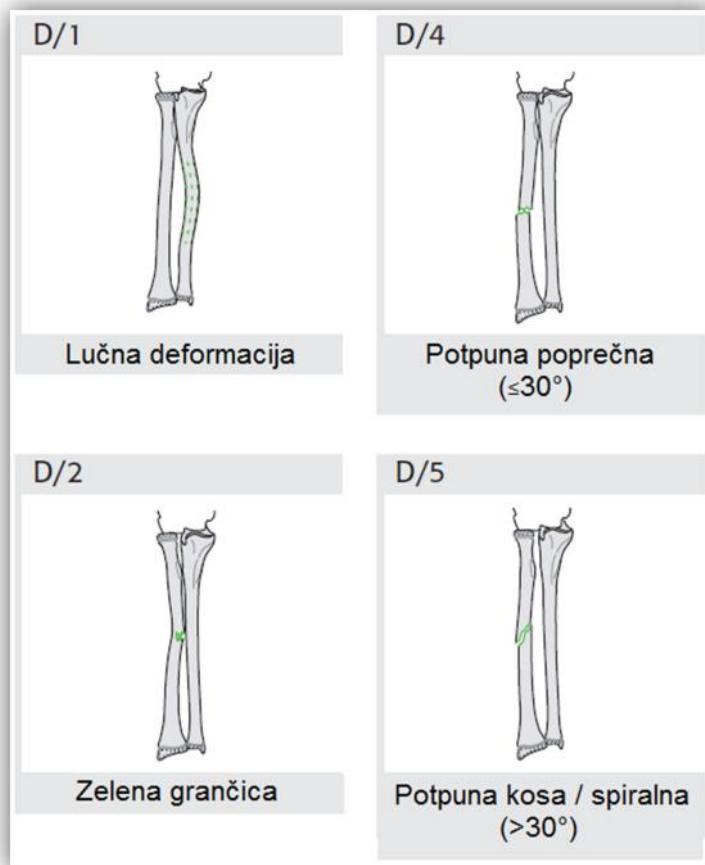
D/2 – dijafizna fraktura zelene granice (Slika 4.).

D/4 – potpuni poprečni ( $< 30^\circ$ ): frakturna linija zahvaća cijeli opseg kosti, a sa horizontalnom ravninom zatvara kut od  $30^\circ$  ili manje (Slika 4.).

D/5 – potpuni kosi/spiralni ( $>30^\circ$ ): frakturna linija pri potpunoj kosoj frakturi zahvaća cijeli opseg kosti, a sa horizontalnom ravninom zatvara kut veći od  $30^\circ$ . Spiralna ili torzijska fraktura nastaje rotacijom kosti oko uzdužne osi, frakturna linija se proteže cijelim opsegom kosti u obliku spirale. Nerijetko se poprečne, kose i spiralne frakture zamjenjuju i krivo klasificiraju (Slika 4.) (Thompson MB et al., 2014.).

D/6 i D/7 za Monteggia i Galeazzi frakture podlaktice.

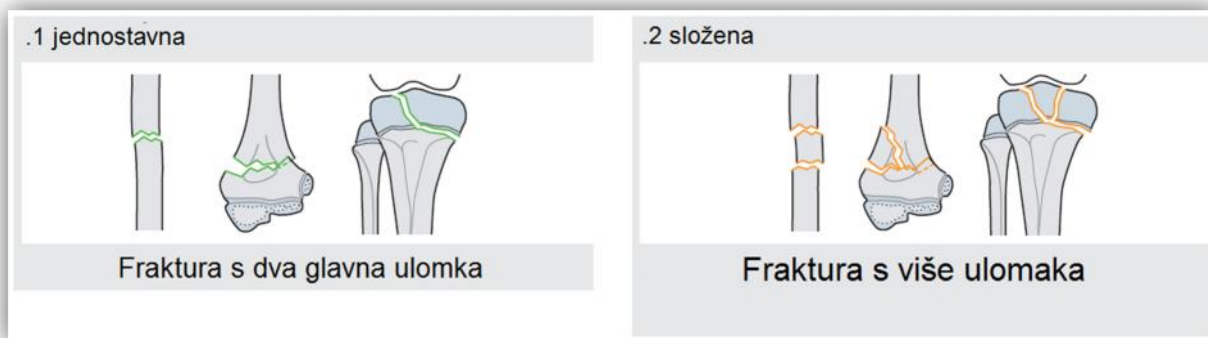D/9 – druga vrste frakture dijafize.



Slika 4. Frakture dijafize. Prema: Slongo T, Audigé L, AO Pediatric Classification Group (2007), str. 8.

Težina/ozbiljnost frakture se odnosi na poteškoće u liječenju, ne na težu prognozu. Dijele se na dvije razine, a označavaju to brojem i brojem, gdje „1“ znači jednostavnu frakturu, sa samo dva glavna ulomka, koji se nakon repozicije izravno dodiruju. Oznaka „2“ predstavlja frakturu s više ulomaka, tj. dva glavna ulomka uz još bar jedan manji ulomak između njih, koji otežava repoziciju (Slika 5.).

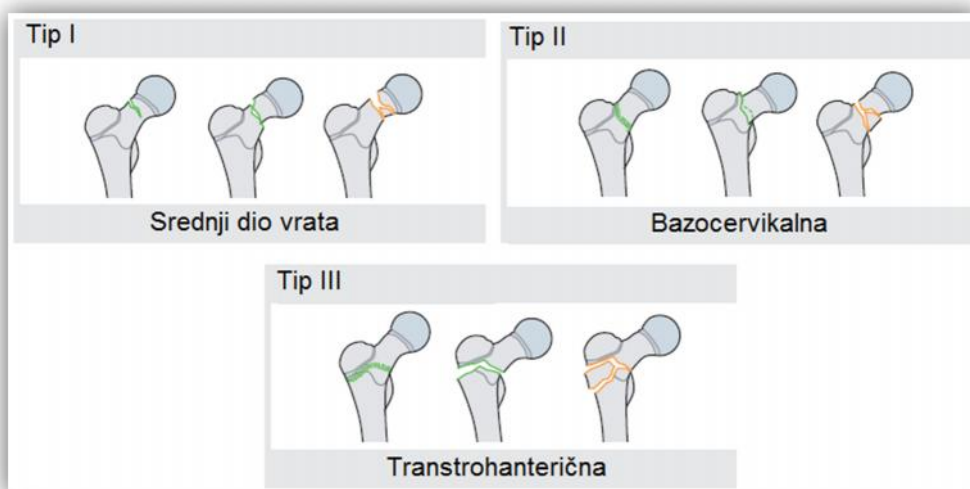




Slika 5. Jednostavne i složene frakture. Prema: Slongo T, Audigé L, AO Pediatric Classification Group (2007), str. 8.

Dodatno se označavaju frakture vrata femura, koje pripadaju podsegmentu metafize (M), rimskim brojevima (I, II, III) i to:

- I – frakture srednjeg dijela vrata,
- II – frakture baze vrata (bazocervikalne),
- III – transtrohanterične frakture (Slika 6.).



Slika 6. Frakture vrata femura. Prema: Slongo T, Audigé L, AO Pediatric Classification Group (2007), str. 11.

Primjer: 31-M/3.2-II za kompletnu, višedijelnu frakturu proksimalne metafize femura koja zahvaća bazocervikalni dio (Slongo T, Audigé L, 2007.).

### **3.2. Delbetova klasifikacija**

S obzirom na velik broj studija koje izvještavaju o visokoj učestalosti komplikacija nakon fraktura vrata femura (*Davison BL, Weinstein SL, 1992.*), uključujući i avaskularnu nekrozu, coxa vara, preuranjeno zatvaranje ploče rasta, nesjedinjavanje ulomaka itd., potrebno je spomenuti i Delbetovu klasifikaciju proksimalnog dijela femura koja se danas naširoko koristi jer određuje liječenje i moguće komplikacije (*Flynn JM et al., 2002.*).

Tip I: transepifizalna separacija sa/bez pomaka glave femura iz acetabula.

Tip II: transcervikalne frakture.

Tip III: frakture baze vrata (bazocervikalne).

Tip IV: intertrohanterične (pertrohanterične) frakture.

### **3.3. Gustilo klasifikacija otvorenih fraktura**

Gustilo klasifikacija stupnjuje oštećenje mekih tkiva, bez obzira na to je li izazvano koštanim ulomcima iznutra ili vanjskom silom koja pritišće na kost i povezuje ga s mogućnosti pojave infekcije i odgovarajućom konzervativnom, antibiotskom, i kirurškom terapijom (*Gustilo RB, Anderson JT, 1976.*). Gustilo klasifikacija s terapijom prikazana je u Tablici 2.

Tablica 2. Gustilo klasifikacija s terapijom

Gustilo tip	I	II	IIIA	IIIB	IIIC
Prijenos energije	Nizak	srednje velik	visok	visok	visok
Širina rane	<1 cm	>1 cm	ozljeda velike površine (>10 cm)	ozljeda velike površine (>10 cm)	ozljeda velike površine (>10 cm)
Ozljeda mekog tkiva	bez	neopširno	opširno, nagnje eno	opširno, nagnje eno	opširno, nagnje eno
Zaga enje	ista	umjereno	visok stupanj	visok stupanj	visok stupanj
Izgled frakture	jednostavna fraktura s minimalnom kominucijom	umjerena kominucija, dvofragmentni, višeiverni	višeiverni, segmentalne frakture s pomakom	višeiverni, segmentalne frakture s pomakom	višeiverni, segmentalne frakture s pomakom
Ogoljenje periosta	bez	bez	postoji	postoji	postoji
Pokrivenost kožom	lokalna	lokalna	lokalna	ne može se primarno zatvoriti, pokrivanje slobodnim režnjem	lokalna
Neurovaskularna ozljeda	normalno	normalno	normalno	normalno	izložena fraktura s ošte enjem arterije koju treba rekonstruirati
Antibiotik	Cefalosporin prve generacije, do 24 sata nakon zatvaranja rane		Cefalosporin prve generacije - pokriva gram pozitivne uzro nike Aminoglikozid (gentamicin) – pokriva gram negativne uzro nike Metonidazol – pokriva anaerobe		

## 4. Etiologija i epidemiologija fraktura femura

Godišnja incidencija svih fraktura femura u djece je 20/100,000 (*Poolman W et al., 2006.*). Kod djece se frakture nalaze 2.3 puta češće, rizičnim faktorom je i loš socioekonomski status (*Rewers A et al., 2005.*). Dobna distribucija pokazuje dva vrška; prvi u dobi od 2-3 godine, što je najčešća dob zlostavljane djece, a drugi u doba adolescencije, uzrok im je povećana incidencija stradavanja u prometnim nesrećama u toj dobi. Od fraktura svih kostiju u djece frakture femura su one koje najčešće zahtijevaju hospitalizaciju (*Brousil J, Hunter JB, 2013.*).

Frakture glave i vrata femura su rijetke, čine manje od 1% svih fraktura u djece. Frakture dijafize čine oko 1.4% svih fraktura u djece (*Sahlin Y, 1990.*). Najčešće se pojavljuju nakon padova, prometnih nesreća i sportskih aktivnosti, kojima se dječaci češće bave (*Hinton RY et al., 1999.*). Distalni dio femura se najrjeđe prelama, 0.3% od ukupnih fraktura, a 6-9% od ukupnih ozljeda epifize, što je 15% ozljeda epifize na donjim ekstremitetima (*Peterson HA et al., 1994.; Mann DC, Rajmaira S, 1990.*).

## 5. Dijagnostika

### 5.1. Anamneza i klinička slika

Kako izgled i tip ozljede više ovise o zrelosti koštanog sustava djeteta nego o mehanizmu ozljede, nije potrebno uzimati preopširne anamneze i heteroanamneze. Potrebno je procijeniti izglednost frakture uslijed doživljene nesreće, potom razmišljati o tijeku dijagnostike i liječenja. Ne manje bitno je točno locirati ozljedu i procijeniti jačinu bola i subjektivne doživljaje. Pravilan pristup u takvim situacijama je svojevrsno umijeće komunikacije između liječnika, uznemirenih roditelja ili skrbnika i djece. Roditelje ili skrbnike je potrebno katkad i više puta potpuno informirati o zdravstvenom stanju djeteta, dijagnostičkim i terapijskim mogućnostima te odgovoriti na sva postavljena pitanja, uzevši u obzir stanje potresenosti u kojem se nalaze. Od roditelja ili skrbnika je u konačnici, bez prisile i zastrašivanja, potrebno zatražiti informirani pristanak, po mogućnosti izvan „hitne situacije“. Pacijente treba shvaćati ozbiljno, a ne kao „teške“ te u slučaju pokazanog nepovjerenja i preplašenosti, treba

prepoznati njihove potrebe, obratiti pozornost na verbalnu i neverbalnu komunikaciju i pravilno je interpretirati i imati na umu da radimo u njihovu korist.

Pri frakturama proksimalnog dijela femura, ozljedi obično prethodi trauma uz visoki prijenos energije, primjerice prometna nesreća ili pad s velike visine. Pacijent može biti bez svijesti, oni pri svijesti se žale na nemogućnost hodanja i bol u stražnjici i preponama. Na bol u području bedra se žale pacijenti s frakturom dijafize. Kod pacijenata mlađih od četrdeset godina, s traumatskom ozljedom mozga, uvijek je potrebno imati na umu moguću zlostavljanje (Reece RM, Sege R, 2000.).

Klinički bi se pregled trebao oslanjati na inspekciju, a palpacijom se, po mogućnosti, koristiti samo za dobivanje informacija o motornoj funkciji, osjetilima i krvnoj opskrbi ekstremiteta. Palpacija može biti izrazito bolna, njome ne možemo s potpunom sigurnošću utvrditi je li došlo do frakture kosti, a nikako o kakvom se tipu frakture radi. Potrebno je uočiti sve dodatne ozljede, unutar koštanog i u drugim sustavima.

Na frakturu proksimalnog dijela femura ukazuju skraćene noge koja je u položaju blage adukcije i vanjske rotacije. Obično je nazočna i deformacija straga na razini vrata femura ili u području femoralnog "Scarpina" trokuta (granice mušine; gore *lig. inguinale*, medijalno *m. adductor longus*, lateralno *m. sartorius*).

Fraktura dijafize se lako uočava, ekstremitet je otečen, deformirana izgleda i izraženog skraćivanja, zamjetna je patološka pomicnost.

Na frakturu distalnog dijela femura upućuju jak bol, nemogućnost oslanjanja na nogu uz oticanje i potkožni krvni podljev. Kod fraktura Salter-Harris tipa III i IV postoji i hemartroza koljena. Ako je epifiza pomaknuta, mogu se palpirati izbočeni rubovi metafize. Pomak naprijed se vidi kao izbočene patele, metafiza se palpira straga kao puno a poplitealne regije, a pomak straga kao puno a donjeg dijela bedra.

## 5.2. Slikovne pretrage

Pri sumnji na ozljedu proksimalnog dijela potrebno je snimiti anteroposteriorne rentgenske snimke zdjelice i obaju kukova, kao i lateralnu „cross-table“ snimku. Potrebno ih je pažljivo promotriti i frakturu, ako je prisutna, klasificirati po Delbetu.

Snimke u dva smjera, anteroposteriornom i lateralnom, koje obuhvaćaju i dva moguće ozljede susjedna zgloba, koljeno i kuk, treba napraviti pri sumnji na frakturu dijafize i na njima uočiti tip frakture, broj ulomaka i njihov međusobni odnos.

Distalni dio se snima u AP i lateralnoj projekciji i obrađuje pažnja i na promjene epifize. Danas se u dijagnostici SH tip I i II fraktura bez pomaka napuštaju „stress“ snimke koljena u prisilnom položaju, zamjenjuju ih MR i CT snimke (Gufler H et al., 2013.).

Kod male djece s neokoštanim epifizama koriste se i ultrazvuk i artrografija.

Ovisno o kliničkoj slici i ozbiljnosti pretrpljene traume, potrebno je uiniti i slikovne pretrage drugih dijelova tijela. Pridružene se ozljede nalaze kod 28.6% djece (Rewers A, et al., 2005.).

## **6. Liječenje i komplikacije**

### **6.1. Proksimalni dio femura**

#### **6.1.1. Liječenje**

Terapija fraktura proksimalnog dijela femura ovisi o tipu frakture po Delbetu, pomaku dijelova i o dobi djeteta (Boardman MJ et al., 2009.).

Sve se transepifizalne (I) i transcervikalne (II) frakture liječe zatvorenom ili otvorenom redukcijom s unutarnjom fiksacijom. Tip I zatvorenom redukcijom i fiksacijom dvama ili trima glatkim vijcima ili Kirschnerovim žicama uz dodatnu spica imobilizaciju šest do dvanaest tjedana u položaju abdukcije i unutarnje rotacije. Liječenje fraktura tipa II se provodi zatvorenom redukcijom i fiksacijom s dva ili tri vijka s navojem kod mlađe djece, tj. dva ili tri paralelno postavljena šuplja vijka kod starije djece. Nakon toga se provodi kapsulotomija radi evakuacije hematoma da bi se spriječio njegov štetan utjecaj na krvnu opskrbu glave femura, a potom spica imobilizacija šest tjedana (Song KS et al., 2001.; Parsch K et al., 2009.). Avaskularna nekroza se kao komplikacija pojavljuje često kod ovih intraartikularnih fraktura (I=38%, II=28%) (Moon ES, Mehlman CT, 2006.).

Frakture tipa III i IV, bazocervikalne i pertrohanterične, se kod djece mlađe od šest godina liječe zatvorenom redukcijom i spica imobilizacijom (Flynn JM et al., 2002.).

Djeca starija od šest godina lije se zatvorenom redukcijom i unutarnjom fiksacijom Kirschnerovim žicama. Ista se kirurška terapija primjenjuje kod svih fraktura (III, IV) s pomakom. Avaskularna nekroza se rje e pojavljuje nego uz frakture tipa I, II, i to u 18% slu ajeva nakon frakture tipa III i još rje e, u oko 5%, nakon tipa IV, što je o ekivano s obzirom na njihov ekstraartikularni smještaj (*Moon ES, Mehlman CT, 2006.*).

### 6.1.2. Komplikacije

Komplikacije se esto pojavljuju uz frakture proksimalnog dijela femura, i do 46%, a kod istog se pacijenta može pojaviti i više od jedne komplikacije (*Moon ES, Mehlman CT, 2006.*). S obzirom na to da su frakture proksimalnog dijela same po sebi rijetke, može se re i da njihova važnost leži u u stalosti komplikacija. Za sprje avanje njihove pojave potrebna je stabilna anatomska redukcija iako se drži da razvoj avaskularne nekroze više ovisi o ozbiljnosti ozljede nego o provo enom lije enju (*Beaty JH, 2006.; Bali K et al., 2011.*). Viši rizik od komplikacija imaju starija djeca s frakturama Delbet tipa I i II zbog ograni enih mogućnosti revaskularizacije i remodeliranja kosti. Naj eš e i najozbiljnije komplikacije su avaskularna nekroza, preuranjeno zatvaranje plo e rasta, produženo cijeljenje, pseudoartroza kosti i coxa vara.

Avaskularna nekroza (AVN) je naj eš a i najteža komplikacija, a nastaje zbog prekida vaskularizacije nakon traume ili kirurške terapije i pove anja intrakapsularnog tlaka. Potonje se objašnjava efektom tamponiranja kojeg prouzro i okolni hematoma, što ide u prilog pojavi AVN nakon frakture bez pomaka.

AVN se pojavljuje u visokom postotku nakon intraartikularnih ozljeda (Delbet tipovi I, II i III) zbog anatomije i me usobnog odnosa frakturne linije i krvnih žila glave i vrata femura, pogotovo ako se terapiji pristupilo nakon više od 24 sata (*Yeranosian M et al., 2013.*). Ve i dio glave femura krvlju opskrbljuje *a. circumflexa femoris medialis*, ogranak duboke femoralne arterije (rje e izravno iz *a. femoralis*), koja formira prsten uz bazu vrata kosti, šalje ogranke uzlazno ispod kapsule zgloba, uz vrat, do glave femura. Manji dio glave opskrbljuju arterije unutar *lig. capitis femoris*.

Ekstrakapsularno podru je u blizini velikog i malog trohantera opskrbljuju *a.*

*circumflexa femoris lateralis* i arterije miši a s hvatištima na trohanterima. Zato intertrohanteri ne (Delbet tip IV) frakture rijetko uzrokuju AVN.

AVN se o ituje od par mjeseci do godine dana nakon ozljede i to kao bol u preponi, a kasnije i ograni enje pokreta i deformacije zahva enog dijela (*Ng GP, Cole WG, 1996.*). Rentgenska snimka pokazuje prosvjetljenje i sklerozu, kasnije fragmentaciju i kolaps glave femura. Najosjetljivija pretraga za ranu dijagnostiku je MR, u slu aju postojanja kontraindikacija za korištenje MR, npr. fiksacija eli nim implantatima, izvodi se scintigrafija. Ovisno o zahva enosti struktura proksimalnog femura, Ratliff AVN dijeli na tri tipa. Tip 1 zna i difuznu nekrozu cijelog vrata i glave femura proksimalno od frakturne linije, naj eš i je tip (50%) i s najtežom prognozom. U 25% slu ajeva nekroza zahva a samo vrat poštedivši epifizu, prognoza je dobra – tip 2. Preostalih 25% slu ajeva zauzima tip 3, djelomi na nekroza epifize (*Ratliff AH, 1962.*).

Jedina je terapija ograni avanje optere enja noge dok bol ne prestane. Mla a djeca imaju bolju prognozu zbog ve e mogu nosti regeneracije i remodeliranja.

Preuranjeno zatvaranje plo e rasta se može pojaviti uz AVN i nakon unutarnje fiksacije i dodira implantata s plo om rasta, te silovite zatvorene redukcije. U odsutnosti AVN rijetko dolazi do skra enja ekstremiteta ve eg od 1.5 cm. Za dijagnozu je potrebna usporedba rentgenske snimke zahva ene kosti s onom kontralateralne.

Nesjedinjenje je komplikacija 8% fraktura proksimalnog femura. Nalazi se i nakon redukcijske terapije, i to eš e zatvorene (CRIF), nego otvorene (ORIF) (11.2% vs. 4.7%) (*Damany DS et al., 2005.*).

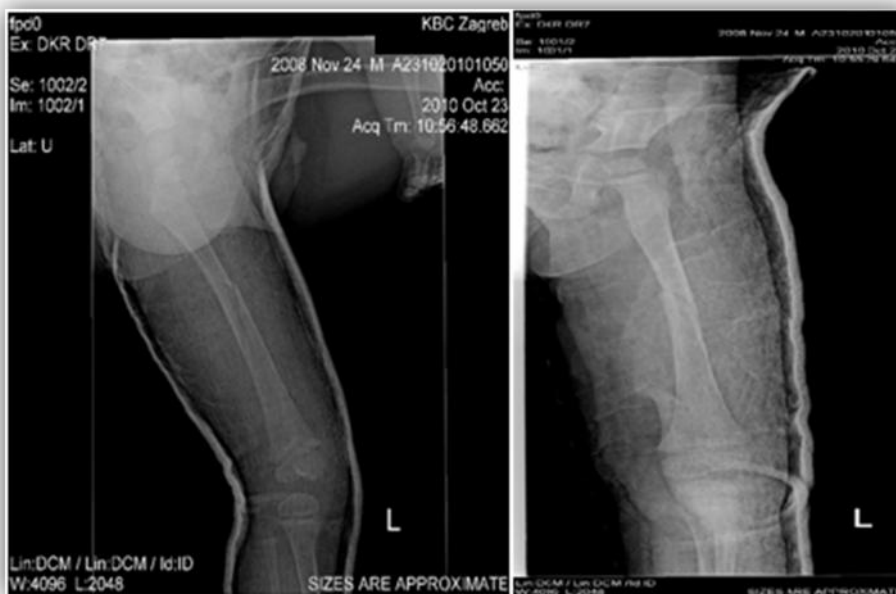Coxa vara kao komplikacija nastaje u 18% fraktura proksimalnog femura, eš e nakon nesjedinjenja, a tako er je povezana s terapijom (*Kuo FC et al., 2011.*). Dijagnosticira se rentgenskom snimkom na kojoj kut koji zatvaraju linije uzdužnih osi dijafize i vrata iznosi manje od 130°. Nastanak se može sprije iti adekvatnom kirurškom i konzervativnom terapijom, poglavito Delbet III i IV fraktura – inicijalna redukcija, rigidna unutarnja fiksacija i postoperativna spica imobilizacija. Terapija varus deformacije kuka kojem je pridruženo nesjedinjenje je valgus osteotomija i unutarnja fiksacija.



## 6.2. Središnji dio femura

### 6.2.1. Lije enje

Iako ine manje od 2% svih fraktura u djece, jedne su od eš ih fraktura donjih ekstremiteta (*Buess E, Kaelin A, 1998.; Hinton RY et al., 1999.*).



Slika 7. Fraktura srednje tre ine femura u dvogodišnjeg dje aka bez dislokacije ulomaka, lije en koksofemoralnom imobilizacijom

Zbog opre nih stavova o tome trebaju li se, u cilju uspješnijeg i kra eg lije enja i izbjegavanja kasnijih komplikacija, lije iti konzervativno ili kirurški, o njima se puno piše. Kirurški na in lije enja usmjeren je na što raniju i kra u hospitalizaciju, suprotno, konzervativno je lije enje prolongirano, što sa sobom nosi negativne psihološke i socijalne efekte. Ne postoje jasne indikacije za lije enje pojedinom kirurškom metodom. Pri odluci je u obzir potrebno uzeti dob, težinu i visinu djeteta, društvene faktore, tip, smještaj i izgled frakture i pridružene ozljede (*Beaty JH, 2005.*). Indikacije za korištenje fleksibilne intramedularne fiksacije titanskim žicama se proširuju, dok su indikacije za konzervativno lije enje sužuju, ali i dalje postoje (*Kuremsky MA, Frick SL, 2007.; Greene WB, 1998.*).

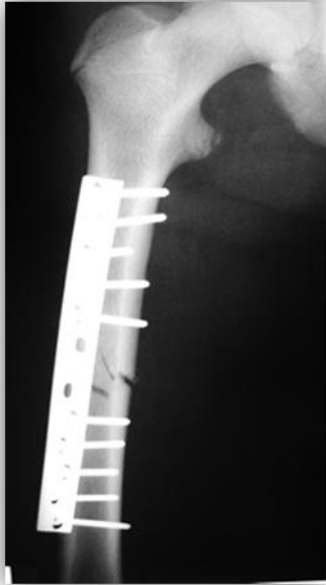
Kost dojen adi posjeduje veliku mo remodeliranja pa se toleriraju deformacije ve ih stupnjeva, angulacija u frontalnoj i sagitalnoj ravnini do 30°, skra enje, kao naj eš a

komplikacija, do 2-3 cm. Iz tog razloga se primjenjuje konzervativno liječenje – udlagom kod stabilnih fraktura bez pomaka, Pavlikovim remenima, trakcijom na vješalima i spica imobilizacijom kod nestabilnih fraktura ili uz veću angulaciju (Slika 7.). Treba posumnjati na mogućnost zlostavljanja i sekundarnih fraktura uslijed osteogenezis imperfekte (*Rush JK et al., 2013.*).

Kod djece od jedne do šest godina, stabilne frakture se liječe ranom spica imobilizacijom, nestabilne također, ali nakon trakcije, i to preko kože kod djece mlađe od četiri godine i lakše od dvadeset kilograma, a kod ostalih skeletnom trakcijom. Stabilna je fraktura ona koja je uslijedila nakon traume s manjim prijenosom energije, s manje izraženim koštanim pomacima, kominucijom i skraćenjem. Stabilnost se određuje teleskopskim testom, primjenom sile usmjerene proksimalno po uzdužnoj osi. Veći pomaci su vidljivi golim okom ili fluoroskopijom. Ako su veći od tri centimetra, izbjegava se rana spica imobilizacija zbog mogućih komplikacija i nesjedinjenja ulomaka (*Buehler KC et al., 1995.; Thompson JD et al. 1997.*). U slučaju pridruženih, višestrukih trauma kod djece te dobi, poduzima se kirurško liječenje fleksibilnom intramedularnom fiksacijom žicama ili vanjska fiksacija.

Mogućnosti remodeliranja kosti kod djece starosti od šest do jedanaest godina su manje, pa to treba uzeti u obzir pri odabiru terapije i otkrivanja komplikacija. Ako je fraktura stabilna primjenjuje se rana spica imobilizacija. Nestabilne frakture, nakon traume s visokim prijenosom energije, liječe se trakcijom nakon koje slijedi spica imobilizacija, pločicama i vijcima, vanjskom fiksacijom ili fleksibilnim intramedularnim žicama, kojima se daje prednost.

Starija djeca (>11 god.) s ograničenim mogućnostima remodeliranja se podvrgavaju kirurškim metodama unutarnje i vanjske fiksacije zbog potrebe preciznog uspostavljanja prvobitnih odnosa i dužine kosti (Slika 8.).



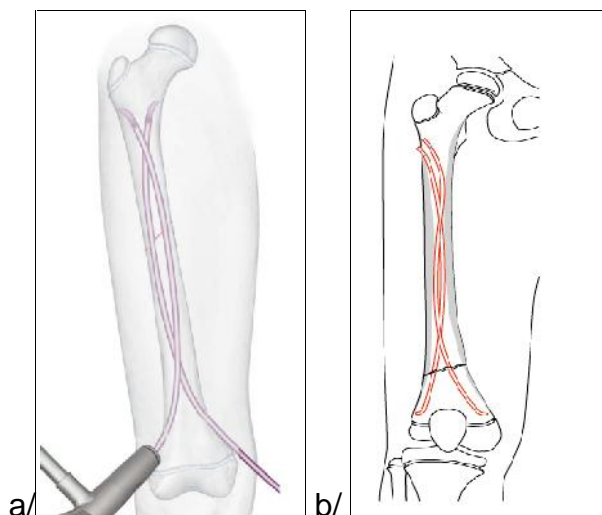
*Slika 8. Fraktura dijafize femura u adolescenta lije en operativno, plo icom i vijcima*

Od operativnih metoda stabilizacije ulomaka dijafize femura, naj eš e se koristi intramedularna elasti na stabilna osteosinteza titanskim žicama, koje se nazivaju i Nancy, po francuskoj bolnici u kojoj su prvi put korištene (*Ligier JN et al., 1988.*). Pristup može biti anterogradni ili retrogradni, ovisno o položaju frakturne pukotine.

Pri anterogradnom pristupu žice se uvode kroz veliki trohanter ili kortikalni prozor distalno od njega, jedna S-žica, druga C-žica. Koristi se za fiksaciju fraktura središnje i distalne tre ine femura.

Pri retrogradnom pristupu dvije C-žice se uvode kroz suprakondilarnu regiju, jedna s medijalne, druga s lateralne strane. Žice se moraju križati ispod i iznad frakture. Koristi se za fiksaciju fraktura središnje i proksimalne tre ine femura.

Prednosti ove tehnike su brži oporavak, rana mobilizacija, minimalan gubitak krvi i rje a pojava komplikacija. Nedostaci su mogu i pomak žica i iritacija kože i potreba za uklanjanjem žica (*Lascombes P et al., 2006.; El Hayek T et al., 2004.*).



Slika 9. Retrogradni (a) i anterogradni (b) na in postavljanja intramedularne elasti ne stabilne osteosinteze femura

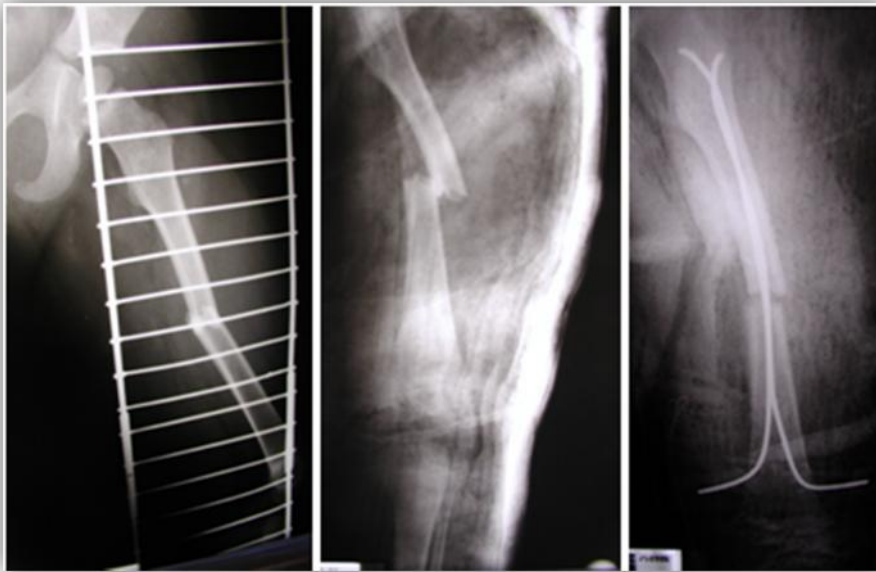Posebne frakture središnjeg dijela su frakture metafize - suptrohanteri ne i suprakondilarne. Suptrohanteri ne su relativno rijetke, a nastaju nakon ozbiljne traume. Biomehanika kuka može otežati lije enje (*Ireland DC, Fisher RL, 1975.*). Kod djece do šest godina se provodi trakcija i spica imobilizacija, kod starije fiksacija plo icama i vijcima (*DeLee JC et al., 1981.*).

Suprakondilarne frakture ine 12% fraktura središnjeg dijela femura (*Smith NC et al., 2001.*). Lije enje je otežano zbog smještaja polazišta gastroknemiusa malo iznad kondila femura pa njegove kontrakcije distalni ulomak pomi u u položaj ekstenzije otežavaju i poravnanje (*Gustilo RB, 1987.*). Kirurško je lije enje uspješnije i s rje im komplikacijama (*Shahcheraghi GH, Doroodchi HR, 1993.*).

### 6.2.2. Komplikacije

Naj eš a komplikacija je nepravilno zarastanje u kombinaciji s razlikom u duljini ekstremiteta. Ozlije eni ekstremitet može biti duži, što se eš e doga a kod djece od dvije do deset godina, ili kra i, eš e kod starijih od deset godina (*Staheli LT, 1967.*). Svaka manipulacija nakon formiranja kalusa i svaka devijacija u bilo kojoj od tri ravnine prepuštena samokorekciji produžuje stimulaciju plo e rasta.

Prihvatljivo skraćenje kosti ovisi o dobi djeteta, npr. kod djece od šest godina se tolerira skraćenje do 2.5 cm, a kod trinaestogodišnjaka manje, od jedan do dva centimetra. Ako se skraćenje veće od tri centimetra uoči rano kod mlađeg djeteta nakon rane spica imobilizacije, imobilizacija se uklanja te se primjenjuje trakcija dok se ne postigne prihvatljiva dužina, potom se opet imobilizira ozlijeđeni ud. Kod starije se djece može primijeniti i kirurška fiksacija. Cilj je rano uoči avanjanja skraćenja i njegova korekcija (Slika 10.).



*Slika 10. Zbog sekundarnog pomaka u imobilizaciji, operativno liječenje intramedularnom ostesintezom titanskim žicama*

Produljenje kosti nije rijetka komplikacija kod mlađe djece, od dvije do deset godina, s prosječnim produženjem od 0.9 cm (0.4-2.5 cm) (Shapiro F, 1981.). Može nastati i prilikom terapije trakcijom, ako se primjenjuju prejake sile. Kost najviše raste unutar dvije godine nakon frakture (Griffin PP, Green WT, 1972.).

Prihvatljivost opsežnosti angulacije kosti također ovisi o dobi djeteta, ali i o ravnini kroz koju se angulacija proteže. Primijećeno je da se remodeliranje brže odvija ako je angulacija postavljena u ravnini u kojoj se odvijaju pokreti priležnog zgloba (Wallace ME, Hoffman EB, 1992.). Zbog toga se teže ispravljaju varus i valgus deformiteti. Kod djece mlađe od dvije godine prednje i stražnje angulacije se toleriraju do 40°, prihvatljivi opseg se smanjuje s dobi, do 10° u adolescenciji. Prihvatljivost varus i valgus deformacija također ovisi o dobi, varus do 15° kod dojenčadi i male djece,

valgus do 30° kod dojenjaci, 20° kod djece do pet godina i 10° kod starije djece i adolescenata.

Nakon konzervativnog liječenja fraktura dijafize, kod jedne trećine liječenih primijećena je rotacijska deformacija od 10° do više od 30° (*Verbeek H, 1979.*). Oko mogućnosti ispravka rotacijske deformacije remodeliranjem i kirurškim metodama nema zajedničkog dogovora ( *Davids JR, 1994.; Braten M et al., 1993.; Brouwer KJ et al., 1981.; Buchholz IM et al., 2002.*). Sigurno je da u adolescenciji ne dolazi do ispravka rotacijskih deformacija remodeliranjem, dok se kod mlađe djece prihvaćaju deformiteti do 10° zbog mogućeg remodeliranja i funkcionalne adaptacije (*Ferry AM, Edgar MS Jr, 1966.*).

Pseudoartroza nakon frakture dijafize dugih kostiju kod djece je rijetka, a 15% od svih nastaje nakon fraktura femura (*Lewallen RP, Peterson HA, 1985.*). Često se pojavljuju u adolescentskom razdoblju i nakon otvorenih i inficiranih fraktura uz teže ozljede mekih tkiva. Infekcije se kod zatvorenih fraktura rijetko viđaju. Na infekciju upućuje povišenje tjelesne temperatura više od otkivanog ili povišenje temperature koje traje duže od jednog tjedna nakon ozljede (*Staheli LT, 1967.*).

Rjeđe komplikacije ozljede i terapije su neurovaskularne ozljede i compartment sindrom (*Connolly JF et al., 1971.; Rosental JJ et al., 1975.; Weiss AP et al., 1992.; Riew KD et al., 1996.; Mathews PV et al., 2001.*).

### **6.3. Distalni dio femura**

#### **6.3.1. Liječenje**

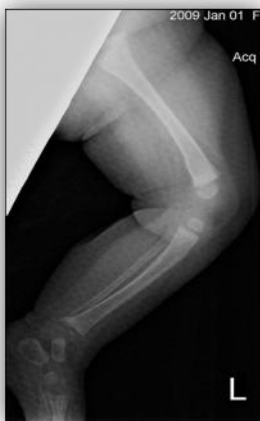Intraartikularne frakture epifize nisu česte. Frakture bez pomaka se liječe konzervativno, i to imobilizacijom sadrenom udlagom šest tjedana. Kod niže i pretile djece primjenjuje se spica imobilizacija, također šest tjedana. U slučaju pojave hemartroze, prethodno je potrebno obaviti drenažu. Valja naglasiti na mogućnost krive procjene pomaka kod intraartikularnih fraktura i na to da su skloni kasnijem pomaku ako nisu kirurški fiksirani (*Lippert WC et al., 2010.*).

Frakture s pomakom se liječe ovisno o tipu, po Salteru i Harrisu. Komplikacije su skoro dva puta češće nego kod fraktura bez pomaka (48.8% prema 26.6%) (Arkader A et al., 2007.).

Tip I liječi se zatvorenom redukcijom uz opću anesteziju, perkutanom fiksacijom Kirschnerovim žicama debljine 2.9-3.2 mm. Žice se uvode ukriženo tako da su međusobno najudaljenije u ravnini frakture, a ukrižene malo iznad ploče rasta. Krajevi se savijaju da se spriječi pomicanje. Moguće je razvijanje infekcije i septičkog artritisa. Uklanjaju se za tri do šest tjedana.

Tip II fraktura uz pomak se liječi ovisno o veličini ulomka metafize, u svakom slučaju kirurški. Ako je ulomak veći postavljaju se šuplji vijci iznad ploče rasta i paralelno s njom. Manji se ulomci fiksiraju uvođenjem ukriženih Kirschnerovih žica. „Tipične“ frakture epifize tipa III i IV potrebno je liječiti otvorenom anatomskom redukcijom i unutarnjom fiksacijom šupljim vijcima zbog visoke mogućnosti stvaranja koštanih premoštenja koja mogu uzrokovati angulacije i poremećaj rasta. Vijci se kod tipa IV postavljaju ispod i iznad ploče rasta, a mogu se kombinirati s ukriženim žicama.

Ekstraartikularne frakture distalnog femura se rijetko viđaju i to u obliku impaktiranih fraktura (Slika 11.), potpunih fraktura sa/bez pomaka i odvajanja epifize sa/bez ulomka metafize (Smith NC et al., 2001.). Frakture s pomakom se liječe zatvorenom redukcijom, perkutanom uvođenjem žica (Butcher CC, Hoffman EB, 2005.).



Slika 11. Impaktirana, subperiostealna fraktura distalnog dijela femura

### 6.3.2. Komplikacije

Komplikacije se pojavljuju u obliku ozljeda okolnog tkiva i poremećaja rasta.

Oštećenje mogu biti strukture zgloba i poplitealne regije. Kod 8% pacijenata nakon epifizalne ozljede vidljivi su simptomi labavosti ligamenata. To su češće starija djeca (*Eid AM, Hafez MA, 2002.*). Nerijetko se u klinici koj sličici nestabilnog zgloba, uz ozljede ukriženih ligamenata, nalaze i oštećenja meniska. Tada je potrebna rekonstrukcija obiju struktura.

Vaskularne ozljede prate 2% fraktura distalnog femura (*McCartney D et al, 1994.*). U slučaju da se nakon redukcije simptomi opstrukcije ili spazma arterije zbog pritiska metafizalnog ulomka ne povuku potrebno je učiniti arteriografiju i konzultirati vaskularnog kirurga.

Neurološki simptomi se većinom povlače do šest mjeseci nakon ozljede i oštećenja mijelinske ovojnice, sam živac je obično intaktan.

Nakon frakture u području ploče rasta 52% djece ima više ili manje izražene poremećaje rasta. Uz SH tip I u 36%, tip II u 58%, tip III u 49% i tip IV u 64% slučajeva (*Besener CJ et al., 2009.*). U podlozi poremećaja leže oštećenje ploče rasta i formiranje koštanih premoštenja. Premoštenja se ranije vide MR snimkama i mogu uzrokovati zastoj u rastu. (*Ecklund K, Jaramillo D, 2002.*). Ako zastoj zahvaća manje od 50% površine ploče rasta i očekuje se da će kost rasti još 2.5 cm, liječi se ekscizijom, a u prisutnosti značajne angulacije i korektivnom osteotomijom (*Kasser JR, 1990.*).

## 7. Porodajne frakture

Ozljede pri porodu općenito su rijetka pojava, a u 1.96% porodaja dolazi do fraktura kostiju (*Abdolhossein S et al., 2011.*). Najčešće su to klavikula, femur i humerus (*Ogbemudia AO, Ogbemudia EJ, 2013.*).

Incidencija porodajnih fraktura femura je 0.13-0.17/1,000 poroda, a kao rizični faktori navode se blizana ke trudnoće, položaj zatkom, porod prenešenog djeteta, majke



višerotkinje. Frakture dugih kostiju se također češće pojavljuju nakon porođaja carskim rezom djeteta u položaju zatkom i nakon hitnog carskog reza (*Rasenack R et al., 2010.; Basha A et al., 2013.*).

U slučaju frakture središnjeg dijela kosti dijagnostika je laka, moguće i bez slikovnih pretraga. Frakture uz zglobove se, naprotiv, teže dijagnosticiraju. Otečen i bolan zglob zbog hrskavičnog grana ne mora biti vidljiv na rentgenskim snimkama, a ni ultrazvučna dijagnostika nije pouzdana (*Riebel T, Nasir R, 1995.*). Tipično su to spiralne frakture proksimalne polovice. Liječene se trakcijom na vješalima, spica imobilizacijom i Pavlikovim remenima. Klinički ishod liječenja je zadovoljavajući, bez razlika u dužini udova i bez angulacija (*Morris S et al., 2002.*).

## 8. Frakture femura u zlostavljane djece

Postoje različiti rezultati i mišljenja o tome koji morfološki tip frakture duge kosti i koja lokalizacija su najviše povezani s mogućim zlostavljanjem djeteta (*Herndon WA, 1983.; Galleno H, Oppenheim WL, 1983.; Feldman KW, 1984.*). Poprečne frakture povezujemo s nasilnim savijanjem kosti ili izravnim udarcem, a spiralne i kose sa zavrtanjem uda. Jedna petina fraktura dugih kostiju vezanih za zlostavljanje ostaje neprepoznana (*Ravichandiran N et al., 2010.*). Mlađi, slabije educirani roditelji, oni s psihijatrijskim bolestima u osobnoj ili obiteljskoj anamnezi češće zlostavljaju djecu (*Sidebotham P, Golding J, The ALSPAC Study Team, 2001.*). Ti podaci mogu pomoći pri prepoznavanju zlostavljanja, što je težak istraživački posao, tako da ga mnogi previde (*Limbos MAP, 1998.*).

Frakture femura posebno pobuđuju sumnju na zlostavljanje, poglavito ako se nalaze kod djece koja još nisu prohodala, što isključuje mogućnost ozljede prilikom pada (*Thomas SA et al., 1991.*). Uzrok 93% fraktura femura u djece mlađe od jedne godine je zlostavljanje, s druge strane, tek 2% u djece od 1 do 5 godina (*Rex C, Kay PR, 2000.; Blakemore LC et al., 1996.*). Točnost dijagnoze raste ako postoje i pridružene, za zlostavljanje specifične, frakture na drugim dijelovima tijela, pogotovo ako su obostrane npr. frakture skapule, metafiza dugih kostiju, rebara, sternuma itd.

Indikativne su i „neakutne“ frakture na kojima je rentgenski ve vidljiv kalus (*Akbarnia B et al., 1974.*).

## Zahvale

Zahvaljujem se svom mentoru prof.dr.sc. Anku Antabaku, dr.med. na strpljenju, pomoći i susretljivosti tijekom izrade ovog diplomskog rada.

Hvala članovima komisije za ocjenu mog diplomskog rada, prof.dr.sc. Tomislavu Luetiću, dr.med. i dr.sc. Tomislavu Meštroviću, dr.med.

Hvala Ani Babić, prof. na prijevodu sažetka.

Hvala Tamari, Ani, Marinu i Ivi.

Hvala mojim roditeljima na podršci i povjerenju.

## Literatura

1. Abdolhossein S, Nasab M, Vaziri S, Arti HR, Najafi R (2011) Incidence and associated risk factors of birth fractures in the newborns. *Pak J Med Sci.* 2727(1):142-144.
2. Akbarnia B, Torg JS, Kirkpatrick J et al. (1974) Manifestations of battered-child syndrome. *J Bone Joint Surg Am.* 56:1159–1166.
3. Arkader A, Warner WC Jr., Horn BD, Shaw RN, Wells L (2007) Predicting the outcome of physeal fractures of the distal femur. *J Pediatr Orthop.* 27(6):703-708.
4. Bali K, Sudesh P, Patel S, Kumar V, Saini U, Dhillon MS (2011) Pediatric femoral neck fractures: our 10 years of experience. *Clin Orthop Surg.* 3(4):302-308.
5. Basener CJ, Mehlman CT, DiPasquale TG (2009) Growth disturbance after distal femoral growth plate fractures in children: a meta-analysis. *J Orthop Trauma.* 23(9):663-667.
6. Basha A, Amarin Z, Abu-Hassan F (2013) Birth-associated long-bone fractures. *Int J Gynaecol Obstet.* 123(2):127-130.
7. Beaty JH (2005) Operative treatment of femoral shaft fractures in children and adolescents. *Clin Orthop Relat Res.* 434:114-122.
8. Beaty JH (2006) Fractures of the hip in children. *Orthop Clin North Am.* 37(2):223.
9. Blakemore LC, Loder RT, Hensinger RN (1996) Role of intentional abuse in children one to five years old with isolated femoral shaft fractures. *J Pediatr Orthop.* 16:585–588.
10. Braten M, Terjesen T, Rossvoll I (1993) Torsional deformity after intramedullary nailing of femoral shaft fractures: measurement of anteversion angles in 110 patients. *J Bone Joint Surg Br.* 75:799–803.
11. Brousil J, Hunter JB (2013) Femoral fractures in children. *Curr Opin Pediatr.* 25(1):52-57.
12. Brouwer KJ, Molenaar JC, van Linge B (1981) Rotational deformities after femoral shaft fractures in childhood: a retrospective study 27–32 years after the accident. *Acta Orthop Scand.* 52:81–89.

13. Buchholz IM, Bolhuis HW, Broker FH, et al. (2002) Overgrowth and correction of rotational deformity in 12 femoral shaft fractures in 3–6-year-old children treated with an external fixator. *Acta Orthop Scand.* 73:170–174.
14. Buckwalter JA, Glimcher MJ, Cooper RR, Recker R (1995) Bone biology. Part II: Formation, form modeling, remodeling and regulation of cell function. *J Bone Joint Surg Am.* 77:1276–1289.
15. Buehler KC, Thompson JD, Sponseller PD, Black BE, Buckley SL, Griffin PP (1995) A Prospective Study of Early Spica Casting Outcomes in the Treatment of Femoral Shaft Fractures in Children. *J Pediatr Orthop.* 15(1):30-35.
16. Buess E, Kaelin A (1998) One hundred pediatric femoral fractures: Epidemiology, treatment attitudes, and early complications. *J Pediatr Orthop.* 7-B:186–192.
17. Butcher CC, Hoffman EB (2005) Supracondylar fractures of the femur in children: closed reduction and percutaneous pinning of displaced fractures. *J Pediatr Orthop.* 25(2):145-148.
18. Connolly JF, Whittaker D, Williams E (1971) Femoral and tibial fractures combined with injuries to the femoral or popliteal artery: a review of the literature and analysis of fourteen cases. *J Bone Joint Surg Am.* 53:56.
19. Damany DS, Parker MJ, Chojnowski A (2005) Complications after intracapsular hip fractures in young adults. A meta-analysis of 18 published studies involving 564 fractures. *Injury.* 36(1):131-141.
20. Davids JR (1994) Rotational deformity and remodeling after fracture of the femur in children. *Clin Orthop Relat Res.* 302:27–35.
21. Davison BL, Weinstein SL (1992) Hip fractures in children: a long-term follow-up study. *J Pediatr Orthop.* 12:355-358.
22. de Sanctis N, Della Cort S, Pempinello C (2000) Distal tibial and fibular epiphyseal fractures in children: Prognostic criteria and long-term results in 158 patients. *J Pediatr Orthop.* 9-B:40–44.
23. DeLee JC, Clanton TO, Rockwood CA Jr. (1981) Closed treatment of subtrochanteric fractures of the femur in a modified cast-brace. *J Bone Joint Surg Am.* 63:773–779.
24. Di Fazio RL, Kocher MS, Berven S, Kasser J (2003) Coxa vara with proximal femoral growth arrest in patients who had neonatal extracorporeal membrane oxygenation. *J Pediatr Orthop.* 23:20–26.

25. Ecklund K, Jaramillo D (2001) Imaging of growth disturbance in children. *Radiol Clin North Am.* 39:823–841.
26. Ecklund K, Jaramillo D (2002) Patterns of premature physal arrest: MR imaging of 111 children. *Am J Roentgenol.* 178(4):967-972.
27. Egol KA, Karunakar M, Phieffer L, Meyer R, Wattenbarger JM (2002) Early versus late reduction of a physal fracture in an animal model. *J Pediatr Orthop.* 22:208–211.
28. Eid AM, Hafez MA (2002) Traumatic injuries of the distal femoral physis. Retrospective study on 151 cases. *Injury.* 33(3):251-255.
29. El Hayek T, Daher AA, Meouchy W, et al. (2004) External fixators in the treatment of fractures in children. *J Pediatr Orthop B.* 13:103–109.
30. Feldman KW (1984) Pseudoabusive burns in Asian refugees. *Am J Dis Child.* 138:768–769.
31. Ferry AM, Edgar MS Jr. (1966) Modified Bryant's traction. *J Bone Joint Surg Am.* 48:533–536.
32. Flynn JM, Wong KL, Yeh GL, Meyer JS, Davidson RS (2002) Displaced fractures of the hip in children. Management by early operation and immobilisation in a hip spica cast. *J Bone Joint Surg Br.* 84(1):108-112.
33. Galleno H, Oppenheim WL (1982) The battered child syndrome revisited. *Clin Orthop.* 62:11–19.
34. Gasco J, de Pablos J (1997) Bone remodeling in malunited fractures in children. Is it reliable? *J Pediatr Orthop.* 6-B:126–132.
35. Greene WB (1998) Displaced fractures of the femoral shaft in children. Unique features and therapeutic options. *Clin Orthop Relat Res.* 353:86-96.
36. Griffin PP, Green WT (1972) Fractures of the shaft of the femur in children: treatment and results. *Orthop Clin North Am.* 3:213–224.
37. Gufler H, Schulze CG, Wagner S, Baumbach L (2013) MRI for occult physal fracture detection in children and adolescents. *Acta Radiol.* 54(4):467-472.
38. Gustilo RB (1987) Current concepts in the management of open fractures. *Instr Course Lect.* 36:359–366.
39. Gustilo RB, Anderson JT (1976) Prevention of infection in the treatment of one thousand and twenty-five open fractures of long bones: retrospective and prospective analyses. *J Bone Joint Surg Am.* 58(4):453-458.

40. Hasler CC, von Laer L (2001) Prevention of growth disturbances after fractures of the lateral humeral condyle in children. *J Pediatr Orthop.* 10-B:123–130.
41. Herndon WA (1983) Child abuse in a military population. *J Pediatr Orthop.* 3:73–76.
42. Hinton RY, Lincoln A, Crocken MM, Sponseller P, Smith G (1999) Fractures of the femoral shaft in children. Incidence, mechanisms, and sociodemographic risk factors. *J Bone Jt Surg Am.* 81-A:500–509.
43. Ireland DC, Fisher RL (1975) Subtrochanteric fractures of the femur in children. *Clin Orthop Relat Res.* 110:157-166.
44. Kasser JR (1990) Physeal bar resections after growth arrest about the knee. *Clin Orthop Relat Res.* 255:68-74.
45. Kuo FC, Kuo SJ, Ko JY, Wong T (2011) Complications of hip fractures in children. *Chang Gung Med J.* 34(5):512-519.
46. Kuremsky MA, Frick SL (2007) Advances in the surgical management of pediatric femoral shaft fractures. *Curr Opin Pediatr.* 19(1):51-57.
47. Lascombes P, Haumont T, Journeau P (2006) Use and abuse of flexible intramedullary nailing in children and adolescents. *J Pediatr Orthop.* 26(6):827-834.
48. Lewallen RP, Peterson HA (1985) Nonunion of long bone fractures in children: a review of 30 cases. *J Pediatr Orthop.* 5:135–142.
49. Ligier JN, Metaizeau JP, Prévot J, Lascombes P (1988) Elastic stable intramedullary nailing of femoral shaft fractures in children. *J Bone Joint Surg Br.* 70(1):74-77.
50. Limbos MAP (1998) Documentation of child abuse: how far have we come? *Pediatrics.* 102:53–58.
51. Lippert WC, Owens RF, Wall EJ (2010) Salter-Harris type III fractures of the distal femur: plain radiographs can be deceptive. *J Pediatr Orthop.* 30(6):598-605.
52. Mann DC, Rajmaira S (1990) Distribution of physeal and nonphyseal fractures in 2,650 long-bone fractures in children aged 0–16 years. *J Pediatr Orthop.* 10:713–716.

53. Mathews PV, Perry JJ, Murray PC (2001) Compartment syndrome of the well leg as a result of the hemilithotomy position: a report of two cases and review of literature. *J Orthop Trauma*. 15:580–583.
54. McCartney D, Hinton A, Heinrich SD (1994) Operative stabilization of pediatric femur fractures. *Orthop Clin North Am*. 25(4):635-650.
55. Moon ES, Mehlman CT (2006) Risk factors for avascular necrosis after femoral neck fractures in children: 25 Cincinnati cases and meta-analysis of 360 cases. *J Orthop Trauma*. 20(5):323-329.
56. Morris S, Cassidy N, Stephens M, McCormack D, McManus F (2002) Birth-associated femoral fractures: incidence and outcome. *J Pediatr Orthop*. 22(1):27-30.
57. Morscher E (1968) Strength and morphology of growth cartilage under hormonal influence of puberty: animal experiments and clinical study on the etiology of local growth disorders during puberty. *Reconstr Surg Traumatol*. 10:3–104.
58. Murray DW, Wilson-MacDonald J, Morscher E, Rahn BA, Käslin M (1996) Bone growth and remodelling after fracture. *J Bone Joint Surg Br*. 78:42–50.
59. Ng GP, Cole WG (1996) Effect of early hip decompression on the frequency of avascular necrosis in children with fractures of the neck of the femur. *Injury*. 27(6):419-421.
60. Ogbemudia AO, Ogbemudia EJ (2012) Emergency caesarean delivery in prolonged obstructed labour as risk factor for obstetric fractures--a case series. *Afr J Reprod Health*. 16(3):119-122.
61. Parsch K, Weller S, Parsch D (2009) Open reduction and smooth Kirschner wire fixation for unstable slipped capital femoral epiphysis. *J Pediatr Orthop*. 29(1):1-8.
62. Peterson HA, Madhok R, Benson JT, et al. (1994) Physeal fractures: Part 1. Epidemiology in Olmsted County, Minnesota, 1979–1988. *J Pediatr Orthop*. 14:423–430.
63. Poolman RW, Kocher MS, Bhandari M (2006) Pediatric Femoral Fractures: A Systematic Review of 2422 Cases. *J Orthop Trauma*. 20(9):648-654.
64. Rasenack R, Möllmann C, Farthmann J, Kunze M, Prömpeler H (2010) Fractures in neonates as a result of birth trauma caused by caesarean section. *Z Geburtshilfe Neonatol*. 214(5):210-213.



65. Ratliff AH (1962) Fractures of the neck of the femur in children. *J Bone Joint Surg Br.* 44-B:528-542.
66. Ravichandiran N, Schuh S, Bejuk M, Al-Harthy N, Shouldice M, Au H, Boutis K (2010) Delayed Identification of Pediatric Abuse-Related Fractures. *Pediatrics.* 125(1):60-66.
67. Reece RM, Sege R (2000) Childhood head injuries: accidental or inflicted? *Arch Pediatr Adolesc Med.* 154(1):11-15.
68. Rewers A, Hedegaard H, Lezotte D, Meng K, Battan FK, Emery K, Hamman RF (2005) Childhood Femur Fractures, Associated Injuries, and Sociodemographic Risk Factors: A Population-Based Study. *Pediatrics.* 115(5):543-552.
69. Rex C, Kay PR (2000) Features of femoral fractures in nonaccidental injury. *J Pediatr Orthop.* 20:411–413.
70. Riebel T, Nasir R (1995) Ultrasound of extremity lesions caused by birth trauma. *Ultraschall Med.* 16(4):196-199.
71. Riew KD, Sturm PF, Rosenbaum D, et al. (1996) Neurologic complications of pediatric femoral nailing. *J Pediatr Orthop.* 16:606–612.
72. Rosental JJ, Gaspar MR, Gjerdrum TC, et al. (1975) Vascular injuries associated with fractures of the femur. *Arch Surg.* 110:494–499.
73. Rush JK, Kelly DM, Sawyer JR, Beaty JH, Warner WC Jr. (2013) Treatment of pediatric femur fractures with the Pavlik harness: multiyear clinical and radiographic outcomes. *J Pediatr Orthop.* 33(6):614-617.
74. Sahlin Y (1990) Occurrence of fractures in a defined population: a 1-year study. *Injury.* 21:158-160.
75. Shahcheraghi GH, Doroodchi HR (1993) Supracondylar fracture of the femur: closed or open reduction? *J Trauma.* 24:499–502.
76. Shapiro F (1981) Fractures of the femoral shaft in children: the overgrowth phenomenon. *Acta Orthop Scand.* 52:649–655.
77. Sidebotham P, Golding J, The ALSPAC Study Team (2001) Child maltreatment in the “Children of the Nineties”—a longitudinal study of parental risk factors. *Child Abuse Negl.* 25:1177–1200.
78. Slongo T, Audigé L, AO Pediatric Classification Group (2007) AO Pediatric Comprehensive Classification of Long-Bone Fractures (PCCF)

79. Smith NC, Parker D, McNicol D (2001) Supracondylar fractures of the femur in children. *J Pediatr Orthop*. 21:600–603.
80. Song KS, Kim YS, Sohn SW, Ogden JA (2001) Arthrotomy and open reduction of the displaced fracture of the femoral neck in children. *J Pediatr Orthop B*. 10(3):205-210.
81. Staheli LT (1967) Femoral and tibial growth following femoral shaft fracture in childhood. *Clin Orthop Relat Res*. 55:159–163.
82. Staheli LT (1967) Fever following trauma in childhood. *JAMA* 199:503–504.
83. Thomas SA, Rosenfield NS, Leventhal JM et al. (1991) Long-bone fractures in young children: distinguishing accidental injuries from child abuse. *Pediatrics*. 88:1–476.
84. Thompson JD, Buehler KC, Sponseller PD, Gray DW, Black BE, Buckley SL, Griffin PP (1997) Shortening in femoral shaft fractures in children treated with spica cast. *Clin Orthop Relat Res*. 338:74-78.
85. Thompson NB, Kelly DM, Warner WC Jr, Rush JK, Moisan A, Hanna WR Jr., Beaty JH, Spence DD, Sawyer JR (2014) Intraobserver and interobserver reliability and the role of fracture morphology in classifying femoral shaft fractures in young children. *J Pediatr Orthop*. 34(3):352-858.
86. Trueta J (1963) The role of the vessels in osteogenesis. *J Bone Joint Surg*. 45-B:402.
87. Verbeek H (1979) Does rotational deformity following femur shaft fracture correct during growth? *Reconstr Surg Traumatol*. 17:77–81.
88. Wallace ME, Hoffman EB (1992) Remodelling of angular deformity after femoral shaft fractures in children. *J Bone Joint Surg Br*. 74(5):765-769.
89. Weiss AP, Schenck RC Jr, Sponseller PD, et al. (1992) Peroneal nerve palsy after early cast application for femoral fractures in children. *J Pediatr Orthop*. 12:25–28.
90. Yeranorian M, Horneff JG, Baldwin K, Hosalkar HS (2013) Factors affecting the outcome of fractures of the femoral neck in children and adolescents: a systematic review. *Bone Joint J*. 95-B(1):135-142.
91. Zionts LE (2002) Fractures around the knee in children. *J Am Acad Orthop Surg*. 10(5):345-355.

## Životopis

Ivan Kukulj je rođen 9. rujna 1988. godine u Splitu. Osnovnu i srednju školu, gimnaziju općeg usmjerenja, završava u Imotskom, gdje i živi do upisa na Medicinski fakultet Sveučilišta u Zagrebu, 2007. godine. Godine 2008. sudjeluje u organizaciji Festivala znanosti. U akademskoj godini 2013./2014. radi kao demonstrator na Klinici za pedijatriju KBC-a Zagreb. Diplomirao je u 2014. godini.