

Usporedba stereotaksijske biopsije pomoću robotskog sustava i klasične stereotaksijske biopsije s Leksellovim okvirom

Tokić, Mirisa

Master's thesis / Diplomski rad

2019

Degree Grantor / Ustanova koja je dodijelila akademski / stručni stupanj: **University of Zagreb, School of Medicine / Sveučilište u Zagrebu, Medicinski fakultet**

Permanent link / Trajna poveznica: <https://um.nsk.hr/um:nbn:hr:105:680882>

Rights / Prava: [In copyright](#)/[Zaštićeno autorskim pravom.](#)

Download date / Datum preuzimanja: **2025-02-08**



Repository / Repozitorij:

[Dr Med - University of Zagreb School of Medicine Digital Repository](#)



**SVEUČILIŠTE U ZAGREBU
MEDICINSKI FAKULTET**

Mirisa Tokić

**Usporedba stereotaksijske biopsije pomoću
robotskog sustava i klasične stereotaksijske
biopsije s Leksellovim okvirom**

DIPLOMSKI RAD



Zagreb, 2019.

Ovaj diplomski rad izrađen je u Kliničkoj bolnici Dubrava na Zavodu za neurokirurgiju pod vodstvom doc.dr.sc. Darka Chudyja i predan je na ocjenu u akademskoj godini 2018./2019.

POPIS I OBJAŠNENJA KRATICA KORIŠTENIH U RADU

CT - kompjuterizirana tomografija

MR – magnetna rezonancija

SEEG - stereoelektroencefalografija

DBS – duboka mozgovna stimulacija

IGS – „*Image guided surgery*“

PHD – patohistološki nalaz

SADRŽAJ

1. SAŽETAK	i
2. SUMMARY	ii
3. UVOD	1
3.1. Definicija robota	1
3.2. Podjela robotskih sustava	2
3.2.1. Podjela prema vrsti pogona	2
3.2.2. Podjela s obzirom na način upravljanja kretanjem	3
3.3. Robotika u medicini	3
3.4. Robotika u neurokirurgiji	4
3.5. Stereotaksija	7
4. HIPOTEZA	9
5. OPĆI I SPECIFIČNI CILJEVI RADA	10
6. MATERIJAL I METODE	11
6.1. Populacija bolesnika	11
6.2. Stereotaksijska biopsija s okvirom	12
6.2.1. Anestezija	12
6.2.2. Postavljanje okvira	12
6.2.3. Planiranje trajektorije	12
6.2.4. Operacijski zahvat	13
6.3. RONNA stereotaksijska biopsija	14
6.3.1. Predoperacijski CT i planiranje ulazne i ciljne točke	14
6.3.2. Anestezija i pozicioniranje	15
6.3.3. Operacijski zahvat	15
7. REZULTATI	17

7.1. Kontrolne varijable	17
7.2. Varijable ishoda stereotaksijske biopsije	19
8. RASPRAVA	21
9. ZAKLJUČAK	23
10. ZAHVALE	24
11. LITERATURA	25
12. ŽIVOTOPIS	27

1. SAŽETAK

Naslov: Usporedba stereotaksijske biopsije pomoću robotskog sustava i klasične stereotaksijske biopsije Leksellovim okvirom

Autor: Mirisa Tokić

Klasična biopsija uz pomoć Leksellovog okvira i robotska biopsija dvije su vrste stereotaksijske biopsije koje se koriste pri uzimanju moždanog tkiva za patohistološku analizu. Napretkom tehnologije kroz vrijeme raste integracija robotike u medicinu i njezina upotreba, osobito pri izvođenju kirurških postupaka. Tim liječnika Kliničke bolnice Dubrava u suradnji s Fakultetom strojarstva i brodogradnje Sveučilišta u Zagrebu i Hrvatskim institutom za istraživanje mozga razvio je robotski kirurški sustav RONNA (*Robotical Neurosurgical Navigation*) s ciljem zamjene kirurga pri izvođenju postupaka stereotaktičkom navigacijom. RONNA je dvoručni robot sa visokopreciznim optičkim sustavom, a koristi se za izvođenje stereotaksijske biopsije. Osnovna ideja je točno očitati koordinatni sustav ranije snimljene glave, odnosno odrediti ciljanu točku u odnosu na vanjski marker pričvršćen na glavu bolesnika. Robot na temelju radiološke snimke prepoznaje značajke i položaj glave u prostoru te sa tim podacima izvodi postupak. Opći cilj ovog rada je pokazati da se ova vrsta zahvata po uspješnosti ne razlikuje od klasične stereotaksijske biopsije. Specifični ciljevi su strukturirati podatke o bolesnicima u dvije grupe prema vrsti biopsije i provjeriti neovisnost kontrolnih varijabli o pripadnosti određenoj grupi (klasičnoj ili robotskoj) te pokazati neovisnost specifičnih ishoda zahvata o vrsti stereotaksijske biopsije. Jednaki podaci prikupljeni su o bolesnicima koji su bili na klasičnoj biopsiji i onima koji su bili na robotskoj biopsiji. Kontrolne varijable čija se neovisnost o grupi provjerila su dob, spol, trajanje bolesti, Karnofsky skala, simptomi i operater, a kao ishodi bolesti uzeti su postoperacijska kompjuterizirana tomografija, postoperacijske komplikacije, postoperacijski status, patohistološki nalaz i trajanje hospitalizacije. Rezultati su pokazali da se skupine ne razlikuju po kontrolnim varijablama te da ne postoji statistički značajna razlika među ishodima unutar ove dvije skupine. Po gledanim parametrima, robotska biopsija rađena RONNA robotskim sustavom jednako je uspješna kao biopsija s Leksellovim okvirom.

Ključne riječi: stereotaksijska biopsija mozga, Leksellov okvir, RONNA, robotski asistirana kirurgija, robotska neurokirurgija

2. SUMMARY

Title: Comparison of stereotactic biopsy by robotic system and classical biopsy with the Leksell frame

Author: Mirisa Tokić

Leksell frame-based biopsy and robotic biopsy are two types of stereotactic biopsy that are being used for taking brain tissue for histopathological analysis. With the advancement of technology during time, the integration of robotics in medicine has been growing and its use, especially in performing surgical procedures. Team of physicians from University Hospital Dubrava in cooperation with Faculty of Mechanical Engineering and Naval Architecture, University of Zagreb and Croatian Institute for Brain Research have developed robotic surgical system RONNA (*Robotical Neurosurgical Navigation*) with the aim of replacing a surgeon performing stereotactic navigation procedures. RONNA is a two-handed robot with high precision optical system and it is being used for performing stereotactic biopsy. Basic idea is to identify the coordinate system of previously recorded head, respectively to determine the target point in relation to external marker on the patients head. Based on radiological images, the robot recognizes features and position of the head in space and with that data performs the procedure. General aim of this study is to show that there is no difference in efficacy between this type of biopsy and classical frame-based biopsy. Objectives of the study are to structure the data about patients into two groups, to test if the control variables depend on qualifying in a specific group (classical or robotical) and to test the independence of specific procedure outcomes on the group. Equal data is collected between patients that underwent frame-based stereotactic biopsy and those who underwent frameless stereotactic biopsy. Control variables whose independence was tested were age, sex, duration of the illness, Karnofsky scale, symptoms and the neurosurgeon. Variables post operation scan, complications and clinical status, histopathological diagnosis and length of hospitalization were used as procedure outcomes. Results showed that two groups do not differ by control variables and that there is no statistically significant difference in outcomes in these two groups. By tested parameters, robotic biopsy is equally successful as Leksell frame-based biopsy.

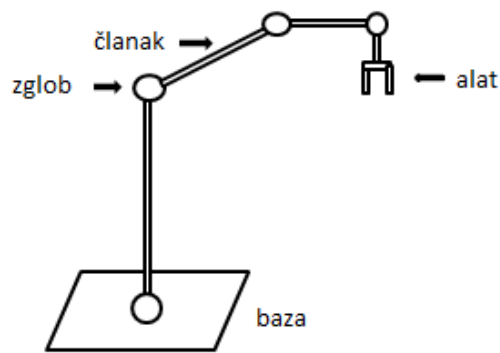
Keywords: stereotactic brain biopsy, Leksell frame, RONNA, robot-assisted surgery, robotic neurosurgery

3. UVOD

Robotika je višedisciplinarna znanstvena grana koja objedinjuje mnoga sustavska znanja iz područja mehanike, elektronike, računarstva i automatike, a zbog svog velikog značenja u postindustrijskom društvu, zadire i u područja medicine, ekonomije, sociologije i filozofije (1). Cilj je zamijeniti čovjeka u mnogim područjima djelovanja i pri tome mu olakšati rad i unaprijediti i poboljšati rezultate. Integracija robota u poslove donijela je tehnološki napredak i povećala razinu preciznosti rada u mnogim područjima djelovanja. Prvi koji je upotrijebio riječ robot (češki *robota* - rad) bio je pisac K. Čapek u svojoj drami *Rossumovi univerzalni roboti*, 1920. godine. Američki pisac Isaac Asimov, shvaćajući interferenciju prirode i tehnike, 1942. godine zapisao je tri osnovna zakona robotike koji bi spriječili moguće probleme pri korištenju robota. Robot ne bi smio naštetiti čovjeku, morao bi slušati čovjekove naredbe i štititi svoj integritet, osim ako time ne krši ostale zakone. U kasnijim djelima Asimov dodaje nulti zakon po kojem robot ne smije naštetiti čovječanstvu ili svojom pasivnošću dopustiti da se naštetiti čovječanstvu. Tom je zakonu prvi put dodijeljeno ime „Nultog“ zakona u noveli *Roboti i carstvo* 1985. godine.

3.1. Definicija robota

Robot se se definira kao sustav sposoban pretvoriti informaciju u gibanje, a svrha mu je obavljanje kretanja i funkcija koje obavlja čovjek odnosno automatizacija ručnih operacija. On je mehanički uređaj koji se koristi sensorima za vođenje jednog završnog mehanizma ili više njih po unaprijed određenoj putanji u radnoj okolini s ciljem manipuliranja fizičkim objektima. Najčešće se pod pojmom robota podrazumijeva industrijski robot (robotski manipulator ili robotska ruka). Robot, odnosno robotska ruka može se modelirati u obliku lanca krutih članaka, koji su međusobno povezani pokretljivim zglobovima. Tako se kod robota s rotacijskim zglobovima može uočiti naglašena sličnost s građom ljudske ruke, pa se takvi roboti nazivaju artikulirane robotske ruke. Na kraju robotske ruke nalazi se završni mehanizam odnosno alat (Slika 1.).



Slika 1. Prikaz manipulatora u obliku lanca članaka povezanih zglobovima sa završnim mehanizmom (alatom).

3.2. Podjela robotskih sustava

Robotski sustavi se mogu podijeliti s obzirom na vrstu pogona, geometriju radnog prostora i načine upravljanja kretanjem.

3.2.1. Podjela prema vrsti pogona

Za pogon većine današnjih robota koristi se električni motor. Jeftini su, velike brzine i s mogućnošću primjene složenih algoritama upravljanja. Kada se zahtijeva manipulacija velikim teretima, češće se koriste roboti s hidrauličkim pogonima. Oni postižu zadovoljavajuće brzine rada, ali su skupi, bučni i postoji mogućnost onečišćavanja okoline zbog mogućeg istjecanja ulja. Treća vrsta pogona jesu pneumatski pogoni koji imaju relativno nisku cijenu i veliku brzinu rada, a ne onečišćuju okolinu pa su pogodni za laboratorijski rad. Oni nisu pogodni za rad sa velikim teretima zbog nemogućnosti održavanja mirnog položaja.

Radni prostor robota jest skup točaka u trodimenzionalnom prostoru koje se mogu dohvatiti ručnim zglobovima robota na koji je pričvršćen završni mehanizam. On ovisi o broju i tipu zglobova robota, duljinama članaka te o postojećim fizičkim ograničenjima, a sama geometrija radnog prostora određena je tipovima zglobova upotrijebljenima za prve tri osi. Osi prvih triju zglobova najčešće određuju položaj ručnog zgloba, a osi preostalih triju orijentaciju alata.

3.2.2. Podjela s obzirom na način upravljanja kretanjem

Postoje dva načina upravljanja kretanjem završnog mehanizma, a to su kretanje od točke do točke i kontinuirano gibanje po putanji. Pri prvom načinu alat se u prostoru giba po ciljnim točkama u radnom prostoru bez obzira na putanju. Pri kontinuiranom gibanju alat se giba po određenoj putanji u trodimenzionalnom prostoru.

Osim nabrojanih, postoji niz dodatnih karakteristika robota: broj osi, nosivost, maksimalna brzina, dohvat, hod, orijentacija alata, ponovljivost, preciznost, točnost i radna okolina.

3.3. Robotika u medicini

Primjena robotike i mikrorobotike u medicini prisutna je nešto više od 20 godina, ali njezin utjecaj postaje sve veći, osobito u kirurškim postupcima. Najzastupljenija je u području neurokirurgije, ortopedije i abdominalne kirurgije, ali gotovo da nema područja u kojem roboti u nekom obliku nisu primijenjeni. Njezinom primjenom raste preciznost i točnost izvođenja postupaka, smanjuje se pojava podrhtavanja ruke, umora i ostalih faktora koji ovise o samom kirurgu. Ona omogućuje istupanje iznad ograničenja u postojećim kirurškim zahvatima. Robotska kirurgija definirana je od SAGES – MIRA Robotic Consensus Grupe kao kirurški zahvat ili tehnologija koja dodaje uređaj poboljšan kompjuterskom tehnologijom u interakciju između kirurga i pacijenta tijekom operacije i pretpostavlja određeni stupanj slobode kontrole koja je do sada bila u potpunosti rezervirana za kirurge. Ova definicija obuhvaća mikromanipulatore, tele – operirane endoskope i konzolno – manipulatorske uređaje. Glavni elementi su poboljšanje sposobnosti kirurga: vizijski, rukovanje tkivom ili dobivanje povratnih informacija prilikom rukovanja tkivom i izmjena tradicionalnog direktnog lokalnog dodira između kirurga i pacijenta. Vrlo značajan utjecaj robotike je u području minimalno invazivne kirurgije, koja zamjenjuje otvorene operacijske zahvate i izvorno je namijenjena laparoskopskim zahvatima. Jedan od primjera je „da Vinci“, teledirigirani robot kojim upravlja kirurg daljinskim upravljanjem, preko upravljačke konzole, a koristi se u širokom spektru kirurških operacija premda je prvotno namijenjen laparoskopskim operacijama u skupu minimalno invazivne kirurgije. Takva vrsta uređaja sastoji se od izvršnih manipulatora (kirurških instrumenata), upravljačkog sustava i vizijskog sustava sa konzolom za rad kirurga.

Osim ovakve vrste rada, roboti pri sudjelovanju u kirurškim zahvatima mogu biti različitih stupnjeva samostalnosti pa tako mogu imati ulogu asistenta kirurgu (stavljanje katetera ili elektroda, bušenje lubanje, biopsija i sl.) ili obavljati postupke autonomno, da pritom nisu

vođeni kirurgom. Ova druga vrsta robota još uvijek nije u primjeni zbog brojnih pitanja koja bi se trebala riješiti prije početka njihove primjene. U ulozi asistenta roboti zajedno sa kirurgom tvore zatvoreni krug unutar kojeg roboti djeluju kao kirurgova produžena ruka, ne zamjenjuju ga potpuno jer kirurg upravlja robotom, omogućujući mirnije i preciznije izvođenje zadatka uz manju mogućnost pogreške. Karakteristike robota koji se koriste u kirurgiji su preciznost, brzina, mirnoća i krutost, a sve to vodi boljim rezultatima postupaka, smanjenoj invazivnosti, bržem oporavku bolesnika uz manje komplikacija i smanjenju ukupnih troškova (2-4).

3.4. Robotika u neurokirurgiji

Prva primjena robota u kirurgiji na području neurokirurgije bila je upotreba sustava PUMA 200 1985. godine postavljanjem igle za biopsiju mozga koristeći se navođenjem kompjuteriziranom tomografijom (CT) sa relativnom točnošću od 0.05 mm (5). Od tada pa do danas primjena robota u neurokirurgiji u stalnom je napretku i razvijaju se mnoga rješenja, a od svih razvijenih samo rijetki dođu do certifikacije. Moraju proći provjeru i zadovoljiti norme kako s tehničke strane tako i sa medicinske. Šest najuspješnijih koji su prošli klinička testiranja i doživjeli primjenu u neurokirurgiji su: SurgiScope (ISIS Robotics, Saint Martin d'Hères, France), NeuroMate (Renishaw-Mayfield, Nyon, Switzerland), Pathfinder (Prosurge Ltd., High Wycombe, United Kingdom) čiji je razvoj prekinut, Renaissance (Mazor Robotics Ltd., Caesarea, Israel), Robocast (NearLab, Politecnico di Milano, Milan, Italy) i Rosa (MedTech SAS, Montpellier, France) (6). Da bi se razvio robotski sustav koji bi mogao ući u primjenu, potrebno je zadovoljiti mnogo uvjeta i podrazumijeva razvoj ne samo robota kao takvog već i razvoj dobrog vizualizacijskog sustava, završnog mehanizma – alata te kontrolnog i operacijskog sustava.

Među ranije navedenim robotskim sustavima, ROSA je najnoviji robotski sustav koji u usporedbi s ostalima pokazuje veću fleksibilnost u smislu jednostavne integracije i veliki broj opcija za registraciju (6). Nijedan od prijašnjih robota ne nudi toliko mogućnosti za registraciju pacijenta (7, 8), a uz to pokazuje izrazitu preciznost: manje od 1 mm pri zahvatima sa okvirom i manje od 1.22 mm pri zahvatima bez okvira (9). Problem koji ROSA pokazuje je greška kinematike, odnosno pokreta robota - problem apsolutne pozicijske točnosti koji nastaje pri primjeni klasičnih rotirajućih zglobova. Ona nastaje zbog njegove mehaničke izvedbe i regulacije koja vodi do sumiranja grešaka na razini izvršnog mehanizma (prenosi se sa zgloba na zglob). Takva greška javlja se kod svakog robota, a ona ovisi o preciznosti rada enkodera (koji se nalazi unutar zgloba i registrira promjene položaja), što

nam ukazuje na razinu na kojoj bi se moglo djelovati u svrhu unaprijeđenja same izvedbe i preciznosti robota. Osim navedenog, javlja se i problem rada u specifičnim uvjetima operacijske sale koji iziskuju sterilnost te cjelokupni troškovi sustava. Uz visoku cijenu samog robotskog sustava treba imati na umu i dostupnost robota, kao i granicu isplativosti korištenja pojedinog robota.

Iskorak u primjeni robota u neurokirurgiji je sustav robotske neuronavigacije, *Robotical Neurosurgical Navigation* (RONNA), koja je nastala suradnjom tima s Fakulteta strojarstva i brodogradnje (FSB) u Zagrebu, Kliničke bolnice Dubrava (KBD) u Zagrebu i Hrvatskog instituta za istraživanje mozga u Zagrebu. RONNA je dvoručni robotski neurokirurški sustav koji omogućava oponašanje klasičnih kirurških postupaka na temelju umjetne inteligencije. Smanjeni su određeni nedostaci prethodnih sustava, kao što je pogreška apsolutne pozicijske točnosti, odnosno sumacija pogrešaka u otvorenoj kinematičkoj strukturi, a neki nedostaci su i otklonjeni. Ideja ovog robotskog sustava je zamijeniti kirurga u postupku stereotaktičke navigacije robotom na osnovu povezivanja neuroradioloških snimki pacijenta sa robotom. Robot na temelju radiološke snimke prepoznaje značajke i položaj glave u prostoru te na temelju toga postavlja sondu ili elektrodu u određenu neuroanatomsku strukturu, obavlja resekciju tumora, stereo elektroencefalografiju (SEEG), drenažu tekućine iz mozga ili biopsiju. Osnovna ideja je točno očitati koordinatni sustav glave snimljene CT-om sa ili bez kontrasta, magnetskom rezonancom (MR) ili iz tehnike spajanja snimki (engl. *image fusion*), odnosno ciljanu točku u prostoru u odnosu na vanjski marker pričvršćen na glavu pacijenta. Robot pronalazi vizijskim sustavom vanjski marker i povezuje ga s koordinatama ciljane točke sa radioloških snimki, a preostali dio rada određen je matematičkim modelima, odnosno određenim operacijskim sustavima.

Ovakva vrsta robota predstavlja najnovije rješenje značajnog problema neurokirurške robotike, a to je pitanje lokalizacijske metode za određivanje izvornih koordinata na glavi pacijenta. Ovdje se zapravo koriste dva neovisna robota, dvije robotske ruke, koje međusobno koordiniraju tijekom cijelog postupka, lokalizacije i navigacije. S obzirom da ima dvije ruke, razvijen je posebni sustav upravljanja ispitivanja, a daljnji razvoj rezultirao je razvojem sustava RONNA G4 (robotska neuronavigacija četvrte vrste), zahvaljujući unaprijeđenju mehaničke strukture i kontrolnih algoritama. Namijenjena je stereotaktičkim neuronavigacijskim postupcima, a jedna od mogućnosti je i autonomno izvođenje zahvata.

U svojoj osnovnoj verziji, ona se sastoji od tri glavne komponente: robotska ruka na mobilnoj platformi, globalni optički sustav praćenja i navigacijski sustav. Robotska ruka spojena je na univerzalnu mobilnu platformu (Slika 2.) i ima 6 stupnjeva slobode što joj omogućava

fleksibilnost i orijentaciju po njezinoj trajektoriji (putanja po kojoj se alat giba, a unutar koje su zadani trenutci u kojima alat mora biti u odgovarajućim točkama putanje). Optički sustav praćenja koristi infracrvenu stereo kameru sa širokim vidnim poljem i dva referentna okvira. Jedan se nalazi na bolesnikovoj glavi, a drugi na završnom mehanizmu robotske ruke. Razvijen je visokoprecizni sustav koji se sastoji od dvije kamere sa makro lećama poravnanim u ravnini pod kutem od 55 stupnjeva (10). Time se izbjegava moguća pogreška koja nastaje zbog slabe rezolucije. Presjek optičkih osi kamera pozicijom odgovara centralnoj točki robotskog alata čime se poboljšava preciznost. Dosada korišteni ROSA i NeuroMate služe se laserskom i ultrazvučnom bez kontaktnom metodom registracije pacijenta (9, 11).



Slika 2. RONNA G3 u Kliničkoj bolnici Dubrava, Zagreb. (Preuzeto iz (10))

koji koordinira njihovo kretanje da bi se izbjegao mogući sudar. Prototip RONNE (prva generacija) unaprijeđen je za klinička

Metoda registracije pacijenta postupak je koji se provodi u stereotaktičkoj neurokirurgiji da bi se povezali i uskladili koordinatni sustav samog robota i snimke CT-a. Definira se referentni koordinatni sustav čija je funkcija pomoći pri izvođenju samog postupka u smislu orijentacije u prostoru i određivanja položaja značajnih referenci. Bolesnik se snima CT-om, snimke se analiziraju i radi se plan operacije. CT se češće koristi jer ima nešto veću rezoluciju nego snimka MR-om koja uz to može biti i malo iskrivljena. U budućnosti bi se mogla kao osnovna

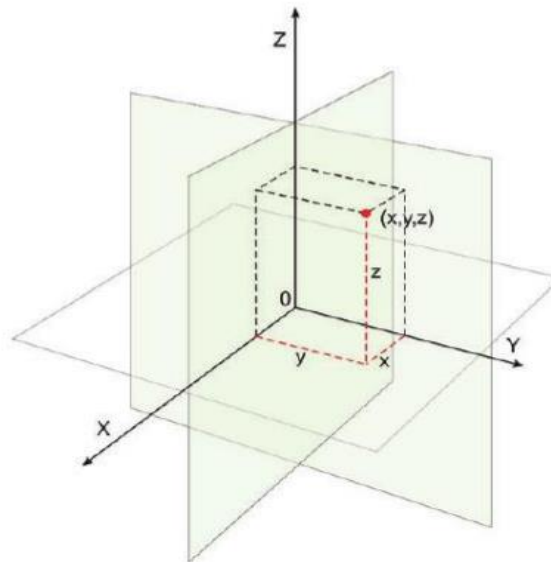
tehnika koristiti i „image fusion“ tehnika koja bi u 3D prostoru spojila više snimki učinjenih različitim radiološkim snimanjima. Registracijom se teži postići minimalna odstupanja u usklađivanju koordinatnih sustava, odnosno njihovom preklapanju. Ona može biti kontaktna (pomoću markera ili bezmarkerska) ili beskontaktna (ultrazvučne kamere, infracrveni reflektori). Lubanja je pogodna za metodu registracije i daje dobre mogućnosti u vidu razvoja raznih tehnika jer je kompaktna i oblikovana kao kruti okvir što ju čini jednostavnom za registraciju. Od kontaktnih metoda registracije pomoću markera najčešće se koriste ljepljivi markeri na koži, koštani markeri i stereotaktički okviri koje nakon snimanja vizualizacijski sustav (optički lokalizacijski sustav) robota detektira i implementira u prostor. Pri radu sa RONNA robotskim sustavom ne koriste se okviri i omogućeno je planiranje multiplih trajektorija bez ograničenja (uključujući lateralne i posteriorne) među kojima se robot može prebacivati unutar nekoliko sekundi čime je omogućeno uzimanje biopsija sa više različitih lokalizacija (10). Odabir metode bitan je korak u cijelom postupku, a ona ovisi o samoj predoperativnoj dijagnozi, lokalizaciji lezije i individualnim karakteristikama pacijenta. Jednako važna je i slikovna metoda koja se koristi, odnosno kvaliteta snimke jer o njoj direktno ovisi i točnost lokalizacije neuroanatomske strukture.

Prije svakog postupka uzimanja biopsije, resekcije tumorske lezije, duboke mozgovne stimulacije (engl. DBS, *Deep Brain Stimulation*), SEEG-a ili bilo kojeg drugog neurokirurškog postupka vođenog *imaging* tehnikama mora se napraviti registracija.

3.5. Stereotaksija

Stereotaksija (grč. *stereos* – trodimenzionalni, *lat. tactus* – dodirivati) je tehnika koja koristi prostorne značajke pri izvođenju zahvata, a pri tome se služi posebnim uređajem za ciljano navođenje instrumenata kroz malen otvor u lubanji u željena područja mozga ili kralježnične moždine. Bazira se na principu po kojem bi određeni volumen, kao što je mozak, mogao biti mapiran koristeći se određenim prostornim značajkama u koordinatnom sustavu (12) (Slika 3.). Prvi stereotaktički neurokirurški zahvat izveli su Ernest A. Spiegel i Henry T. Wycis još 1947. godine na pacijentu s Huntingtonovom korejom (13). Stereotaksija se izvorno koristila pri izvođenju operacija tumora mozga, a razvojem modernijih radioloških metoda pronalazi primjenu u neuronavigacijskoj kirurgiji vođenoj slikama/snimkama (IGS, engl. *Image guided surgery*). Osnovna ideja IGS-a je pronaći anatomsku, odnosno kiruršku poziciju u stvarnom, fizičkom prostoru i povezati ju sa pozicijom na slikovnom prikazu. Pri tom se koriste 3D prikazi neuroanatomskih prostora i u ovisnosti o što točnijoj translaciji stvarne u slikovnu

poziciju planiraju se trajektorije po kojima se izvodi neurokirurški zahvat. Zahvat u sklopu IGS-a sastoji se od tri potprocesa: utvrđivanje fizičkog odnosno kirurškog prostora, mapiranje tog prostora i prikaz tog prostora u obliku slike. Stereotaksija, bilo klasična bilo povezana/izvođena robotskim sustavom primjenjuje se pri uzimanju biopsija, evakuaciji hematoma ili apscesa, SEEG-u, DBS-u, resekciji tumora. Stereotaktička biopsija tehnika je koja se koristi rutinski pri dijagnosticiranju vrste tumorskih lezija. Njezina uporaba raste nakon razvoja radioloških metoda kojima postaje moguće vizualizirati intrakranijalne lezije. Pri ovom postupku ulazi se specijaliziranom sondom unutar lubanje i uzima se komadić tkiva mozga koji se zatim šalje na patohistološku analizu (PHD). Izvodi se uz pomoć stereotaktičkih okvira ili, u novije vrijeme, robotskog sustava.



Slika 3. Koordinatni sustav u kojem se definira ciljna točka po tri vrijednosti (x, y, z) u odnosu na ishodišnu točku 0. (Preuzeto iz (18), str. 12)

4. HIPOTEZA

Robotska biopsija intrakranijskih procesa jednako je uspješna kao i klasična stereotaksijska biopsija.

5. OPĆI I SPECIFIČNI CILJEVI RADA

Opći cilj istraživanja je pokazati da se robotski potpomognuta stereotaksijska biopsija ne razlikuje od klasične stereotaksijske biopsije po pitanju uspješnosti zahvata.

Specifični ciljevi istraživanja su:

- strukturirati podatke u dvije grupe bolesnika ovisno o tipu zahvata te provjeriti neovisnost specifičnih kontrolnih varijabli (dob, spol, trajanje bolesti, Karnofsky skala, simptomi, operater) o pripadnosti određenoj grupi (robotska ili klasična biopsija)
- pokazati neovisnost specifičnih ishoda zahvata (postoperacijske komplikacije, postoperacijski status, postoperacijski CT – krvarenje, dobiveni PHD nalaz, trajanje hospitalizacije) o vrsti stereotaksijske biopsije (robotska ili klasična)

6. MATERIJAL I METODE

Od dvije skupine bolesnika koje su uspoređene u ovom radu; jedna je bila na klasičnoj stereotaksijskoj biopsiji rađenoj uz pomoć Leksellovog okvira, a druga skupina bila je na RONNA stereotaksijskoj biopsiji, rađenoj uz pomoć robotskog sustava.

Bolesnici obje skupine prošli su kroz predoperacijsku slikovnu obradu na temelju koje se izradio plan zahvata. U skopu predoperacijske pripreme obavilo se pozicioniranje pacijenta, a nakon zahvata svi su bolesnici bili monitorirani, odnosno pod postoperacijskom kontrolom u svrhu praćenja ishoda operacije. Rađen je postoperacijski CT glave da bi se utvrdilo postojanje intrakranijskog krvarenja, najčešće komplikacije ovog operativnog zahvata (14). Svim bolesnicima uzeti su uzorci tkiva koji su zatim poslani na patohistološku analizu.

6.1. Populacija bolesnika

Ukupno je u obje skupine uključeno 45 bolesnika, od kojih je 27 bilo na klasičnoj, a 18 na robotskoj biopsiji mozga. Svim bolesnicima je učinjena biopsija u razdoblju od 13. lipnja 2016. do 29. studenoga 2018. U skupinu od 27 bolesnika koji su bili na klasičnoj biopsiji uključeno je 12 žena (45%) i 15 (55%) muškaraca, a u skupinu od 18 bolesnika koji su bili na robotskoj biopsiji 5 žena (28%) i 13 (72%) muškaraca. Raspon dobi u prvoj skupini je 26-82 godine (medijan 61 godina), a u drugoj 27-82 godine (medijan 57 godina). Ukupno su u izvođenju biopsija sudjelovala četiri operatera. Podaci o bolesnicima koji su sakupljeni su, osim dobi i spola, datum operativnog zahvata, operater, simptomi, vrijednost Karnofsky skale, trajanje bolesti, patohistološki nalaz, postoperacijske komplikacije, nalaz postoperacijskog CT-a (postojanje krvarenja), postoperacijski neurološki status i trajanje hospitalizacije. Simptomi kojima su se bolesnici najčešće prezentirali su glavobolja (18%), epileptični napadaji (22%), hemipareza (31%), poremećaji vida (13%) i poremećaji govora (31%). Kod 14 bolesnika trajanje bolesti je nepoznato, a prosječno trajanje bolesti bilo je 9,9 dana. Četvero (9%) bolesnika imalo je komplikacije nakon operativnog zahvata, a 21 (47%) pacijent na CT-u je imao hematom, odnosno krvarenje. Od toga 16 (36%) sa klasične, a 5 (11%) sa robotske biopsije. Postoperacijski neurološki status u 41 (91%) pacijenta bio je stacionaran, a 4 (9%) pacijenta pokazala su pogoršanje, odnosno nastanak novih ispada, najčešće motoričkih. Patohistološkim nalazima 5 (11%) bolesnika nije pronađeno tumorsko tkivo, od kojih 2 sa klasične, a 3 sa robotske biopsije. U ostalih je dijagnosticirano 47% glioblastoma, 18% astrocitoma, 9% limfoma, 7% glijalnih tumora, 2% nakupina stanica infektivne geneze, 2% dobroćudnih tumora (reaktivne geneze), 2% oligodendroglioma i 2% metastatskih

karcinoma (melanom). Medijan trajanja hospitalizacije u skupini bolesnika klasične biopsije je 6 dana, a u skupini bolesnika RONNA biopsije 7 dana.

6.2. Stereotaksijska biopsija s okvirom

6.2.1. Anestezija

Stereotaksijska biopsija s okvirom radi se pod lokalnom anestezijom i intravenskom sedacijom. Bolesniku se tijekom postavljanja okvira aplicira jedna doza intravenskog sedativa i anksiolitika. Dodatno se primjenjuje lokalni anestetik na mjesto pričvršćivanja vijaka okvira. Nakon što je okvir postavljen, pacijent se vodi na slikovnu obradu CT-om ili MR-om. Daljnja priprema slijedi dolaskom pacijenta na operacijski stol, gdje se nastavlja sa intravenskom sedacijom kroz cijeli kirurški postupak. U slučaju da bolesnik ne može podnijeti ovakvu vrstu pripreme, može se pristupiti općoj anesteziji umjesto lokalnoj, s tim da se u tom slučaju postavljanje okvira premješta u operacijsku salu.


6.2.2. Postavljanje okvira

Pri klasičnoj stereotaksijskoj biopsiji koja je rađena prvoj skupini bolesnika korišten je Leksellov okvir. Okvir koji će se koristiti pri postupku sastavlja se bez vijaka, nakon čega se postavlja na glavu bolesnika u položaj približan konačnom. Pri tome se bolesnik nalazi u sjedećem položaju, okrenut prema kirurgu „licem u lice“. Označe se mjesta ulaska vijaka na koja se zatim aplicira lokalna anestezija. Okvir se repositionira, rotira se u različite pozicije, izmjeri se točna udaljenost kože i ruba okvira i zatim se postave vijci. Cijeli postupak mora se odvijati u sterilnim uvjetima. Vijci se postavljaju u ili ispod ravnine najveće cirkumferencije lubanje pri čemu se pazi da okvir ne bude preblizu grebena nosa. Prvo se učvršćuju vijci jedne dijagonale, a zatim druge (15). U pravilu se kraći vijci nalaze straga, a dulji sprijeda. Na vijke se aplicira antibiotik da bi se izbjegla postoperativna infekcija. Mjesto ulaska igle treba procijeniti ranije kako se ne bi podudaralo sa mjestom pričvršćivanja okvira.

6.2.3. Planiranje trajektorije

Za određivanje putanje po kojoj će se izvesti intrakranijalna biopsija potrebno je napraviti slikovnu obradu nakon postavljanja okvira. Bolesnik se vodi na snimanje CT-om ili MR-om pri čemu je snimanje CT-om sa kontrastom dostatno za točno određivanje lokalizacije. U novije vrijeme koriste se tehnike spajanja snimki CT-a i MR-a koje omogućuju veću preciznost i točnost, osobito kod manjih ili teže dostupnih lezija mozga (16). Slikovnim

snimkama dobiju se koordinate lezije, odnosno ciljne točke. Koordinate „Y“ i „Z“ ciljne točke unose se na pravokutni okvir, koordinata „X“ na klizni valjak Leksellova okvira, a središte ciljne točke u sredini je luka (Slika 4.). Mjesto ulaska igle ne smije biti na mjestu duralnih, kortikalnih krvnih žila ili sulkusa, a poželjno je i da sama putanja bude najkraći put do ciljne točke. Krećući se po zadanoj putanji može se dobiti više uzoraka tkiva promjenom dubine ili rotirajući biopsijsku iglu za uzimanje uzoraka.



Slika 4. Leksellov stereotaksijski okvir. Prikaz triju različitih putanja za pristup središnjoj točki luka. (Preuzeto iz (18), str. 13)

6.2.4. Operativni zahvat

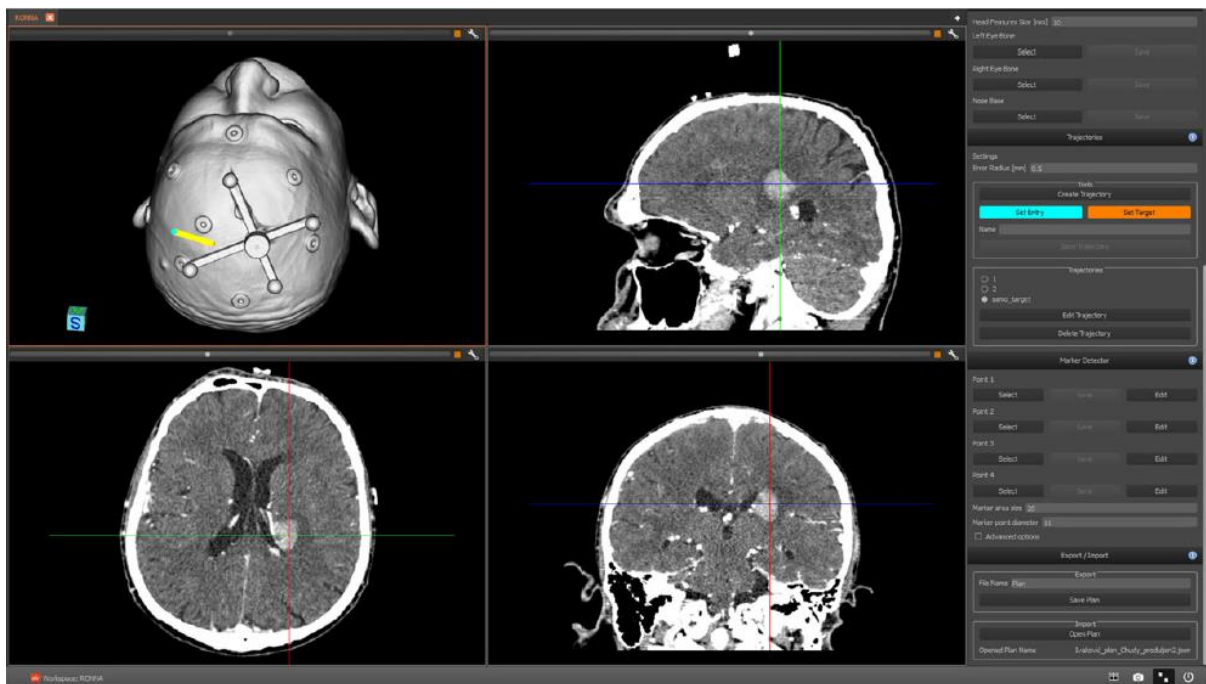
Dolaskom bolesnika u operacijsku salu nastavlja se intravenozna sedacija, bolesnik se postavlja u određeni položaj (supinacijski, pronacijski), pričvršćuje se semicirkularni luk na okvir i provjeravaju se koordinate. Po potrebi se može ukloniti dio kose na mjestu incizije gdje se aplicira lokalni anestetik koji ujedno pomaže pri sprječavanju krvarenja. Trepanacija

se izvodi jednom od mogućih metoda, „*twist-drill*“ ili „*burr hole*“. Tim postupkom buši se mala rupa na lubanji na području incizije kroz koju se uvodi igla i kreće se po prethodno određenoj putanji. Po nekim autorima „*twist-drill*“ metoda bolja je zbog manje incizije, manje pojave krvarenja i kraćeg trajanja trepanacije (17), ali obje metode su u upotrebi. Biopsijska igla se stavlja uz cijev za navođenje kako bi se osigurali da ne postoje koštani fragmenti koji bi mogli preusmjeriti njezino kretanje po putanji. Uzimaju se uzorci tkiva koji se zatim šalju na PHD. Zatvaraju se incizije, u slučaju „*twist-drill*“ trepanacije uz jedan šav, a u slučaju „*burr hole*“ uz šivanje po slojevima. Okvir se uklanja, a ako postoje ikakvi znakovi krvarenja oni se saniraju tamponadom i po potrebi antibiotskom terapijom.

6.3. RONNA stereotaksijska biopsija

6.3.1. Predoperacijski CT i planiranje ulazne i ciljne točke

Bolesniku koji će biti bioptiran RONNA sustavom, dan prije samog zahvata perkutano se fiksiraju rigidni markeri za lubanju pod lokalnom anestezijom te se zatim snima intrakranijalni CT sa kontrastom. Pri tome se ne koriste stereotaksijski okviri i opća anestezija. Nakon učinjenih snimki započinje planiranje ulazne točke i putanje uz pomoć RONNA sustava i odgovarajućeg *softvera* za planiranje operacije (RONNAplan) na bilo kojem računalu (Slika 5.). Neurokirurg koristeći RONNAplan *softver* radi dvo- i trodimenzionalne vizualizacije planirane trajektorije, može ih uređivati i spremati. Ovim načinom kirurg može napraviti plan operacije odvojen od radne stanice robota, odnosno može se koristiti svojim računalom i prenijeti ga USB-om, CD-om ili „*Ethernetom*“ na robotsku radnu stanicu. Također se na robotsku radnu stanicu mogu prenijeti CT snimke pacijenta.



Slika 5. Planiranje trajektorije u MedInria programu. Ciljna točka, tumor, prikazana je u tri projekcije; trajektorija se prikazuje 3D prikazom. (Preuzeto iz (10))

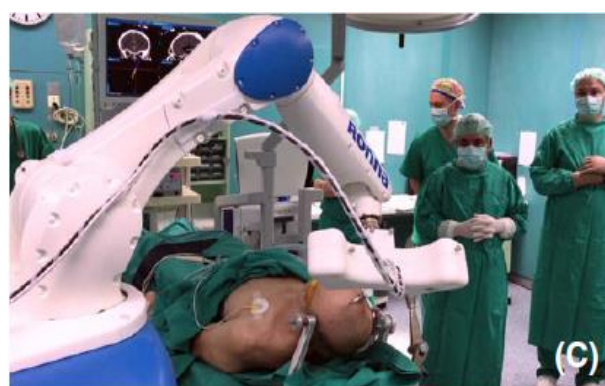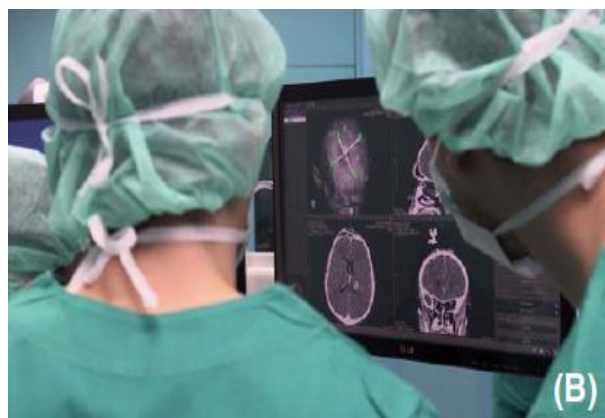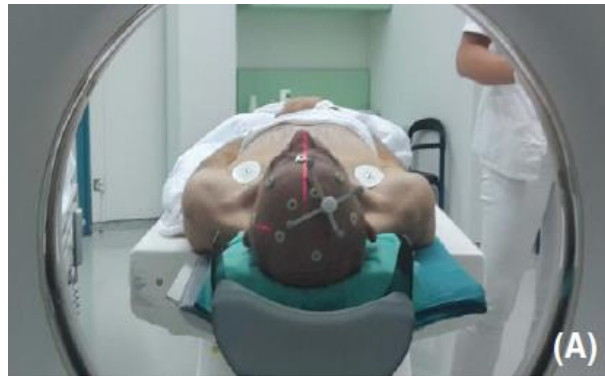6.3.2. Anestezija i pozicioniranje

Stereotaksijska biopsija izvođena robotskim sustavom RONNA radi se u općoj anesteziji. Nakon sedacije u operacijskoj sali, bolesnik se pozicionira u odgovarajući položaj, a glava se fiksira držačem (Mayfield® Infinity Skull Clamp System, Integra LifeSciences, Plainsboro, USA). RONNA se postavi odgovarajuće u odnosu na pacijenta i fiksira se za držač (Slika 6.).

6.3.3. Operacijski zahvat

RONNA prepoznaje markere na pacijentu pomoću optičkog sustava praćenja, a lokalizira ga u prostoru pomoću stereovizijskog sustava (RONNAstereo). Svaki od markera prepoznaje s mogućnošću pogreške od 0.05 mm (10). Nakon lokalizacije markera područje kože na kojem se izvodi operacijski zahvat ispere se alkoholom, a pacijent i robotska ruka prekriju se sterilnim pokrivačem. S obzirom da je RONNA dvoručni robot ona se može koristiti, ovisno o odabiru modaliteta, u radu sa jednom ili sa dvije ruke (glavna i asistentska ruka). Kada se pri zahvatu koristi samo glavna ruka, ona služi kao navigacijski sustav. Koristi se za usmjeravanje kirurških instrumenata prema planiranoj poziciji i orijentaciji, a manipulaciju i umetanje instrumenata radi neurokirurg ili pri odabiru dvoručnog načina rada, asistentska ruka. Nakon sterilizacije glavna ruka se pozicionira u odnosu na planiranu trajektoriju i kroz odgovarajući cilindrični vodič na robotskoj ruci radi se perforacija kože i lubanje duž osi

trajektorije. Robotska ruka pozicionirana je na udaljenosti od 190 mm od ciljne točke. Perforacija i koagulacija dure obavlja se monopolarnim koagulatorom. Nakon perforacije cilindrični vodič zamijeni se cilindričnim držačem igle i kroz njega se biopsijskom iglom uzimaju uzorci tkiva za analizu. Nakon učinjene biopsije uklanja se biopsijska igla, a mjesta perforacije igle i ranije postavljenih markera zatvaraju se kožnim šavovima.



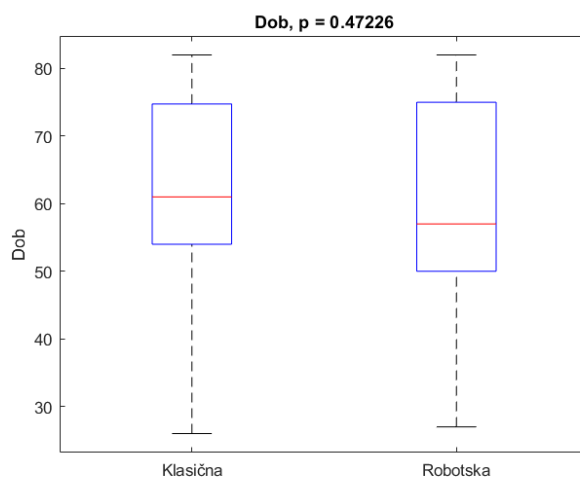
Slika 6. RONNA stereotaksijska biopsija. A, pacijent se snima kompjuterskom tomografijom; rigidni marker je pričvršćen za lubanju. B, provjera plana operativnog zahvata u operacijskoj sali. C, fiksacija pacijentove glave za držač; robot je pozicioniran uz glavu i lokalizira pacijenta. (Preuzeto iz (10))

7. REZULTATI

U ovoj studiji, koja obuhvaća 45 bolesnika, uspoređene su dvije vrste stereotaksijske biopsije, klasična biopsija i biopsija rađena RONNA robotskim sustavom. Uspoređivane su karakteristike bolesnika podvrgnute ovim postupcima te parametri koji su uzeti kao ishodi postupka. Bolesnici su podijeljeni u dvije skupine, a za svakoga od njih prikupljeni su podaci koji su korišteni kao varijable u statističkim testovima. Neke od varijabli su numeričke (dob, trajanje bolesti, Karnofsky skala, trajanje hospitalizacije), a neke kategoričke (spol, operater, simptomi, postoperacijski CT i status, postoperacijske komplikacije i PHD) te su ovisno o tome korišteni pripadajući statistički testovi. Za izvođenje statističkih testova korišten je programski jezik MATLAB. Korišteni su neparametrijski testovi (Wilcoxonov test, koji je ekvivalentan Mann–Whitney U testu, i Fisherov egzaktni test) te stoga nije bilo potrebno provjeravati normalnost distribucija.

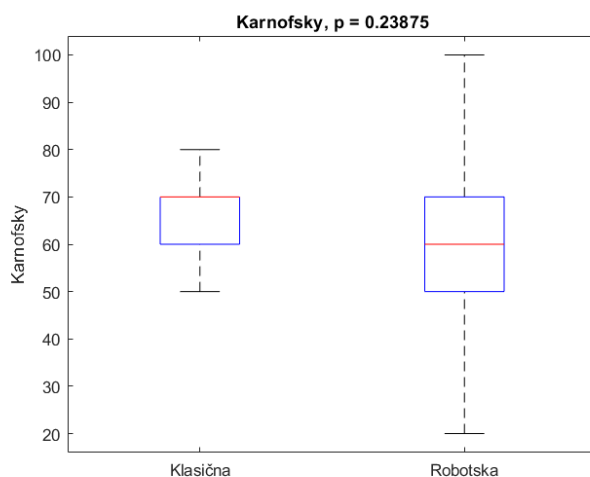
7.1. Kontrolne varijable

Kontrolne varijable bolesnika obju skupina koje su korištene su: dob, spol, operater, simptomi (5 najčešćih), Karnofsky skala i trajanje bolesti. Za usporedbu skupina po spolu kao kategoričkoj varijabli korišten je Fisherov egzaktni test čiji je rezultat pokazao da nema statistički značajne razlike u spolu među bolesnicima dviju skupina ($p=0.3513$; $OR=2.0800$). Wilcoxon test korišten je za numeričku varijablu dob i njegov rezultat pokazao je da nema razlike u dobi među skupinama ($ranksum=652.5000$; $p=0.4723$), kako je prikazano na dijagramu (Slika 7.).



Slika 7. Kutijasti dijagram (engl. *box-plot*) za kontrolnu varijablu dob.

Fisherovim testom uspoređeni su i operateri kao jedna od varijabli s mogućim utjecajem na ishod. Nije pokazana razlika u raspodjeli pojedinih operatera po skupinama. Kod prvog operatera bilo je 19% bolesnika s klasične i 23% sa robotske ($p=1.0000$; $OR=1.2571$), kod drugog 11% s klasične i 11% sa robotske ($p=1.0000$; $OR=1$), kod trećeg 63% s klasične i 61% sa robotske ($p=1.000$; $OR=0.9244$), a kod četvrtog 7% s klasične i 5% sa robotske ($p=1.0000$; $OR=0.7353$). Po simptomima izdvojenima kao najčešćima Fisherovim testom pokazano je da se skupine bolesnika ne razlikuju ni po učestalosti pojedinih simptoma. 26% bolesnika iz skupine klasične i 17% pacijenta sa robotske biopsije imali su epileptične napadaje kao jedini ili jedan od simptoma ($p=0.7161$; $OR=0.5714$). 33% iz skupine klasične i 28% iz robotske imali su hemiparezu kao simptom ($p=0.7530$; $OR=0.7692$). Glavobolju je imalo 19% iz skupine klasične i 17% iz robotske ($p=1.0000$; $OR=0.8800$), smetnje vida 15% iz klasične i 11% iz robotske ($p=1.0000$; $OR=0.7188$), a smetnje govora 33% iz klasične i 28% iz robotske ($p=0.7530$; $OR=0.7692$). Rezultati Fisherova testa prikazani su u Tablici 1. Karnofsky skalom bodovana je kvaliteta života i vrijednosti su varirale od 20 do 100 (medijan za pacijente iz skupine klasične 70, medijan za pacijente skupine robotske 60). Wilcoxonovim testom nisu pokazane razlike između skupina ($ranksum=669.5000$; $p=0.2388$) po vrijednostima Karnofsky skale (Slika 8.).



Slika 8. Kutijasti dijagram (engl. *box-plot*) za kontrolnu varijablu Karnofsky skala

Tablica 1. Prikaz rezultata Fisherova testa za kategoričke kontrolne varijable obje skupine (S-spol, O1-operator 1, O2-operator 2, O3-operator 3, O4-operator 4, S1-epileptični napadaji, S2-hemipareza, S3-glavobolja, S4-smetnje vida, S5-poremećaji govora, p-p-vrijednost, OR-omjer izgleda (engl. *odds ratio*), CI-interval pouzdanosti (engl. *confidence interval*)).

	SPOL	O1	O2	O3	O4	S1	S2	S3	S4	S5
P	0.3513	1.0000	1.0000	1.0000	1.0000	0.7161	0.7530	1.0000	1.0000	0.7530
OR	2.0800	1.2571	1	0.9244	0.7353	0.5714	0.7692	0.8800	0.7188	0.7692
CI	[0.5780, 7.4857]	[0.2874, 5.4988]	[0.1499, 6.6707]	[0.2707, 3.1563]	[0.0617, 8.7652]	[0.1263, 2.5844]	[0.2085, 2.8378]	[0.1822, 4.2495]	[0.1172, 4.4066]	[0.2085, 2.8378]

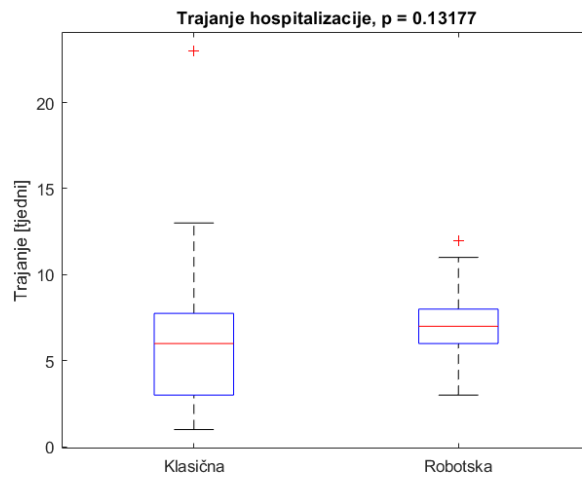
7.2. Varijable ishoda stereotaksijske biopsije

Varijable ishoda postupka odnose se na kvalitetu izvedenog postupka te uključuju: postoperacijske komplikacije, postoperacijski CT (krvarenja u moždanom tkivu), postoperacijski status (promjena u neurološkom statusu), PHD nalaz (nakon biopsije), te trajanje hospitalizacije, s obzirom da vrijeme trajanja hospitalizacije može ukazati na uspješnost postupka i brzinu oporavka pacijenta. Rezultati Fisherovog testa za kategoričke varijable ishoda (postoperacijski CT, postoperacijske komplikacije, postoperacijski status i patohistološki nalaz) prikazani su u Tablici 2.

Tablica 2. Prikaz rezultata Fisherova testa za kategoričke varijable ishoda (p-p-vrijednost, OR-omjer izgleda (engl. *odds ratio*), CI-interval pouzdanosti (engl. *confidence interval*)).

	POSTOPERACIJSKI CT	POSTOPERACIJSKE KOMPLIKACIJE	POSTOPERACIJSKI STATUS	PHD NALAZ
P	0.0664	1.0000	0.2862	0.3751
OR	0.2644	1.5625	5.2000	0.4000
CI	[0.0731, 0.9565]	[0.1996, 12.2344]	[0.4956, 54.5631]	[0.0598, 2.6750]

Za varijablu trajanje hospitalizacije koristio se Wilcoxon test ($ranksum=556$; $p=0.1318$) s obzirom da je ona jedina numerička varijabla među ishodima (Slika 9.).



Slika 9. Kutijasti dijagram (engl. *box-plot*) za trajanje hospitalizacije

Rezultati Fisherovih testova ukazuju na to da nema statistički značajne razlike među grupama ni po jednoj kategoričkoj varijabli ishodima (Tablica 2). Razlika u trajanju hospitalizacije po Wilcoxonovom testu također nije statistički značajna.

8. RASPRAVA

Stereotaksijska biopsija rađena uz pomoć robotskog sustava donijela je mnoge prednosti u izvođenju ovog zahvata i njezin daljnji razvoj može ga uvelike unaprijediti. Broj stereotaksijskih biopsija rađenih robotskim sustavima u porastu je (19, 20), a neke od prednosti robotske stereotaksijske biopsije su dobra preciznost, točnost i mirnoća (3), po nekim izvorima kraće vrijeme trajanja operacije i kraće vrijeme trajanja hospitalizacije (20), manji ukupni troškovi zahvata (20), ugodniji postupak za pacijenta i njegova veća fleksibilnost (16). U ovom radu na malom uzorku bolesnika pokazano je da je biopsija izvođena RONNA sustavom jednako dobra kao i klasična biopsija rađena uz pomoć Leksellovog okvira, gledajući određene parametre. Spol i dob, uzeti kao kontrolne varijable sa mogućim utjecajem na ishod, nisu pokazali razlike u dvije uspoređivane skupine, što omogućava daljnju usporedbu dviju skupina. S obzirom da obje varijable imaju utjecaj na ishod, osobito dob, jedan od uvjeta je da se skupine podudaraju po tom parametru. Dodatno, ni jedan od četiri operatera ne prevladava po udjelu operacija u jednoj skupini bolesnika u odnosu na drugu, što omogućuje eliminaciju operatera kao faktora sa utjecajem na ishode postupaka po skupinama. Operater je naravno varijabla koja može imati utjecaj na ishod te je stoga bitno da se skupine u broju izvedenih postupaka pojedinog operatera podudaraju. Simptomi mogu biti pokazatelji težine bolesti, lokalizacije tumora i stupnja progresije bolesti te su zbog toga uzeti kao jedna od varijabli po kojima se skupine ne bi trebale značajno razlikovati. Rezultat bodovanja Karnofsky skalom govori nam o stanju pacijenta, o čemu ovisi ishod i mogućnost nastanka komplikacija, te je zbog toga uvršten među varijable koje bi trebalo kontrolirati. Trajanje bolesti je također vrlo vjerojatno jedna od bitnih kontrolnih varijabli, ako pretpostavimo da progresija bolesti ovisi o trajanju bolesti. To je varijabla koja kod najvećeg broja bolesnika nedostaje, a kod dijela bolesnika ne može biti točno određena pa je izuzeta iz analize. U svakom slučaju može biti pokazatelj težine i progresije bolesti pa bi ju svakako trebalo uvrstiti kao jednu od kontrolnih varijabli u budućem radu. Nalaz postoperacijskog CT-a, odnosno postojanje krvarenja, značajna je varijabla ishoda, s obzirom da je krvarenje najčešća komplikacija stereotaksijske biopsije (14). Postoperacijske komplikacije i neurološki status koji može biti u pogoršanju postoperativno ukazuju na moguću pogrešku tokom izvođenja zahvata. Trajanje hospitalizacije ovisi o uspješnosti i kvaliteti zahvata i manji boravak u bolnici može ukazati na veću uspješnost i isplativost operativnog zahvata. Naravno, cilj biopsije je uzeti uzorak tkiva koji će se analizirati patohistološki i zbog toga je PHD nalaz uzet kao varijabla ishoda. Kada bi postojala velika

razlika u dobivenim nalazima uzoraka s biopsije moglo bi se reći da je skupina kod koje se češće ne dobije dijagnoza na temelju uzorka manje uspješna. U ovom radu niti jedna kategorička varijabla ishoda nije pokazala značajna odstupanja što ukazuje na to da bi ishodi u bolesnika trebali biti približno isti bez obzira kojoj vrsti biopsije su bolesnici podvrgnuti. Najveću razliku među skupinama pokazale su varijable postoperacijski CT i trajanje hospitalizacije, ali ne statistički značajnu, što ukazuje na to da su ova dva biopsijska postupka jednako uspješna po gledanim parametrima. U daljnjem radu, osim ovih navedenih, raspon varijabli trebao bi se proširiti kao i broj bolesnika koji će biti uvršteni u analizu. Na većem broju bolesnika bilo bi moguće provesti statističku analizu sa većom značajnošću, multivarijantnu linearnu regresiju, kojom bi se moglo utvrditi je li robotska, odnosno klasična biopsija jedan od faktora koji značajno utječu na ishod te kakav je njezin utjecaj. Također bi se interpretacijom koeficijenata uz ostale prediktore (koji su u ovom radu korišteni kao kontrolne varijable) mogao vidjeti i njihov utjecaj na ishod (i/ili ishode) biopsije. U tom slučaju neke od varijabli bi se trebale mijenjati, ali bi bilo korisno i ubaciti dodatne varijable sa mogućim utjecajem. Mogla bi se uvrstiti veličina tumora kao jedna od varijabli, s obzirom na to da o veličini tumora ovisi lakoća uzimanja uzorka. Kada bi se jedna vrsta biopsije koristila u skupini većih tumora njezina bi uspješnost bila vjerojatnija od uspješnosti druge vrste biopsije. Također je i lokalizacija tumora jedna od bitnih prediktora, s obzirom da je veća vjerojatnost uspjeha zahvata kod tumora pristupačnije lokalizacije. Vrijeme provedeno u operacijskoj sali nije jedan od prediktora koji bi mogao značajno utjecati na uspjeh zahvata, ali uključuje vrijeme provedeno u anesteziji i o njemu dijelom ovise sveukupni troškovi postupka. Kod zahvata koji kraće traju i zahtijevaju manje materijala dugoročno bi se smanjili sveukupni troškovi (20). Iako postoje studije u kojima vrijeme u operacijskoj sali i u općoj anesteziji kraće traje pri postupku klasične biopsije (20), rutinski se klasična biopsija ne provodi u potpunoj općoj anesteziji i u pravilu traje kraće od robotske (21). To je svakako jedan od podataka koji bi trebalo usporediti među skupinama. Osim tehničkih i objektivnih pokazatelja kvalitete izvedene biopsije, trebalo bi uzeti u obzir subjektivni doživljaj i zadovoljstvo pacijenta te činjenicu da se veliki broj bolesnika ne osjeća ugodno pri postavljanju okvira za klasičnu biopsiju, što može imati utjecaja na oporavak pacijenta (22-23). U budućem radu, moguće je provesti studiju na većem broju bolesnika i s većim brojem promatranih varijabli čijim bi se rezultatima obuhvatio veći broj prednosti i nedostataka oba postupka.

9. ZAKLJUČAK

Ovom studijom pokazano je da je stereotaksijska biopsija rađena RONNA robotskim sustavom, po gledanim parametrima, jednako dobra kao klasična stereotaksijska biopsija rađena uz pomoć Leksellovog okvira. Promatrane skupine ne razlikuju se po dobi, spolu, operaterima koji su izvodili zahvate biopsija, rezultatima Karnofsky skale, simptomima niti po trajanju bolesti. Nema statistički značajnijih razlika u pojavnosti postoperacijskih komplikacija, pogoršanja neurološkog statusa, trajanja hospitalizacije niti u dobivenim patohistološkim nalazima među bolesnicima koji su bili na klasičnoj biopsiji i onih koji su bili na robotskoj RONNA biopsiji.

10. ZAHVALE

Zahvaljujem svom mentoru doc.dr.sc. Darku Chudyju i dr.sc. Marini Raguž na dodijeljenoj temi, susretljivosti, savjetima i vodstvu pri izradi diplomskog rada.

Hvala Marku na pomoći.

Hvala roditeljima i sestri Sunčici koji su mi sve omogućili.

11. LITERATURA

1. Kovačić Z, Bogdan S, Krajči V. Osnove robotike. Zagreb: Graphis; 2002.
2. Cardinale F, Mai R. Robotic Implantation of Intracerebral Electrodes in Epilepsy Surgery. Congress of Neurosurgical Surgeons Spring. 2011;12(2):24-6.
3. Nathoo N, Pesek T, Barnett GH. Robotics and neurosurgery. The Surgical Clinics of North America. 2003;83(6):1339–50.
4. Camarillo D, Krummel T, Salisbury J. Robotic technology in surgery: past, present, and future. American Journal of Surgery. 2004;188(Suppl 4):S2–15S.
5. Kwoh Y, Hou J, Jonckheere E, Hayati S. A robot with improved absolute positioning accuracy for CT guided stereotactic brain surgery. IEEE Transactions on Biomedical Engineering. 1988;35(2):153–60.
6. Faria C, Erlhagen W, Rito M, De Momi E, Ferrigno G, Bicho E. Review of Robotic Technology for Stereotactic Neurosurgery. IEEE Rev Biomed Eng. 2015 Apr 30; 8:125-37. doi: 10.1109/RBME.2015.2428305
7. Lefranc M, Capel C, Pruvot-Ocean A, Fichten A, Desenclos C, Toussaint P, Le Gars D, Peltier J. Frameless robotic stereotactic biopsies: a consecutive series of 100 cases. J Neurosurg. 2014 Nov 7; 122(2):342-52. doi: 10.3171/2014.9.JNS14107
8. Lefranc M Le Gars D. Robotic implantation of deep brain stimulation leads, assisted by intra-operative, flat-panel CT. Acta Neurochir (Wien). 2012 Nov;154(11):2069-74. doi: 10.1007/s00701-012-1445-7.
9. Lefranc M, Capel C, Pruvot A, Fichten A, Desenclos C, Toussaint P, Le Gars D, Peltier J. The impact of the reference imaging modality, registration method and intraoperative flat-panel computed tomography on the accuracy of the ROSA ® stereotactic robot. Stereotact Funct Neurosurg. 2014 Jan;92(4):242-50. doi: 10.1159/000362936.
10. Dlaka D, Švaco M, Chudy D i sur. Brain biopsy performed with the RONNA G3 system: a case study on using a novel robotic navigation device for stereotactic neurosurgery. Int J Med Robot. 2017 Dec 12;e1884. doi: 10.1002/rcs.1884.
11. Varma TRK, Eldridge P. Use of the NeuroMate stereotactic robot in a frameless mode for functional neurosurgery. Int J Med Robot. 2006;2(2):107-113.
12. Gildenberg P, Tasker R. Historical Development of Stereotactic Frames. Textbook of Stereotactic and Functional Neurosurgery; Historical Development of Stereotactic Frames. New York : McGraw-Hill Health Professions Division;1998.

13. Spiegel E, Wycis H, Marks M, Lee A. Stereotaxic Apparatus for Operations on the Human Brain. *Science*. 1947;2754(106):349–50.
14. Malone H, Yang J, Hershman DL, Wright JD, Bruce JN, Neugut AI. Complications Following Stereotactic Needle Biopsy of Intracranial Tumors. *World Neurosurg*. 2015;84(4):1084–1089.
15. Safaee M, Burke J, McDermott MW. Techniques for the Application of Stereotactic Head Frames Based on a 25-Year Experience. *Cureus*. 2016 Mar; 8(3): e543. doi: 10.7759/cureus.543.
16. Grimm F, Naros G, Gutenberg A, Keric N, Giese A, Gharabaghi A. Blurring the boundaries between frame-based and frameless stereotaxy: feasibility study for brain biopsies performed with the use of a head-mounted robot. *J Neurosurg*. 2015 Sep; 123(3):737-742. doi: 10.3171/2014.12.JNS141781.
17. Chudy D, Almahariq F, Francišković I, Marčinković P. The Use of Twist Drill Craniostomy in Frame-Based Stereotactic Surgery for Brain Tumors. *J Neurol Surg*. 2015 Oct;76 - A098. doi: 10.1055/s-0035-1566417.
18. Sekhar LN, Fessler RG. *Atlas of Neurosurgical Techniques; Stereotactic biopsy*. Drugo izdanje. Stuttgart: Thieme Publishers New York. 2016.
19. Paleologos TS, Dorward NL, Wadley JP, Thomas DG: Clinical validation of true frameless stereotactic biopsy: analysis of the first 125 consecutive cases. *Neurosurg*. 2001;49(4):830-835.
20. Dorward NL, Paleologos TS, Alberti O, Thomas DG: The advantages of frameless stereotactic biopsy over frame-based biopsy. *Br J Neurosurg* 2002;16(2):110-118.
21. Smith JS, Quiñones-Hinojosa A, Barbaro NM, McDermott MW. Frame-based stereotactic biopsy remains an important diagnostic tool with distinct advantages over frameless stereotactic biopsy. *J NeuroOncol*. 2005;73(2):173–179.
22. Wang DD, Lau D, Rolston JD, Englot DJ, Sneed PK, McDermott MW. Pain experience using conventional versus angled anterior posts during stereotactic head frame placement for radiosurgery. *J Clin Neurosci*. 2014 Sep;21:1538–1542. doi: 10.1016/j.jocn.2014.02.009.
23. Quiñones-Hinojosa A, McDermott MW. Angled screw holes for anterior posts and a frame-positioning device for gamma knife radiosurgery: allowing for better targeting of intracranial lesions. *Neurosurg*. 2007;60(Suppl 2):S339–343.

12. ŽIVOTOPIS

Rođena 29. kolovoza 1994. u Zadru. Završila je osnovnu školu „Petar Preradović“ u Zadru, gdje je preskočila prvi razred OŠ te svoje obrazovanje započela u drugom razredu. Srednjoškolsko obrazovanje stekla je u prirodoslovno-matematičkom smjeru gimnazije „Juraj Baraković“ u Zadru, a Medicinski fakultet Sveučilišta u Zagrebu upisala je 2012. godine. Trenutno je studentica šeste godine i obavlja ulogu demonstratora iz kirurgije. Izvanfakultetski je član Hrvatske reprezentacije raketnog modelarstva s kojom je nastupala na Svjetskom prvenstvu za FAI kategorije u Poljskoj 2018. godine. Pripravnica je speleologije sa završenom školom u SO Velebit prema programu Komisije za speleologiju Hrvatskog planinarskog saveza. Dobitnica je nekoliko nagrada na području likovnih umjetnosti. Služi se hrvatskim, engleskim i talijanskim jezikom.