

Ciste vrata

Cigić, Tomislav

Master's thesis / Diplomski rad

2021

Degree Grantor / Ustanova koja je dodijelila akademski / stručni stupanj: **University of Zagreb, School of Medicine / Sveučilište u Zagrebu, Medicinski fakultet**

Permanent link / Trajna poveznica: <https://um.nsk.hr/um:nbn:hr:105:533995>

Rights / Prava: [In copyright](#)/[Zaštićeno autorskim pravom.](#)

Download date / Datum preuzimanja: **2025-01-15**



Repository / Repozitorij:

[Dr Med - University of Zagreb School of Medicine Digital Repository](#)



SVEUČILIŠTE U ZAGREBU

MEDICINSKI FAKULTET

Tomislav Cigić

Ciste vrata

DIPLOMSKI RAD



Zagreb, 2021.

Ovaj diplomski rad izrađen je u Klinici za bolesti uha, nosa i grla i kirurgiju glave i vrata Kliničkog bolničkog centra Zagreb i Medicinskog fakulteta Sveučilišta u Zagrebu pod vodstvom prof. dr. sc. Marija Bilića i predan je na ocjenu u akademskoj godini 2020./2021.

Popis i objašnjenje kratica

BOF	<i>branchio-oculo-facial syndrome</i> ; branhio-okulo-facijalni sindrom
BOR	<i>branchio-oto-renal syndrome</i> ; branhio-oto-renalni sindrom
cm	<i>centimeter</i> , centimetar
CT	<i>computed tomography</i> ; računalna tomografija
<i>d. thoracicus</i>	<i>ductus thoracicus</i> ; torakalni vod
ICD	<i>International Classification of Diseases</i> ; Međunarodna klasifikacija bolesti
<i>m. digastricus</i>	<i>musculus digastricus</i> ; dvotrbušni mišić; digastrični mišić
<i>m. hyoglossus</i>	<i>musculus hyoglossus</i> ; hijoglosalni mišić
<i>m. platysma</i>	<i>musculus platysma</i> ; široki vratni mišić; platizma
<i>m. scalenus medius</i>	<i>musculus scalenus medius</i> ; srednji nakrivni mišić
<i>m. sternocleidomastoideus</i>	<i>musculus sternocleidomastoideus</i> ; prsnoključnosisasti mišić; sternokleidomastoidni mišić
<i>m. trapezoideus</i>	<i>musculus trapezoideus</i> ; trapezni mišić
MR	magnetic resonance; magnetska rezonanca
<i>n. auricularis</i>	<i>nervus auricularis</i> ; aurikularni živac
<i>n. hypoglossus</i>	<i>nervus hypoglossus</i> ; podjezični živac; hipoglosalni živac
<i>n. phrenicus</i>	<i>nervus phrenicus</i> ; ošitni živac; frenični živac
SCM	<i>the sternocleidomastoid muscle</i> ; sternokleidomastoidni mišić
SMAS	<i>superficial musculoaponeurotic system</i> ; površinsko mišićno-aponeurotski sustav
UZV	ultrazvuk

Sadržaj

1. Anatomija vrata.....	1
1.1. Krvna opskrba i limfa	4
1.2. Inervacija.....	5
2. Embriologija vrata	7
3. Klasifikacija cisti vrata	8
3.1. Medijalne ciste	8
3.1.1. Cista Duktusa tireoglossusa	8
3.1.2. Dermoidna cista	13
3.2. Lateralne ciste	16
3.2.1. Ciste podrijetlom škržnih rascjepa (branhiogene ciste)	16
3.2.2. Cervikalne ciste timusa	21
Zahvale.....	26
Literatura.....	27
Popis slika	32
Životopis	33

Sažetak

Ciste vrata

Tomislav Cigić

Ciste vrata spadaju u skupinu kongenitalnih anomalija. Prema mjestu nastajanja dijelimo ih na medijalne i lateralne. Medijalne ciste vrata su ciste tireoglosalnog kanala i dermoidne ciste. Lateralne ciste vrata su branhiogene ciste ili ciste podrijetlom ždrijelnih lukova te cervikalne ciste timusa.

Cista tireoglosalnog kanala nastaje zbog nepotpune involucije *ductusa tireoglossusa* putem kojeg tiroidna žlijezda migrira za vrijeme embrionalnog razdoblja. Manifestira se kao otekлина u prednjem dijelu vrata, a dijagnosticira se na temelju anamneze, kliničkog pregleda i slikovnih pretraga. Liječi se kirurški, tj. postupkom po „Sistrunku“ što uključuje eksciziju ciste u cijelosti i dijela hoidne kosti. Dermoidne ciste vrata nastaju zbog abnormalne sekvestracije i uključivanja površinskog ektoderma duž linija stapanja kože tijekom embriološkog razvoja. Najčešće se manifestira kao polako rastuća masa u suprahoidnom dijelu vrata. Dijagnosticira se na temelju anamneze, kliničke slike i slikovnih pretraga te se liječi kirurški.

Branhiogene ciste vrata, poznate kao i anomalije branhiogenog razvoja, urođene su anomalije koje nastaju od prvog do četvrtog rascjepa ždrijela zbog nepotpune involucije strukture ždrijelne pukotine. Najčešće se manifestiraju kao nježne mase ispod sternokleidomastoidnog mišića. Dijagnosticira se na temelju anamneze, kliničke slike i slikovnih pretraga, a liječi se kirurški. Cervikalne ciste timusa nastaju zbog degeneracije Hassalovih tjelešaca unutar ektopične šitnjače i / ili odsutnosti involucije timofaringealnih putova. Klinička slika je najčešće asimptomatska. Dijagnosticira se na temelju anamneze, kliničke slike i slikovnih pretraga te se liječe kirurški.

Ključne riječi: ciste vrata, cista tireoglosalnog kanala, branhiogene ciste, dermoidne ciste vrata, cervikalne ciste timusa, Sistrunkov postupak

Summary

Neck cysts

Tomislav Cigić

Neck cysts belong to the group of congenital anomalies. According to the place of origin, we divide them into medial and lateral. Medial neck cysts are cysts of the thyroglossal canal and dermoid cysts. Lateral neck cysts are branchiogenic cysts or cysts originating in the pharyngeal arches and cervical thymus cysts.

A cyst of the thyroglossal canal occurs due to incomplete involution of the *ductus thyroglossus* through which the thyroid gland migrates during the embryonic period. It manifests as swelling in the front of the neck and is diagnosed based on medical history, clinical examination, and imaging. It is treated surgically, i.e. by the "Sistrunk" procedure, which includes the excision of the cyst in its entirety and a part of the hyoid bone. Dermoid cysts of the neck occur due to abnormal sequestration and involvement of the superficial ectoderm along the lines of skin fusion during embryological development. They most commonly manifest as a slowly growing mass in the suprahyoid portion of the neck. They are diagnosed on the basis of history, clinical picture and imaging tests and are treated surgically.

Branchiogenic cysts of the neck, known as anomalies of branchiogenic development, are congenital anomalies that occur from the first to the fourth cleft of the pharynx due to the incomplete involution of the structure of the pharyngeal fissure. They most commonly manifest as tender masses beneath the sternocleidomastoid muscle. They are diagnosed on the basis of history, clinical picture and imaging tests, and are treated surgically. Cervical thymic cysts occur due to the degeneration of Hassall bodies within the ectopic thyroid gland and / or the absence of involution of the thymopharyngeal pathways. The clinical picture is usually asymptomatic. They are diagnosed on the basis of history, clinical picture and imaging tests and are treated surgically.

Key words: neck cysts, thyroglossal canal cyst, branchiogenic cysts, dermoid neck cysts, cervical thymus cysts, Sistrunk procedure

1. Anatomija vrata

Za bolje razumijevanje tematike ciste vrata potrebno je opisati osnove anatomije vrata.

Vrat (*collum*) je dio tijela koji je smješten između glave i trupa. On je ujedno i most između glave i ostatka tijela. Smješten je između donje čeljusti i ključne kosti povezujući glavu izravno s trupom i sadrži brojne vitalne strukture. Strukture sadržane u vratu odgovorne su za disanje, govor, gutanje, regulaciju metabolizma, potporu i vezu mozga i vratne kralježnice te cirkulacijski i limfni dotok i odljev iz glave.¹ Dom je za proksimalni jednjak, dušnik, štitnjaču i paratireoidne žlijezde. Osigurava kanale za protok krvi u mozak i glavu, podupire glavu i pomiče je u skladu s tim, a prenosi živčani signal iz mozga u ostatak tijela. To je zamršeni dio tijela s mnogo različitih ravnina i odjeljaka.

Vrat se može podijeliti u dva trokuta: prednji i stražnji, s tim da su oni podijeljeni u dodatne trokute i anatomska područja. Prednji trokut je inferiorno okružen prsnim urezom i ključnom kosti bočno, a medijalno dušnikom, štitnjačom i prstenastim (krikoidnim) hrskavicama.² Stražnji trokut straga je omeđen trapeznim mišićem (*m. trapezoideus*), sprijeda prsnoključnosisastim mišićem (*m. sternocleidomastoideusom*), a dolje ključnom kosti.³

Prednji trokut podijeljen je na četiri manja segmenta (također trokuta): submentalni, submandibularni, karotidni i mišićni trokut. Submentalni trokut, koji se naziva i suprahiodni trokut, sadrži milohiodni mišić kao dno. Inferiorno, njegova granica je hioidna kost. Medijalno, njegova je granica srednja crta vrata. Straga je granica prednji trbuh dvotrbušnog mišića (*m. digastricus*).

Submandibularni trokut ili submaksilarni trokut superiorno je obrubljen mandibulom. Ostali dijelovi trokuta su prednji i stražnji trbuh dvotrbušnog mišića. Karotidni trokut ili gornji karotidni trokut straga je omeđen sternokleidomastoidnim mišićem, sprijeda omohoidnim mišićem, a iznad stilohoidnim mišićem i stražnjim trbuhom *m. digastricus*. Tirohiodni mišić, hioglosalni mišić, srednji ždrijelni konstriktor i donji mišići konstriktora ždrijela čine dno karotidnog trokuta.

¹ Kohan EJ, Wirth GA. Anatomy of the neck. Clin Plast Surg. 2014 Jan;41(1):1-6.

² Shadfar S, Perkins SW. Anatomy and physiology of the aging neck. Facial Plast Surg Clin North Am. 2014 May;22(2):161-70.

³ Ihnatsenka B, Boezaart AP. Applied sonoanatomy of the posterior triangle of the neck. Int J Shoulder Surg. 2010 Jul;4(3):63-74.

Mišićni trokut, ili donji karotidni trokut, medijalno je ograničen srednjom linijom vrata, superiorno superiornim trbuhom omohioida, a straga sternokleidiomastoidom. Stražnji trokut donjim trbuhom omohoidnog mišića podijeljen je na zatiljni trokut i potključni trokut.^{4 5 6}

Vrat također ima nekoliko slojeva fascija, ali dvije su glavne podjele – površinska i duboka fascija. Površinska cervikalna fascija proteže se od glave prema dolje do grudnog koša i pazuha. U vratu sadrži površinske limfne čvorove, kožne živce, vanjske i prednje vratne vene i platizmu (*m. platysma*). Raspoređena je labavo da omogući kretanje vrata.⁷ Duboka cervikalna fascija dijeli se na površinski sloj duboke cervikalne fascije, srednji sloj duboke cervikalne fascije i duboki sloj duboke cervikalne fascije.

Površinski sloj duboke cervikalne fascije leži između mišića vrata i površinske cervikalne fascije, okružujući sternokleidiomastoidnu i trapezijsku muskulaturu. Slabije se veže za lopaticu, ključnu kost i manubrij prsne kosti. Superiorno se veže za donju čeljust, mastoidni nastavak, gornju nuhalnu liniju i vanjsku okcipitalnu izbočinu.⁸

Srednji sloj duboke cervikalne fascije ili pretrahealni sloj, ide od medijastinuma inferiorno do baze lubanje superiorno. Ima mišićnu i visceralnu podjelu. Mišićna podjela obuhvaća mišiće ramena, sternohioidne, sternotiroidne, omohioidne i tirohioidne mišiće. Visceralni odjel zatvara grkljan, ždrijelo, jednjak, štitnjaču, paratireoidne žlijezde, dušnik i povratni grkljanski živac. Duboki sloj duboke cervikalne fascije, ili prevertebralni sloj prostire se od baze lubanje do sredoprsja (medijastinuma). Njegova dva dijela su alarni i prevertebralni sloj. Ti slojevi okružuju duboke mišiće vrata i vratne kralješke čineći dio retrofaringealnog prostora.⁹

Široki vratni mišić (*m. platysma*)

Široki vratni mišić je ravni, tanki mišić smješten u anterolateralnom dijelu vrata. Debljina širokog vratnog mišića varira i obično je gušća kod muškaraca nego kod žena. Široki vratni mišić inervira cervikalna grana facijalnog živca. Gornje hvatište mišića nalazi se u bradi oko

⁴ Kohan EJ, Wirth GA. Anatomy of the neck. Clin Plast Surg. 2014 Jan;41(1):1-6.

⁵ Shadfar S, Perkins SW. Anatomy and physiology of the aging neck. Facial Plast Surg Clin North Am. 2014 May;22(2):161-70.

⁶ Ihnatsenka B, Boezaart AP. Applied sonoanatomy of the posterior triangle of the neck. Int J Shoulder Surg. 2010 Jul;4(3):63-74.

⁷ Guidera AK, Dawes PJ, Fong A, Stringer MD. Head and neck fascia and compartments: no space for spaces. Head Neck. 2014 Jul;36(7):1058-68.

⁸ Warshafsky D, Goldenberg D, Kanekar SG. Imaging anatomy of deep neck spaces. Otolaryngol Clin North Am. 2012 Dec;45(6):1203-21.

⁹ *Ibid.*

spojišta usna i u prednjoj trećini kose linije donje čeljusti. Donje hvatište mišića nalazi se u potkožnom tkivu subklavikularnog i akromijalnog područja.¹⁰

Superiornim kretanjem od vrata prema donjoj čeljusti dolazi do prijelaza *m. platysme* prema površinsko mišićno-aponeurotskom sustavu (SMAS), koji pokriva lice. Sedamdesetih godina utvrđeno je da je SMAS nastavak *m. platysme*. SMAS i *m. platysma* dijele potkožnu masnoću vrata i lica u dva različita sloja. Subplatizmalna ravnina sadrži masni sloj, cervikalne grane facijalnog živca, submandibularnu žlijezdu, rep doušne žlijezde i vanjsku vratnu venu. U podbradnom području i području iznad jezične kosti debelo potkožno tkivo prekriva mišić platizme. Inferiornu, potkožno tkivo postaje manje gusto, a *m. platysma* leži u neposrednoj blizini kože.¹¹

Straga i superiorno, vlakna *m. platysme* tvore lijeni „S“. Ta vlakna uvijek prolaze straga od kuta donje čeljusti. Važno je istaknuti da medijalna vlakna imaju najveći stupanj varijabilnosti. Medijalno se vlakna *m. platysme* međusobno digitaliziraju na razini hrskavice štitnjače, tvoreći obrnuti „V“. Vrh ovog „V“ može biti na razini brade ili malo ispod ovog, na razini hrskavice štitnjače. Zbog toga, podbradno područje mogu ili ne moraju pokrivati vlakna *m. platysme*. Mlohavost superolateralnih vlakana širokog vratnog mišića može biti faktor koji doprinosi ovješenu i naginjanju brade.¹²

Studije leševa de Castra otkrile su tri različita uzorka u kojima se vlakna platizme međusobno prepliću u podbradnom području. Najčešći takav uzorak označen je tipom I (vidi se u 75 % trupla), u kojem se medijalna vlakna *m. platysme* prepliću s onima mišića na suprotnoj strani na udaljenosti od 1 do 2 cm ispod brade. Vlakna ostaju odvojena u nadrahoidnom području. U uzorku tipa II (vidi se u 15 do 17 % leševa), vlakna *m. platysme* počinju interdigitirati na nižoj razini nego u uzorku tipa I. U ovoj vrsti interdigitacije područje od štitnjače do submentalne regije prekriveno je kontinuiranim mišićnim slojem. U uzorku interdigitacije tipa III (viđen u 10 % leševa), medijalna vlakna *m. platysme* ostaju potpuno odvojena od vlakana kontralateralne *m. platysme* i ne prepliću se s njima. Umjesto toga, ubacuju se izravno u kožne mišiće brade. Aponeurotske kondenzacije vezivnog tkiva pričvršćuju široki vratni mišić na kožno vezivno tkivo.¹³

¹⁰ Entokey.com. Preuzeto s: <https://entokey.com/1-the-anatomy-and-physiology-of-the-neck/#c001>. [Datum preuzimanja: 20. travnja 2021.]

¹¹ *Ibid.*

¹² *Ibid.*

¹³ De Castro CC. Anatomy of the neck and procedure selection. Clin Plast Surg. 2008 Oct;35(4):625-42, vii. doi: 10.1016/j.cps.2008.05.007. PMID: 18922315.

Posteriorno od *m. platysme* nastaju fascijalne kondenzacije koje se prikače na prekrivenu kožu. Te vlaknaste kondenzacije su stražnji ušni ligamenti s obje strane lica koji djeluju kako bi usidrili *m. platysme* u kožno vezivno tkivo infraaurikularne regije. Kožne grane većeg aurikularnog živca mogu se vidjeti kako se isprepliću na toj fascijalnoj kondenzaciji ili unutar nje. Grane velikog aurikularnog živca probijaju stražnji ušni ligament kako bi pružili osjet području podušne žlijezde slinovnice.¹⁴

1.1. Krvna opskrba i limfa

Glavne krvne žile vrata zatvorene su unutar karotidne ovojnice. To su zajednička karotidna arterija i unutarnja vratna vena. Desna zajednička karotidna arterija potječe iz brahiocefalične arterije, dok lijeva zajednička karotidna arterija potječe izravno iz luka aorte. Zajednička karotida se grana u unutarnju i vanjsku karotidnu arteriju na razini gornjeg dijela štitnjače. Vanjska karotidna arterija izlazi iz karotidne ovojnice i opskrbljuje površinski dio lica i dijelove vrata. Ona se grana na gornju arteriju štitnjače, jezičnu arteriju, arteriju lica i zatiljnu arteriju. Unutarnja karotidna arterija nastavlja se u sljepoočnu kost kroz karotidni kanal i spaja se u krug Willisa za opskrbu očne arterije, prednje moždane arterije i srednje cerebralne arterije.¹⁵

Unutarnja vratna vena kontinuirana je sa sigmoidnim sinusom i izlazi iz lubanje kroz jugularni otvor. Spušta se unutar karotidne ovojnice i prima drenažu iz lica, jezične te gornje i srednje vene štitnjače. Na kraju izravno komunicira s potključnom venom i formira brahiocefaličnu venu. Krv s lica i vlasišta odvodi se u vanjsku vratnu venu koja putuje niz granicu *m. sternocleidomastoidea* i odvodi se u potključnu venu. Postoji mnogo limfnih čvorova na vratu, a većina se nalazi duž toka unutarnje vratne vene. Bočni limfni čvorovi vrata postoje u prednjem i stražnjem lancu sa svake strane vrata, bočno i usko povezani s unutarnjim vratnim venama. Oni dreniraju veliku većinu struktura u glavi i vratu. Duboki središnji vrat drenira se lancima limfnih čvorova susjednim s limfnim čvorovima sredoprsja, koji su odgovorni za dreniranje štitnjače i peri-štitnjače te cervikalnog dušnika. Tu je i zaždrijelni (retrofaringealni) nodalni pleksus koji drenira nosni dio ždrijela i bazu lubanje. Natključni limfni čvorovi nalaze se neposredno iznad ključne kosti. „Virchowljov čvor“, odnosno lijevi natključni limfni čvor, leži u blizini spoja *d. thoracicus* i lijeve potključne vene, gdje se limfa iz većine tijela odvodi u sistemsku cirkulaciju.¹⁶

¹⁴ Entokey.com. Preuzeto s: <https://entokey.com/1-the-anatomy-and-physiology-of-the-neck/#c001>. [Datum preuzimanja: 20. travnja 2021.]

¹⁵ Garner DH, Kortz MW, Baker S. StatPearls [Internet]. StatPearls Publishing; Treasure Island (FL): Jul 1, 2020. Anatomy, Head and Neck, Carotid Sheath.

¹⁶ *Ibid.*

1.2. Inervacija

Na vratu se nalazi mnoštvo struktura živčanog sustava. Vratne živčane čvorove (ganglije) čine tri živčana čvora simpatičkog živčanog sustava koji leže uz kralježnički stup. Gornji vratni ganglij leži na međukralježničnoj razini C2 / C3, dok srednji cervikalni ganglij leži na međukralježničnoj razini C6 / C7. Donji vratni ganglij stopljen je s prvim torakalnim ganglijem da bi stvorio zvjezdasti ganglij na međukralježničnoj razini C7 / T1. *Plexus brachialis* tvori se od prednjeg ramija C5-T1 kralježničkih projekcija redoslijedom od proksimalnog do distalnog. Nakon što korijeni izađu iz interskalenskog trokuta između prednjeg i srednjeg nakošenog mišića, isti tvore debla na razini subklavijske arterije. Korijeni C5 i C6 čine gornji trup, dok korijeni C8 i T1 čine donji trup. Korijen C7 čini srednje deblu. Kako ta trupca prelaze preko ključne kosti i izlaze u prednji i stražnji dio. Prednji rami kralježaka C1-C4 čine cervikalni pleksus. Smješteni su straga od *m. sternocleidomastoidea*, a sprijeda od *m. scalenus mediusa* opskrbljujući mišićnu i osjetnu inervaciju. Pružaju senzornu inervaciju vratu, ključnoj kosti i koži koja okružuje uho. Mišićne grane inerviraju podjezične mišiće, uključujući tirohoidni mišić, kao i ošit kroz ošitni živac. Ošitni živac (*n. phrenicus*) služi za stezanje ošita, mišića disanja koji leži između trbuha i prsnog koša. *Ansa cervicalis*, dio cervikalnog pleksusa, ugrađen je u karotidnu ovojnicu sprijeda od unutarnje vratne vene, u karotidni trokut. Sastoji se od superiornih i inferiornih korijena. Superiorni korijen tvore živčana vlakna C1 vratnog pleksusa koja putuju XII moždanim živcem, a zatim se odvajaju u karotidnom trokutu da bi napravili superiorni korijen. Gornji korijen na kraju zaobilazi zatiljnu arteriju, a zatim pada na karotidnu ovojnicu. Donji korijen sastoji se od vlakana kičmenih živaca C2 i C3. Daje grane koje inerviraju donji trbuh omohoidnog mišića i donje dijelove sternotiroidnih i sternohoidnih mišića.¹⁷

Višestruki kranijalni živci također prolaze kroz vrat u razne dijelove tijela. X moždani živac ili živac lotalica napušta lubanju kroz vratni otvor, pomiče se prema dolje u karotidnom prostoru, a zatim ulazi u grudni koš. U vratu živac lotalica daje rekurentnu laringealnu granu, superiornu laringealnu, meningealnu, faringealnu, granu za karotidno tjelešće i *n. auricularis*. Dijeli se na dvije grane: vanjsku i unutarnju. Desni povratni laringealni živac petlja se ispod desne potključne arterije, a lijevi povratni laringealni živac ispod lijevog luka aorte u samom grudnom košu. Zatim putuje prema gore, straga od reznjeva štitnjače, a u grkljan ulazi putujući

¹⁷ Waxenbaum JA, Reddy V, Bordoni B. Anatomy, Head and Neck, Cervical Nerves. [Updated 2021 Feb 7]. In: StatPearls [Internet]. Treasure Island (FL): StatPearls Publishing; 2021 Jan-.

kroz tirohoidnu membranu. XI moždani živac ili pomoćni živac ima kranijalni korijen i kralježnični korijen. Kranijalni korijen izlazi iz jugularnog otvora i spaja se sa živcem lotalicom. Prelazi stražnji vratni trokut na stražnjem dvotrbušnom mišiću i nastavlja se inferiorno sve dok ne inervira sternokleidomastoidni mišić. Zatim se površno nastavlja do mišića lopatice i završava u trapeznom mišiću.¹⁸

¹⁸ Waxenbaum JA, Reddy V, Bordoni B. Anatomy, Head and Neck, Cervical Nerves. [Updated 2021 Feb 7]. In: StatPearls [Internet]. Treasure Island (FL): StatPearls Publishing; 2021 Jan-.

2. Embriologija vrata

Mnoge važne živčano-žilne i mišićno-koštane strukture na vratu embriološki potječu od ždrijelnih lukova, koji su izdanci na bočnim stranama glave embrija. Postoji šest ždrijelnih lukova, ali peti nestaje gotovo odmah nakon što se stvori. Svaki luk sadrži endoderm, mezoderm, ektoderm i stanice živčanog grebena. Prvi ždrijelni luk obuhvaća dva dijela: maksilarnu i mandibularnu prominenciju. Iz maksilarne prominencije nastaje buduća gornja čeljust, zigomatična kost i dio temporalne kosti. Iz mandibularne prominencije nastaje buduća donja čeljust. Drugi ždrijelni luk razvija se u vratnu granu ličnog živca, stražnji trbuh dvotrbušnog mišića, široki vratni mišić, stilohioidni mišić i manji rog jezične kosti.¹⁹

Treći ždrijelni luk razvija se u veći rog jezične kosti, stilofaringealni mišić, jezično-ždrijelni živac (IX kranijalni živac), zajedničku karotidnu arteriju i proksimalni dio unutarnje karotidne arterije. Četvrti ždrijelni luk razvija se u hrskavicu štitnjače, mišiće prstenastoštitaste žlijezde, mišić podizač mekog nepca i gornji grkljanski živac. Šesti ždrijelni luk razvija se u prstenastu hrskavicu, intrinzične mišiće grkljana i povratni grkljanski živac.²⁰

¹⁹ Teach Me Anatomy.info. Preuzeto s: <https://teachmeanatomy.info/the-basics/embryology/head-neck/pharyngeal-arches/>. [Datum preuzimanja: 1. svibnja 2021.]

²⁰ *Ibid.*

3. Klasifikacija cisti vrata

Prema X. reviziji Međunarodne klasifikacije bolesti i srodnih zdravstvenih problema, ciste vrata ICD uključuje se u skupinu Prirođenih malformacija, deformacija i kromosomskih abnormalnosti te se unutar te skupine subklasificiraju slovno-brojčanim šifrnikom Q18 - Ostale prirođene malformacije lica i vrata. U toj skupini za potrebe tematike ovog diplomskog rada bitno je izdvojiti daljnju podjelu. Naime, Q18 sadržava Q18.0 - Sinus, fistula i cista škržne pukotine, Q18.1 - Preaurikularni sinus i cista te Q18.2 - Ostale malformacije škržnih pukotina. Anatomska podjela cisti vrata nalazi se u podjeli prirođenih malformacija vrata koji ih onda spominje kao lateralne te medijalne ciste.²¹

*„Prirođene malformacije vrata postoje od rođenja, posljedica su poremećaja u razvoju, a prezentirati se mogu i u odrasloj dobi. Dije se na lateralne i medijalne te na promjene koje zahvaćaju cijeli vrat.“*²² Lateralne ciste vrata su branhijske ciste i cervikalne ciste timusa. U ovom diplomskom radu opisane su četiri branhijske ciste. U literaturi je opisana i peta. branhijska cista, kojoj je ishodište peti ždrijelni luk. Takva cista se može naći epipleuralno i medijastinalno te je, upravo zbog anatomske regije u kojoj se nalazi, izostavljena iz teme ovog diplomskog rada. Medijalne ciste vrata su cista tireoglosalnog kanala i dermoidna cista.²³

3.1. Medijalne ciste

3.1.1. Cista Duktusa tireoglossusa

Cista duktusa tireoglossusa spada među najčešće urođene anomalije vrata s prevalencijom u populaciji od 7 %. One se mogu formirati na bilo kojem mjestu puta tireoidne migracije između jezika i donjeg dijela vrata. Često se pojavljuju kao ciste vrata koje su vezane uz hioidnu kost.²⁴

3.1.1.1. Etiologija

Cista tireoglosalnog kanala je embriološki ostatak koji nastaje uslijed neuspjeha zatvaranja tireoglosalnog kanala koji se proteže od *foramena caecuma* u jeziku do mjesta štitnjače u vratu. Štitnjača se počinje razvijati u trećem tjednu trudnoće kao srednji izdanak primitivnog ždrijela. Primordij štitnjače potječe od *foramena caecuma* na spoju prednje dvije trećine i stražnje trećine jezika. Odatle se štitnjača spušta na vrat, prolazeći ispred i u uskom odnosu s hioidnom

²¹ „ICD-10 - International Statistical Classification of Diseases and Related Health Problems“. Tenth Revision. Volume 1. 2008 Edition © World Health Organization 2009

²² Drviš P., et al. Otorinolaringologija s kirurgijom glave i vrata. Split: Redak, 2019, str. 172.

²³ Bumber Ž., et al. Otorinolaringologija. Zagreb: Naklada Ljevak, d.o.o., 2004, str. 219.

²⁴ Garcia E, Osterbauer B, Parham D, Koempel J. The incidence of microscopic thyroglossal duct tissue superior to the hyoid bone. Laryngoscope. 2019 May;129(5):1215-1217.

kosti u razvoju. Konačni položaj u inferiornom pretrahealnom dijelu vrata postiže do sedmog tjedna trudnoće.^{25 26}

Tireoglosalni kanal je uska cjevasta struktura koja je ostala od spuštanja štitnjače i povezuje štitnjaču s *foramen cecumom*. Distalni dio kanala diferencira se u piramidalni režanj štitnjače u oko 50 % ljudi. Tireoglosalni kanal normalno spontano nestaje do desetog tjedna trudnoće. Ako bilo koji dio kanala opstane, lučenje iz epitelne sluznice može rezultirati upalom i stvaranjem ciste tireoglosalnog kanala.

3.1.1.2. Epidemiologija

Ciste tireoglosalnog kanala su prisutne u oko 7 % populacije širom svijeta. Imaju jednaku raspodijeljenost među muškarcima i ženama. Iako se zna da su među najčešćim pedijatrijskim tumorima, isto tako su prisutne i u odraslih s različitim učestalošću. Tipovi ciste su povezani sa smještajem prema hioidnoj kosti. Oko 20-25 % cista je smješteno suprahoidno, 15-20 % je prisutno u razini s hioidnom kosti, dok je 25-65 % prisutno u razini ispod hioidne kosti.^{27 28}

3.1.1.3. Histopatologija

Histološki ciste tireoglosalnog kanala su cistične strukture obložene respiratornim epitelom, skvamoznim epitelom ili njihovom kombinacijom. Zbog velike učestalosti infekcije, mogu biti prisutni upalni infiltrati. Oni se mogu pojaviti kao granulacijsko tkivo ili gigantske stanice. U oko 70 % slučajeva mogu se naći mikroskopska žarišta ektopičnog tkiva štitnjače, obično unutar zida ciste.

3.1.1.4. Klinička slika

Ciste tireoglosalnog kanala su često asimptomatske te se manifestiraju kao pokretne srednje gomile vrata u medijalnoj liniji u blizini hioidne kosti. Međutim, mogu se pojavljivati kao apsces ili sinus s prekidima koji se odvođe. Masa će se podići izbočenjem jezika ili gutanjem.

²⁵ Ma J, Ming C, Lou F, Wang ML, Lin K, Zeng WJ, Li ZC, Liu XF, Zhang TS. [Misdiagnostic analysis and treatment of pyriform sinus fistula in children]. *Zhonghua Er Bi Yan Hou Tou Jing Wai Ke Za Zhi*. 2018 May 07;53(5):381-384.

²⁶ Unsal O, Soytaş P, Hascicek SO, Coskun BU. Clinical approach to pediatric neck masses: Retrospective analysis of 98 cases. *North Clin Istanbul*. 2017;4(3):225-232.

²⁷ Ross J, Manteghi A, Rethy K, Ding J, Chennupati SK. Thyroglossal duct cyst surgery: A ten-year single institution experience. *Int J Pediatr Otorhinolaryngol*. 2017 Oct;101:132-136.

²⁸ Thompson LD, Herrera HB, Lau SK. A Clinicopathologic Series of 685 Thyroglossal Duct Remnant Cysts. *Head Neck Pathol*. 2016 Dec;10(4):465-474.

Masa je usko povezana s hioidnom kosti i najčešće se nalazi na ili pak ispod razine hioidne kosti.²⁹

3.1.1.5. Dijagnostika

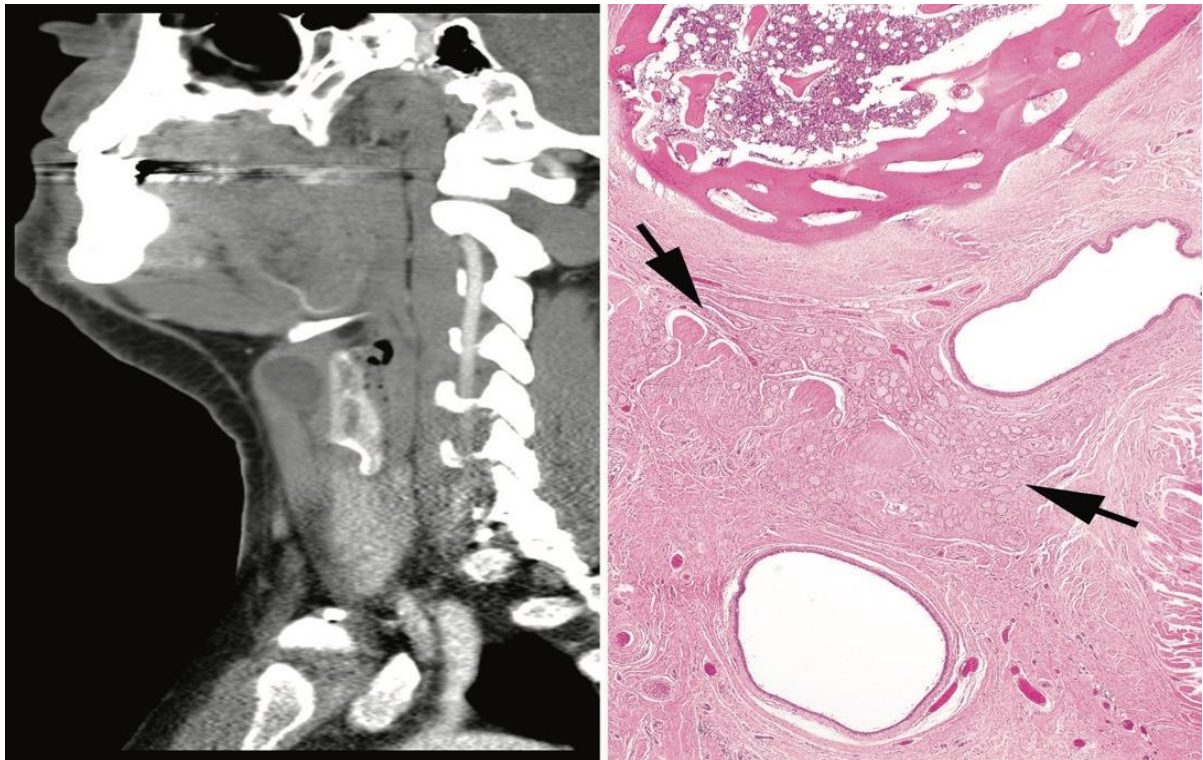
Kako bi se dijagnosticirala cista tireoglosalnog kanala nužno je napraviti snimanje i procijeniti prisutnost zdravog tkiva štitnjače. Ako nema normalnog tkiva štitnjače na donjem vratu, pacijent i / ili roditelji trebali bi dobiti savjetovanje o mogućnosti doživotnog nadomjesnog liječenja štitnjače nakon operacije. Ultrazvuk je idealan izbor za početnu dijagnostiku jer je lako dostupan, neinvazivan i jeftin. Ne zahtijeva sedaciju ili ionizirajuće zračenje, što čini dodatnu pogodnost kao dijagnostičko sredstvo cisti u djece. CT i MR se mogu koristiti za procjenu cista tireoglosalnog kanala i prisutnosti normalnog tkiva štitnjače, ali obično je dovoljan samo UZV. U nekoj literaturi se pojedini kirurzi zalažu za preoperativno testiranje funkcije štitnjače, ali zasad literatura ne podržava rutinski-laboratorijsko-preoperativno testiranje za nekomplicirane ciste tireoglosalnog kanala.^{30 31 32}

²⁹ Amos J, Shermetaro C. Thyroglossal Duct Cyst. [Updated 2021 Jan 8]. In: StatPearls [Internet]. Treasure Island (FL): StatPearls Publishing; 2021 Jan-.

³⁰ Povey HG, Selvachandran H, Peters RT, Jones MO. Management of suspected thyroglossal duct cysts. *J Pediatr Surg.* 2018 Feb;53(2):281-282.

³¹ Unsal O, Soytaş P, Hascicek SO, Coskun BU. Clinical approach to pediatric neck masses: Retrospective analysis of 98 cases. *North Clin Istanbul.* 2017;4(3):225-232.

³² Nightingale M. Midline cervical swellings: What a paediatrician needs to know. *J Paediatr Child Health.* 2017 Nov;53(11):1086-1090.



Slika 1.: Lijevo - Sagitalna računalna tomografija pokazuje cistu ispod hioidne kosti u središnjem dijelu vrata, a kanal se nastavlja inferiorno. Desno - hioidna kost zabilježena je u blizini cističnih prostora obloženih epitelom. Folikuli štitnjače zabilježene su (strelice) u stromi.

Izvor: Thompson, L. D. R. (2017). Thyroglossal Duct Cyst. *Ear, Nose & Throat Journal*, 96(2), 54–55, uz dopuštenje.³³

3.1.1.6. Liječenje

Cista tireoglosalnog kanala liječi se kirurški. Standard kirurškog liječenja je tzv. „Sistrunkova“ operacija uz koju je stopa recidiva značajno smanjena. Jednostavno izrezivanje cista štitnjače povezano je s visokom stopom recidiva (45-55 %). „Sistrunkova“ operacija se sastoji od izrezivanja ciste tireoglosalnog kanala, srednjeg dijela hioidne kosti okolnog tkiva koje okružuje tireoglosalni trakt.

„Sistrunkova“ operacija ne smije se izvoditi u stanju akutne infekcije. Pacijent bi trebao primati sistemske antibiotike, a uklanjanje treba planirati nakon sanacije upale. Ako preoperacijska evaluacija ne otkrije drugo funkcionalno tkivo štitnjače, uklanjanje se i dalje može provesti uz potvrdu da bi postoperativno mogla biti potrebna nadomjesna hormonska terapija.

Diferencijalna dijagnoza ciste tireoglosalnog kanala uključuje mase središnje linije vrata, dermoidne ili epidermoidne ciste, druge ciste rascijepljenih pukotina, cistične metastatske limfne čvorove. Bliski odnos cista tireoglosalnog kanala s hioidnom kosti ključno je obilježje

³³ Thompson, L. D. R. (2017). Thyroglossal Duct Cyst. *Ear, Nose & Throat Journal*, 96(2), 54–55.

diferencijacije. Međutim, konačna diferencijacija često nije završena do potvrde dijagnoze patologa. Ciste drugog rascijepljenog ždrijelnog luka također su cistične mase prednjeg vrata, ali bitna razlika je da nisu vezane za hioidnu kost te se nalaze lateralno. Manje od 1 % cista tiroglosalnog kanala razvija se u karcinom. Pacijenti kojima je dijagnosticiran karcinom ciste štitnjače obično su odrasli i starije su prosječne dobi od tipičnog bolesnika s cistom štitnjače. Liječenje papilarnog karcinoma ciste tiroglosalnog kanala uključuje „Sistrunkov“ postupak nakon kojeg slijedi procjena bočnih limfnih čvorova vrata i štitnjače. Ukupna tireoidektomija, bočna disekcija vrata i / ili radioaktivni jod mogu biti indicirani ovisno o opsegu bolesti. Ukupna prognoza je izvrsna, sa stopom preživljavanja od 99,4 % i stopom recidiva od 4,3 %. Prognoza nakon uspješno provedenog „Sistrunkovog“ zahvata je obično izvrsna. Oko 10 % tiroglosalnih cista rekuriraju nakon što su operirane „Sistrunkovim“ zahvatom. U slučaju jednostavne ekscizije bez ekscizije srednje trećine hioidne kosti primijećena je veća stopa rekurencije. Oko 1 % cisti duktusa tiroglosusa je maligno, i to obično bude dijagnosticirano nakon kirurškog uklanjanja.³⁴

Najčešća komplikacija „Sistrunkovog“ zahvata je recidiv ciste tiroglosalnog kanala, koji se javlja u oko 10 % slučajeva. Čimbenici koji pridonose recidivu uključuju nepotpunu eksciziju, intraoperativnu rupturu, kirurško znanje i iskustvo te prisutnost infekcije. Međutim, recidiv se i dalje može dogoditi nakon tehnički vještih postupaka.

Ozljeda grkljana rijetka je i potencijalno razarajuća komplikacija operacije po „Sistrunku“ koja rezultira problemima s dišnim putovima, gutanjem i / ili glasom. Može biti uzrokovana pogrešnom resekcijom hrskavice štitnjače umjesto hioidne kosti. Odgovarajuća identifikacija hioidne kosti, hrskavice štitnjače i tirohioidne membrane neophodna je da bi se to spriječilo tijekom operacije.

Ozljeda podjezičnog živca (*n. hypoglossusa*) je također rijetka, ali zabilježena nakon Sistrunkovog postupka, što rezultira paralizom polovice jezika. *N. hypoglossus* putuje bočno do srednjeg jezičnog mišića (*m. hyoglossus*), a medijalno do stilohioidnog mišića i jezičnog živca u blizini bočnog dijela jezične kosti. Važno je držati resekciju hioidne kosti medijalno prema manjem rogu kako bi se izbjegla ozljeda *n. hypoglossusa*.

Nakon operacije po „Sistrunku“, pacijentima se preporučuje da izbjegavaju dizanje teškog tereta tijekom 2 do 6 tjedana. Ovisno o veličini ciste tiroglosalnog kanala, postavlja se kirurški

³⁴ Amos J, Shermetaro C. Thyroglossal Duct Cyst. [Updated 2021 Jan 8]. In: StatPearls [Internet]. Treasure Island (FL): StatPearls Publishing; 2021 Jan-.

dren koji se uklanja u roku od nekoliko dana od operacije. Lijekovi protiv bolova i antibiotici mogu se propisati postoperativno. Pacijenti se obično mogu vratiti na posao ili u školu tjedan dana nakon operacije.

Cistom štitnjače upravlja interdisciplinarni tim koji se sastoji od pedijatra, pružatelja primarne zdravstvene zaštite, medicinske sestre i kirurga. Točna incidencija ciste tiroglosalnog kanala i dalje je diskutabilna, ali jedna je činjenica sigurna: češća je u djece u usporedbi s odraslima.^{35 36}

3.1.2. Dermoidna cista

Dermoidne ciste široko su podijeljene prema njihovoj histologiji: epidermoidne, dermoidne i teratomske, međutim, široki pojam „dermoidne ciste” često se navodi u literaturi. One su neobičan uzrok oticanja vrata, ali je svijest o lezijama nužna jer ih se može zamijeniti s cistama tiroglosalnog kanala s obzirom da se smještene uz hoidnu kost u središnjoj liniji. Mogu se nalaziti u podu usta i mogu se pojaviti kao vidljiva, opipljiva otekline kada se nalaze površno. Nadalje, mogu se pojaviti tek kasnije u djetinjstvu ili ranoj odrasloj dobi, jer polako povećavaju volumen. Njihov se slikovni izgled može razlikovati s različitim sadržajem, međutim, ako unutar ciste ima masti, to ukazuje s visokom vjerojatnošću da se radi o teratomu.^{37 38 39 40}

3.1.2.1. Etiologija

Etiologija dermoidnih cista ostaje uglavnom nepoznata. Uzrok ove urođene razvojne anomalije tek treba utvrditi. Dermoidne ciste su pravi hamartomi. Nije nađena nikakva korelacija između lokalizacije dermoidne ciste i spola, histologije ili dobi pacijenta.^{41 42}

³⁵ Farquhar DR, Rawal RB, Masood MM, McClain WG, Kilpatrick LA, Rose AS, Zdanski CJ. Outpatient management and surgeon specialty for thyroglossal duct cyst excision: A retrospective analysis of 377 patients and 30-day outcomes in the American College of Surgeons NSQIP-P Database. *Clin Otolaryngol.* 2018 Oct;43(5):1402-1406.

³⁶ Turri-Zanoni M, Battaglia P, Castelnuovo P. Thyroglossal Duct Cyst at the Base of Tongue: The Emerging Role of Transoral Endoscopic-Assisted Surgery. *J Craniofac Surg.* 2018 Mar;29(2):469-470.

³⁷ Badawy MK. Pediatric Neck Masses. *Clinical Pediatric Emergency Medicine* 2010;11:73-80.

³⁸ Koeller KK, Alamo L, Adair CF, Smirniotopoulos JG. Congenital cystic masses of the neck: radiologic-pathologic correlation. *Radiographics* 1999;19:121-46.

³⁹ Thabet H, Gaafar A, Nour Y. Thyroglossal duct cyst: Variable presentations. *Egyptian Journal of Ear, Nose Throat and Allied Sciences* 2011;12:13-20.

⁴⁰ Koch BL. Cystic malformations of the neck in children. *Pediatr Radiol* 2005;35:463-77.

⁴¹ Orozco-Covarrubias L, Lara-Carpio R, Saez-De-Ocariz M, Duran-McKinster C, Palacios-Lopez C, Ruiz-Maldonado R. Dermoid cysts: a report of 75 pediatric patients. *Pediatr Dermatol.* 2013 Nov-Dec;30(6):706-11.

⁴² Prior A, Anania P, Pacetti M, Secci F, Ravegnani M, Pavanello M, Piatelli G, Cama A, Consales A. Dermoid and Epidermoid Cysts of Scalp: Case Series of 234 Consecutive Patients. *World Neurosurg.* 2018 Dec;120:119-124.

3.1.2.2. Epidemiologija

Dermoidne ciste obično su urođene, a oko 70 % slučajeva otkriveno je u djece starije od pet godina. Također su zabilježeni slučajevi dermoidnih cista otkrivenih u odrasloj dobi. Utvrđeno je prevladavanje dermoidnih cista kod djevojčica. Međutim, ova značajna prevaga nije viđena u drugim serijama slučajeva. Nije očita niti rasna sklonost, međutim, većina slučajeva opisana je u bijelaca.^{43 44 45 46}

3.1.2.3. Patofiziologija

Dermoidne ciste rezultat su abnormalnih promjena u razvoju fetusa. Pojavljuju se zbog abnormalne sekvestracije i uključivanja površinskog ektoderma duž linija stapanja kože tijekom embriološkog razvoja.^{47 48 49}

3.1.2.4. Histopatologija

Dermoidna cista na histologiji pokazuje dobro definiran zid obložen slojevitim skvamoznim epitelom i lumenom koji može biti ispunjen zrelim adneksalnim strukturama mezodermalnog podrijetla, poput folikula dlaka, i stijenki, lojnih i ekrinih žlijezda.^{50 51 52}

3.1.2.5. Klinička slika

Dermoidne ciste na vratu se najčešće nalaze u parahoidnoj regiji (čime oponašaju ciste duktusa tireoglosusa) i, u suprasternalnom području, između mišića i ramena. Najčešći klinički izgled dermoidne ciste na vratu je suprahoidna, polako rastuća masa u srednjoj liniji. Uobičajeno je

⁴³ Orozco-Covarrubias L, Lara-Carpio R, Saez-De-Ocariz M, Duran-McKinster C, Palacios-Lopez C, Ruiz-Maldonado R. Dermoid cysts: a report of 75 pediatric patients. *Pediatr Dermatol.* 2013 Nov-Dec;30(6):706-11.

⁴⁴ Prior A, Anania P, Pacetti M, Secci F, Ravegnani M, Pavanello M, Piatelli G, Cama A, Consales A. Dermoid and Epidermoid Cysts of Scalp: Case Series of 234 Consecutive Patients. *World Neurosurg.* 2018 Dec;120:119-124.

⁴⁵ Pollard ZF, Calhoun J. Deep orbital dermoid with draining sinus. *Am J Ophthalmol.* 1975 Feb;79(2):310-3.

⁴⁶ McAvoy JM, Zuckerbraun L. Dermoid cysts of the head and neck in children. *Arch Otolaryngol.* 1976 Sep;102(9):529-31.

⁴⁷ Prior A, Anania P, Pacetti M, Secci F, Ravegnani M, Pavanello M, Piatelli G, Cama A, Consales A. Dermoid and Epidermoid Cysts of Scalp: Case Series of 234 Consecutive Patients. *World Neurosurg.* 2018 Dec;120:119-124.

⁴⁸ Nakajima K, Korekawa A, Nakano H, Sawamura D. Subcutaneous dermoid cysts on the eyebrow and neck. *Pediatr Dermatol.* 2019 Nov;36(6):999-1001.

⁴⁹ Sorenson EP, Powel JE, Rozzelle CJ, Tubbs RS, Loukas M. Scalp dermoids: a review of their anatomy, diagnosis, and treatment. *Childs Nerv Syst.* 2013 Mar;29(3):375-80.

⁵⁰ Reissis D, Pfaff MJ, Patel A, Steinbacher DM. Craniofacial dermoid cysts: histological analysis and inter-site comparison. *Yale J Biol Med.* 2014 Sep;87(3):349-57.

⁵¹ Nakajima K, Korekawa A, Nakano H, Sawamura D. Subcutaneous dermoid cysts on the eyebrow and neck. *Pediatr Dermatol.* 2019 Nov;36(6):999-1001.

⁵² Prior A, Anania P, Pacetti M, Secci F, Ravegnani M, Pavanello M, Piatelli G, Cama A, Consales A. Dermoid and Epidermoid Cysts of Scalp: Case Series of 234 Consecutive Patients. *World Neurosurg.* 2018 Dec;120:119-124.

cista meka, pokretna i ne priliježe uz nadležecu kožu. Veličina ciste se kreće od nekoliko milimetara do 12 cm. Mogu rasti brže uslijed naglog povećanja u količini deskvamacije, trudnoće ili povezanosti sa sinusnim traktom. Za razliku od cista tireoglosalnog kanala, one nisu vezane s hioidnom kosti i stoga se ne miču protruzijom jezika. Važno je napomenuti da se dermoidna cista srednje linije može prikazati kao jama koja izlučuje lojni materijal, a koji se može povremeno upaliti i inficirati.^{53 54}

3.1.2.6. Dijagnostika

U dijagnostici dermoidnih cista potrebno je prvo uzeti anamnezu i izvršiti detaljan klinički pregled. U većini slučajeva dermoidne ciste se javljaju u regiji glave i vrata, iako se mogu naći bilo gdje na tijelu. Dermoidne ciste obično se javljaju kao usamljene lezije, međutim, zabilježene su i više istovremenih dermoidnih cista. Dermoidne ciste obično su blijede, mesnate boje, biserne, kupolaste, čvrste, duboko smještene potkožne kvržice.⁵⁵ Obično su asimptomatske, ne pulsiraju i nisu sažete. Dermoidna cista je masa koja se nalazi u sredini vrata, najčešće, submentalno.⁵⁶ Klinički je prisutan fenomen fluktuacije, katkada odiže sluznicu dna usne šupljine. Dermoidne ciste mogu s vremenom rasti i proširivati se kroz regiju vrata. Zbog potencijala rasta treba razmotriti radiološke studije prije biopsije ili manipulacije.

Aspiracija ili biopsija dermoidnih cista potencijalno mogu izazvati infekciju. Ultrazvukom se dermoidne ciste pokazuju kao definirane homogene i hipoehogene cistične lezije. Fistulografija je rađena preoperativno u nekim slučajevima kako bi se isključilo zahvaćanje dubokog trakta u dermoidnoj cisti. Citolška punkcija metoda je izbora u predoperacijskoj dijagnostici.⁵⁷

3.1.2.7. Liječenje

Zbrinjavanje dermoidnih cista ovisi o lokaciji. Većina dermoida zahtijeva samo jednostavno izrezivanje, premda ponekad dermoidi srednje linije mogu putovati kroz dublja tkiva i mogu zahtijevati opsežniju operaciju. Za sve dermoidne ciste trebalo bi nastojati ukloniti čitavu cistu

⁵³ Park Y. Evaluation of neck masses in children. *Am Fam Phys* 1995; 51:1904–1912.

⁵⁴ Som P. Cystic lesions of the neck. *Postgrad Radiol* 1987; 7:211–236.

⁵⁵ Brownstein MH, Helwig EB. Subcutaneous dermoid cysts. *Arch Dermatol*. 1973 Feb;107(2):237-9.

⁵⁶ Prior A, Anania P, Pacetti M, Secci F, Ravagnani M, Pavanello M, Piatelli G, Cama A, Consales A. Dermoid and Epidermoid Cysts of Scalp: Case Series of 234 Consecutive Patients. *World Neurosurg*. 2018 Dec;120:119-124. doi: 10.1016/j.wneu.2018.08.197. Epub 2018 Sep 3. PMID: 30189303.

⁵⁷ Koeller KK, Alamo L, Adair CF, Smirniotopoulos JG. Congenital cystic masses of the neck: radiologic-pathologic correlation. *Radiographics*. 1999 Jan-Feb;19(1):121-46; quiz 152-3. doi: 10.1148/radiographics.19.1.g99ja06121. Erratum in: *Radiographics* 1999 Mar-Apr;19(2):282. PMID: 9925396.

pazeći da se ne dogodi ruptura zida ciste i prolijevanje sadržaja ciste jer to može dovesti do rekurencije.⁵⁸

3.2. Lateralne ciste

3.2.1. Ciste podrijetlom škržnih rascjepa (branhogene ciste)

Branhiogene ciste vrata, poznate kao i anomalije brahniogenog razvoja urođene su anomalije koje nastaju od prvog do četvrtog rascjepa ždrijela. Najčešći tip cista proizlazi iz drugog rascjepa, a anomalije proizašle iz prvog, trećeg i četvrtog rascjepa su rjeđe. Budući da se radi o prirođenoj anomaliji, ona je prisutna pri rođenju, iako možda neće biti očita odmah po rođenju ili simptomatska tek kasnije. Većina lezija prisutne u djetinjstvu vidljive su kao točke na koži, premda se mogu pojaviti kao ciste ili vratne mase te se mogu zamijeniti za apscese na vratu. Branhiogene anomalije su prisutne u jednom od tri oblika: ciste, sinusi ili fistule. Ciste imaju epitelnu sluznicu bez vanjskih otvora i kao takve mogu biti asimptomatske i primijetiti samo slučajno. Takve se ciste mogu pojaviti tek u odrasloj dobi.^{59 60 61 62 63}

3.2.1.1. Etiologija

Anomalije ždrijelnih pukotina nastaju zbog nepotpune involucije struktura ždrijelne pukotine. Otprilike četvrtog tjedna trudnoće, stanice živčanog grebena migriraju u buduće područje glave i vrata gdje se počinje razvijati šest parova branhijalnih (ždrijelnih) lukova. Mezoderm je izvana prekriven ektodermom, a iznutra obložen endodermom. Obično postoji pet ždrijelnih lukova, s tim da su lukovi odvojeni udubinama poznatim kao rascjepi na ektodermalnoj površini i odgovarajućim vrećicama na endodermalnoj površini, što daje ždrijelne pukotine. Drugi luk se razvija kaudalno, a zatim pokriva treći i četvrti luk. Te zakopane pukotine postaju šupljine obložene ektodermom i obično u potpunosti evolviraju do sedmog tjedna trudnoće.

⁵⁸ Goins MR, Beasley MS. Pediatric neck masses. *Oral Maxillofacial Surg Clin North Am* 2012;24:457–68.

⁵⁹ Patel S, Bhatt AA. Thyroglossal duct pathology and mimics. *Insights Imaging*. 2019 Feb 06;10(1):12.

⁶⁰ Bahakim A, Francois M, Van Den Abbeele T. Congenital Midline Cervical Cleft and W-Plasty: Our Experience. *Int J Otolaryngol*. 2018;2018:5081540.

⁶¹ Banakis Hartl RM, Said S, Mann SE. Bilateral Ear Canal Cholesteatoma with Underlying Type I First Branchial Cleft Anomalies. *Ann Otol Rhinol Laryngol*. 2019 Apr;128(4):360-364.

⁶² Meng F, Zhu Z, Ord RA, Zhang T. A unique location of branchial cleft cyst: case report and review of the literature. *Int J Oral Maxillofac Surg*. 2019 Jun;48(6):712-715.

⁶³ Prosser JD, Myer CM. Branchial cleft anomalies and thymic cysts. *Otolaryngol Clin North Am*. 2015 Feb;48(1):1-14.

Ako se rascjepi ne povuku ili nisu potpuno razvijeni, ti će patološki ostatci na predvidljivim mjestima stvoriti ciste, sinuse ili fistule u skladu s njihovim podružnim rascjepom.^{64 65 66 67}

Cista podrijetla I ždrijelne brazde

Ciste podrijetla I škržne brazde čine približno 5-25 % svih anomalija rascjepa i podrazvrstane su putem sustava klasifikacije rada. Ciste tipa I sadrže samo ektoderm, a na fizikalnom pregledu pokazuju se kao preaurikularne mase ili sinusi koji prate prednju i medijalnu stranu vanjskog zvukovoda. Oni se obično pojavljuju bočno od facijalnog živca i završavaju unutar vanjskog slušnog kanala ili se povezuju s umbom srednjeg uha, zapravo kao dupliciranje vanjskog slušnog kanala. Ciste tipa II su češće i sadrže i ektoderm i mezoderm. One se klasično nalaze pod kutom mandibule ili unutar submandibularne regije. Mogu biti bočni ili medijalni na facijalni živac i prolaziti površinski (57 %), duboko (30 %) ili između (13 %) grana facijalnog živca.⁶⁸

Cista podrijetla II škržne brazde

Ovo je najčešća cista podrijetla škržnog rascjepa, koja predstavlja otprilike 40-95 % anomalija grane. Vanjski se punkt nalazi ispred i medijalno od sternokleidomastoidnog mišića (SCM) na koži vrata. Dvostrane ciste druge branhijalne ciste mogu biti povezane s branhio-otobubrežnim sindromom. Tok drugog sinusa rascjepa je kako slijedi: vanjski otvor nalazi se na koži vrata kako je gore opisano, a fistula putuje duboko do platizme, a zatim prolazi između unutarnje i vanjske karotide, površno ležeći i na glosofaringealnom i hipoglosnom živcu prije spajanja na *fossu tonzilaris*. Ciste ili sinusi druge ždrijelne pukotine mogu postojati bilo gdje na ovom toku.^{69 70}

⁶⁴ Tazegul G, Bozođlan H, Dođan Ö, Sari R, Altunbař HA, Balci MK. Cystic lateral neck mass: Thyroid carcinoma metastasis to branchial cleft cyst. J Cancer Res Ther. 2018 Oct-Dec;14(6):1437-1438.

⁶⁵ Oh JH, Chang YW, Lee EJ. Sonographic diagnosis of coexisting ectopic thyroid and fourth branchial cleft cyst. J Clin Ultrasound. 2018 Nov;46(9):582-584.

⁶⁶ Oh JH, Chang YW, Lee EJ. Sonographic diagnosis of coexisting ectopic thyroid and fourth branchial cleft cyst. J Clin Ultrasound. 2018 Nov;46(9):582-584.

⁶⁷ Koch EM, Fazel A, Hoffmann M. Cystic masses of the lateral neck - Proposition of an algorithm for increased treatment efficiency. J Craniomaxillofac Surg. 2018 Sep;46(9):1664-1668.

⁶⁸ Work WP. Newer concepts of first branchial cleft defects. Laryngoscope. 1972 Sep;82(9):1581-93. [PubMed]

⁶⁹ Bajaj Y, Ifeacho S, Tweedie D, Jephson CG, Albert DM, Cochrane LA, Wyatt ME, Jonas N, Hartley BE. Branchial anomalies in children. Int J Pediatr Otorhinolaryngol. 2011 Aug;75(8):1020-3.

⁷⁰ Muller S, Aiken A, Magliocca K, Chen AY. Second Branchial Cleft Cyst. Head Neck Pathol. 2015 Sep;9(3):379-83.

Cista podrijetla III škržne brazde

Procjenjuje se da ciste podrijetla treće ždrijelne pukotine predstavljaju 2-8 % svih anomalija ždrijelnih pukotina. Kada je prisutna, vidi se vanjski otvor kože preko srednje do donje trećine prednjeg SCM-a. Tok trećeg sinusa pukotine u ždrijelu je sljedeći: od gore opisanog otvora kože trakt prolazi duboko do platizme i prolazi straga od unutarnje karotidne arterije. Proći će između glosofaringealnog i hipoglosnog živca, a možda je usko povezan s gornjim grkljanskim živcem (klasično se nadvija nad njim). Zatim se povezuje s piriformnim sinusom u grkljanu.⁷¹

Cista podrijetla IV škržne brazde

Četvrta cista rascjepa izuzetno je rijetka i predstavlja približno 1 % svih anomalija rascjepa. Češće su javljaju na lijevoj strani, s kožom koja se otvara u blizini medijalne donje granice SCM-a. Točan tijek ove ciste nije toliko dobro opisan zbog rijetkosti, međutim klasično prelazi duboko u zajedničku karotidu i može se petljati oko luka aorte (u lijevostranoj anomaliji) ili potključne arterije (u desnostranoj anomaliji). Oni površinski vode do rekurentnog grkljanskog živca i podjezičnog živca koji završavaju na vrhu piriformnog sinusa u larinksu.⁷²

3.2.1.2. Epidemiologija

Prava učestalost cista podrijetla škržnih brazdi u Sjedinjenim Američkim Državama je nepoznata unatoč njihovoj relativnoj učestalosti. To je vjerojatno zbog raznolikosti anomalija i njihovih prezentacija koje kompliciraju precizno izvještavanje. Ne postoji etnička ili rodna sklonost. Većina anomalija rascjepa nastaje iz druge vrećice, dok su prva, treća i četvrta vrećica rijetke, a 10 % anomalija rascjepa grana je dvostrano. Oni su obično prisutni u prvom desetljeću života, ali ako nema vanjske komunikacije, prezentacija može biti odgođena u odraslu dob.

3.2.1.3. Patofiziologija

Ciste podrijetla škržnih rascjepa embriološke su anomalije i definirane su unutarnjim otvaranjem branhijalnih sinusa nastalih nepotpunom obliteracijom u embriogenezi. Mogu se predstaviti kao fistule, ciste, sinusni trakti ili hrskavični ostaci i klinički se mogu naći na prednjem vratu i gornjem dijelu prsa. Lezije koje se pojavljuju ispod klavikula vjerojatnije su epidermoidne ili dermoidne ciste, a ne branhijalni ostatci. Treba sumnjati na branhio-otorenalni sindrom (BOR) i branhio-okulo-facijalni sindrom (BOF) kada se pacijent javi s

⁷¹ Nicoucar K, Giger R, Pope HG, Jaecklin T, Dulguerov P. Management of congenital fourth branchial arch anomalies: a review and analysis of published cases. *J Pediatr Surg.* 2009 Jul;44(7):1432-9.

⁷² Nicoucar K, Giger R, Pope HG, Jaecklin T, Dulguerov P. Management of congenital fourth branchial arch anomalies: a review and analysis of published cases. *J Pediatr Surg.* 2009 Jul;44(7):1432-9.

predaurikularnim jamama ili s više anomalija branhijalne brazde, uključujući bilateralne anomalije. Ti su sindromi autosomno dominantna stanja povezana s gubitkom sluha, malformacijama uha i bubrežnim anomalijama kod BOR sindroma, dok BOF uključuje anomalije, poput mikroftalmije i začepljenih suznih kanala, te anomalije lica poput rascjepa usne i nepca.⁷³

3.2.1.4. Histopatologija

Ciste podrijetla škržnih brazda obložene su slojevitim pločastim epitelom i mogu sadržavati keratinozne ostatke unutar ciste. U nekim slučajevima zid ciste obložen je trepavičastim stupastim epitelom što rezultira s više mukoidnog sadržaja. Limfoidno tkivo je tipično prisutno oko epitelne sluznice. Ako je cista zaražena ili pukla, u šupljini ili stromi mogu se prepoznati upalne stanice.⁷⁴

3.2.1.5. Klinička slika i dijagnostika

U dijagnostici cista podrijetla škržnih brazdi neophodno je uzeti anamnezu, a nakon toga obaviti klinički pregled. Ciste branhijalnog rascjepa često su asimptomatske, ali mogu postati osjetljive, povećane ili upaljene superinfekcijom ili stvaranjem apscesa tijekom epizoda infekcija gornjih dišnih putova. Pacijent se u takvim situacijama može predstaviti gnojnom drenažom sinusa na kožu ili ždrijelo. Najviše zabrinjavajući simptomi uključuju disfagiju, dispneju i stridor zbog kompresije gornjeg dišnog puta. Cistične lezije su češće od fistula, ali obično se javljaju kasnije, obično u drugom desetljeću života. Ciste se najčešće predstavljaju kao nježne mase mekog tkiva ispod sternokleidomastoidnog mišića. Međutim, mogu se pojaviti s akutnom infekcijom. Promjena veličine cista tijekom infekcija gornjih dišnih putova bilježi se i do 25 %. Tjelesni pregled razlikovat će se ovisno o mjestu ciste rascjepa brazde.⁷⁵

Prva branhijalna cista obično je glatka, nježna, fluktuirajuća masa koja se nalazi između vanjskog slušnog prolaza i submandibularnog područja i često će imati kožni punkt iz kojeg se može lučiti tekućina. Varijabilno je povezana s parotidnom žlijezdom i facijalnim živcem, a može postojati i veza sa srednjim ili vanjskim uhom, pa je otološki pregled presudan kod ovih bolesnika.⁷⁶

⁷³ Prosser JD, Myer CM. Branchial cleft anomalies and thymic cysts. *Otolaryngol Clin North Am.* 2015 Feb;48(1):1-14.

⁷⁴ *Ibid.*

⁷⁵ Possel L, François M, Van den Abbeele T, Narcy P. [Mode of presentation of fistula of the first branchial cleft]. *Arch Pediatr.* 1997 Nov;4(11):1087-92.

⁷⁶ Xiao H, Kong W, Gong S, Wang J, Liu S, Shi H. [Surgical treatment of first branchial cleft anomaly]. *Lin Chuang Er Bi Yan Hou Ke Za Zhi.* 2005 Oct;19(19):873-4.

Druga branhijska cista obično se identificira pomoću jame ili punktuma kože na donjoj prednjoj granici sternokleidomastoidnog mišića i može se povezati s tonzilarnom jamom ždrijela. Može biti u blizini glosofaringealnog i hipoglosnog živca, kao i karotidnih žila. Ciste su osjetljive ako su sekundarno zaražene, a u težim slučajevima mogu dovesti do kompromitiranja dišnih putova. Ako je povezan sa sinusnim traktom, na koži ili u ždrijelu mogu biti prisutni mukoidni ili gnojni iscjedak.^{77 78}

Ciste podrijetla III i IV škržne brazde su rijetke. Obično su s lijeve strane vrata ili u području suprasternalnog ureza / klavikularnog područja. Tipično se pojavljuju kao čvrsta masa ili inficirana cista koja se odvodi u *sinus piriformis* ili vanjsku kožu vrata. Te će se fistule vjerojatnije pojaviti kada su inficirane i možda su im se ponavljali postupci rezanja i drenaže zbog pogrešne dijagnoze i naknadnog recidiva. Cista podrijetla III škržne brazde se manifestira čestim infekcijama vrata. Ciste podrijetla IV škržne brazde se manifestira recidivirajućim gnojnim tireoiditisom i / ili recidivirajućim apscesom vrata.⁷⁹

Nakon uzete anamneze i odrađenog kliničkog pregleda, radi se ultrazvuk (UZV). Obično se ciste podrijetlom škržnih rascjepa, kao anomalije, snimaju magnetskom rezonancom (MR) s kontrastom. Ako su na pregledu MR s kontrastom vidljivi uzorci poput jame ili fistule te ako su podložni kanilaciji, tada se prednost u dijagnostici daje kompjuteriziranoj tomografiji vrata (CT) s fistulogramom i trodimenzionalnim preoblikovanjem.

Diferencijalna dijagnoza uključuje: limfadenopatiju, hemangiom, tumor karotidnog tjelešca, cistični higrom, ektopično tiroidno / slinovnično tkivo, vaskularna neoplazma / malformacija, cista *duktusa tireoglossusa*, bolest mačjeg ogreba, infekcija atipičnom mikobakterijom, cistični skvamozni karcinom.

3.2.1.6. Liječenje

Liječenje cisti podrijetlom škržnih brazda je kirurško. U slučaju infekcije cisti operacijsko liječenje se odgađa, a dotad je indicirana antibiotska terapija / incizija. Operacijsko liječenje cisti podrijetla I škržnog luka je kompletna kirurška ekscizija promjena sa superficijalnom parotidektomijom. Ciste podrijetla II škržnog luka liječe se kompletnom kirurškom ekscizijom cisti. Pacijente i obitelji treba educirati da su ciste branhijskih rascjepa obično dobroćudne, a

⁷⁷ Shen LF, Zhou SH, Chen QQ, Yu Q. Second branchial cleft anomalies in children: a literature review. *Pediatr Surg Int.* 2018 Dec;34(12):1251-1256.

⁷⁸ Lee DH, Yoon TM, Lee JK, Lim SC. Clinical Study of Second Branchial Cleft Anomalies. *J Craniofac Surg.* 2018 Sep;29(6):e557-e560.

⁷⁹ Quintanilla-Dieck L, Penn EB. Congenital Neck Masses. *Clin Perinatol.* 2018 Dec;45(4):769-785.

liječenjem se pacijenti oporavljaju bez recidiva ili komplikacija. Jednom kad se izrežu, recidiv ciste je relativno rijedak. Procjenjuje se da rizik iznosi 3 %. Međutim, ako se dogodila prethodna operacija ili ponovljena infekcija, recidiv može biti i do 20 %. U tim slučajevima treba konzultirati otorinolaringologa ili dječjeg otorinolaringologa, ovisno o dobi pacijenta.⁸⁰

Anomalije branhijskih pukotina urođene su malformacije i trenutno ne postoje preventivne mjere za smanjenje vjerojatnosti nastanka. Pacijenti i liječnici trebaju biti educirani o simptomatologiji i nalazima fizikalnog pregleda koji bi mogli dovesti do rane dijagnoze tih lezija. To bi moglo smanjiti troškove njege pacijenta, koji bi se inače sastojali od budućih posjeta liječniku i višestrukim propisivanjem antibiotika.

Liječenje bolesnika s cistama rascjepa je interdisciplinarno. Operativni zahvat obično izvodi otorinolaringolog ili rjeđe dječji kirurg. Kirurški zahvat je jedini način liječenja cista ždrijelnih rascjepa. Dvije dobro poznate komplikacije su recidiv i infekcija. Specijalizirane medicinske sestre iz područja otorinolaringologije uključene su u obiteljsku edukaciju, nadzor pacijenta i povratne informacije o pacijentima. U rijetkim slučajevima mogu se dogoditi i ozljede živaca lica, što može zahtijevati daljnju operaciju. Ishodi nakon operacije su izvrsni sa stopom recidiva oko 3-7 %.^{81 82}

3.2.2. Cervikalne ciste timusa

Cervikalne ciste timusa su prvi put prepoznate prije više od jednog stoljeća, ali su zbog njihove rijetke pojave, rijetko kad spomenute u diferencijalnoj dijagnozi tumora vrata. U početku se smatralo da su te ciste uzrokovane tuberkulozom i sifilisom.^{83 84} Iako je 1901. godine izviješten prvi pokušaj djelomične ekscizije cervikalne ciste, tek je 1944. godine postignuta potpuna ekscizija cervikalne ciste timusa.^{85 86}

3.2.2.1. Etiologija

Mehanizam razvoja cervikalnih cista timusa je nerazjašnjen. Speer je 1938. godine pretpostavio pet mogućih podrijetala cervikalnih cista timusa: embrionalni ostatci branhijskih pukotina,

⁸⁰ Prema nastavnim materijalima doc. dr. Jugoslava Gašića iz kolegija Otorinolaringologija dostupnima online. Preuzeto s: <https://med.pr.ac.rs/wp-content/uploads/2020/03/Predavanje-ORL-VI-vrat-traheobronhologija.pdf>. [Datum preuzimanja: 19. svibnja 2021.]

⁸¹ Mattioni J, Azari S, Hoover T, Weaver D, Chennupati SK. A cross-sectional evaluation of outcomes of pediatric branchial cleft cyst excision. *Int J Pediatr Otorhinolaryngol.* 2019 Apr;119:171-176.

⁸² Ahn D, Lee GJ, Sohn JH. Comparison of the Retroauricular Approach and Transcervical Approach for Excision of a Second Branchial Cleft Cyst. *J Oral Maxillofac Surg.* 2017 Jun;75(6):1209-1215.

⁸³ Krech WG, Storey CF, Umiker WC. Thymic cysts. *J Thorac Surg* 1954;27:477-493

⁸⁴ Dubois P. Du diagnostic de la syphilis congenitale. *Gazette Med Paris* 1850;21:392-395.

⁸⁵ Pollosson A, Piery M. Un cas d'epithelioma primitif du thymus. *Prov Med Lyons* 1901;15:1-4.

⁸⁶ Hyde TH, Sellers ED, Owen M. Thymic cyst of the neck. *Tex State J Med* 1944;39:539-540.

timusni tubuli ili timofaringealni kanali; sekvestracija evoluiranih područja timusa; degeneriranje Hassallovih tijela; mezenhimalni elementi (limfne i krvne žile ili vezivno tkivo) uhvaćeni u različitim fazama razvoja timusa; i neoplastične promjene u limfoidnom ili retikularnom tkivu čvrstog cervikalnog timusa.⁸⁷ Dva trenutno favorizirana objašnjenja za razvoj cervikalne timusne ciste su postojanost timofaringealnih putova (urođenih) i degeneracija Hassallovih tijela unutar ektopičnih ostataka timusa (stečenih).^{88 89 90}

3.2.2.2. Histopatologija

Makroskopski, cervikalna timusna cista obično je mekana, unilokularna ili (češće) multilokularna masa širine od 1 do 17 cm.⁹¹ Obično je izdužena, s jednim ili oba kraja sužena. Multilokularne cervikalne ciste vrata se češće nalaze u medijastinumu te su na toj lokaciji češće udružene s upalom i fibrozom.⁹² Sadržaj ciste kreće se od žućkaste do tamno smeđe tekućine koja ponekad sadrži polukrute ili nekrotične ostatke i kristale kolesterola. Zid se sastoji od vlaknastog tkiva s limfoidnim folikulima, Hassallovim tijelima, kolesterolskim pukotinama i granulomima. Zid je obložen raznim vrstama stanica, u rasponu od skvamoznih i kuboidnih do stupastih stanica koje ponekad mogu biti trepetljikave.⁹³ U nekim slučajevima epitelna sluznica može imati uništene zone pritiskom nekroze tako da ostaje samo vlaknasta ljuska s raspršenim mrljama granulacijskog tkiva i starim krvarenjem.⁹⁴

3.2.2.3. Epidemiologija

Prevalencija cervikalnih cista timusa manja je od 1 % svih masa vrata i obično su zamijećene u djetinjstvu. U više od 150 slučajeva cista timusa na vratu koje su patološki verificirane, samo je nekoliko slučajeva opisano u odraslih.⁹⁵ Pregledom 72 slučaja cervikalnih cista timusa, Guba i suradnici izvijestili su da je 75 % bolesnika bilo mlađe od 20 godina.⁹⁶ Prema Gubi i suradnicima prosječna dob prezentacije bila je 12 godina, a srednja dob bila je 7 godina. Cista

⁸⁷ Speer FD. Thymic cysts. NY Med Coll Flower Hosp Bull 1938; 1:142-150.

⁸⁸ Sanusi ID, Carrington PR, Adams DN. Cervical thymic cyst. Arch Dermatol 1982;118: 122-124.

⁸⁹ Barat M, Sciubba JJ, Abramson AL. Cervical thymic cyst: case report and review of the literature. LAF~YNGOSCOPE 1985; 9589-9 1.

⁹⁰ Mikal S. Cervical thymic cyst: a case report and review of the literature. Arch Surg 1974;109:558-562.

⁹¹ De Caluwe D, Ahmed M, Puri P 2002 Cervical thymic cysts. Pediatr Surg Int 18:477-479.

⁹² De Caluwe D, Ahmed M, Puri P 2002 Cervical thymic cysts. Pediatr Surg Int 18:477-479.

⁹³ Kelley DJ, Gerberb ME, Willgingb JP 1997 Cervicomedial thymic cysts. Int J Pediatr Otorhinolaryngol 39:139-146.

⁹⁴ Wagner CW, Vinocur CD, Weintraub WH, et al. Respiratory complications in cervical thymic cysts. J Pediatr Surg 1988; 23 1657-660.

⁹⁵ Michalopoulos, N., Papavramidis, T. S., Karayannopoulou, G., Cheva, A., Pliakos, I., Triantafilopoulou, K., & Papavramidis, S. T. (2011). *Cervical Thymic Cysts in Adults. Thyroid, 21(9), 987-992.* doi:10.1089/thy.2010.0142

⁹⁶ Guba AM, Adam AE, Jaques DA, et al. Cervical presentation of thymic cysts. Am JSurg 1978;136:430-436.

se pojavila na lijevoj strani u 70 % bolesnika, na desnoj strani u 23 % bolesnika, te u središnjoj crti ili u ždrijelu u preostalih 7 % bolesnika. Ovi su nalazi slični nalazima Reinera i suradnika, koji su pronašli da se 60 % cista dogodilo na lijevoj bočnoj strani vrata i 29 % na desnoj strani vrata.⁹⁷ Neki su autori izvijestili o jednakoj spolnoj distribuciji za cervikalnu timusnu cistu⁹⁸⁹⁹, dok su drugi otkrili prevladavanje muškaraca u omjeru 2:1.¹⁰⁰¹⁰¹ U više od 80 slučajeva cervikalnih cista timusa izviješteno u literaturi, samo je 7 slučajeva bilo u bolesnika mlađih od 1 godine.¹⁰²¹⁰³ Nije bilo objašnjenja zašto je više cervikalnih cista timusa na lijevoj strani, nego na desnoj, ali dobna preferencija je razumljiva ako se uzme u obzir prirodni rast timusa.¹⁰⁴¹⁰⁵

3.2.2.4. Klinička slika

Većina pacijenata s cistom timusa na vratu relativno je asimptomatska. Samo 6 % ima simptome mehaničke opstrukcije, poput disfagije, odinofagije i dispneje. Neki pacijenti izvještavaju fluktuacije veličine ciste, dok drugi izvještavaju brzo povećanje nakon manje traume ili infekcije gornjeg dijela respiratornog trakta.¹⁰⁶¹⁰⁷¹⁰⁸¹⁰⁹

3.2.2.5 Dijagnostika

Zbog cistične prirode cervikalnih timusnih cista, preoperativna procjena treba uključivati klinički pregled i tehnike snimanja (osobito UZV, CT i MR). UZV potvrđuje cističnu prirodu lezija, dok CT vizualizira margine lezije i njezin odnos prema susjednim strukturama. Ako se prije operacije sumnjalo na cervikalnu cistu timusa, magnetska rezonanca je posebno korisna za utvrđivanje prisutnosti timusa. Ako timus nije prisutan, a pacijent nije odrasla osoba, cervikalna cista vrata bi vjerojatno trebala ostati na mjestu kako bi se izbjeglo uklanjanje

⁹⁷ Reiner M, Beck AR, Rybak B. Cervical thymic cysts in children. *Am JSurg* 1980;139:704-707.

⁹⁸ Mikal S. Cervical thymic cyst: a case report and review of the literature. *Arch Surg* 1974;109:558-562.

⁹⁹ Nowak PA, Zarbo RJ, Jacobs JR. Aberrant solid cervical thymic cyst. *Ear Nose Throat J* 1988;67:670-677.

¹⁰⁰ Guba AM, Adam AE, Jaques DA, et al. Cervical presentation of thymic cysts. *Am JSurg* 1978;136:430-436.

¹⁰¹ Fahmy S. Cervical thymic cysts: their pathogenesis and relationship to branchial cysts. *J Laryngol Otol* 1974;88:47-60

¹⁰² Raines J, Rowe LD. Progressive neonatal airway obstruction secondary to cervical thymic cyst. *Otolaryngol Head Neck Surg* 1981;89:723-725.

¹⁰³ Rosevear WH, Singer MI. Symptomatic cervical thymic cyst in a neonate. *Otolaryngol Head Neck Surg* 1981;89:738-741.

¹⁰⁴ Cigliano B, Baltogiannis N, De Marco M, Faviou E, Antoniou D, De Luca U, Soutis M, Settini A 2007 Cervical thymic cysts. *Pediatr Surg Int* 23:1219-1225

¹⁰⁵ Johnson NJ, Bretlan P 1976 Cervical thymic cysts. *Acta Otolaryngol* 82:143-149.

¹⁰⁶ Mikal S. Cervical thymic cyst: a case report and review of the literature. *Arch Surg* 1974;109:558-562.

¹⁰⁷ Rosevear WH, Singer MI. Symptomatic cervical thymic cyst in a neonate. *Otolaryngol Head Neck Surg* 1981;89:738-741.

¹⁰⁸ Raines J, Rowe LD. Progressive neonatal airway obstruction secondary to cervical thymic cyst. *Otolaryngol Head Neck Surg* 1981;89:723-725.

¹⁰⁹ Wagner CW, Vinocur CD, Weintraub WH, et al. Respiratory complications in cervical thymic cysts. *J Pediatr Surg* 1988; 23:657-660.

jedinog timusnog tkiva koje je prisutno u pacijenta. Dijagnoza cervikalne timusne ciste ovisi o pronalasku ostataka timusnog tkiva s patognomoničnim Hassallovim tijelima. Budući da sve vrste cervikalnih cista, osim onih paratireoidnog podrijetla, obično imaju kristale kolesterola u cističnoj tekućini, ovi nalazi nisu od pomoći u identificiranju cervikalne ciste timusa. Diferencijalna dijagnoza uključuje branhiogene ciste vrata, cistu duktusa tireoglosusa, dermoidnu cistu, cistični teratom, lipom, cistične metastaze, cističnu limfadenopatiju – limfom. Branhiogene ciste i cistični higromi posebno se spominju, jer je njihova česta pojava i slična klinička prezentacija razlog za to što su oni glavni entiteti koje treba razlikovati od cervikalne timusne ciste. Unatoč razlikama između cervikalnih cista timusa, branhiogenih cista i cističnih higroma, većina cervikalnih timusnih cista do danas su pogrešno dijagnosticirane preoperativno kao branhiogene ciste u slučaju kada su bile male i lokalizirane u prednjem trokutu te kao cistični higromi kad su bile velike, osobito kada su bile masivne i imale medijastinalni nastavak.^{110 111 112 113 114}

3.2.2.6. Liječenje

Većina cervikalnih timusnih cista može se adekvatno zbrinuti poprečnom cervikalnom incizijom, ali nekad je potrebna i sternotomija. Tijekom kirurškog zahvata može se utvrditi da je cista prirasla na okolne strukture, poput karotidne arterije, vratne vene i / ili živca lualice, hipoglosnog, freničnog i povratnog grkljanskog živca. Ponekad cista može sadržavati žarišta tkiva štitnjače i paratireoidne žlijezde. Cervikalne ciste vrata liječe se totalnom kirurškom ekscizijom uz poštedu okolnih vitalnih struktura. Važna iznimka su novorođenčad, kod koje bi trebalo izvršiti djelomičnu eksciziju, a ne potpunu eksciziju ako normalno timusno tkivo u

¹¹⁰ Nguyen, Q., deTar, M., Wells, W., & Crockett, D. (1996). *Cervical Thymic Cyst: Case Reports and Review of the Literature*. *The Laryngoscope*, 106(3), 247–252. doi:10.1097/00005537-199603000-00001

¹¹¹ Ballal HS, Mahale A, Hegde V, Shetty R, Bhavikatti M, Naik S 1999 Case report: cervical thymic cyst. *Ind J Radiol Imag* 9:187–189.

¹¹² Millman B, Pransky S, Castillo J, Zipfel TE, Wood WE 1999 Cervical thymic anomalies. *Int J Ped Otorhinolaryng* 47:29–39.

¹¹³ Ridder GJ, Boedeker CC, Kersten AC 2003 Multilocular cervical thymic cysts in adults. A report of two cases and review of the literature. *Eur Arch Otorhinolaryngol* 260:261–265.

¹¹⁴ Rosevear WH, Singer MI. Symptomatic cervical thymic cyst in a neonate. *Otolaryngol Head Neck Surg* 1981;89:738-741.

medijastinumu ne može biti radiološki identificirano. Jednom uklonjene cervikalne timusne ciste ne rekuriraju uz odličnu dugoročnu prognozu.^{115 116 117 118 119 120 121}

¹¹⁵ Zarbo R J, McClatchey KD, Areen RG, Baker SB. Thy mopharyngeal duct cyst: a form of cervical thymus. *Ann Otol Rhinol Laryngol* 1983;92:284-9.

¹¹⁶ Tovi F, Mares AJ. The aberrant cervical thymus: embryology, pathology, and clinical implications. *Am J Surg* 1978;136:

¹¹⁷ Raines J, Rowe LD. Progressive neonatal airway obstruction secondary to cervical thymic cyst. *Otolaryngol Head Neck Surg* 1981;89:723-725.

¹¹⁸ Carpenter RJ, 111. Thymic cyst of the neck with prolongation to ,the thymus gland. *Otolaryngol Head Neck Surg* 1982;90: 494-496.

¹¹⁹ Sanusi ID, Carrington PR, Adams DN. Cervical thymic cyst. *Arch Dermatol*1982;118: 122-124.

¹²⁰ Guba AM, Adam AE, Jaques DA, et al. Cervical presentation of thymic cysts. *Am JSurg* 1978;136:430-436.

¹²¹ Khariwala SS, Nicollas R, Triglia JM, Garabedian EN, Marianowski R, Van Den Abbeele T, April M, Ward R, Koltai PJ 2004 Cervical presentations of thymic anomalies in children. *Int J Pediatr Otorhinolaryngol* 68:909–914.

Zahvale

Zahvaljujem se prije svega svom mentoru prof. dr. sc. Mariju Biliću koji mi je svojim stručnim savjetima i uloženom vremenu pomogao u izradi ovog diplomskog rada.

Zahvaljujem se svojoj obitelji zbog toga što su mi cijeli život pružali bezuvjetnu ljubav i podršku.

Zahvaljujem se svojoj zaručnici, Juliji, mojoj najvećoj ljubavi uz koju sam završio ovaj fakultet te koja me svojim karakterom i dan danas iznova oduševljava te mi time pruža primjer o tome kakvoj osobi trebam težiti.

Literatura

1. Ahn D, Lee GJ, Sohn JH. Comparison of the Retroauricular Approach and Transcervical Approach for Excision of a Second Brachial Cleft Cyst. *J Oral Maxillofac Surg*. 2017 Jun;75(6):1209-1215.
2. Amos J, Shermetaro C. Thyroglossal Duct Cyst. [Updated 2021 Jan 8]. In: StatPearls [Internet]. Treasure Island (FL): StatPearls Publishing; 2021 Jan-.
3. Badawy MK. Pediatric Neck Masses. *Clinical Pediatric Emergency Medicine* 2010;11:73-80.
4. Bahakim A, Francois M, Van Den Abbeele T. Congenital Midline Cervical Cleft and W-Plasty: Our Experience. *Int J Otolaryngol*. 2018;2018:5081540.
5. Bajaj Y, Ifeacho S, Tweedie D, Jephson CG, Albert DM, Cochrane LA, Wyatt ME, Jonas N, Hartley BE. Branchial anomalies in children. *Int J Pediatr Otorhinolaryngol*. 2011 Aug;75(8):1020-3.
6. Ballal HS, Mahale A, Hegde V, Shetty R, Bhavikatti M, Naik S 1999 Case report: cervical thymic cyst. *Ind J Radiol Imag* 9:187–189.
7. Banakis Hartl RM, Said S, Mann SE. Bilateral Ear Canal Cholesteatoma with Underlying Type I First Branchial Cleft Anomalies. *Ann Otol Rhinol Laryngol*. 2019 Apr;128(4):360-364.
8. Barat M, Sciubba JJ, Abramson AL. Cervical thymic cyst: case report and review of the literature. *LAF~YNGOSCOPE* 1985; 9589-9 1.
9. Brownstein MH, Helwig EB. Subcutaneous dermoid cysts. *Arch Dermatol*. 1973 Feb;107(2):237-9.
10. Bumber Ž., et al. *Otorinolarinologija*. Zagreb: Naklada Ljevak, d.o.o., 2004, str. 219.
11. Carpenter RJ, 111. Thymic cyst of the neck with prolongation to the thymus gland. *Otolaryngol Head Neck Surg* 1982;90: 494-496.
12. Cigliano B, Baltogiannis N, De Marco M, Faviou E, Antoniou D, De Luca U, Soutis M, Settimi A 2007 Cervical thymic cysts. *Pediatr Surg Int* 23:1219–1225
13. De Caluwe D, Ahmed M, Puri P 2002 Cervical thymic cysts. *Pediatr Surg Int* 18:477–479.
14. De Castro CC. Anatomy of the neck and procedure selection. *Clin Plast Surg*. 2008 Oct;35(4):625-42, vii. doi: 10.1016/j.cps.2008.05.007. PMID: 18922315.
15. Drviš P., et al. *Otorinolarinologija s kirurgijom glave i vrata*. Split: Redak, 2019, str. 172.
16. Dubois P. Du diagnostic de la syphilis congenitale. *Gazette Med Paris* 1850;21:392-395.
17. Entokey.com. Preuzeto s: https://entokey.com/1-the-anatomy-and-physiology-of-the-neck/#c001_. [Datum preuzimanja: 20. travnja 2021.]
18. Fahmy S. Cervical thymic cysts: their pathogenesis and relationship to branchial cysts. *J Laryngol Otol* 1074;88:47-60
19. Farquhar DR, Rawal RB, Masood MM, McClain WG, Kilpatrick LA, Rose AS, Zdanski CJ. Outpatient management and surgeon specialty for thyroglossal duct cyst excision: A retrospective analysis of 377 patients and 30-day outcomes in the American College of Surgeons NSQIP-P Database. *Clin Otolaryngol*. 2018 Oct;43(5):1402-1406.

20. Garcia E, Osterbauer B, Parham D, Koempel J. The incidence of microscopic thyroglossal duct tissue superior to the hyoid bone. *Laryngoscope*. 2019 May;129(5):1215-1217.
21. Garner DH, Kortz MW, Baker S. StatPearls [Internet]. StatPearls Publishing; Treasure Island (FL): Jul 1, 2020. Anatomy, Head and Neck, Carotid Sheath.
22. Goins MR, Beasley MS. Pediatric neck masses. *Oral Maxillofacial Surg Clin North Am* 2012;24:457–68.
23. Guba AM, Adam AE, Jaques DA, et al. Cervical presentation of thymic cysts. *Am JSurg* 1978;136:430-436.
24. Guidera AK, Dawes PJ, Fong A, Stringer MD. Head and neck fascia and compartments: no space for spaces. *Head Neck*. 2014 Jul;36(7):1058-68.
25. Hyde TH, Sellers ED, Owen M. Thymic cyst of the neck. *Tex State JMed* 1944;39:539-540.
26. „ICD-10 - International Statistical Classification of Diseases and Related Health Problems“. Tenth Revision. Volume 1. 2008 Edition © World Health Organization 2009
27. Ihnatsenka B, Boezaart AP. Applied sonoanatomy of the posterior triangle of the neck. *Int J Shoulder Surg*. 2010 Jul;4(3):63-74.
28. Johnson NJ, Bretlan P 1976 Cervical thymic cysts. *Acta Otolaryngol* 82:143–149.
29. Kelley DJ, Gerberb ME, Willgingb JP 1997 Cervicomediastinal thymic cysts. *Int J Pediatr Otorhinolaryngol* 39:139–146.
30. Khariwala SS, Nicollas R, Triglia JM, Garabedian EN, Marianowski R, Van Den Abbeele T, April M, Ward R, Koltai PJ 2004 Cervical presentations of thymic anomalies in children. *Int J Pediatr Otorhinolaryngol* 68:909–914.
31. Koch BL. Cystic malformations of the neck in children. *Pediatr Radiol* 2005;35:463-77.
32. Koch EM, Fazel A, Hoffmann M. Cystic masses of the lateral neck - Proposition of an algorithm for increased treatment efficiency. *J Craniomaxillofac Surg*. 2018 Sep;46(9):1664-1668.
33. Koeller KK, Alamo L, Adair CF, Smirniotopoulos JG. Congenital cystic masses of the neck: radiologic-pathologic correlation. *Radiographics* 1999;19:121-46.
34. Kohan EJ, Wirth GA. Anatomy of the neck. *Clin Plast Surg*. 2014 Jan;41(1):1-6.
35. Krech WG, Storey CF, Umiker WC. Thymic cysts. *J Thorac Surg* 1954;27:477-493
36. Lee DH, Yoon TM, Lee JK, Lim SC. Clinical Study of Second Branchial Cleft Anomalies. *J Craniofac Surg*. 2018 Sep;29(6):e557-e560.
37. Ma J, Ming C, Lou F, Wang ML, Lin K, Zeng WJ, Li ZC, Liu XF, Zhang TS. [Misdiagnosis analysis and treatment of pyriform sinus fistula in children]. *Zhonghua Er Bi Yan Hou Tou Jing Wai Ke Za Zhi*. 2018 May 07;53(5):381-384.
38. Mattioni J, Azari S, Hoover T, Weaver D, Chennupati SK. A cross-sectional evaluation of outcomes of pediatric branchial cleft cyst excision. *Int J Pediatr Otorhinolaryngol*. 2019 Apr;119:171-176.
39. McAvoy JM, Zuckerbraun L. Dermoid cysts of the head and neck in children. *Arch Otolaryngol*. 1976 Sep;102(9):529-31.
40. Meng F, Zhu Z, Ord RA, Zhang T. A unique location of branchial cleft cyst: case report and review of the literature. *Int J Oral Maxillofac Surg*. 2019 Jun;48(6):712-715.

41. Michalopoulos, N., Papavramidis, T. S., Karayannopoulou, G., Cheva, A., Pliakos, I., Triantafilopoulou, K., & Papavramidis, S. T. (2011). Cervical Thymic Cysts in Adults. *Thyroid*, 21(9), 987–992. doi:10.1089/thy.2010.0142
42. Mikal S. Cervical thymic cyst: a case report and review of the literature. *Arch Surg* 1974;109:558-562.
43. Millman B, Pransky S, Castillo J, Zipfel TE, Wood WE 1999 Cervical thymic anomalies. *Int J Ped Otorhinolaryg* 47:29–39.
44. Muller S, Aiken A, Magliocca K, Chen AY. Second Branchial Cleft Cyst. *Head Neck Pathol*. 2015 Sep;9(3):379-83.
45. Nakajima K, Korekawa A, Nakano H, Sawamura D. Subcutaneous dermoid cysts on the eyebrow and neck. *Pediatr Dermatol*. 2019 Nov;36(6):999-1001.
46. Nguyen, Q., deTar, M., Wells, W., & Crockett, D. (1996). Cervical Thymic Cyst: Case Reports and Review of the Literature. *The Laryngoscope*, 106(3), 247–252. doi:10.1097/00005537-199603000-00001
47. Nicoucar K, Giger R, Pope HG, Jaecklin T, Dulguerov P. Management of congenital fourth branchial arch anomalies: a review and analysis of published cases. *J Pediatr Surg*. 2009 Jul;44(7):1432-9.
48. Nightingale M. Midline cervical swellings: What a paediatrician needs to know. *J Paediatr Child Health*. 2017 Nov;53(11):1086-1090.
49. Nowak PA, Zarbo RJ, Jacobs JR. Aberrant solid cervical thymus. *Ear Nose Throat J* 1988;67:670-677.
50. Oh JH, Chang YW, Lee EJ. Sonographic diagnosis of coexisting ectopic thyroid and fourth branchial cleft cyst. *J Clin Ultrasound*. 2018 Nov;46(9):582-584.
51. Orozco-Covarrubias L, Lara-Carpio R, Saez-De-Ocariz M, Duran-McKinster C, Palacios-Lopez C, Ruiz-Maldonado R. Dermoid cysts: a report of 75 pediatric patients. *Pediatr Dermatol*. 2013 Nov-Dec;30(6):706-11.
52. Park Y. Evaluation of neck masses in children. *Am Fam Phys* 1995; 51:1904–1912.
53. Patel S, Bhatt AA. Thyroglossal duct pathology and mimics. *Insights Imaging*. 2019 Feb 06;10(1):12.
54. Pollard ZF, Calhoun J. Deep orbital dermoid with draining sinus. *Am J Ophthalmol*. 1975 Feb;79(2):310-3.
55. Pollosson A, Piery M. Un cas d'epithelioma primitif du thymus. *Prov Med Lyons* 1901;15:1-4.
56. Possel L, François M, Van den Abbeele T, Narcy P. [Mode of presentation of fistula of the first branchial cleft]. *Arch Pediatr*. 1997 Nov;4(11):1087-92.
57. Povey HG, Selvachandran H, Peters RT, Jones MO. Management of suspected thyroglossal duct cysts. *J Pediatr Surg*. 2018 Feb;53(2):281-282.
58. Nastavni materijali doc. dr. Jugoslava Gašića iz kolegija Otorinolaringologija dostupni online. Preuzeto s: <https://med.pr.ac.rs/wp-content/uploads/2020/03/Predavanje-ORL-VI-vrat-traheobronhologija.pdf>. [Datum preuzimanja: 19. svibnja 2021.]
59. Prior A, Anania P, Pacetti M, Secci F, Ravegnani M, Pavanello M, Piatelli G, Cama A, Consales A. Dermoid and Epidermoid Cysts of Scalp: Case Series of 234 Consecutive Patients. *World Neurosurg*. 2018 Dec;120:119-124.

60. Prosser JD, Myer CM. Branchial cleft anomalies and thymic cysts. *Otolaryngol Clin North Am.* 2015 Feb;48(1):1-14.
61. Quintanilla-Dieck L, Penn EB. Congenital Neck Masses. *Clin Perinatol.* 2018 Dec;45(4):769-785.
62. Raines J, Rowe LD. Progressive neonatal airway obstruction secondary to cervical thymic cyst. *Otolaryngol Head Neck Surg* 1981;89:723-725.
63. Reiner M, Beck AR, Rybak B. Cervical thymic cysts in children. *Am JSurg* 1980;139:704-707.
64. Reissis D, Pfaff MJ, Patel A, Steinbacher DM. Craniofacial dermoid cysts: histological analysis and inter-site comparison. *Yale J Biol Med.* 2014 Sep;87(3):349-57.
65. Ridder GJ, Boedeker CC, Kersten AC 2003 Multilocular cervical thymic cysts in adults. A report of two cases and review of the literature. *Eur Arch Otorhinolaryngol* 260:261–265.
66. Rosevear WH, Singer MI. Symptomatic cervical thymic cyst in a neonate. *Otolaryngol Head Neck Surg* 1981;89:738-741.
67. Ross J, Manteghi A, Rethy K, Ding J, Chennupati SK. Thyroglossal duct cyst surgery: A ten-year single institution experience. *Int J Pediatr Otorhinolaryngol.* 2017 Oct;101:132-136.
68. Sanusi ID, Carrington PR, Adams DN. Cervical thymic cyst. *Arch Dermatol*1982;118: 122-124.
69. Shadfar S, Perkins SW. Anatomy and physiology of the aging neck. *Facial Plast Surg Clin North Am.* 2014 May;22(2):161-70.
70. Shen LF, Zhou SH, Chen QQ, Yu Q. Second branchial cleft anomalies in children: a literature review. *Pediatr Surg Int.* 2018 Dec;34(12):1251-1256.
71. Som P. Cystic lesions of the neck. *Postgrad Radiol* 1987; 7:211–236.
72. Sorenson EP, Powel JE, Rozzelle CJ, Tubbs RS, Loukas M. Scalp dermoids: a review of their anatomy, diagnosis, and treatment. *Childs Nerv Syst.* 2013 Mar;29(3):375-80.
73. Speer FD. Thymic cysts. *NY Med Coll Flower Hosp Bull* 1938; 1:142-150.
74. Tazegul G, Bozođlan H, Dođan Ö, Sari R, Altunbař HA, Balci MK. Cystic lateral neck mass: Thyroid carcinoma metastasis to branchial cleft cyst. *J Cancer Res Ther.* 2018 Oct-Dec;14(6):1437-1438.
75. Teach Me Anatomy.info. Preuzeto s: <https://teachmeanatomy.info/the-basics/embryology/head-neck/pharyngeal-arches/>. [Datum preuzimanja: 1. svibnja 2021.]
76. Thabet H, Gaafar A, Nour Y. Thyroglossal duct cyst: Variable presentations. *Egyptian Journal of Ear, Nose Throat and Allied Sciences* 2011;12:13-20.
77. Thompson LD, Herrera HB, Lau SK. A Clinicopathologic Series of 685 Thyroglossal Duct Remnant Cysts. *Head Neck Pathol.* 2016 Dec;10(4):465-474.
78. Thompson, L. D. R. (2017). Thyroglossal Duct Cyst. *Ear, Nose & Throat Journal*, 96(2), 54–55.
79. Tovi F, Mares AJ. The aberrant cervical thymus: embryology, pathology, and clinical implications. *Am J Surg* 1978;136:

80. Turri-Zanoni M, Battaglia P, Castelnuovo P. Thyroglossal Duct Cyst at the Base of Tongue: The Emerging Role of Transoral Endoscopic-Assisted Surgery. *J Craniofac Surg*. 2018 Mar;29(2):469-470.
81. Unsal O, Soytaş P, Hascicek SO, Coskun BU. Clinical approach to pediatric neck masses: Retrospective analysis of 98 cases. *North Clin Istanbul*. 2017;4(3):225-232.
82. Wagner CW, Vinocur CD, Weintraub WH, et al. Respiratory complications in cervical thymic cysts. *J Pediatr Surg* 1988; 23:657-660.
83. Warshafsky D, Goldenberg D, Kanekar SG. Imaging anatomy of deep neck spaces. *Otolaryngol Clin North Am*. 2012 Dec;45(6):1203-21.
84. Waxenbaum JA, Reddy V, Bordoni B. Anatomy, Head and Neck, Cervical Nerves. [Updated 2021 Feb 7]. In: StatPearls [Internet]. Treasure Island (FL): StatPearls Publishing; 2021 Jan-.
85. Work WP. Newer concepts of first branchial cleft defects. *Laryngoscope*. 1972 Sep;82(9):1581-93. [PubMed]
86. Xiao H, Kong W, Gong S, Wang J, Liu S, Shi H. [Surgical treatment of first branchial cleft anomaly]. *Lin Chuang Er Bi Yan Hou Ke Za Zhi*. 2005 Oct;19(19):873-4.
87. Zarbo R J, McClatchey KD, Areen RG, Baker SB. Thy mopharyngeal duct cyst: a form of cervical thymus. *Ann Otol Rhinol Laryngol* 1983;92:284-9.

Popis slika

Slika 1.: Lijevo - Sagitalna računalna tomografija pokazuje cistu ispod hioidne kosti u središnjem dijelu vrata, a kanal se nastavlja inferiorno. Desno - hioidna kost zabilježena je u blizini cističnih prostora obloženih epitelom. Folikuli štitnjače zabilježene su (strelice) u stromi.....11

Izvor: Thompson, L. D. R. (2017). Thyroglossal Duct Cyst. *Ear, Nose & Throat Journal*, 96(2), 54–55.

Životopis

Moje ime je Tomislav Cigić. Rođen sam 17. travnja 1997. u Karlovcu gdje sam završio „OŠ Braće Seljan“. Nakon osnovnoškolskog obrazovanja, upisao sam Prirodoslovno-matematičku gimnaziju Karlovac. Također sam paralelno pohađao Glazbenu školu Karlovac te sam završio i srednju glazbenu školu te stekao zanimanje pijanist. Godine 2015. upisao sam Medicinski fakultet u Zagrebu. Član sam Skupštine Sveučilišnog zbora u Zagrebu od 2017. godine te sam predstavnik Medicinskog fakulteta u Sveučilišnom zboru u Zagrebu. Izvrsno poznajem engleski i njemački jezik. Područja interesa su mi otorinolaringologija, ortopedija i oftalmologija.