

Kirurgija štitnjače u djece i adolescenata

Dobrić, Ana

Master's thesis / Diplomski rad

2021

Degree Grantor / Ustanova koja je dodijelila akademski / stručni stupanj: **University of Zagreb, School of Medicine / Sveučilište u Zagrebu, Medicinski fakultet**

Permanent link / Trajna poveznica: <https://um.nsk.hr/um:nbn:hr:105:770324>

Rights / Prava: [In copyright](#)/[Zaštićeno autorskim pravom.](#)

Download date / Datum preuzimanja: **2024-06-30**



Repository / Repozitorij:

[Dr Med - University of Zagreb School of Medicine Digital Repository](#)



SVEUČILIŠTE U ZAGREBU

MEDICINSKI FAKULTET

Ana Dobrić

Kirurgija štitnjače u djece i adolescenata

DIPLOMSKI RAD



Zagreb, 2021.

Ovaj diplomski rad izrađen je na Klinici za bolesti uha, grla i nosa i kirurgiju glave i vrata pod vodstvom prof.dr.sc. Maria Bilića i predan je na ocjenu u akademskoj godini 2020./2021.

KRATICE

T3	Trijodtironin, hormon štitnjače
T4	Tiroksin, hormon štitnjače
TSH	Tireotropni hormon od engl. <i>Thyroid stimulating hormone</i>
C5 – C7	Cervikalni kralješci od petog do sedmog
Th1	Prvi prsni kralježak
MIT	Monojodtirozin
DIT	Dijodtirozin
TBG	Globulin koji veže tiroksin od engl. <i>Thyroxine-binding globulin</i>
FT3	Slobodni trijodtironin od engl. <i>Free triiodothyronine</i>
FT4	Slobodni tiroksin od engl. <i>Free thyroxine</i>
TRH	Tireotropin oslobađajući hormon od engl. <i>Thyrotropin-releasing hormone</i>
PTC	Papilarni tireoidni karcinom od engl. <i>Papillary thyroid carcinoma</i>
NLR	Povratni grkljanski živac od lat. <i>nervus laryngeus recurrens</i>
TNM	TNM klasifikacija od engl. <i>The tumor – nodes – metastasis Classification</i>
MEN	Multipla endokrina neoplazija
CT	Kompjutorizirana tomografija
MR	Magnetna rezonancija
FTC	Folikularni tireoidni karcinom od engl. <i>Follicular thyroid carcinoma</i>
MTC	Medularni tireoidni karcinom od engl. <i>Medullary thyroid cancer</i>
FMTc	Familijarni medularni karcinom od engl. <i>Familial medullary thyroid cancer</i>
RET	Protoonkogen od engl. <i>Rearranged during transfection</i>
CEA	Karcinoembrionalni antigen od engl. <i>Carcinoembryonic antigen</i>
SCM	Sternokleidomastoidni mišić od engl. <i>Sternocleidomastoid muscle</i>

SADRŽAJ

SAŽETAK

SUMMARY

UVOD	1
EMBRIOLOGIJA, ANATOMIJA I FIZIOLOGIJA ŠTITNE ŽLIJEZDE	2
2.1. Embriologija štitne žlijezde	2
2.2. Anatomija štitne žlijezde	3
2.3. Fiziologija štitne žlijezde	6
KIRURŠKE BOLESTI ŠTITNJAČE U DJECE I ADOLESCENATA	9
3.1. Gravesova bolest.....	9
3.2. Folikularni adenom i druge rijetke benigne tvorbe	12
3.3. Maligne bolesti štitnjače u pedijatrijskoj populaciji	14
3.3.1. Papilarni karcinom	14
3.3.2. Folikularni karcinom	17
3.3.3. Medularni karcinom.....	19
KIRURŠKE TEHNIKE LIJEČENJA BOLESTI ŠTITNJAČE	22
4.1. Totalna tireoidektomija	23
4.2. Tiroidna lobektomija	23
4.3. Subtotalna tireoidektomija	24
4.4. Gotovo-totalna tireoidektomija	24
4.5. Disekcija vrata	24
POSTOPERATIVNE KOMPLIKACIJE I PROGNOZA	27
ZAKLJUČAK	30
ZAHVALE	31
LITERATURA	32
ŽIVOTOPIS	36

SAŽETAK

Naslov: Kirurgija štitnjače u djece i adolescenata

Autor rada: Ana Dobrić

Bolesti štitnjače koje zahtijevaju kirurško liječenje u populaciji djece i adolescenata izrazito su rijetke, pokazuju specifične kliničke karakteristike, te se samim time i postupak liječenja razlikuje uspoređujući sa adultnom populacijom. Benigne tireoidne bolesti koje nakon pravilno uzete anamneze, kliničkog pregleda, specifičnih laboratorijskih nalaza, UZV pregleda i ukoliko je potrebno citološke punkcije mogu zahtijevati kirurško liječenje jesu Gravesova bolest, folikularni i toksični adenomi te kongenitalne strume. Izbor kirurške metode ovisi o prethodnim iskustvima kirurga zaduženog za operativni zahvat, no najčešće se primjenjuju lobektomija ili subtotalna tireoidektomija, a iznimku predstavlja Gravesova bolest gdje je metoda izbora totalna tireoidektomija. Postoperativne komplikacije su u benignih tireoidnih bolesti nešto rjeđe nego u malignih zbog manjeg opsega kirurškog zahvata, najčešće su privremene, a uključuju hipoparatiroidizam i hipokalcijemiju, promuklost zbog ozljede nervusa laryngeusa recurrensa, krvarenje i infekciju rane. Navedene su komplikacije, od kojih neke i permanentne, puno učestalije kod opsežnijih kirurških zahvata poput totalne tireoidektomije i po potrebi disekcije vrata koje ujedno predstavljaju jednu od najučestalijih kirurških metoda u liječenju tiroidnih karcinoma. Najčešći je dobro diferencirani papilarni karcinom, a zatim folikularni i medularni tiroidni karcinomi sa nešto nižom incidencijom, te se većinom prezentiraju bezbolnom palpabilnom masom koja je za vrijeme postavljanja dijagnoze puno veća nego u odraslih i često multicentrična. Razlog odabira opsežnijeg i agresivnijeg kirurškog liječenja u tiroidnih maligniteta mlađe populacije jest i činjenica da se u vrijeme postavljanja dijagnoze prezentiraju sa već prisutnim lokoregionalnim metastazama i većim postotkom recidiva nakon provedenog kirurškog liječenja.

Ključne riječi: štitnjača, kirurgija, tireoidektomija, disekcija, djeca, adolescenti

SUMMARY

Title: Thyroid surgery in children and adolescents

Author: Ana Dobrić

Thyroid diseases that may require surgical treatment in children and adolescents are extremely rare, show specific clinical characteristics, and therefore the treatment is different in adults and children. Benign thyroid diseases that after a proper medical history, clinical examination, specific laboratory findings, ultrasound examination and, if necessary, cytological punctures may require surgical treatment are Graves' disease, follicular and toxic adenomas and congenital goiters. The choice of surgical method depends on the previous experience of the surgeon in charge of the operation, but lobectomy or subtotal thyroidectomy is the most often used one, with the exception of Graves' disease, where the method of choice is total thyroidectomy. Postoperative complications are less common in benign thyroid diseases than in malignancies, most often temporary, and include hypoparathyroidism and hypocalcemia, hoarseness due to laryngeal recurrence nerve injury, bleeding, and wound infection. Complications listed above, some of which can be permanent, are more common in extensive surgical procedures such as total thyroidectomy and, if necessary, neck dissection, which are also one of the most common surgical methods in the thyroid cancer treatment. The most common is well-differentiated papillary thyroid carcinoma, followed by follicular and medullary thyroid carcinomas with a slightly lower incidence, and are mostly presented by a painless palpable mass that is much larger at diagnosis than in adults and often multicentric. The reason for choosing more extensive and aggressive surgical treatment in thyroid malignancies in younger population is the fact that at the time of diagnosis they already present locoregional metastases and a higher recurrence rate after surgery.

Key words: thyroid gland, surgery, thyroidectomy, neck dissection, children, adolescents

UVOD

Bolesti štitnjače su u populaciji djece i adolescenata rijetke te pokazuju različitosti u patofiziologiji, kliničkim ishodima i prognozi u usporedbi sa adultnom populacijom (1). Teško je procijeniti, a u konačnici i liječiti bolesti štitnjače u djece upravo zbog svojstvenih biokemijskih razlika uspoređujući dječju i odraslu štitnjaču te očekivanog dugog životnog vijeka u djece. Posebne poteškoće u procesu liječenja predstavlja i činjenica da je dječja štitnjača, za razliku od adultne, puno osjetljivija na zračenje, a dijagnoza malignih bolesti se najčešće postavlja u poodmaklom stadiju što posljedično zahtjeva i radikalnije liječenje. Malo je literature koja se isključivo bavi problematikom kirurškog liječenja bolesti štitnjače u djece i adolescenata, a preporuke o liječenju su se povijesno temeljile na studijama za adultnu populaciju. Medicinski, pa tako i kirurški tretman bolesti štitnjače u djece može imati benefite, ali i neželjene posljedice koje dugoročno mogu utjecati na kvalitetu života te se upravo te činjenice moraju uzeti u obzir prilikom liječenja djece i adolescenata kojima je postavljena dijagnoza benignih ili malignih bolesti tireoidne žlijezde (2).

Svrha ovoga rada je pregledno prikazati kliničke karakteristike bolesti štitnjače koje zahtijevaju kirurške postupke liječenja, najčešće korištene kirurške metode, posljedične postoperativne komplikacije i prognozu u populaciji djece i adolescenata.

EMBRIOLOGIJA, ANATOMIJA I FIZIOLOGIJA ŠTITNE ŽLIJEZDE

2.1. Embriologija štitne žlijezde

Suvremeni otorinolaringolog, koji se bavi kirurgijom glave i vrata, trebao bi jasno razumijeti embriogenezu tireoidne žlijezde i poznavati moguće urođene anomalije zbog mogućnosti utjecanja na cjelovitost operacije i njezine moguće komplikacije (3).

Primordijalna se štitna žlijezda prvi puta može identificirati u četvrtom tjednu gestacije kao endodermalna invaginacija jezika na mjestu foramena cecuma te je prva od svih endokrinih žlijezda koja se počinje razvijati u organizmu (3,4). Upravo se foramen cecum nalazi na mjestu gdje središnja linija presijeca terminalni sulkus koji dijeli jezik na prednje dvije trećine i stražnju jednu trećinu. Divertikulum štitnjače započinje svoje spuštanje kroz jezik povlačeći za sobom ductus thyroglossus. Put spuštanja žlijezde prolazi ispred hioidne kosti i grkljana. Tijekom procesa spuštanja u petome tjednu, superiorni dio ductusa thyroglossusa degenerira te do toga vremena štitna žlijezda razvija svoj karakterističan oblik sa dva režnja koja su međusobno povezana isthmusom. Dalje se nastavlja spuštati dok ne dosegne područje krikoidne hrskavice oko otprilike sedmog tjedna gestacije (4). Distalni dio ductusa degenerira, no ono što može ostati je piramidalni režanj uočljiv u čak 50% populacije (4,5). Razvoju štitne žlijezde pridonosi i ultimobranhijalno tijelo, čije stanice migriraju u tireoidnu žlijezdu te se diferenciraju u parafolikularne ili C stanice zadužene za lučenje kalcitonina (4). Folikularne stanice štitnjače postaju vidljive u osmom tjednu gestacije te u jednome sloju okružuju folikule čiji je lumen ispunjen amorfnim koloidom bogatim tireoglobulinom, a oko jedanaestog tjedna počinju sa produkcijom i izlučivanjem T3 i T4, dok se TSH izlučuje iz adenohipofize (4,5). Cjelokupni mehanizam povratne sprege oko lučenja i kontrole lučenja hormona sazrijeva do trećeg mjeseca postnatalno (5). Upravo se proces histološke diferencijacije štitnjače može podijeliti u tri faze: prekoloidna faza koja traje od 7. do 13. tjedna gestacije, koloidna faza od 13. do 14. tjedna te folikularna faza nakon 14. tjedna (3).

Brojni su poremećaji embrionalnog razvoja koji mogu zahvatiti i samu štitnu žlijezdu te se mogu pronaći u jednog na 2000-4000 novorođene djece (4,6). Postoji mogućnost izostanka spuštanja žlijezde što rezultira njezinim smještajem na spoju oralnog i faringealnog dijela jezika. Također, ektopično tkivo štitnjače se može naći bilo

gdje na putu spuštanja žlijezde, a u vrlo rijetkim slučajevima se žlijezda može spustiti sve do toraksa (4). Ponekad ne dolazi do degeneracije cijelog ductusa te jedan određeni dio može hipertrofirati i postati cista što se smatra najčešćom kongenitalnom anomalijom koja se uočava na ultrazvučnom pregledu, najčešće smještena u srednjoj vratnoj liniji, a zahtijeva aspiraciju sadržaja ciste jer može biti povezana sa povećanim rizikom nastanka karcinoma (5). Ektopično se tkivo štitnjače može pronaći i na lateralnim stranama vrata. U jako rijetkim slučajevima može biti smješteno ispod dijafragme i povezano sa organima gastrointestinalnog sustava (4). Posljedično enzimskom deficitu, maternalnoj tireotoksikozi ili antitiroidnoj medikaciji, može doći do kongenitalnog povećanja štitnjače (goiter, struma) gdje se novorođenče može prezentirati respiratornim distresom posljedično velikoj masi koja vrši pritisak na traheju (5).

2.2. Anatomija štitne žlijezde

Poznavanje anatomije štitne žlijezde smatra se imperativom kako bi kirurgija štitnjače bila sigurna te u konačnici efektivna. To je posebno važno kod kirurških intervencija poput lobektomije i totalne tireoidektomije kako bi rizik od oštećenja živčanih i vaskularnih struktura bio minimalan (7).

Štitnjača je smještena nasuprot C5-C7 i Th1 kralježaka, u donjem dijelu prednjeg segmenta vrata, ispod grkljana, a na razini drugog i trećeg trahealnog prstena (7,8). Građena je od dva režnja, od kojih svaki leži na pripadajućoj strani trahealne stijenke te su povezani isthmusom, tankim tireoidnim tkivom koje se pruža po anteriornoj površini dušnika. Svaki je režanj dugačak oko četiri centimetra, a širok dva te u većini slučajeva nekoliko milimetara debeo. Posteriorno od svakog pola; gornjeg, donjeg, lijevog i desnog, nalaze se paratireoidne žlijezde, nekoliko miligrama teške, čija je pravodobna detekcija izrazito važna prilikom kirurških postupaka kako ne bi došlo do njihova slučajnog uklanjanja što može rezultirati trajnim hipoparatireoidizmom povezanim sa brojnim komorbiditetima te u konačnici i mortalitetom (8). Osim prethodno spomenuta dva režnja štitnjače, postoje i varijacije u obliku postojanja dodatnog, trećeg režnja, koji se često naziva i piramidalni režanj te je najčešće

smješten iznad isthmusa ili iznad desnog, odnosno lijevog tireoidnog režnja. Često se prilikom preoperativne pripreme koja obuhvaća ultrazvuk ili scintigrafiju ne otkrije postojanje piramidalnoga režnja te je stoga važno dobro poznavati anatomiju i moguće razvojne komplikacije kako bi se piramidalni režanj za vrijeme operativnog postupka detektirao na vrijeme i kako ne bi došlo do ponovnog relapsa bolesti nakon učinjene totalne tireoidektomije posljedično aktivaciji tkiva piramidalnog režnja, koje prije tireoidektomije nije bilo aktivno zbog prisutnosti normalnoga tkiva štitnjače (7).

Medijalna je površina svakog režnja u kontaktu sa dušnikom i jednjakom, posteriorni i lateralni djelovi se nalaze blizu karotidnih arterija, a anterolateralna površina je u kontaktu sa sternokleidomastoidnim te sternohioidnim, sternotiroidnim i omohioidnim mišićima. Od hioidne kosti pa sve do tkiva štitnjače se može naći fibrozna vrpca koja predstavlja obliterated ductus thyroglossus, no ponekad vrpca može sadržavati i mišićno tkivo koje se onda naziva levator glandulae superioris. Cijela je štitnjača obavijena tankom kapsulom koja polazi od pretrahealne fascije te u blizini krikoidne hrskavice postaje dio Berryjeva ligamenta. Ponekad se kapsula može proširiti u parenhim žlijezde te ju podijeliti u različiti broj nepravilnih odjeljaka (9).

Za krvnu opskrbu štitnjače većinom su zadužene po dvije arterije sa svake strane; aa. thyroideae superiores i aa. thyroideae inferiores, a u 3% individua opskrbu pruža i a. thyroidea ima. Gornja tireoidna arterija je ogranak vanjske karotidne arterije te se prema gornjem polu štitnjače spušta zajedno sa vanjskom laringealnom arterijom gdje se nalaze vrlo blizu gornjem laringealnom živcu zbog čega se preporuča da se gornja tireoidna arterija prilikom kirurškog postupka ligira što je bliže moguće samom polu štitnjače kako bi se izbjeglo oštećenje živca (7,8). U oko 15% slučajeva, gornja tireoidna arterija opskrbljuje gornje paratireoidne žlijezde što je važno uzeti u obzir prilikom izvođenja kirurškog zahvata. Za razliku od gornje, donja tireoidna arterija je ogranak truncusa thyrocervicalisa te su njezine terminalne grane koje se pružaju po bazi žlijezde smještene vrlo blizu nervusa laringeusa recurrensa zbog čega se ligiranje same arterije treba izvoditi što je moguće dalje od same žlijezde kako ne bi došlo do oštećenja živca. Također, a. thyroidea inferior opskrbljuje donje paratireoidne žlijezde i većinu tkiva gornjih paratireoidnih žlijezdi stoga je važno pravilno postupati sa navedenom arterijom prilikom zahvata kako bi se izbjegla ishemija paratiroideja. Arterije stvaraju brojne anastomoze koje se pružaju po posteriornoj površini lateralnih dijelova režnjeva gdje se nalaze i same paratireoidne žlijezde, što znači da je prilikom

pristupa štitnjači potrebno detektirati anastomoze krvnih žila koje će biti indirektni pokazatelj paratiroidne žlezde te će se na taj način izbjeći njihovo moguće uklanjanje koje može rezultirati tetanijom. U manjeg broja pacijenata može se detektirati i a.thyroidea ima koja polazi s luka aorte te se grana po inferiornoj površini isthmusa ili reznjeva štitne žlijezde. Dokazano je kako navedena arterija može biti izrazito uvećana u pacijenata sa određenim bolestima štitnjače, poput strume ili hipertireoidizma, a u stanjima odsutnosti jedne ili obje donje tireoidne arterije može pružati potpunu krvnu opskrbu štitnoj žlijezdi. Ukoliko kirurg nije upoznat sa mogućnosti postojanja a.thyroideae ime i njezinoga toka, prilikom operacija u području toraksa, dušnika, štitnjače ili paratiroidnih žlijezdi može doći do njezina oštećenja i izrazito velikog posljedičnog krvarenja (7). Gusti pleksus krvnih žila prolazi kroz tkivo koje odjeljuje štitnjaču na nepravilne reznjice te se ujedinjuje ispod tireoidne kapsule i ulijeva u superiorne, medijalne ili inferiorne tireoidne vene. Upravo su vene štitnjače prepoznate kao jedan od mogućih izvora obilnoga krvarenja kako prilikom kirurgije štitnjače, tako i prilikom traheostomije (10). Gornji i medijalni segment štitnjače se dreniraju putem gornje i medijalne tireoidne vene u unutarnju jugularnu venu, a donji segment putem donje tireoidne vene u brahiocefaličnu venu (11). Limfna drenaža prati vensku. Limfne žile koje prate superiorne i medijalne vene se dreniraju u gornje duboke cervikalne limfne čvorove. Limfne žile koje prate inferiorne vene se dreniraju u limfne čvorove donjega dijela cervikalnog pleksusa, supraklavikularne, paratrahealne i parafaringealne limfne čvorove. Poznavanje limfne drenaže je važno kako bi se znalo postupati sa pacijentima kojima je postavljena dijagnoza karcinoma štitnjače s obzirom da su limfni čvorovi određenih vratnih regija često zahvaćeni. Smatra se kako je limfna drenaža bolje razvijena u mlađe nego starije populacije, a s povećanjem godina, dolazi do smanjenja broja interfolikularnih kapilara što utječe i na gustoću stvorenog venskog pleksusa (10).

Prilikom kirurgije štitnjače može doći do oštećenja motornih ili senzornih živaca sa posljedičnim neurološkim ispadima. Dvije najznačajnije strukture koje su ugrožene prilikom kirurških postupaka su ogranci nervusa vagusa: vanjska grana nervusa laryngeusa superiora i nervus laryngeus inferior/recurrens. Ovi živci i njihovi ogranci uglavnom motorno inerviraju laringealne mišiće te su odgovorni za pomicanje glasnica i formiranje glasa. Ukoliko dođe do oštećenja ovih živaca, ili njihovih manjih ogranaka, može doći do paralize različitih laringealnih mišića što će se klinički očitovati

promjenama u kvaliteti i intenzitetu glasa (12). Nervus laryngeus superior se dijeli na vanjsku i unutarnju granu. Vanjska grana inervira krikotireoidni mišić te su njezina oštećenja prilikom izvođenja tireoidektomije zabilježena u čak 58% slučajeva što je rezultiralo dubokim i promuklim glasom, smanjenim opsegom i glasnoćom te vokalnim umorom sa mogućnosti aspiracije. Unutarnja grana nervusa laryngeusa superiora je zadužena za senzornu inervaciju grkljana. Nervus laryngeus inferior/recurrens inervira sve mišiće grkljana, osim krikotireoidnog te je njegovo moguće oštećenje povezano sa procesom ligiranja a.thyroideae inferior. Privremena paraliza živca je zabilježena u otprilike 8% slučajeva, a trajna u 3% rezultirajući promuklošću u slučajevima unilateralnog oštećenja te stridorom i akutnom opstrukcijom dišnog puta kod bilateralnog oštećenja (7).

2.3. Fiziologija štitne žlijezde

Tireoidni su hormoni esencijalni za normalan rast i razvoj te njihov učinak najviše dolazi do izražaja za vrijeme ranoga djetinjstva. Tjelesni rast, koštano sazrijevanje te razvoj i nicanje zubiju ovise o hormonima štitnjače. Skeletalna maturacija je rezultat sinergističkog djelovanja hormona štitnjače i hormona rasta, no također tireoidni hormoni indirektno potiču koštanu formaciju putem stimulacije hipofize te potiču osifikaciju i fuziju epifiznih ploča rasta. Nedostatak tireoidnih hormona se nakon 3 do 4 godine života najčešće može prepoznati po zakašnjoj skeletalnoj i koštanoj maturaciji te zakašnjelom nicanju trajnih zubiju. Također, postnatalno sazrijevanje središnjega živčanoga sustava ovisi o hormonima štitnjače te se kod njihova nedostatka može uočiti zakašnjeli rast velikoga i maloga mozga te usporen proces mijelinizacije živaca sa posljedično smanjenom veličinom mozga i reduciranom vaskularizacijom (13). Upravo su poremećaji koji zahvaćaju štitnu žlijezdu najčešće endokrinopatije u dječjoj dobi te se etiologija i klinička prezentacija tireoidnih poremećaja u djece i adolescenata razlikuje od one u adultne populacije te su rana dijagnoza i liječenje ključni kako bi se spriječila ireverzibilna i trajna oštećenja živčanog sustava te kašnjenja u razvoju (14).

Za razliku od ostalih endokrinih žlijezda iz kojih se hormoni oslobađaju odmah nakon što se sintetiziraju, štitna žlijezda ima mogućnost pohrane hormona, a oslobađa

ih kada se za to u organizmu javi potreba. Zadužena je za sekreciju dvije glavne vrste hormona, T3 i T4 te kalcitonina za čiju su produkciju ključne parafolikularne ili C stanice štitnjače. Glavnim se hormonom štitnjače smatra T3 zbog svoje veće potentnosti iako je T4 zastupljeniji u cirkulaciji. Sinteza navedenih hormona se smatra složenim procesom koji ovisi o prisutnosti joda i molekuli tirozina. Prvi korak u produkciji tireoidnih hormona je apsorpcija jodida od strane folikularnih stanica koji se procesom oksidacije pretvara u jod u čemu sudjeluje i enzim tireoidna peroksidaza nakon čega se jod veže na tirozin te predstavlja dio molekule tireoglobulina u folikularnom koloidu čime se formiraju MIT i DIT. Nakon određenog vremena, kada se u organizmu javi potreba za oslobađanjem hormona, dolazi do spajanja dviju molekula DIT-a čime se formira T4 te jedne molekule MIT-a sa jednom molekulom DIT-a čime nastaje T3. Proces oslobađanja navedenih hormona u krvnu cirkulaciju je vrlo složen prvenstveno zbog činjenice da se prije oslobađanja tireoidni hormoni moraju odvojiti od molekule tireoglobulina u čemu sudjeluju lizosomalni enzimi folikularnih stanica. Oko otprilike 90% hormona koji se oslobode iz žlijezde se u krvotoku nalazi u obliku T4, no naknadno dolazi do pretvorbe u T3 koji je puno potentniji te u većoj mjeri ulazi u interakciju sa ciljanim stanicama tkiva. Jednom kada uđu u krvotok, u normalnim je uvjetima gotovo 99% tireoidnih hormona vezano za plazmatske proteine poput TBG-a i albumina koji se sintetiziraju u jetri te se hormoni u ovakvom vezanom obliku smatraju inaktivnima što posljedično znači da se samo 1% hormona u krvotoku nalazi u nevezanom (FT3, FT4), aktivnome obliku te je upravo taj mali postotak hormona zadužen za učinke na stanicama ciljnih tkiva te u konačnici za mehanizam povratne sprege putem hipotalamusa i hipofize. Za razliku od ostalih hormona u krvotoku, plazmatske koncentracije hormona štitnjače su tijekom dana konstantne bez naglih i iznenadnih promjena u sekreciji. Jedini poznati faktor koji dovodi do naglog porasta sekrecije tireoidnih hormona u novorođenčadi je izloženost hladnoći što se smatra oblikom mehanizma prilagodbe kako bi održali odgovarajuću tjelesnu temperaturu s obzirom da je prilikom porođaja došlo do nagle promjene izlaganju hladnom ekstrauterinom okolišu (13).

Za regulaciju stvaranja i izlučivanja hormona štitnjače zadužen je TSH koji se oslobađa iz prednjeg režnja hipofize koji također regulira i strukturni integritet same štitnjače. U nedostatku TSH štitnjača atrofira te se posljedično smanjuje sinteza i

sekrecija njezinih hormona, a u suprotnom, pretjerano izlučivanje TSH dovodi do hipertrofije i hiperplazije folikularnih stanica sa povećanim izlučivanjem hormona (13).

Zaključno, sekrecija tireoidnih hormona je regulirana mehanizmom negativne povratne sprege koji uključuje hipotalamus, adenohipofizu i štitnjaču. Ukoliko u serumu dođe do pada koncentracije tireoidnih hormona, dolazi do oslobađanja TRH iz hipotalamusa koji djeluje na hipofizu i potiče ju na izlučivanje TSH koji djeluje na štitnjaču što rezultira proizvodnjom i oslobađanjem T3 i T4. Porast koncentracije T3 i T4 u serumu tada inhibira daljnje oslobađanje TSH iz adenohipofize (13).

KIRURŠKE BOLESTI ŠTITNJAČE U DJECE I ADOLESCENATA

Bolesti štitnjače su u djece i adolescenata rjeđe nego u adultnoj populaciji što u konačnici rezultira nedovoljnim iskustvom kirurških specijalista, kako u ambulantnim uvjetima, tako i u operacijskoj sali (15) što može dovesti do određenih postoperativnih komplikacija. Odluku o dijagnozi i terapiji donose pedijatri i endokrinolozi te se kod nemalignih bolesti liječenje najčešće temelji na hormonalnoj nadomjesnoj terapiji, supresivnoj terapiji ili terapiji tireostaticima, a kirurška je terapija indicirana ukoliko se ona konzervativna ne pokaže dovoljno efektivnom (16). Najčešće indikacije u djece i adolescenata koje u konačnici zahtijevaju kirurški pristup jesu Gravesova bolest, tireoidni noduli i maligne bolesti štitnjače. S obzirom da manje od 30% djece sa dijagnozom Gravesove bolesti postigne stabilnu remisiju nakon prestanka uzimanja antitireoidne terapije, za postizanje trajnog hipotireoidizma se preporučaju metode ablacije radioaktivnim jodom ili kirurška metoda totalne tireoidektomije, a odluka o odgovarajućoj metodi ovisi o kriterijima poput starosti pacijenta, prisutnosti ili odsutnosti bolesti očiju povezanoj sa tireoidnom bolesti, veličini štitnjače te prisutnosti ili odsutnosti čvorova štitnjače. Osim Gravesove bolesti, velik će broj pedijatrijskih pacijenata sa čvorovima štitnjače biti upućen na kiruršku resekciju s obzirom da se u zadnja dva stoljeća povećala incidencija tireoidnog karcinoma u djece i adolescenata te činjenice da čak oko 25% čvorova štitnjače kasnije bude dijagnosticirano kao karcinom (15). Shodno tome, kirurgija štitnjače je važna kao terapijska mogućnost benignih bolesti, a predstavlja terapiju izbora kod karcinoma u djece i adolescenata (17).

3.1. Gravesova bolest

Gravesova bolest je autoimuna bolest koja se smatra najčešćim uzrokom hipertireoidizma u pedijatrijskoj populaciji (18), a nastaje posljedično stimulaciji TSH receptora od strane stvorenih autoantitijela (19). Češće zahvaća djevojčice nego dječake u omjeru 3:1, rijetki su slučajevi pojavnosti u djece mlađe od 5 godina te se incidencija povećava u dobi od 11 do 15 godina, s pikom u srednjoškolskoj dobi (20). Procijenjena prevalencija Gravesove bolesti varira između različitih zemalja, pa tako u

Sjedinjenim Američkim Državama iznosi 1/10 000, a u Ujedinjenom Kraljevstvu i Irskoj 1/100 000 osoba-godina (19). Posljednjih nekoliko godina, posljedično povećanom izlaganju endokrinim disruptorima, bilježi se porast incidencije u mladima (21). Gravesova je bolest puno češća u djece koja imaju postavljene dijagnoze nekih drugih autoimunih stanja ili genetskih poremećaja poput Down ili Turner sindroma te u djece u čijoj se obiteljskoj anamnezi bilježe autoimuni poremećaji štitnjače (19).

Patogeneza Gravesove bolesti nije u potpunosti jasna, no smatra se rezultatom kompleksne interakcije genetske podloge, okolišnih čimbenika i imunološkog sustava. Brojna istraživanja pokazuju kako su genetski čimbenici uzrok bolesti u 80%, a u samo 20% slučajeva to su okolišni faktori. Zbog nepoznatog razloga imunološki sustav proizvodi antitijela koja se vežu na TSH receptore na membrani stanica štitnjače što rezultira rastom folikularnih stanica, povećanjem vaskularizacije te posljedičnom povećanom sintezom i sekrecijom hormona. Tipično je štitnjača infiltrirana T limfocitima koji podržavaju lokalnu upalu i remodeliranje tkiva produkcijom i oslobađanjem citokina sa utjecajem na B limfocite koji proizvode autoantitijela (19).

Klinički simptomi koji se javljaju u djece i adolescenata su raznovrsni te vrlo često prije upućivanja pedijatrijskom endokrinologu budu upućeni brojnim drugim specijalistima poput kardiologa, neurologa, psihijataru, oftalmologa i gastroenterologa. Veličina same žlijezde često varira te struma u neke djece može biti u potpunosti neopažena, dok u nekih pacijenata štitnjača može biti izrazito vidljivo simetrično povećana i palpacijski glatka. Nešto češći simptomi u djece i adolescenata su pojačano znojenje, umor, tremor, tahikardija i povišenje krvnog tlaka te eklezijski srčani šum posljedično funkcionalnoj insuficijenciji mitralnoga zaliska. Također se može uočiti ubrzan rast u visinu sa uznapređovalom koštanom dobi i smanjenom koštanom masom koja se često vrati u normalne parametre nakon minimalno dvije godine eutireoidnog stanja postignutog odgovarajućom antitireoidnom terapijom. Oftalmološki simptomi i pravi egzoftalmus su u djece rjeđi nego u adultne populacije, a ono što se češće može naći je retrakcija gornje vjeđe i široki palpebralni otvor. Nekada se može primijetiti i pogoršanje u akademskom uspjehu i poremećaj pozornosti (19). Gubitak tjelesne težine kao simptom bolesti je u djece vrlo rijedak. Fiziološki je za razdoblje puberteta karakteristično povećanje tjelesne težine iz čega proizlazi da na Gravesovu bolest, uz neke druge prethodno navedene simptome, možemo posumnjati ukoliko ne dođe do očekivanog dobitka na tjelesnoj masi za prijeme pubertetskog razdoblja (20).

Ono što je karakteristično u laboratorijskim nalazima za postavljanje dijagnoze jest nedetektibilna razina TSH u serumu, a razine FT3 i FT4 su jako visoke. Neki pacijenti mogu imati normalne koncentracije FT4 u serumu, ali će koncentracije FT3 biti jako visoke, što je stanje koje nazivamo T3 toksikoza. U većine pacijenata se detektira visok titar protutijela na TSH receptor. Razina protutijela će biti veća u pacijenata sa izraženijom kliničkom prezentacijom bolesti te u djece mlađe od 5 godina. Ono što može biti korisno u potvrdi autoimune bolesti štitnjače je detekcija protutijela na tireoperoksidazu i tireoglobulin. Od slikovnih metoda najčešće se koristi ultrazvuk kojim se može zapaziti difuzno uvećana, homogena žlijezda sa difuznom parenhimalnom hipervaskularizacijom. Veličina guše može varirati, a u 10% pedijatrijskih pacijenata volumen štitnjače je u granicama normale (19).

Terapijske mogućnosti Gravesove bolesti u pedijatrijske populacije su već pet desetljeća jednake te uključuju antitireoidne lijekove, ablaciju radioaktivnim jodom i kirurške metode (18), no i dalje pitanje liječenja predstavlja jednu od najvećih kontroverzi u pedijatrijskoj endokrinologiji. U većine pacijenata se kreće primjenom antitireoidnih lijekova, no iskustva su pokazala visoki postotak relapsa bolesti zbog čega se podliježe alternativama poput radiojodne ablacije ili kirurških resekcija (22). Kao što i je slučaj kod većine rijetkih bolesti, trenutno ne postoji znanstveno bazirana strategija za liječenje ove bolesti u pedijatrijske populacije, za razliku od adultne gdje postoje striktno smjernice, iz čega proizlazi da se liječenje razlikuje između zemalja i bolničkih ustanova te ovisi o liječniku koji odluku donosi na temelju vlastitoga prethodnoga iskustva (19,22). U većini zemalja liječenje se započinje primjenom antitireoidnih lijekova od kojih se najčešće pripisuju Thiamazol i Propiltiouracil, s time da se Thiamazol preporučuje kao prva linija s obzirom da Propiltiouracil u djece može izazvati tešku hepatalnu disfunkciju, jetreno zatajenje i ANCA - vaskulitis. U slučaju jakih simptoma tireotoksikoze, preporučuje se u terapiju uvesti i beta blokator. Dva do tri mjeseca od početka uzimanja terapije većinom dolazi do stabilizacije funkcije štitnjače što se može vidjeti i smanjenjem koncentracija FT3 i FT4 u serumu, dok će se koncentracija TSH normalizirati najkasnije. Terapija se najčešće uzima 12 do 18 mjeseci, no ukoliko se do tada ne postigne remisija, preporuča se terapija radioaktivnim jodom ili kirurško liječenje (19,20).

Kirurška tehnika koja se izvodi je totalna ili subtotalna tireoidektomija. Preporuča se u pacijenata čije se stanje dodatno zakompliciralo tireoidnim karcinomom, zatim

pacijenata sa izrazito velikom strumom, pacijenata koji ne mogu uzimati antitireoidne lijekove zbog izraženih nuspojava te pacijenata koji što prije žele postići kompletnu remisiju. Kirurški se zahvat posebno preporuča izvesti u djece mlađe od 5 godina. Terapija radioaktivnim jodom primjenjuje se u djece kod kojih niti jedna druga opcija liječenja nije moguća; djeca sa teškim nuspojavama na lijekove koja odbijaju kirurški postupak s time da je isključena dijagnoza karcinoma, te ukoliko je isključena oftalmopatija pridružena bolesti štitnjače. Smatra se kako je nakon terapije jodom teško održati normalnu tireoidnu funkciju te će s vremenom doći do razvoja hipotireoidizma što će zahtijevati hormonalnu nadomjesnu terapiju u većine pacijenata, no poznato je kako je stanje hipotireoze poželjnije nego stanje hipertireoze zbog jednostavnijeg liječenja i činjenicom kako je hipertireoidizam povezan sa ozbiljnim morbiditetima poput kardiovaskularnih bolesti i osteopenije (19,20). Također, radiojodno liječenje ne preporuča se u mlađe djece zbog povećanog rizika za razvoj neoplastičnih bolesti (19).

3.2. Folikularni adenom i druge rijetke benigne tvorbe

U najvećem broju publikacija, djeca i adolescenti sa dijagnozom folikularnog adenoma su opisivani zajedno sa pedijatrijskim pacijentima kojima je postavljena dijagnoza karcinoma štitnjače što zaklanja njegove prave kliničke karakteristike, a smatra se najčešćom benignom tvorbom štitnjače u pedijatrijskoj populaciji te sačinjava 33-75% nodularnih lezija (23).

Folikularni adenom je benigni tumor građen od folikularnih epitelnih stanica koji posjeduje vlastitu kapsulu te se razlikuje od preostalog tkiva štitne žlijezde, a može biti lociran na bilo kojem mjestu. Javlja se dva puta češće u djevojčica nego u dječaka sa srednjom dobi pacijenata od oko 12,5 godina. U otprilike četvrtine pacijenata se može zamijetiti i pozitivna obiteljska anamneza (23).

Dijagnostička obrada djece i adolescenata u kojih sumnjamo na folikularni adenom se uglavnom ne razlikuje od postupaka koje primjenjujemo u pedijatrijske populacije kod koje sumnjamo na neke druge bolesti štitnjače. Ultrazvučna obrada predstavlja zlatni standard u prikazu nodularnih tvorbi štitnjače u djece. Pretraga je

jeftina, nije štetna, može se ponavljati više puta te omogućava procjenu strukture i njezinu lokaciju unutar same žlijezde zajedno sa prikazom limfnih čvorova koji okružuju žlijezdu te njihovu morfologiju. Važno je istaknuti kako niti jedan nalaz na ultrazvuku nije patognomoničan za maligni tumor te tako niti UZV nalaz folikularnog adenoma u djece nije karakterističan te može poprimiti različite značajke. Često se može pronaći više nodularnih tvorbi u jednom ili oba režnja štitne žlijezde koje mogu biti solidne ili cistične ili pak sadržavati i solidne i cistične komponente. Mogu se razlikovati i po ehogenosti na UZV-u te po svojoj veličini od nekoliko milimetara do 3 centimetara. Također, u ponekim slučajevima tvorba može sadržavati i vidljive kalcifikacije (23). Ukoliko su čvorovi u promjeru veći od 1 cm ili na ultrazvuku pokazuju zabrinjavajuće karakteristike, preporuča se učiniti biospija metodom aspiracije tankom iglom vođenom ultrazvukom (24). Osim UZV pregleda, u pacijenata se analizira i razina TSH u serumu.

Svaku nodularnu tvorbu u djece preporuča se kirurški odstraniti. Širina resekcije je određena topografijom i dimenzijama patološke tvorbe u žlijezdi, no zapravo ne postoje striktno smjernice koje određuju vrstu kirurškog zahvata iz čega proizlazi da odluka ovisi o praksi zdravstvene ustanove ili samoga kirurga ovisno o njegovom prethodnom iskustvu, no većinom se preporučuje uklanjanje barem jednog režnja jer je kirurška tehnika relativno sigurna sa minimalno komplikacija, a sprječava relaps nodularne bolesti. Još jedan razlog za navedenu preporuku je i činjenica da u pacijenata u kojih se izvodila subtotalna resekcija režnja se kroz nekoliko godina javila potreba za ponovnim kirurškim zahvatom zbog razvoja maligne bolesti štitnjače gdje se prilikom subtotalne resekcije i postoperativne patohistološke analize režnja nisu uočile maligne stanice (23).

Osim folikularnog adenoma, još je nekoliko benignih pedijatrijskih bolesti štitnjače koje zahtijevaju kirurško liječenje, ali je njihova incidencija vrlo niska što otežava pravu epidemiološku procjenu. Jedna od njih je i toksični adenom, koji se još naziva i vrućim čvorom. Radi se o benignom tumoru koji uzrokuje simptome hipertireoidizma, a kirurška tehnika njegove resekcije koja se preporuča je lobektomija. Kongenitalna se struma također kirurški odstranjuje. Može biti uninodularna ili multinodularna, a one velike strume mogu biti i simptomatske. U pacijenata može doći do pojave kompresivnih simptoma, poput neugode i boli, disfagije, disfonije ili poteškoća u disanju prilikom ležanja na ravnoj podlozi. Uninodularne strume podliježu lobektomiji, a multinodularne subtotalnoj ili totalnoj tireoidektomiji (25).

3.3. Maligne bolesti štitnjače u pedijatrijskoj populaciji

Razlog zbog kojeg dijagnoza tiroidnog nodula u djece i adolescenata dovodi do zabrinutosti jest upravo činjenica da djeca, u usporedbi sa adultnom populacijom, imaju 4 puta veći rizik da je dijagnosticirani čvor maligni. Karcinom štitnjače čini oko 0,5 do 3% malignih bolesti u djece i adolescenata, a u većini slučajeva se radi o diferenciranom karcinomu od kojega 85% slučajeva sačinjava papilarni karcinom, a ostatak čine folikularni i medularni tiroidni karcinomi. Za razliku od diferenciranog, slabo diferencirani i anaplastični karcinomi su u pedijatrijskoj populaciji jako rijetki (26,27). Kao i ostale bolesti štitnjače, tiroidni karcinomi su se također pokazali učestalijima u djevojčica nego u dječaka te je njihova incidencija dosta niska u ranome djetinjstvu, a istraživanja su pokazala kako se učestalost povećava s dobi, a posebno iznad desete godine života. Osim dobi pacijenata, pokazalo se kako važnu ulogu u razvoju karcinoma štitnjače ima i pozitivna obiteljska anamneza na bolesti štitnjače te izlaganje radioaktivnom zračenju što je dokazano nekoliko puta kroz povijest gdje se zračenje isprva koristilo za liječenje drugih medicinskih dijagnoza u pedijatrijske populacije poput akni, hiperplazije timusa i kroničnog tonzilitisa, a nakon 1986. godine i Černobilske katastrofe, zabilježen je izrazit porast incidencije karcinoma štitnjače u djece i adolescenata koji su bili izloženi djelovanju radioaktivnih čestica (27).

3.3.1. Papilarni karcinom

Shodno navedenom, papilarni karcinom čini preko 85% diferenciranih karcinoma štitnjače u populaciji djece i adolescenata te se dodatno može podijeliti na nekoliko subtipova kao što su klasični papilarni tiroidni karcinom (PTC) koji je ujedno i najčešći podtip, zatim folikularna varijanta PTC-a, difuzno sklerozirajuća varijanta, široko invazivna folikularna varijanta te solidno-trabekularni PTC. U papilarnog karcinoma koji nastaje posljedično izlaganju radioaktivnom zračenju solidno-trabekularni uzorak je puno češći nego klasični papilarni uzorak. Papilarni karcinom štitnjače se u djece i adolescenata smatra puno agresivnijim nego u adultne populacije upravo zbog veće tendencije invadiranja limfnih žila što u konačnici rezultira intratireoidnim metastazama u 30 do 80% pacijenata te metastazama regionalnih limfnih čvorova u 70 do 90% pedijatrijskih pacijenata. Ukoliko maligne stanice zahvate i limfne čvorove lateralne vratne regije, postoji velika mogućnost daljnjeg širenja bolesti

i zahvaćanja udaljenih organa, poput pluća. Smatra se da postojanje vlastite kapsule u folikularnoj varijanti papilarnog karcinoma štitnjače smanjuje rizik od nastanka kako intratireoidnih, tako i regionalnih metastaza. Za razliku od folikularne varijante, difuzno sklerozirajuća, široko invazivna te solidno trabekularna varijanta PTC-a se smatraju visoko invazivnim i agresivnijim podtipovima karcinoma te su povezane sa visokim rizikom razvoja regionalnih i udaljenih metastaza bez obzira na postojanje ili nepostojanje tumorske kapsule. Na ultrazvučnom pregledu se agresivni oblici često prezentiraju infiltrativnim uzorkom rasta sa sklerozom, metaplazijom skvamoznih stanica, infiltracijom limfocita i psamoma tjeleščima koji predstavljaju koncentrično raspoređene strukture kalcija koji štitnjači daju karakteristični izgled takozvane snježne oluje. Može se uočiti i ekstratireoidno zahvaćanje lokalnih struktura poput dušnika, jednjaka, NLR-a i okolnih krvnih žila (26).

Klinička prezentacija bolesti se kroz povijest dosta promijenila te je danas papilarni tiroidni karcinom u pedijatrijske populacije uglavnom asimptomatski sa mogućom cervikalnom limfadenopatijom te je to jedan od razloga zašto se pri postavljanju dijagnoze već uočavaju metastaze regionalnih limfnih čvorova. Unazad nekoliko godina, u oko 50% djece sa postavljenom dijagnozom papilarnog karcinoma prethodila je izloženost ionizirajućem zračenju što je u konačnici rezultiralo puno evidentnijom kliničkom slikom poput dugotrajne palpabilne cervikalne limfadenopatije sa invazijom lokalnih struktura što je izazivalo promuklost, disfagiju ili izrazito veliku centralno smještenu vratnu masu iz čega proizlazi da su papilarni karcinomi puno manje agresivni ukoliko uzrok njihova nastanka nije zračenje (28).

Za razliku od brojnih onkoloških bolesti za čiju se procjenu koristi TNM sustav klasifikacije, on se u slučaju ove dijagnoze u pedijatrijskoj populaciji smatra neprimjerenim zbog visokog rizika recidiva bolesti i činjenice da se terapijski pristup razlikuje za stupnjeve klasifikacije za koje bi se u nekih drugih onkoloških bolesti primjenjivale iste metode liječenja. Umjesto TNM sustava, prednost se daje MACIS sustavu koji u obzir uzima udaljene metastaze, dob, mogućnost kompletne resekcije, ekstratireoidne invazije i veličinu same tumorske mase, a rizik za smrtni ishod od navedene tumorske tvorbe za MACIS zbroj manji od 6 iznosi manje od 1%. Za razliku od TNM sustava, MACIS sustav bodovanja je korisniji u planiranju samog pristupa liječenju (28). Prvi korak u postavljanju dijagnoze temelji se na kliničkom pregledu pacijenta sa palpacijom štitne žlijezde te vratnih limfnih čvorova. Često je palpabilan

čvor sa limfadenopatijom u srednjoj i donjoj vratnoj regiji suspektan na malignu bolest, za razliku od limfadenopatije u submandibularnoj regiji koja se često nalazi u zdrave djece. Preporuča se odrediti razine tireoidnih hormona, no njihove koncentracije u serumu uglavnom nisu povezane sa mogućnosti usmjeravanja sumnje prema benignoj ili malignoj bolesti. Jedina je iznimka smanjena serumska koncentracija TSH što je većinom povezano sa postojanjem autonomnog čvora štitnjače koji je u većini slučajeva benignan. Potrebno je odrediti i razine kalcitonina ukoliko se sumnja na medularni tiroidni karcinom ili je poznata pozitivna obiteljska anamneza na MEN2 sindrom, s time da liječnik treba imati na umu da su razine kalcitonina u ranoj dječjoj dobi, pa sve do treće godine života fiziološki izrazito povišene (26). Najboljom radiološkom metodom za prikaz žljezdanog tkiva smatra se ultrazvučna pretraga kojom se mora opisati ehogenost tireoidnog parenhima, lokacija, veličina, kompozicija, margine i ehogenost svake nodularne tvorbe. Također, u svih pacijenata sa tiroidnim nodulom potrebno je učiniti ultrazvučnu evaluaciju lateralnih segmenata vrata kako bi se na vrijeme uočilo postojanje abnormalnih limfnih čvorova koji se na UZV-u najčešće prikazuju okruglim oblikom sa gubitkom hilusa i povećanom ehogenosti te povećanim protokom krvi kroz limfni čvor što se može prikazati Doppler metodom (26). Nakon ultrazvučne pretrage, ukoliko ona ne ukaže da se radi o cističnoj formaciji, preporuča se učiniti aspiracijsku biopsiju tankom iglom. Ukoliko dobiveni citološki nalaz ukaže da se radi o karcinomu, pacijenta se najčešće dodatno usmjerava na CT ili MR kako bi se prikazalo područje vrata, medijastinuma i pluća te procijenilo postojanje metastatske bolesti (28).

U pedijatrijske populacije u koje se postavi dijagnoza papilarnog karcinoma, preporuča se učiniti totalna ili subtotalna tireoidektomija. Vrsta kirurškog zahvata je prvenstveno određena na temelju provedenih istraživanja gdje je dokazano da u djece i adolescenata postoji povećan rizik da je karcinom zahvatio oba režnja što se u otprilike 40% slučajeva nije otkrilo na klasičnoj ultrazvučnoj dijagnostičkoj pretrazi. Također, postotak relapsa bolesti u djece kod koje je izvedena tireoidektomija bio je 6%, nasuprot onih u kojih je izvedena lobektomija, gdje je taj postotak bio puno veći te iznosio čak 30% (26). Osim tireoidektomije, ukoliko su preoperativnim slikovnim pretragama ili tijekom same operacije uočene metastaze limfnih čvorova, preporuča se učiniti i cervikalnu disekciju centralnih i/ili lateralnih regija vratnih limfnih čvorova, s obzirom da PTC često slijedi tipični metastatski obrazac iz štitne žlijezde u limfne

čvorove centralne vratne regije (regija VI) sa mogućnosti širenja u lateralne regije (regije II, III, IV) (26,27). Mjesec dana nakon učinjene kirurške resekcije, cervikalnom ultrazvučnom pretragom bi se trebalo prikazati manje od 2 grama preostalog tireoidnog tkiva. S obzirom da je teško dokazati nalaze li se u preostalom tkivu maligne stanice, kao nadopuna kirurškoj resekciji preporuča se učiniti i radiojodna ablacija za koju je dokazano kako daje puno bolji uspjeh ukoliko je učinjena nakon totalne, a ne subtotalne tireoidektomije. U većine je slučajeva dovoljna jedna doza primjenjenog radiojodnog tretmana u formi kapsule zajedno sa antiemetcima, da se postigne potpuna ablacija, no u nekim situacijama će biti potrebno ponoviti proceduru 6 mjeseci do godine dana nakon prve primjenjene doze. Prije primjene radioaktivnog joda, potrebno je upozoriti pacijente na njegove moguće nuspojave koje ovise i o dozi. Od nekih zabilježenih to su smanjena produkcija sline i promjena okusa, aktinični sijaloadenitis, a u pacijenata koji su izloženi većem broju tretmana može se javiti leukemija, pulmonalna fibroza, poremećaj spermatogeneze u dječaka te poremećaj menstrualnog ciklusa u djevojčica. Nakon kirurškog zahvata, kako bi se suprimiralo djelovanje TSH na ostatno tkivo i tako spriječio mogući rast ili proliferacija zaostalih malignih stanica primjenjuju se tireoidni hormoni. Ukoliko se terapija dugoročno primjenjuje, moguća je pojava osteoporoze i hipertrofije lijevog ventrikula (27).

3.3.2. Folikularni karcinom

Folikularni karcinom je u pedijatrijskoj i adolescentnoj dobi izrazito rijedak te čini oko 20% diferenciranih karcinoma štitnjače te predstavlja drugu po redu najčešću malignu tiroidnu neoplaziju nakon papilarnog karcinoma (29). Najčešće se javlja u dobi između 16 i 18 godina te su istraživanja pokazala da što se ranije javi, to je češće povezan sa dijagnozom uznapredovale bolesti i većim rizikom ponovnog relapsa (29,30). Omjer prevalencije između djevojčica i dječaka iznosi približno 3:1. Postoji samo nekoliko članaka koji se bave isključivo problematikom dijagnostike i liječenja folikularnog karcinoma u djece i adolescenata, a većina izjednačava folikularni i papilarni karcinom kada govorimo o kirurškom pristupu, no potrebno je naglasiti kako ove dvije neoplazme imaju različite patološke i kliničke karakteristike. FTC je za razliku od PTC-a manje agresivna maligna bolest povezana sa nižim rizikom otkrivanja udaljenih metastaza za vrijeme postavljanja dijagnoze te manjom stopom relapsa

bolesti. Navedeno proizlazi iz činjenice da za razliku od papilarnog, folikularni karcinom rijetko zahvaća regionalne limfne čvorove te puno češće pokazuje hematogeni put širenja sa metastazama u pluća i kosti. Dva najznačajnija faktora rizika povezana sa razvojem folikularnog karcinoma su nedostatak joda i izlaganje ionizirajućem zračenju. U djece i adolescenata kod kojih se primjenjivalo zračenje u svrhu liječenja Hodgkinova limfoma, leukemije i tumora središnjeg živčanog sustava incidencija FTC-a se povećala na 2% godišnje, sa pikom pojavnosti oko 15 do 20 godina nakon izlaganja zračenju (29).

FTC se prema patohistološkim karakteristikama može podijeliti na minimalno invazivni i široko invazivni oblik. Za minimalno invazivni FTC, koji je većinom uninodularan, je karakteristično postojanje tumorske kapsule sa minimalnom vaskularnom tumorskom invazijom, za razliku od široko invazivnog oblika koji ne posjeduje kompletnu kapsulu i zahvaća široko područje tireoidnog parenhima sa vaskularnom invazijom i mogućim zahvaćanjem okolnih lokalnih struktura. U približno 90% pedijatrijskih pacijenata kojima je postavljena dijagnoza folikularnog karcinoma, radilo se o minimalno invazivnom tipu koji, za razliku od široko invazivnog, ima dobru prognozu (29).

Odluka o metodi kirurškog liječenja se kao i za ostale bolesti štitnjače u pedijatrijske populacije razlikuje između zemalja i bolničkih ustanova te se preoperativno preporuča napraviti preciznu ultrazvučnu pretragu vrata kako bi se procijenile dimenzija, lokalizacija i postojanje regionalnih i udaljenih metastaza. Na temelju dobivenih ultrazvučnih nalaza, pojedini stručnjaci preporučaju učiniti hemitireoidektomiju, posebice ukoliko se radi o tumorskoj tvorbi manjoj od 4 cm bez vidljive ekstratireoidne invazije te minimalne vaskularne invazije jer su iskustva pokazala kako su postoperativne komplikacije puno manje, no u slučaju postojanja tumorske mase veće od 4 cm sa širokom vaskularnom invazijom, preporuča se učiniti totalna tireoidektomija, a kasnije postoperativno praćenje uključuje terapiju radiojodnom ablacijom, postoperativni CT, UZV vrata i monitoriranje serumskih koncentracija tireoidnih hormona (29). Veličina tireoidnih karcinoma je povezana sa njihovom agresivnošću i kasnijom prognozom, pa je tako za folikularne karcinome promjerom veće od 4 cm karakteristično češće metastaziranje u regionalne limfne čvorove te pluća i kosti sa posljedično nepovoljnijim ishodom liječenja (30). Za razliku od totalne tireoidektomije, postoperativno praćenje nakon primjenjenog

konzervativnog kirurškog tretmana bi trebalo obuhvaćati redovite ambulantne preglede, RTG toraksa, UZV vrata i specifične laboratorijske testove svakih 6 mjeseci u prve dvije godine, a kasnije jednom godišnje narednih 5 godina uz hormonalnu terapiju levotiroksinom kako bi se suprimirala TSH sekrecija zbog dokazane visoke osjetljivosti pedijatrijskih diferenciranih tiroidnih karcinoma na djelovanje hormona (29).

3.3.3. Medularni karcinom

Medularni karcinom nastaje malignom alteracijom parafolikularnih ili C stanica štitnjače te čini otprilike 3 do 5% diferenciranih karcinoma. Radi se o spororastućem tumoru, no ukoliko metastazira ili dođe do relapsa bolesti nakon provedenog liječenja, pretvara se u vrlo agresivni oblik koji je zaslužan za čak 13% smrtnih ishoda. Njegova je incidencija u pedijatrijskoj populaciji 0,03 na 100 000 godišnje te je za razliku od ostalih tiroidnih karcinoma jednake učestalosti u oba spola. U djece i adolescenata se MTC uglavnom pojavljuje u hereditarnom obliku, za razliku od adultne populacije gdje je puno češća njegova sporadična pojava (31).

Medularni karcinom se može pojaviti kao familijarni MTC (FMTC) ili kao dio sindroma multiple endokrine neoplazije (MEN) u kojemu su zahvaćene i druge endokrine žlijezde. U većini se slučajeva MTC-a u djece dokaže mutacija RET-protoonkogena koji kodira tirozin kinazni RET receptor i upravo ta činjenica, zahvaljujući metodama genetskog testiranja, omogućava postavljanje rane dijagnoze MEN sindroma i profilaktičku tireoidektomiju kako bi se spriječio razvoj karcinoma (31). RET protoonkogen se nalazi na kromosomu 10 te kodira istoimeni receptor čiji su ligandi neurotropni faktor rasta, neurturin, artemin i persepin koji svojim vezanjem potiču stanični rast i diferencijaciju što u fiziološkim uvjetima ima važnu ulogu u razvoju bubrega i živčanog sustava, no mutacije navedenoga gena povezane su sa pojavom MEN2 sindroma (32).

Sindrom multiple endokrine neoplazije koji u svojoj kliničkoj slici uključuje i pojavu medularnog karcinoma može se podijeliti na tip MEN2A koji se još naziva i Sipple sindrom te se do prije nekoliko godina smatrao najčešćim fenotipom navedenog sindroma u čijem se sastavu javlja MTC, no danas većinom prevladava familijarni oblik MTC-a, te tip MEN2B. Medularni karcinom se sa stopostotnom vjerojatnošću javlja u

oba tipa MEN sindroma te dodatno može biti udružen sa pojavom feokromocitoma i tumorima paratiroidnih žlijezda (32).

Tablica 1. Medularni tiroidni karcinom i druge endokrine i neendokrine bolesti u MEN2 sindromima (%). Prema: Viola D, Romei C, Elisei R. Medullary thyroid carcinoma in children. *Endocr Dev.* 2014.;26:202–13. (32)

Bolest	MEN2A	MEN2B
Medularni tiroidni karcinom	100	100
Feokromocitom	50	50
Hiperparatiroidizam	25	0
Megakolon	0	100
Neuromi kože/sluznice	0	100
Marfanoidna obilježja	0	100

Za razliku od MEN sindroma, FMTC se smatra najmanje agresivnom hereditarnom varijantom koju karakterizira isključivo pojava medularnog karcinoma u članova uže obitelji bez pojave drugih endokrinih tumora. Također se radi o autosomno dominantnoj nasljednoj bolesti sa mutacijom koja zahvaća intracelularnu ili ekstracelularnu regiju RET tirozin kinaznog receptora (31).

Kao i ostale maligne tiroidne bolesti, medularni karcinom se u djece i adolescenata najčešće prezentira asimptomatskim čvorom na štitnjači te se eventualno mogu pojaviti povećani limfni čvorovi vrata. Većinom se u vrijeme postavljanja dijagnoze ne pronalaze regionalne i udaljene metastaze, no u tumora većih od 1 cm postoji mogućnost povećanog rizika vaskularne invazije sa metastazama u pluća, jetru i koštani sustav. Također se zbog povećanog lučenja kalcitonina iz tumorskih stanica mogu javiti simptomi poput dijareje sa oko 10 stolica dnevno te pojačano znojenje (32).

Dijagnoza se postavlja dobivanjem opširnih anamnestičkih podataka sa naglaskom na obiteljsku anamnezu s obzirom na mogućnost postojanja MEN sindroma ili familijarnog oblika u užih članova obitelji, nakon čega se obavljaju odgovarajuće laboratorijske pretrage sa analizom serumskih koncentracija kalcitonina i CEA koje izlučuju tumorske stanice, a koji predstavljaju najvažnije tumorske markere za postavljanje dijagnoze i postoperativno praćenje. Osim laboratorijskih pretraga,

potrebno je dijete podvrgnuti slikovnim pretragama, poput ultrazvuka te aspiracijskoj biopsiji kako bi se imunohistokemijskim obilježjima potvrdila maligna bolest, te CT ili MR pretragama kako bi se potvrdilo ili isključilo postojanje regionalnih ili udaljenih metastaza (33).

Terapijski je pristup kirurški te se metode razlikuju ovisno radi li se o klinički postavljenoj dijagnozi medularnog karcinoma ili o djeci kojima je genetskim testiranjem dokazana RET mutacija, a obiteljska je anamneza pozitivna na MEN sindrom. Ukoliko se u pedijatrijske populacije s pozitivnom obiteljskom anamnezom otkrije RET mutacija, a nemaju klinički dokazanu bolest, ovisno radi li se o MEN2A ili MEN2B sindromu, preporuča se profilaktička totalna tireoidektomija sa postoperativnom hormonalnom nadoknadom i redovnim ultrazvučnim pregledima vrata te analizom serumskih koncentracija tumorskih markera uz skrining na feokromocitom i hiperparatireoidizam. U slučaju klinički dokazane bolesti, u većini se slučajeva, ako nema dokazanog zahvaćanja regionalnih limfnih čvorova, radi totalna tireoidektomija sa centralnom disekcijom vrata, a ukoliko postoje suspektne limfne čvorove, radi se totalna tireoidektomija uz centralnu disekciju vrata i disekciju zahvaćenih lateralnih regija (najčešće II do V regija) (31–33).

KIRURŠKE TEHNIKE LIJEČENJA BOLESTI ŠTITNJAČE

Kirurško se odstranjenje smatra temeljnim načinom liječenja određenih benignih i svih malignih tiroidnih bolesti u djece i adolescenata, a prevladavajuća kirurška tehnika je totalna tireoidektomija za čije izvođenje ne postoje direktne smjernice kada govorimo o benignim bolestima štitnjače u populaciji djece i adolescenata te se u pojedinim ustanovama, ovisno o iskustvu liječnika koji izvodi operativni zahvat, primjenjuju i druge tehnike poput lobektomije i odstranjenja isthmusa te subtotalne tireoidektomije (34). Lobektomija se može izvoditi kod solitarnih čvorova štitnjače koji uzrokuju kompresivne simptome ili tireotoksikozu, a gotovo totalna tireoidektomija se smatra operacijom izbora kod velikih, bilateralnih multinodularnih struma gdje se odstranjuje gotovo cijela žlijezda uz minimalno očuvanje tiroidnog tkiva sa kapsulom, približno 2-3 mm³, kako bi se očuvale paratireoidne žlijezde (35). Brojne studije, neovisno radi li se o benignim ili malignim bolestima, navode benefite totalne tireoidektomije zbog manjeg rizika ponovnog relapsa bolesti i potrebe za reoperacijom (34). Također, ukoliko se prilikom dijagnostičkog postupka potvrde metastaze limfnih čvorova vrata, uz tireoidektomiju se pristupa odgovarajućim tehnikama disekcije (36) poput centralne limfadenektomije (regija VI) za karcinome veće od 1 cm te unilateralne ili bilateralne selektivne disekcije vrata sa očuvanjem nelimfatičnih struktura u djece sa palpabilnim limfnim čvorovima u području karotidnog lanca (35).

Preoperativni postupak svakog pacijenta uključuje evaluaciju serumskih koncentracija kalcija, paratireoidnog hormona, slobodnog T4, TSH, tireoglobulina sa tireoglobulin protutijelima, a u pacijenata sa Gravesovom bolesti potrebno je evaluirati i razine slobodnog T3 s obzirom na potrebu postizanja eutiroidnog stanja prije samog operativnog postupka na način da se mjesec dana prije planiranog zahvata pacijentu u terapiju uvede antitiroidna medikacija kako bi se za vrijeme zahvata spriječila pojava tireotoksikoze (24,34). Nakon operativnog zahvata učinjenog zbog maligne bolesti, određene bolničke ustanove primjenjuju i terapiju radioaktivnim jodom uz konvencionalnu zamjensku terapiju i regularno praćenje pacijenata (17).

4.1. Totalna tireoidektomija

Totalnom tireoidektomijom se odstranjuje cijela štitna žlijezda zajedno sa piramidalnim režnjem. Postupak započinje zakrivljenom incizijom između suprasternalnog usjeka i tiroidne hrskavice kroz kožu, potkožno tkivo i platizmu. Rameni se mišići povlače lateralno time omogućavajući pristup štitnoj žlijezdi. Srednja tiroidna vena koja se drenira direktno u unutarnju jugularnu se ligira kao i grane gornje tiroidne arterije. Zatim slijedi kapsularna disekcija prilikom koje bi vaskularna opskrba paratiroideja trebala biti očuvana. Potrebno je identificirati nervus laringeus recurrens koji je smješten u blizini donje tiroidne arterije što omogućava daljnju mobilizaciju štitnjače i pritom paziti da ne dođe do oštećenja ogranaka donje tiroidne arterije koji su zaduženi za vaskularizaciju paratiroideja koje moraju biti prikazane prilikom svakog kirurškog postupka. U slučaju da dođe do njihove devaskularizacije ili oštećenja, paratiroideju je potrebno fragmentirati na male dijelove i autotransplantirati unutar sternokleidomastoidnog mišića. Nakon mobilizacije štitnjače, pretrahealna i cervikalna fascija se zatvaraju prekinutim šavovima, a postavljanje drena nakon kirurškog postupka većinom nije potrebno (37). Ova se kirurška tehnika smatra superiornom uspoređujući s ostalim kasnije navedenim metodama prvenstveno zbog činjenice da u 30% pedijatrijske populacije sa malignim tiroidnim bolestima dolazi do relapsa bolesti u ostatnom tkivu, a ponovna potreba za reoperacijom na mjestu već postojećeg ožiljka povećava rizik za brojne komplikacije (38).

4.2. Tiroidna lobektomija

Kirurški postupak i prikaz žlijezde provode se na jednak način kao i u totalne tireoidektomije uz odstranjenje jednog režnja, najčešće zajedno sa isthmusom (39). Većinom se lobektomija provodi u liječenju benignih tiroidnih bolesti, poput folikularnog ili toksičnog adenoma.

4.3. Subtotalna tireoidektomija

Subtotalna tireoidektomija je kirurška metoda koja se definira kao lobektomija sa kontralateralnom subtotalnom resekcijom kojom se ostavlja 3 do 5 grama zdravog ostatnog tkiva na manje zahvaćenoj strani te se najčešće koristi jednaka tehnika pristupa kao i prilikom provođenja totalne tireoidektomije. Cilj je ovog kirurškog postupka očuvati oslobađanje hormona štitnjače iz ostatnog tkiva (40). Većinom se provodi kod liječenja uninodularne i multinodularne strume, a određena istraživanja ju spominju i kao metodu u liječenju papilarnog karcinoma nakon koje se primjenjuje i radiojodna ablacija.

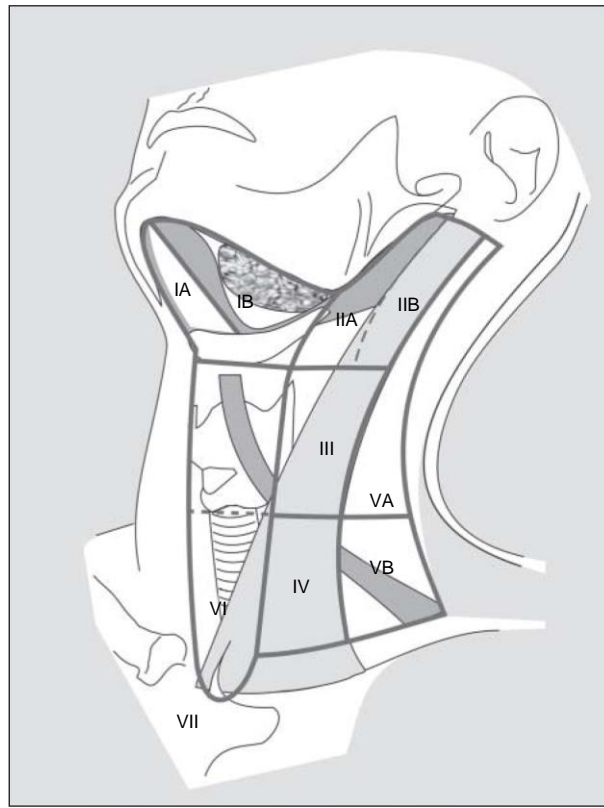
4.4. Gotovo-totalna tireoidektomija

Metoda se temelji na odstranjenju gotovo cijele štitne žlijezde uz očuvanje do 1 grama tkiva u području Berijeva ligamenta kako bi se izbjeglo oštećenje nervusa laryngeusa recurrensa. Pojedina istraživanja navode kako su postoperativne komplikacije manje nego kod provođenja totalne tireoidektomije (39).

4.5. Disekcija vrata

Disekcija vrata označava tehniku kirurškog uklanjanja limfnih čvorova odgovarajućih regija vrata te se općenito može podijeliti na radikalnu, modificiranu, selektivnu i proširenu disekciju. Radikalna disekcija podrazumijeva odstranjenje regija od I do V zajedno sa sternokleidomastoidnim mišićem, akcesornim živcem i unutarnjom jugularnom venom, dok modificirana disekcija ne odstranjuje minimalno jednu od nabrojanih nelimfatičnih struktura. Selektivna disekcija podrazumijeva očuvanje jedne ili više regija limfnih čvorova koje se uklanjaju u radikalnoj disekciji, te najčešće podrazumijeva uklanjanje limfnih čvorova regije II, III i IV te se još naziva i lateralnom disekcijom, a proširena disekcija podrazumijeva uklanjanje dodatnih regija

limfnih čvorova ili nelimfatičnih struktura koje nisu navedene u radikalnoj disekciji, poput parafaringealne i retrofaringealne vratne regije (41).



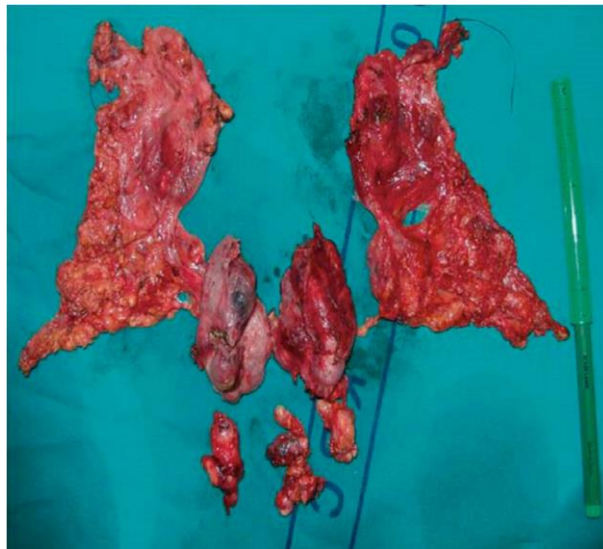
Slika 1. Anatomski dijagram vrata koji prikazuje granice 6 vratnih regija i 3 podregije vrata. Prema: Robbins KT, Shaha AR, Medina JE, Califano JA, Wolf GT, Ferlito A, i ostali. Consensus statement on the classification and terminology of neck dissection. Arch Otolaryngol - Head Neck Surg. str. 536–8. (42)

Određeni postotak pacijenata pedijatrijske i adolescentne populacije sa dijagnozom papilarnog karcinoma ima metastaze cervikalnih limfnih čvorova sa najčešće zahvaćenom regijom VI ili regijama od II do IV te se u tim slučajevima provodi selektivna disekcija vrata, a profilaktička disekcija u pacijenata stadija N0 također može biti uzeta u obzir zbog većeg rizika za regionalne metastaze u pedijatrijske populacije nego u odraslih te se stoga izvodi samo disekcija centralne vratne, regije VI (17).

Tehnika izvođenja lateralne disekcije vrata podrazumijeva izvođenje incizije poput hokej štapa, a nakon podignuća vratnih režnjeva u bloku se odstranjuje masno i fibrozno tkivo anteriornog vratnog trokuta uključujući limfne čvorove koji leže uz unutarnju jugularnu venu od baze lubanje superiorno do klavikule inferiorno.

Posljedično disekciji privremeno može zaostati osjećaj utrnulosti kože u području čeljusti, vrata i uha (41).

Centralna disekcija vrata koja podrazumijeva uklanjanje regije VI se izvodi uz tireoidektomiju. Granice disekcije superiorno podrazumijevaju donju površinu štitne žlijezde, inferiorno arteriju inominatu, a lateralno medijalnu granicu karotidnog trokuta. Tijekom tireoidektomije se odstranjuju prelaringealni i peritiroidalni limfni čvorovi. Nakon odstranjenja tireoidne žlijezde započinje odstranjenje preostalih limfnih čvorova regije VI uz vizualizaciju i nježno povlačenje nervusa laringeusa recurrensa kako bi se u potpunosti odstranilo limfoidno tkivo između NLR-a i karotide (43).



Slika 2. Slika pokazuje totalnu tireoidektomiju, paratrahealnu disekciju i lateralnu disekciju vrata u desetogodišnje djevojčice sa papilarnim tiroidnim karcinomom i citološki pozitivnim vratnim limfnim čvorovima. Prema: Bilić M, Dobrić A, Bilić LK, Branica S, Radojković IG, Prgomet D. Thyroid surgery in children and adolescents: A 10-year retrospective study at a single institution. Acta Clin Croat. 2020. str. 63. (17)

POSTOPERATIVNE KOMPLIKACIJE I PROGNOZA

Zbog niske incidencije bolesti štitnjače koje zahtijevaju kirurške postupke, a vrše ih kirurzi koji godišnje odrade manje od 20 takvih operacija u pedijatrijske i adolescentne populacije, postoji puno veći rizik za razvoj postoperativnih komplikacija (15). Kao neke od najčešćih, navode se (15–17,44):

- privremeni hipoparatiroidizam i prolazna hipokalcijemija
- trajni hipoparatiroidizam
- oštećenje nervusa laringeusa recurrensa
- unilateralna ozljeda akcesornog živca
- ozljeda nervusa facijalisa
- Hornerov sindrom
- krvarenje
- infekcija rane
- keloidni ožiljak

Najčešća komplikacija kirurgije štitnjače u pedijatrijske populacije je hipokalcijemija posljedično hipoparatiroidizmu koji je prvenstveno rezultat slučajnog odstranjenja paratiroidne žlijezde koja ponekad može biti pričvršćena za tiroidnu kapsulu ili može doći do devaskularizacije žlijezde prilikom tireoidektomije (44). Najčešće se prezentira simptomima povećane neuromuskularne podražljivosti koja varira od perioralnih i perifernih parestezija pa sve do moguće tetanije (45). Određene zdravstvene ustanove preporučaju intraoperativno monitoriranje koncentracije PTH koja omogućava pravovremenu identifikaciju pacijenata koji će postoperativno biti pod većim rizikom za razvoj hipokalcijemije što se može spriječiti ranom terapijom kalcitriolom u operacijskoj sali ili sobi za oporavak (44). Jedno od većih istraživanja provedenih na pedijatrijskoj populaciji pokazalo je kako je rizik hipokalcijemije veći u pacijenata kod kojih se provodi totalna tireoidektomija uz centralnu i lateralnu disekciju vrata te pacijenata sa Gravesovom bolesti (45). Ono što predstavlja puno veći prolem je postoperativni nastanak trajnog hipoparatiroidizma koji zahtijeva strogo monitoriranje i doživotnu suplementaciju kalcija te predstavlja jedan od glavnih argumenata kojim se pedijatrijski endokrinolozi zalažu za ablaciju radioaktivnim jodom kao definitivnu terapiju određenih pedijatrijskih tiroidnih bolesti, no istraživanja su pokazala kako se rizik trajnog hipoparatiroidizma smanjuje ukoliko u operativnom

postupku sudjeluje multidisciplinarni kirurški tim (44). Incidencija se trajnog hipoparatiroidizma u djece nakon kirurgije benignih bolesti štitnjače kreće između 0 i 7%, a nešto je veća nakon operacija malignih bolesti, posebice ukoliko su udružene sa disekcijom vrata, te iznosi od 5 do 32% (46).

Ozbiljnom komplikacijom tireoidektomije smatra se i ozljeda nervusa laringeusa recurrensa zbog čega se provodi intraoperativno monitoriranje živca (15), a rezultira simptomima promuklosti i disfagije. Incidencija varira od 1 do 5%, sa većim postotkom u kirurškom liječenju malignih bolesti, a većinom je stanje privremeno, dok je incidencija trajnih oštećenja vrlo niska i uglavnom povezana sa kirurgijom benignih bolesti koje su prethodno liječene antitiroidnim terapijom (46). Moguća su i oštećenja drugih okolnih živaca poput akcesornog i marginalnog mandibularnog što se može očitovati mišićnom slabošću trapezijusa i donje usne, a najčešće nastaju slučajnom ozljedom navedenih živaca tijekom disekcije vrata (44).

Jedna od češćih komplikacija je i postoperativno krvarenje za koje je primjećeno da je češća pojava u pacijenata sa Gravesovom bolesti što objašnjava činjenica da je takva štitnjača hipervaskularna te zahtijeva poseban oprez prilikom kirurškog postupka i postoperativnog pregleda vrata (15). Lokalne infekcije rane su relativno rijetke i uglavnom prolaze uz primjenu antibiotske terapije (17).

Disekcija vrata koja se provodi u slučaju maligniteta sa sobom nosi brojne komplikacije, od kojih su pojedine vrlo ozbiljne te u postoperativnom razdoblju mogu dovesti do značajne disfunkcije ili smrtnog ishoda. Moguće su ozljede nervusa phrenicusa i brahijalnog plexusa te karotidnih arterija. Većina pacijenata može preživjeti sa oštećenjem phrenicusa, no zabilježene su poteškoće u postoperativnom oporavku. Moguća je i ozljeda karotidnog sinusa što može rezultirati bradikardijom, dok su oštećenja vanjskog karotidnog sustava uglavnom beznačajna. Ozljeda unutarnje karotidne arterije je povezana sa ozbiljnim krvarenjem, dok se oštećenje jugularne vene ne smatra velikim problemom, osim ukoliko ne dođe do bilateralnog oštećenja. Čestom nuspojavom disekcije vrata smatra se i bolno rame, posebice ukoliko je odstranjen akcesorni živac, a gubitak potpore koju pruža trapezijus omogućava da rame pada što dovodi do smanjene pokretljivosti ramena i bolova sa posljedičnom fibrozom. Kako bi se ovo stanje preveniralo, preporuča se rana fizikalna terapija (47).

Produljeni boravak u bolnici nakon operativnog zahvata uočen je u djece mlađe od 6 godina i djece muškog spola što se povezuje sa većom učestalošću postoperativnih komplikacija poput hipokalcijemije, respiratornih posljedica, infekcije rane i paralize glasnica. Navedene komplikacije podrazumijevaju potrebu za strožim operativnim i postoperativnim monitoriranjem te u konačnici, ukoliko je moguće i ne postoji zabrinutost za malignitet, odgoditi operaciju za stariju dob (48). Također, određena su istraživanja pokazala kako kirurgija štitnjače u dječjoj dobi utječe na kvalitetu života, no ona se povećava s dobi djeteta (49).

Bez obzira na navedene komplikacije, totalna ili subtotalna tireoidektomija se i dalje smatraju kirurškim metodama izbora u liječenju malignih i pojedinih benignih tireoidnih bolesti u pedijatrijske populacije zahvaljujući provedenim istraživanjima koja su dokazala da će primarni postupci poput lobektomije s vremenom dovesti do potrebe za ponavljanjem operativnog postupka, a samim time i povećanja rizika morbiditeta zbog postoperativnih komplikacija (44). Također, u djece sa velikim tumorima i dokazanim metastazama na limfnim čvorovima vrata dokazana je povoljna prognoza sa petogodišnjim preživljenjem 99%, a dvadesetogodišnjim 90% (17).

ZAKLJUČAK

Bolesti štitnjače u populaciji djece i adolescenata puno su rjeđe, a pojedine i klinički nepovoljnije nego u adultne populacije što sa sobom nosi brojne nedoumice po pitanju terapijskog pristupa. Kirurgija štitnjače ima važnu ulogu u liječenju pojedinih benignih bolesti u pedijatrijske populacije poput Gravesove bolesti, folikularnih i toksičnih adenoma te kongenitalnih struma, a predstavlja prvu liniju liječenja malignih bolesti, čija je incidencija u mlađe populacije u porastu, a od kojih su najčešći visoko diferencirani papilarni, folikularni i medularni karcinomi. Metoda izbora u kirurškom liječenju tiroidnih maligniteta varira ovisno o zdravstvenoj ustanovi i iskustvu kirurga koji provodi liječenje, no u većini slučajeva izbor se sužava na totalnu tireoidektomiju i paratrahealnu disekciju bez obzira na vrlo ozbiljne komplikacije čija incidencija nije zanemariva te može imati utjecaj na kvalitetu života, no rizici ovakvog kirurškog pristupa su puno manji nego potreba za reoperacijom zbog recidiva, koji su u navedene populacije češći nego u adultne, a sa sobom nosi puno veći rizik za morbiditete i smrtni ishod. Na smanjenje učestalosti mogućih komplikacija i prognozu veliki utjecaj ima sudjelovanje multidisciplinarnog tima koji uključuje pedijatre, endokrinologe, patologe i otorinolaringologe sa iskustvom u adultnoj tireoidnoj kirurgiji. Kirurške metode poput lobektomije i subtotalne tireoidektomije se češće primjenjuju u liječenju benignih tireoidnih bolesti ukoliko one ne odgovaraju na prethodno primijenjenu medikamentu terapiju ili izazivaju kompresivne simptome koji se ne mogu adekvatno suprimirati. Ovisno o opsegu kirurškog postupka, postoperativno može biti potrebna radiojodna ablacija u slučaju maligniteta, supstitucijska terapija i obavezno dugotrajno praćenje pacijenata.

ZAHVALE

Zahvaljujem se svojemu mentoru, prof.dr.sc. Mariu Biliću na ukazanom povjerenju, podršci i dostupnosti tijekom izrade ovog diplomskog rada te obitelji, dečku i prijateljima koji su mi bili velika potpora tijekom studiranja.

LITERATURA

1. Francis GL, Waguespack SG, Bauer AJ, Angelos P, Benvenga S, Cerutti JM, et al. Management Guidelines for Children with Thyroid Nodules and Differentiated Thyroid Cancer. *Thyroid*. 2015.;25(7):716–59.
2. Dimachkieh AL, Kazahaya K, Chelius DC. Assessment and Management of Thyroid Disease in Children. *Otolaryngol Clin North Am* [Internet]. 2019.;52(5):957–67. Dostupno na: <https://doi.org/10.1016/j.otc.2019.06.009>
3. Arrangoiz R, Cordera F, Caba D, Muñoz M, Moreno E, de León EL. Comprehensive Review of Thyroid Embryology, Anatomy, Histology, and Physiology for Surgeons. *Int J Otolaryngol Head & Neck Surg*. 2018.;07(04):160–88.
4. Mansberger AR, Wei JP. Surgical embryology and anatomy of the thyroid and parathyroid glands. *Surg Clin North Am*. 1993.;73(4):727–46.
5. Babcock DS. Thyroid disease in the pediatric patient: Emphasizing imaging with sonography. *Pediatr Radiol*. 2006.;36(4):299–308.
6. Kratzsch J, Pulzer F. Thyroid gland development and defects. *Best Pract Res Clin Endocrinol Metab*. 2008.;22(1):57–75.
7. Rajani Singh. Surgical Anatomy of Thyroid Gland - A Comprehensive Review. *Basic Sci Med*. 2020.;9(1):10–4.
8. Hong KH. Anatomy and Physiology of the Thyroid Gland. *J Clin Otolaryngol Head Neck Surg*. 1998.;9(2):189–97.
9. Bliss RD, Gauger PG, Delbridge LW. Surgeon's approach to the thyroid gland: Surgical anatomy and the importance of technique. *World J Surg*. 2000.;24(8):891–7.
10. Mohebati A, Shaha AR. Anatomy of thyroid and parathyroid glands and neurovascular relations. *Clin Anat*. 2012.;25(1):19–31.
11. Balasubramanian SP. Anatomy of the thyroid, parathyroid, pituitary and adrenal glands. *Surg (United Kingdom)* [Internet]. 2020.;38(12):758–62. Dostupno na: <https://doi.org/10.1016/j.mpsur.2020.10.009>
12. Varaldo E, Ansaldo GL, Mascherini M, Cafiero F, Minuto MN. Neurological complications in thyroid surgery: A surgical point of view on laryngeal nerves. *Front Endocrinol (Lausanne)*. 2014.;5(JUL):1–7.
13. Kirsten D. The thyroid gland: physiology and pathophysiology. *Neonatal Netw*. 2000.;19(8):11–26.
14. Bettendorf M. Thyroid disorders in children from birth to adolescence. *Eur J Nucl Med*. 2002.;29(SUPPL. 2).
15. Baumgarten HD, Bauer AJ, Isaza A, Mostoufi-Moab S, Kazahaya K, Adzick NS. Surgical management of pediatric thyroid disease: Complication rates after thyroidectomy at the Children's Hospital of Philadelphia high-volume Pediatric Thyroid Center. *J Pediatr Surg*. 2019.;54(10):1969–75.

16. Astl J, Dvořáková M, Vlček P, Veselý D, Matucha P, Betka J. Thyroid surgery in children and adolescents. *Int J Pediatr Otorhinolaryngol.* 2004.;68(10):1273–8.
17. Bilić M, Dobrić A, Bilić LK, Branica S, Radojković IG, Prgomet D. Thyroid surgery in children and adolescents: A 10-year retrospective study at a single institution. *Acta Clin Croat.* 2020.;59:60–5.
18. Rivkees SA. Pediatric Graves' disease: Controversies in management. *Horm Res Paediatr.* 2010.;74(5):305–11.
19. Léger J. Graves' disease in children. *Endocr Dev.* 2014.;26:171–82.
20. Minamitani K, Sato H, Ohye H, Harada S, Arisaka O. Guidelines for the treatment of childhood-onset graves' disease in Japan, 2016. *Clin Pediatr Endocrinol.* 2017.;26(2):29–62.
21. Kaplowitz PB, Vaidyanathan P. Update on pediatric hyperthyroidism. *Curr Opin Endocrinol Diabetes Obes.* 2020.;27(1):70–6.
22. Lee JA, Grumbach MM, Clark OH. Controversy in clinical endocrinology: The optimal treatment for pediatric Graves' disease is surgery. *J Clin Endocrinol Metab.* 2007.;92(3):801–3.
23. Zaytsev P, Hasaneini SJ, Ruina A. *Pr ep rin t Pr ep t.* 2015.;
24. Zobel MJ, Padilla BE. Surgical management of benign thyroid disease in children. *Semin Pediatr Surg [Internet].* 2020.;29(3):150922. Dostupno na: <https://doi.org/10.1016/j.sempedsurg.2020.150922>
25. Breuer C, Tuggle C, Solomon D, Sosa JA. Pediatric thyroid disease: When is surgery necessary, and who should be operating on our children? *JCRPE J Clin Res Pediatr Endocrinol.* 2013.;5(SUPPL.1):79–85.
26. Bauer AJ. Papillary and Follicular Thyroid Cancer in children and adolescents: Current approach and future directions. *Semin Pediatr Surg [Internet].* 2020.;29(3):150920. Dostupno na: <https://doi.org/10.1016/j.sempedsurg.2020.150920>
27. Vaisman F, Corbo R, Vaisman M. Thyroid carcinoma in children and adolescents-systematic review of the literature. *J Thyroid Res.* 2011.;2011.
28. Thompson GB, Hay ID. Current strategies for surgical management and adjuvant treatment of childhood papillary thyroid carcinoma. *World J Surg.* 2004.;28(12):1187–98.
29. Spinelli C, Rallo L, Morganti R, Mazzotti V, Inserra A, Cecchetto G, i ostali. Surgical management of follicular thyroid carcinoma in children and adolescents: A study of 30 cases. *J Pediatr Surg [Internet].* 2019.;54(3):521–6. Dostupno na: <https://doi.org/10.1016/j.jpedsurg.2018.05.017>
30. Palareti G, Legnani C, Cosmi B, Antonucci E, Erba N, Poli D, i ostali. Comparison between different D-Dimer cutoff values to assess the individual risk of recurrent venous thromboembolism: Analysis of results obtained in the DULCIS study. *Int J Lab Hematol.* 2016.;38(1):42–9.

31. Breiding MJ. 肌肉作为内分泌和旁分泌器官 HHS Public Access. *Physiol Behav.* 2014.;63(8):1–18.
32. Viola D, Romei C, Elisei R. Medullary thyroid carcinoma in children. *Endocr Dev.* 2014.;26:202–13.
33. Graves CE, Gosnell JE. Medullary Thyroid Carcinoma in Children. *Semin Pediatr Surg* [Internet]. 2020.;29(3):150921. Dostupno na: <https://doi.org/10.1016/j.sempedsurg.2020.150921>
34. Burke JF, Sippel RS, Chen H. Evolution of pediatric thyroid surgery at a tertiary medical center. *J Surg Res* [Internet]. 2012.;177(2):268–74. Dostupno na: <http://dx.doi.org/10.1016/j.jss.2012.06.044>
35. Puri P. *Paediatric Surgery, Second edition.* Paediatric Surgery, Second edition. 2005.
36. Segal K, Shvero J, Stern Y, Mechlis S, Feinmesser R. Surgery of thyroid cancer in children and adolescents. *Head Neck.* 1998.;20(4):293–7.
37. Quérat C, Germain N, Dumollard JM, Estour B, Peoc'H M, Prades JM. Surgical management of hyperthyroidism. *Eur Ann Otorhinolaryngol Head Neck Dis.* 2015.;132(2):63–6.
38. Tanyel FC, E M, Büyükpamukc N, Hic A. Surgical Treatment of Differentiated Thyroid Carcinoma in Children a a. 2000.;347–52.
39. Mcintyre RC, Palmer BJA. THYROID NODULES AND [Internet]. Seventh Ed. *Abernathy's Surgical Secrets.* Elsevier; 2016. 271–276 str. Dostupno na: <http://dx.doi.org/10.1016/B978-0-323-47873-1.00062-0>
40. Cirocchi R, Trastulli S, Guarino S, Barczyński M, Avenia N. Total versus subtotal thyroidectomy for multinodular non-toxic goitre in adults. *Cochrane Database Syst Rev.* 2013.;2013(2).
41. Paul W. Flint, Bruce H. Haughey, K. Thomas Robbins, J. Regan Thomas, John K. Niparko, Valerie J. Lund MML. *Cummings Otolaryngology - Head and Neck Surgery E-Book.* 6. izd. Elsevier Health Sciences, 2014; 2014. 3672 str.
42. Robbins KT, Shaha AR, Medina JE, Califano JA, Wolf GT, Ferlito A, i ostali. Consensus statement on the classification and terminology of neck dissection. *Arch Otolaryngol - Head Neck Surg.* 2008.;134(5):536–8.
43. Friedman M, Kelley K, Maley A. Central neck dissection. *Oper Tech Otolaryngol - Head Neck Surg* [Internet]. 2011.;22(2):169–72. Dostupno na: <http://dx.doi.org/10.1016/j.otot.2011.04.001>
44. Bargren AE, Meyer-Rochow GY, Delbridge LW, Sidhu SB, Chen H. Outcomes of Surgically Managed Pediatric Thyroid Cancer. *J Surg Res* [Internet]. 2009.;156(1):70–3. Dostupno na: <http://dx.doi.org/10.1016/j.jss.2009.03.088>
45. Chen Y, Masiakos PT, Gaz RD, Hodin RA, Parangi S, Randolph GW, i ostali. Pediatric thyroidectomy in a high volume thyroid surgery center : Risk factors for postoperative hypocalcemia ☆. *J Pediatr Surg* [Internet]. 2015.;50(8):1316–9. Dostupno na: <http://dx.doi.org/10.1016/j.jpedsurg.2014.10.056>

46. Sinha CK, Decoppi P, Pierro A, Brain C, Hindmarsh P, Butler G, i ostali. Thyroid Surgery in Children: Clinical Outcomes. *Eur J Pediatr Surg*. 2014.;25(5):425–9.
47. Eugene N. Myers RLC& 7 more. *Operative Otolaryngology: Head and Neck Surgery*. WB Saunders Co Ltd; 1997. 679–707 str.
48. Hanba C, Svider PF, Siegel B, Sheyn A, Shkoukani M, Lin HS, i ostali. Pediatric Thyroidectomy: Hospital Course and Perioperative Complications. *Otolaryngol - Head Neck Surg (United States)*. 2017.;156(2):360–7.
49. Stokhuijzen E, Steeg AFW Van Der, Nieveen EJ, Dijkum V, Santen HM Van, Trotsenburg ASP Van. Quality of life and clinical outcome after thyroid surgery in children : A 13 years single center experience. *J Pediatr Surg [Internet]*. 2015.; Dostupno na: <http://dx.doi.org/10.1016/j.jpedsurg.2015.02.067>

ŽIVOTOPIS

Rođena sam 6. rujna 1995. godine u Puli te sam 2014. godine maturirala u Gimnaziji Pula, opći smjer. Iste godine upisala sam Medicinski fakultet Sveučilišta u Zagrebu. Tečno govorim engleski i talijanski jezik. Od profesionalnih interesa istaknula bih otorinolaringologiju, oftalmologiju i dermatologiju.

Publikacije:

- Dugac AV, Ladic A, Tanackovic L, Dobric LT, Crnogorac IK, Dobric A, i ostali. ePS4.03 Association of body composition and lung function in adult patients with cystic fibrosis - data from Croatia. J Cyst Fibros [Internet]. 2020.;19:S47. Dostupno na: [http://dx.doi.org/10.1016/S1569-1993\(20\)30313-1](http://dx.doi.org/10.1016/S1569-1993(20)30313-1).
- Dugac AV, Ladic A, Crnogorac IK, Dobric A, Dobric LT, Tanackovic L, i ostali. P284 The impact of eating habits in different geographic regions on the body mass index of Croatian cystic fibrosis patients. J Cyst Fibros [Internet]. 2020.;19:S135. Dostupno na: [http://dx.doi.org/10.1016/S1569-1993\(20\)30613-5](http://dx.doi.org/10.1016/S1569-1993(20)30613-5)
- Bilić M, Dobrić A, Bilić LK, Branica S, Radojković IG, Prgomet D. Thyroid surgery in children and adolescents: A 10-year retrospective study at a single institution. Acta Clin Croat. 2020.;59:60–5.

E – poster – TORAKS 2019 – 9. Kongres Hrvatskog torakalnog društva:

- Tanacković L, Crnogorac IK, Dobrić A, Dobrić LT, Markelić I. PRIKAZ SLUČAJA : CISTIČNA FIBROZA – ŠTO AKO JE NE PREPOZNAME? 2019.; Dostupno na: https://registration.penta-pco.com/system/abstract_pdf.php?abstractID=1701
- Markelić I, Tanacković L, Petrović Vlahović A, Crnogorac IK, Dobrić A, Dobrić LT, i ostali. Bio-electrical impedance analysis and relationship with pulmonary function in cystic fibrosis patients. lipanj 2019.; Dostupno na: https://registration.penta-pco.com/system/abstract_pdf.php?abstractID=1710