

Trauma trbuha

Šoljić, Hrvoje

Master's thesis / Diplomski rad

2022

Degree Grantor / Ustanova koja je dodijelila akademski / stručni stupanj: **University of Zagreb, School of Medicine / Sveučilište u Zagrebu, Medicinski fakultet**

Permanent link / Trajna poveznica: <https://um.nsk.hr/um:nbn:hr:105:677279>

Rights / Prava: [In copyright](#)/[Zaštićeno autorskim pravom.](#)

Download date / Datum preuzimanja: **2025-02-07**



Repository / Repozitorij:

[Dr Med - University of Zagreb School of Medicine Digital Repository](#)



**SVEUČILIŠTE U ZAGREBU
MEDICINSKI FAKULTET**

HRVOJE ŠOLJIĆ

TRAUMA TRBUHA

DIPLOMSKI RAD



Zagreb, 2022.

Ovaj diplomski rad izrađen je u Katedri za kirurgiju Medicinskog fakulteta Sveučilišta u Zagrebu i Klinici za kirurgiju Kliničke bolnice Sv. Duh u Zagreb pod vodstvom doc. dr. sc. Marko Sever, dr. med. i predan je na ocjenu u akademskoj godini 2021./2022.

Mentor rada: Doc.dr.sc. Marko Sever, dr.med.

Popis i objašnjenje kratica

npr. – na primjer

str. – stranica

tj. - to jest

tzv. – takozvani

lat. – latinski

engl – engleski

GI – gastrointestinalni

n. od lat. *nervus* – živac

m. od lat. *musculus* – mišić

AV – arteriovenska

RTG – rendgen

UZV – ultrazvuk

CT od engl. *computed tomography* – kompjutorizirana tomografija

MR od engl. *magnetic resonance* – magnetska rezonanca

DPL od engl. *diagnostic peritoneal lavage* – dijagnostička peritonealna lavaža

THTS - traumatska hernija trbušne stijenke

IUS od engl. *intravascular ultrasound* – intravaskularni ultrazvuk

MLL– Morel-Lavallée lezija

AAST od engl. *American Association for the Surgery of Trauma* - Američka udruga za kirurgiju traume

FAST od engl. *Focused Assessment with sonography for trauma* – fokusirani ultrazvučni pristup za traumatu

REBOA od engl. *resuscitative endovascular ballon occlusion of the aorta* – resuscitativna endovaskularna balonska okluzija aorte

MRCP od engl. *magnetic resonance cholangiopancreatography* (MRCP) – kolangiopankreatografija magnetskom rezonancijom

ERCP od engl. *endoscopic retrograde cholangio-pancreatography* – endoskopska retrogradna kolangiopankreatografija

MSCT od engl. *multislice computed tomography* – multidetektorska spiralna kompjutorizirana tomografija

SAMPLE od engl. *Signs and symptoms; Allergies; Medications; Past medical history, Last oral intake; Events leading to the accident* – znakovi i simptomi, alergije, lijekovi, povijest bolesti, zadnji unos hrane, događaji koji su prethodili bolesti

SADRŽAJ

1. SAŽETAK	
2. SUMMARY	
3. UVOD.....	1
4. PODJELA TRBUHA.....	2
5. EPIDEMIOLOGIJA TRAUME TRBUHA	4
6. PATOFIZIOLOGIJA TRAUME TRBUHA	5
7. POSTUPCI PRI OZLJEDAMA TRBUHA	7
7.1 Anamneza i klinički pregled.....	7
7.2 Laboratorijske pretrage.....	9
7.3 Radiološke pretrage	9
8. POSTUPAK S PACIJENTOM U HITNOM PRIJEMU	15
8.1 Tupa ozljeda	15
8.2 Penetrantna ozljeda	16
8.3 Liječenje	17
9. OZLJEDE POJEDINIH ORGANA	19
9.1 Ozljede jetre.....	19
9.2 Ozljede bilijarnog sustava	22
9.3 Ozljede slezene	22

9.4 Ozljede želuca, tankog i debelog crijeva te rektuma	26
9.5 Ozljede dvanaesnika	31
9.6 Ozljede gušterače.....	33
9.7 Ozljede ošita.....	37
9.8 Ozljede bubrega	38
9.9 Ozljede mokraćovoda, mokraćnog mjehura, mokraćne cijevi, maternice, jajovoda i jajnika	41
9.10 Ozljede zdjelice	46
9.11 Ozljede krvnih žila	47
9.12 Ozljede trbušne stijenke	52
10. ZAKLJUČAK	55
11. ZAHVALA	56
12. LITERATURA.....	58
13. ŽIVOTOPIS	72

1. SAŽETAK

Trauma trbuha

Hrvoje Šoljić

Trauma trbuha posljedica je djelovanja tupog ili prodornog mehanizma u kojem sila velike energije zahvaća trbušnu stijenku. Vrsta i stupanj ozljede ovise o mehanizmu i jačini djelovanja sile, fizičkom stanju bolesnika te vrsti korištenog oružja. Ozljeda može zahvatiti bilo koje tkivo trbušne šupljine, od kože, mišića i potkožnog tkiva pa sve do solidnih organa i krvnih žila. Dijagnoza se temelji na anamnezi, kliničkom pregledu, laboratorijskim nalazima i radiološkim pretragama. U kliničkom pregledu prevladavaju nespecifični simptomi poput boli ili osjetljivosti trbuha, tahikardije, povraćanja i hipotenzije. Specifični nalazi koji pobuđuju sumnju na ozljedu trbušnih organa uključuju ekhimozu, kontuziju ili hematom trbušne stijenke, pojasasto širenje boli, spontanu bol i hiperesteziju u području lijevog ramena, krepitacije donjih rebara, bolnost pri kompresiji obiju kristi zdjelice te znakove nadražaja peritoneuma. Od radioloških pretraga najčešće se koriste rendgen (RTG), ultrazvuk (UZV) i kompjutorizirana tomografija (CT) s kontrastom. RTG pomaže u otkrivanju pneumoperitoneuma, odnosno prisutnosti zraka u trbušnoj šupljini, što ukazuje na rupturu pojedinog organa, dok je UZV odlična metoda za brzo otkrivanje prisutnosti slobodne tekućine u trbušnoj šupljini u hemodinamski nestabilnih bolesnika. CT snimka s kontrastom, osim slobodne tekućine, omogućuje i detaljniji prikaz ozljede solidnih organa, a koristi se kod hemodinamski stabilnih pacijenata. Liječenje bolesnika s traumom trbuha, ovisno o vrsti ozljede i kliničkom stanju pacijenta, može biti konzervativno ili kirurško. Konzervativno liječenje provodi se u hemodinamski stabilnih bolesnika koji nemaju indikacije za laparotomiju, dok će hemodinamski nestabilni bolesnici te oni sa značajnijim ili pridruženim ozljedama okolnih tkiva zahtijevati kirurško liječenje, odnosno eksploraciju i evaluaciju ozljede trbušne šupljine, a zatim i njeno zbrinjavanje. Vrsta kirurške intervencije ovisi o mjestu ozljede te iskustvu i odabiru kirurga. Važno je na vrijeme prepoznati ili postaviti sumnju na traumu trbuha, budući da je neprepoznata ozljeda ili neadekvatno liječenje povezano s većim rizikom nastanka komplikacija i mortaliteta.

KLJUČNE RIJEČI: trauma trbuha, simptomi, dijagnoza, liječenje.

2. SUMMARY

Abdominal trauma

Hrvoje Šoljić

Abdominal trauma is the result of the action of a blunt or penetrating mechanism in which a force of great energy affects the abdominal wall. The type and degree of injury depends on the mechanism and strength of the force, the physical condition of the patient and the type of the weapon used. The injury can affect any tissue of the abdominal cavity, from skin, muscles and subcutaneous tissue up to solid organs and blood vessels. Diagnosis is based on clinical examination, medical history, laboratory findings and radiological imaging. Clinical examination is predominated by non-specific symptoms such as abdominal pain or tenderness, tachycardia, vomiting or hypotension. Specific findings suggestive of abdominal injury include ecchymosis, contusion or hematoma of the abdominal wall, band-spreading pain, spontaneous pain and hyperesthesia in the left shoulder, crackles on palpation of the lower ribs, pain on pelvic compression, and signs of peritoneal irritation. X-ray, ultrasound (US) and computed tomography (CT) with contrast are the most commonly used radiological imaging methods. X-ray helps to detect pneumoperitoneum, i.e. the presence of air in the abdominal cavity, which indicates rupture of an organ, while ultrasound is an excellent method for rapid detection of the presence of free fluid in the abdominal cavity in hemodynamically unstable patients. Contrast-enhanced CT provides a more detailed view of solid organ injury, in addition to free fluid and is used in hemodynamically stable patients. Treatment of patients with abdominal trauma, depending on the type of injury and the clinical condition of the patient, can be either conservative or surgical. Conservative treatment is performed in hemodynamically stable patients who have no indications for laparotomy, while hemodynamically unstable patients and those with significant or associated injuries to surrounding tissues will require surgical treatment, exploration and evaluation of abdominal injury, followed by its management. The type of surgical intervention depends on the location of the injury and the experience and choice of the surgeon. It is important to identify or suspect abdominal trauma in a timely manner, as unrecognized injury or inadequate treatment is associated with a higher risk of complications and mortality.

KEY WORDS: abdominal trauma, symptoms, diagnosis, treatment.

3. UVOD

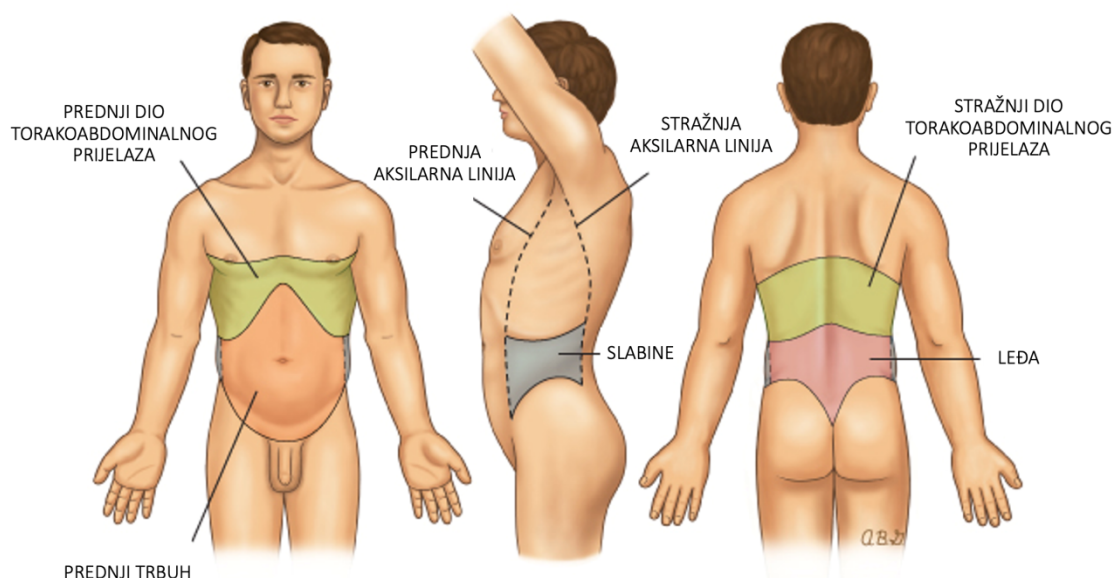
Ozljeda trbuha relativno je česta pojava na hitnom prijemu i jedan je od važnijih uzroka morbiditeta i mortaliteta sve do životno ugrožavajućih stanja (1). Iako ozljede mogu biti ograničene na trbuh ili u sklopu politraume, u oba slučaja potrebno je provesti detaljan fizikalni pregled i medicinsku obradu (1). Kao posljedicu ozljede, mnogi pacijenti, već u trenutku dolaska na hitni prijem, imaju promijenjen neurološki status kao rezultat ozljede glave, intoksikacije ili su nekooperativni zbog sedacije, intubacije ili hipotenzije, te takvi ne mogu dovoljno dobro opisati svoje simptome. Nadalje, za daljnji su tijekom liječenja, važne stavke iz anamneze alergije, povijest bolesti i popis lijekova koje pacijent koristi, a to se pogotovo odnosi na antitrombotsku ili antikoagulantnu terapiju (1–12). Nepotpuna anamneza, nekooperativnost pacijenta ili promijenjen mentalni status, čimbenici su koji otežavaju mogućnost postavljanja točne radne dijagnoze i uveliko smanjuju uspješnost liječenja (10).

Ovisno o mehanizmu nastanka i silama koje djeluju, ozljede trbuha dijele se na zatvorene i otvorene, odnosno tupe i penetrantne. Penetrantne ozljede također dijelimo na penetrantne ozljede u užem smislu, odnosno rane koje probijaju peritonealnu ovojniciu te perforantne, koje, slično kao penetrantne, probijaju peritoneum, ali uz to perforiraju i šuplji trbušni organ (13–16). Više od 80% ozljeda trbuha, obrađenih na odjelu hitne pomoći, čine tupe ozljede trbuha (17). One mogu uključivati izravne udarce, sudare s automobilom, motociklom, biciklom ili pješakom, ozljede uzrokovane sigurnosnim pojasom, sportske ozljede te padove s visina. Rjeđe se takve ozljede viđaju u djece, nastale kao posljedica zlostavljanja i obiteljskog nasilja (10). Iako ne uzrokuju prekid kontinuiteta peritoneuma, mogu dovesti do opsežnih oštećenja intraabdominalnih organa.

Penetrantne ozljede uzrokuju disrupciju tkiva abdominalne stijenke te mogu ili ne moraju penetrirati peritoneum, a dijele se na ubodne i strijelne rane (14). Iako strijelne rane zbog veće oslobođene energije češće uzrokuju oštećenja struktura trbušne šupljine, obje vrste ozljeda mogu oštetiti vitalne strukture i dovesti do smrtnog ishoda. Za ubodne rane važno je ispitati vrstu, veličinu, širinu te put prolaska oružja jer takve rane često mogu proći nezapaženo zbog odjeće, krvarenja ili neadekvatnog pregleda medicinskog osoblja (18). Vrlo je važno od bolesnika pokušati saznati potpunu anamnezu i točan opis događaja koji je prethodio traumi kako bi se što lakše potvrdila dijagnoza trbušne ozljede (13,14).

4. PODJELA TRBUHA

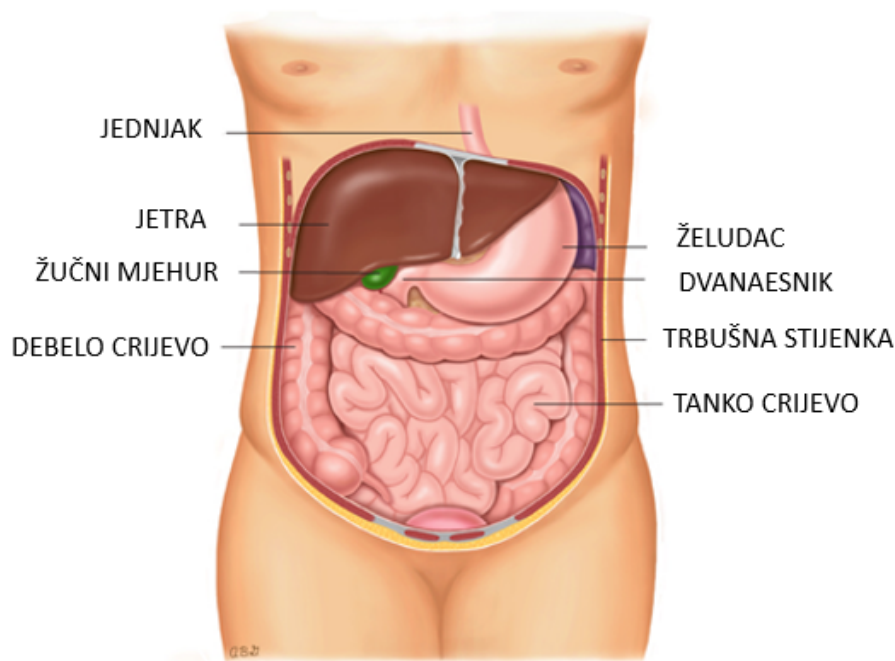
Za dijagnostiku i zbrinjavanje ozljeda trbušne šupljine, potrebno je dobro poznavanje anatomskih granica trbuha. Trbušna šupljina podijeljena je na četiri anatomske zone koje uključuju prednji trbuh, slabine, torakoabdominalnu regiju te stražnji dio, odnosno leđa (Slika 1) (18). Prednji trbuh omeđuje prostor koji međusobno zatvaraju prednja aksilarna linija i linija koja povezuje bradavice te ingvinalni ligamenti i simfiza. Leđa su omeđena prostorom koji okružuju stražnja aksilarna linija, donji dijelovi lopatica i kriste zdjelčnih kostiju, a prostor između prednje i stražnje aksilarne linije, od rubova donjih rebara pa sve do kristi zdjelice pripada slabinama ili bokovima (14,18).



Slika 1. Podjela trbuha na 4 anatomske zone. Dostupno na: <https://www.uptodate.com>. Preuzeto i uređeno (18)

Ozljede prednjeg trbuha zahvaćaju jetru, bilijarni sustav, slezenu, želudac, gušteraču, dvanaesnik, bubreg, tanko i debelo crijevo, dok ozljede stražnjeg dijela trbuha mogu zahvatiti velike krvne žile (aorta, šuplje vene), bubreg, mokraćovod te ostale strukture retroperitoneuma. Ako trauma zahvati prijelazno područje između trbuha i prsnog koša, odnosno torakoabdominalni prijelaz, velika je vjerojatnost da je došlo do značajnijih i opsežnijih oštećenja dvaju ili više organa. Nerijetko se u takvim situacijama nađu ozljede jetre, pluća, pleure, ošita, želuca, gušterače ili nekog drugog organa. Peritonealna šupljina podijeljena je na gornji i donji dio, odnosno supraomentalni i infraomentalni dio. Trauma gornjeg dijela

peritoneuma može uzrokovati oštećenje ošita, jetre, slezene, želuca te debelog crijeva, dok će trauma donjeg dijela zahvatiti tanko i sigmoidno crijevo. Osim peritoneuma, trauma može zahvatiti i retroperitoneum u kojem se nalaze aorta, dijelovi dvanaesnika i gušterače, bubrezi te uzlazni i silazni dio debelog crijeva. Oštećenja navedenih organa češća su u penetrantnih ubodnih rana u području leđa ili bokova. Ozljeda zdjelice, iako rijetka u traumi trbuha, može uzrokovati opsežno krvarenje koje u kratkom vremenu može postati životno ugrožavajuće za bolesnika. Podjela trbuha na spomenute regije omogućava brže i lakše snalaženje medicinskih djelatnika na terenu, a samim time i točniju identifikaciju i stupnjevanje ozljede (Slika 1). Osim mjesta ozljede, za daljnji tijek liječenja veliku važnost imaju mehanizam, vrsta i stupanj ozljede (14).



Slika 2. Anatomija trbušne šupljine odrasle osobe. Dostupno na: <https://www.uptodate.com>. Preuzeto i uređeno (18)

5. EPIDEMIOLOGIJA TRAUME TRBUHA

Na tupu traumu trbuha otpada gotovo 80% ozljeda trbuha bolesnika koji se jave u hitnu službu (17). Takva je vrsta traume odgovorna za veliki mortalitet i morbiditet mlađih dobnih skupina. Većina tupih ozljeda povezana je s prometnim nesrećama, nakon kojih slijede udarci u trbuh i padovi s visina (2, 19). Najveća incidencija tupih trauma trbuha javlja se u osoba između 14 i 30 godina, no viđa se i u ostalim dobnim skupinama (2,10,20). Ozljede najčešće pogađaju jetru i slezenu, dok ozljede gušterače, dijafragme te tankog i debelog crijeva, iako rjeđe, mogu dovesti do teže kliničke prezentacije i potencijalnog smrtnog ishoda (10, 14).

Strijelne rane, iako rjeđe od ubodnih, nose veći rizik komplikacija i mortaliteta zbog količine oslobođene energije u trenutku eksplozije (13, 14, 20). Postotak smrtnosti u bolesnika s izoliranom ozljedom trbuha od vatrenog oružja iznosi skoro 10% (21), što čini 8 puta veću smrtnost prostrijelnih rana od tupe traume trbuha (22). Otprilike jedna četvrtina bolesnika sa strijelnom ranom može se konzervativno liječiti, dok će ostatku bolesnika biti indicirana kirurška intervencija (23). Slično kao i kod ubodnih, strijelne rane najčešće zahvaćaju tanko i debelo crijevo te jetru, a osim izravnog oštećenja zahvaćenog organa mogu dovesti i do značajnih ozljeda okolnih organa (13–15,20).

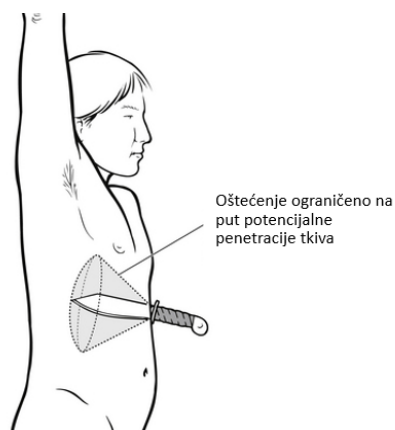Ubodne rane predstavljaju rjeđi tip ozljeda od tupih, no češći od ubodnih ozljeda. One najčešće zahvaćaju tanko i debelo crijevo, velike krvne žile, ošit, jetru i slezenu, no samo 30% ubodnih rana prodire kroz peritonej, od čega samo 50 % zahtijeva kiruršku intervenciju (15, 18, 20, 24 - 26).

6. PATOFIZIOLOGIJA TRAUME TRBUHA

Ozljede trbuha nastale djelovanjem kompresijskih ili deceleracijskih sila mogu uzrokovati laceraciju ili rupturu intraabdominalnih struktura. Stupanj ozljede može varirati, od manjih laceracija s blagim krvarenjem sve do masivnog krvarenja sa šokom, acidozom i koagulopatijom (13). Za ozljede s unutarnjim krvarenjem potrebna je hitna kirurška intervencija s ciljem zaustavljanja krvarenja, dok veća oštećenja mogu dovesti do rupture solidnog organa što rezultira izlaskom sadržaja želuca, crijeva ili mjehura u peritonealnu šupljinu uzrokujući time upalu peritoneuma – peritonitis (13).

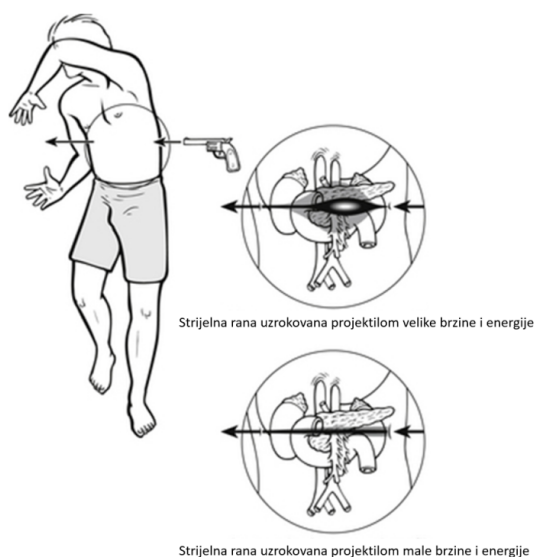
Djelovanjem tupih sila na prednji dio trbuha, dolazi do potiskivanja organa uzrokujući kompresiju i deformaciju zahvaćenog tkiva i organa. Kompresijske sile, osim izravnih udaraca, mogu biti posljedica djelovanja vanjske kompresije na fiksirani predmet poput volana, zračnog jastuka, sigurnosnog pojasa ili kralježnice. Posljedično dovode do hematoma, razderotine i sekundarnog krvarenja, a organi koji su posebno osjetljivi na takav mehanizam ozljede su jetra, slezena, bubrezi i velike krvne žile (10, 14). Takve sile pritiskom povećavaju intraluminalni tlak u organima i posljedično mogu uzrokovati deformaciju i/ili rupturu zahvaćenog organa. Osim kompresijskih, česte su i deceleracijske ozljede nastale naglim zaustavljanjem u prometnim nesrećama ili padu s visine (14). Sile nastale tim mehanizmom također mogu uzrokovati laceracije i razderotine pojedinih organa ili čak istezanje intime i medije krvnih žila dovodeći do infarkta zahvaćenog organa, a pogotovo bubrega, koji je najosjetljiviji na takvu vrstu ozljede. Ako tijekom ozljede dođe do prijeloma rebara, postoji još veća opasnost od laceracije okolnog tkiva trbušne šupljine (10). Ako se ozljeda na vrijeme ne prepozna ili je pak neadekvatno liječena, mogu nastati i odgođene posljedice poput rupture hematoma, ileusa, abdominalnog kompartment sindroma, apscesa te peritonitisa (13).

Ako su u pitanju penetrantne rane, vrsta ozljede ovisi o putanji, brzini i veličini oružja/projektila. Klasifikacija ozljeda temelji se na stupnju oštećenja zahvaćenih struktura u abdomenu, mortalitetu i potrebi za liječenjem. Za pojedine organe poput jetre, slezene i bubrega postoje posebne klasifikacijske ljestvice (13). Ubodne ozljede rezultiraju pojavom razderotina zahvaćenih organa uzrokujući obilno krvarenje i curenje sadržaja u trbušnu šupljinu povećavajući rizik od nastanka peritonitisa (20). Kod ubodnih rana važno je ispitati vrstu, veličinu, širinu te put prolaska oružja jer takve rane često mogu proći nezamijećeno zbog odjeće, krvarenja ili neadekvatnog pregleda medicinske osobe (Slika 3) (18).



Slika 3. Penetrantna ozljeda trbušne šupljine uzrokovana ubodom noža. Prema: McSwain N (2003). The Basic EMT: Comprehensive Prehospital Patient Care. 2nd Edn. St Louis: Mosby. Preuzeto i uređeno (24, 20)

Dok će djelovanjem noža ozljede nastati uglavnom izravnim putem na mjestu prolaska oružja, rane od vatrenog oružja mogu uzrokovati velika oštećenja izravnim, ali i neizravnim djelovanjem eksplozije u okolnim tkivima (13). Ako metak prodre kroz trbušnu šupljinu i izađe na drugu stranu, onda govorimo o prostrijelnoj rani, a pacijenti s takvim tipom rane uglavnom završe na operacijskom stolu. Kod strijelnih rana razlikujemo ozljede uzrokovane projektilima male brzine i energije od ozljeda uzrokovanih projektilima veće brzine, koji prenose veću energiju na tkivo (slika 4), uzrokujući veće razaranja i oštećenje tkiva (13, 14, 20). Kako metak putuje tkivom, tako se stvaraju tlačni valovi koji uzrokuju kavitacije i daljnje oštećenje tkiva (13).



Slika 4. Penetrantna ozljeda trbušne šupljine uzrokovana vatrenim oružjem. Razlika strijelnih rana uzrokovanih projektilima male ili velike brzine. Prema: McSwain N (2003). The Basic EMT: Comprehensive Prehospital Patient Care. 2nd Edn. St Louis: Mosby. Preuzeto i uređeno (24, 20)

7. POSTUPCI PRI OZLJEDAMA TRBUHA

7.1 Anamneza i klinički pregled

Vrlo je važno od bolesnika dobiti potpunu anamnezu i detaljan opis događaja koji je prethodio traumi trbuha. Znakovi i simptomi bolesti, alergije, lijekovi, povijest bolesti, vrijeme zadnjeg obroka te događaji koji su prethodili bolesti, poznato kao SAMPLE anamneza (eng. *Signs and Symptoms, Allergies, Medications, Past medical history, Last meal, Events leading to presentation*) ključni su elementi anamneze, koji pomažu u pravilnoj diferencijaciji bolesti (14).

Važno je bolesnika detaljno pregledati u sklopu primarnog kliničkog pregleda, kako bi odredili bolesnikovo opće stanje te postavili početnu dijagnozu ozljede koja ga ugrožava, ako ona postoji (14). Na temelju prvog pregleda bolesnika svrstavamo u kategoriju hemodinamski stabilnog ili nestabilnog bolesnika, koja će zatim odrediti daljni tijek dijagnostičkog i terapijskog postupka. Nakon primarnog kliničkog pregleda te prve procjene stupnja ozljede i stanja bolesnika, prelazimo na sekundarni klinički pregled koji se obavlja nakon stabilizacije bolesnika i uključuje inspekciju, auskultaciju, perkusiju i palpaciju.

Bolesnika je potrebno potpuno razodjenuti i pregledati od glave do pete. Traže se vanjski znakovi traume poput krvarenja, modrica, rana i ekhimoza (14). Znakovi aktivnog krvarenja mogu se prepoznati prema nalazima pulsirajućeg ili širećeg hematoma, odsutnosti distalnog pulsa, blijedila, hladnoće ili paralize uda, odnosno znakovima ishemije uda (27). Otisci od sigurnosnog pojasa, zračnog jastuka ili volana mogu usmjeriti dijagnozu prema ozljedi trbuha. Ako se radi o penetrantnoj ozljedi trbuha potrebno je detaljno opisati mjesto i izgled ozljede, njenu veličinu, oblik i dubinu, za razliku od strijelnih rana gdje je potrebno ispitati i samu okolinu ulaznih rana. Treba razmišljati i o mogućim prostrijelnim ranama te je stoga važno pregledati i cijela leđa, bokove i perineum. Tijekom inspekcije treba obratiti pozornost na disanje, odnosno na nepravilnosti u disanju (14). Korištenje pomoćne muskulature, uvlačenje juguluma ili asimetrija u pokretima disanja mogu ukazati na postojanje patološkog procesa u trbušnoj šupljini. Grey-Turnerov i Cullenov znak primjeri su ekhimoza koje mogu pobuditi sumnju na retroperitonealno krvarenje, ozljedu dvanaesnika i/ili gušterače. Jako važan podatak za daljnje liječenje jest prisutnost, odnosno očuvanost peristaltike. Bilo kakve ozljede tkiva ili organa, upale ili trbušni procesi mogu prouzročiti prestanak peristaltike (14). Ako prilikom

promjene položaja bolesnika dođe do promjene mukline i intenziteta timpanizma, to može ukazivati na postojanje slobodne tekućine ili krvi u trbušnoj šupljini. Ako tijekom perkusije bolesnik pokazuje nezadovoljstvo ili nelagodu, postoji velika sumnja na širenje intraabdominalnog procesa i zahvaćanje peritoneuma, odnosno na postojanje peritonitisa. Tijekom palpacije trbuha ne smijemo zaboraviti na simptome i znakove koji upućuju na potencijalnu traumu trbuha poput bolova u truhu ili leđima, povraćanja, osjetljivosti, nadutosti ili nevoljne kontrakcije trbušne stijenke, hipotenzije te ostalih znakova nadražaja peritoneuma (14). Na ozljede jetre, slezene ili bubrega može se posumnjati u bolesnika s izrazitom bolnošću i osjetljivošću donjih rebara te boli u ramenu. Kod nespecifičnih ozljeda trbuha potrebno je ispitati stanje zdjelice, budući da neprepoznati prijelomi zdjelice mogu u jako kratkom roku pogoršati stanje vitalnih parametara i tako životno ugroziti bolesnika. Digitorektalni pregled važan je postupak u dijagnozi potencijalne ozljede debelog crijeva te rektuma (14). Kod žena je neizostavno učiniti i bimanualni pregled rodnice kako bi se otkrile laceracije ili razderotine vaginalnog kanala kao posljedica traume zdjelice (14). Kod svakog bolesnika s ozljedom trbuha potrebno je ispitati osjet trbušne stijenke, kako bismo se uvjerali da nije došlo do oštećenja površinskih ogranaka živaca ili, u gorem slučaju, do prekida kralježnične moždine. Nakon stabilizacije bolesnika indicirani su ponavljani ili serijski klinički pregledi, osobito ako postoji penetrantna ozljeda trbuha. Potrebno je praćenje i opservacija bolesnika tijekom sljedeća 24 sata te ponavljanje kliničkih pregleda, zajedno s laboratorijskim testovima kako bi se na vrijeme otkrili znakovi koji upućuju na pogoršanje kliničkog stanja bolesnika, ako bi do toga došlo. Ako se tijekom opservacije bolesnik dekompenzira te on postane hemodinamski nestabilan ili se pojave znakovi nadražaja peritoneuma, indicirana je laparotomija (14). No, ako je bolesnik stabilan i nema prisutnih znakova peritonitisa, može se postupno započeti s peroralnom prehranom te nakon završetka opservacije, bolesnika se može otpustiti iz bolnice. Ako se u hemodinamski stabilnog bolesnika, bez znakova nadražaja peritoneuma, jave neki od simptoma ili znakova koji ukazuju na mogući proces unutar trbušne šupljine (lokalna bol i osjetljivost, povišena tjelesna temperatura) potrebno je provesti dodatne dijagnostičke pretrage (14). Nakon početne stabilizacije vitalnih parametara bolesnika, potrebna je daljnja dijagnostička evaluacija, kao i detaljan opis ozljede zahvaćenog organa po protokolu naprednog održavanja života (1–12).

7.2 Laboratorijske pretrage

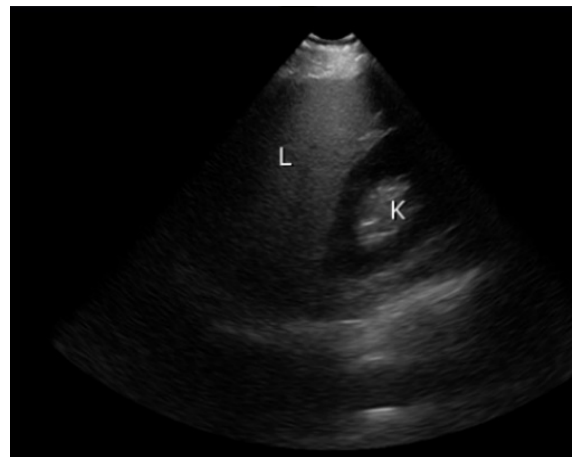
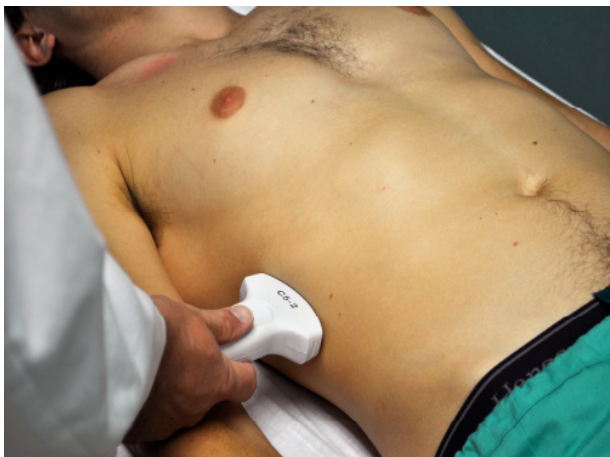Laboratorijske pretrage, koje je potrebno obaviti u sklopu dijagnostike traume trbuha, su kompletna krvna slika (KKS), krvna grupa, acidobazni status, biokemijski nalazi, glukoza u serumu, koagulacijski testovi, analiza mokraće te koncentracija etanola u serumu. Normalne razine hemoglobina i hematokrita ne isključuju značajno krvarenje jer u tom trenutku dolazi do ravnomjernog gubitka stanica i tekućine. Nakon traumatskog događaja, acidobazni status, zajedno sa serumskom razinom laktata, najbolji su pokazatelji stanja oksigenacije tijela i potencijalnog šoka (14). Vrijednosti serumskih koncentracija amilaza i lipaza nisu mjerilo oštećenja te se kao takvi ne mogu koristiti za potvrdu dijagnoze (14). Također, ozljede lica mogu povisiti koncentraciju amilaza, što može dodatno otežati dijagnostiku. Analiza mokraće može ukazati na potencijalnu ozljedu mokraćnog sustava, odnosno, na postojanje mikro- ili makrohematurije. Laboratorijski nalazi, iako iznimno važni u obradi traumatskog bolesnika, nisu dovoljno specifični ni osjetljivi da bi s njima mogli postaviti točnu dijagnozu, pa su zato u traumi trbuha sekundarne (14). Iz tog je razloga važna slikovna dijagnostika, koja u kratkom vremenskom roku može potvrditi ili isključiti oštećenje pojedinih tkiva i organa.

7.3 Radiološke pretrage

Slikovna dijagnostika traume trbuha uključuje RTG, UZV, CT te različite kontrastne pretrage. RTG snimkom, snimljenom u uspravnom položaju, potrebno je obuhvatiti trbuh i pluća radi identificiranja mjehurića slobodnog zraka ispod dijafragme ili elevacije same dijafragme, što ukazuje na perforaciju šupljeg organa ili rupturu ošita. Također je poželjno kod sumnje na ozljede kralježnice snimiti i vrat bolesniku, dok će RTG zdjelice biti potreban u bolesnika sa sumnjom na prijelom zdjelice ili kod nepouzdanog i nespecifičnog fizikalnog pregleda. Na RTG-u se traže znakovi prijeloma rebara, pneumotoraksa, hematotoraksa te pneumoperitoneja, dok se na ozljedu retroperitoneja može posumnjati ako je vidljiv gubitak sjene psoasa (13, 14).

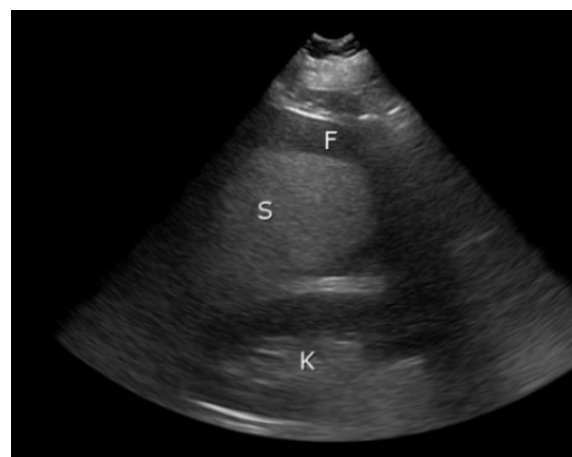
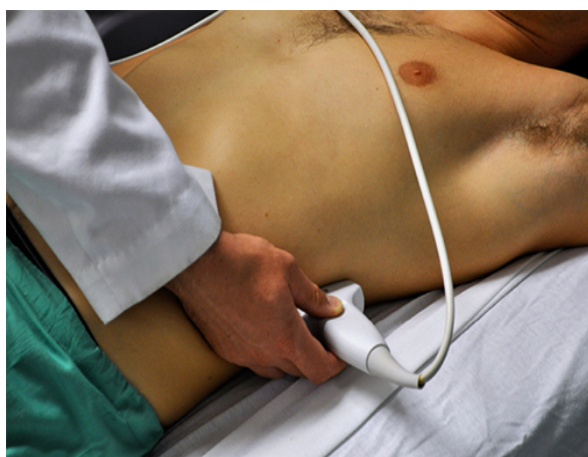Ultrazvuk je sastavni dio u algoritmu identifikacije i liječenja traume trbuha, koji se prvenstveno koristi za otkrivanje slobodne tekućine (14). Od neprocjenjive je važnosti za dijagnozu traume i identifikaciju moguće ozljede u hemodinamski nestabilnih bolesnika jer u kratkom vremenskom roku može detektirati prisutnost slobodne tekućine u trbušnoj šupljini (23). Dijagnoza vaskularne ozljede trbuha temelji se na pronalasku slobodne tekućine putem

FAST protokola na odjelu hitne pomoći (28). Najpoznatije ultrazvučne metode za dijagnostiku traume trbuha su fokusirana abdominalna sonografija za traumu (FAST) i ultrazvuk s kontrastnim sredstvom (CEUS) (10). Osjetljivost od 50% i specifičnost od 80%, pri korištenju FAST ultrazvuka u detekciji slobodne krvi u abdomenu, potvrđuju veliku važnost ultrazvuka u detekciji intraabdominalne traume (29). Traumatski ultrazvuk usredotočuje se na predilekcijska mjesta nakupljanja slobodne krvi: hepatorenalni, splenorenalni, zdjelični te perikardijalni prostor (Slike 5-12).



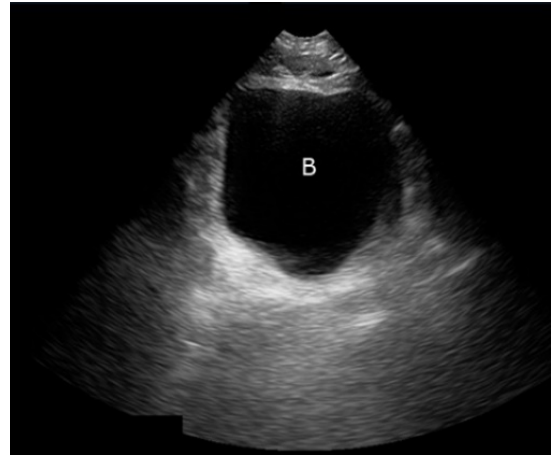
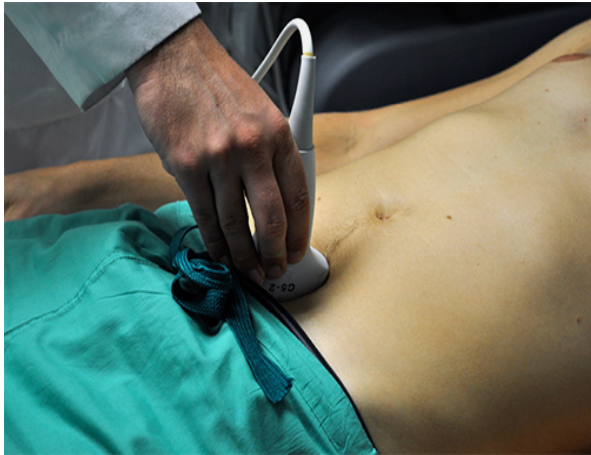Slika 5. Prikaz pozicioniranja ultrazvučne probe za prikaz hepatorenalnog prostora. Dostupno na: <https://www.uptodate.com>. Preuzeto (30)

Slika 6. Uredan nalaz FAST ultrazvuka hepatorenalnog prostora, bez prisutnosti slobodne tekućine između jetre (L) i bubrega (K). Dostupno na: <https://www.uptodate.com>. Preuzeto (30)



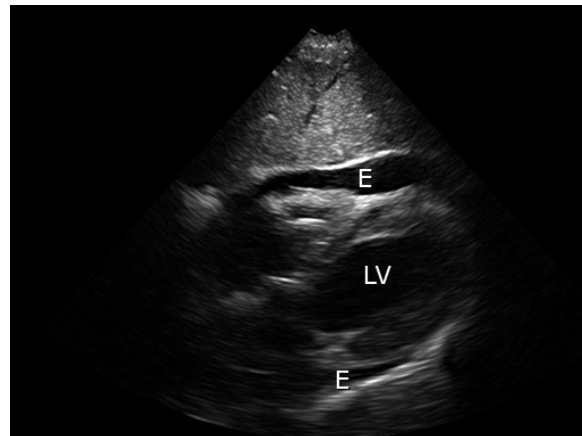
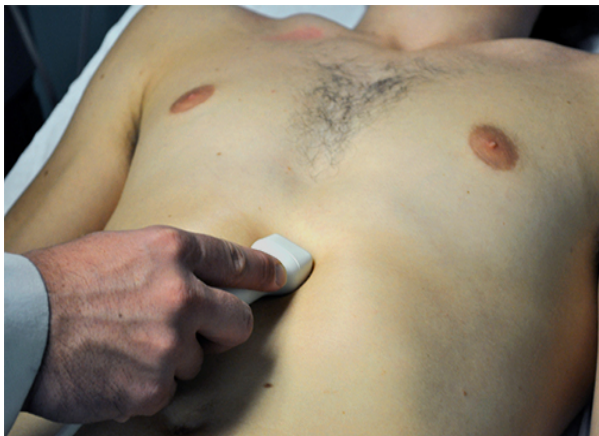Slika 7. Prikaz pozicioniranja ultrazvučne probe za prikaz perispleničnog prostora. Dostupno na: <https://www.uptodate.com>. Preuzeto (30)

Slika 8. Nalaz ultrazvuka perispleničnog prostora s prisutnošću slobodne tekućine (F) između slezene (S) i bubrega (K). Dostupno na: <https://www.uptodate.com>. Preuzeto (30)



Slika 9. Prikaz pozicioniranja ultrazvučne probe za prikaz retrovezikalnog prostora. Dostupno na: <https://www.uptodate.com>. Preuzeto (30)

Slika 10. Uredan nalaz ultrazvuka retrovezikalnog prostora bez prisutnosti slobodne tekućine oko mokraćnog mjehura (B). Dostupno na: <https://www.uptodate.com>. Preuzeto (30)



Slika 11. Prikaz pozicioniranja ultrazvučne probe za prikaz perikardijalnog prostora. Dostupno na: <https://www.uptodate.com>. Preuzeto (30)

Slika 12. Nalaz ultrazvuka perikardijalnog prostora s prisutnošću značajnog perikardijalnog izljeva (E) koji okružuje lijevi ventrikul srca (LV). Dostupno na: <https://www.uptodate.com>. Preuzeto (30)

Ako se ultrazvukom otkrije krv u spomenutim prostorima, stabilnog bolesnika treba podvrgnuti CT-u abdomena, dok prisustvo krvi kod hemodinamski nestabilnog pacijenta podrazumijeva apsolutnu indikaciju za laparotomiju. Kirurg može odabrati ili prijem uz neoperativno liječenje ili neposrednu laparotomiju, ovisno o otkrivenim ozljedama i kliničkom statusu pacijenta (10). Negativan FAST ne isključuje postojanje intraabdominalnih ozljeda, pogotovo ako se radi o ozljedama dijafragme, retroperitoneuma ili šupljih visceralnih organa u kojih krvarenje može biti minimalno (31).

Ograničenja ultrazvuka u dijagnozi traume trbuha čine (10, 32–34):

- Ozljede čvrstog parenhima, retroperitoneuma ili dijafragme nisu dobro vidljive
- Nekooperativnost, pretilost te prisutnost crijevnih plinova ometaju kvalitetu snimke
- Nemogućnost razlikovanja krvi od ascitesa ili urina
- Nedovoljna osjetljivost za detekciju ozljede crijeva
- Niska osjetljivost u usporedbi s CT-om
- Nemogućnost isključenja klinički značajnih ozljeda
- Ne poboljšava vjerojatnost dijagnoze nakon negativnog CT-a

Kompjutorizirana tomografija (CT) s kontrastom s godinama je postala primarna metoda za identifikaciju intraabdominalne ozljede u hemodinamski stabilnih bolesnika (17, 35). Osjetljivost i specifičnost CT-a jako su visoke (97 - 98 %) (17, 36), a povećana upotreba i visoka točnost povećavaju mogućnost neoperativnog liječenja i pridonose smanjenju morbiditeta za mnoge bolesnike s traumom trbuha. Najbolji i najpouzdaniji rezultati dobivaju se snimanjem multidetektorskom spiralnom kompjutoriziranom tomografijom (engl. *Multislice Computed Tomography*, MSCT) s primjenom kontrasta koji se bolesniku može dati intravenski ili peroralno (14). Primjena kontrasta olakšava identifikaciju i karakterizaciju ozljeda krvožilnog i genitourinarnog sustava te solidnih organa. CT omogućava pouzdanu dijagnostiku ozljeda solidnih organa, zdjelice i retroperitoneuma. Objektivni znakovi ozljede trbušnih organa vidljivi na CT-u uključuju laceracije, hematome, ekstraluminalni zrak, zadebljanje stijenke organa, prisutnost zgrušane akumulirane tekućine, promjene gustoće tkiva u odnosu na promatrani organ, ekstravazacije kontrasta ili uvećanje organa zbog otekline. Ako se tijekom snimanja solidni organi pokažu bez znakova oštećenja, uz prisutnost slobodne tekućine u trbušnoj šupljini, potrebno je posumnjati na ozljedu šupljeg organa ili krvnih žila (14). U tom je slučaju potrebna hitna kirurška operacija koja ujedno postaje dijagnostička i terapijska metoda za tog bolesnika. Ako se radi o ozljedi dijafragme ili šupljih organa, onda CT-om nije moguće pouzdano postaviti dijagnozu, već su potrebne dodatne dijagnostičke pretrage. Slobodni zrak u trbušnoj šupljini označava ozljedu peritoneuma te može, ali i ne mora biti pokazatelj ozljede crijeva, budući da zrak može dospjeti kroz ozlijeđeni peritoneum, a ne samo kroz ozlijeđeno crijevo (14). Ako se snimkom CT-a pokaže zrak u retroperitoneumu, postavlja se sumnja na ozljedu retroperitonealnog dijela dvanaesnika. Za svakog bolesnika s jednim ili više visokorizičnim čimbenikom, te za bolesnike s trajnom boli u truhu, preporučuje se snimanje CT abdomena (10). CT također može biti koristan za hemodinamski stabilne

bolesnike sa smanjenom kooperativnosti. Mogući primjeri smanjene kooperativnosti vidljivi su kod bolesnika sa zatvorenom ozljedom glave, akutnom intoksikacijom etanolom ili drugim opijatima. Ako postoji velika sumnja na ozljedu organa trbušne šupljine, ali nema jasne ozljede na CT-u abdomena, pacijenta se može primiti na praćenje i opservaciju. Ako se simptomi ili nalazi dijagnostičkih pretraga pogoršaju, može se ponoviti CT (6).

Magnetska rezonancija dijagnostička je metoda snimanja koja vizualizira strukturu tkiva s velikom prostornom razlučivošću i kontrastom između različitih vrsta tkiva, pri čemu se ne koristi ionizirajuće zračenje. Stoga, magnetska rezonancija potencijalna je metoda u praćenju konzervativno liječenih pacijenata nakon tupe traume abdomena (engl. *follow-up*), dok je uporaba u dijagnostici tupe traume trbuha ograničena relativno dugim vremenom pretrage, potrebom za suradnjom pacijenta te potencijalnim prisustvom metalnih implantata i ostalih uređaja (31).

U hemodinamski nestabilnih bolesnika s intraabdominalnom ozljedom, korisnom metodom dijagnostike pokazala se angiografija. Angiografija se također može koristiti za liječenje krvarenja iz solidnih organa i za embolizaciju krvarenja krvnih žila (10).

Eksploracija rane u lokalnoj anesteziji koristi se kod hemodinamski stabilnih bolesnika s ubodnom ili strijelnom ranom, koji nemaju vidljive znakove peritonitisa. Ako se tijekom pretrage otkrije ozljeda mišićne ovojnice, nalaz eksploracije smatra se pozitivnim te je potrebna daljnja dijagnostička obrada kako bi se potvrdila sumnja na ozljedu trbuha (14).

Dijagnostička peritonealna lavaža (DPL) kirurška je dijagnostička metoda koja se koristi za brzu analizu tekućine trbuha traumatskog bolesnika. Multisistemske ozljede, prijelomi rebara, zdjelice i kralježnice, nemogućnost primjene ultrazvuka ili CT-a samo su neke od indikacija za koje se prije koristila DPL. Na trbuhu se napravi incizija kroz koju se uvede peritonealni kateter koji zatim aspirira tekućinu trbušne šupljine. Ako se aspiracijom dobije 10 mL krvi, to označava pozitivan znak ozljede solidnih organa ili krvnih žila. DPL je korisna ako nije moguće obaviti nijednu drugu dijagnostičku pretragu te ako želimo dokazati ozljede dijafragme ili retroperitoneuma (14). Veoma je invazivna pretraga, koja je danas gotovo u potpunosti zamijenjena ultrazvukom i multidetektorskim spiralnim CT-om (10).

Dijagnostička laparoskopija, kirurška je metoda koja služi za dijagnostiku ozljeda trbuha. Veliku korist ima u dijagnostici ozljeda dijafragme, penetrantnih ozljeda trbuha te u bolesnika

s lokaliziranom boli koji ne pokazuju znakove peritonitisa. Osim kao dijagnostička, može poslužiti i kao terapijska metoda, ako se tokom laparoskopije otkrije uzrok ozljede (14). Nažalost, ne omogućuje dobru vizualizaciju ozljeda stražnjeg dijela dijafragme ili retroperitonealnog područja pa je za ta područja slabije osjetljivosti (7, 37, 38).

Kolangiopankreatografija magnetskom rezonancijom (MRCP) osjetljiva je metoda za otkrivanje ozljede dukalnog kanala gušterače, a također može ukazati i na oštećenja parenhima gušterače, kao što su laceracija gušterače, hematoma te peripankreasno nakupljanje tekućine (39, 40).

Endoskopska retrogradna kolangiopankreatografija (ERCP) najtočnija je slikovna dijagnostička metoda za otkrivanje i lokalizaciju ozljede gušterače (41–43). Problem s ERCP-om njena je invazivnost te se zbog toga smije izvoditi samo u onih pacijenata s jasnim indikacijama (6).

Ako postoji sumnja na ozljedu nekog specifičnog organa ili je ozljedu teško dijagnosticirati, mogu se ordinirati kontrastne pretrage. Za dijagnozu ozljede mokraćnog sustava koriste se dodatno i ureterografija, cistografija te intravenska ekskrecijska pijelografija. Važne dijagnostičko–terapijske metode u traumi trbuha svakako su i postavljanje nazogastrične sonde i mokraćnog katetera, koje, osim na dekompresiju želuca i mokraćnog mjehura, mogu ukazati i na potencijalne ozljede istih organa (14).

8. POSTUPAK S PACIJENTOM U HITNOM PRIJEMU

Prije nego li se bolesnika dovede na odjel, potrebno je uzeti anamnezu, napraviti primarni klinički pregled, osigurati dišni put te uspostaviti venski put. Ako je potrebno, mogu se osigurati dva venska puta i započeti s ranom nadoknadom tekućine. Nadoknadu tekućine potrebno je raditi oprezno, kako u bolesnika ne bi došlo do volumnog opterećenja ili pogoršanja krvarenja. Krvni tlak potrebno je održavati iznad 100 mmHg. Ako postoji strano tijelo u trbuhu, ono se ne smije odstranjivati, već ga je potrebno imobilizirati te zamotati gazom i zavojima (14). Navedeno je točno i u slučajevima otvorenih rana trbuha ili evisceracije trbušnih organa. Kad god postoji sumnja na politraumu ili ozljedu kralježnice, mora se imobilizirati vratna kralježnica. Nakon primarnog kliničkog pregleda i stabilizacije bolesnika na redu su sekundarni klinički pregledi, laboratorijska obrada, slikovna dijagnostika te postavljanje nazogastrične sonde i mokraćnog katetera. Točan postupak dijagnostičke obrade i liječenja ovisi o vrsti ozljede i hemodinamskom stanju bolesnika (14).

8.1 Tupa ozljeda

U bolesnika s tupom traumom trbuha potrebna je brza procjena ozljede kako bi se utvrdila potreba za operacijskim liječenjem. Nakon početnog pregleda i stabilizacije bolesnika, liječnici na temelju fizikalnog pregleda, laboratorijskih nalaza, ultrazvuka, CT-a ili DPL-a određuju potrebu za laparotomijom (44). U hemodinamski stabilnog bolesnika liječenje ovisi o procjeni rizika od značajne intraabdominalne ozljede. Pristup terapiji također ovisi o mnogim čimbenicima, uključujući dob, komorbiditete, mehanizam nastanka ozljede te laboratorijske nalaze (2, 10, 45). Prvi korak za bolesnika jest nativna snimka RTG-a na kojoj se traže znakovi prisustva zraka ispod dijafragme, točnije, dokaz rupture organa, odnosno pneumoperitoneum. Ako je RTG negativan, potrebno je napraviti FAST ultrazvuk koji može ukazati na postojanje slobodne tekućine u trbušnoj šupljini (13, 14). Prisutnost slobodne tekućine zahtijeva dodatnu dijagnostičku obradu poput CT-a, no i negativan nalaz FAST ultrazvuka može biti indicacija za CT. Ako CT pokaže ozljedu solidnog organa ili krvnih žila, bolesnika je potrebno uputiti na liječenje. Važno je ne zaboraviti pregled retroperitoneuma u kojem je moguće pronaći male mjehuriće zraka i hematome (46). Zrak u retroperitoneumu može ukazivati na ozljedu dvanaesnika ili gušterače. Također je potrebno istražiti i hematome povezane s penetrantnom

ozljedom dvanaesnika (46). U bolesnika koji pokazuje vidljive znakove upale peritoneuma indicirana je laparotomija. Kod nekooperativnog bolesnika potrebno je snimiti FAST ultrazvuk, a daljnja obrada i liječenje ovisi o samom nalazu (14). U hemodinamski nestabilnog bolesnika, potrebno je napraviti FAST ultrazvuk ili u nekim slučajevima DPL, a ako se ultrazvukom pokaže prisustvo slobodne tekućine, bolesnika treba uputiti na hitnu laparotomiju. Međutim, ako je nalaz ultrazvuka negativan, moraju se tražiti alternativna mjesta krvarenja ili drugi mogući uzroci šoka (10). Jedan je od takvih uzroka retroperitonealno krvarenje (14).

8.2 Penetrantna ozljeda

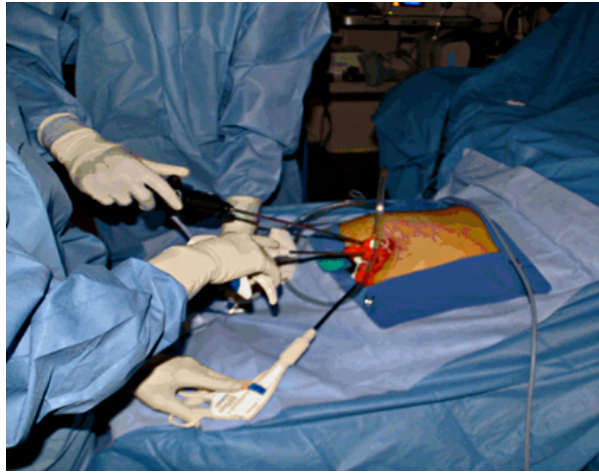
Kod penetrantnih je ozljeda trbuha laparotomija indicirana, ako postoji sumnja na ozljedu krvnih žila te solidnih ili šupljih organa, odnosno ako dođe do pojave krvi u nazogastričnoj sondi i/ili mokraćnom kateteru ili ako se tokom snimanja CT-a potvrdi prisutnost zraka u trbušnoj šupljini (13, 14, 18). Kod ubodne bi rane trebalo napraviti eksploraciju rane u lokalnoj anesteziji. Ako se to ispostavi negativnim, sljedeći korak je ultrazvuk, a pozitivan nalaz ultrazvuka treba potvrditi CT-om. Pozitivan CT nalaz ozljede solidnog organa može se liječiti konzervativno ili operacijski (18). Odluka o liječenju ovisi o tipu i stupnju težine ozljede solidnog organa, a dijelom i o odabiru dežurnog kirurga ovisno o mogućnostima liječenja koje su na raspolaganju u ustanovi (npr. angiografska embolizacija), uz poštivanje smjernica. Nesiguran nalaz eksploracije moguće je potvrditi dijagnostičkom laparoskopijom, pogotovo ako postoji sumnja na penetraciju peritoneuma. Ako je u pitanju strijelna rana, onda je eksploracija rane moguća samo kada smo sigurni da je rana površinska i tangencijalna. Dijagnostička laparoskopija može pomoći u identifikaciji ozljede peritoneuma, a ako je došlo do ozljede torakoabdominalnog područja, onda je eksploracija rane kontraindicirana (18). Ozljede nastale djelovanjem projektila veće brzine rade veću štetu, zbog veće količine oslobođene energije, kako izravno, tako i neizravno pa je stoga indicirana laparotomija. Osim laparotomije koriste se još i CT, DPL te dijagnostička laparoskopija. Dokaz hemodinamske nestabilnosti, znakovi peritonitisa te evisceracija crijeva zahtijevaju neposrednu eksplorativnu laparotomiju. Laparotomija i dijagnostička laparoskopija validne su opcije u izboru liječenja nekooperativnih pacijenata (18).

8.3 Liječenje

Liječenje intraabdominalnih ozljeda ovisi o hemodinamskoj stabilnosti, stupnju ozljede i tipu oružja koje je dovelo do oštećenja, a osim kirurškog, moguće je i konzervativno liječenje koje obuhvaća mirovanje, opservaciju, ponavljane kliničke preglede trbuha, laboratorijske testove, slikovnu dijagnostiku i enteralnu potporu prehrani (1–12, 14). Dodatno može uključivati i antiagregacijsku terapiju, beta blokatore te, ako je potrebno, dekompresiju proksimalnog crijeva, a preporučuje se redovna procjena kliničkog stanja pacijenta, odnosno procjena distalne perfuzije i slikovni nadzor (28). Važno je ne zaboraviti dati antitetaničku profilaksu bolesnicima s rizičnim ranama te dostupna cjeviva za bolesnike sa splenektomijom. Davanje antibiotika ovisi o mehanizmu i vrsti ozljede te ozlijeđenom organu.

Zlatni standard kirurškog liječenja ozljeda trbuha je laparotomija, no to ne znači da će svi pacijenti biti podvrgnuti istim kirurškim tehnikama (27). Laparotomija je indicirana u hemodinamski nestabilnih pacijenata te onih s prisutnim indikacijama poput znakova peritonitisa, slikovno potvrđenog nalaza zraka u peritoneumu, dokaza rupture ošita te značajnog krvarenja putem nazogastrične sonde ili tijekom povraćanja. Ako bolesnik ima opsežna oštećenja organa, odnosno značajne trbušne ozljede, povećava se rizik smrtnosti kao posljedica letalnog trijasa koji obuhvaća hipotermiju, koagulopatiju i acidozu (13). Smrtnost se u takvih bolesnika može smanjiti izvođenjem takozvane „*damage control*“ operacije (kirurgija kontrole štete) koja podrazumijeva privremenu hemostazu, odstranjivanje nekrotičnog tkiva, ispiranje trbušne šupljine i zaustavljanje kontaminacije, bez konačnog zbrinjavanja početne ozljede. Krvarenje se zaustavlja kompresijom organa sterilnim gazama, poznato kao „*packing*“, zatim ligacijom, šantiranjem ili šivanjem, dok se zatvaranje trbuha obavlja bez veće napetosti. Nakon hemostaze i stabilizacije vitalnih parametara, pH vrijednosti i koagulacijskih čimbenika bolesnika, unutar dva dana od te operacije, moguće je ponovnom operacijom konačno zbrinuti ozljedu, odstraniti kompresijske gaze te uspostaviti kontinuitet gastrointestinalnog (GI) trakta i rekonstruirati stijenku trbuha (13, 14).

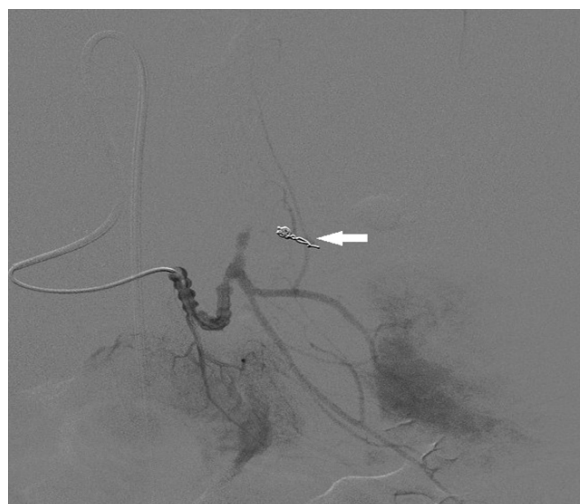Laparoskopska kirurgija tehnika je koja se sve više koristi u liječenju traume trbuha, a u usporedbi s otvorenom laparotomijom omogućuje pacijentima manju postoperativnu bol, manji rizik od komplikacija, manji ožiljak te skraćen boravak u bolnici (slika 13) (13, 14).



Slika 13. Prikaz laparoskopske operacije. Dostupno na: <https://www.uptodate.com>. Preuzeto (47)

Osim otvorene kirurške (laparotomijske) i laparoskopske tehnike, ozljedu je moguće zbrinuti i endovaskularnim putem što je često korištena metoda za terapiju vaskularnih ozljeda (13).

Angiografska embolizacija metoda je izbora kod hemodinamski stabilnih pacijenata s poznatim izvorom krvarenja. Zaustavljanje krvarenja postiže se djelovanjem kemijskih čimbenika ili unošenjem metalne zavojnice (slika 14). Oštećenja organa s krvarenjem, u hemodinamski stabilnih pacijenata, pseudoaneurizma te arteriovenske fistule (AV – fistule) neke su od indikacija za angiografsku embolizaciju. Svakom stabilnom bolesniku s krvarenjem iz solidnog organa pokušat će se napraviti angioembolizacija, naravno, ako to uvjeti dopuštaju, odnosno ako je prisutan dežuran radiolog (13).



Slika 14. Angiogram splenične arterije nakon embolizacije slezene. Strelica pokazuje metalnu zavojnicu uvedenu u krvnu žilu. Dostupno na: <https://www.uptodate.com>. Preuzeto (48)

9. OZLJEDE POJEDINIH ORGANA

9.1 Ozljede jetre

Najčešći tip ozljede jetre posljedica je djelovanja tupe sile na prednju stijenku trbuha. U tupoj traumi jetra predstavlja prvi ili drugi najčešće ozlijeđeni organ trbušne šupljine, dok kod penetrantnih ozljeda zauzima drugo ili treće mjesto (11, 49 – 51). Prometne nesreće i izravni udarci najčešći su mehanizmi koji dovode do ozljede. Penetrantne ozljede, iako rjeđe, češće zahvaćaju susjedne organe trbuha i/ili prsnog koša i povezane su s većom stopom komplikacija i mortaliteta. Sumnja na ozljedu jetre postavlja se u bolesnika s anamnezom udarca ili uboda u gornji desni dio trbuha te u hemodinamski nestabilnog bolesnika koji je nastradao u prometnoj nesreći, međutim, anamneza i fizikalni pregled nisu dovoljno specifični za postavljanje dijagnoze, već je potrebna detaljnija slikovna dijagnostika. Uz jetru, često nastradaju slezena i prsni koš, a ozljeda također može zahvatiti i donja rebra, tanko i debelo crijevo, gušteraču, dvanaesnik, kralježnicu, krvne žile te ostale organe u blizini (3).

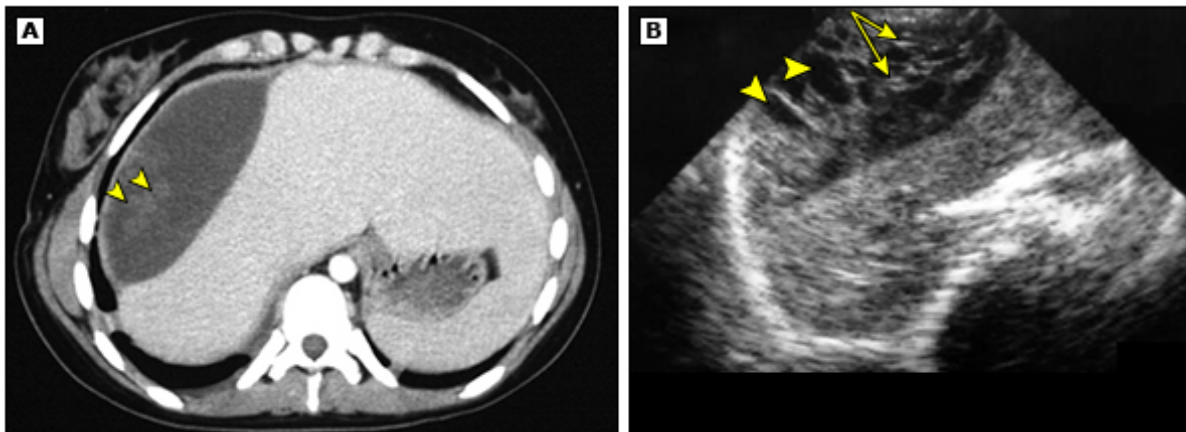
Stupnjevanje jetrenog oštećenja provodi se na temelju opsega i dubine laceracije i/ili hematoma uzrokovanih traumom trbuha, a kao najpouzdanija ljestvica koristi se AAST klasifikacijski sustav koji ozljede svrstava od I do V (tablica 1) (51, 52)

Tablica 1. Klasifikacija ozljede jetre. Preuzeto (14,53).

Stupanj	Tip ozljede	Opis ozljede
I	hematom	Supkapsularni, <10% površine
	laceracija	Oštećenje kapsule, < 1 cm u dubinu parenhima
II	hematom	Supkapsularni, 10 do 15% površine
	hematom	Intraparenhimni, <10 cm promjera
	laceracija	Oštećenje kapsule, 1 do 3 cm u dubinu parenhima, < 10 cm u dužinu
III	hematom	Supkapsularni, >50% površine ili se širi
	hematom	Rupturirani supkapsularni ili parenhimni hematom
	hematom	Intraparenhimni hematom > 10 cm ili se širi
	Laceracija	> 3 cm u dubinu parenhima
IV	laceracija	Razaranje 25 do 75 % parenhima jetrenog režnja ili 1 do 3 Couinaudova segmenta u jednom režnju

V	laceracija	Razaranje parenhima > 75 % jetrenog režnja ili 1 do 3 Couinaudova segmenta u jednom režnju
	krvna žila	Jukstahepatalna ozljeda krvne žile, npr. retrohepatične donje šuplje, velike centralne jetrene vene
	krvna žila	Avulzija jetre

Za hemodinamski stabilne bolesnike, ako ne postoji indikacija za laparotomiju, predlaže se konzervativno liječenje koje uključuje opservaciju u bolničkim uvjetima, serijske abdominalne preglede, laboratorijske testove, slikovnu dijagnostiku te, ako je potrebno, angiografsku embolizaciju jetre (3, 14, 49, 50, 54). Također, u bolesnika s laceracijom jetre uzrokovanom penetrantnom ozljedom trbuha, moguće je konzervativno liječenje i praćenje bolesnika, pod uvjetom da je pacijent hemodinamski stabilan i da nema pridruženih ozljeda trbušnih organa, odnosno da ne postoje kontraindikacije za konzervativno liječenje (38). Iako je većina ozljeda uzrokovana tupom ili penetrantnom traumom niskog stupnja oštećenja (slika 15) i dobro reagira na konzervativno liječenje, otprilike 10% ozljeda jetre potrebno je zbrinuti kirurškim putem (11, 51, 54, 55).



Slika 15. Ozljeda jetre II. stupnja prikazana CT-om i UZV-om. Strelicama je označen veliki supkapsularni hematoma koji potiskuje jetru. Dostupno na: <https://www.uptodate.com>. Preuzeto (3)

Krvarenje iz venskog sustava jetre opasnije je za bolesnika nego arterijsko krvarenje (14). Kod neuspjeha konzervativnog liječenja, indikacija je angioembolizacija ili operativno liječenje, a za stabilne bolesnike u kojih postoji curenje kontrasta u trbušnu šupljinu, umjesto opservacije ili laparotomijske operacije, poželjnije je učiniti angioembolizaciju. Angioembolizacija se

pokazala kao najuspješnija metoda kada se preventivno koristila u hemodinamski stabilnih bolesnika. Uvođenjem neoperativnog liječenja, u obliku konzervativnih metoda s dodatnom embolizacijom i operativnog liječenja u obliku kirurgije kontrole štete, smrtnost od ozljeda jetre znatno se smanjila. Komplikacije povezane s konzervativnim liječenjem su učestale i uključuju curenje žuči, apsces, ascites, bilom i nekrozu jetre povezane s angioembolizacijom (3). Kontraindikacije za konzervativno liječenje uključuju hemodinamsku nestabilnost, znakove sistemskog upalnog odgovora te sumnju na postojanje pridruženih ozljeda trbušnih organa (3, 54, 56). U hemodinamski nestabilnog bolesnika s pozitivnim nalazom FAST ultrazvuka ili DPA indicirana je dodatna dijagnostika kako bi se utvrdio izvor krvarenja. Ako je izvor krvarenja jetra, potrebno je pacijenta prebaciti u operacijsku salu na eksplorativnu laparotomiju i zaustavljanje krvarenja putem kirurgije kontrole štete (3). Potrebno je istražiti i postojanje krvarenja ili hematoma u retroperitoneumu, ako je to indicirano (57). Osim kirurgije kontrole štete, zaustavljanje krvarenja moguće je i putem kompliciranijih tehnika hemostaze, a vrsta tehnike ovisi o postojanju pridruženih ozljeda i samom opsegu oštećenja (3). Eksplorativna laparotomija indicirana je u bolesnika kod kojih, unatoč konzervativnom liječenju, nije došlo do prestanka krvarenja te u pacijenata koji pokazuju znakove sistemske upalne reakcije poput tahikardije, ileusa, vrućice i oligurije (3). Tehnike privremene hemostaze obuhvaćaju manualnu kompresiju, kompresiju hepatoduodenalnog ligamenta (Pringleov manevar) te kompresiju jetre sterilnim gazama, odnosno pakiranje jetre. Nakon uspješne kontrole krvarenja putem perihepatičnog pakiranja, gaze je moguće ostaviti na mjestu u trbušnoj šupljini kao pripremu za kirurgiju kontrole štete (57). Za hemodinamski nestabilne bolesnike kirurgija kontrole štete osigurava privremenu stabilizaciju zaustavljanjem krvarenja trbušnim pakiranjem i kompresijom te daljnje kontaminacije, dok će definitivno zbrinjavanje uslijediti naknadno pomoću jedne ili više složenijih tehnika (3, 14). Konačne tehnike zaustavljanja krvarenja uključuju upotrebu lokalnih hemostatskih sredstava, elektrokauterizaciju, ligaciju ili podvezivanje krvnih žila te izravno šivanje jetre velikim šavom, no ono se ne preporučuje uvijek jer može biti uzrokom ishemije ili apscesa (14, 57). Prvo je potrebno zaustaviti krvarenje i stabilizirati bolesnika, a zatim istražiti i zbrinuti ostale ozljede trbušnih organa (3). Značajnije ozljede jetre mogu zahtijevati podvezivanje jetrene arterije ili resekciju, odnosno odstranjenje devitaliziranog ili oštećenog tkiva jetre. Radi lakšeg identificiranja i evaluacije ozljeda hepatične ili donje šuplje vene stupnja V ili više, ponekad je potrebno kirurški uspostaviti šant između spomenutih krvnih žila. Nažalost, ta se metoda nije pokazala previše uspješnom jer je smrtnost povezana s tom tehnikom i dalje visoka (14, 57). Ozljede stupnja III (ili više) često zahtijevaju kombinirani kirurški i angiografski pristup (3).

Razorne ozljede koje uključuju veliku nekrozu tkiva, značajne razderotine ili avulziju jetre mogu zahtijevati hepatektomiju i posljedično transplantaciju jetre, no unatoč kirurškim tehnikama, takve ozljede i dalje imaju visok stupanj mortaliteta (57). Komplikacije povezane uz liječenje obuhvaćaju krvarenje, apscese, hemobiliju, koagulopatiju, fistulu te plućne komplikacije (3). Smrtnost kao posljedica jetrenog oštećenja rijetka je kod ozljeda niskog stupnja oštećenja (I, II i III), dok je kod ozljeda visokog stupnja (IV i V) viša i kreće se od 10 do 40%. Avulzija jetre najozbiljniji je tip oštećenja jetre i njena pojava najčešće završava smrću bolesnika (3).

9.2 Ozljede bilijarnog sustava

Ozljede bilijarnog sustava najčešće su posljedica ijetrogenog djelovanja poput kolecistektomije ili nekog drugog zahvata u blizini. Rijetko se ozljede javljaju izolirano. Učestalije su uz ozljedu okolnih organa poput jetre, dvanaesnika, želuca ili ošita. Ozljede mogu nastati djelovanjem tupe ili penetrantne traume, a zbrinjavaju se kirurškim putem. Trauma žučnog mjehura zbrinjava se operacijom, odnosno kolecistektomijom, dok se ozljede žučnih vodova liječe jednostavnim ili složenim kirurškim tehnikama, ovisno o mjestu i stupnju ozljede te o prisutnosti pridruženih ozljeda. Moguće kirurške metode uključuju šivanje i T-drenažu, resekcije žučnog voda i anastomoziranje te resekciju i bilodigestivno anastomoziranje izoliranom vijugom jejunuma po Rouxu (14).

9.3 Ozljede slezene

U traumi trbuha, slezena i jetra pripadaju najčešće ozlijeđenim organima trbušne šupljine. Ozljeda slezene najčešće nastaje tupim mehanizmom uslijed djelovanja sile na trbušnu stijenku (9, 14). U više od 50 % bolesnika s tupom traumom, slezena je jedini ozlijeđeni organ (2). Takav mehanizam uključuju prometne nesreće, padove s visina, sportske aktivnosti ili nasilje (58). Penetrantni mehanizam ozljede javlja se rjeđe i obično je posljedica nasilja, ali može nastati bilo kojim mehanizmom koji uključuje nabijanje ili ubod nekom vrstom predmeta koji može probiti stijenku trbuha. Zbog njenog povoljnog položaja, manja je vjerojatnost penetrantne ozljede slezene djelovanjem uboda nego li od vatrenog oružja (9, 14). Ijetrogene

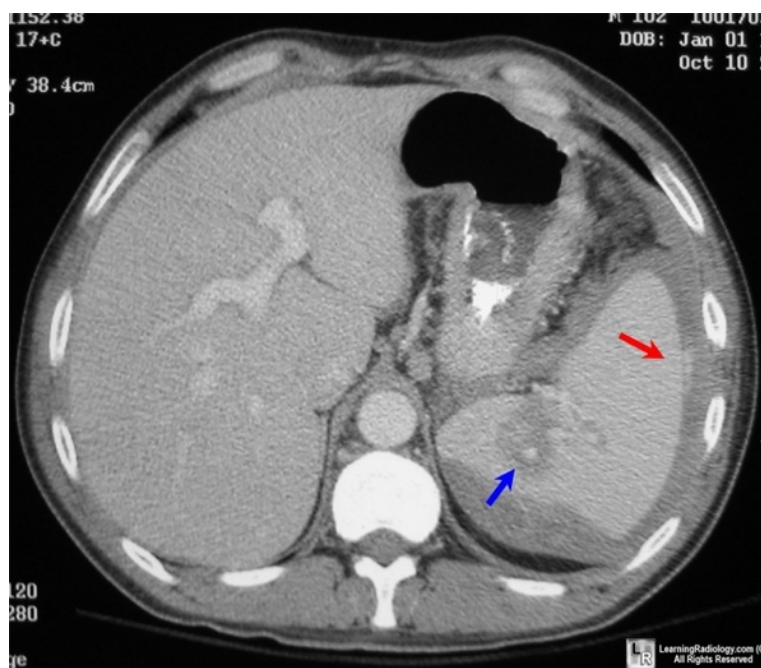
traumatske ozljede slezene, iako rijetke, mogu nastati tijekom kirurške ili endoskopske operacije trbušnih organa, pogotovo debelog crijeva, želuca ili gušterače (59, 60).

Simptomi na koje se pacijenti s ozljedom slezene najčešće žale bolovi su u lijevom gornjem dijelu trbuha i/ili lijevom dijelu prsnog koša te lijevom ramenu. Spontana bol i hiperestezija kože lijevog ramena nastale zbog iritacije lijevog *n. phrenicus* krvlju, poznatije kao Kehrov znak i bolnost pri pritisku područja između *m. sternokleidomastoideus* i *m. scalenus*, poznatije kao Saegesserova splenična točka, tipični su klinički znakovi ozljede slezene. Osjetljivost trbuha i znakovi nadražaja peritoneuma, uz prisutnost boli, najčešći su znakovi koji pobuđuju sumnju na ozljedu, no ipak nisu dovoljno osjetljivi ni specifični za ozljedu slezene. Ostali znakovi uključuju osjetljivost lijevog gornjeg kvadranta, hematom trbušne stijenke te nestabilnost prsnog koša zbog prijeloma rebra (9, 14). Stupanj oštećenja slezene uzrokovan penetrantnim mehanizmom ovisi o vrsti oružja ili projektila, a takva ozljeda češće zahvaća i okolne organe poput srca, aorte, ošita, gušterače, bubrega i drugih susjednih struktura (9). Stupnjevanje ozljeda slezene po AAST klasifikaciji prikazana je u tablici (tablica 2).

Tablica 2. Klasifikacija ozljede slezene. Preuzeto (14,53).

Stupanj	Tip ozljede	Opis ozljede
I	hematom	Supkapsularni, <10 % površine
	laceracija	Oštećenje kapsule, < 1 cm u dubinu parenhima
II	hematom	Supkapsularni, 10 do 50 % površine
	hematom	Intraparenhimni, < 10 cm promjera
	laceracija	Oštećenje kapsule, 1 do 3 cm u dubinu parenhima koje ne zahvaća trabekularnu krvnu žilu
III	hematom	Supkapsularni, > 50% površine ili se širi
	hematom	Rupturirani supkapsularni ili parenhimni hematom
	hematom	Intraparenhimni hematom > 5 cm ili se širi
	laceracija	> 3 cm u dubinu parenhima ili zahvaća trabekularnu krvnu žilu
IV	laceracija	Zahvaća segmentalnu krvnu žilu ili žilu u hilusu slezenete uzrokuje veću devaskularizaciju (> 25 % slezene)
V	laceracija	Slezena oštećena u potpunosti
	krvna žila	Oštećena krvna žila u hilusu uzrokuje devaskularizaciju slezene

Liječenje ozljede slezene ovisi o hemodinamskom stanju bolesnika, stupnju oštećenja slezene (slika 16) i prisutnosti drugih ozljeda i komorbiditeta, a ono uključuje konzervativno (s ili bez angiografske embolizacije) te operacijsko liječenje. Donedavno je gotovo svaka trauma slezene bila liječena kirurškom eksploracijom, splenektomijom ili pokušajem spašavanja slezene (9). Danas se neoperativno liječenje, koje obuhvaća konzervativno liječenje te angiografsku embolizaciju, koristi u 50 do 70 % slučajeva traumatske ozljede slezene (8, 61 – 63). Mirovanje i opservacija uz ponavljane kliničke preglede i slikovnu dijagnostiku trbuha, pružaju manji rizik komplikacija povezanih s liječenjem poput krvarenja, infekcije, apscesa ili drugih anestetskih komplikacija (9, 11, 64).



Slika 16. CT snimka niskog stupnja ozljede slezene. Prikaz supkapsularnog hematoma slezene s laceracijom od kapsule do hilusa slezene s intraparenhimnim hematomom. Plava strelica označava intraparenhimni hematom dok dok crvena strelica označava ekstravazaciju kontrasta. Dostupno na: <https://www.uptodate.com>. Preuzeto(9)

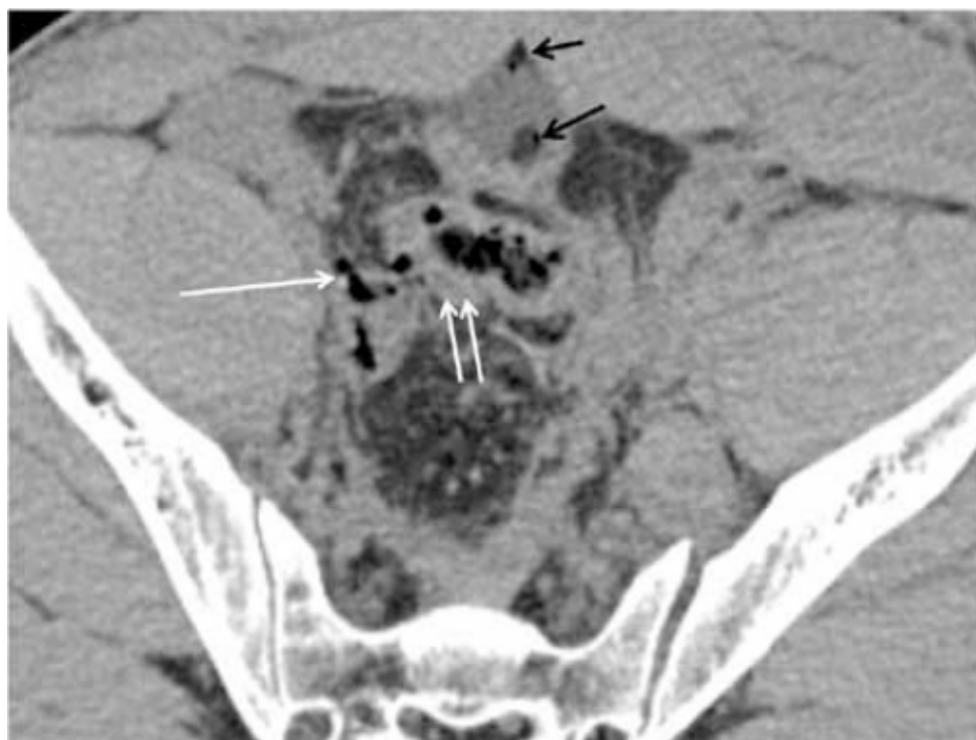
Za hemodinamski stabilnog pacijenta s ozljedom niskog stupnja oštećenja (I, II i III) uzrokovanih tupom ili penetrantnom traumom, bez pridruženih ozljeda okolnih organa i patoloških nalaza na CT-u/ultrazvuku, preporučuje se konzervativno liječenje koje obuhvaća opservaciju u bolničkim uvjetima, serijske abdominalne preglede, laboratorijske testove, slikovnu dijagnostiku te, ako je potrebno, angiografsku embolizaciju slezene. Operacijski zahvat indiciran je u pacijenata koji se ne mogu adekvatno pratiti te u onih koji se ne mogu stabilizirati mirovanjem ili angioembolizacijom (9). Više od 70 % pacijenata s ijtrogenom

ozljedom slezene podvrgne se splenektomiji, unatoč brojnim pokušajima spašavanja slezene (65). Za hemodinamski stabilne bolesnike s ozljedama niskog stupnja oštećenja (I do III) preporučuje se neoperativno liječenje. Neuspjeh takvog oblika liječenja ili ekstravazacija kontrasta na CT-u abdomena, indikacija je za angiografsku embolizaciju slezene, dok je neuspjeh angioembolizacije indikacija za kiruršku intervenciju. Ako tijekom opservacije ili embolizacije pacijent postane hemodinamski nestabilan, potrebna je kirurška eksploracija trbušne šupljine (9). Konzervativno liječenje nije prikladno u hemodinamski nestabilnog bolesnika, kao ni u bolesnika sa znakovima peritonitisa ili pridruženim ozljedama trbušnih organa. Takvi pacijenti ne bi smjeli biti ostavljeni na opservaciji, već zahtijevaju kiruršku eksploraciju (11). Ostale kontraindikacije za mirovanje i opservaciju su portalna hipertenzija, ozljede slezene višeg stupnja (IV. i V. stupanj), ekstravazacija kontrasta, prisutnost veće količine slobodne krvi u trbušnoj šupljini, traumatska ozljeda glave te promijenjen neurološki status (9). Hemodinamski nestabilni pacijenti s pozitivnim FAST ultrazvukom ili DPA zahtijevaju hitnu eksploraciju abdomena s ciljem brzog otkrivanja i zaustavljanja krvarenja, a značajnije ozljede slezene često zahtijevaju kirurgiju kontrole štete kao metodu privremene hemostaze, odnosno zaustavljanje krvarenja pakiranjem trbušne šupljine sterilnim gazama i posljedično tome, kompresiju slezene (9, 66 – 68).

Moguće metode kirurškog liječenja su splenorafija, odnosno izravno šivanje slezene, umetanje resorptivnih vrećica te parcijalna ili kompletna splenektomija. Izbor kirurškog zahvata ovisi o težini ozljede slezene, kliničkom stanju pacijenta, pridruženim ozljedama i komorbiditetima te iskustvu i odabiru kirurga (9, 14, 66). Nakon neuspjelog konzervativnog liječenja ili embolizacije, preporučuje se splenektomija umjesto spašavanja slezene, a za kirurški pristup slezeni predlaže se otvoreni pristup laparotomijom prije laparoskopije. Uloga laparoskopije u liječenju ozljeda slezene još nije detaljno obrađena ni potvrđena (66). Za hemodinamski nestabilne pacijente, s opsežnim i/ili kontinuiranim krvarenjem ili pridruženim ozljedama, splenektomija je apsolutna metoda izbora jer je prikladnija od spašavanja slezene (66). Smatra se da splenektomirni pacijenti imaju oslabljen imunitet na inkapsulirane mikroorganizme te ih je, sukladno tome, potrebno imunizirati protiv istih (9). Imunizacija se preporučuje uraditi 14 dana unutar splenektomije (69, 70).

9.4 Ozljede želuca, tankog i debelog crijeva te rektuma

U ozljede gastrointestinalnog trakta ubrajamo ozljede želuca, tankog i debelog crijeva te rektuma. Vrsta ozljede ovisi o mehanizmu djelovanju, koji može biti tupi (udar motornog vozila, ozljeda pješaka, padovi s visina) ili prodorni (ubodne i strijelne rane) (12, 71). Ozljede GI-trakta ipak su rjeđe od ozljeda čvrstih organa poput jetre i slezene te se one češće susreću nakon penetrantnih trauma trbuha. Većina tupih ozljeda GI trakta nastaje djelovanjem tupe sile koja gnječi i potiskuje organe prema stražnjem zidu trbušne šupljine, a to se najviše viđa u prometnim nesrećama (12, 72). Ozljede se mogu prezentirati u širokom rasponu simptoma i kliničkih znakova, od blagih modrica do teških oblika razderotina, rupture organa i hemodinamske nestabilnosti (slika 17) (12). Ruptura želuca relativno je rijetka pojava zbog njegovog anatomskog položaja koji mu daje zaštitu kod takvih vrsta ozljeda (73–76). Svako oružje ili projektil koji prodire kroz trbuh može uzrokovati penetrantnu ozljedu GI trakta. Rizik od ozljede specifičnih organa i stupanj oštećenja uzrokovan prodornom traumom ovisi o vrsti oružja, mjestu prodiranja te brzini i putanji projektila ili oružja (12).



Slika 17. CT prikaz perforacije debelog crijeva u transverzalnoj ravnini. Na snimci je vidljiv slobodni ekstraluminalni zrak (jednostruka bijela strelica) sa zadebljanjem stijenke crijeva (dvostruke bijele strelice).

Crne strelice pokazuju mjehuriće zraka u mokraćnom mjehuru. Dostupno na: <https://www.uptodate.com>.

Preuzeto (77–79)

Tijekom fizikalnog pregleda bolesnika s ozljedom gastrointestinalnog trakta, simptomi i znakovi su uglavnom nespecifični te uključuju bol, osjetljivost trbuha, nadutost, hematome stijenke trbuha ili druge znakove koji upućuju na zahvaćenost peritoneuma (12). U hemodinamski nestabilnih bolesnika s poznatom ozljedom GI trakta potrebna je hitna intervencija u obliku otvorene eksploracije trbušne šupljine. Primarni cilj operacije jest zaustavljanje krvarenja i/ili izlivanja GI sadržaja u trbušnu šupljinu. Potrebna je detaljna i sistemska evaluacija svakog organa u trbušnoj šupljini (12). Ako je potrebno, završnu resekciju i obnovu kontinuiteta crijeva moguće je odgoditi za 24 sata, nakon zaustavljanja krvarenja i daljnje kontaminacije te stabilizacije pacijenta (12). Ozljede GI trakta mogu se zbrinuti primarnom rekonstrukcijom ili resekcijom s terminoterminalnom anastomozom, a odluka ovisi o kliničkom stanju bolesnika te vrsti i stupnju ozljede probavnog sustava (12, 14). Liječenje ozljeda rektuma ovisi o tome koji je dio organa zahvaćen - intraperitonealni ili retroperitonealni dio. Ozljede intraperitonealnog dijela rektuma zbrinjavaju se isto kao i debelo crijevo, dok se ozljede ekstraperitonealnog dijela malo razlikuju (12, 14). Za stupnjevanje ozljeda GI trakta koristi se klasifikacija od strane Američke udruge za kirurgiju traume (American Association for the Surgery of Trauma – AAST) (12, 80, 81). Stupnjevanje ozljeda organa GI trakta od nižeg (I-III) do višeg stupnja ozljede (IV, V) prikazano je u tablicama (tablice 3-6).

Tablica 3. Klasifikacija ozljede želuca po AAST klasifikaciji. Preuzeto (53)

ŽELUDAC	
Stupanj	Opis ozljede
I	Kontuzija ili hematom; Laceracija djelomične debljine
II	Laceracija <2 cm na području gastroezofagealnog spoja ili pilorusa; <5 cm u proksimalnoj 1/3 želuca; <10 cm u distalnoj 2/3 želuca
III	Laceracija >2 cm na području gastroezofagealnog spoja ili pilorusa; >5 cm u proksimalnoj 1/3 želuca; >10 cm u distalnoj 2/3 želuca
IV	Gubitak tkiva ili devaskularizacija <2/3 želuca
V	Gubitak tkiva ili devaskularizacija >2/3 želuca

Tablica 4. Klasifikacija ozljede tankog crijeva po AAST klasifikaciji. Preuzeto (53)

TANKO CRIJEVO		
Stupanj	Tip ozljede	Opis ozljede
I	Hematom	Kontuzija ili hematom bez devaskularizacije
	Laceracija	Laceracija djelomične debljine, bez perforacije
II	Laceracija	Laceracija <50% cirkumferencije
III	Laceracija	Laceracija \geq 50% cirkumferencije bez prekida kontinuiteta
IV	Laceracija	Laceracija koja uzrokuje prekid kontinuiteta tankog crijeva
V	Laceracija	Laceracija koja uzrokuje prekid kontinuiteta tankog crijeva sa segmentalnim gubitkom tkiva
	Krvna žila	Devaskularizirani segment

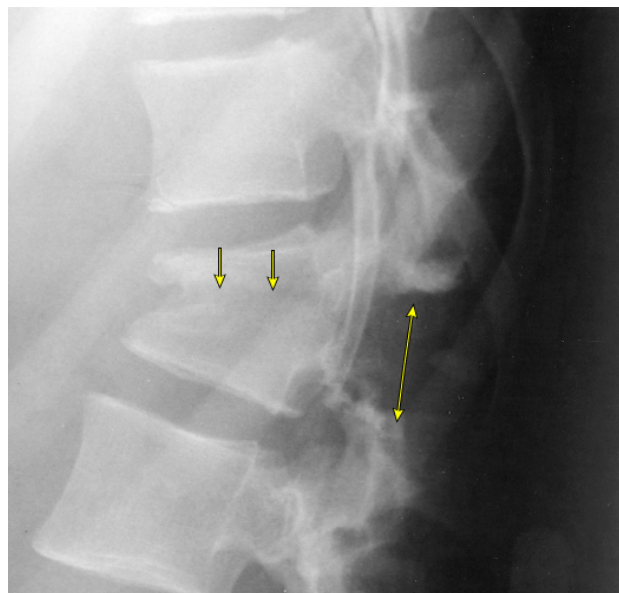
Tablica 5. Klasifikacija ozljede debelog crijeva po AAST klasifikaciji. Preuzeto (53)

DEBELO CRIJEVO		
Stupanj	Tip ozljede	Opis ozljede
I	Hematom	Kontuzija ili hematom bez devaskularizacije
	Laceracija	Laceracija djelomične debljine, bez perforacije
II	Laceracija	Laceracija <50% cirkumferencije
III	Laceracija	Laceracija \geq 50% cirkumferencije bez prekida kontinuiteta
IV	Laceracija	Laceracija koja uzrokuje prekid kontinuiteta debelog crijeva
V	Laceracija	Laceracija koja uzrokuje prekid kontinuiteta debelog crijeva sa segmentalnim gubitkom tkiva
	Krvna žila	Devaskularizirani segment

Tablica 6. Klasifikacija ozljede rektosigmoidnog crijeva i rektuma po AAST klasifikaciji. Preuzeto (53)

REKTOSIGMOIDNO CRIJEVO I REKTUM		
Stupanj	Tip ozljede	Opis ozljede
I	Hematom	Kontuzija ili hematom bez devaskularizacije
	Laceracija	Laceracija djelomične debljine
II	Laceracija	Laceracija <50% cirkumferencije
III	Laceracija	Laceracija ≥50% cirkumferencije
IV	Laceracija	Laceracija pune debljine koja se širi na perineum
V	Krvna žila	Devaskularizirani segment

Ako se radi o ozljedama želuca, tankog i debelog crijeva stupnja I, II ili III, onda se takve ozljede mogu primarno zbrinuti šivanjem, bez stvaranja stome (12). Ako se pak radi o višestrukim ozljedama (slika 18) ili ozljedama višeg stupnja (stupanj IV ili V) potrebno je primarno odstraniti nekrotični i devaskularizirani dio crijeva, a zatim nakon stabilizacije bolesnika, može se pristupiti završnoj resekciji crijeva i obnovi kontinuiteta GI trakta (12).



Slika 18. Rtg snimka u lateralnoj projekciji lumbarne kralježnice. Strelice pokazuju transverzalnu frakutu tijela L3 kralješka. Ovaj tip ozljede je često povezan s ozljedama uzrokovanim kompresijom sigurnosnog pojasa.

Dostupno na: <https://www.uptodate.com>. Preuzeto (12)

Dok je za pacijente s učinjenom totalnom gastrektomijom poželjno postavljanje intraabdominalnog drena na ezofagojejunalnu anastomozu, za druge je GI ozljede ipak poželjnije nepostavljanje takve vrste drena nakon resekcije dijela crijeva (12). Većina ozljeda debelog crijeva zbrinjava se primarnom rekonstrukcijom crijeva, pod uvjetom da je bolesnik hemodinamski stabilan, da je kontaminacija trbušne šupljine zaustavljena te da nije došlo do većeg oštećenja krvnih žila (12, 14). Ako je u pitanju značajnija ozljeda može se postaviti privremena proksimalna derivacija stolice u obliku ileostome ili kolostome. Primjer takve operacije, koja se izvodi u bolesnika s narušenim općim stanjem ili značajnijom kontaminacijom jest Hartmannova operacija, u kojoj se zajedno obavlja resekcija dijela crijeva i postavljanje kolostome (14).

Za većinu pacijenata s ozljedom intraperitonealnog dijela rektuma preporučuje se primarna rekonstrukcija ili resekcija te prema potrebi anastomoza, dok se primarno zbrinjavanje ekstraperitonealnog dijela rektuma sastoji od drenaže, ispiranja i postavljanja privremene bipolarne kolostome (12, 14). Kod sumnje na ozljedu GI-trakta potrebno je mobilizirati i detaljno pregledati preostali dio zahvaćenog crijeva, a nakon eksplorativne laparotomije poželjno je ostaviti dio trbušne stijenke otvorenim zbog rizika od intraabdominalnog kompartment sindroma ili moguće dodatne operacije u sklopu resekcije ili rekonstrukcije dijela crijeva (12, 14).

Metode kirurškog spajanja uključuju jednoslojne ili dvoslojne tehnike šivanja te tehnike spajanja putem kirurškog staplera, dok odabir same metode ovisi o iskustvu i izboru kirurga te vrsti i mjestu ozljede (12). Laparoskopija, iako rijetko korištena za liječenje GI ozljeda, može pomoći u dijagnostici ozljeda dijafragme (82, 83). Danas se ona primjenjuje u hemodinamski stabilnih bolesnika s GI ozljedom sa svrhom procjene stupnja oštećenja organa kod tupe ozljede GI sustava te stupnja peritonealne penetracije kod prodorne traume (84–87). Kao komplikacije ozljede ili neadekvatnog liječenja ozljeda GI-trakta, mogu se javiti sepsa, apsces, dehiscijencije, fistule, inkontinencija stolice, striktura, seksualna disfunkcija te sindrom kratkog crijeva, od čega sve navedeno može biti uzrok visokom stupnju mortaliteta kod bolesnika s ozljedom GI trakta (12, 14).

9.5 Ozljede dvanaesnika

Traumatske ozljede duodenuma, iako rijetke (svega 1 do 5% ozljeda trbuha), predstavljaju velik izazov za dijagnostiku i liječenje (4, 88). Ozljede mogu nastati djelovanjem tupih ili prodornih mehanizama. Penetrantne ozljede dvanaesnika puno su češće od tupih trauma koje su uglavnom posljedica djelovanja tupih sila u prometnim nesrećama (4, 46, 88). Mehanizam tupe ozljede obično je posljedica gnječenja dvanaesnika između volana ili sigurnosnog pojasa i kralježnice. Tupa sila pritišće organe prema stražnjem dijelu trbušne šupljine uzrokujući kompresiju organa i posljedično laceracije, razderotine ili rupturu zahvaćenih organa (4, 88). Moguća su oštećenja dvanaesnika i prilikom izravnih udaraca u područje dvanaesnika (46, 88). Svako oružje ili projektil koji penetrira trbuh može uzrokovati ozljedu dvanaesnika. Strijelne rane općenito uzrokuju veća oštećenja u usporedbi s ubodnim ranama zbog prijenosa velike energije tijekom putanje samog projektila (4). Druga polovica dvanaesnika najčešće je zahvaćena traumatskim djelovanjem, a s ozljedom se često povezuju i oštećenja ostalih tkiva i organa u blizini duodenuma pa je tako izolirana ozljeda dvanaesnika jako rijetka pojava (4, 88, 89). S traumom dvanaesnika uglavnom se povezuju i ozljede jetre, gušterače, želuca te tankog i debelog crijeva (4, 88, 89). Zbog blizine dvanaesnika i velikih krvnih žila trbuha, značajnije ozljede mogu dovesti do obilnog krvarenja i potencijalnog smrtnog ishoda za bolesnika (4, 90).

Za stupnjevanje ozljeda koristimo sustav Američke udruge za kirurgiju traume (American Association for the Surgery of Trauma – AAST) prikazan u tablici (tablica 7) (53, 81).

Tablica 7. Klasifikacija ozljeda dvanaesnika. Preuzeto (53)

DVANAESNIK		
Stupanj	Tip ozljede	Opis ozljede
I	Hematom	Hematom koji zahvaća jedan segment dvanaesnika;
	Laceracija	Laceracija djelomične debljine, bez perforacije
II	Hematom	Hematom koji zahvaća više od jednog segmenta dvanaesnika
	Laceracija	Laceracija koja uzrokuje disrupciju <50% cirkumferencije
		Laceracija koja uzrokuje disrupciju od 50 do 75% cirkumferencije D2

III	Laceracija	Laceracija koja uzrokuje disrupciju od 50 do 100% cirkumferencije D1, D3, D4
IV	Laceracija	Laceracija koja uzrokuje disrupciju >75% cirkumferencije D2
		Laceracija zahvaća Vaterovu ampulu ili distalni dio zajedničkog žučnog voda
V	Laceracija	Laceracija uzrokuje masivnu disrupciju duodenopankreatičnog kompleksa
	Krvna žila	Devaskularizacija dvanaesnika

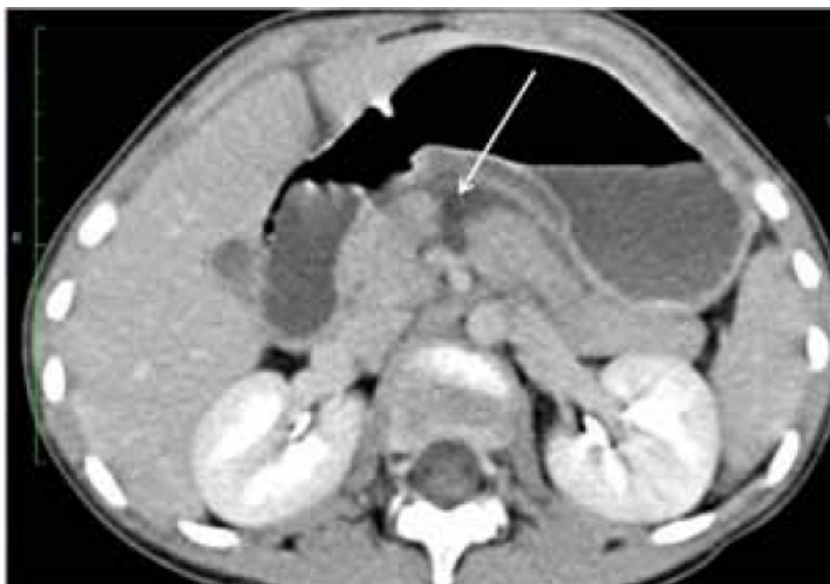Simptomi povezani s ozljedom dvanaesnika uglavnom su nespecifični te uključuju bol u epigastriju ili leđima, osjetljivost trbuha, povraćanje te znakove nadražaja peritoneuma (46, 89). Ako u anamnezi postoji podatak o udarcu u područje epigastrija, potrebno je postaviti sumnju na ozljedu dvanaesnika (46).

Liječenje ozljeda dvanaesnika ovisi o mehanizmu i stupnju ozljede te o pridruženim ozljedama bolesnika i njegovom hemodinamskom stanju. Ako je u pitanju značajnija ozljeda dvanaesnika i susjednih struktura, često je potrebna kirurgija kontrole štete (14, 91). Ako je bolesnik hemodinamski nestabilan, indicirana je eksplorativna laparotomija. Tijekom laparotomije, potrebno je pažljivo pregledati duodenum po cijeloj dužini te obratiti pozornost na moguće intramuralne hematome ili razderotine. (46). Za hemodinamski stabilne bolesnike s hematomom dvanaesnika I ili II stupnja, dovoljna je konzervativna terapija koja uključuje mirovanje, enteralnu potporu prehrani te dekompresiju proksimalnog crijeva za simptome gastrointestinalne opstrukcije. Mnogi hematomi dvanaesnika, uzrokovani tupom traumom mogu se liječiti konzervativno, dok se takva vrste terapije ne savjetuje za penetrantne ozljede dvanaesnika (46). Tijekom operativnih zahvata na dvanaesniku, često su potrebne jednostavne kirurške tehnike koje uključuju uklanjanje nekrotičnog tkiva, lokalno šivanje laceracija te zatvorenu drenažu. Kod ozljeda koje zahvaćaju cijelu stijenku duodenuma često su potrebne resekcija i primarna anastomoza crijeva (duodenoduodenostomija) ili duodenojejunosomija i rekonstrukcija po Roux-u. Opisano je i nekoliko dodatnih kirurških tehnika uključujući isključenje pilorusa gastroenteroanastomozu, duodenalnu dekompresiju te duodenalnu divertikulizaciju, no dosadašnje studije nisu pokazale veliku uspješnost tih tehnika u liječenju ozljeda dvanaesnika (14, 46). Za kombinirane ozljede dvanaesnika i gušterače, pristup ovisi o stupnju oštećenja zahvaćenih organa. Dok je za blažu ozljedu moguć odvojeni pristup dvanaesniku i gušterači relativno jednostavnim kirurškim tehnikama, za opsežniju i

kombiniranu ozljedu ponekad je potrebna tehnika poput pankreatikoduodenektomije i intervalne rekonstrukcije (46). Komplikacije su često povezane s ozljedama dvanaesnika te uključuju sepsu, apscese, duodenalnu fistulu i posttraumatski pankreatitis (88, 92). Mortalitet povezan s ozljedama dvanaesnika korelira sa stupnjem oštećenja te pridruženim ozljedama bolesnika (46).

9.6 Ozljede gušterače

Identifikacija traume gušterače izuzetno je težak zadatak za medicinske djelatnike, pogotovo imajući na umu njen retroperitonealni smještaj i relativno nespecifične simptome koje pacijenti iskazuju u trenutku ozljede. Izolirane ozljede gušterače puno se rjeđe susreću od kompleksnijih ozljeda koje zajedno zahvaćaju gušteraču i okolne organe. Većina ozljeda je niskog stupnja i ne zahtijevaju kirurško liječenje, no problem čine relativno česte komplikacije povezane uz ozljede koje onda zahtijevaju veću intervenciju i pravodobno kirurško liječenje (slika 19) (6). Ozljede gušterače najčešće su uzrokovane tupim mehanizmom, dok se penetrantne ozljede uzrokovane vatrenim oružjem ili ubodom javljaju rjeđe (93, 94).



Slika 19. CT prikaz neprepoznate ozljede gušterače s prekidom kontinuiteta organa (strelica) i posljedičnom formacijom pseudociste. Dostupno na: [https://pubmed.ncbi.nlm.nih.gov/10924563/\(99\)](https://pubmed.ncbi.nlm.nih.gov/10924563/(99))

Većina ozljeda posljedica je djelovanja tupe sile u prometnim nesrećama uzrokovanim sudarima motornih vozila. Mehanizam nastanka ozljede sličan je mehanizmu nastanka ozljede dvanaesnika i želuca. Također može biti posljedica žarišnog udarca u epigastrij, kao što su sudari motocikla ili bicikla koji prignječe gušteraču između kralježnice i upravljača ili nekog drugog tipa ozljede (95, 96). Slično kao i kod ozljede okolnih organa, svaki alat ili projektil koji prodire u trbušnu šupljinu može uostalom ozlijediti i gušteraču. Takve ozljede općenito rezultiraju značajnijim oštećenjima tih organa (6). Kao što je rečeno, ozljede gušterače rijetko se javljaju izolirano. Većinom je riječ o kompleksnijim ozljedama koje obuhvaćaju više organa. Organi koji su, uz gušteraču, najčešće ozlijeđeni su jetra, želudac, slezena, debelo crijevo te dvanaesnik. Relativna blizina aorte, šuplje, portalne i mezenterične vene također povećava opasnost od značajnijeg oštećenja organa i mogućeg smrtnog ishoda uslijed penetrantne ozljede (6, 97, 98).

Simptomi i klinički znakovi vezani uz ozljedu gušterače jako su nespecifični te uključuju bolnost i osjetljivost trbuha, povraćanje, hipotenziju i ostale znakove nadražaja peritoneuma. Fizikalni nalaz ekhimoze trbušne stijenke može biti znak oštećenja uzrokovano prignječenjem. Anamneza i fizikalni pregled su nespecifični te nepouzdati za otkrivanje ozljede gušterače (6). Vrijednost serumskih koncentracija amilaza i lipaza nisu dovoljni za potvrdu ozljede, pogotovo u početnim satima nakon ozljede. Svim bolesnicima s indikacijama za hitnu laparotomiju potrebno je napraviti detaljan pregled intraabdominalnih organa tijekom abdominalne eksploracije.

Za stupnjevanje oštećenja ozljeda gušterače koristimo klasifikacijski sustav Američke udruge za kirurgiju traume (AAST) (tablica 8) (100).

Tablica 8. Klasifikacija ozljede gušterače. Preuzeto (6,53).

Stupanj	Tip ozljede	Opis ozljede
I	Hematom	Blaga kontuzija bez ozljede glavnog voda
	Laceracija	Površinska laceracija bez ozljede glavnog voda
II	Hematom	Jaka kontuzija bez ozljede glavnog voda ili gubitka tkiva
	Laceracija	Jaka laceracija bez ozljede glavnog voda ili gubitka tkiva
III	Laceracija	Distalni prekid ili ozljeda parenhima s ozljedom glavnog voda

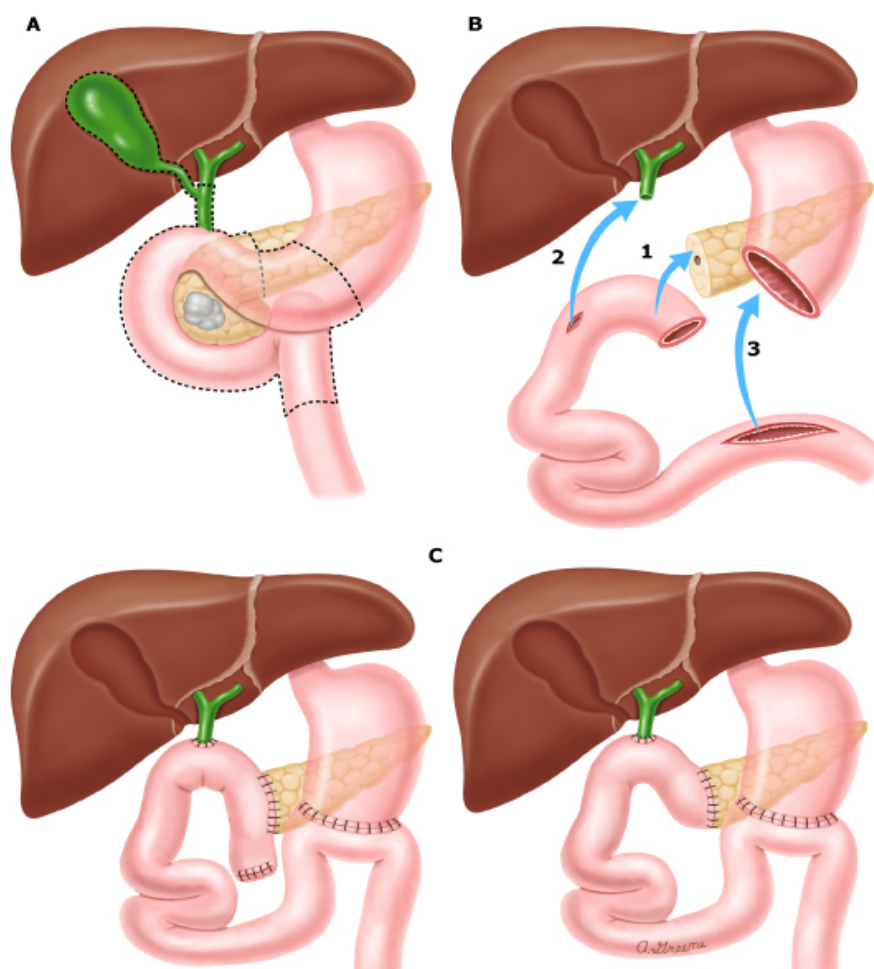
IV	Laceracija	Proksimalni prekid ili ozljeda parenhima koja uključuje Vaterovu ampulu
V	Laceracija	Masivna disrupcija glave gušterače

Liječenje ovisi o hemodinamskoj stabilnosti, lokaciji ozljede, stupnju oštećenja te o zahvaćenosti glavnog voda gušterače. Konzervativno liječenje, koje se sastoji od mirovanja, opservacije, gastrointestinalne dekompresije i enteralne potpore ishrani, indicirano je za tupe ozljede niskog stupnja, koje uključuju kontuziju ili površinske razderotine bez ozljede glavnog voda gušterače (6). Konzervativni se pristup liječenja također koristi za hemodinamski stabilne bolesnike s potvrđenim nalazom slikovne dijagnostike i bez drugih indikacija za laparotomiju (5, 101–106). Neoperativno liječenje ne smije se primjenjivati u hemodinamski nestabilnih bolesnika ili u bolesnika s penetrantnim mehanizmom ozljedom (6).

Kirurgija kontrole štete uključuje neposrednu kontrolu mjesta krvarenja i daljnje sprječavanje kontaminacije uz ispiranje trbušne šupljine te odgođeno liječenje ozljeda koje nisu odmah opasne po život, uključujući ozljede gušterače. Nakon hemostaze i privremenog zatvaranja trbuha slijedi nadoknada tekućinom, zagrijavanje bolesnika i korekcija koagulacijskih deficita (14, 107–109). Kod ozljeda parenhima gušterače, iako često zahtijevaju operativnu intervenciju, uglavnom se koriste relativno jednostavne kirurške tehnike koje uključuju zaustavljanje krvarenja, lokalnu sanaciju laceracija i površinskih rana (5, 6, 40, 96). Kirurško liječenje ozljeda glavnog voda gušterače ovisi o mjestu i stupnju oštećenja. Iako se izolirane ozljede glavnog kanala gušterače rješavaju kirurški, mnogi smatraju kako bi endoskopska operacija postavljanja stenta mogla biti uspješna, ali s manje postoperativnih komplikacijama naspram kirurškog zbrinjavanja (109–114). Dok se kod ozljeda distalnog dijela glavnog voda gušterače izvodi distalna pankreatektomija, za ozljede proksimalnog dijela voda uglavnom se koriste jednostavnije tehnike poput debridmana i drenaže (6).

Krvarenje iz pankreatoduodenalnih ozljeda visokog stupnja često se ne može kontrolirati pakiranjem pa stoga može biti potrebna resekcija bez neposredne rekonstrukcije (115). Ozljede glave gušterače visokog stupnja ili teške kombinirane ozljede dvanaesnika i gušterače mogu biti uzrokom opsežnog krvarenja te se stoga rješavaju početnom resekcijom (pankreatoduodenektomija) te rekonstrukcijom (115). Nakon početne operacije resekcije dijela gušterače i dvanaesnika, pacijent se nakon stabilizacije vraća na operaciju rekonstrukcije

(Whippleov postupak) (slika 20) (6). Smrtnost od posljedica ozljede izravno je povezana sa stupnjem i težinom ozljede gušterače i okolnih organa poput jetre, slezene, želuca i velikih krvnih žila. Komplikacije uključuju pseudocistu, fistulu ili apsces gušterače. Kombinirane ozljede gušterače i dvanaesnika povezane su s većim brojem komplikacija i većim rizikom za morbiditet i mortalitet (6). Čak i uz pravodobno liječenje, visok je postotak komplikacija, a jedna od težih primjera uključuje insuficijenciju gušterače koja se može javiti i kao posljedica resekcije većeg dijela gušterače (6, 14).



Slika 20. Whippleov postupak. Dostupno na: <https://www.uptodate.com>. Preuzeto i uređeno (6)

9.7 Ozljede ošita

Ozljeda dijafragme je rijetka i predstavlja manje od 1% svih traumatskih ozljeda. Rijetko to bude izolirana ozljeda ošita, već obično budu ozlijeđeni i okolni organi uključujući jetru, slezenu, pluća, crijeva, bubreg te različite krvožilne strukture. Diјаfragma može biti ozlijeđena izravno i neizravno. Izravna ozljeda nastaje uslijed nabijanja na neko tijelo ili djelovanjem projektila koji kroz nju prolazi iz prsne u trbušnu šupljinu ili obrnuto, dok neizravna ozljeda nastaje djelovanjem tupe traume koja uzrokuje nagli porast intraabdominalnog tlaka, a koji posljedično oštećuje tkivo diјаfragme. Tupa trauma diјаfragme obično uzrokuje velike razderotine, dok penetrirajuća ozljeda dovodi do manjih, dobro ograničenih oštećenja koje su približno jednake veličini prodornog nabijanja. Stoga je vjerojatnije da će penetrantne ozljede češće proći neprimjetno za razliku od tupih ozljeda (116). Bolesnik u početku ne mora pokazivati ikakve simptome ili znakove koji bi uputili da se radi o ozljedi diјаfragme, a uz to, pridružene ozljede mogu dodatno otežati i odgoditi dijagnozu traume ošita. Ozljeda može biti jako suptilna, sa slabo izraženim i nespecifičnim simptomima. Potrebno je što prije postaviti sumnju na ozljedu ošita jer je neprepoznata ili odgođena dijagnoza povezana s povećanim rizikom od komplikacija poput hernijacije ili strangulacije trbušnih organa što može biti opasno po život (14).

Za stupnjevanje ozljeda diјаfragme koristimo sustav Američke udruge za kirurgiju traume (American Association for the Surgery of Trauma – AAST). Detaljan prikaz stupnjevanja ozljede vidi se u tablici 1 (tablica 9) .

Tablica 9. Klasifikacija ozljeda diјаfragme. Preuzeto (53,116)

<u>Stupanj</u>	<u>Opis ozljede</u>
<u>I</u>	Kontuzija
<u>II</u>	Laceracija ≤ 2 cm
<u>III</u>	Laceracija od 2 do 10 cm
<u>IV</u>	Laceration >10 cm ili gubitak tkiva ≤ 25 cm ²
<u>V</u>	Laceracija i gubitak >25 cm ²

Liječenje ozljede ošita usmjereno je ka zaustavljanju krvarenja, sprječavanju hernijacije ili drugih komplikacija te rekonstrukciji samog organa. Ozljede se saniraju otvorenim kirurškim ili minimalno invazivnim tehnikama, čiji izbor i vrijeme ovise o izboru kirurga. Hemodinamski

stabilni bolesnici s negativnim fizikalnim pregledom i nalazom slikovne dijagnostike mogu se ostaviti na opservaciji u bolnici bez kirurških intervencija (116). Za pacijente sa značajnijim te pridruženim ozljedama okolnih organa poželjnije je odgođeno liječenje ozljede dijafragme nakon prvobitnog saniranja ostalih ozljeda i stabilizacije bolesnika (116). Ruptura dijafragme uvijek se mora zbrinuti u operacijskoj sali kirurškim putem (14, 117).

9.8 Ozljede bubrega

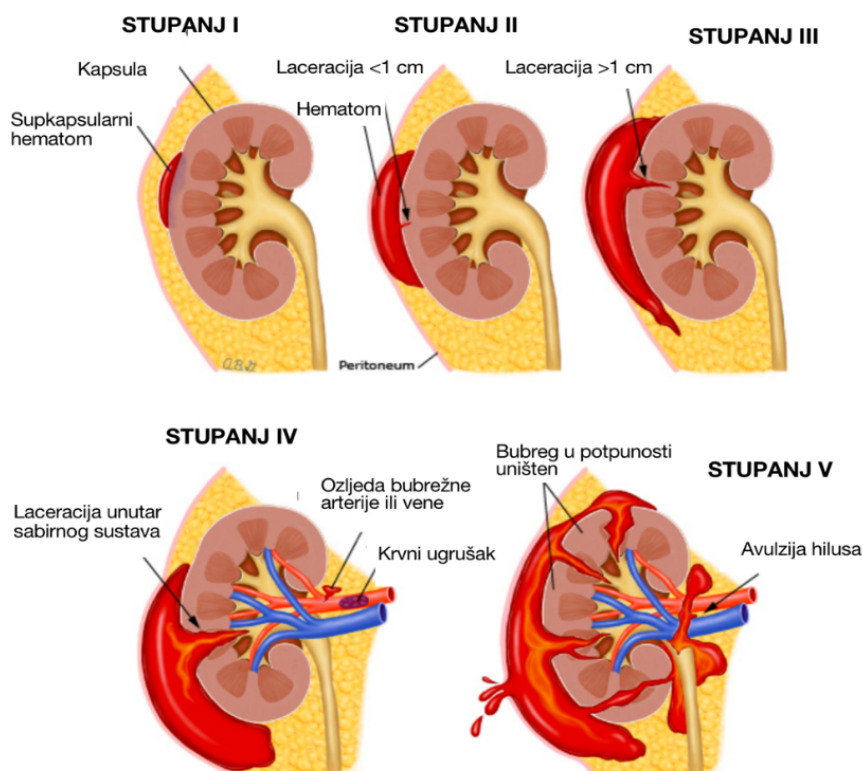
Najčešće ozlijeđeni organ mokraćnog sustava je bubreg, a obuhvaća gotovo 50% ozljeda mokraćnog sustava. Trauma bubrega odnosi se na ozljedu parenhima, krvnih žila ili sabirnog sustava, a sumnju na ozljedu bubrega treba postaviti na temelju simptoma, mehanizma nastanka ozljede trbuha (deceleracijske ozljede, izravni udarci u leđa te penetrantne ozljede trbuha), hemodinamske nestabilnosti i hematurije (118). Međutim, prisutnost ili stupanj hematurije ne mora odgovarati stupnju oštećenja bubrega nakon tupe ili penetrantne traume (119, 120). Najčešći mehanizam nastanka ozljede bubrega je djelovanjem tupe sile, nasuprot prodornog mehanizma koji se javlja rjeđe. Deceleracijske ozljede mogu dovesti do avulzije bubrežnih žila i/ili disekcije/tromboze arterije uzrokujući devaskularizaciju zahvaćenog bubrega (118). Za ozljedu bubrega potrebna je velika sila, a takve sile onda često dovode do ozljede okolnih organa. Ozljede povezane s penetrantnim mehanizmom mogu se dogoditi na bilo kojem mjestu duž putanje projektila ili alata, a najčešće je riječ o vatrenom oružju (121).

Nalazi fizikalnog pregleda, kao što su prijelomi donjih rebara, bolna osjetljivost leđa ili bokova te ekhimoze, trebali bi pobuditi sumnju na moguću ozljedu bubrega (118).

Klasifikacija ozljeda bubrega temeljeno na klasifikaciji Američkog udruženja za kirurgiju traume (AAST) dijeli ozljede bubrega na 5 stupnjeva (tablica 10) (slika 21) (14, 119, 122).

Tablica 10. Klasifikacija ozljeda bubrega. Preuzeto (14, 53)

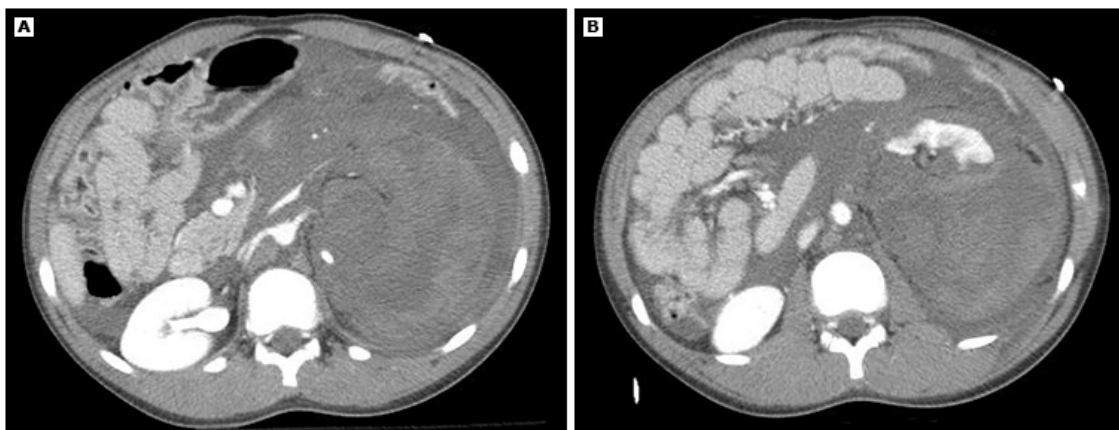
Stupanj	Tip ozljede	Opis ozljede
I	Kontuzija	mikro- ili makrohematurija
	Hematom	supkapsularni hematom koji se ne širi, bez laceracije parenhima
II	Hematom	perirenalni hematom koji se ne širi, ograničen retroperitoneum
	Laceracija	<1 cm dubine parenhima bubrežne kore bez ekstravazacije mokraće
III	Laceracija	>1 cm dubine parenhima bubrežne kore bez ruptуре nakapnice ili ekstravazacije mokraće
IV	Laceracija	parenhimska laceracija koja se širi kroz bubrežnu koru, medulu ili sustav nakapnica
	Krvna žila	glavna bubrežna arterija ili vena s ograničenim krvarenjem
V	Laceracija	bubreg oštećen u potpunosti
	krvna žila	avulzija bubrežnoga hilusa što uzrokuje devaskularizaciju bubrega



Slika 21. Klasifikacija ozljeda bubrega po AAST klasifikaciji. Dostupno na: <https://www.uptodate.com>.

Preuzeto i uređeno (52)

Ruptura bubrega može se prezentirati kao vanjska nepotpuna, unutarnja nepotpuna ili kompletna ruptura. Kod vanjske rupture javlja se retroperitonealni hematoma, kod unutarnje makrohematurija, dok se kod kompletne rupture javljaju oba entiteta. Iako postoje tri vrste rupture, ukupno gledajući, većina ozljeda bubrega niskog su ili srednjeg stupnja oštećenja (slika 22) (52, 123).



Slika 22. V. Stupanj ozljede bubrega. Slike prikazuju CT snimku u transverzalnoj ravnini. Na slici je vidljiv veliki lijevi perirenalni hematoma kao posljedicu tupe traume bubrega. Dostupno na: <https://www.uptodate.com>.

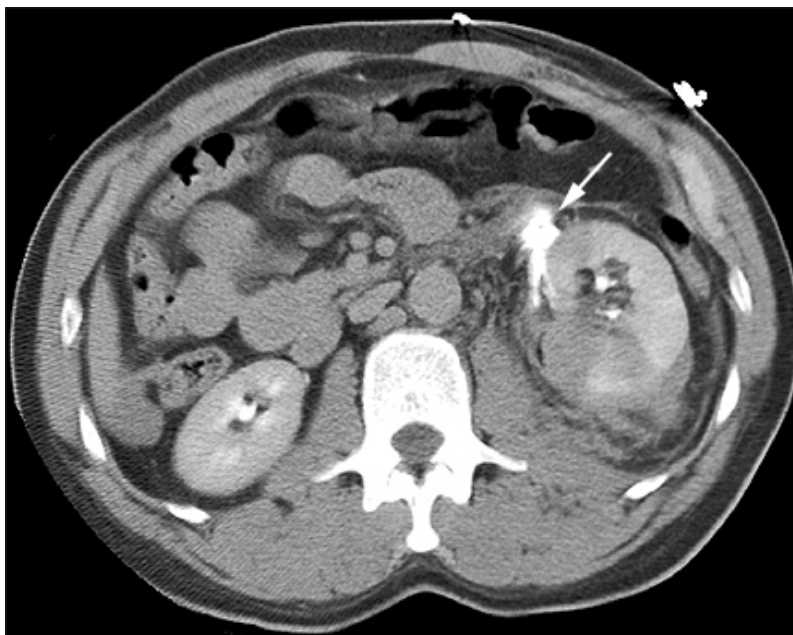
Preuzeto (118)

Liječenje ozljeda moguće je konzervativnim ili kirurškim putem. Konzervativno liječenje indicirano je za hemodinamski stabilne bolesnike s tupom ozljedom niskog i srednjeg stupnja oštećenja, kao i za penetrantne ozljede niskog stupnja oštećenja, uz uvjet da nema velikog gubitka krvi, parenhimskog tkiva, oštećenja krvnih žila i pridruženih ozljeda trbušnih organa (124–129). Osim mirovanja, konzervativno liječenje uključuje i laboratorijsko praćenje, potpurnu skrb i ponavljane kliničke preglede te neke minimalno invazivne tehnike poput angioembolizacije. Metoda angioembolizacije koristi se za sprječavanje krvarenja bubrežnog parenhima ili za drenažu nakupljenog urina uslijed curenja. Konzervativno liječenje izbjegava nepotrebne operacije, smanjuje učestalost resekcija i nepotrebnih nefrektomija i tako čuva bubrežnu funkciju (127). Laparotomska eksploracija bubrega indicirana je u hemodinamski nestabilnih bolesnika, kod ozljeda visokog stupnja oštećenja organa te u bolesnika s penetrantnim ozljedama s opsežnim krvarenjem (118). Relativne indikacije za laparotomiju uključuju perzistentno krvarenje, bilateralnu ozljedu bubrega te pogoršanje ekstravazacije urina. Veće ozljede ili ozljede krvnih žila bubrega mogu uzrokovati značajna krvarenja te posljedično dovesti do hemodinamske nestabilnosti bolesnika. Takvim bolesnicima je

indicirana hitna laparotomija s ciljem zaustavljanja krvarenja i stabilizacije vitalnih parametara (118). Ciljevi laparotomske eksploracije su kontrola krvarenja, šivanje rane bubrega te uspostavljanje drenaže. Prisutnost pridruženih ozljeda okolnih organa poput gušterače ili kolona nije kontraindikacija za operaciju bubrega (130, 131). Komplikacije povezane s liječenjem traume bubrega javljaju se rjeđe nego u drugih organa, no ipak mogu biti uzrok dodatnih problema kod bolesnika. Primjer toga su vrućica, hematurija, ozljeda bubrega, infekcija, urinom, perinefritički apsces, hematoma ili čak i hipertenzija koja se može javiti nakon ozljede (14, 132).

9.9 Ozljede mokraćovoda, mokraćnog mjehura, mokraćne cijevi, maternice, jajovoda i jajnika

Ozljede mokraćovoda, mokraćnog mjehura, mokraćne cijevi, jajnika, maternice ili jajovoda uzrokovane traumom trbuha relativno su rijetke pojava. Zbog anatomskih razlika, ozljeda mokraćne cijevi češća je u muškaraca nego u žena (14). Slično kao i kod ozljede okolnih organa, mehanizam traume urogenitalnog sustava može biti tupi, penetrantni ili uzrokovan ijatrogenim putem. Oštećenje mokraćovoda uzrokovano traumom trbuha može nastati na gornjoj, srednjoj ili donjoj trećini, dok ozljeda mokraćnog mjehura može zahvatiti ekstraperitonealni ili intraperitonealni dio mjehura (slika 23) (14, 133).

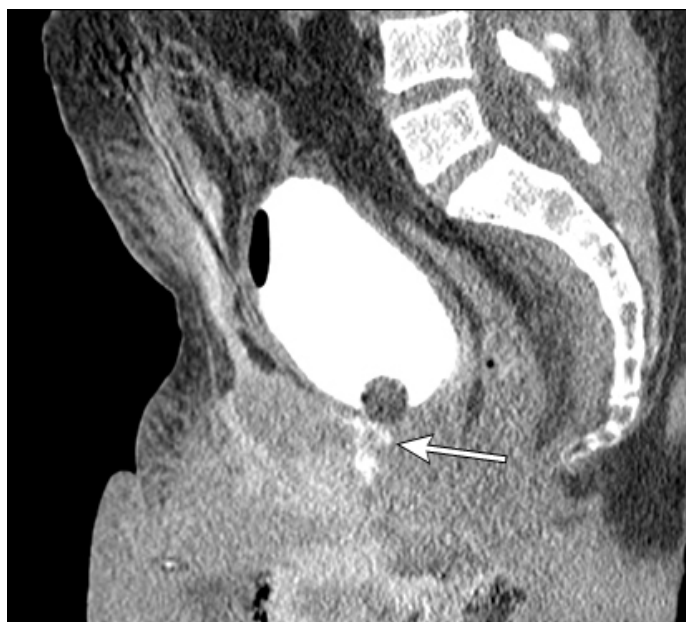


Slika 23. CT snimka u transverzalnoj ravnini. Prikaz ekstravazacije kontrasta (bijela strelica) što upućuje na ozljedu sabirnog sustava. Dostupno na: <https://www.uptodate.com>. Preuzeto (134)

Trauma češće pogađa ekstraperitonealni dio mjehura te se većinom javlja uz prijelom zdjelice, dok je intraperitonealna ozljeda mjehura uglavnom posljedica djelovanja tupe sile. Primjer potonjeg mehanizma traume mjehura je ozljeda nastala od stezanja sigurnosnog pojasa automobila (133).

Ozljeda mokraćne cijevi, s obzirom na urogenitalnu dijafragmu, zahvaća gornji ili donji, odnosno prednji ili stražnji dio cijevi (14). Ozljeda jajnika, jajovoda ili maternice uglavnom je posljedica penetrantnih ozljeda zdjelice, a ozljeda može nastati na bilo kojem mjestu, ovisno o vrsti oružja (14).

Bolovi i osjetljivost u trbuhu, leđima, slabinama, perineumu ili suprapubično, otežano mokrenje, ekhimoze na području leđa, skrotuma ili perineuma, pojava krvi na vanjskom ušću uretre, prijelom stražnjih dijelova donjih rebara, krvarenje iz rodnice te hematurija, uz anamnezu traume trbuha s ili bez znakova unutarnjeg krvarenja (tahikardija, hipotenzija, bljedilo, promijenjen neurološki status), klinički su nalazi koji bi trebali pobuditi sumnju na ozljedu mokraćnog sustava, dok će konačnu dijagnozu potvrditi nalaz CT-a (slika 24), UZV-a te retrogradne ureteropijelografije, uretrocistografije ili uretrografije (14, 133, 135, 136).



Slika 24. Ozljeda vrata mjehura prikazana CT snimkom u sagitalnoj ravnini. Dostupno na: <https://www.uptodate.com>. Preuzeto i uređeno (133)

Ozljede urogenitalnog sustava klasificiraju se prema AAST klasifikaciji na ozljede I., II., III., IV. ili V. stupnja (tablice 11-16) (53, 133, 135, 136). Dodatno, ozljede urogenitalnog sustava mogu se klasificirati i prema anatomskom položaju pa tako lezije mokraćovoda dijelimo na gornje, srednje i donje, a lezije mokraćnog mjehura na ekstraperitonealne i intraperitonealne lezije. Ozljede mokraćne cijevi dijele se na prednje i stražnje, odnosno gornje i donje lezije (14). Ekstraperitonealne ozljede mokraćnog mjehura se još dijele na jednostavne i složene. Složene ozljede uključuju ozljedu mjehura povezanu s otvorenim prijelomom zdjelice, ozljedu vrata mokraćnog mjehura, pridružene ozljede rodnice i/ili rektuma te hematuriju koja otežava normalnu drenažu mokraće (133).

Tablica 11. Klasifikacija ozljeda mokraćnog mjehura. Preuzeto (14, 53)

Stupanj	Tip ozljede	Opis ozljede
I	hematom	Kontuzija, intramuralni hematom
	laceracija	Laceracija djelomične debljine stijenke
II	laceracija	Laceracija ekstraperitonealnog dijela stijenke mjehura <2 cm
III	laceracija	Laceracija ekstraperitonealnog dijela stijenke mjehura <2 cm ili laceracija intraperitonealnog dijela stijenke mjehura <2 cm
IV	laceracija	Laceracija intraperitonealnog dijela stijenke mjehura <2 cm
V	laceracija	Laceracija intraperitonealnog ili ekstraperitonealnog dijela stijenke mjehura koja se proteže sve do vrata mjehura ili orificijum uretre

Tablica 12. Klasifikacija ozljeda mokraćovoda. Preuzeto (14, 53)

Stupanj	Tip ozljede	Opis ozljede
I	hematom	Kontuzija ili hematom bez područja devaskularizacije
II	laceracija	<50% disrupcije uretera
III	laceracija	≥50% disrupcije uretera
IV	laceracija	Kompletna disrupcija uretera s područjem devaskularizacije <2 cm
V	laceracija	Avulzija uretera s područjem devaskularizacije >2cm

Tablica 13. Klasifikacija ozljeda mokraćne cijevi. Preuzeto (14, 53)

Stupanj	Tip ozljede	Opis ozljede
I	Kontuzija	Vidljiva krv na vanjskom ušću uretre; uredna uretrografija
II	Istegnuće	Produljenje uretre bez ekstravazacije kontrasta na uretrografiji
III	Djelomična disrupcija	Ekstravazacija kontrasta na uretrografiji na mjestu ozljede s urednom vizualizacijom mokraćnog mjehura
IV	Potpuna disrupcija	Ekstravazacija kontrasta na uretrografiji na mjestu ozljede bez vizualizacije mokraćnog mjehura; rascjep uretre <2cm
V	Potpuna disrupcija	Kompletni prekid kontinuiteta uretre s rascjepom ≥ 2 cm ili ekstenzijom u prostatu ili vaginu

Tablica 14. Klasifikacija ozljeda jajnika. Preuzeto (14, 53)

Stupanj	Opis ozljede
I	Hematom ili kontuzija
II	Površinska laceracija dubine < 0.5 cm
III	Duboka laceracija ≥ 0.5 cm
IV	Djelomična disrupcija
V	Avulzija ili potpuno oštećenje parenhima

Tablica 15. Klasifikacija ozljeda jajovoda. Preuzeto (14, 53)

Stupanj	Opis ozljede
I	Hematom ili kontuzija
II	Laceracija <50% cirkumferencije jajovoda
III	Laceracija $\geq 50\%$ cirkumferencije jajovoda
IV	Potpuni prekid kontinuiteta jajovoda
V	Ozljeda krvne žile; područje devaskularizacije

Tablica 16. Klasifikacija ozljeda maternice. Preuzeto (14,53)

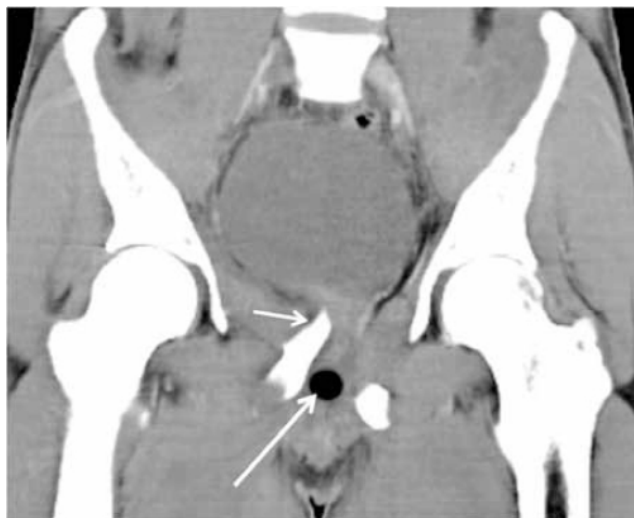
Stupanj	Opis ozljede
I	Hematom ili kontuzija
II	Površinska laceracija < 1 cm
III	Duboka laceracija ≥ 1 cm
IV	Laceracija koja uključuje a. uterinu
V	Avulzija / devaskularizacija

Liječenje ozljeda urogenitalnog sustava ovisi o mehanizmu, mjestu i stupnju ozljede te o hemodinamskoj stabilnosti bolesnika. Kako se u većini slučajeva ozljeda mokraćovoda javlja zajedno s ozljedama susjednih organa, najčešće je potrebno uraditi eksplorativnu laparotomiju, a izravna inspekcija je ujedno i najbolja te najosjetljivija metoda dijagnostike ozljede mokraćovoda. U sklopu te pretrage radi se i zbrinjavanje same ozljede izravnim šavom i/ili intraluminalnom protezom, a ako to nije moguće, onda se radi suprapubična drenaža mokraće, a naknadno i konačno zbrinjavanje kirurškim putem. Za liječenje ozljeda mokraćnog mjehura, bitno je prepoznati vrstu ozljede, odnosno, radi li se o ekstraperitonealnoj ili intraperitonealnoj leziji. Za jednostavne ekstraperitonealne ozljede preporučuje se konzervativno liječenje uz drenažu putem uretralnog katetera. Takve ozljede često spontano zacijele bez ikakvih komplikacija. Složene ekstraperitonealne ozljede je potrebno, uz drenažu, kirurški zbrinuti jer takve ozljede rijetko spontano zacijele. Trauma intraperitonealnog dijela, kao i ijtrogeno uzrokovana ozljeda mokraćnog mjehura, također zahtijeva kiruršku eksploraciju, evaluaciju i sanaciju. Kirurška tehnika uključuje debridman i dvoslojnu suturu mjehura, zajedno s drenažom putem uretralnog katetera, dok je u nekim slučajevima moguće postavljanje dvostruke drenaže mokraćnim kateterom i suprapubičnom derivacijom mokraće (14, 133). Prije uklanjanja katetera potrebno je uraditi cistografiju radi provjere cijeljenja rane, bez obzira o načinu liječenja (133). Liječenje većine ozljeda mokraćne cijevi uključuje dekompresiju mokraćnog mjehura suprapubičnom cistostomijom sa ili bez odgođenog zbrinjavanja lezije izravnim šavom (136). Ozljede mekog tkiva, bez većeg prodora u tkivo, obično se mogu liječiti konzervativnim putem. Ako dođe do penetrantne ozljede tkiva ili značajnijeg oštećenja, potrebna je detaljna evaluacija i sanacija lezije. Ozljede maternice, jajovoda i jajnika mogu varirati u širokom rasponu pa će tako i liječenje samih ozljeda ovisiti o mehanizmu i vrsti ozljede. Uglavnom se takve ozljede mogu zbrinuti jednostavnim šavom uz prethodnu

hemostazu i stabilizaciju pacijentice. Ako se radi o značajnijoj ozljedi poput opsežnih i dubokih laceracija, kontuzija ili hematoma, u nekim će slučajevima biti potrebno odstraniti zahvaćeni organ, odnosno histerektomija i/ili adneksotomija. Navedene procedure moguće je napraviti laparoskopski, no često su takve ozljede povezane s ozljedama okolnih struktura trbuha pa je onda potrebna kirurška eksploracija trbušne šupljine laparotomijom. Ako se radi o hemodinamski nestabilnim pacijentima ili onima s drugim indikacijama za laparotomiju, onda je izbor liječenja otvorena kirurška eksploracija, evaluacija i sanacija oštećenja, bez obzira o kojem se dijelu urogenitalnog sustava radi (14, 133, 135, 136). Moguće komplikacije povezane s neprepoznom ili neadekvatno liječenom ozljedom mokraćnog sustava uključuju krvarenje, stres inkontinenciju, impotenciju, strikture, fistulu, urinom apsces te sepsu (137). Smrtnost je uglavnom posljedica ozljede zdjelice ili hemodinamske nestabilnosti, dok se zbog izravne ozljede mokraćnog sustava javlja iznimno rijetko (138, 139).

9.10 Ozljede zdjelice

Ozljede zdjelice javljaju se u velikom rasponu mogućnosti. Variraju od benignih pa sve do životno ugrožavajućih. Dok je kod mlađih pacijenata ozljeda posljedica tupe traume veće sile i energije, kod starijih pacijenata nerijetko se javljaju slične ozljede uzrokovane djelovanjem manje energije, kao npr. pad iz stojećeg položaja (140). Ozljede uzrokovane djelovanjem visoke energije često zahvaćaju i susjedne trbušne i/ili zdjelične organe (slika 25), a bolesnici koji se već na prvu prezentiraju u stanju šoka imaju jako visok stupanj mortaliteta (141).



Slika 25. CT koronalni prikaz ozljede mekog tkiva povezane s prijelomom zdjelice. Dostupno na: <https://www.uptodate.com>. Preuzeto (141).

Smrtni ishod u bolesnika s ozljedom zdjelice uglavnom je posljedica značajnog oštećenja unutarnjih struktura i organa te krvarenja. Primjer su oštećenja krvnih žila kao posljedica prijeloma zdjelice, koja mogu dovesti do hemoragičkog šoka uslijed velikog krvarenja, a potom i do smrtnog ishoda. Općenito, pacijenti s prijelomom zdjelice povezani su s većim stupnjem mortaliteta nego slični pacijenti s traumom trbuha, ali bez prijeloma (14, 141–143). Slično kao i kod ozljede dijafragme, ozljede zdjelice često su povezane s ozljedama susjednih organa unutar zdjelice.

Kod hemodinamski stabilnog bolesnika s tupom traumom, prvi korak u liječenju jest zaustavljanje krvarenja stabilizacijom zdjelice putem vanjskog fiksatora, a zatim, ako je potrebno slijedi i laparotomija. Za hemodinamski nestabilne bolesnike s pozitivnim FAST pregledom koji ukazuje na značajne ozljede trbušnih organa, liječenje uključuje hitnu laparotomiju, zaustavljanje krvarenja, saniranje ozljeda okolnih organa te stabilizaciju zdjelice i preperitonealno pakiranje. Nasuprot, za hemodinamski nestabilne bolesnike s negativnim FAST pregledom, pretpostavlja se da imaju opsežno unutarnje krvarenje bez popratnih ozljeda trbuha pa je stoga prvi korak zaustavljanje krvarenja stabilizacijom zdjelice, na koje se zatim nastavlja preperitonealno pakiranje i resuscitativna endovaskularna balonska okluzija aorte (REBOA) (140). Angiografija također može biti korisna kod ozljeda zdjelice kao metoda zaustavljanja krvarenja putem embolizacije (14).

9.11 Ozljede krvnih žila

Ozljede krvožilnih struktura trbuha predstavljaju jedne od najzahtjevnijih i najkompleksnijih tipova ozljeda, kako zbog ograničenog vremena dijagnoze, tako i zbog relativno malih mogućnosti liječenja (28). Često uzrokuju krvarenja koja je jako teško zaustaviti pa nerijetko takvi slučajevi završavaju smrtnim ishodom i prije nego li pacijent dođe do operacijske sale (14). Nastaju kao posljedica tupe ili penetrantne traume prednjeg ili stražnjeg dijela trbuha ili u nekim slučajevima ozljedom u području bokova. Rezultat tupe traume može biti difuzno arterijsko oštećenje, dok će penetrantna rana, ovisno o vrsti oružja, uzrokovati veća ili manja oštećenja okolnih tkiva i organa. Tijekom djelovanja tupe sile, ozljeda torakalne aorte puno je češća u usporedbi s ozljedom abdominalne aorte, a ako ozljeda zahvati gušteraču ili dvanaesnik, postoji visok rizik zahvaćanja gornjih mezenteričnih žila, donje šuplje vene,

portalne vene ili njihovih ogranaka, no takve su ozljede ipak češće kod penetrantnih rana (28). Sukladno tome, penetrantne ozljede jetre, slezene ili bubrega mogu značajno ugroziti krvnu opskrbu te prouzročiti infarkt zahvaćenih organa, a time i ugroziti bolesnikovo stanje (28, 144). Penetrantne ozljede dvanaesnika i gušterače mogu dovesti do opsežnog krvarenja oštećenjem gornje mezenterične arterije i vene, zatim donje šuplje vene, portalne vene ili njihovih ogranaka. Prijelom zdjelice potencijalno može ugroziti život oštećenjem ogranaka unutarnje ilijačne arterije ili vene. Ozljeda venskog plexusa zdjelice može biti opasnija od arterijskog krvarenja.

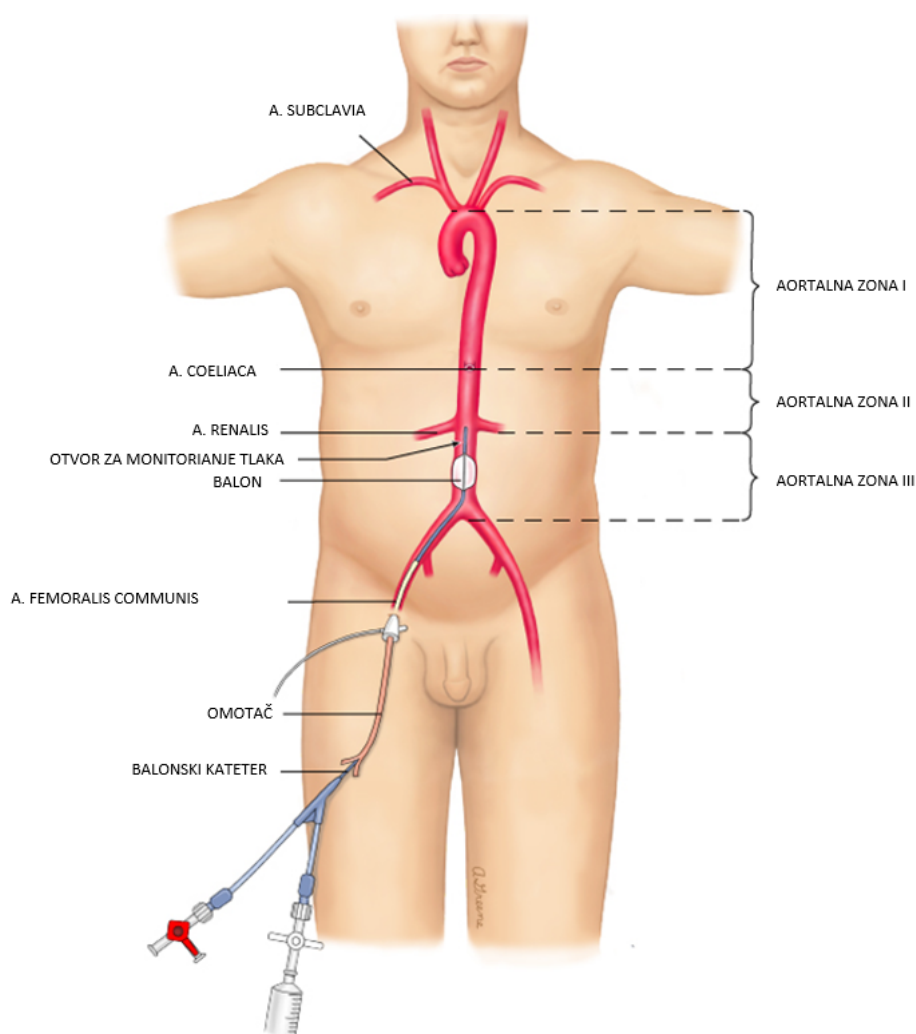
Simptomi povezani s ozljedom vaskularnih struktura trbuha veoma su nespecifični te mogu varirati u širokom rasponu, uključujući bolove u truhu, slabinama ili leđima, nadutost, distenziju trbuha, tahikardiju, tahipneju, osjetljivost i nevoljnu kontrakciju trbušne muskulature te hipotenziju (28). Nalaz hematoma na boku (Grey-Turnerov znak) ili ekhimoza u području skrotuma također su nespecifični, no ipak mogu pobuditi sumnju na krvarenje u retroperitonealnom području (28). Odsutnost distalnog pulsa, bljedoća i hladnoća udova, pulsirajući ili šireći hematoma više su specifičniji nalazi za dijagnozu ozljede krvožilnih struktura, odnosno za unutarnje krvarenje. Simptomi vaskularne ozljede trbuha mogu se javiti i nekoliko sati nakon ozljede u obliku odgođenih prezentacija simptoma. Blaga asimptomatska ozljeda aorte može proći neprepoznato te se pojaviti kao slučajan nalaz na snimci CT-a, dok se ishemija crijeva, uzrokovana ozljedom gornje mezenterične arterije, uglavnom javlja kasnije, osim ako ozljeda nije uzrokovala kompletnu okluziju ili prekid kontinuiteta. Jedna od komplikacija odgođene prezentacije je tromboembolijska okluzija s posljedičnom distalnom ishemijom (28). Stupnjevanje oštećenja krvožilnih struktura trbuha provodi se prema AAST klasifikaciji prikazanoj u tablici (tablica 17).

Tablica 17. AAST klasifikacija ozljeda krvnih žila. Preuzeto i uređeno (53).

KRVNE ŽILE TRBUHA	
Stupanj	Opis ozljede
	Zahvaćeni su ogranci gornje mezenterične arterije ili vene
	Zahvaćeni su ogranci donje mezenterične arterije ili vene
	Zahvaćena je fenična arterija ili vena

I	Zahvaćena je lumbarna arterija ili vena
	Zahvaćena je gonadalna arterija ili vena
	Zahvaćena je ovarijska arterija ili vena
	Zahvaćene su ostale male arterije ili vene bez imena koje zahtijeva ligaturu
II	Zahvaćena je desna, lijeva ili zajednička jetrena arterija
	Zahvaćena je splenična arterija ili vena
	Zahvaćene su desne ili lijeve želučane arterije
	Zahvaćena je gastroduodenalna arterija
	Zahvaćena je donja mezenterična arterija ili vena
	Zahvaćeni su primarni ogranci mezenteričnih arterija ili vena
	Zahvaćene su ostale krvne žile koje zahtijevaju ligaturu
III	Zahvaćena je gornja mezenterična vena
	Zahvaćena je bubrežna arterija ili vena
	Zahvaćena je ilijačna arterija ili vena
	Zahvaćena je hipogastrična arterija ili vena
	Zahvaćen je infrarenalni dio donje šuplje vene
IV	Zahvaćena je gornja mezenterična arterija
	Zahvaćeni su celijačna arterija i truncus coeliacus
	Zahvaćeni su suprarenalni i infrahepatični dijelovi donje šuplje vene
	Zahvaćen je infrarenalni dio aorte
V	Zahvaćeni su portalna vena i ekstraparenhimalne jetrene vene
	Zahvaćeni su suprahepatični i retrohepatični dijelovi donje šuplje vene
	Zahvaćeni su suprarenalni i su dijafragmatski dijelovi aorte

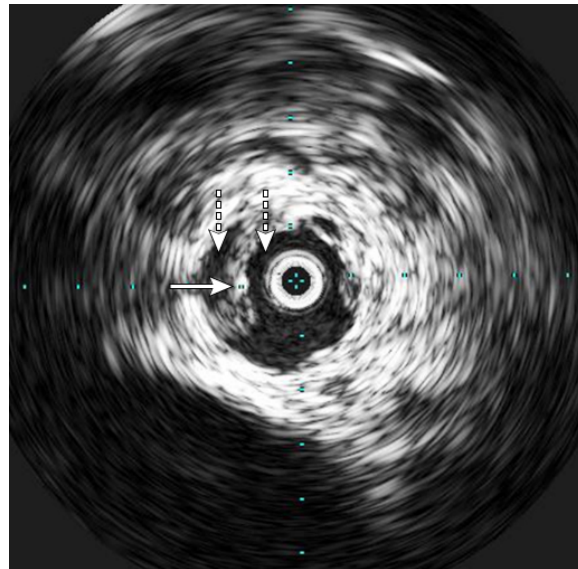
Dijagnoza vaskularne ozljede trbuha nestabilnog pacijenta temelji se na pronalasku slobodne tekućine putem FAST protokola na odjelu hitne pomoći (28). Međutim, ozljede retroperitonealnog područja ne možemo isključiti iz dijagnoze jer se takve ozljede ne mogu dovoljno dobro prikazati putem slikovne dijagnostike, pogotovo ako se radi o maloj količini slobodne krvi (13, 14, 28). Za prikaz vaskularnih ozljeda u hemodinamski stabilnog pacijenta potrebne su napredne radiološke dijagnostike poput CT angiografije, konvencionalne digitalne suptrakcijske angiografije te *Duplex* ultrazvuka. Nerijetko su potrebne dvije ili više metoda za identifikaciju ozljede krvožilnih struktura (28). CT angiografija s kontrastom prva je metoda izbora za procjenu ozljeda krvnih žila trbuha u stabilnih bolesnika (145). Zajedno s radiološkim snimanjem, često će biti potrebna i resuscitativna endovaskularna balonska okluzija aorte (REBOA) kao mjera intervencije i liječenja bolesnika s naglim pogoršanjem hemodinamskog stanja uzrokovanog krvarenjem (slika 26) (28).



Slika 26. Postavljanje aortalnog okluzijskog balona u abdominalnu aortu. Dostupno na:

<https://www.uptodate.com>. Preuzeto i uređeno (146)

Intravaskularni ultrazvuk (IVUS) osjetljivija je metoda od CT angiografije ili konvencionalne kateterske angiografije za otkrivanje i identifikaciju intravaskularnih lezija (slika 27) (147). Vrlo je koristan za dijagnostiku aortalne ozljede te može poslužiti kao dodatna pomoć u pozicioniranju stent – grafta (148).



Slika 27. Intravaskularni ultrazvučni prikaz distalnog dijela abdominalne aorte. Dostupno na: <https://www.uptodate.com>. Preuzeto (148)

Liječenje bolesnika s vaskularnom ozljedom trbuha ovisi o hemodinamskoj stabilnosti pacijenta. Za hemodinamski nestabilne bolesnike u operacijskoj sali istovremeno se provodi dijagnostički i terapijski postupak abdominalne eksploracije s glavnim ciljem zaustavljanja krvarenja, ograničavanje kontaminacije i osiguravanje normalnog protoka za vitalne organe i ekstremitete (28). Ozljede krvnih žila predstavljaju veću opasnost za bolesnika od ostalih ozljeda te kao takve imaju prednost za zbrinjavanje nad drugim vrstama ozljeda. Nakon što se zaustavi krvarenje, može se pristupiti rješavanju ostalih oštećenja (28). Kod hemodinamski stabilnih bolesnika potrebno je napraviti detaljnu procjenu stupnja i vrste ozljede kako bismo se što bolje mogli usredotočiti na liječenje uzroka. Kod ozljeda koje nisu opasne za život poput male pseudoaneurizme te blagog rascjepa intima, liječenje je moguće odgoditi radi bolje procjene stanja pacijenta. Blagi rascjepi intime mogu se liječiti antiagregacijskom terapijom, beta blokatorima te mirovanjem. Preporučuje se redovna procjena stanja pacijenta, odnosno procjena distalne perfuzije i slikovni nadzor (28). Liječenje vaskularne ozljede trbuha

uglavnom se provodi kirurškim putem, a endovaskularni pristup ima sve veću i veću upotrebu u današnjim operacijskim salama te je zaslužan za smanjenje perioperacijskog mortaliteta (28).

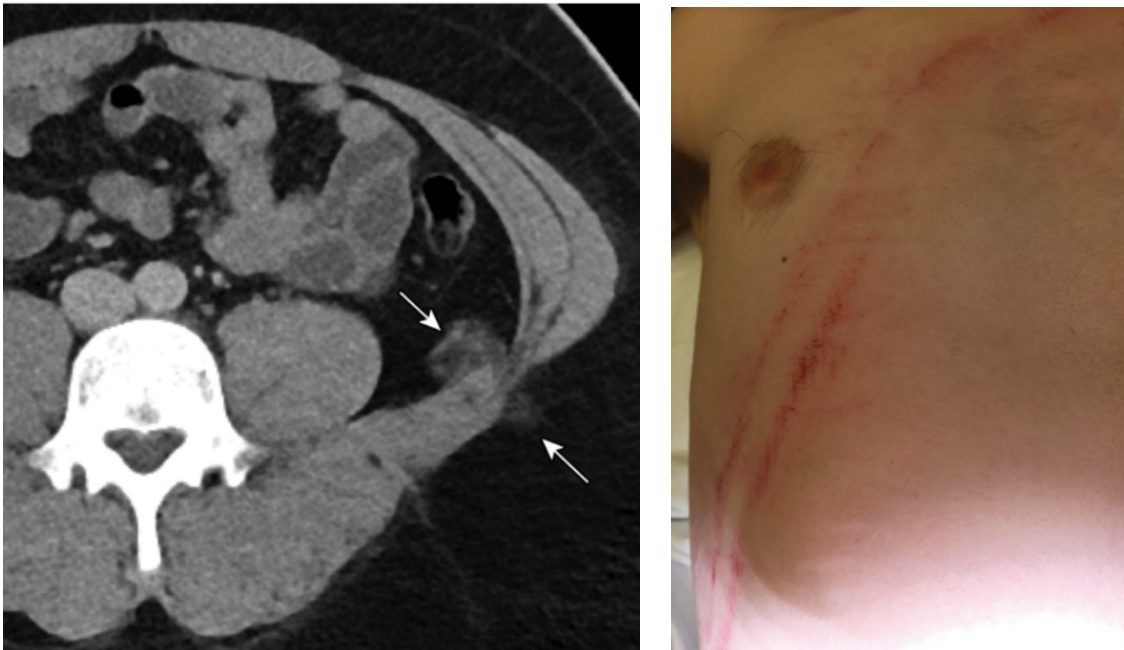
9.12 Ozljede trbušne stijenke

Ozljeda trbušne stijenke redovito se javlja uz traumom trbuha, gdje 10% bolesnika s tupom traumom ima još neku vrstu ozljede trbušne stijenke. Mehanizam ozljede sličan je kao i za ostale organe trbuha pa govorimo o tupom ili penetrantnom mehanizmu. Najčešće je riječ o tupoj traumi uzrokovanoj kompresijom sigurnosnog pojasa tijekom prometnih nesreća ili udarom motornih vozila i pješaka ili biciklista te padom s visina (14,149). Trauma može dovesti do istegnuća, hematoma ili rupture trbušnih mišića, traumatske hernije, hematoma ovojnice ravnog mišića ili do Morel-Lavallée lezije (MLL). Budući da je za nastanak spomenutih ozljeda potrebna velika sila, ne iznenađuje činjenica da se takve ozljede rijetko javljaju izolirano već češće u sklopu značajnijih ozljeda trbušnih organa ili krvnih žila (150, 151). Većinom nastaju ozljede nižeg stupnja poput kontuzije ili hematoma, a moguća su istegnuća ili rupturi trbušnih mišića te ponekad i nekroza subkutanog tkiva (14).

Hematom trbušne stijenke početni je nalaz koji nas može uputiti na ozljedu trbuha. Najčešće područje javljanja hematoma je unutar ovojnice ravnog trbušnog mišića, dok se rjeđe javlja na bočnoj ili stražnjoj strani stijenke (152, 153). Liječenje se provodi konzervativnim načinom, a ako to ne uspije, može se razmišljati o kirurškom ili endovaskularnom obliku terapije (154, 155). Smrt je rijetka komplikacija ozljede trbušnih mišića, a obično je posljedica hipovolemijškog šoka zbog obilnog i nekontroliranog krvarenja (154, 155).

Traumatska hernija trbušne stijenke (THTS) rijetka je pojava, s manje od 1% prijavljenih slučajeva s traumom trbuha. Rezultat je djelovanja tupe sile, sličnog mehanizma djelovanja kao i za ostale ozljede, koja dovodi do defekta muskulature i fascije trbušne stijenke te posljedično dovodi do hernijacije trbušnih organa (156–158). Lumbalna hernija najčešći je oblik traumatske hernije trbušne stijenke (slika 28). Važnost u prepoznavanju THTS-a vidljiva je u čestoj pojavi komplikacija te povezanosti THTS-a i pridruženih ozljeda trbuha, koje nerijetko mogu biti i životno ugrožavajuće, stoga je jako važno na vrijeme prepoznati ili

postaviti sumnju na ovu vrstu ozljede. Klinički simptomi THTS-a dosta su nespecifični, a ako je uz to prisutna i ozljeda intraabdominalnih organa, onda su simptomi THTS-a manje izraženi (149). Fizikalnim pregledom mogu se uočiti ekhimoze i kontuzije na području trbuha, dok će bolesnik često naglašavati područja veće osjetljivosti i/ili bolnosti. Dosta česti nalazi u pacijenata nakon prometnih nesreća su i kontuzije stijenke u distribuciji sigurnosnog pojasa, poznatije kao „znak sigurnosnog pojasa“ (slika 29).



Slika 28 (lijevo) i 29 (desno). Slika 28 prikazuje CT snimku lijevostrane lumbalne hernije u aksijalnoj ravnini, dok slika 29 prikazuje otisak od sigurnosnog pojasa kao posljedicu kontuzije stijenke trbuha. Dostupno na: <https://pubmed.ncbi.nlm.nih.gov>. Preuzeto (159)

S obzirom na čestu povezanost THTS-a s ozljedama trbušnih organa, pogotovo krvnih žila, često takvi pacijenti završe na hitnoj laparotomiji (14, 149). Dok se bolesnici s manjim defektima i dobrim općim stanjem mogu laparoskopski zbrinuti primarnim zatvaranjem bez napetosti, za hemodinamski nestabilne bolesnike, kao i one s povezanim trbušnim ozljedama, potrebna je laparotomija (14, 159, 160). Veće defekte tkiva moguće je liječiti MESH tehnikom koja uključuje zbrinjavanje hernije i potporu tkiva mrežicom.

Morel-Lavallée lezija (MLL), poznatija kao kronični rastući hematom ili posttraumatska cista mekog tkiva, predstavlja ozljedu potkožnog tkiva karakteriziranu odvajanjem kože i priležećeg mekog tkiva od fascije, a koja dovodi do stvaranja male šupljine ispunjene masti, limfom ili

hematomom (149). Mehanizam nastanka šupljine je posljedično djelovanju sila smicanja koje, djelujući na meka tkiva trbuha, uzrokuju disrupciju priležećih krvnih i limfnih žila, rezultirajući curenjem i akumulacijom krvi ili limfe u nastaloj šupljini (161). Osim nastanka spomenute tvorbe, može doći i do oštećenja dijelova živaca pa tako pacijenti mogu imati mali ili veći ispad osjeta u zahvaćenom području (161–163). Lokalna bol i oteklina, uz pomičnu masu mekog tkiva, najčešći su klinički nalazi fizikalnog pregleda bolesnika s MLL-om (161). Slično kao i kod THTS-a, MLL je često povezan s ozljedama trbušnih organa, pogotovo s prijelomom zdjelice (161–163). Liječenje MLL-a uključuje aspiraciju, skleroterapiju, kompresiju te kiruršku evakuaciju sadržaja šupljine, debridman i primarno zatvaranje (161). Kod manjih tipova ozljeda, moguće je i konzervativno liječenje uz opservaciju bolesnika.

10. ZAKLJUČAK

Trauma trbuha predstavlja velik izazov u abdominalnoj kirurgiji, kako dijagnostički, tako i terapijski. Ozljede su većinom posljedica tupe traume, najčešće kao rezultat prometnih nesreća, padova s visine te izravnih udaraca u područje trbuha, dok su rjeđe posljedica penetrantnih mehanizama. Iako su traumom najčešće pogođeni slezena i/ili jetra, oštećenje je rijetko ograničeno na jedan organ, već su ozljedom, u većini slučajeva, zahvaćena okolna tkiva i organi poput ošita, želuca, gušterače, krvnih žila, tankog i debelog crijeva te potkožnog mekog tkiva i mišića. Za adekvatno liječenje veliku važnost ima brza i ciljana dijagnostika koja obuhvaća SAMPLE anamnezu, višestruke kliničke preglede, FAST ultrazvuk, CT i RTG. Odabir radiološke dijagnostičke metode i daljnjeg tijeka liječenja ovisi o hemodinamskoj stabilnosti bolesnika. Kod hemodinamski nestabilnog bolesnika potrebno je što prije pronaći uzrok nestabilnosti, odnosno izvor krvarenja, pa je za takvog bolesnika metoda izbora FAST ultrazvuk jer u kratkom vremenu može dokazati prisutnost slobodne tekućine u trbušnoj šupljini. Pozitivan nalaz UZV-a u nestabilnih pacijenata indikacija je za kiruršku eksploraciju trbuha, uključujući i „kirurgiju kontrole štete“, odnosno zaustavljanje krvarenja i kontaminacije i/ili zbrinjavanje ozljeda. Dok je pozitivan FAST ultrazvuk visoko osjetljiv na ozljedu, negativan nalaz ne isključuje postojanje oštećenja pa će i takvi bolesnici, ovisno o pridruženim ozljedama i hemodinamskom stanju, često završiti na operacijskom stolu. Daljni tijek liječenja ovisi o kliničkom stanju bolesnika i stupnju oštećenja organa. Hemodinamski stabilnim bolesnicima s pozitivnim nalazom CT-a, ako je moguće, potrebno je uraditi angiografsku embolizaciju, dok će u nekim slučajevima biti dovoljno konzervativno liječenje i opservacija. Neuspješna angioembolizacija, kao i pogoršanje hemodinamskog stanja, fizikalnih ili laboratorijskih nalaza tijekom opservacije, indikacije su za kiruršku intervenciju. Zlatni standard kirurške intervencije u bolesnika s traumom trbuha i dalje predstavlja laparotomska eksploracija, unatoč sve većoj uporabi laparoscopske tehnike. Najbolja slikovna dijagnostika za hemodinamski stabilne bolesnike predstavlja CT zbog svoje velike točnosti u identifikaciji krvarenja i ozljeda trbuha. Uz traumu, često se javljaju i komplikacije povezane s ozljedama ili liječenjem samih ozljeda, koje obuhvaćaju krvarenje, infekcije, rupturu hematoma, ozljede okolnih organa, žila ili živaca te abdominalni kompartment sindrom. Smrtnost je uglavnom posljedica infekcije ili hipovolemijskog šoka uslijed opsežnog krvarenja. Iako je zadnjih godina vidljiv napredak u dijagnostici i liječenju ozljeda trbuha, trauma trbuha i dalje ostaje jedan od vodećih uzroka morbiditeta i mortaliteta u većini dobnih skupina.

11. ZAHVALA

Na početku htio bih zahvaliti svom mentoru, doc.dr.sc. Marku Severu, dr.med. na pruženoj pomoći u pisanju diplomskog rada. Bez Vaše literature i savjeta, pisanje ovog rada ne bi bilo moguće.

Zahvaljujem se svojim dragim prijateljima, a posebno Duji, Arianu, Kristini, Ivi, Maji, Šundi, Štamparu, Karlu, Filipu, Pauli, Sari, Domi, Placku, Marinu, Matku, Brunu, Ivanu, Luki, Bembi, Decu, Kati, Luci, Mariji, Tei, Adriani, Ingi, Zvoni, ekipi iz SportMEF-a i Futsal sekcije te ostalim prijateljima koji su bili uz mene svih ovih godina. Ovaj, iako najteži period mog života, svojom ste prisutnošću učinili nezaboravnim i predivnim iskustvom o kakvom neki samo mogu sanjati. Naša druženja pokazala su mi što znači imati uz sebe vjerne i iskrene prijatelje. Bili ste uz mene i u dobrim i lošim trenucima, u usponima i padovima, radu i odmoru. Uz Vašu prisutnost, shvatio sam da je bolje hodati s prijateljem u žalosti, nego usamljen u sreći. Hvala Vam za sve lijepe uspomene koje ste mi dali i kojih ću se sljedećih 100 godina rado prisjećati i s veseljem prepričavati. Kao što je Albert Camus napisao: "Ne hodaj ispred mene, možda neću slijediti. Ne hodaj iza mene, možda neću voditi. Hodaj pokraj mene i samo budi moj prijatelj." I uistinu, to ste i bili... moji vjerni prijatelji. Hvala Vam na ovom nezaboravnom putovanju!

Posebno hvala mojoj zamjenskoj majci, teti Lidiji. Darovali ste mi nešto neprocjenjivo, mog najboljeg prijatelja. Omogućili ste mi toliko lijepih trenutaka u Splitu i svaki me dan nastavljate iznova inspirirati svojom voljom, snagom i borbenošću. Pokazali ste mi kako da svaki dan dočekam s veseljem i radosti. Teta Lile, uvijek ću Vam biti zahvalan te ćete zauvijek biti u mome srcu.

Zahvaljujem i svojoj najdražoj tetki Ani, koja mi je uvijek bila velika podrška i zagovornik u molitvama. Tetka, tvoja velikodušnost ne poznaje granica, što svakim svojim dolaskom iznova nastavljaš dokazivati. Za tebe će uvijek biti mjesta u našem domu jer ti nisi dio rodbine, već si ti, draga tetka, dio naše obitelji.

Najveću zaslugu i hvalu za sve što jesam i sve što ću postati dugujem svojoj dragoj obitelji.

Žalostan sam što vam ne mogu ni približno opisati niti dočarati svoje osjećaje, svoj ponos i ljubav koju gajim prema vama.

Filipe, Ivo, Marko i Ante... moja draga braćo, zajedno smo odrasli, veselili se, plakali i svađali. Dijelili smo strahove, zajedno stvarali snove, upadali u nevolje. Sve nas je to povezalo, no ono što nas je najviše učvrstilo su bili teški trenuci u kojima ste mi pružili primjer iskrene bratske ljubavi. U ljutnji ste me razumjeli, u neuspjehu motivirali, dok ste moj uspjeh dijelili kao vlastiti. Vjerovali ste u mene i kada ja nisam vjerovao, bodrili me i kada nisam vidio izlaza; vodili ste me kroz život i pokazali mi pravi put. U trenucima tuge bili ste moj najveći oslonac, a u razdoblju sreće moj glavni navijač. I kakvu god nevolju ovaj svijet na mene baci, kakav god udarac mi zada, uvijek znam tko stoji uz mene i ne da mi da potonem; uvijek znam gdje imam najveću potporu. U vas se uzdam jer vi ste moje uporište i moja zaštita. Vi ste moja ponosna braća. "Imam brata i zato zauvijek imam i prijatelja"

Moji predragi roditelji, hvala vam za sve blagoslove koje ste mi pružili, za sav trud koji ste uložili i patnju koju ste zbog mene pretrpjeli. Naučili ste me da voljeti znači oprostiti, a suosjećati znači brinuti i razumjeti. Sav ovaj trud i učenje, bez vas ne bi imalo smisla jer ste mi vi, još kao malome dječaku, pokazali pravu vrijednost rada i žrtve. Sve ove godine, žrtvovali ste sebe za mene, bili ste moji liječnici i njegovatelji, moji dobročinitelji, a sada vas tražim da mi dopustite da ja budem vaš. Sada je vrijeme da vi mene zovete "doktore". Dragi oče, draga majko, neizmjereno vam hvala na velikoj žrtvi koju ste za mene podnijeli i bezuvjetnoj ljubavi koju ste mi poklonili. Hvala vam na svemu čemu ste me ovih godina naučili i što me i dalje, unatoč mojim manama i greškama, nastavljate učiti. Mama, tata, hvala vam što ste mi pružili priliku da vas učinim ponosnim. Ovo nije moj uspjeh, ovo je naš uspjeh.

Obitelji moja, riječima ne mogu opisati koliko mi značite u životu, ali zato ću ubuduće, svojim djelima, barem pokušati pokazati koliko vas čvrsto držim u svome srcu. Nadam se da ću jednog dana i ja moći pružiti svojoj obitelji barem dio ljubavi koju sam od Vas primio. Hvala Vam što postojite.

Završio bih s citatom osobe koja mi je prva usadila želju za liječenjem i od koje sam najviše tražio potvrdu kroz život: "Život je lijep, samo ako ljubiš", a vi ste me moja obitelji, rodbino i prijatelji od samog početka mnogo ljubili.

Hvala vam!

12. LITERATURA

1. Raja A, Zane RD. Initial management of trauma in adults [Internet]. 2022 [pristupljeno 24.05.2022.]. Dostupno na: <https://www.uptodate.com>
2. Davis JJ, Cohn I, Nance FC. Diagnosis and Management of Blunt Abdominal Trauma. *Annals of Surgery*. 1976 Jun;183(6):672–8.
3. Christmas BA, Jacobs DG. Management of hepatic trauma in adults [Internet]. 2022 [pristupljeno 7.6.2022.]. Dostupno na: <https://www.uptodate.com>
4. Asensio JA, Feliciano D v., Britt LD, Kerstein MD. Management of duodenal injuries. *Current Problems in Surgery*. 1993 Nov;30(11):1026–92.
5. Ho VP, Patel NJ, Bokhari F, Madbak FG, Hambley JE, Yon JR, et al. Management of adult pancreatic injuries. *Journal of Trauma and Acute Care Surgery*. 2017 Jan;82(1):185–99.
6. Jurkovich GJ. Management of pancreatic trauma in adults [Internet]. 2022 [pristupljeno 22.6.2022.]. Dostupno na: <https://www.uptodate.com>
7. Pryor JP, Reilly PM, Dabrowski GP, Grossman MD, Schwab CW. Nonoperative management of abdominal gunshot wounds. *Annals of Emergency Medicine*. 2004 Mar;43(3):344–53.
8. Stein DM, Scalea TM. Nonoperative Management of Spleen and Liver Injuries. *Journal of Intensive Care Medicine*. 2006 Sep 29;21(5):296–304.
9. Maung AA, Kaplan LJ. Management of splenic injury in the adult trauma patient [Internet]. 2022 [pristupljeno 22.6.2022.]. Dostupno na: <https://www.uptodate.com>
10. Diercks DB, Clarke SO. Initial evaluation and management of blunt abdominal trauma in adults [Internet]. 2022 [pristupljeno 22.6.2022.]. Dostupno na: <https://www.uptodate.com>
11. Stassen NA, Bhullar I, Cheng JD, Crandall M, Friese R, Guillaumondegui O, et al. Nonoperative management of blunt hepatic injury. *Journal of Trauma and Acute Care Surgery*. 2012 Nov;73(5):S288–93.
12. Benjamin E. Traumatic gastrointestinal injury in the adult patient [Internet]. 2022 [pristupljeno 22.6.2022.]. Dostupno na: <https://www.uptodate.com>
13. Van PY. Pregled traume abdomena [Internet]. HeMED. 2018 [pristupljeno 24.5.2022.]. Dostupno na: <https://www.hemed.hr/Default.aspx?sid=13182>

14. Druzijanac N. Ozljede trbuha. U: Kirurgija. Zagreb: Naklada LJEVAK; 2007. str. 383–95.
15. The American College of Surgeons [Internet]. 2008 [pristupljeno 18.6.2022.]. Dostupno na: <https://www.facs.org/>
16. Jurić I, Pogorelić Z. Ozljede trbuha u djece. Paediatrica Croatica [Internet]. 2013 [pristupljeno 19.6.2022.];57(1):155–9. Dostupno na: [https://neuron.mefst.hr/docs/katedre/kirurgija/Ozljede%20trbuha%20u%20djece%20\(1\).pdf](https://neuron.mefst.hr/docs/katedre/kirurgija/Ozljede%20trbuha%20u%20djece%20(1).pdf)
17. Simel DL. Does This Adult Patient Have a Blunt Intra-abdominal Injury? JAMA. 2012 Apr 11;307(14):1517.
18. Colwell C, Moore EE. Initial evaluation and management of abdominal stab wounds in adults [Internet]. 2022 [pristupljeno 22.6.2022.]. Dostupno na: <https://www.uptodate.com>
19. Isenhour JL, Marx J. Advances in Abdominal Trauma. Emergency Medicine Clinics of North America. 2007 Aug;25(3):713–33.
20. Abdominal injuries [Internet]. Clinical gate. 2015 [pristupljeno 22.6.2022.]. Dostupno na: <https://clinicalgate.com/abdominal-injuries>
21. Martin MJ, Brown CVR, Shatz D v., Alam H, Brasel K, Hauser CJ, et al. Evaluation and management of abdominal gunshot wounds: A Western Trauma Association critical decisions algorithm. Journal of Trauma and Acute Care Surgery. 2019 Nov;87(5):1220–7.
22. Jansen JO, Inaba K, Resnick S, Fraga GP, Starling S v., Rizoli SB, et al. Selective non-operative management of abdominal gunshot wounds: Survey of practise. Injury. 2013 May;44(5):639–44.
23. Colwell C, Moore EE. Initial evaluation and management of abdominal gunshot wounds in adults [Internet]. 2022 [pristupljeno 22.6.2022.]. Dostupno na: <https://www.uptodate.com>
24. Neff Janet A., Stinson Pamela Kidd. Trauma Nursing: The Art and Science. Mosby Year Book; 1993.
25. Arikan S, Kocakusak A, Yucel AF, Adas G. A Prospective Comparison of the Selective Observation and Routine Exploration Methods for Penetrating Abdominal Stab Wounds With Organ or Omentum Evisceration. The Journal of Trauma: Injury, Infection, and Critical Care. 2005 Mar;58(3):526–32.

26. Petrowsky H, Raeder S, Zuercher L, Platz A, Simmen HP, Puhan MA, et al. A Quarter Century Experience in Liver Trauma: A Plea for Early Computed Tomography and Conservative Management for all Hemodynamically Stable Patients. *World Journal of Surgery*. 2012 Feb 15;36(2):247–54.
27. Gillespie DL, Doyle A. Overview of blunt and penetrating thoracic vascular injury in adults [Internet]. 2022 [pristupljeno 22.6.2022.]. Dostupno na: www.uptodate.com
28. Megan B. Abdominal vascular injury [Internet]. 2022 [pristupljeno 22.6.2022.]. Dostupno na: <https://www.uptodate.com>
29. Ben-Ishay O, Daoud M, Peled Z, Brauner E, Bahouth H, Kluger Y. Focused abdominal sonography for trauma in the clinical evaluation of children with blunt abdominal trauma. *World Journal of Emergency Surgery*. 2015 Dec 1;10(1):27.
30. Pariyadath M, Snead G. Emergency ultrasound in adults with abdominal and thoracic trauma [Internet]. 2022. [pristupljeno 15.6.2022.]. Dostupno na: www.uptodate.com
31. Božić A, Bašković M, Tripalo BA, Župančić B. Radiološke metode dijagnostike tupe traume. *Acta medica Croatica* [Internet]. 2018 [pristupljeno 23.5.2022.];72(3). Dostupno na: <https://hrcak.srce.hr/file/306151>
32. Schneck E, Koch C, Borgards M, Reichert M, Hecker A, Heiß C, et al. Impact of Abdominal Follow-Up Sonography in Trauma Patients Without Abdominal Parenchymal Organ Lesion or Free Intraabdominal Fluid in Whole-Body Computed Tomography. *RöFo - Fortschritte auf dem Gebiet der Röntgenstrahlen und der bildgebenden Verfahren*. 2017 Jan 31;189(02):128–36.
33. Natarajan B, Gupta PK, Cemaj S, Sorensen M, Hatzoudis GI, Forse RA. FAST scan: Is it worth doing in hemodynamically stable blunt trauma patients? *Surgery*. 2010 Oct;148(4):695–701.
34. Carter JW, Falco MH, Chopko MS, Flynn Jr. WJ, Wiles III CE, Guo WA. Do we really rely on fast for decision-making in the management of blunt abdominal trauma? *Injury*. 2015 May;46(5):817–21.
35. Soto JA, Anderson SW. Multidetector CT of Blunt Abdominal Trauma. *Radiology*. 2012 Dec;265(3):678–93.
36. Peitzman AB, Makaroun MS, Slasky SB, Ritter P. Prospective Study of Computed Tomography in Initial Management of Blunt Abdominal Trauma. *The Journal of Trauma: Injury, Infection, and Critical Care*. 1986 Jul;26(7):585–92.
37. Poole G v., Thomae KR, Hauser CJ. Laparoscopy in trauma. *Surgical Clinics of North America*. 1996 Jun;76(3):547–56.

38. Ahmed N, Whelan J, Brownlee J, Chari V, Chung R. The Contribution of Laparoscopy in Evaluation of Penetrating Abdominal Wounds. *J Am Coll Surg*. 2005 Aug;201(2):213–6.
39. Fulcher AS, Turner MA, Yelon JA, McClain LC, Broderick T, Ivatury RR, et al. Magnetic Resonance Cholangiopancreatography (MRCP) in the Assessment of Pancreatic Duct Trauma and Its Sequelae: Preliminary Findings. *The Journal of Trauma: Injury, Infection, and Critical Care*. 2000 Jun;48(6):1001–7.
40. Rekhi S, Anderson SW, Rhea JT, Soto JA. Imaging of blunt pancreatic trauma. *Emergency Radiology*. 2010 Jan 25;17(1):13–9.
41. Rogers SJ, Cello JP, Schecter WP. Endoscopic Retrograde Cholangiopancreatography in Patients With Pancreatic Trauma. *Journal of Trauma: Injury, Infection & Critical Care*. 2010 Mar;68(3):538–44.
42. Thomson DA, Krige JEJ, Thomson SR, Bornman PC. The role of endoscopic retrograde pancreatography in pancreatic trauma. *Journal of Trauma and Acute Care Surgery*. 2014 Jun;76(6):1362–6.
43. Jeroukhimov I, Zoarets I, Wisner I, Shapira Z, Abramovich D, Nesterenko V, et al. Diagnostic Use of Endoscopic Retrograde Cholangiopancreatography for Pancreatic Duct Injury in Trauma Patients. *Isr Med Assoc J*. 2015 Jul;17(7):401–4.
44. Branney SW, Moore EE, Cantrill S v., Burch JM, Terry SJ. Ultrasound Based Key Clinical Pathway Reduces the use of Hospital Resources for the Evaluation of Blunt Abdominal Trauma. *The Journal of Trauma: Injury, Infection, and Critical Care*. 1997 Jun;42(6):1086–90.
45. Brown MA, Casola G, Sirlin CB, Patel NY, Hoyt DB. Blunt Abdominal Trauma: Screening US in 2,693 Patients. *Radiology*. 2001 Feb;218(2):352–8.
46. Jurkovich GJ. Management of duodenal trauma in adults [Internet]. 2022 [pristupljeno 22.6.2022.]. Dostupno na: <https://www.uptodate.com>
47. Pryor A, Bates AT. Abdominal access techniques used in laparoscopic surgery [Internet]. 2022 [pristupljeno 22.6.2022.]. Dostupno na: <https://www.uptodate.com>
48. Galazi M, Tait P, Seckl M, Savage P. Successful embolisation of a life threatening bleeding splenic metastasis in a patient with gestational choriocarcinoma. *Clinical Obstetrics, Gynecology and Reproductive Medicine*. 2015;1(1):16–8.
49. Hurtuk M, Reed RL, Esposito TJ, Davis KA, Luchette FA. Trauma Surgeons Practice What They Preach: The NTDB Story on Solid Organ Injury Management. *The Journal of Trauma: Injury, Infection, and Critical Care*. 2006 Aug;61(2):243–55.

50. Kozar RA, Moore FA, Moore EE, West M, Cocanour CS, Davis J, et al. Western Trauma Association Critical Decisions in Trauma: Nonoperative Management of Adult Blunt Hepatic Trauma. *Journal of Trauma: Injury, Infection & Critical Care*. 2009 Dec;67(6):1144–9.
51. Tinkoff G, Esposito TJ, Reed J, Kilgo P, Fildes J, Pasquale M, et al. American Association for the Surgery of Trauma Organ Injury Scale I: Spleen, Liver, and Kidney, Validation Based on the National Trauma Data Bank. *J Am Coll Surg*. 2008 Nov;207(5):646–55.
52. Moore EE, Shackford SR, Pachter HL, McAninch JW, Browner BD, Champion HR, et al. Organ injury scaling: spleen, liver, and kidney. *J Trauma*. 1989 Dec;29(12):1664–6.
53. Moore EE, Cogbill TH, Malangoni M, Jurkovich GJ, Champion HR. Scaling system for organ specific injuries. *The American Association for the Surgery of Trauma*.
54. Croce MA, Fabian TC, Menke PG, Waddle-Smith L, Minard G, Kudsk KA, et al. Nonoperative Management of Blunt Hepatic Trauma Is the Treatment of Choice for Hemodynamically Stable Patients Results of a Prospective Trial. *Annals of Surgery*. 1995 Jun;221(6):744–55.
55. Malhotra AK, Fabian TC, Croce MA, Gavin TJ, Kudsk KA, Minard G, et al. Blunt Hepatic Injury: A Paradigm Shift From Operative to Nonoperative Management in the 1990s. *Annals of Surgery*. 2000 Jun;231(6):804–13.
56. Badger SA, Barclay R, Campbell P, Mole DJ, Diamond T. Management of Liver Trauma. *World Journal of Surgery*. 2009 Dec 16;33(12):2522–37.
57. Jacobs DG, Christmas AB. Surgical techniques for managing hepatic injury [Internet]. 2022 [pristupljeno 22.6.2022.]. Dostupno na: <https://www.uptodate.com>
58. Brady RRW, Bandari M, Kerssens JJ, Paterson-Brown S, Parks RW. Splenic Trauma in Scotland: Demographics and Outcomes. *World Journal of Surgery*. 2007 Oct 17;31(11):2111–6.
59. Cassar K, Munro A. Iatrogenic splenic injury. *J R Coll Surg Edinb*. 2002 Dec;47(6):731–41.
60. Tan K, Lewis GR, Chahal R, Browning AJ, Sundaram SK, Weston PMT, et al. Iatrogenic Splenectomy during Left Nephrectomy: A Single-Institution Experience of Eight Years. *Urologia Internationalis*. 2011;87(1):59–63.
61. Siriratsivawong K, Zenati M, Watson GA, Harbrecht BG. Nonoperative management of blunt splenic trauma in the elderly: does age play a role? *Am Surg*. 2007 Jun;73(6):585–9; discussion 590.

62. McIntyre LK. Failure of Nonoperative Management of Splenic Injuries. *Archives of Surgery*. 2005 Jun 1;140(6):563.
63. Bhullar IS, Frykberg ER, Siragusa D, Chesire D, Paul J, Tepas JJ, et al. Selective angiographic embolization of blunt splenic traumatic injuries in adults decreases failure rate of nonoperative management. *Journal of Trauma and Acute Care Surgery*. 2012 May;72(5):1127–34.
64. Demetriades D, Scalea TM, Degiannis E, Barmparas G, Konstantinidis A, Massahis J, et al. Blunt splenic trauma. *The Journal of Trauma and Acute Care Surgery*. 2012 Jan;72(1):229–34.
65. Holubar SD. Splenic Salvage After Intraoperative Splenic Injury During Colectomy. *Archives of Surgery*. 2009 Nov 16;144(11):1040.
66. Maung AA, Kaplan LJ. Surgical management of splenic injury in the adult trauma patient [Internet]. 2022 [pristupljeno 22.6.2022.]. Dostupno na: www.uptodate.com
67. Wahl WL, Ahrns KS, Chen S, Hemmila MR, Rowe SA, Arbabi S. Blunt splenic injury: Operation versus angiographic embolization. *Surgery*. 2004 Oct;136(4):891–9.
68. Lo A, Matheson AM, Adams D. Impact of concomitant trauma in the management of blunt splenic injuries. *N Z Med J*. 2004 Sep 10;117(1201):U1052.
69. Centers for Disease Control and Prevention (CDC). Updated recommendation from the Advisory Committee on Immunization Practices (ACIP) for revaccination of persons at prolonged increased risk for meningococcal disease. *MMWR Morb Mortal Wkly Rep*. 2009 Sep 25;58(37):1042–3.
70. Howdieshell TR, Heffernan D, Dipiro JT. Surgical Infection Society Guidelines for Vaccination after Traumatic Injury. *Surgical Infections*. 2006 Jun;7(3):275–303.
71. Guarino J, Hassett JM, Luchette FA. Small Bowel Injuries. *The Journal of Trauma: Injury, Infection, and Critical Care*. 1995 Dec;39(6):1076–80.
72. Fakhry SM, Watts DD, Luchette FA. Current Diagnostic Approaches Lack Sensitivity in the Diagnosis of Perforated Blunt Small Bowel Injury: Analysis from 275,557 Trauma Admissions from the EAST Multi-Institutional HVI Trial. *The Journal of Trauma: Injury, Infection, and Critical Care*. 2003 Feb;54(2):295–306.
73. Brusca V, Coimbra R, Rasslan S, Abrantes WL, Souza HP, Neto G, et al. Blunt gastric injury. A multicentre experience. *Injury*. 2001 Dec;32(10):761–4.
74. Oncel D, Malinoski D, Brown C, Demetriades D, Salim A. Blunt gastric injuries. *Am Surg*. 2007 Sep;73(9):880–3.

75. Ishikawa K, Ueda Y, Sonoda K, Yamamoto A, Hisadome T. Multiple gastric ruptures caused by blunt abdominal trauma: report of a case. *Surgery Today*. 2002 Nov;32(11):1000–3.
76. Nance ML, Peden GW, Shapiro MB, Kauder DR, Rotondo MF, Schwab CW. Solid Viscus Injury Predicts Major Hollow Viscus Injury in Blunt Abdominal Trauma. *The Journal of Trauma: Injury, Infection, and Critical Care*. 1997 Oct;43(4):618–23.
77. Brofman N, Atri M, Hanson JM, Grinblat L, Chughtai T, Brenneman F. Evaluation of Bowel and Mesenteric Blunt Trauma with Multidetector CT. *RadioGraphics*. 2006 Jul;26(4):1119–31.
78. Hawkins AE, Mirvis SE. Evaluation of bowel and mesenteric injury: role of multidetector CT. *Abdominal Radiology*. 2003 Jul 1;28(4):0505–14.
79. Atri M, Hanson JM, Grinblat L, Brofman N, Chughtai T, Tomlinson G. Surgically Important Bowel and/or Mesenteric Injury in Blunt Trauma: Accuracy of Multidetector CT for Evaluation. *Radiology*. 2008 Nov;249(2):524–33.
80. Moore EE, Jurkovich GJ, Knudson MM, Cogbill TH, Malangoni MA, Champion HR, et al. Organ Injury Scaling VI. *The Journal of Trauma: Injury, Infection, and Critical Care*. 1995 Dec;39(6):1069–70.
81. Moore EE, Cogbill TH, Malangoni MA, Jurkovich GJ, Champion HR, Gennarelli TA, et al. Organ injury scaling, II: Pancreas, duodenum, small bowel, colon, and rectum. *J Trauma*. 1990 Nov;30(11):1427–9.
82. Murray JA, Demetriades D, Asensio JA, Cornwell EE, Velmahos GC, Belzberg H, et al. Occult Injuries to the Diaphragm: Prospective Evaluation of Laparoscopy in Penetrating Injuries to the Left Lower Chest. *J Am Coll Surg*. 1998 Dec;187(6):626–30.
83. Ortega AE, Tang E, Froes ET, Asensio JA, Katkhouda N, Demetriades D. Laparoscopic evaluation of penetrating thoracoabdominal traumatic injuries. *Surgical Endoscopy*. 1996 Jan;10(1):19–22.
84. Lin HF, Chen YD, Lin KL, Wu MC, Wu CY, Chen SC. Laparoscopy decreases the laparotomy rate for hemodynamically stable patients with blunt hollow viscus and mesenteric injuries. *The American Journal of Surgery*. 2015 Aug;210(2):326–33.
85. Lee PC, Lo C, Wu JM, Lin KL, Lin HF, Ko WJ. Laparoscopy Decreases the Laparotomy Rate in Hemodynamically Stable Patients With Blunt Abdominal Trauma. *Surgical Innovation*. 2014 Apr 28;21(2):155–65.

86. Johnson JJ, Garwe T, Raines AR, Thurman JB, Carter S, Bender JS, et al. The use of laparoscopy in the diagnosis and treatment of blunt and penetrating abdominal injuries: 10-year experience at a level 1 trauma center. *The American Journal of Surgery*. 2013 Mar;205(3):317–21.
87. O'Malley E, Boyle E, O'Callaghan A, Coffey JC, Walsh SR. Role of Laparoscopy in Penetrating Abdominal Trauma: A Systematic Review. *World Journal of Surgery*. 2013 Jan 29;37(1):113–22.
88. García Santos E, Soto Sánchez A, Verde JM, Marini CP, Asensio JA, Petrone P. Lesiones duodenales secundarias a traumatismo: revisión de la literatura. *Cirugía Española*. 2015 Feb;93(2):68–74.
89. Pandey S, Niranjana A, Mishra S, Agrawal T, Singhal B, Prakash A, et al. Retrospective analysis of duodenal injuries: A comprehensive overview. *Saudi Journal of Gastroenterology*. 2011;17(2):142.
90. Chen C, Schuster K, Bhattacharya B. Motor Vehicle Collision Patient with Simultaneous Duodenal Transection and Thoracic Aorta Injury: A Case Report and Review of the Literature. *Case Reports in Surgery*. 2015;2015:1–3.
91. Rotondo MF, Schwab CW, McGonigal MD, Phillips GR, Fruchterman TM, Kauder DR, et al. "Damage control": an approach for improved survival in exsanguinating penetrating abdominal injury. *J Trauma*. 1993 Sep;35(3):375–82; discussion 382-3.
92. Fakhry SM, Watts DD, Luchette FA. Current Diagnostic Approaches Lack Sensitivity in the Diagnosis of Perforated Blunt Small Bowel Injury: Analysis from 275,557 Trauma Admissions from the EAST Multi-Institutional HVI Trial. *The Journal of Trauma: Injury, Infection, and Critical Care*. 2003 Feb;54(2):295–306.
93. O'Reilly D, Bouamra O, Kausar A, Dickson E, Lecky F. The Epidemiology of and Outcome from Pancreatoduodenal Trauma in the UK, 1989–2013. *The Annals of The Royal College of Surgeons of England*. 2015 Mar;97(2):125–30.
94. Kuza CM, Hirji SA, Englum BR, Ganapathi AM, Speicher PJ, Scarborough JE. Pancreatic Injuries in Abdominal Trauma in US Adults: Analysis of the National Trauma Data Bank on Management, Outcomes, and Predictors of Mortality. *Scandinavian Journal of Surgery*. 2020 Sep 29;109(3):193–204.
95. Guerrero MA, Lin PH, Bush RL, Lumsden AB. Splenic and Pancreatic Infarction due to Motorcycle Handlebar Injury. *The Journal of Trauma: Injury, Infection, and Critical Care*. 2005 Jun;58(6):1304.

96. Hasanovic J, Agic M, Rifatbegovic Z, Mehmedovic Z, JakubovicCickusic A. Pancreatic Injury in Blunt Abdominal Trauma. *Medical Archives*. 2015;69(2):130.
97. Vasquez JC, Coimbra R, Hoyt DB, Fortlage D. Management of penetrating pancreatic trauma: an 11-year experience of a level-1 trauma center. *Injury*. 2001 Dec;32(10):753–9.
98. Young PR, Meredith JW, Baker CC, Thomason MH, Chang MC. Pancreatic injuries resulting from penetrating trauma: a multi-institution review. *Am Surg*. 1998 Sep;64(9):838–43; discussion 843-4.
99. Poletti PA, Mirvis SE, Shanmuganathan K, Killeen KL, Coldwell D. CT Criteria for Management of Blunt Liver Trauma: Correlation with Angiographic and Surgical Findings. *Radiology*. 2000 Aug;216(2):418–27.
100. Moore EE, Cogbill TH, Malangoni MA, Jurkovich GJ, Champion HR, Gennarelli TA, et al. Organ injury scaling, II: Pancreas, duodenum, small bowel, colon, and rectum. *J Trauma*. 1990 Nov;30(11):1427–9.
101. Coccolini F, Kobayashi L, Kluger Y, Moore EE, Ansaloni L, Biffl W, et al. Duodeno-pancreatic and extrahepatic biliary tree trauma: WSES-AAST guidelines. *World Journal of Emergency Surgery*. 2019 Dec 11;14(1):56.
102. Kopljar M, Ivandić S, Mesić M, Bakota B, Žiger T, Kondža G, et al. Operative versus non-operative management of blunt pancreatic trauma in children: Systematic review and meta-analysis. *Injury*. 2021 Sep;52:S49–57.
103. Potoka DA, Gaines BA, Leppäniemi A, Peitzman AB. Management of blunt pancreatic trauma: what's new? *European Journal of Trauma and Emergency Surgery*. 2015 Jun 17;41(3):239–50.
104. Addison P, Iurcotta T, Amodu LI, Crandall G, Akerman M, Galvin D, et al. Outcomes following operative vs. non-operative management of blunt traumatic pancreatic injuries: a retrospective multi-institutional study. *Burns & Trauma*. 2016 Dec 1;4.
105. Ull C, Bensch S, Schildhauer TA, Swol J. Blunt Pancreatic Injury in Major Trauma: Decision-Making between Nonoperative and Operative Treatment. *Case Reports in Surgery*. 2018;2018:1–5.
106. Siboni S, Kwon E, Benjamin E, Inaba K, Demetriades D. Isolated blunt pancreatic trauma. *Journal of Trauma and Acute Care Surgery*. 2016 Nov;81(5):855–9.
107. Krige JE, Navsaria PH, Nicol AJ. Damage control laparotomy and delayed pancreatoduodenectomy for complex combined pancreatoduodenal and venous

- injuries. *European Journal of Trauma and Emergency Surgery*. 2016 Apr 8;42(2):225–30.
108. Krige JEJ, Kotze UK, Setshedi M, Nicol AJ, Navsaria PH. Management of pancreatic injuries during damage control surgery: an observational outcomes analysis of 79 patients treated at an academic Level 1 trauma centre. *European Journal of Trauma and Emergency Surgery*. 2017 Jun 14;43(3):411–20.
109. Krige JEJ, Kotze UK, Nicol AJ, Navsaria PH. Isolated pancreatic injuries: An analysis of 49 consecutive patients treated at a Level 1 Trauma Centre. *Journal of Visceral Surgery*. 2015 Dec;152(6):349–55.
110. Björnsson B, Kullman E, Gasslander T, Sandström P. Early endoscopic treatment of blunt traumatic pancreatic injury. *Scandinavian Journal of Gastroenterology*. 2015 Dec 2;50(12):1435–43.
111. Degiannis E, Levy RD, Velmahos GC, Potokar T, Florizoone MGC, Saadia R. Gunshot Injuries of the Head of the Pancreas: Conservative Approach. *World Journal of Surgery*. 1996 Jan 1;20(1):68–72.
112. Patton JH, Lyden SP, Croce MA, Pritchard FE, Minard G, Kudsk KA, et al. Pancreatic Trauma. *The Journal of Trauma: Injury, Infection, and Critical Care*. 1997 Aug;43(2):234–41.
113. Kottapalli DC, Devashetty S, Suryanarayana VR, Kilari M, Ismail MD, Mathew P, et al. Complete pancreatic duct disruption in an isolated pancreatic injury: successful endoscopic management. *Oxford Medical Case Reports*. 2016 Mar 16;2016(3):44–6.
114. Kong Y, Zhang H, He X, Liu C, Piao L, Zhao G, et al. Endoscopic management for pancreatic injuries due to blunt abdominal trauma decreases failure of nonoperative management and incidence of pancreatic-related complications. *Injury*. 2014 Jan;45(1):134–40.
115. Eastlick L, Fogler RJ, Shaftan GW. Pancreaticoduodenectomy for trauma: delayed reconstruction: a case report. *J Trauma*. 1990 Apr;30(4):503–5.
116. Williams M. Recognition and management of diaphragmatic injury in adults [Internet]. 2022 [pristupljeno 22.6.2022.]. Dostupno na: <https://www.uptodate.com>
117. Williams M. Recognition and management of diaphragmatic injury in adults [Internet]. 2022 [pristupljeno 22.6.2022.]. Dostupno na: <https://www.uptodate.com>
118. Voelzke B, Bulger EM, Richie JP. Management of blunt and penetrating renal trauma [Internet]. 2022 [pristupljeno 22.6.2022.]. Dostupno na: www.uptodate.com

119. Santucci RA, McAninch JM. Grade IV Renal Injuries: Evaluation, Treatment, and Outcome. *World Journal of Surgery*. 2001 Dec 22;25(12):1565–72.
120. Kansas BT, Eddy MJ, Mydlo JH, Uzzo RG. Incidence and management of penetrating renal trauma in patients with multiorgan injury: extended experience at an inner city trauma center. *Journal of Urology*. 2004 Oct;172(4 Part 1):1355–60.
121. Voelzke BB, Leddy L. The epidemiology of renal trauma. *Transl Androl Urol*. 2014 Jun;3(2):143–9.
122. Buckley JC, McAninch JW. Revision of Current American Association for the Surgery of Trauma Renal Injury Grading System. *Journal of Trauma: Injury, Infection & Critical Care*. 2011 Jan;70(1):35–7.
123. McClung CD, Hotaling JM, Wang J, Wessells H, Voelzke BB. Contemporary trends in the immediate surgical management of renal trauma using a national database. *Journal of Trauma and Acute Care Surgery*. 2013 Oct;75(4):602–6.
124. Armenakas NA, Duckett CP, McAninch JW. Indications for nonoperative management of renal stab wounds. *J Urol*. 1999 Mar;161(3):768–71.
125. Velmahos GC, Demetriades D, Toutouzas KG, Sarkisyan G, Chan LS, Ishak R, et al. Selective Nonoperative Management in 1,856 Patients With Abdominal Gunshot Wounds: Should Routine Laparotomy Still Be the Standard of Care? *Annals of Surgery*. 2001 Sep;234(3):395–403.
126. Morey AF, Brandes S, Dugi DD, Armstrong JH, Breyer BN, Broghammer JA, et al. Urotrauma: AUA Guideline. *Journal of Urology*. 2014 Aug;192(2):327–35.
127. Santucci RA, Fisher MB. The Literature Increasingly Supports Expectant (Conservative) Management of Renal Trauma — A Systematic Review. *The Journal of Trauma: Injury, Infection, and Critical Care*. 2005 Aug;59(2):491–501.
128. Buckley JC, McAninch JW. Selective Management of Isolated and Nonisolated Grade IV Renal Injuries. *Journal of Urology*. 2006 Dec;176(6):2498–502.
129. Santucci RA, McAninch JW, Safir M, Mario LA, Service S, Segal and MR. Validation of the American Association for the Surgery of Trauma Organ Injury Severity Scale for the Kidney. *The Journal of Trauma: Injury, Infection, and Critical Care*. 2001 Feb;50(2):195–200.
130. Wessells H, McAninch JW. Effect of colon injury on the management of simultaneous renal trauma. *J Urol*. 1996 Jun;155(6):1852–6.
131. Rosen MA, McAninch JW. Management of Combined Renal and Pancreatic Trauma. *Journal of Urology*. 1994 Jul;152(1):22–5.

132. Sujenthiran A, Elshout PJ, Veskimae E, MacLennan S, Yuan Y, Serafetinidis E, et al. Is Nonoperative Management the Best First-line Option for High-grade Renal trauma? A Systematic Review. *European Urology Focus*. 2019 Mar;5(2):290–300.
133. Voelzke B, Bulger EM, Richie JP. Traumatic and iatrogenic bladder injury [Internet]. 2022 [pristupljeno 22.6.2022.]. Dostupno na: www.uptodate.com
134. Mandell SP. Overview of the diagnosis and initial management of traumatic retroperitoneal injury [Internet]. 2022 [pristupljeno 22.6.2022.]. Dostupno na: <https://www.uptodate.com>
135. Voelzke B, Bulger EM, Richie JP. Overview of traumatic upper genitourinary tract injuries in adults [Internet]. 2022 [pristupljeno 22.6.2022.]. Dostupno na: www.uptodate.com
136. Voelzke Bryan. Overview of traumatic lower genitourinary tract injury [Internet]. 2022 [pristupljeno 22.6.2022.]. Dostupno na: <https://www.uptodate.com>
137. Mundy AR, Andrich DE. Pelvic fracture-related injuries of the bladder neck and prostate: their nature, cause and management. *BJU International*. 2010 May;105(9):1302–8.
138. Matlock KA, Tyroch AH, Kronfol ZN, McLean SF, Pirela-Cruz MA. Blunt traumatic bladder rupture: a 10-year perspective. *Am Surg*. 2013 Jun;79(6):589–93.
139. Pereira BMT, de Campos CCC, Calderan TRA, Reis LO, Fraga GP. Bladder injuries after external trauma: 20 years experience report in a population-based cross-sectional view. *World Journal of Urology*. 2013 Aug 28;31(4):913–7.
140. Tomberg S, Heare A. Pelvic trauma: Initial evaluation and management [Internet]. 2022 [pristupljeno 22.6.2022.]. Dostupno na: <https://www.uptodate.com>
141. Schellenberg M, Inaba K, Priestley EM, Durso J, Wong MD, Lam L, et al. The diagnostic yield of commonly used investigations in pelvic gunshot wounds. *Journal of Trauma and Acute Care Surgery*. 2016 Oct;81(4):692–8.
142. Schulman JE, O'Toole R v., Castillo RC, Manson T, Sciadini MF, Whitney A, et al. Pelvic Ring Fractures Are an Independent Risk Factor for Death After Blunt Trauma. *Journal of Trauma: Injury, Infection & Critical Care*. 2010 Apr;68(4):930–4.
143. Sathy AK, Starr AJ, Smith WR, Elliott A, Agudelo J, Reinert CM, et al. The Effect of Pelvic Fracture on Mortality After Trauma: An Analysis of 63,000 Trauma Patients. *The Journal of Bone and Joint Surgery-American Volume*. 2009 Dec;91(12):2803–10.

144. Shalhub S, Starnes BW, Brenner ML, Biffi WL, Azizzadeh A, Inaba K, et al. Blunt abdominal aortic injury. *Journal of Trauma and Acute Care Surgery*. 2014 Dec;77(6):879–85.
145. Iacobellis F, Ierardi AM, Mazzei MA, Magenta Biasina A, Carrafiello G, Nicola R, et al. Dual-phase CT for the assessment of acute vascular injuries in high-energy blunt trauma: the imaging findings and management implications. *The British Journal of Radiology*. 2016 May;89(1061):20150952.
146. Stannard A, Morrison JJ, Sharon DJ, Eliason JL, Rasmussen TE. Morphometric analysis of torso arterial anatomy with implications for resuscitative aortic occlusion. *Journal of Trauma and Acute Care Surgery*. 2013 Aug;75(2):S169–72.
147. Malhotra AK, Fabian TC, Croce MA, Weiman DS, Gavant ML, Pate JW. Minimal Aortic Injury: A Lesion Associated with Advancing Diagnostic Techniques. *Journal of Trauma and Acute Care Surgery*. 2001 Dec;51(6):1042–8.
148. Azizzadeh A, Valdes J, Miller CC, Nguyen LL, Estrera AL, Charlton-Ouw K, et al. The utility of intravascular ultrasound compared to angiography in the diagnosis of blunt traumatic aortic injury. *Journal of Vascular Surgery*. 2011 Mar;53(3):608–14.
149. Matalon SA, Askari R, Gates JD, Patel K, Sodickson AD, Khurana B. Don't Forget the Abdominal Wall: Imaging Spectrum of Abdominal Wall Injuries after Nonpenetrating Trauma. *RadioGraphics*. 2017 Jul;37(4):1218–35.
150. Kulvatunyou N, Albrecht RM, Bender JS, Friese RS, Joseph B, Latifi R, et al. *Seatbelt Triad: Severe Abdominal Wall Disruption, Hollow Viscus Injury, and Major Vascular Injury*. *The American Surgeon*. 2011 May 1;77(5):534–8.
151. Honaker D, Green J. Blunt traumatic abdominal wall hernias. *Journal of Trauma and Acute Care Surgery*. 2014 Nov;77(5):701–4.
152. Shimodaira M, Kitano T, Kibata M, Shirahata K. An oblique muscle hematoma as a rare cause of severe abdominal pain: a case report. *BMC Research Notes*. 2013 Dec 18;6(1):18.
153. Tai CM, Liu KL, Chen CC, Lin JT, Wang HP. Lateral abdominal wall hematoma due to tear of internal abdominal oblique muscle in a patient under warfarin therapy. *The American Journal of Emergency Medicine*. 2005 Nov;23(7):911–2.
154. Ducatman BS, Ludwig J, Hurt RD. Fatal rectus sheath hematoma. *JAMA*. 1983 Feb 18;249(7):924–5.
155. Cherry WB, Mueller PS. Rectus Sheath Hematoma. *Medicine*. 2006 Mar;85(2):105–10.

156. Belgers HJ, Hulsewé KWE, Heeren PAM, Hoofwijk AGM. Traumatic abdominal wall hernia: delayed presentation in two cases and a review of the literature. *Hernia*. 2005 Dec 20;9(4):388–91.
157. Netto FACS, Hamilton P, Rizoli SB, Nascimento B, Brenneman FD, Tien H, et al. Traumatic Abdominal Wall Hernia: Epidemiology and Clinical Implications. *The Journal of Trauma: Injury, Infection, and Critical Care*. 2006 Nov;61(5):1058–61.
158. Brenneman FD, Boulanger BR, Antonyshyn O. Surgical Management of Abdominal Wall Disruption after Blunt Trauma. *The Journal of Trauma: Injury, Infection, and Critical Care*. 1995 Sep;539–44.
159. Esposito TJ, Fedorak I. Traumatic lumbar hernia: case report and literature review. *J Trauma*. 1994 Jul;37(1):123–6.
160. Lane CT, Cohen AJ, Cinat ME. Management of traumatic abdominal wall hernia. *Am Surg*. 2003 Jan;69(1):73–6.
161. Bonilla-Yoon I, Masih S, Patel DB, White EA, Levine BD, Chow K, et al. The Morel-Lavallée lesion: pathophysiology, clinical presentation, imaging features, and treatment options. *Emergency Radiology*. 2014 Feb 16;21(1):35–43.
162. Li H, Zhang F, Lei G. Morel-Lavallee lesion. *Chin Med J (Engl)*. 2014;127(7):1351–6.
163. Jalota L, Ukaigwe A, Jain S. Diagnosis and Management of Closed Internal Degloving Injuries: The Morel-Lavallée Lesion. *The Journal of Emergency Medicine*. 2015 Jul;49(1):e1–4.

13. ŽIVOTOPIS

Rođen sam 20.08.1996. godine u Zagrebu. Obrazovanje sam započeo u Zagrebu u Osnovnoj školi „Vrbani“ koju sam završio 2011. godine te sam iste godine upisao prirodoslovno-matematički smjer X. gimnazije „Ivan Supek“. Gimnaziju završavam 2015. godine, a godinu dana nakon (2016. godine) upisujem Medicinski fakultet Sveučilišta u Zagrebu. Tijekom studija bio sam demonstrator na Anatomiji, Histologiji i embriologiji te Kliničkoj propedeutici. Dobitnik sam Dekanove nagrade za opći uspjeh u akademskoj godini 2020./2021. Član sam Studentske sekcije za kardiologiju s kojom sam 2020. godine dobio Posebnu Dekanovu nagradu za sudjelovanje u projektu „Čuvajmo naše srce“. Također sam i kao član Studentske sekcije za infektologiju dobio Rektorovo priznanje za sudjelovanje u projektu „Volontiraj na zaraznoj“. Od početka studija član sam malonogometne Futsal sekcije pod vodstvom Sportske udruge studenata medicine „SportMef“, s kojom sam osvojio nekoliko titula. 2020.godine osvojili smo prvo mjesto Unisport ZG Futsal Kup, zatim smo 2019. i 2022.godine osvojili prva mjesta u sportskim natjecanjima „Humanijada 2019“ i „Humanijada 2022“. 2019. godine preuzimam ulogu tajnika Sportmef-a, dok ulogu predsjednika preuzimam 2021. godine. Od tada, u sklopu udruge organiziramo brojne sportske aktivnosti i manifestacije. Prva od takvih aktivnosti bila je organizacija Humanitarne utrke „162 Stube“, već svima poznate tradicionalne cestovne utrke. No, najveći pothvat bila je organizacija Međunarodno sportsko-rekreativnog natjecanja „Humanijada 2022.“ koje je okupilo više od 1100 natjecatelja iz 17 različitih fakulteta s područja Hrvatske i BiH. Ove godine, sudjelovao sam na 7. trauma StEPP edukaciji za studente viših godina, kao i na edukaciji o naprednom održavanju života, koju su držali liječnici „Zavoda za hitnu medicinsku pomoć Sisačko – Moslavačke županije, ispostava Sisak“. Također sam sudjelovao na nekoliko kongresa o hitnim stanjima u medicini, koji su bili održani u Splitu, Rijeci i Vodicama. Kao student proveo sam brojna ljeta radeći razne studentske poslove, od rada u trgovini i posluživanja u ugostiteljstvu te rada u skladištu do rada kao medicinsko osoblje u Unisport Sveučilišnim natjecanjima. Nakon fakulteta cilj mi je zaposliti se u Zavodu za hitnu medicinsku službu.