

# Histomorfološka analiza terminalnih i velus dlaka

---

**Kretić, Viktorija**

**Undergraduate thesis / Završni rad**

**2015**

*Degree Grantor / Ustanova koja je dodijelila akademski / stručni stupanj:* **Josip Juraj Strossmayer University of Osijek, Faculty of Medicine / Sveučilište Josipa Jurja Strossmayera u Osijeku, Medicinski fakultet**

*Permanent link / Trajna poveznica:* <https://um.nsk.hr/um:nbn:hr:152:044087>

*Rights / Prava:* [In copyright](#)/[Zaštićeno autorskim pravom.](#)

*Download date / Datum preuzimanja:* **2024-08-13**



*Repository / Repozitorij:*

[Repository of the Faculty of Medicine Osijek](#)



**SVEUČILIŠTE JOSIPA JURJA STROSSMAYERA U OSIJEKU**

**MEDICINSKI FAKULTET OSIJEK**

**Sveučilišni preddiplomski studij Medicinsko laboratorijska  
dijagnostika**

**Viktorija Kretić**

**HISTOMORFOLOŠKA ANALIZA  
TERMINALNIH I VELUS DLAKA**

**Završni rad**

**Osijek, 2015.**



**SVEUČILIŠTE JOSIPA JURJA STROSSMAYERA U OSIJEKU**

**MEDICINSKI FAKULTET OSIJEK**

**Sveučilišni preddiplomski studij Medicinsko laboratorijska  
dijagnostika**

**Viktorija Kretić**

**HISTOMORFOLOŠKA ANALIZA  
TERMINALNIH I VELUS DLAKA**

**Završni rad**

**Osijek, 2015.**

Rad je ostvaren u: Medicinskom fakultet Osijek, Katedra za histologiju i embriologiju

Mentor rada: prof. dr. sc. Tatjana Belovari

Rad ima 20 listova, 4 tablice i 5 slika

## Zahvala

Zahvaljujem svojoj mentorici prof.dr.sc. Tatjani Belovari na strpljenju, pomoći i vodstvu pri izradi ovog završnog rada.

Srdačno zahvaljujem Danici Matić, med-lab.ing. na susretljivosti i pomoći prilikom izrade preparata i Nikoli Bijeliću, dr.med. na pomoći tijekom istraživanja.

Hvala svim kolegama i prijateljima bez kojih studij ne bi prošao tako zabavno.

Najljepša hvala mojoj obitelji na razumijevanju i podršci tijekom studiranja - koji su moja najveća inspiracija i kojima dugujem zahvalnost za ljubav, vjeru i podršku.

## SADRŽAJ

1. UVOD .....	1
1.1. Privjesci (adneksa) kože .....	2
1.2. Dlake .....	2
1.3. Rast dlake .....	4
2. CILJ .....	5
3. MATERIJAL I METODE .....	6
3.1. Ustroj studije .....	6
3.2. Materijal .....	6
3.3. Metode .....	6
3.3.1. Rezanje parafinskog bloka.....	6
3.3.2. Hemalaun-eozin metoda bojenja.....	6
3.3.3. Analiza preparata .....	7
3.3.4. Statističke metode .....	7
4. REZULTATI .....	8
5. RASPRAVA .....	14
6. ZAKLJUČAK .....	15
7. SAŽETAK .....	16
8. SUMMARY .....	17
9. LITERATURA .....	18
10. ŽIVOTOPIS .....	20

## 1. UVOD

Koža je najveći organ ljudskog tijela, čija površina u odrasle osobe iznosi 1,5 - 2 kvadratna metra (1). Čini 15% do 20% ukupne tjelesne mase čovjeka (2). Na temelju embrionalnog podrijetla, te histološke građe i funkcije, razlikuju se dva dijela kože: epidermis (ektodermalno podrijetlo) i korijum ili dermis (mezodermalno podrijetlo) (2,3). Epidermis je površinski sloj koji je u izravnom dodiru s vanjskim svijetom. Ovaj sloj kože se može podijeliti na više podslojeva ovisno o izgledu stanica na određenoj visini epidermisa, a to su: temeljni sloj (stratum basale), nazubljeni sloj (stratum spinosum), zrnati sloj (stratum granulosum), svijetli sloj (stratum lucidum) i površinski, rožnati sloj (stratum corneum). Svi slojevi sadržavaju keratinocite, stanice koje sudjeluju u stvaranju roževine (keratina). Osim keratinocita u epidermisu se nalaze i druge vrste stanica: melanociti, Langerhansove i Merkelove stanice (4). U epidermisu nema krvnih žila, a stanice se hrane difuzijom. Ispod epidermisa se nalazi dermis, građen od vezivnog tkiva. Razlikuju se dva sloja dermisa: papilarni sloj (stratum papillare) i retikulatni sloj (stratum reticulare). U dermisu se nalaze osjetilna tjelešca, kojima se primaju osjeti dodira i topline, folikuli dlaka, žlijezde znojnice i lojnice, limfne i krvne žile (3). Ispod korijuma nalazi se subkutis ili potkožno tkivo, građeno pretežno od masnog tkiva. Količina masnog tkiva ovisi o endokrinim utjecajima, životnoj dobi, spolu i načinu prehrane (3,5).

Zbog svoje građe i smještaja, koža ima važnu zaštitnu ulogu (4). Zaštitna funkcija kože sastoji se u zaštiti od mehaničkih povreda omogućenoj debljinom rožnatog sloja, otpornosti i elastičnosti zahvaljujući kolagenim i elastičnim vlaknima, kao i masnom tkivu koje ublažava pritiske i udarce (3,6). Zaštitu od dehidracije i ulaska različitih kemijskih tvari iz okoline, omogućuje rožnati sloj pokriven zaštitnim slojem, sastavljenim od masnih kiselina i lipida, osušenog znoja i aminokiselina (3). Osim toga, koža sudjeluje u regulaciji tjelesne temperature kroz nekoliko mehanizama: znojenjem, širenjem i sužavanjem krvnih žila (7). Za zaštitnu ulogu kože, važna je imunološka aktivnost u koži, kojom organizam prepoznaje strane tvari i pokreće obrambene mehanizme. Koža štiti od patogenih mikroorganizama rožnatim slojem i kiselim hidrolipidnim slojem na površini, hijaluronskom kiselinom u dermisu, te stanicama koje sudjeluju u imunosnom odgovoru: Langerhansove stanice, limfociti T i makrofagi (8). Pigment melanin nastaje u melanocitima i prenosi se u keratinocite, te štiti tijelo od djelovanja ultraljubičastih Sunčevih zraka (5). Pod utjecajem UV



svjetla, u koži se stvara vitamin D<sub>3</sub>. Prelaskom D<sub>3</sub> u aktivni oblik vitamina D, povećava se serumski kalcij i fosfor i tako pospješuje mineralizaciju kostiju (8).

### 1.1. Privjesci (adneksa) kože

U strukture poznate pod zajedničkim nazivom privjesci kože ubrajaju se: žlijezde znojnice, mirisne žlijezde, žlijezde lojnice i mliječne žlijezde, dlake i nokti (3).

Znojnice (glandulae sudoriferae) se sastoje od sekretnog dijela u obliku klupka iz kojega izlazi odvodni kanal, koji se otvara na površini kože. Zavijeni dio znojnice smješten je duboko u dermisu i potkožnome masnom tkivu (3). Razlikuju se dvije vrste znojnice: ekrine ili male žlijezde znojnice i apokrine ili velike žlijezde znojnice (5). Ekrine žlijezde znojnice proizvode znoj i važne su za regulaciju tjelesne temperature, dok su apokrine žlijezde znojnice mirisne žlijezde koje stvaraju apokrini znoj na pazusima, dlanovima i tabanima (8).

Lojnice (glandulae sebaceae) su smještene u dermisu, u kutu koji čini musculus arrector pili i folikul dlake i uglavnom su vezane uz folikule dlaka (3). Lojne žlijezde su alveolarne žlijezde (5). Loj se istiskuje kontrakcijom arektora te ulazi u odvodni kanal koji se otvara u folikul dlake. Radom lojnica upravljaju hormoni i neurovegetativni sustav (3,8). Loj sadrži masti i bjelančevine, a daje koži i dlakama glatkoću. Sadrži i provitamin D, koji UV zrake na površini tijela pretvaraju u vitamin D<sub>3</sub> (8).

Nokti (unguines) su građeni od ploče nokta i ležišta nokta, a rastu tijekom cijeloga života, proliferacijom stanica matice nokta. Nokat štiti osjetljivi dio prsta i zaštićuje osjet dodira (8).

### 1.2. Dlake

Koža s dlakama prekriva više od 90% površine tijela (9). Ljudsko tijelo ima u prosjeku pet milijuna dlaka, a od toga je otprilike 150.000 na glavi. Dlaka raste iz uvrnuća površinskog epidermisa - folikula i glavno je obilježje sisavaca (10). Postoje značajne razlike u broju dlaka, njihovoj građi i rasporedu u koži s različitih dijelova ljudskog tijela (5). Dlake (pili) su elastične nitaste tvorbe koje prekrivaju čitavu površinu tijela s iznimkom na crvenom dijelu usnica, na bradavicama dojki, krajnjih falanga prstiju, dijelova spolnih organa te na dlanovima i tabanima (3,8). Najgušće su na koži glave (8). Koža sadrži tisuće folikula koji su precizno raspoređeni po obrascu utvrđenom tijekom embrionalnog razvoja (11).

Folikuli dlaka se razvijaju tijekom trećeg mjeseca trudnoće kao uvrnuće epidermisa u embrionalno vezivno tkivo. Tijekom petog i šestog mjeseca trudnoće, fetus je prekriven nježnim lanugo dlačicama, koje ispadnu pred kraj fetalnog razvoja. Nakon rođenja, lanugo dlačice zamjenjuju čvršće i deblje dlake (12). Prema stupnju zrelosti razlikuju se tanke i kratke dlake (velus) i dulje i deblje (terminalne) dlake (13). Terminalne dlake nalaze se na vlasištu, obrvama, trepavicama, bradi, u aksilama, oko genitalija i pojedinim dijelovima udova, a velus dlake u drugim dijelovima kože s dlakama (8,12). Otprilike 95% ljudskih dlaka kod muškaraca čine terminalne dlake, a kod žena 65% čine velus dlake (12).

Boja dlaka ovisi o količini melanina, a varira od svijetložute do crvenkaste za koju je odgovoran pigment feomelanin, te smeđe i crne boje koju određuje pigment eumelanin (10). Dio dlake koji se uzdiže iznad površine kože čini stabljiku dlake (scapus pili), dok je korijen dlake (radix pili) uložan u kožu. Završno proširenje korijena, u obliku lukovice, naziva se bulbus pili. Na bulbusu se nalazi udubljenje u koje ulazi vezivno tkivo dermisa (papilla pili) s krvnim žilama, živčanim vlaknima i pigmentnim stanicama (8). Modificirani epidermis ili folikul (folliculus pili) obavija korijen dlake, na koji su priključene lojnice i mišić arektor dlake, čijom se kontrakcijom dlaka pomiče iz kosog u okomiti položaj, te se istodobno istiskuje loj (3,8). Izmijenjene stanice epidermisa koje čine dlaku, koncentrično su poredane u tri sloja: unutrašnji, srednji i vanjski sloj. Unutrašnji sloj ili srž dlake (substantia medullaris) sadrži 1-2 reda nepotpuno oroženih stanica, u kojima se vide ostaci jezgara, pigment melanin (3,8). Srž dlake ponekad nije prisutna u ljudskoj dlaci ili je nepravilne građe zbog djelomične keratinizacije. Kod lanugo dlačica srž se ne razvija (8). Srednji sloj ili kora dlake (substantia corticalis) čini glavnu masu dlake i sadržava keratinizirane izdužene stanice, koje tvore čvrstu strukturu (3). Vanjski sloj (cuticula pili) sadrži jedan red oroženih stanica koje su poredane poput crijepa na krovu (5). Epidermalni dio folikula sastoji se od unutarnje ovojnice korijena (epidermikul, Huxleyjev i Henlejev sloj) i vanjske ovojnice korijena (8,14,15). Stanice vanjske ovojnice korijena bogate su glikogenom, koji služi kao spremište ugljikohidrata i izvor energije, a potreba za energijom mijenja se ovisno o fazi razvoja dlake (16). Vezivni dio folikula sastoji se od tri ovojnice (unutrašnja, srednja i vanjska) (8).

Kemijski sastav dlake čine proteini, lipidi, voda i elementi u tragovima. Keratin je najvažniji sastojak i čini 65%-95% dlake. Može se podijeliti na četiri vrste: keratini vanjskih i unutarnjih slojeva korijena, keratin kore i keratin srži (17). Aminokiseline u keratinu mogu biti povezane peptidnom, disulfidnom, vodikovom, ionskom vezom i Van der Waalsovima silama (8,17). Najčvršće su peptidne veze koje povezuju aminokiseline u spirale polipeptidnih

lanaca, a mogu se prekinuti rezanjem dlake ili jakim lužinama i kiselinama (8). Disulfidna veza nalazi se u cisteinu i poprečno povezuje lance keratina (17). Broj tih veza ovisi o vrsti dlake, a što ih je više, dlaka je otpornija na kemikalije i na mehaničku obradu (17).

### 1.3. Rast dlake

U donjem i srednjem dijelu folikula dlaka raste mitotičkom diobom stanica na mjestu spoja folikula i papile što čini matriks (matrix pili). Novonastale stanice putuju prema vrhu dlake. Kada se bulbus počne odvajati od folikula i papile, epitel folikula mitotičkom diobom stanica stvara epitelni tračak koji služi kao osnova nove dlake. Nova dlaka svojim će postepenim rastom u potpunosti izbaciti i zamjeniti staru dlaku (3,8). Rast dlake je složen i ciklički kontroliran proces (18). Može se podijeliti na tri faze: anagena faza rasta, katagena faza prestanka rasta i telogena faza mirovanja i naposljetku ispadanja dlake (19). Točan mehanizam koji regulira ciklus rasta dlake nije u potpunosti razjašnjen, no poznato je da postoje složene interakcije između mezenhimske dermalne papile, susjednog folikularnog epitela, matriksa i vanjskog omotača korijena. U molekularnu regulaciju uključeni su: faktor rasta fibroblasta (FGF), inzulinu sličan faktor rasta-1 (IGF-1), faktor rasta hepatocita (HGF), transformirajući faktor rasta- $\beta$  (TGF- $\beta$ ), Wnt/ $\beta$ -katenin, koštani morfogenetski proteini, Notch, protein sonic hedgehog (18,20). Dlaka raste 0,35 mm/dan, promjer dlake iznosi 0,03-0,12 mm i srednja gustoća dlake iznosi 280-340 dlaka/cm<sup>2</sup> (8).

Aktivnost folikula dlake može se može poremetiti, te tako stvoriti podlogu za nastajanje bolesti (androgena alopecija, telogeni efluvij, alopecija areata) (4). Multipotentne stanice se mogu diferencirati u stanice tkiva u kojem se nalaze i sudjeluju u regeneraciji i popravku tkiva. Matične stanice folikula dlake istražuju se u regenerativnoj medicini kao izvor stanica za transplantaciju (21). Adenozin pokazuje stimulativni učinak na proliferaciju ljudskih dlaka iz dermalne papile uzgojene in vitro. To za folikule dlake znači prelazak s procesa izumiranja dlake u proces stimulacije rasta. Kada je koža oštećena, ATP stimulira staničnu regeneraciju radi ozdravljenja i obnavljanja oštećenih zona (18). Prijašnje studije pokazuju ulogu makrofaga u životnom ciklusu folikula. Makrofagi kože okružuju folikul i mogu aktivirati najbliže matične stanice koje su odgovorne za rast dlaka (22).

## 2. CILJ

Utvrđiti postoje li značajne razlike u broju dlaka po jedinici površine kože vlasišta i prednje trbušne stijenke.

Utvrđiti postoje li značajne razlike histomorfometrijskih parametara (promjer dlaka, debljina folikula dlake i njihove međusobne udaljenosti) između terminalnih dlaka u koži vlasišta i velus dlaka u koži prednje trbušne stijenke.

### 3. MATERIJAL I METODE

#### 3.1. Ustroj studije

Uzorci kože analizirani su kvalitativno pomoću svjetlosnog mikroskopa i kvantitativno, histomorfometrijskom analizom parametara dobivenih mjerenjem uz pomoć računalnih programa.

#### 3.2. Materijal

U ovom radu korišteni su uzorci kože koji su fiksirani, uklopljeni u parafinske blokove i pohranjeni u Histološkoj zbirci. Upotrijebljeno je 5 uzoraka kože vlasišta i 5 uzoraka kože prednje trbušne stijenke.

#### 3.3. Metode

##### 3.3.1. Rezanje parafinskog bloka

Rotacijskim mikrotomom Reichert-Jung 2040 parafinski blokovi su izrezani na rezove debljine 6  $\mu\text{m}$ . Rezovi su kistom prebačeni na destiliranu vodu zagrijanu na 45°C. Topla kupelj služi da se rez razvuče, izravna i montira na predmetnicu.

##### 3.3.2. Hemalaun-eozin metoda bojenja

Prije bojenja hemalaun-eozinom, rezovi su deparafinirani i rehidrirani:

1. Ksilol I – 10 min
2. Ksilol II – 10 min
3. 100-postotni alkohol – 5 min
4. 100-postotni alkohol – 5 min
5. 96-postotni alkohol – 5 min
6. 70-postotni alkohol – 5 min
7. Destilirana voda – isprati.

Postupak bojenja proveden je uranjanjem i ispiranjem rezova na sljedeći način:

1. Hemalaun – 5 min
2. Destilirana voda – ispiranje
3. Tekuća voda – diferenciranje
4. Destilirana voda – ispiranja
5. 1-postotni eozin – 5 do 10 min
6. 96-postotni alkohol – ispiranje
7. 96-postotni alkohol – ispiranje
8. 100-postotni alkohol – 5 minuta
9. 100-postotni alkohol + ksilol 1:1 – 5 minuta
10. Ksilol I – 5 min
11. Ksilol II – 5 min.

Rezultat bojenja su intenzivno plave jezgre i crvena citoplazma (23).

### 3.3.3. Analiza preparata

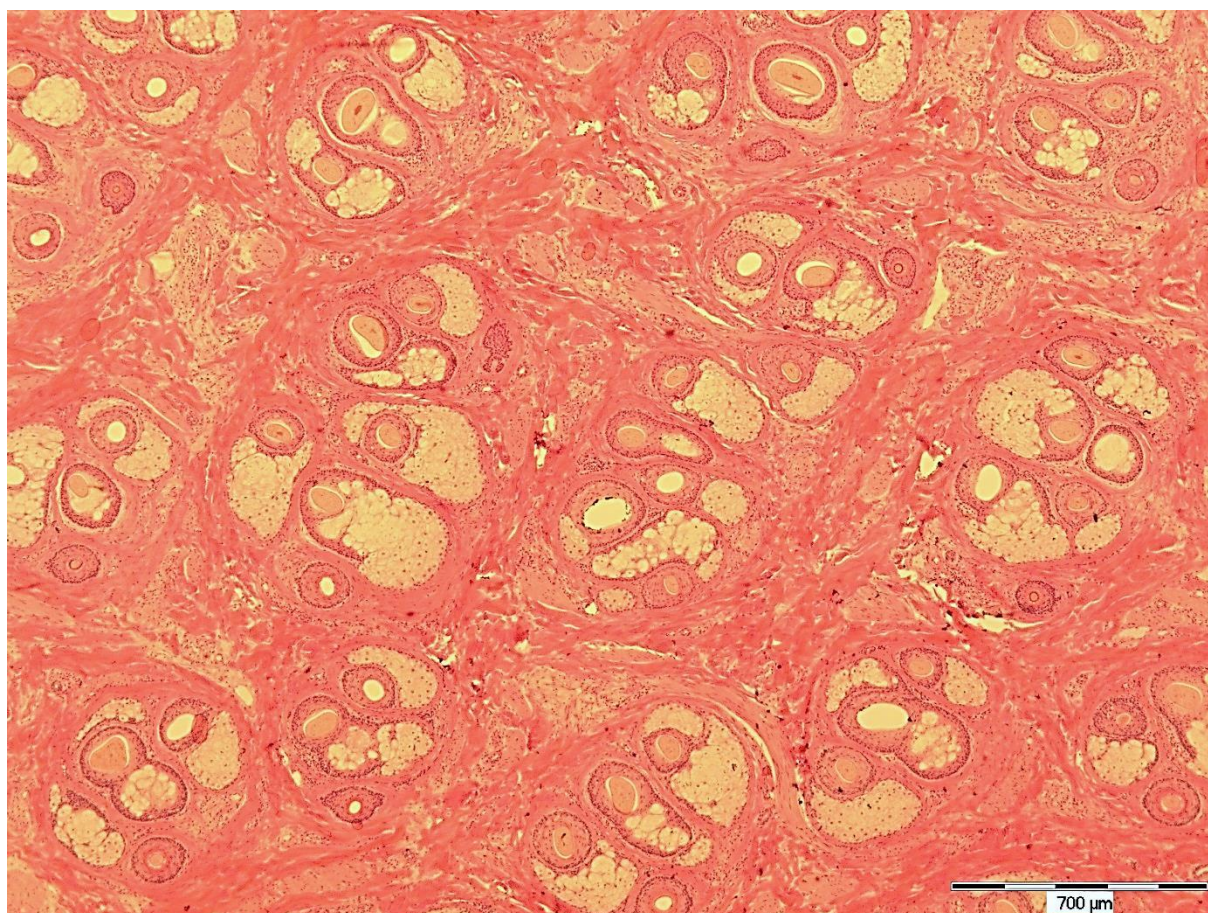
Preparati su analizirani mikroskopom marke Olympus®, model BX-50 (Olympus, Tokio, Japan). Dobiveni rezovi su fotografirani digitalnim fotoaparatom marke Olympus®, model C-5050, spojenim na mikroskop. Na fotografijama je izbrojan ukupan broj dlaka po jedinici površine; izmjeren je veći i manji promjer dlaka, veća i manja debljina folikula i međusobna udaljenost najbližih dlaka. Mjerenja su izvršena računalnim programom QuickPHOTO Pro (Promicra s.z.o., Prag, Republika Češka).

### 3.3.4. Statističke metode

Kvalitativni podatci su predstavljeni relativnim i apsolutnim frekvencijama. Numerički podatci su opisani medijanom i interkvartilnim rasponom i obrađeni u statističkom programu Statistica (inačica 12, StatSoft.inc, Tulsa, Oklahoma, SAD) Mann-Whitneyevim U testom. Sve P vrijednosti su dvostrane. Razina značajnosti postavljena je na  $\alpha=0,05$ .

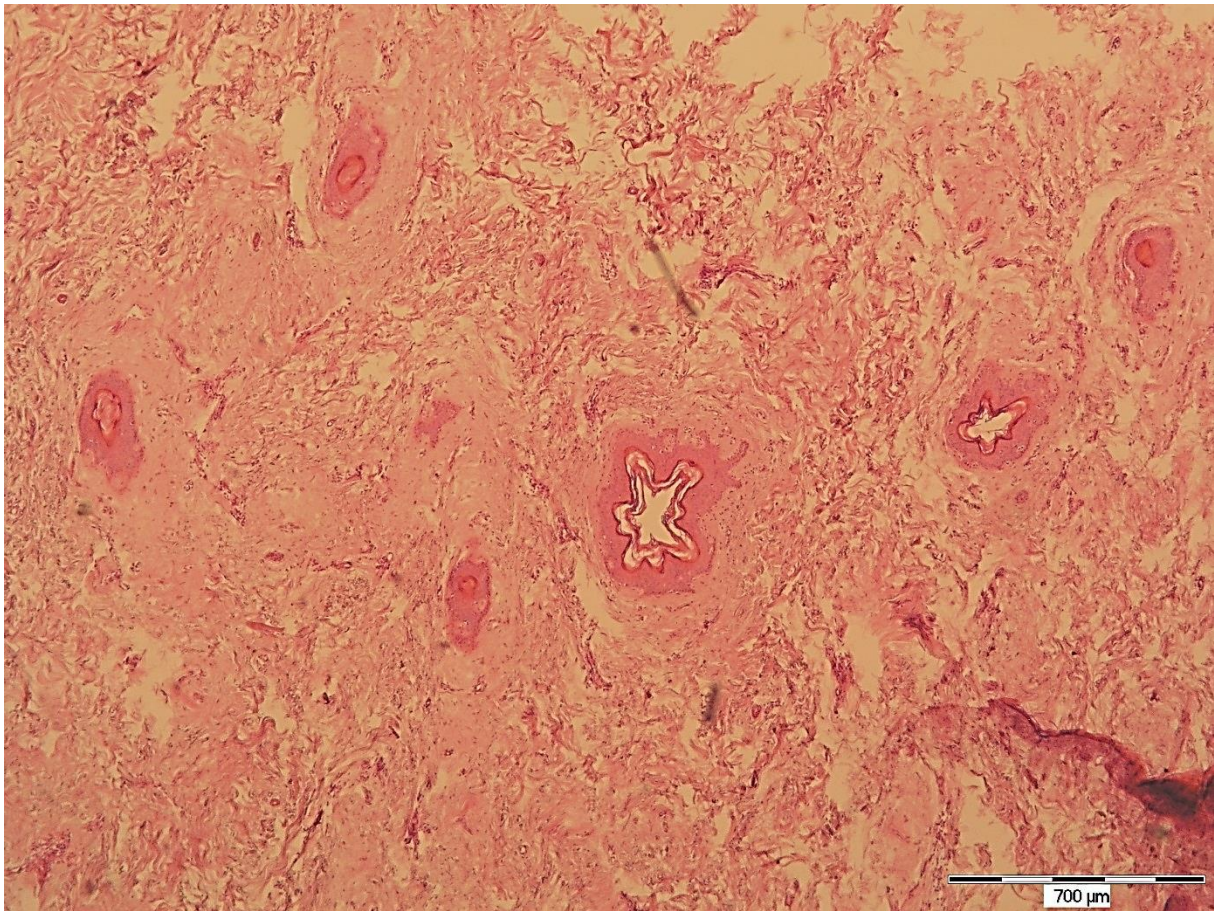
#### 4. REZULTATI

U ovom radu histološki je obrađeno i morfološki analizirano pet uzoraka kože vlasišta i pet uzoraka kože prednje trbušne stijenke. Na preparatima su se na poprečnom presjeku vidjele dlake u folikulima. U terminalnim dlakama mogla se razlikovati srž, kora i kutikula, dok u većini velus dlaka nije. Žlijezde lojnice i znojnice nalazile su se u blizini folikula i jednog i drugog tipa dlaka. Veći broj dlaka uočen je u uzorcima kože vlasišta nego u uzorcima prednje trbušne stijenke (slika 1. i 2.). Nakon kvalitativne analize provedena je kvantitativna analiza. Uzorci kože glave i trbuha su fotografirani digitalnim fotoaparatom. Ukupna površina vidnog polja iznosila je 8,118 mm<sup>2</sup>. Na fotografijama je izbrojan ukupan broj dlaka, a dobivene vrijednosti za gustoću dlaka (broj dlaka po jedinici površine) su statistički obrađene i prikazane u tablici 1.



*Slika 1. Poprečni presjek kože vlasišta. Bojanje HE. Povećanje 40x (fotografirala autorica)*





*Slika 2. Poprečni presjek kože prednje trbušne stijenke. Bojanje HE. Povećanje 40x (fotografirala autorica)*

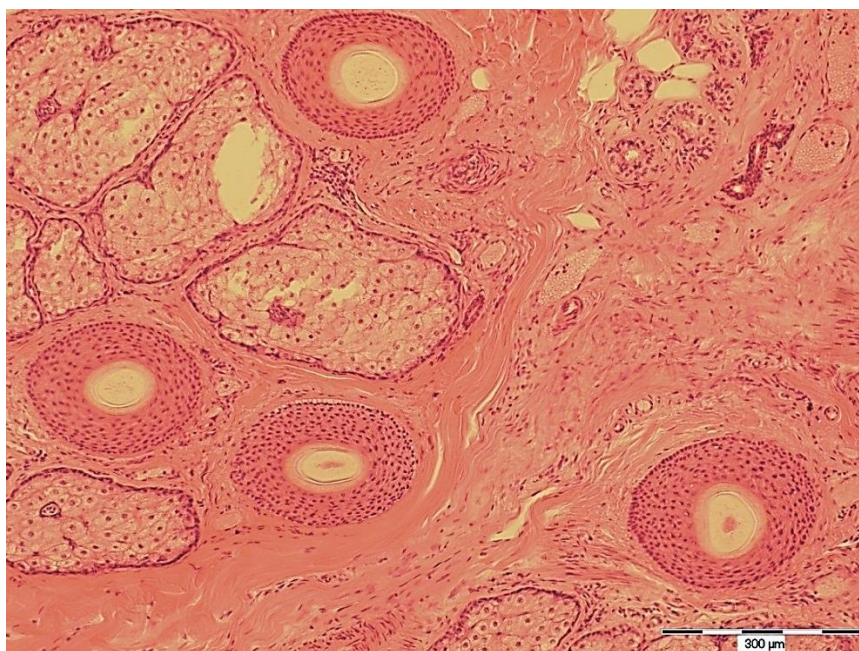

Tablica 1. Gustoća dlaka (broj dlaka/mm<sup>2</sup>)

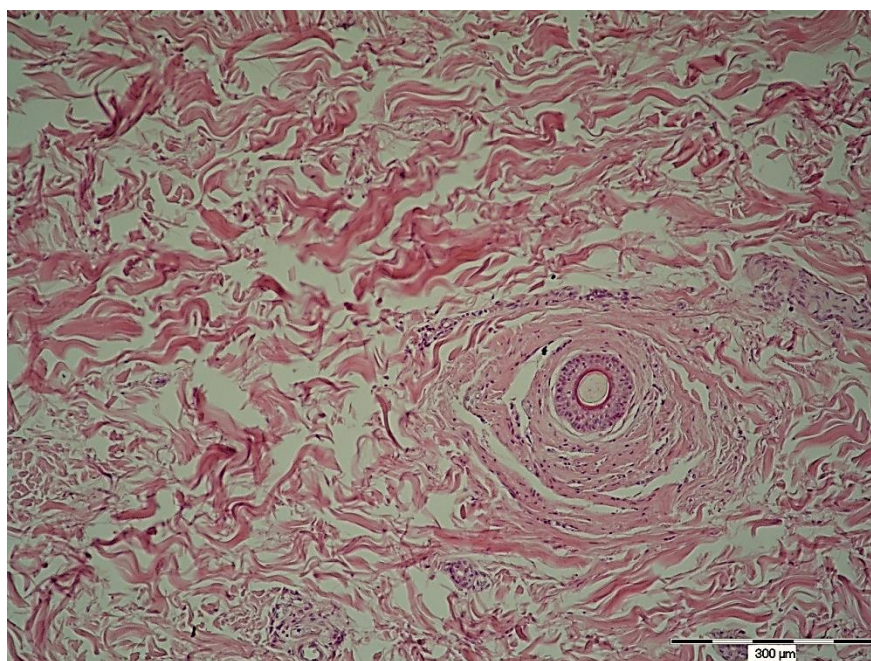
Oznaka uzorka	Broj dlaka/mm <sup>2</sup>
G1	6,529
G2	2,587
G3	2,710
G4	2,340
G5	2,464
T1	0,123
T2	0,493
T3	0,246
T4	0,370
T5	0,123

G 1-5 oznaka za kožu glave i broj uzorka, T 1-5 oznaka za kožu trbuha i broj uzorka

Morfometrijski parametri za terminalne i velus dlake: promjer dlake i debljina folikula izmjereni su na izabrana tri vidna polja u svakom uzorku. Mjerenja su provedena na poprečnim presjecima kože, gdje se pri većim povećanjima jasno vidjela histološka građa dlake i folikula (slika 3. i 4.) U svakom vidnom polju izmjeren je najmanji i najveći promjer dlake računalnim programom QuickPHOTO Pro.(slika 5.) i izračunata srednja vrijednost izvršenih mjerenja za pojedino vidno polje. U folikulima u kojima je u postupku pravljenja preparata dlaka ispala, mjerenje nije izvršeno. Izmjerena je najmanja i najveća debljina folikula u uzorcima i izračunata srednja vrijednost za pojedino vidno polje. Osim toga, izmjerena je međusobna udaljenost najbližih folikula u vidnom polju. U koži glave, mjerenja udaljenosti folikula izvršena su u tri vidna polja. Zbog manje gustoće dlaka, u koži trbuha mjerenja udaljenosti folikula nisu mogla biti izvršena u tri različita vidna polja, nego u jednom vidnom polju. Za svaki preparat su izračunate prosječne vrijednosti navedenih parametara koje su uvrštene u tablicu 2. i 3.

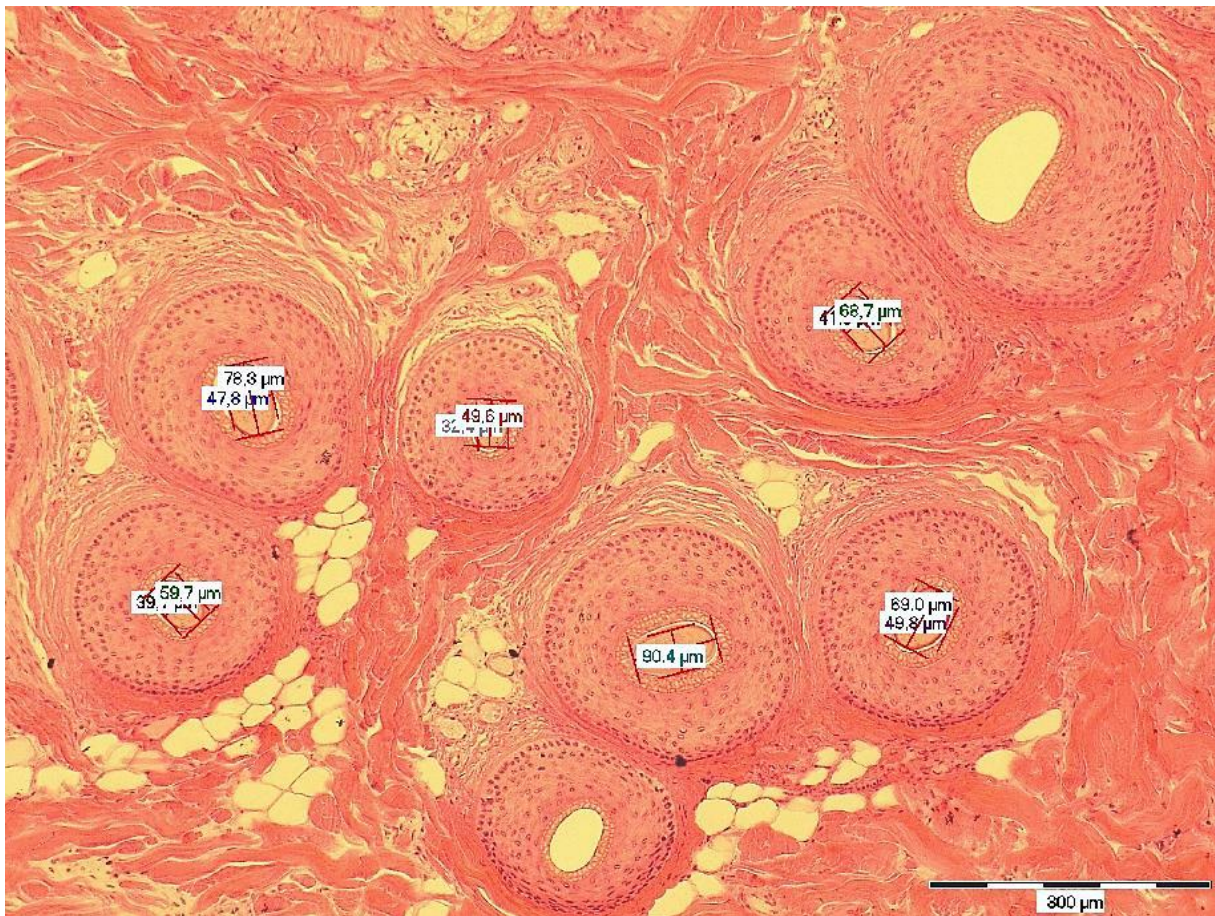


*Slika 3. Poprečni presjek kože vlasišta s folikulima. Bojanje HE. Povećanje 100x (fotografirala autorica)*



*Slika 4. Poprečni presjek kože prednje trbušne stijenke s folikulom. Bojanje HE. Povećanje 100x (fotografirala autorica)*





Slika 5. Poprečni presjek kože vlasišta analiziran u programu QuickPHOTO Pro. Mjerenje većeg i manjeg promjera dlake. Bojanje HE. Povećanje 100x. (fotografirala autorica)

Tablica 2. Prosječna vrijednost promjera dlake, debljine folikula i udaljenosti folikula u koži glave (vlasište)

Oznaka uzorka	Promjer dlake (mm)	Debljina folikula (mm)	Udaljenost folikula (mm)
1	0,057	0,055	0,044
2	0,048	0,061	0,110
3	0,076	0,061	0,076
4	0,052	0,042	0,109
5	0,069	0,060	0,079

Tablica 3. Prosječna vrijednost promjera dlake, debljine folikula i udaljenosti folikula u koži prednje trbušne stijenke

Oznaka uzorka	Promjer dlake (mm)	Debljina folikula (mm)	Udaljenost folikula (mm)
1	0,041	0,060	5,482
2	0,025	0,035	2,044
3	0,035	0,029	3,329
4	0,059	0,047	1,290
5	0,072	0,066	2,612

Statistička analiza (Mann-Whitney U test) pokazala je da je gustoća dlaka u koži vlasišta značajno veća, a udaljenost između pojedinih folikula značajno manja u koži vlasišta nego u koži prednje trbušne stijenke. Rezultati statističke obrade podataka prikazani su u tablici 4.

Tablica 4. Statistička obrada izmjerenih parametara dlaka i folikula (Mann-Whitney U test, egzaktni)

Parametar	Medijan (interkvartilni raspon)			p*
	Koža glave	Koža trbuha	Ukupno	
Promjer dlake (mm)	0,057 (0,052 – 0,069)	0,041 (0,035 – 0,059)	0,055 (0,041 – 0,069)	0,31
Debljina folikula (mm)	0,06 (0,055 – 0,061)	0,047 (0,035 – 0,06)	0,058 (0,042 – 0,061)	0,421
Udaljenost folikula (mm)	0,079 (0,076 – 0,109)	2,612 (2,044 – 3,329)	0,7 (0,079 – 2,612)	<b>0,008</b>
Gustoća dlaka (/mm <sup>2</sup> )	2,587 (2,464 – 2,71)	0,246 (0,123 – 0,37)	1,417 (0,246 – 2,587)	<b>0,008</b>

## 5. RASPRAVA

Svrha ovog rada bila je provesti histomorfološku analizu terminalnih i velus dlaka. Terminalne dlake su debele, dobro vidljive dlake smještene u koži određenih dijelova tijela, kao što su vlasište, brada i dr., a velus dlake su nježnije, svjetlije dlake u preostaloj koži s dlakama. U ovom radu proučena je građa kože i dlaka u uzorcima vlasišta i prednje trbušne stijenke (kvalitativna analiza) i izmjereni su histomorfometrijski parametri za dlake (promjer dlaka, debljina folikula i njihove međusobne udaljenosti), tj. provedena je kvantitativna analiza terminalnih i velus dlaka.

Morfološkom analizom uočen je veći broj dlaka u koži vlasišta, nego u koži trbuha, što je potvrđeno i kvantitativnom analizom. Medijan gustoće dlaka u koži vlasišta bio je  $2,587/\text{mm}^2$ , a u koži trbuha  $0,246/\text{mm}^2$ . U ovom radu dokazano je da postoje statistički značajne razlike u gustoći dlaka po jedinici površine kože vlasišta i prednje trbušne stijenke ( $p=0,008$ ), što je skladu s poznatim rezultatima o gustoći dlaka u koži vlasišta (8). U skladu s tim, udaljenost dlaka u koži vlasišta bila je statistički značajno manja nego u koži trbuha ( $p=0,008$ ).

Promjer terminalnih dlaka iznosio je od 0,048 do 0,076 mm, što je u skladu s poznatim rezultatima (0,03-0,12mm) (8). Promjer velus dlaka bio je manji od promjera terminalnih dlaka. S obzirom na vidljive razlike između ova dva tipa dlaka, iznenađuju rezultati histomorfometrijske analize koji su pokazali da, iako su izmjerene vrijednosti promjera dlaka i debljine folikula bile manje za velus dlake, ta razlika nije bila statistički značajna. Razlika između morfološke analize i statističkih podataka može biti posljedica činjenice da na uočljivost dlaka osim veličine, utječu i njihov raspored, te količina prisutnog pigmenta melanina (10). Dobiveni rezultati mogli bi biti i posljedica malog broja uzoraka. Kod muškog spola većina dlaka u koži su terminalne dlake, dok kod žena većinu čine velus dlake (12). Stoga bi u daljnjim istraživanjima trebalo provjeriti dobivene rezultate na većem broju uzoraka razvrstanih s obzirom na rasu, dob, spol ili genetičke čimbenike, jer navedeni čimbenici mogu utjecati na razvoj i morfologiju dlaka (10).

## 6. ZAKLJUČAK

Temeljem provedenog istraživanja i dobivenih rezultata mogu se izvesti sljedeći zaključci:

- postoje značajne razlike u broju dlaka po jedinici površine kože vlasišta i prednje trbušne stijenke,
- postoji značajna razlika u gustoći dlaka i njihovoj međusobnoj udaljenosti između terminalnih dlaka kože vlasišta i velus prednje trbušne stijenke; dok između ostalih histomorfometrijskih parametara: promjer dlaka i debljina folikula, značajne razlike ne postoje.

## 7. SAŽETAK

**CILJ ISTRAŽIVANJA:** Ciljevi ovog istraživanja bili su utvrditi postoje li značajne razlike u broju dlaka po jedinici površine kože vlasišta i prednje trbušne stijenke, te postoje li značajne razlike histomorfometrijskih parametara (promjer dlaka, debljina folikula dlake i njihove međusobne udaljenosti) između terminalnih dlaka kože vlasišta i velus dlaka prednje trbušne stijenke.

**USTROJ STUDIJE:** Uzorci kože analizirani su kvalitativno pomoću svjetlosnog mikroskopa i kvantitativno, histomorfometrijskom analizom parametara dobivenih mjerenjem računalnim programima.

**MATERIJAL I METODE:** Istraživanje je provedeno na uzorcima kože vlasišta (5 uzoraka) i kože prednje trbušne stijenke (5 uzoraka). Preparati su histološki analizirani i fotografirani digitalnim fotoaparatom marke Olympus® C-5050, spojenim na mikroskop Olympus® BX-50. Histomorfometrijski parametri izmjereni su računalnim programom QuickPHOTO Pro, a podatci su obrađeni u statističkom programu Statistica Mann-Whitneyevim U testom.

**REZULTATI:** Morfološkom analizom uzoraka uočena je razlika u građi terminalnih i velus dlaka i njihovom rasporedu u koži vlasišta, odnosno prednje trbušne stijenke. Histomorfometrijska analiza pokazala je da je gustoća dlaka bila statistički značajno veća, a međusobna udaljenost folikula statistički značajno manja u koži vlasišta nego u koži trbuha ( $p=0,008$ ), što je u skladu s poznatim rezultatima. Iako je promjer velus dlaka i debljina folikula bio manji nego kod terminalnih dlaka ta razlika nije bila statistički značajna.

**ZAKLJUČAK:** Postoje značajne razlike u gustoći dlaka i u međusobnoj udaljenosti folikula, između kože vlasišta i prednje trbušne stijenke.

**KLJUČNE RIJEČI:** terminalna dlaka, velus dlaka, promjer dlake, debljina folikula, udaljenost folikula, gustoća dlaka

## 8. SUMMARY

### Histomorphological Analysis of Terminal and Vellus Hair

**OBJECTIVES:** The objectives of this study were to determine whether there are significant differences regarding the number of hairs per unit area on the scalp skin and the front abdominal wall skin, and whether there are significant differences regarding the histomorphological parameters (hair diameter, thickness of the hair follicles and the distance between follicles) between terminal scalp hair and front abdominal wall vellus hair.

**STUDY DESIGN:** The skin samples were qualitatively analyzed using a light microscope and quantitatively using a histomorphological analysis of the parameters measured with the help of computer programs.

**MATERIAL AND METHODS:** The study was conducted on scalp skin samples (5 samples) and front abdominal wall skin samples (5 samples). The samples were histologically analyzed and photographed using an Olympus® C-5050 digital camera connected with the Olympus® BX-50 microscope. Histomorphometric parameters were measured using QuickPHOTO Pro computer program, and the data was analyzed using the Mann-Whitney U test.

**RESULTS:** The morphological analysis of the samples showed significant differences in the structure of terminal and vellus hair and their distribution on the scalp skin and on the front abdominal wall skin. Histomorphometric analysis showed that the hair density was significantly higher, and the distance between follicles significantly lower in the scalp skin when compared to the abdominal wall skin ( $p=0,008$ ), which is in accordance with known results. Even though the diameter of vellus hairs and follicle thickness were smaller than of the terminal hairs, this difference was not statistically significant.

**CONCLUSION:** There are significant differences in the hair density and the distance between hair follicles on the scalp skin and the front abdominal wall skin.

**KEY WORDS:** terminal hair, vellus hair, hair diameter, hair follicle thickness, distance between follicles, hair density



## 9. LITERATURA

1. Spellberg B. The cutaneous citadel A holistic view of skin and immunity. *Life Sci.* 2000; 67:477-502.
2. Hilmi AB, Halim AS. Vital roles of stem cells and biomaterials in skin tissue engineering. *World J Stem cells.* 2015;7(2):428-436.
3. Dobrić I. *Dermatovenerologija.* 3. izd. Zagreb: Grafoplast; 2005.
4. Lipozenčić J. *Dermatovenerologija.* Zagreb: Medicinska naklada. 2004.
5. Junqueira LC, Carneiro J. *Osnove histologije, udžbenik i atlas prema 10. američkom izdanju.* Zagreb: Školska knjiga; 2005.
6. Chuong CM, Nickoloff BJ, Elias PM, Goldsmith LA, Macher E, C.M.Chuong, B.J. Nickoloff, Maderson PA. What is the 'true' function of skin? *Exp Dermatol.* 2002;11: 159–187.
7. Elias PM. Skin Barrier Function. *Curr Allergy Asthma Rep.* 2008;8(4):299–305.
8. Hančević J. *Dekubitus.* Zagreb: Medicinska naklada, 2003.
9. Zimmerman A, Bai L, Ginty DD. The gentle touch receptors of mammalian skin. *Science.* 2014;346:950–954.
10. Tobin DJ. Biochemistry of human skin—our brain on the outside. *Chem. Soc. Rev.* 2006; 35:52–67.
11. Plikus MV, Chuong CM. Macroenvironmental regulation of hair cycling and collective regenerative behavior. *Cold Spring Harb Perspect Med.* 2015;4(1):a015198.
12. Cormack DH. *Ham's histology.* 9. edition. Philadelphia: J. B. Lippincot Company; 1987.
13. Price VH. Treatment of hair Loss. *N engl J Med.* 1999; 13:964-973.
14. Schneider MR, Ruth Schmidt-Ullrich R, Paus R. The Hair Follicle as a Dynamic Miniorgan. *Curr Biol.* 2009;19:132-142.
15. Rogers GE. Hair follicle differentiation and regulation. *Int. J. Dev. Biol.* 2004;48:163-170.
16. Wagner VP, Martins MD, Dillenburg CS, Meurer L, Castilho RM. Histogenesis of keratoacanthoma: histochemical and immunohistochemical study. *Oral Surg Oral Med Oral Pathol Oral Radiol* 2015;119:310-317
17. Sinclair RD. Healthy hair: What is it? *J Investig Dermatol Symp Proc.* 2007;12:2-5.

18. Hwang K, Hwang YL, Lee MH, Roh SS, Lee Y, Choi KC. Adenosine stimulates growth of dermal papilla and lengthens the anagen phase by increasing the cysteine level via fibroblast growth factors 2 and 7 in an organ culture of mouse vibrissae hair follicles. *Int J Mol Med*. 2012;29:195-201.
19. Fuchs E, Merrill BJ, Jamora C, DasGupta R. At the Roots of a Never-Ending Cycle. *Dev Cell*. 2001;1:13-25.
20. Rishikaysh P, Dev K, Diaz D, Qureshi WMS, Filip S, Mokry J. Signaling involved in hair follicle morphogenesis and development. *Int J Mol Sci* 2014;15:1647-70.
21. Jiang J, Miao Y, Xiao S, Zhang Z, Hu Z. DAPT in the control of human hair follicle stem cell proliferation and differentiation. *Postep Derm Alergol* 2014;4: 201–206.
22. Castellana D, Paus R, Perez-Moreno M. Macrophages contribute to the cyclic activation of adult hair follicle stem cells. *PLoS Biol*. 2014;12(12):e1002002
23. Švob M. *Histološke i histokemijske metode*. Sarajevo: Svjetlost; 1974.

## 10. ŽIVOTOPIS

### OSOBNI PODACI

Ime i prezime: Viktorija Kretić

Datum i mjesto rođenja: 26.7.1993., Osijek

Adresa: Ulica kestenova 34, Osijek

Telefon: 0997686030

E-mail: viktorijakretic@gmail.com

Studentica 3. godine preddiplomskog studija

### PODACI O STUDIJU

Preddiplomski sveučilišni studij Medicinsko laboratorijska dijagnostika, Sveučilište J. J.

Strossmayera u Osijeku, Medicinski fakultet Osijek

Adresa fakulteta: Ulica Cara Hadrijana 10E, 31 000 Osijek

Telefon: 031512800

### PODACI O ŠKOLOVANJU

2000.-2008. : Osnovna škola Vladimir Nazor Čepin

2008.-2012. : Isusovačka klasična gimnazija s pravom javnosti u Osijeku

2012.-2015. : Medicinski fakultet u Osijeku, Studij Medicinsko laboratorijske dijagnostike