

Analiza ranih rezultata liječenja lunatomalacije osteotomijom skraćenja palčane kosti

Kružić, Bernard

Master's thesis / Diplomski rad

2016

Degree Grantor / Ustanova koja je dodijelila akademski / stručni stupanj: **Josip Juraj Strossmayer University of Osijek, Faculty of Medicine / Sveučilište Josipa Jurja Strossmayera u Osijeku, Medicinski fakultet**

Permanent link / Trajna poveznica: <https://urn.nsk.hr/urn:nbn:hr:152:019824>

Rights / Prava: [In copyright](#)

Download date / Datum preuzimanja: **2020-10-24**

Repository / Repozitorij:

[Repository of the Faculty of Medicine Osijek](#)



SVEUČILIŠTE JOSIPA JURJA STROSSMAYERA U OSIJEKU
MEDICINSKI FAKULTET OSIJEK
Studij medicine

Bernard Kružić

**ANALIZA RANIH REZULTATA
LIJEČENJA LUNATOMALACIJE
OSTEOTOMIJOM SKRAĆENJA
PALČANE KOSTI**

Diplomski rad

Osijek, 2016.

SVEUČILIŠTE JOSIPA JURJA STROSSMAYERA U OSIJEKU
MEDICINSKI FAKULTET OSIJEK
Studij medicine

Bernard Kružić

**ANALIZA RANIH REZULTATA
LIJEČENJA LUNATOMALACIJE
OSTEOTOMIJOM SKRAĆENJA
PALČANE KOSTI**

Diplomski rad

Osijek, 2016.

Ovaj rad izrađen je na Zavodu za ortopediju Medicinskog fakulteta Sveučilišta Josipa Jurja Strossmayera u Osijeku.

Mentor rada: doc. dr. sc. Saša Rapan, dr. med.

Rad ima 25 listova, 4 tablice i 4 slike.

SADRŽAJ:

1. UVOD	1
1.1. Lunatomalacija – Kienböckova bolest	1
1.2. <i>Os lunatum</i> – anatomija	1
1.3. Patogeneza	2
1.4. Klasifikacija	3
1.5. Dijagnostika	3
1.6. Konzervativno liječenje	4
1.7. Operativno liječenje	4
1.7.1. Ekscizija polumjesečaste kosti sa zamjenom ili bez nje	4
1.7.2. Zahvati poravnanja zgloba	5
1.7.3. Interkarpalne fuzije	5
1.7.4. Revaskularizacija	6
1.7.5. Postupci spašavanja	6
1.7.6. Ostali postupci	7
2. CILJ RADA	8
3. ISPITANICI I METODE	9
3.1. Ustroj studije	9
3.2. Ispitanici	9
3.3. Metode	9
3.4. Statističke metode	10
4. REZULTATI	11
5. Rasprava	15
6. Zaključak	19
7. Sažetak	20
8. Summary	21
9. Literatura	22
10. Životopis	25

1. UVOD

1.1. Lunatomalacija – Kienböckova bolest

Lunatomalacija, u literaturi poznata još i pod nazivom Kienböckova bolest, aseptična je nekroza polumjesečaste kosti. Jedna je od najozbiljnijih nekroza s obzirom na to da se javlja kod mlađih ljudi (najčešće muškarci između 20. i 40. godine života (1)), te nerijetko napreduje usprkos liječenju. Bolest češće zahvaća dominantnu ruku. Jedna od najznačajnijih karakteristika Kienböckove bolesti, s obzirom na nemogućnost rane dijagnostike i liječenja, jest ta da se objektivni znakovi bolesti, odnosno pozitivan rendgenološki nalaz, uočava uvijek poslije subjektivnih znakova bolesti (2).

Tri su glavna simptoma: 1) bol u ručnome zglobu, 2) smanjivanje opsega pokretljivosti toga zgloba i 3) smanjivanje snage šake. Bol kao glavni simptom nije te jačine da se bolesnici odmah jave liječniku, već to čine s određenom odgodom. U anamnezi često doznajemo kako je došlo do veće ili manje ozljede ručnoga zgloba, najčešće je to hiperekstenzija pri padu na ispruženu ruku, koja dovodi do početnih simptoma oboljenja. Bez obzira na to je li liječenje započelo ili nije, bol nakon razmjerno kratkog vremena nestaje. To je glavni razlog zašto se bolesnici ne javljaju liječniku u početnoj fazi bolesti. Također je izražena i bol na palpaciju u području polumjesečaste kosti, a često je prisutna i otekлина na dorzalnoj strani ručnoga zgloba. Nekoliko mjeseci nakon početka simptoma na anteroposteriornj rendgenskoj snimci vidi se sklerozacija polumjesečaste kosti zbog povećanja mineralnog sadržaja na mjestu ozljede. Na lateralnoj se snimci vidi kolaps polumjesečaste kosti, a nerijetko jedna ili više prijelomnih pukotina. U kasnijim stadijima bolesti osobito je izražen kolaps uz prisutnu fragmentaciju kosti, a javljaju se i degenerativne promjene ručnoga zgloba.

1.2. *Os lunatum* – anatomija

Os lunatum ili polumjesečasta kost mala je kost pešća. Kosti pešća organizirane su u dva reda, proksimalni i distalni. Idući redom, od lateralne prema medijalnoj strani, u proksimalnom redu imamo: čunastu kost, *os scaphoideum*, polumjesečastu kost, *os lunatum* i trokutastu kost, *os triquetrum*, na koju je sa strane dlana priključena graškasta kost, *os pisiforme*. Čunasta, polumjesečasta i trokutasta kost prema proksimalno oblikuju konveksnu zglobnu plohu za zglob s palčanom i lakatnom kosti. Prema distalnom redu kosti pešća oblikuju zglobnu površinu, što je zavijena u obliku slova *s*, tj. na radijalnom je kraju izbočena, a na ulnarnom je kraju udubljena. Distalni red također čine četiri kosti i to istim redosljedom nabrajano, od lateralno prema medijalno: trapezna kost, *os trapezium*, trapezoidna kost, *os*

trapezoideum, glavičasta kost, *os capitatum* i kukasta kost, *os hamatum* (3). Polumjesečasta je kost okružena drugim kostima s četiriju strana. Proksimalno je zglobna ploha za distalni kraj radiusa, na ularnoj je (medijalnoj) strani četvrtasta zglobna ploha za trokutastu kost, na radijalnoj je (lateralnoj) strani zglobna ploha za čunastu kost, a na distalnoj strani zglobna ploha za glavicu glavičaste kosti. Prema Antuña Zapico klasifikaciji tri su morfološka tipa polumjesečaste kosti ovisno o kutu koji se nalazi između lateralne i radijalne strane: tip I, kut je veći od 130°; tip II, kut je manji od 130° ($\approx 100^\circ$) i tip III, na proksimalnoj strani polumjesečaste kosti postoje dvije (umjesto jedne) zglobne površine, jedna se uzglobljava s palčanom kosti, a druga s trokutastom kosti (4).

1.3. Patogeneza

Nastanak Kienböckove bolesti može imati brojne uzroke. Jedan je od predisponirajućih čimbenika minus varijanta ulne. To je anatomska varijacija lakatne kosti kod koje je ona nešto kraća u odnosu na normalnu. Pronađena je u 78 % slučajeva (4). Rizik za nastanak Kienböckove bolesti povećava i anatomska varijacija same polumjesečaste kosti, kao što je kod morfoloških varijacija Antuña Zapico tip I i II. Te anatomske varijacije dovode do promjene u odnosu između tijesno postavljenih kostiju pešća i na taj način uzrokuju i promjene u samoj vaskularizaciji polumjesečaste kosti. Vaskularizacija je i bez prisutnosti koštanih anatomskih varijacija predisponirajući čimbenik za razvitak Kienböckove bolesti. Oboljeli pacijenti mogu imati vaskularnu opskrbu u području pešća koja je osjetljiva na prisutnost jakih i neuobičajenih sila. Najrizičnija su područja oko terminalnih arterija koja nemaju opsežnu kolateralnu mrežu, a osobe s jednom palmarnom arterijom imaju najveću predispoziciju za razvoj Kienböckove bolesti. Mjerenjem intraosealnog tlaka u polumjesečastoj kosti dokazano je da povećan rizik nastaje i kod poremećaja venske drenaže (5). Posljednji od čimbenika koji pridonose nastanku Kienböckove bolesti jest trauma. Makro ili mikro, akutna ili kronična, pridonosi nastanku bolesti kod pacijenata s rizikom zbog anatomskih i vaskularnih varijacija. Trauma može dovesti do neurovaskularne ozljede koju prati vazomotorna reakcija, direktnog prekidanja krvnih žila, rupture ligamenata i izravne frakture koja remeti vaskularizaciju i u konačnici dovodi do nekroze kosti. Prirodni proces devitalizacije odvija se na sljedeći način: u početku postoji edem koštane srži koji prati trabekularna skleroza, cistična transformacija spongioze te na posljepku fragmentacija kosti. (6)

1.4. Klasifikacija

Aktualna je klasifikacija Kienböckove bolesti koju su izradili Lichtman i suradnici (7), što je modifikacija prijašnje klasifikacije po Stählu (8) i po Decoulx i suradnicima (9). Smatra se izrazito pouzdanom i danas se široko upotrebljava (10). Klasifikacija se temelji na analizi radioloških prikaza ručnog zgloba na kojima procjenjujemo stupanj sklerozacije i kolapsa polumjesečaste kosti. U prvom su stadiju gustoća polumjesečaste kosti i njezin oblik normalni. Potrebna je dodatna dijagnostika kao što su MR ili CT kako bi se uočile promjene. Magnetnom rezonancijom vidi se edem koštane srži. U drugom stadiju, usporedbom s okolnim kostima pešća, vidimo promjene u gustoći srži polumjesečaste kosti. Kasnije se u tom stadiju vidi i gubitak visine na lateralnoj strani te kosti. Treći stadij očituje se potpunim kolapsom polumjesečaste kosti i podijeljen je u dva podstadija: III-A, bez kolapsa pešća i rotacije čunaste kosti i III-B, sa smanjenom visinom pešća i fiksacijom čunaste kosti u palmarnoj fleksiji. Razlikovanje tih dvaju stadija može ponekad biti nejasno. U četvrtom, posljednjem stadiju prisutne su opsežne degenerativne promjene ručnoga zgloba. Lichtmanova klasifikacija zorno je prikazana u Tablici 1.

Tablica 1. Lichtmanova klasifikacija Kienböckove bolesti

Stadij	Radiografski i CT nalazi
I	Normalna morfologija
II	Normalna morfologija Skleroza koštane srži
III-A	Kolaps polumjesečaste kosti Radioskafoidni kut < 60°
III-B	Kolaps polumjesečaste kosti Radioskafoidni kut > 60°
IV	Degenerativni artritis ručnog zgloba

1.5. Dijagnostika

Dijagnostika Kienböckove bolesti temelji se na radiološkim tehnikama, rendgenu, magnetnoj rezonanciji (MR) i računalnoj tomografiji (CT). Slikovni kriteriji temelje se na hiperdenznosti i hiperatenuaciji kod primjene rendgena i CT-a, a stupanj kolapsa polumjesečaste kosti možemo, uz te tehnike, vidjeti i na MR snimkama. Na njima se

promjene u intenzitetu koštane srži vide kao hiperintenzivna područja u T2 vremenu snimanja, dok se u T1 vremenu snimanja vide kao hipointenzivna područja (4). Na temelju nalaza navedenih radiografskih tehnika možemo donijeti morfološku i funkcionalnu procjenu Kienböckove bolesti. Morfološka procjena radi se prema Lichtmanovoj klasifikaciji (7), i ima jak klinički značaj jer pomaže pri određivanju odgovarajućeg terapijskog postupka. Funkcionalna procjena, kako su predložili Schmitt i suradnici (6) trebala bi biti izvedena kontrastnim MR snimkama. Ti nalazi daju informaciju o stupnju nekroze kosti i pomažu pri odabiru terapijskog postupka u nekim stupnjevima bolesti. To je posebno važno pri planiranju revaskularizacijske tehnike u stupnjevima II i III-A Lichtmanove klasifikacije.

1.6. Konzervativno liječenje

U primarne metode neoperativnog liječenja Kienböckove bolesti ubrajaju se imobilizacija, fizikalna terapija i antiinflamatorna terapija nesteroidnim protuupalnim lijekovima. Budući da početak bolesti nije lako odrediti, liječenje se temelji i usmjerava prema zatečenoj razini simptoma. Preporuke su da se svakog pacijenta mlađeg od 20 godina, što je atipična dob za pojavu Kienböckove bolesti, pokuša najprije liječiti imobilizacijom u nadi da će to dovesti do spontane revaskularizacije polumjesečaste kosti te spriječiti progresiju bolesti (11). Međutim, takvi pacijenti iznimno su rijetki te zbog toga konzervativno liječenje gotovo nikada nije izbor.

1.7. Operativno liječenje

Glavna indikacija za operativno liječenje Kienböckove bolesti jest ustrajna bol koja ne reagira na konzervativnu terapiju nesteroidnim protuupalnim lijekovima i imobilizaciju. Na raspolaganju je nekoliko kirurških tehnika. Dva su glavna kriterija za odabir odgovarajuće tehnike: stadij bolesti i prisutnost ili odsutnost minus varijante ulne. Operativne zahvate možemo svrstati u šest skupina: ekscizija polumjesečaste kosti s ili bez zamjene, zahvati poravnanja zgloba, interkarpalne fuzije, revaskularizacija, postupci spašavanja i ostali postupci.

1.7.1. Ekscizija polumjesečaste kosti sa zamjenom ili bez nje

Ovoj skupini pripadaju tri zahvata: jednostavna ekscizija polumjesečaste kosti, ekscizija s mekotkivnom zamjenom i artroplastika silikonskom zamjenom.

Jednostavna je ekscizija polumjesečaste kosti zahvat kod kojega se odstranjena polumjesečasta kost ne zamjenjuje ni sa kakvom umjetnom ili biološkom nadopunom. Koristi se kod Kienböckove bolesti stadija II i III Lichtmanove klasifikacije i oduvijek je bila

kontroverzna. Najprije su Stahl te Therkelsen i Andersen objavili loše, a nakon njih Gillespie objavljuje zadovoljavajuće rezultate zahvata (12). Problem je što kod tog zahvata dolazi do nepredvidive reorganizacije kostiju pešća. No raspon pokreta se, pri tom se misli na fleksiju i ekstenziju, dugoročno gledano smatra zadovoljavajućim.

Ekscizija s mekotkivnom zamjenom zahvat je pri kojemu se nakon odstranjivanja polumjesečaste kosti ista zamjenjuje ilijačnim koštanim režnjem umotanim u *palmaris longus*. Matsushashi (13) je objavio da je od dvanaest pacijenata liječenih tom metodom četvero njih razvilo osteoartritis radiokarpalnog zgloba, međutim kod svih su klinički rezultati bili izvrsni.

Artroplastika silikonskom zamjenom zahvat je sličan prethodnome. Razlika je u tome što se odstranjena polumjesečasta kost zamjenjuje umjetnim, silikonskim nadomjeskom. Međutim, dugoročno gledano, uspješnost tog zahvata daleko je manja. Silikonski sinovitis s formacijom ciste neizbježan je problem nakon tog zahvata, što ga obilježava kao samo privremeno rješenje za liječenje Kienböckove bolesti (14).

1.7.2. Zahvati poravnanja zgloba

Skraćivanje palčane i produljivanje lakatne kosti dva su zahvata koji pripadaju ovoj skupini. Njihov je cilj postići neutralnu varijantu ulne. Takva korekcija ne bi trebala prelaziti promjenu duljine veću od četiri milimetra jer se gotovo svo smanjenje pritiska u ručnom zglobu događa u prva dva milimetra korekcije (11). Skraćivanje palčane kosti postiže se tako da se na udaljenosti šest do sedam centimetara proksimalno od radiokarpalnog zgloba naprave dva paralelna reza okomitom pilom kako bi se odstranio segment kosti veličine dva do tri milimetra. Fiksacija se postiže kompresijskom pločicom od nehrđajućeg čelika (15). Brojne studije prikazuju pozitivne rezultate kod te metode (15, 16, 17). Produljivanje lakatne kosti zahvat je koji se puno rjeđe koristi. Može se raditi tako da se napravi stepenasti rez na distalnom kraju dijafize ulne, distrakcija i fiksacija ili umetanjem koštanog presatka nakon što se na istom mjestu napravi okomiti rez. Kod tog zahvata prijavljeno je izrazito dugo razdoblje oporavka i vrlo visok stupanj razvitka pseudoartroze (18).

1.7.3. Interkarpalne fuzije

Postoje različite vrste interkarpalnih fuzija pri liječenju Kienböckove bolesti. Sve imaju isti cilj, a to je smanjiti sile kojima se izlaže polumjesečasta kost. Uglavnom se rade na pacijentima s neutralnom ili pozitivnom varijantom ulne kod kojih je zahvat poravnanja zgloba kontraindiciran (11).

Najbolja su iskustva sa skafo-trapezo-trapezoidnom (STT) fuzijom. Osim što se radi kao samostalan zahvat, može se raditi u kombinaciji s ekscizijom polumjesečaste kosti.

Usporedba tih dvaju zahvata ide u korsit samostalne fuzije jer nakon što se odstrani polumjesečasta kost, veća je vjerojatnost da će doći do pomaka čunaste kosti, a to dovodi do povećanog rizika za razvoj radioskafoidnog artritisa (19).

Također se izvodi i skafo-kapitatna (SC) fuzija. Biomehanički, taj zahvat smanjuje pritisak u radiolunatnom zglobu za približno 10 % (11). Neki ga autori preferiraju u odnosu na STT jer zahtjeva samo jedno mjesto fuzije i tehnički ga je lakše izvesti. Isto tako, komparativna studija između STT i SC fuzije pokazala je da su gubitak opsega pokreta u ručnom zglobu te zglobu između trapezne kosti i prve kosti zapešća, *articulatio carpometacarpea pollicis*, isti ili relativno manji kod SC fuzije (20).

Kapitohamatna fuzija treća je i posljednja od interkarpalnih fuzija koje se izvode pri liječenju Kienböckove bolesti. Iako se navodi da kao samostalan zahvat nije učinkovita u smanjivanju pritiska na polumjesečastu kost (11), objavljena je studija na 45 pacijenata liječenih tom tehnikom u kojoj 93 % ispitanika poslijeoperativno nije imalo bol ili je imalo slabiji osjećaj boli (21).

1.7.4. Revaskularizacija

Revaskularizacija polumjesečaste kosti ili kirurška angiogeneza definira se kao transfer krvnih žila ili dobro vaskulariziranog autogenog tkivnog presatka. Postupak se može dodatno poboljšati istovremenom primjenom vaskulogenih citokina. Te se tehnike mogu kombinirati s ranije spomenutima. Posebno su pogodne za mlade pacijente s neutralnom ili pozitivnom varijantom ulne kod kojih skraćivanje radiusa nije opcija.

Trenutno, najveći broj revaskularizacija koristi koštane presatke na peteljci. To su mali koštani fragmenti koji sadrže pripadajuće žile hranilice, arteriju i venu. Presadci mogu biti porijekla okolnih struktura te se transliraju na željeno mjesto. Takav presadak može se uzeti od graškaste kosti, palmarne i dorzalne metafize palčane kosti, glavice druge metakarpalne kosti te metafize lakatne kosti (22). Postoje još i takozvani slobodni mikrovaskularni režnjevi, koji se presađuju s udaljenog mjesta, a njihova se peteljka mikrovaskularnim tehnikama spaja s obližnjom arterijom i venom. Tu se ubrajaju mikrovaskularni rezanj grebena zdjelične kosti i medialnog kondila bedrene kosti.

1.7.5. Postupci spašavanja

Ovi postupci rezervirani su za kasnije stadije bolesti i za slučaj da drugi postupci ne uspiju. Karpektomija proksimalnog reda kostiju pešća pokazala se kao relativno dobar alternativni zahvat pri liječenju Kienböckove bolesti, kao i za liječenje drugih bolesti ručnoga zgloba. Tom kirurškom tehnikom odstranjuju se polumjesečasta, čunasta i trokutasta kost te

se glavica glavičaste kosti uzglobi s polumjesečastom udubinom na distalnom kraju palčane kosti. Dugoročni rezultat te operacije bolji je opseg pokreta ručnog zgloba i jača snaga stiska šake (23).

Artrodeza ručnog zgloba posljednja je opcija za pacijente s proširenom degeneracijom u navedenom području. To je zahvat kod kojega se postiže ukočenje zgloba kako bi se onemogućio pokret u istom, te se na taj način spriječila daljnja degeneracija i olakšala bol. Sigurnom se pokazala artrodeza korištenjem osteosintetske pločice na dorzalnoj strani ručnoga zgloba. Ne uzrokuje bilo kakve značajne ispade u funkciji i učinkovito smanjuje bol (24).

1.7.6. Ostali postupci

Zbog prostorne ograničenosti ovoga rada, ostale postupke samo ćemo nabrojiti. To su: spužvasti koštani presadak s vanjskom fiksacijom, artroskopski debridman, denervacija ručnog zgloba, dekompresija metafize i dekompresija srži polumjesečaste kosti.

2. CILJ RADA

Cilj je rada usporedbom kliničke slike prije i nakon operativnog zahvata ispitati uspješnost korekcijske osteotomije palčane kosti pri liječenju avaskularne nekroze polumjesečaste kosti. Uspješnost će se definirati povećanjem pokretljivosti te smanjenjem intenziteta bolova u ručnom zglobu u mirovanju i prilikom aktivnosti te odsutnosti daljnje progresije kolapsa polumjesečaste kosti na kontrolnim poslijeoperativnim snimkama.

3. ISPITANICI I METODE

3.1. Ustroj studije

Istraživanje je oblikovano kao retrospektivno-prospektivna studija (25, 26).

3.2 Ispitanici

Ispitanici su u ovom istraživanju pacijenti koji su bolovali od avaskularne nekroze polumjesečaste kosti, tzv. Kienböckove bolesti te su podvrgnuti korekcijskom zahvatu skraćanja palčane kosti na Zavodu za ortopediju KBC-a Osijek u razdoblju unatrag 10 godina.

3.3 Metode

Nakon odabranih imena iz operativnih knjiga, potražili smo kartone pacijenata iz arhive Zavoda za ortopediju KBC-a Osijek. Iz kartona odabranih pacijenata izvadili smo podatke o godini rođenja pacijenta, spolu, ruci koja je zahvaćena, prisutnosti boli zahvaćenog zgloba u mirovanju te za vrijeme aktivnosti, stupnju kretnje zahvaćenog ručnog zgloba te dodatnoj dijagnostici. Provjeravanjem radioloških snimaka podlaktice u antero-posteriornoj projekciji utvrdili smo koju je varijantu ulne imao pacijent. Dob za vrijeme operacije izračunali smo tako što smo godinu rođenja oduzeli od godine u kojoj je pacijent operiran. Kretnje u zahvaćenom ručnom zglobu svrstali smo u tri skupine: manje od 60 stupnjeva, 60 do 120 stupnjeva te više od 120 stupnjeva. Podatke o prisutnosti boli zahvaćenog ručnog zgloba u mirovanju i aktivnosti te stupanj pokreta u istom zglobu prikupili smo iz dokumentacije s kontrolnih pregleda trideset dana nakon operacije.

Svi pacijenti operirani su kirurškom tehnikom osteotomije skraćanja palčane kosti. Taj zahvat radi su u općoj anesteziji nakon što se učini eksangvinacija uda i na nadlaktici se napuše kaf, sličan onome kod tlakomjera, kako bi spriječio povratak krvi. Na taj način umanjuje se krvarenje u operativnom polju. Zatim se učini rez na palmarnoj strani distalnog kraja podlaktice sve do brazde na ručnom zglobu. Kako bi se zaštitila *arteria radialis*, zarezuje se površinska ovojnica *flexor carpi radialis*. On se retrahira radiolateralno te se zarezuje dorzalna površina njegove fascije. Pažljivo se prema lateralno retrahira i *arteria radialis* i pronalazi se radijalna insercija *pronator quadratus*. Disecira se proksimalno i pronalazi mišić *flexor pollicis longus*. On se podiže s *pronator quadratusom* kako bi se prikazala distalna dijafiza i metafizeo-dijafizealni spoj palčane kosti. Na temelju preoperativnih radiografskih snimaka i veličini minus varijante ulne na tom spoju učini se osteotomija. Rez se učini tako da distalni segment bude dovoljno dugačak da bi se na njega moglo staviti dva ili tri vijka. Kako bi se označilo mjesto gdje će se fiksirati osteosintetski

materijal, na distalni segment postavi se pločica i vijci te ih se prije skraćivanja palčane kosti makne. Zatim se s tankom oscilirajućom pilom učini druga osteotomija i palčana se kost skraćuje, obično za dva do tri milimetra. Pločica se opet fiksira na distalni segment. Prije postavljanja vijaka na proksimalni dio, čvrsto se redukcijским klještima priljube odvojeni dijelovi palčane kosti te se učini još jedna kontrolna rendgenska snimka. Nakon što se fiksira pločica, ispusti se zrak iz kafa na nadlaktici, uspostavi hemostaza te, ako je potrebno, postavi dren. Prije zatvaranja rane u svim slojevima, *pronator quadratus* pokrijemo pločicu. Fasciju podlaktice ne zašivamo kako bismo umanjili šanse za nastanak *compartment* sindroma. Na samom kraju operacije imobiliziramo podlakticu (27).

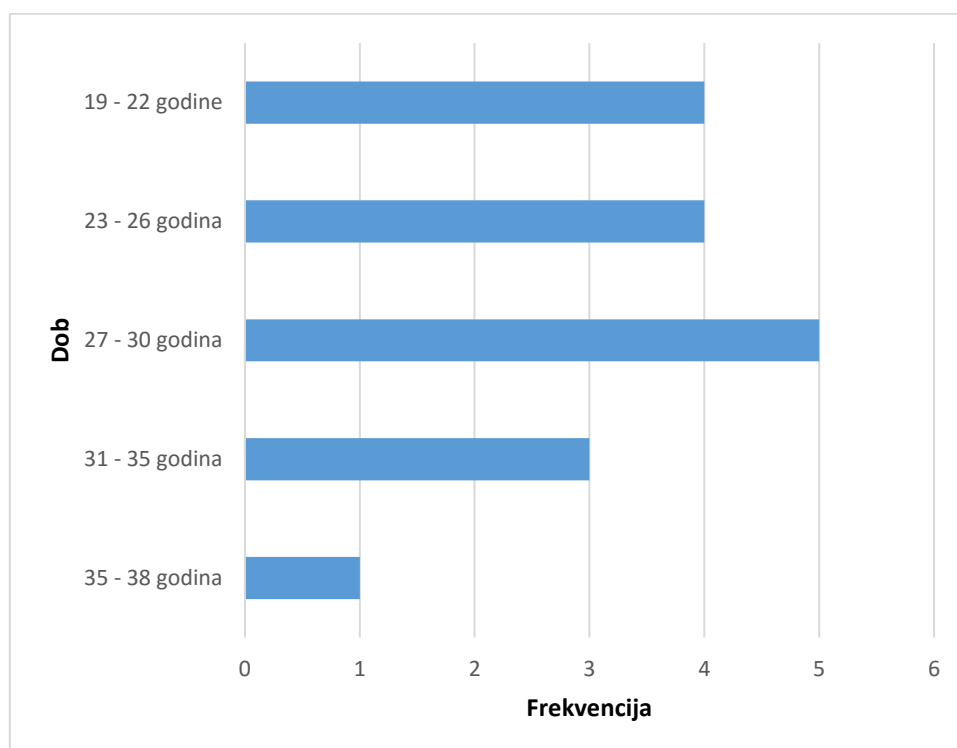
3.4 Statističke metode

Kategorijski podatci prikazani su apsolutnim i relativnim frekvencijama, dok su numerički prikazani, zbog normalnosti distribucije, aritmetičkom sredinom i standardnom devijacijom. Razlike među kategorijskim varijablama uspoređene su pomoću Fisherovog egzaktnog testa i pomoću McNemarovog testa, gdje je riječ o zavisnim kategorijskim podacima. Statistička značajnost određena je s $p < 0,05$. Statistička obrada podataka napravljena je u programu IBM SPSS Statistics (ver. 16.0, SPSS Inc., Chicago, IL, SAD) (28).

4. REZULTATI

U ovom istraživanju koristili smo podatke Zavoda za ortopediju KBC-a Osijek. U posljednjih 10 godina (2005. – 2015.) prikupljeni su podatci 17-ero pacijenata. Ukupno je prikupljeno podataka za 10 žena (58,8 %) i 7 muškaraca (41,2 %).

Prosječna dob pacijenata u vrijeme operativnog zahvata bila je 26,76 standardne devijacije 4,68 godina. Najmlađi pacijent imao je 19, a najstariji 35 godina. Distribucija dobi ispitanika prikazana je na Slici 1.

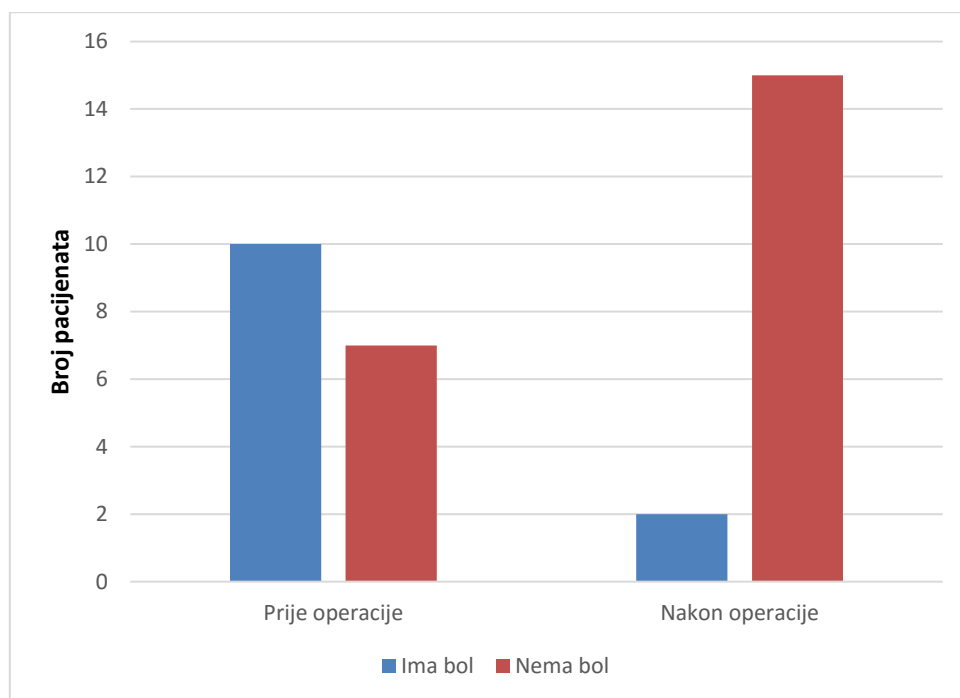


Slika 1. Distribucija dobi ispitanika

Operativni zahvat na desnoj ruci učinjen je na 10 (58,8 %) pacijenata, od toga 6 (35,4 %) žena i 4 (23,6 %) muškarca. Lijevu ruku operiralo je 7 (41,2 %) pacijenata, 4 (23,6 %) žene i 3 (17,7 %) muškarca.

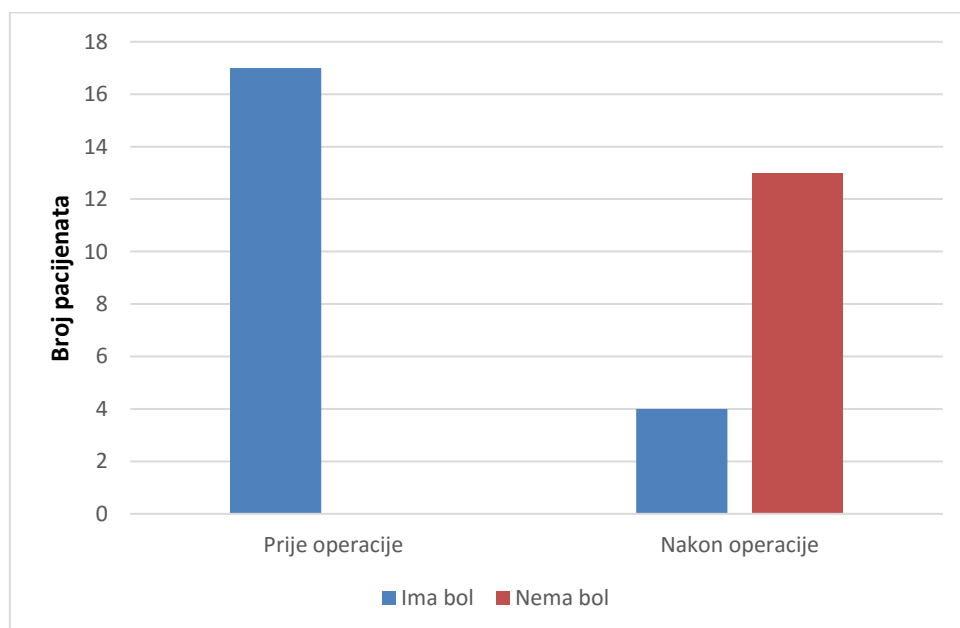
Povezanost spola i oboljele strane s pojavnošću bolesti nije se pokazala statistički značajnom ($p = 0,629$).

Uočeno je da su razlike bolova u mirovanju prije i nakon operacije statistički značajne i idu u prilog uspješnosti operativnog zahvata (McNemarov test, $p = 0,008$). Bol u mirovanju prije operacije imalo je 10 pacijenata, a samo 2 izjasnilo se da su bolovi prisutni i nakon operativnog zahvata. Vizualni prikaz tih rezultata vidi se na Slici 2.



Slika 2. Bol u mirovanju prije i nakon operacije

Statistički je značajna razlika pri pokretu šake u ručnom zglobu prije i nakon operacije (McNemarov test, $p < 0,001$). Prije operacije bol pri pokretu osjećali su svi pacijenti, dok je nakon operacije samo njih 4 osjetilo bol pri pokretu. Raspodjela osjećaja boli pri pokretu prije i nakon operacije prikazana je na Slici 3.



Slika 3. Bol pri pokretu prije i nakon operacije

Uspoređujući po spolu prisutnost boli u mirovanju prije i nakon operacije, nije utvrđena statistički značajna razlika ($p = 0,125$). (Tablica 2.)

Tablica 2. Usporedba boli u mirovanju prije i nakon operacije

		Bol u mirovanju nakon operacije			
		Da	Ne	p*	
Muški	Bol u mirovanju prije operacije	Da	2	4	0,125
		Ne	0	1	
Ženski	Bol u mirovanju prije operacije	Da	0	4	0,125
		Ne	0	6	

*McNemarov test

Uspoređujući po spolu prisutnost boli u aktivnosti prije i nakon operacije, uočeno je statistički značajno smanjenje boli kod osoba ženskog spola ($p = 0,004$) (Tablica 3.)

Tablica 3. Usporedba boli u aktivnosti prije i nakon operacije

		Bol u aktivnosti nakon operacije			
		Da	Ne	p*	
Muški	Bol u aktivnosti prije operacije	Da	3	4	0,125
		Ne	0	0	
Ženski	Bol u aktivnosti prije operacije	Da	1	9	0,004
		Ne	0	0	

*McNemarov test

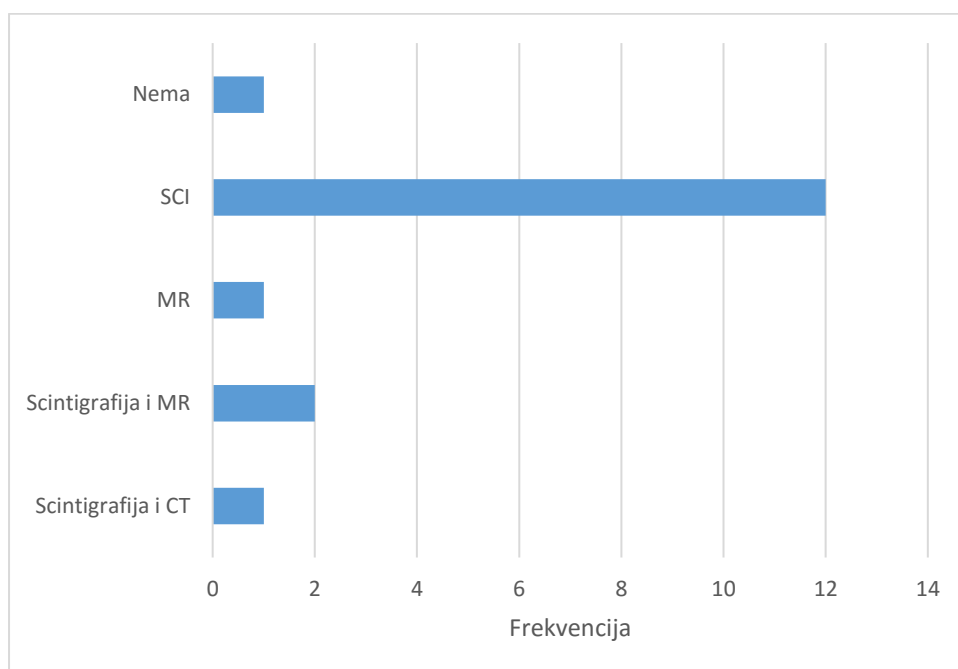
Uočen je statistički značajan napredak u opsegu pokreta prije i nakon operacije ($p = 0,006$). Najveći broj pacijenata prije operacije pripadao je prvoj skupini s najlošijim opsegom pokreta, dok se nakon operacije taj broj smanjio na samo jednog pacijenta. (Tablica 4.)

Tablica 4. Prikaz opsega pokreta prije i nakon operacije

	Prije operacije	Poslije operacije	p*
Kretanje < 60	9 (52,94 %)	1 (5,88 %)	0,006
60 – 120	6 (35,29 %)	8 (47,06 %)	
> 120	2 (1,76 %)	8 (47,06 %)	

*Fisherov egzakti test

Svima pacijentima, osim jednom, učinjena je, uz osnovni radiografski prikaz zapešća, dodatna slikovna dijagnostika. Najvećem broju učinjena je scintigrafija. Samo je nekima učinjen CT, MR ili kombinacija tih tehnika sa scintigrafijom. (Slika 4.)



Slika 4. Prikaz učinjene dodatne dijagnostike

Svi pacijenti u ovome istraživanju imali su minus varijantu ulne.

5. Rasprava

Lunatomalacija ili Kienböckova bolest stanje je u kojem je krvna opskrba polumjesečaste kosti, male kosti pešća, kompromitirana. Kost je živo tkivo koje zahtijeva kontinuiranu krvnu opskrbu, ali ako dođe do zaustavljanja iste, kost će odumrijeti. Taj proces naziva se osteonekroza. Osteonekroza polumjesečaste kosti u kasnoj fazi vodi k artrozi ručnog zgloba te trajnoj radnoj nesposobnosti. Osim direktne i indirektno ozljede krvnih žila koje opskrbljuju regiju zapešća, nejednaka duljina jedne od kostiju podlaktice vrši dodatni pritisak na polumjesečastu kost u nekim fazama pokreta zgloba, što dugoročno također vodi ka osteonekrozi. Neoperativno je liječenje kod te bolesti neučinkovito pa se u operativnom liječenju primjenjuju metode egalizacije, odnosno izjednačavanja duljine kostiju podlaktice skraćanjem palčane ili duljenjem lakatne kosti. Na Zavodu za ortopediju KBC-a Osijek, provodi se metoda skraćivanja palčane kosti.

Kienböckova bolest progresivna je bolest čije su najgore značajke da zahvaća mlađu, radno sposobnu populaciju i uglavnom se javlja na dominantnoj ruci. Prosječna dob pacijenata u vrijeme operativnog zahvata bila je 26,76, standardne devijacije 4,68 godina, što odgovara okvirima dobi najčešće pojavnosti Kienböckove bolesti (1).

Ograničenja ove studije su ta što je broj operiranih pacijenata relativno mali jer je u našoj regiji pojavnost te bolesti rijetka. Ne samo naša, brojne su studije rađene na relativno malim uzorcima: Gupta i suradnici (16) imali su dvanaest pacijenata, Ducarmois i suradnici (18) devet pacijenata, Amillo i suradnici (29) dvanaest pacijenata, Mohammad i suradnici (15) šesnaest pacijenata i tako dalje. Usporedbe radi, Squitieri i suradnici (30) kažu da u SAD-u od Kienböckove bolesti boluje manje od dvjesto tisuća ljudi. Budući da je osteotomija skraćivanja palčane kosti jedini zahvat koji se koristi u našoj kući, nismo ga mogli usporediti s drugim zahvatima koji se izvode pri liječenju te bolesti. Nadalje, konzervativno liječenje ovako progresivne i degenerativne bolesti te odgađanje neizbježnog u našoj kući, kao i u literaturi, smatra se neodgovarajućim (31). Ipak je riječ o mladim pacijentima i o održavanju, što je moguće veće, funkcije ruke.

Prednost ove studije je u tome što smo mogli prikupiti dva glavna parametra koja se gledaju prilikom provjere uspješnosti ovakvog zahvata, a to su promjena u prisutnosti boli i opseg pomičnosti ručnog zgloba. Ta dva parametra ključni su u dokazivanju poboljšanja kliničke slike.

U ovoj studiji bol je u potpunosti nestala kod trinaest od sedamnaest pacijenata. To čini značajan napredak u kliničkoj slici po navedenom parametru. Slični rezultati postignuti su u još nekim studijama. Amillo i suradnici (28) uočili su da je u njihovom istraživanju koje je

uključilo dvanaest pacijenata, deset imalo zadovoljavajući napredak u olakšanju boli, dok je dvoje bilo nezadovoljno jer se osjećaj boli nije promijenio, tj. oboje pacijenata bili su u uznapređovalom stadiju bolesti. Slične rezultate prijavili su i Siala i suradnici (32). Oni su na uzorku od trideset i jednog pacijenta liječenog osteotomijom skraćanja palčane kosti postigli nestanak boli kod njih dvadeset. Jedanaest preostalih osjećalo je blagu bol pri naporu. Suprotno njima, De Smet (30) navodi kako od sedamnaest pacijenata koji su podvrgnuti osteotomiji skraćanja palčane kosti pri liječenju Kienböckove bolesti niti jednome bol nije nestala, ali primijećeno je smanjenje iste. Samo kod dvoje naših pacijenata nije bilo nikakvog pomaka u osjetu boli. Budući da nismo pronašli podatak o stadiju bolesti u kojemu su pacijenti bili, ne možemo sa sigurnošću reći, ali možemo pretpostaviti, da je to zbog toga što su možda bili u visoko uznapređovalom stadiju, kod kojega ponekad, bez obzira na odabrani zahvat, napredak u kliničkoj slici može biti malen ili čak izostati. Zadovoljavajući je podatak da se niti jednome pacijentu bol nakon izvršenog zahvata nije povećala.

Drugi parametar koji smo promatrali opseg je pomičnosti ručnoga zgloba. Ukupni raspon palmarne i dorzalne fleksije kod zdravog pojedinca iznosi oko sto šezdeset stupnjeva. (3) Naše smo pacijente podijelili u tri skupine ovisno o opsegu pokreta koji su mogli učiniti. Prva skupina s kretanjama manjima od šezdeset stupnjeva, druga s kretanjama šezdeset do sto dvadeset stupnjeva i treća s kretanjama većima od sto dvadeset stupnjeva. Prije operacije najviše je pacijenata bilo u prvoj skupini, njih devet. Svi su također bili svrstani u skupinu pacijenata koji su osjetili bol u mirovanju prije operacije. Dakle, gledajući oba parametra možemo reći da je to skupina pacijenata s najgorom kliničkom slikom. Nakon operacije samo je jedan pacijent ostao u skupini najmanjeg opsega pomaka, no zanimljivo je da mu je bol i u mirovanju i u pokretu nestala. Šest pacijenata prije operacije pripadalo je drugoj skupini, a dvoje je pripadalo trećoj, s najvećim opsegom pomaka. Nakon operacije u objema skupinama bilo je po osam pacijenata. Uočili smo kako je troje pacijenata napredovalo iz prve skupine u treću, što možemo ocijeniti kao izniman napredak u poslijeperativnom opsegu pokreta ručnoga zgloba. Kao i za prethodni parametar, ni ovdje se stanje nije nikome pogoršalo, odnosno svi pacijenti imali su napredak u opsegu pokreta.

Različiti autori imaju različit način prikazivanja opsega pokreta. Altay i suradnici (33), gledajući razliku u oporavku kod stadija II i III-A Lichtmanove klasifikacije prije i nakon skraćivanja palčane kosti, utvrdili su da se napredak u opsegu pokreta poboljšao s 92° (standardne devijacije 15,6) na $102,4^{\circ}$ (standardne devijacije 18,5) kod pacijenata sa stadijem II, te s $84,4^{\circ}$ (standardne devijacije 10,9) na $92,3^{\circ}$ (standardne devijacije 11,1). Na isti način svoje rezultate prikazali su Mohammad i suradnici (15). Oni su u istraživanju koje je

obuhvaćalo šesnaest pacijenata različitih stadija utvrdili srednji pomak u opsegu pokreta s 67° (standardne devijacije 8,1) na 74° (standardne devijacije 9,5).

Viljakka i suradnici (17) su stupanj pokreta oboljele strane izrazili postotkom pokreta zdrave strane. Gledajući zasebno fleksiju i ekstenziju ručnoga zgloba, u 25-ogodišnjoj studiji zabilježili su prosječnu ekstenziju od 93 % i fleksiju od 76 % zdrave strane. U obzir su morali uzeti i smanjenje pokreta zdrave strane do kojega je došlo u tako dugom razdoblju.

I brojni drugi autori navode određeno povećanje opsega pokreta nakon osteotomije skraćanja palčane kosti (28, 31, 34).

Svi pacijenti u ovom istraživanju imali su minus varijantu ulne. To je anatomska varijacija podlaktičnih kostiju pri kojoj je *ulna*, lakatna kost, kraća za nekoliko milimetara nego što je uobičajeno. To dovodi ručni zglob u nepogodan položaj i povećava pritisak na polumjesečastu kost. Taj pritisak pak dovodi do poremećaja u vaskularizaciji i do nekroze polumjesečaste kosti. Minus varijanta ulne jedna je od indikacija za osteotomiju skraćanja palčane kosti. Njezinim skraćivanjem postižemo dekompresiju polumjesečaste kosti i u ranim stadijima bolesti možemo postići ne samo sprječavanje daljnje progresije bolesti nego i revaskularizaciju i oporavak polumjesečaste kosti.

Iako je osteotomija skraćanja palčane kosti zahvat rezerviran za ranije stadije Kienböckove bolesti (I i II), Altay i suradnici (32) postigli su iznenađujuće rezultate radeći taj zahvat u stadijima III-A i III-B, u kojima je već nastupio kolaps polumjesečaste kosti. U kohortnoj studiji rađenoj na dvadeset i tri pacijenta, trinaest u stadiju III-A i deset u stadiju III-B, uočili su značajan napredak funkcije ručnog zgloba u grupi pacijenata koja je u III-B stadiju bolesti. Međutim, nije došlo do radiološkog znaka cijeljenja, što je za očekivati jer je u tom stadiju polumjesečasta kost u ireverzibilnoj nekrozi.

Postoji velik broj načina kojima se danas pristupa operativnom liječenju Kienböckove bolesti. Stahl i suradnici (35) usporedili su neke od najčešćih. Od 98 pacijenata u njihovom istraživanju, 46 je podvrgnuto STT artrodezi, 21 osteotomiji skraćanja palčane kosti, na 7 je učinjen vaskularni koštani presadak, a na 3 vaskularni koštani presadak i osteotomija skraćanja palčane kosti. Uspoređivali su rezultate između STT-a i osteotomije skraćanja palčane kosti te osteotomije skraćanja palčane kosti s vaskularnim koštanim presatkom. Na 57 pregledanih pacijenata nisu uspjeli utvrditi značajnu razliku u kliničkom ili radiološkom napretku među tim zahvatima.

Sustavni pregled literature (29) pokazao je da je malen broj takvih komparativnih studija te da među njima velika većina pokazuje negativne rezultate. Puno je veći broj *case series* studija, uglavnom na malim uzorcima pacijenata, među kojima većina prikazuje

pozitivne rezultate. Budući da osiguravanje financijskih sredstava za studije na rijetkim bolestima, a koje k tome ne ugrožavaju život, nije lako, malena je vjerojatnost da će se u skoroj budućnosti na našem području napraviti randomizirana kontrolirana studija koja bi obuhvatila veći broj ispitanika i dala objektivne rezultate primjenjive na općoj populaciji.

6. Zaključak

Na temelju provedenog istraživanja i dobivenih rezultata mogu se izvesti sljedeći zaključci:

- Prosječna dob pacijenata u vrijeme operativnog zahvata bila je 26,76 standardne devijacije 4,68 godina.
- Bol ručnoga zgloba nakon provedene osteotomije skraćanja palčane kosti značajno je smanjena.
- Značajan napredak u opsegu pokreta uočen je kod gotovo svih pacijenata. Samo je jedan pacijent nakon zahvata ostao u skupini najmanjeg opsega pokreta.
- Pri dijagnostici Kienböckove bolesti, uz osnovnu dijagnostiku, široko se upotrebljava i dodatna.
- Minus varijanta ulne prisutna je kod svih pacijenata koji su sudjelovali u ovom istraživanju.
- Statistički je značajan napredak u kliničkoj slici pri liječenju Kienböckove bolesti osteotomijom skraćanja palčane kosti.

7. Sažetak

Cilj istraživanja: Cilj je rada usporedbom kliničke slike prije i nakon operativnog zahvata ispitati uspješnost korekcijske osteotomije palčane kosti pri liječenju avaskularne nekroze polumjesečaste kosti. Uspješnost će se definirati povećanjem pokretljivosti te smanjenjem intenziteta bolova u ručnom zglobu u mirovanju i prilikom aktivnosti.

Nacrt studije: Istraživanje je ustrojeno kao retrospektivno-prospektivna studija. Uključeno je 17 pacijenata, od toga 10 žena i 7 muškaraca.

Materijali i metode: Iz medicinske dokumentacije Zavoda za ortopediju KBC-a Osijek prikupljeni su podaci o pacijentima koji su liječeni od Kienböckove bolesti osteotomijom skraćanja palčane kosti. Analizirani podaci su: spol, dob, zahvaćena strana, prisutnost boli u mirovanju i pri aktivnosti prije i nakon operacije te opseg pomičnosti ručnoga zgloba prije i nakon operacije. Opseg kretnji podijelili smo u tri skupine. Prva, s pokretom manjim od 60°, druga, s pokretom 60° – 120° i treća, s pokretom većim od 120°.

Rezultati: Medijan dobi pacijenata u vrijeme operativnog zahvata bio je 27 godina (interkvartilnog raspona 23 do 30,5 godina). Uočeno je da su razlike u bolovima prije i nakon operacije statistički značajne i idu u prilog uspješnosti operativnog zahvata. Bol u mirovanju prije operacije imalo je 10 pacijenata, a samo 2 izjasnilo se da su bolovi prisutni i nakon operativnog zahvata. Napredak u opsegu pokreta uočen je kod gotovo svih pacijenata. Samo kod jednoga stupanj pokreta ostao je ispod 60°.

Zaključak: Statistički je značajan napredak u kliničkoj slici pri liječenju Kienböckove bolesti osteotomijom skraćanja palčane kosti.

Ključne riječi: analiza ranih rezultata; Kienböckova bolest; operativno liječenje; osteotomija skraćanja palčane kosti.

8. Summary

Objectives: The aim of this study was to compare and evaluate the clinical results before and after the radial shortening osteotomy in the treatment of avascular necrosis of *os lunatum*. The success of the surgery is defined by the increased mobility and reduced intensity of pain in the wrist, at rest and during activity.

Study design: The study is organized as a retrospective-prospective study. The study included 17 patients, 10 of whom were women and 7 men.

Participants and methods: Data was obtained at the Institute for Orthopaedic Surgery at Clinical Hospital Center Osijek for patients who were treated for Kienböck's disease. The data analyzed included: gender, age, affected side, the presence of pain at rest and during activity, before and after the surgery as well as the extent of immobility of the wrist before and after the surgery. Patients were categorized into three groups based on the ability of their wrist movement. In the first group the movement was less than 60°, in the second, it was 60° – 120° and in the third, the movement was more than 120°.

Results: The median age of patients at the time of surgery was 27 years. The difference in pain before and after surgery was statistically significant and it indicated the success of the surgery. 10 patients complained of rest pain before surgery, and only 2 said the pain was present after the surgery. The progress in the range of motion was found in almost all of the patients. There was only one patient whose degree of movement remained below 60°.

Conclusion: Improvement in the clinical results of the treatment of Kienböck's disease by radial shortening osteotomy proves to be statistically significant.

Keywords: Early Results Analysis; Kienböck's Disease; Surgical Treatment; Radial Shortening Osteotomy.

9. Literatura

- [1] Schuind F, Eslami S, Ledoux P. Kienbock's disease. *J Bone Joint Surg Br.* 2008 Feb;90(2):133-9.
- [2] Pećina M. i sur. *Ortopedija.* 3.izd. Zagreb: Naklada ljevak; 2004.
- [3] Krmpotić-Nemanić J, Marušić A. *Anatomija čovjeka.* 2.izd. Zagreb: Medicinska naklada; 2007.
- [4] Arnaiz J, Piedra T, Cerezal L, Ward J, Thompson A, Vidal JA, Canga A. Imaging of Kienböck disease. *AJR Am J Roentgenol.* 2014 Jul;203(1):131-9.
- [5] Schiltewolf M, Martini AK, Mau HC, Eversheim S, Brocai DR, Jensen CH. Further investigation of the intraosseous pressure characteristics in necrotic lunates (Kienböck's disease). *J Hand Surg Am.* 1996 Sep;21(5):754-8.
- [6] Schmitt R, Heinze A, Fellner F, Obletter N, Struhn R, Bautz W. Imaging and staging of avascular osteonecroses at the wrist and hand. *Eur J Radiol* 1997; 25:92–103
- [7] Lichtman DM, Mack GR, MacDonald RI, Gunther SF, Wilson JN. Kienböck's disease: the role of silicone replacement arthroplasty. *J Bone Joint Surg [Am]* 1977;59-A:899–908.
- [8] Ståhl F. On lunatomalacia (Kienböck's disease): a clinical and roentgenological study, especially on its pathogenesis and late results of immobilization treatment. *Acta Chir Scand* 1947(Suppl);126:1–133.
- [9] Decoulx P, Marchand M, Minet P, Razemon JP. Kienböck's disease in miners: clinical & pathogenic study with analysis of 1330 x-rays of the wrist. *Lille Chir* 1957;12:65–81.
- [10] Goeminne S, Degreef I, De Smet L. Reliability and reproducibility of Kienböck's disease staging. *J Hand Surg Eur Vol* 2010; 35:555–557.
- [11] <http://emedicine.medscape.com/article/1241882-overview>
- [12] Blanco RH, Blanco FR, Cervigni F. Kienböck Disease: Postoperative Radiographs at Long-Term Follow-Up. *J Wrist Surg.* 2016 May;5(2):110-2.
- [13] Matsushashi T, Iwasaki N, Kato H, Minami M, Minami A. Clinical outcomes of excision arthroplasty for Kienbock's disease. *Hand Surg.* 2011;16(3):277-82.
- [14] Kaarela OI, Raatikainen TK, Torniainen PJ. Silicone replacement arthroplasty for Kienböck's disease. *J Hand Surg Br.* 1998 Dec;23(6):735-40.
- [15] Ebrahimzadeh MH, Moradi A, Vahedi E, Kachooei AR. Mid-term clinical outcome of radial shortening for kienbock disease. *J Res Med Sci.* 2015 Feb;20(2):146-9.

- [16] Gupta R, Pruthi M, Kumar A, Garg S. Outcome of Kienböck's disease in twelve cases: a mid-term follow-up study. *Singapore Med J.* 2014 Nov;55(11):583-6.
- [17] Viljakka T, Tallroth K, Vastamäki M. Long-term outcome (20 to 33 years) of radial shortening osteotomy for Kienböck's lunatomalacia. *J Hand Surg Eur Vol.* 2014 Sep;39(7):761-9. doi: 10.1177/1753193413512222. Epub 2013 Dec 3.
- [18] Ducarmo P, Van Innis F. [Long-term results of 9 cases of elongation of the ulna in treatment of Kienböck's disease]. *Ann Chir Main Memb Super.* 1997;16(1):16-24.
- [19] Lee JS, Park MJ, Kang HJ. Scaphotrapeziotrapezoid arthrodesis and lunate excision for advanced Kienböck disease. *J Hand Surg Am.* 2012 Nov;37(11):2226-32.
- [20] Moy OJ, Peimer CA. Scaphocapitate fusion in the treatment of Kienböck's disease. *Hand Clin.* 1993 Aug;9(3):501-4.
- [21] Oishi SN, Muzaffar AR, Carter PR. Treatment of Kienbock's disease with capitolunate arthrodesis: pain relief with minimal morbidity. *Plast Reconstr Surg.* 2002 Apr 1;109(4):1293-300.
- [22] Sheetz KK, Bishop AT, Berger RA. The arterial blood supply of the distal radius and ulna and its potential use in vascularized pedicled bone grafts. *J Hand Surg Am.* 1995 Nov;20(6):902-14.
- [23] Mandarano-Filho LG, Campioto DS, Bezuti MT, Mazzer N, Barbieri CH. Functional outcomes of proximal row carpectomy: 2-year follow-up. *Acta Ortop Bras.* 2015 Nov-Dec;23(6):311-4.
- [24] de Araujo Silva B, de Souza MV, Carrasco FM, Melo GA, Barreiros LE, Labronici PJ. Is arthrodesis still a good indication for non-inflammatory arthrosis of the wrist?. *Rev Bras Ortop.* 2015 Sep 9;50(5):578-85.
- [25] Kolčić I, Vorko-Jović A. *Epidemiologija.* 1. izd. Zagreb: Medicinska naklada; 2012.
- [26] Marušić M. *Uvod u znanstveni rad u medicini.* 4. izd. Zagreb: Medicinska naklada; 2008.
- [27] Wright PE. Chapter 66: Wrist disorders. U: Canale ST, Beaty JH, urednici. *Campbell's Operative Orthopaedics.* Philadelphia: Mosby elsevier; 2015. str. 3999-4090.
- [28] Barton B, Peat J. *Medical Statistics A Guide to SPSS, Data Analysis and Critical Appraisal.* 2 izd. Chichester: John Wiley & Sons Ltd.; 2014.
- [29] Amillo S, Martinez-Peric R, Barrios RH. Radial shortening for the treatment of Kienböck's disease. *Int Orthop.* 1993;17(1):23-6.

- [30] Squitieri L, Petruska E, Chung KC. Publication bias in Kienböck's disease: systematic review. *J Hand Surg Am.* 2010 Mar; 35(3):359-367.e5.
- [31] Salmon J, Stanley JK, Trail IA. Kienböck's disease: conservative management versus radial shortening. *J Bone Joint Surg Br.* 2000 Aug;82(6):820-3.
- [32] Siala A, Ben Ayeche ML, Frikha R, Ghannouchi G, Moula T. [Results of diaphyseal shortening of the radius in the treatment of Kienböck's disease: a series of 31 cases]. *Rev Chir Orthop Reparatrice Appar Mot.* 2000 Apr;86(2):151-7.
- [33] Altay T, Kaya A, Karapinar L, Ozturk H, Kayali C. Is radial shortening useful for Litchman stage 3B Kienbock's disease?. *Int Orthop.* 2008 Dec;32(6):747-52.
- [34] Rock MG, Roth JH, Martin L. Radial shortening osteotomy for treatment of Kienböck's disease. *J Hand Surg Am.* 1991 May;16(3):454-60.
- [35] Stahl S, Hentschel PJ, Santos Stahl A, Meisner C, Schaller HE, Manoli T. Comparison of clinical and radiologic treatment outcomes of Kienböck's disease. *J Orthop Surg Res.* 2015 Aug 27;10:133.

10. Životopis

Bernard Kružić

Medicinski fakultet Osijek

J.Huttlera 4, 31000 Osijek

bkruzic@mefos.hr

Datum i mjesto rođenja:

11. 4. 1991., Našice

Adresa:

K.Tomislava 87, 31500 Našice

tel: +385989826656

bernardkruzic@gmail.com

OBRAZOVANJE:

od 2010.: Studij Medicine, Medicinski fakultet Osijek,

Sveučilište J.J.Strossmayera u Osijeku

Od 2006. do 2010.: Prirodoslovno matematička gimnazija,

Srednja škola Isidora Kršnjavog, Našice

OSTALE AKTIVNOSTI:

2012., 2014, 2015., 2016.– Demonstrator na Katedri za anatomiju i neuroznanost,
Medicinski fakultet Osijek