

# Utjecaj fakoemulzifikacijskog zahvata operacije mreane na postoperativni astigmatizam

---

**Stanišić, Andrija**

**Master's thesis / Diplomski rad**

**2021**

*Degree Grantor / Ustanova koja je dodijelila akademski / stručni stupanj:* **University of Split, School of Medicine / Sveučilište u Splitu, Medicinski fakultet**

*Permanent link / Trajna poveznica:* <https://um.nsk.hr/um:nbn:hr:171:611301>

*Rights / Prava:* [In copyright](#)/[Zaštićeno autorskim pravom.](#)

*Download date / Datum preuzimanja:* **2025-01-24**



*Repository / Repozitorij:*

[MEFST Repository](#)



**SVEUČILIŠTE U SPLITU**  
**MEDICINSKI FAKULTET**

**Andrija Stanišić**

**UTJECAJ FAKOEMULZIFIKACIJSKOG ZAHVATA OPERACIJE MRENE NA  
POSTOPERATIVNI ASTIGMATIZAM**

**Diplomski rad**

**Akadska godina :**

**2020./2021.**

**Mentor:**

**Doc. dr. sc. Ljubo Znaor, dr. med.**

**Split, srpanj 2021.**

## Sadržaj:

<b>1. UVOD</b> .....	1
<b>1.1.1. Rožnica</b> .....	3
<b>1.1.2. Leća</b> .....	4
1.2. Astigmatizam.....	4
<b>1.2.1. Postoperativni astigmatizam</b> .....	5
1.3. Siva mrena .....	6
1.4. Fakoemulzifikacija .....	7
<b>1.4.1. Tijek operativnog zahvata</b> .....	8
<b>1.4.2. "Phaco – time"</b> .....	12
<b>1.4.3. Komplikacije</b> .....	12
1.5. Kornealni topograf .....	14
1.6. Spekularni mikroskop.....	16
<b>2. CILJEVI ISTRAŽIVANJA</b> .....	17
<b>3. MATERIJALI I METODE</b> .....	19
<b>4. REZULTATI</b> .....	22
<b>5. RASPRAVA</b> .....	29
<b>6. ZAKLJUČCI</b> .....	33
<b>7. LITERATURA</b> .....	35
<b>8. SAŽETAK</b> .....	38
<b>9. SUMMARY</b> .....	40
<b>10. ŽIVOTOPIS</b> .....	43

## ZAHVALA

*Hvala mojim dragim roditeljima Niki i Ruži na velikoj potpori, ljubavi i žvncima tijekom mog studiranja.*

*Hvala mojoj Karli bez čije pomoći ovo ne bi bilo moguće.*

*Hvala dragom mentoru doc. dr sc. Ljubi Znaoru na strpljenju i pomoći kod pisanja ovog rada.*

*"Che vita di cane la vita del dottore."*

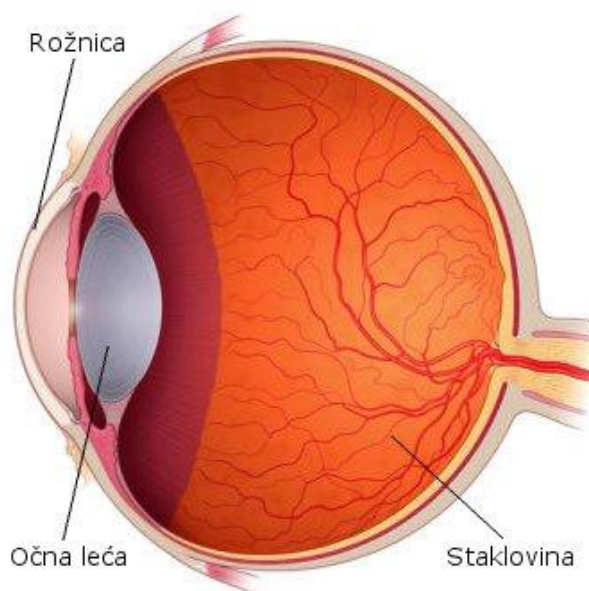
*Miljenko Smoje, Naše malo misto*

## **1. UVOD**

## 1.1 Anatomija oka

Oko je složen i specijaliziran organ osjetljiv na svjetlo, koji omogućuje točno određivanje oblika, jačine svjetla i boje odbijene od predmeta. Oči su zaštićene smještajem u udubine u lubanji (*orbite* ili očne šupljine). Osnovni dijelovi oka su: čvrsta vezivna čahura koja mu održava oblik, optički sustav za izoštravanje slike (leća), sloj fotosenzitivnih stanica te sustav živčanih stanica i vlakana koji skupljaju, obrađuju i otpremaju vidne informacije u mozak. Očna jabučica sastoji se od tri koncentrične ovojnice: vanjske, koju čine bjeloočnica i rožnica; srednje, koju čine žilnica, cilijarno tijelo i šarenica, i unutrašnje, građene od živčanog tkiva (mrežnice), koja se sastoji od vanjskoga pigmentnog epitela i od unutrašnje mrežnice u užem smislu. Fotosenzitivna mrežnica doseže prema naprijed do nazubljene pruge (*ora serrata*), a s velikim mozgom povezuje ju vidni živac (Slika 1) (1).

Vanjska očna ovojnica (*tunica fibrosa bulbi*) sastoji se od neprozirne i bijele bjeloočnice (*sclere*) koja u čovjeka tvori odsječak kugle promjera oko 22 mm. Sastoji se od otpornog gustog vezivnog tkiva koje čine splošteni snopovi kolagenih vlakana poredani u različitim smjerovima, ali uvijek usporedno s površinom, te od manje količine osnovne tvari s malo fibroblasta. Prednja 1/6 očne jabučice bezbojna je i prozirna. Čini ju rožnica (*cornea*) (1).



**Slika 1.** Optički aparat oka

**Preuzeto iz:** [Internet] Dostupno na: <https://www.optometrija.net/zanimljivosti/unutrasnjost-oka-1/>

Srednja očna ovojnica (*uvea*) sastoji se od tri dijela: žilnice, cilijarnog tijela i šarenice. Žilnica je jako prokrvljen sloj, u čijem se unutrašnjem sloju nalazi gusti splet krvnih kapilara koji se naziva koriokapilaris. On ima važnu ulogu u prehranjivanju mrežnice. Tanka, amorfnu hijalinsku Bruchovu membranu odjeljuje koriokapilarni sloj od mrežnice i pruža se od očne papile do nazubljene pruge. Glava vidnog živca je područje gdje očni živac ulazi u očnu jabučicu. Cilijarno tijelo je kružno zadebljanje pričvršćeno za unutrašnju površinu prednjeg dijela bjeloočnice i stvara očnu vodnicu koja teče prema leći, prolazi između nje i šarenice i dopire u prednju očnu sobicu odakle teče prema kutu između rožnice i šarenice. Tu prolazi kroz tkivo *trabekuluma* u Schlemmov kanal te se ulijeva u vene bjeloočnice (1).

Unutrašnju očnu ovojnicu čini mrežnica (retina) koja oblaže očnu jabučicu iznutra i sastoji se od dva dijela. Stražnji dio je osjetljiv na svjetlo (vidni dio mrežnice), a prednji dio je neosjetljiv (slijepi dio mrežnice). Mrežnica nastaje od embrionalne izbočine prozencefalona. Kada taj očni mjehurić dosegne površinski ektoderm, postepeno se invaginira u središnjem dijelu te nastaje očni vrč s dvostrukim zidom. Nakon njihova spajanja od vanjskog zida nastane pigmentni epitel mrežnice, a od unutrašnjeg nastaje funkcionalni ili živčani dio mrežnice (1).

### 1.1.1. Rožnica

Rožnica predstavlja prednji, prozirni dio oka i obuhvaća 1/5 vanjske očne ovojnice. Zajedno sa bjeloočnicom čini barijeru koja štiti oko od mikroorganizama, prašine i drugih čestica koje mogu uzrokovati oštećenje oka. Više je zakrivljena od bjeloočnice i uložena je u brazdu na samoj bjeloočnici što se naziva *limbus corneae*. Osim zaštitne uloge, rožnica ima i optičku funkciju zbog toga što djeluje kao sabirna leća prosječne jačine +46 dioptrija (2). Duljina rožnice horizontalno iznosi 11-12 mm, a vertikalno 9-11mm. (3)

Građena je od ukupno 5 slojeva. Počevši izvana prema unutra slojevi su epitel, Bowmannova membrana, stroma, Descemetova membrana i endotel. Jedno je od najosjetljivijih tkiva u ljudskom tijelu te ima bogatu inervaciju koja polazi od nazocilijarne grane oftalmičkog živca, koji predstavlja prvu granu *n. trigeminusa*. Živčana vlakna prolaze kroz Bowmannovu membranu i tvore gusti živčani pleksus s unutarnje strane sloja epitela. Ta vlakna odgovorna su za bolnu osjetljivost, blefarospazam nakon erozije, epiforu i fotofobiju. Rožnica je avaskularna, a hranjive tvari preuzima osmozom i difuzijom iz limbalne konjunktivalne i duboke cilijarne vaskularne mreže, suza i očne vodice (2).

### 1.1.2. Leća

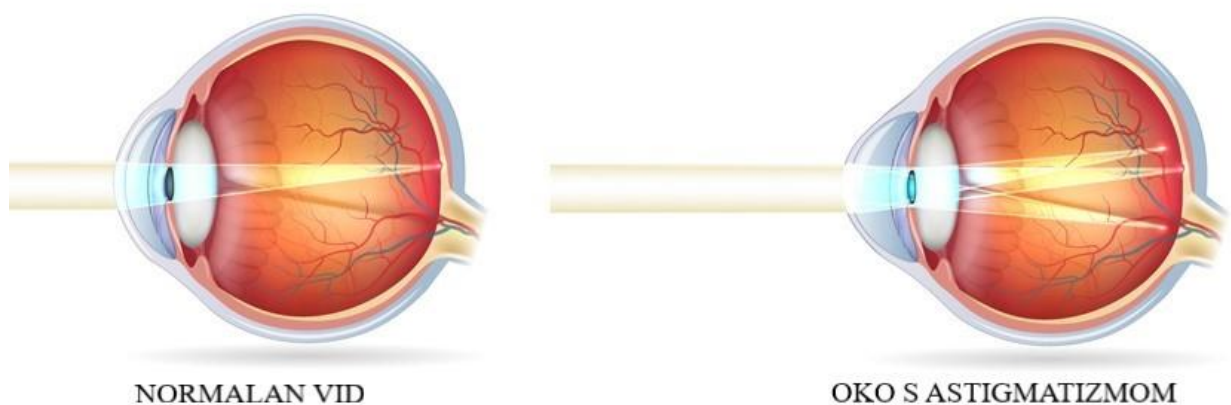
Očna leća je prozirni, avaskularni bikonveksni disk promjera 10 milimetara (4). Nalazi se u frontalnoj ravnini iza zjenice i šarenice, a ispred staklovine u udubljenju staklovine (*fossa patellaris seu hyaloidea*). Osovina leće je ravna linija koja spaja prednji i stražnji pol leće. Duga je oko 3,8mm, odnosno do 4,4 milimetra u akomodaciji. Ekvator leće (*equator lentis*) je kružna periferna cirkumferencija leće koja dijeli prednju od stražnje strane leće i povezan je s unutarnjom stranom cilijarnog tijela pomoću zonularnih vlakana (*zonulae ciliares Zinni*). Leća je građena slojevito, te se na njoj razlikuju 3 glavna dijela: lećna kapsula, lećni epitel i lećne niti. Lećna kapsula (*capsula lentis*) je homogena, elastična, tanka opna koja potpuno obavija leću (2). Građena je od kolagena tipa IV i proteoglikana. Najdeblja je u predjelu ekvatora gdje se u nju sidre zonularna vlakna. (4). Lećni epitel predstavlja sloj kubičnih stanica heksagonalnog izgleda koji pokriva prednju površinu leće koje se prema ekvatoru sve više produžuju i stvaraju *fibrae lentis* - vlakna leće. Zonularna vlakna prozirni su produžeci svijetlih stanica cilijarnog tijela mrežnice, koja se najvećim dijelom hvataju neposredno ispred ekvatora, a manjim dijelom na samom ekvatoru ili iza njega. Lećne niti duge su 8-10 mm, ima ih oko 2200 i grupirane su u tanke, zrakasto poredane listiće. (2). Nova lećna vlakna formiraju se proliferacijom i transformacijom epitelnih stanica u predjelu ekvatora koji se zove germinativna zona. Dužina ovih stanica stalno se povećava i one se diferenciraju u lećna vlakna. Vlakna gube svoje jezgre i organele kada se ispune za njih specifičnim proteinima kristalinima. (4). U unutrašnjosti leće razlikuje se periferno elastično područje mekše konzistencije (kora leće - *cortex lentis*) od centralnog područja (jezgra leće - *nucleus lentis*) koje je čvršće konzistencije (2).

### 1.2. Astigmatizam

Astigmatizam predstavlja najtežu refrakcijsku anomaliju koja je uvjetovana različitom zakrivljenošću rožnice (2). Čini 13% refrakcijskih grešaka u ljudskom oku. Kod astigmatizma na mrežnici se nalaze 2 fokusa, što čini nejasnu sliku koja može padati ispred ili iza mrežnice, ovisno o duljini oka kao što je prikazano na Slici 2 (5). Meridijani predstavljaju zamišljene krivulje koje prolaze površinom rožnice i opisuju njenu zakrivljenost (6). Postoje vertikalni i horizontalni meridijani. Najviše zakrivljeni meridijan ima najjaču lomnu jakost, a najmanje zakrivljeni najmanju lomnu jakost. Prema zakrivljenosti glavnih rožničnih meridijana astigmatizam se dijeli na pravilni/regularni i nepravilni/iregularni. Fiziološki astigmatizam javlja se kod većine ljudi kod kojih je vertikalni meridijan blago uvećan u odnosu na



horizontalni i ne prelazi 1,00 dcyl (dioptrijski cilindar). Korekcija nije nužna. Astigmatizam veći od 1,00 dcyl se ubraja u patološke astigmatizme i korekcija je obavezna. Patološki se astigmatizam dijeli na astigmatizam prema pravilu, gdje je vertikalni meridijan jače zakrivljen od horizontalnog, i astigmatizam protiv pravila, gdje je horizontalni meridijan jače zakrivljen. Astigmatično oko promatrani objekt vidi deformirano, izvučeno i nejasno, kako na daljinu tako i na blizinu (2).



**Slika 2.** Usporedba oka s normalnom refrakcijskom sposobnošću i oka s astigmatizmom

Preuzeto iz: [Internet] Dostupno na: <https://www.exetereye.co.uk/eye-conditions/astigmatism/exeter-eye-normal-vision-vs-astigmatism-side-view-diagram/>

### 1.2.1. Postoperativni astigmatizam

Moderne kirurške tehnike za operaciju katarakte uključuju malu inciziju rožnice koja dovodi do promjena u zakrivljenosti rožnice. Incizije rožnice uzrokuju poravnjanja u rožničnom meridijanu što dovodi do astigmatičnih promjena. Lokacija incizije rožnice utječe na pojavu astigmatizma na način da gornje/superiorne incizije tipično uzrokuju poravnanje vertikalnog meridijana i nastanak astigmatizma protiv pravila, dok temporalne incizije uzrokuju poravnanje horizontalnog meridijana i nastanak astigmatizma prema pravilu. Veličina incizije i udaljenost incizije od središta rožnice također utječu na pojavu postoperativnog astigmatizma. Veće incizije uzrokuju veću astigmatičnu promjenu, a što je incizija bliža središtu rožnice, to je postoperativni astigmatizam izraženiji (5). U usporedbi dva pristupa na rožnicu temporalna

incizija se pokazala dostupnijom od superiorne zbog manjka aktivnosti gornje vjeđe koja može ometati upravljanje sondom. Postoperativni astigmatizam nakon temporalne incizije je manji nego nakon superiorne incizije i omogućava bolji vizualni ishod uz dobru kvalitetu vida (7).

### 1.3. Siva mrena

Siva mrena (katarakta) predstavlja zamućenje leće. Vodeći je uzrok sljepoće u svijetu s udjelom od 48%. Zadnjih je desetljeća u razvijenim zemljama, zbog prosječno duljeg trajanja života i niza faktora rizika kojima je suvremeni čovjek izložen, veća učestalost pojave katarakte. Svjetska zdravstvena organizacija procjenjuje da je više od 20 milijuna ljudi slijepo zbog katarakte (2). Pojavnost katarakte ovisi o mnogo faktora kao što su izloženost suncu, alkohol, pušenje, dehidracija, zračenje, upotreba kortikosteroida i šećerna bolest (8). Oksidacija lećnih proteina i poremećaj funkcije mitohondrija ključni su faktori nastanka katarakte. Manjak askorbinske kiseline i glutationa jedan je od prvih znakova kod nastanka katarakte. Njihova količina smanjuje se starenjem. Svojom reduktivnom sposobnošću sprječavaju oksidaciju kristalina u albuminoide, pa se stoga starenjem povećava količina albuminoida. Leća za svoj rad energiju dobiva od glukoze koja se razgrađuje manjim dijelom Krebsovim ciklusom, a većinom anaerobno, razgradnjom u mliječnu kiselinu. Ako iz bilo kojeg razloga dođe do prekida lanca od razgradnje glukoze do obnavljanja proteinskih elemenata, javlja se katarakta.

Podjela katarakte: s obzirom na godine može biti kongenitalna, juvenilna ili senilna.

Senilna katarakta: svaka katarakta koja se javlja nakon šezdesete godine života, bez poznatog uzročnika naziva se senilna katarakta. Morfološki, može se podijeliti na kortikalnu, nuklearnu i stražnju supkapsularnu kataraktu (2). Kortikalna katarakta može uključivati prednji, stražnji i ekvatorijalni korteks. Neprozirnosti započinju kao rascjepi i vakuole između lećnih vlakana zbog hidracije samog korteksa. Pacijenti sa kortikalnim neprozirnostima često se žale na odsjaje zbog raspršivanja svjetlosnih zraka. Nuklearna katarakta započinje kao pogoršanje normalnog procesa starenja. U ranim stadijima karakterizirana je žuto – smeđim zamućenjem sklerozne jezgre leće koje čini odlaganje pigmenta urobilina. Takve katarakte su čvrste konzistencije, što je značajno za kirurški zahvat. Kod stražnje subkapsularne katarakte neprozirnost se nalazi odmah iznad kapsule i može biti vakuoliranog ili granuliranog izgleda, ili izgleda plaka. Zbog svog položaja u centru leće uzrokuje rani gubitak vidne oštine te lošiji vid na blizinu nego na daljinu. Pacijenti se često žale na probleme s vidom prilikom mioze, primjerice kada svjetla automobila ili jako sunčevo svjetlo mogu značajno reducirati vidnu oštrinu (9).

Klinička slika katarakte uključuje simptome poput pada vidne oštine, preosjetljivosti na kontrast, oštećenje kolornog vida, odsjaja, monokularne diplopije, oštećenja vidnog polja. Promjene u refrakciji uzrokuju miopizaciju oka zbog nuklearne skleroze. Liječnici često imaju poteškoća prilikom pregleda očnog dna pacijenta s kataraktom puno prije nego pacijenti razviju smetnje vida. Nekad je potrebno ukloniti leću i kad postoji opasnost od fakomornog glaukoma (8).

Dijagnoza katarakte postavlja se na temelju anamneze, prosvjetljavanja optičkih medija pomoću oftalmoskopa, pregleda na biomikroskopu i ispitivanja centralne vidne oštine. Pacijenti navode lošiji vid na daljinu a bolji na blizinu, te zablještenje i raznolike figure oko izvora svjetla. Pregledom na biomikroskopu pri maksimalnoj midrijazi nalazi se zamućenje leće. Zamućenja su različitog intenziteta i izgleda, većinom sivo – bijele boje i lokalizirana u svim dijelovima lećne kapsule (2).

#### **1.4. Fakoemulzifikacija**

Fakoemulzifikacija kao metoda kirurškog uklanjanja mrene započela je 1967.godine kada su je predstavili Charles Kelman, američki oftalmolog, i Anton Banko, slovenski inženjer koji je konstruirao prvi fakoemulzifikator. Zlatni standard 1960-ih godina bila je intrakapsularna operacija mrene, koja je podrazumijevala otvaranje oka za 160-180 stupnjeva i uklanjanje mrene s ukupnim sadržajem kapsule i leće. Pacijentu je bilo potrebno više od tjedan dana oporavka u bolnici i potom daljnji oporavak kod kuće. Štoviše, nošenje naočala s debelim staklom bilo je standard za kasniju rehabilitaciju vidne funkcije nakon operativnog zahvata. Pacijenti kojima je bilo potrebno uklanjanje mrene nisu bili podvrgavani operaciji sve dok im se vid nije pogoršao na oba oka do te mjere da je im je bilo izuzetno teško izvršavati svakodnevne aktivnosti, te je stoga operacija mrene bila obavljana samo na vrlo uznapredovalim zamućenim lećama (10).

Kao metoda uklanjanja mrene jedna je od najizvođenijih operativnih zahvata na svijetu te stoga predstavlja značajan čimbenik rasta ugljičnog otiska fakoemulzifikacijske operacije mrene. Istraživanje Morrisa, Wrighta i Somnera u Walesu pokazalo je da ugljični otisak jednog pacijenta koji obavi fakoemulzifikacijski zahvat uklanjanja mrene iznosi oko 181 kilogram ugljičnog dioksida, a najveći postotak doprinosa tomu jest nabava medicinskog materijala (53,8%) koja čini čak 97,8 kilograma ugljičnog dioksida generiranom u proizvodnji potrošnog materijala po jednom operativnom zahvatu. Uvođenje strategije recikliranja komponenata operativnog zahvata uklanjanja mrene poželjno je zbog toga što se na taj način osnažuje svijest

medicinskog osoblja o važnosti održivosti u zdravstvu te se smatra da su te mjere financijski isplative (11).

#### **1.4.1. Tijek operativnog zahvata**

Fakoemulzifikacija je najčešće korištena operativna metoda i standard operacije katarakte. Predstavlja ultrazvučnu operaciju katarakte koja omogućuje odstranjenje leće kroz ultrazvučnu sondu koristeći mali operacijski rez na rožnici koji minimalizira operacijsku traumu oka. Uobičajeno trajanje operacije je do 30 minuta (12).

Osnovne faze operativnog zahvata su:

1. Priprema operacijskog polja
2. Incizija
3. Kapsuloreksa
4. Hidrodisekcija i hidrodelineacija
5. Fakoemulzifikacija
6. Irigacija/aspiracija
7. Ugradnja (implantacija) intraokularne leće (IOL) (2).

#### **1. Priprema operacijskog polja**

Instilira se vodena otopina 5% povidon jodida u spojničku vrećicu, a 10% otopina se koristi za čišćenje trepavica i okolne kože kako bi se smanjila bakterijska kontaminacija i mogući razvoj endoftalmitisa (8).

#### **2. Incizija**

Oblikovanje kirurške rane je ključno za operativni zahvat. Incizija mora biti dovoljno velika kako bi omogućila pristup instrumentima, ali dovoljno mala da održi stabilnost prednje očne sobice i smanji rizik od prolapsa šarenice. Incizija se izvodi limbalnim rezom duljine između 2,75 do 2,2 milimetra (mm) (8). Postoji još i tzv. "clear cornea" rez koji može biti uniplanaran, biplanaran i triplanaran. Neki od njegovih nedostataka su veće stope postoperativnog endoftalmitisa, curenje iz rane, povećan gubitak endotelne stanice i kirurški induciran astigmatizam. Formiranje skleralnog tunela uz prepariranje bulbarne spojnice se preferira u slučajevima s niskim brojem endotelne

stanica, pacijenata s mikrokorneom te za sobom nosi niži rizik od postoperativnog endoftalmitisa. Nedostaci ove metode incizije su povećana opasnost od krvarenja zbog incizije spojnice, sporiji oporavak vida i hifema (13).

Posebno kanilom u prednju očnu sobicu instilira se viskoelastik, prozirni materijal u obliku gela koji omogućava zaštitu rožničnog endotela i održavanje prednje očne sobice radi lakše manipulacije u tom prostoru (2).

Na kraju zahvata kirurška rana mora se zatvoriti kako bi se održala vodonepropusnost oka pri fiziološkim tlakovima. Rožnična incizija najčešće potpuno zaraste nakon 8 tjedana (14).

### 3. Kapsuloreksa

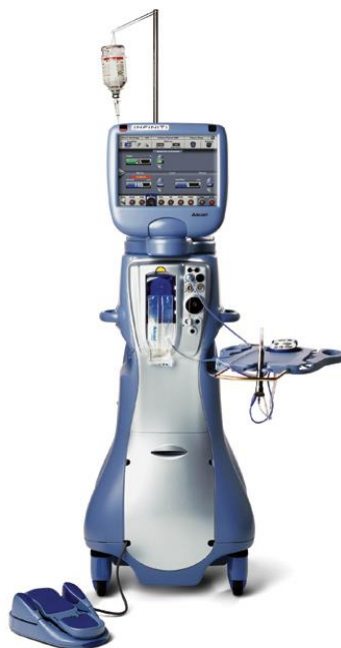Kapsuloreksa predstavlja otvaranje prednje kapsule. Cilj je postići kontinuirani kružni centralni otvor od 5 – 6 milimetara pomoću cistotoma koji mora biti dovoljno velik kako bi se u potpunosti i bez problema leća mogla ukloniti, te tako smanjiti rizik od postoperativne kapsularne fimoze. Također, otvor mora biti dovoljno mali da stabilizira leću i smanji rizik od tzv. sekundarne mrežne (postoperativnog zamućenja stražnje kapsule leće).

### 4. Hidrodisekcija i hidrodelineacija

Uštrcavanje fiziološke otopine ispod prednjeg ruba kapsulorekse razdvaja kapsulu i korteks te se vidi kao fluidni val koji prelazi iza leće. Ako je uspješna, dozvoljava rotaciju jezgre leće u kapsularnoj vrećici (8). Hidrodelineacija se izvodi uštrcavanjem fiziološke otopine u područje između korteksa i nukleusa. Na taj se način razdvaja mekši korteks od tvrdog, unutarnjeg nukleusa (2).

### 5. Fakoemulzifikacija

Na početku postupka ultrazvučna sonda fakoemulzifikacijskog uređaja mora se zarotirati da se postigne minimalna trauma (8) (Slika 3).



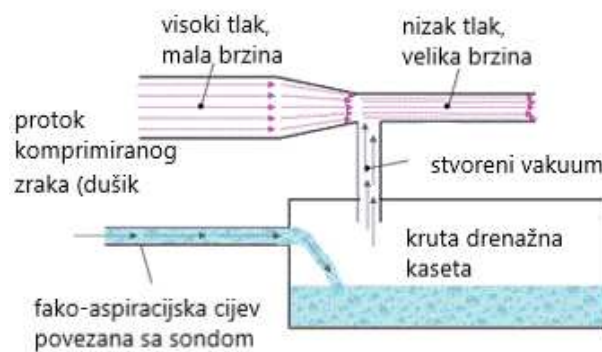
**Slika 3:** Alcon Infiniti fakoemulzifikacijski uređaj

Preuzeto iz: [Internet] Dostupno na:  
<https://www.reviewofophthalmology.com/article/phaco-get-more-power-with-even-less-energy>

Ultrazvučni valovi iz sonde omogućuju istovremeno fragmentiranje tvrdog nukleusa i njegovo aspiriranje (2). Postoje mnoge varijacije rastavljanja jezgre; tehnike bi trebale biti izabrane prema gustoći nukleusa, zonularnoj patologiji i iskustvu kirurga. Neke od njih su:

- „divide and conquer“: utor treba biti širok oko 1,5 fako - vršaka (engl. *phaco tips*) i dubok što je sigurnije moguće, najčešće 3 milimetra centralno postavljeno.
- horizontalni rez
- vertikalni rez
- „chip and flip“

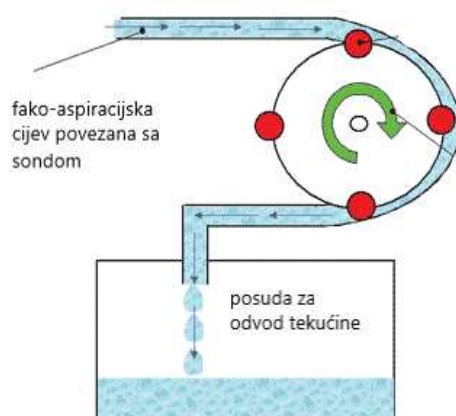
Venturi pumpa stvara vakuum protokom tekućine, tipično zraka, preko otvora (Slika 4). U mnogim fakoemulzifikacijskim aparatima potrebni su spremnici dušika ili samostalni zračni kompresor. Količina vakuuma stvara se unutar krute drenažne kasete na koju je spojena cijev za fakoemulzifikacijsku aspiraciju.



**Slika 4:** Venturi pumpa za fakoemulzifikaciju

Preuzeto iz: [Internet] Dostupno na: <https://www.healio.com/news/ophthalmology/20120325/peristaltic-venturi-pumps-vary-in-function-settings>

Peristaltička pumpa koristi valjke za kompresiju odvodnih cijevi za fakoemulzifikaciju, stvarajući na taj način protok i vakuum (Slika 5). Kompresija valjaka na cijevi s okretanjem pumpe fizički pomiče tekućinu i stvara kontinuirano djelovanje "mužnje" na stup tekućine. Fakoemulzifikacijski uređaj može izravno kontrolirati ovu razinu protoka, međutim, unaprijed zadana razina vakuuma postiže se samo kad postoji začepljenje odvodne linije, obično na vrhu fako - igle materijalom za mreću. Tradicionalna razlika između vakuumske pumpe (npr. Venturi sustav) i peristaltičke pumpe danas je slabije uočljiva zbog raznih hibrida između dvije vrste pumpi (15).



**Slika 5:** Peristaltička pumpa za fakoemulzifikaciju

Preuzeto iz: [Internet] Dostupno na: <https://www.healio.com/news/ophthalmology/20120325/peristaltic-venturi-pumps-vary-in-function-settings>

## 6. Irigacija i aspiracija

Irigacija je najčešće automatizirana i može biti kombinirana i bimanualna. Korteks se hvata periferno i povlači centralno gdje se snaga vakuuma pojačava pod direktnim pogledom kirurga.

## 7. Ugradnja (implantacija) intraokularne leće (IOL)

Većina intraokularnih leća dizajnirana je na način da se mogu postaviti kroz male incizije i stoga proširenje reza nije potrebno. Ugrađuju se u stražnju sobicu, odnosno kapsularnu vreću (2). Kapsularna vreća se napuni viskoelastikom i intraokularna leća se postavi u nju savijena, a zatim se leća sama odvije i postavi. Vrsta leće ovisi o integritetu kapsule i željenoj postoperativnoj refrakciji. Na kraju operativnog zahvata u prednju očnu sobicu instilira se antibiotik profilaktički (u SAD-u najčešće cefalosporini treće i četvrte generacije, u Europi najčešće cefuroksim).

### 1.4.2. "Phaco – time"

Fako vrijeme odnosi se na vrijeme u kojem se fako uređaj koristi. EPT (efektivno fako vrijeme) označava vrijeme u kojem fako uređaj radi sa stopostotnom snagom i jednak je umnošku fako vremena i prosječne fako snage (16).

### 1.4.3. Komplikacije

Intraoperativne komplikacije

#### 1. Ruptura stražnje kapsule

Ruptura stražnje kapsule može biti ozbiljna komplikacija operacije katarakte zbog toga što može biti udružena s gubitkom staklovine, pomakom intraokularne leće posteriorno, i rjeđe, ekspulzivnim krvarenjem. Dugotrajne komplikacije gubitka staklovine, ukoliko se ne zbrinu neprikladno, uključuju uzdignute zjenice, uveitis, uklještenje staklovine u kornealni rez, endoftalmitis, glaukom, ablacija retine i kronični cistoidni makularni edem. Zbrinjavanje ovog stanja ovisi o stupnju rupture i prisutnosti vitrealnog prolapsa.



Najčešće se vrši ubrizgavanje viskoelastika iza leće s ciljem da se ona zadrži u prednjoj očnoj sobici i spriječi prednja hernijacija očne vodice (9).

2. Stražnji gubitak lećnih fragmenata

Lećni fragmenti izazivaju upalni odgovor, te stoga zahtijevaju produljenu topičku uporabu kortikosteroida. Veći ulomci se uklanjaju *pars plana* vitrektomijom, idealno unutar 1 – 2 tjedna od zahvata. Antiinflamatornim lijekovima nastoji se suzbiti upala, smanjiti mogućnost infekcije i spriječiti povišenje očnog tlaka (8).

3. Stražnja dislokacija intraokularne leće

Dislokacija intraokularne leće u staklasto tijelo nastaje zbog neprikladne implantacije leće i rijetko se događa. Smatra se teškom komplikacijom i ukoliko se leća ostavi može uzrokovati intravitrealno krvarenje, ablaciju retine, uveitis i kronični cistoidni makularni edem. Liječenje uključuje *pars plana* vitrektomiju s uklanjanjem intraokularne leće, njenim premještanjem ili zamjenom leće.

4. Suprakoroidalno krvarenje

Suprakoroidalno krvarenje je istjecanje krvi u suprakoroidalni prostor što može uzrokovati ekstruziju intraokularnog sadržaja, ekspulzivno krvarenje ili apoziciju retine. Iznimno je opasna, ali rijetka komplikacija, pogotovo kod fakoemulzifikacije. Izvor krvarenja je rupturirana duga ili kratka stražnja cilijarna arterija (9).

Postoperativne komplikacije (rane):

1. Kornealni edem
2. Povišen intraokularni tlak
3. Upala prednjih segmenata oka
4. Propuštanje na mjestu incizije
5. Prolaps irisa
6. Endoftalmitis (9).

Postoperativne komplikacije (kasne):

1. Zamućenje stražnje lećne kapsule

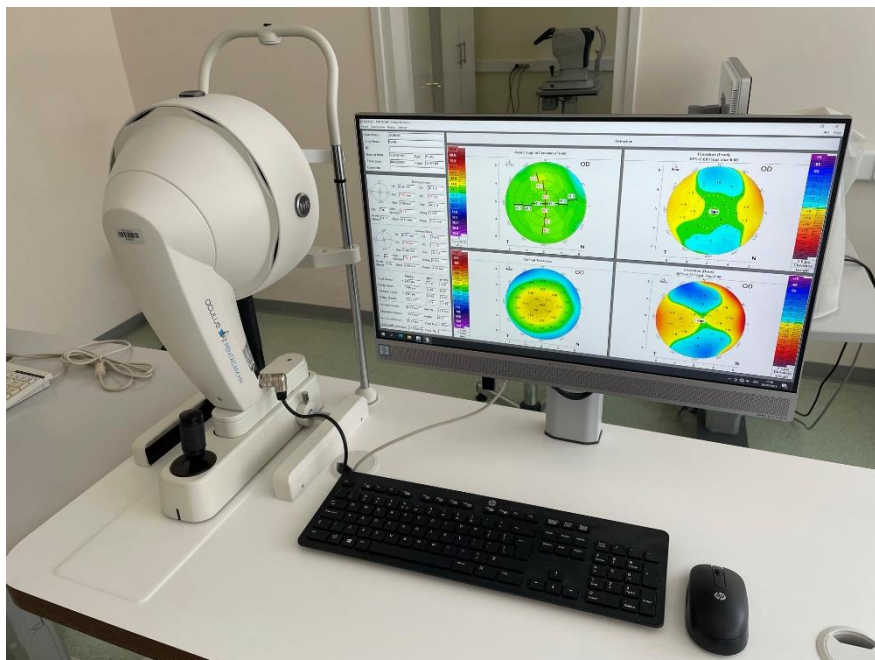
Jedna je od najčešćih kasnih postoperativnih komplikacija fakoemulzifikacije i može nastati nekoliko tjedana do nekoliko godina nakon operacije. Liječi se Nd:YAG laserom

kojim se napravi otvor u stražnjoj kapsuli, a u projekciji zjenice. Postupak se zove Nd:YAG kapsulotomija (2).

2. Irvine –Gass sindrom /Cistoidni makularni edem
3. Ablacija retine
4. Kornealna dekompenzacija
5. Kronični endoftalmitis
6. Kapsulofimoza

### 1.5. Kornealni topograf

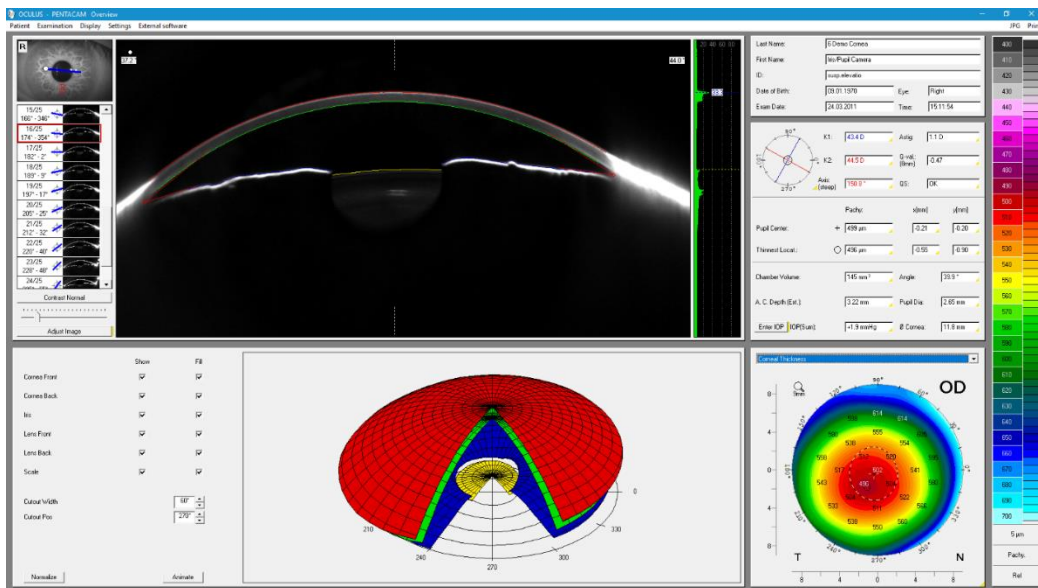
Kornealni topograf je uređaj pomoću kojeg se precizno mjeri oblik rožnice, njena refraktivna funkcija i debljina (Slika 6). Uređaj funkcionira na način da projicira snop koncentričnih krugova na prednju plohu rožnice koji zatim kompjutorski softver analizira i generira topografsku mapu rožnice. Zakrivljenost se izražava kao polumjeri zakrivljenosti u milimetrima (mm) ili u keratometrijskim dioptrijama. Ljestvica boja koristi se kao raspon vrijednosti (8). Strmije krivine na rožnici označene su narančastom i crvenom bojom, dok su blage krivine označene ljubičastom i plavom. Većina normalnih rožnica nalazi se u zeleno – žutom spektru boja (9).



**Slika 6:** Oculus Pentacam HR uređaj

Topografske mape se izrađuju kao relativne ili normalne skale, u kojima se podaci dobiveni kornealnom topografijom uspoređuju s nalazima prethodnih mjerenja istog pacijenta, i apsolutne skale u kojima se uzima unaprijed određeno središte od 45D te se boja ravnomjerno raspoređuje po rožnici (Slika 7). Primjerice, prosječna rožnica s malo varijacija projicirat će vrlo mali spektar boja, dok će rožnica s astigmatizmom projicirati širi spektar boja ovisno o jačini zakrivljenosti rožnice (9). Rotirajuća *Scheimpflug* kamera snima do 50 slika u sekundi i stvara trodimenzionalne slike i izračunava biometrijske mjere prednjeg segmenta oka. Indikacije za Pentacam su sljedeće:

- detaljna slika prednjeg segmenta oka,
- mjerenje kuta i volumena prednje očne sobice,
- dubine prednje očne sobice,
- mjerenje promjera zjenice,
- procjena karakteristika rožnice kao što su ekscentričnost, središnji radijus, astigmatizam, topografija i pahimetrija,
- precizno mjerenje refrakcijske snage rožnice za ugradnju intraokularne leće, keratektomiju i refraktivnu keratektomiju (8).



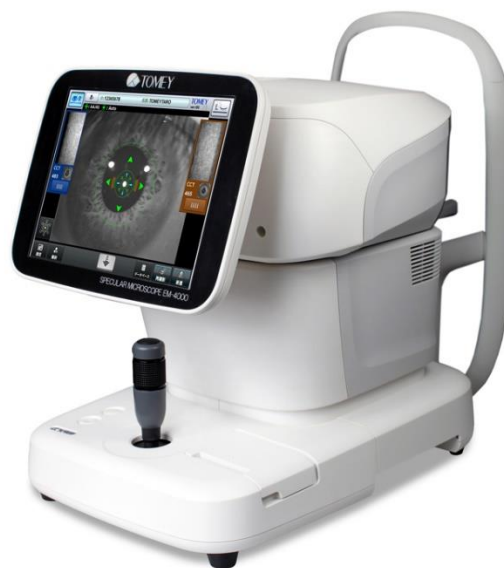**Slika 7:** nalaz kornealne topografije snimljene Oculus Pentacam HR uređajem

Preuzeto iz: [Internet] Dostupno na: <https://www.pentacam.com/us/start/models/pentacam-hr/standard-software.html>

## 1.6. Spekularni mikroskop

Spekularni mikroskop je uređaj koji se koristi za snimanje endotela rožnice (Slika 8). Slike se proučavaju u odnosu na veličinu, oblik, gustoću i distribuciju stanica rožnice. Normalna gustoća stanica u zdrave osobe je oko 3000 stanica/mm<sup>2</sup>; količina ispod 1000 stanica/mm<sup>2</sup> povezana je s povećanim rizikom od edema rožnice. Zraka svjetlosti koju proizvodi spekularni mikroskop na optičku površinu može se reflektirati, apsorbirati i propustiti. Najčešće se radi o kombinaciji sva tri učinka. Neke zrake svjetlosti se odbijaju natrag prema fotomikroskopu u uređaju koji ih registrira te formira sliku koja se može fotografirati i analizirati. Indikacije za pregled spekularnim mikroskopom su:

- procjena funkcionalne rezerve kornealnog endotela preoperativno
- procjena rožnice donora pogodne za transplantaciju rožnice
- praćenje različitih bolesti rožnice, nepravilnosti Descemetove membrane i nakon laserskog skidanja dioptrije (9).



**Slika 8:** Tomey Specular microscope EM – 4000

Preuzeto iz: [Internet] Dostupno na: <https://www.opthalmicdata.com/products/tomey-specular-microscope-em-4000/>

## **2. CILJEVI ISTRAŽIVANJA**

Cilj ovog diplomskog rada je utvrditi utjecaj glavnog rožničnog reza na postoperativni astigmatizam. Istraživanje je provedeno na Klinici za očne bolesti KBC Split u periodu od siječnja do lipnja 2021.godine. Pri izradi rada promatrani su sljedeći parametri: vidna oštrina bez korekcije prije i nakon operativnog zahvata, sferni ekvivalent, kornealna topografija, broj endotelnih stanica rožnice, dodatne dijagnoze pacijenata, subjektivni dojam kvalitete kirurškog noža i resteriliziranost noža.

Hipoteze ovog istraživanja:

1. Limbalni rez širine 2,2 milimetra ne utječe značajno na indukciju postoperativnog astigmatizma.
2. Resterilizacija kirurškog noža ne utječe na indukciju postoperativnog rožničnog astigmatizma.

### **3. MATERIJALI I METODE**

Istraživanje se provodilo na Klinici za očne bolesti, Kliničkog bolničkog centra Split. Uključeno je 23 pacijenta. Vrijeme provedeno za prikupljanje podataka iznosilo je 6 mjeseci (siječanj 2021. – srpanj 2021.) Tijekom i nakon istraživanja štite se prava i osobni podaci ispitanika u skladu sa Zakonom o zaštiti prava bolesnika (NN 169/04, 37/08) i Zakonom o zaštiti osobnih podataka (NN 103/03- 106/12), a istraživanje je usklađeno s odredbama Kodeksa liječničke etike i deontologije (NN 55/08, 139/15) te pravilima Helsinške deklaracije (1964. – 2013.). Za provedbu istraživanja, zatraženo je i dobiveno odobrenje Etičkog povjerenstva Kliničkog bolničkog centra u Splitu pod brojem 2181-147/01/06/M.S.-20-02. Pacijenti su pregledani od strane oftalmologa. Bilježila se vidna oštrina (SC,CC, sferni ekvivalent), intraokularni tlak aplanacijskom Goldmannovom tonometrijom, fundus u midrijazi sa superfield beskontaktnom lećom te biomikroskopski pregled prednjeg segmenta oka. Nakon toga pacijenti su bili podvrgnuti optičkoj biometriji (Nidek Optical Biometer AL – Scan), keratometriji koja se izvodila na kornealnom topografu (Oculus Pentacam HR), mjerio se broj endotelnih stanica spekularnim mikroskopom (Tomey Specular microscope EM - 4000) te su podvrgnuti operativnom zahvatu uklanjanja mrežne s ugradnjom odgovarajuće leće koja po biometriji odgovara emetropiji ili blagoj miopiji. U istraživanju je korišten Alcon Infinity fakoemulzifikacijski uređaj s OZil sondom i Kelmanovim vrškom. Irigacija prednje očne sobice se vršila Ringerovom otopinom u koju se stavila jedna ampula atropina. Korišteni su keratomi širine 2,2 mm. Incizija se vršila na 130 stupnjeva. Nakon operacije izvršilo se hidriranje rane, te se preventivno aplicirao cefuroksim. Potom su pacijenti pozvani na kontrolni pregled gdje se ispitala refrakcija i keratometrija na istom uređaju na kojem je napravljena i prije operacije. Kontrolni pregledi pacijenata vršili su se nakon 30 dana od operativnog zahvata.

Kriteriji uključenja bili su:

- pacijenti koji trebaju operaciju mrežne
- pacijenti bez drugih oftalmoloških bolesti prednjeg segmenta oka (keratopatije, kronični blefaritis, keratokonus, pterigij, suhoća oka )
- pacijenti koji nisu imali prethodne operacije oka
- dob preko 55 godina.



Kriteriji isključenja bili su:

- svi bolesnici koji zahtijevaju posebne tipove leća osim monofokalnih leća;
- pacijenti kojima se radi još neki pridruženi zahvat osim fakoemulzifikacije;
- nemogućnost dolaska na kontrole;
- preoperativni astigmatizam preko 1 dioptrije

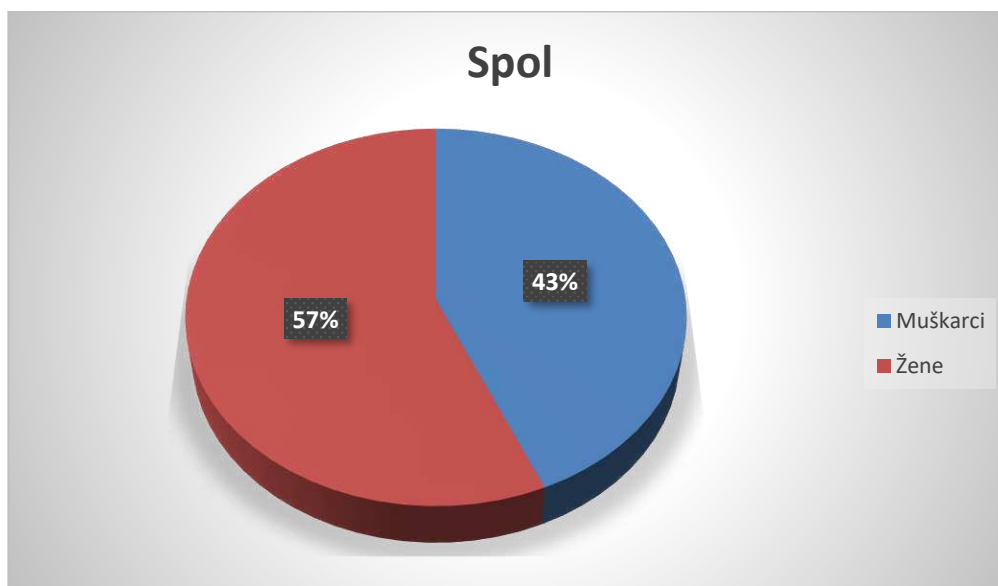
### **Statistička obrada podataka**

Svi prikupljeni podatci su se unosili i pohranjivali u računalni program Excel (Microsoft, SAD) te su obrađivani uz pomoć računalnog programa Statistica 10.0 (StatSoft, SAD). Za analizu statističkih podataka koristile su se deskriptivne statističke metode. Kvalitativne varijable su prikazane kao postotak i cijeli brojevi, a kvantitativne u obliku srednje vrijednosti i standardne devijacije. Za ispitivanje razine značajnosti razlike među skupinama korišteni su Sign test i studentov t - test. Korelacija između pojedinih varijabli ispitala se Pearsonovim koeficijentom korelacije. Vrijednosti  $P < 0,05$  smatrale su se statistički značajnima.

## **4. REZULTATI**

U svrhu izrade ovog diplomskog rada korišteni su podaci pacijenata koji su izvršili operativni zahvat uklanjanja sive mreže na Klinici za očne bolesti Kliničkog bolničkog centra Split.

Od 23 bolesnika uključenih u ovo istraživanje 10 (43,48%) je muškaraca i 13 (56,52%) žena kao što je prikazano na Slici 9. Medijan dobi ispitanika iznosi 73 (56-88).



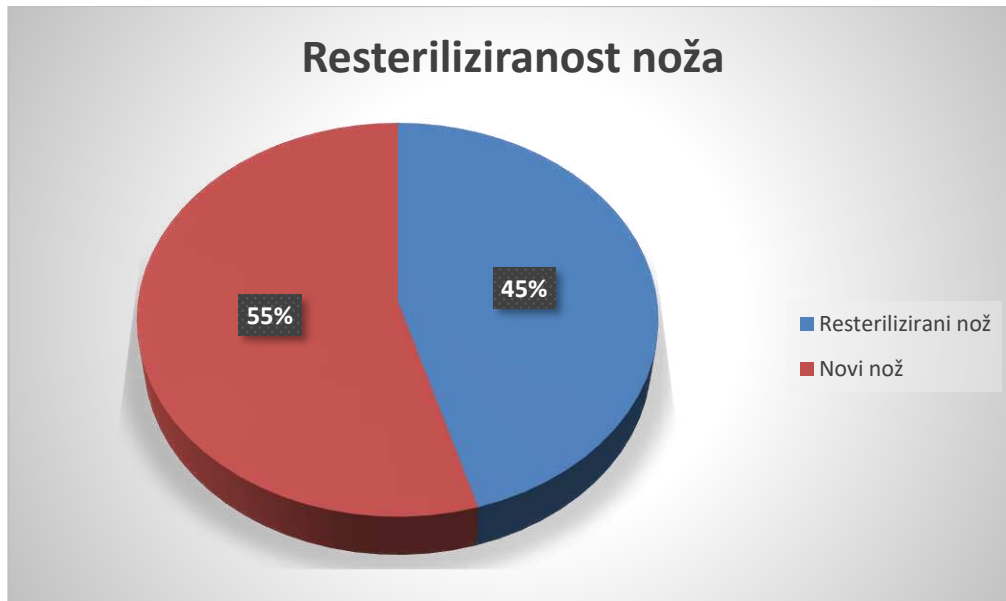**Slika 9:** Postotak muškaraca i žena uključenih u istraživanje

Od ukupnog broja pacijenata obuhvaćenih istraživanjem njih 4 kao popratnu dijagnozu imalo je šećernu bolest tip 2. Tri od 23 pacijenta imala su glaukom, a 1 hipertenziju kao popratnu dijagnozu. Od 23 bolesnika 2 ih je imalo pseudoeksfolijativni sindrom, a 3 *gerontoxon*. Za preostale pacijente popratne dijagnoze nisu poznate (Tablica 1).

**Tablica 1:** Učestalost komorbiditeta kod uključenih ispitanika

	Broj	Postotak
Šećerna bolest tip II	4	17,39
Hipertenzija	1	4,34
Sekundarni glaukom	1	4,34
Kronični glaukom	2	8,69

Ponovno upotrijebljeni nož koristio se u 10 (43,48%), a novi nož u 12 (52,17%) operativnih zahvata (Slika 10).



**Slika 10:** Postotak korištenja resteriliziranog i novog noža

Od svih operiranih pacijenata, kod njih 13 subjektivni dojam kvalitete kirurškog noža bio je oštar, dok je za 1 operativni zahvat nož bio okarakteriziran kao tuplji.

Također, uspoređivala se zakrivljenost prednje plohe rožnice (K1 i K2) na autokeratorefraktometru i Pentacamu. Nismo pronašli statistički značajnu razliku među rezultatima, te smo stoga u kasnijim analizama koristili isključivo vrijednosti dobivene na Pentacamu, jer je vrijednost na oba uređaja bila ista (Tablica 2).

Usporedbom osi cilindra (*axis*) na autokeratorefraktometru i Pentacamu nađena je razlika u vrijednostima, međutim, nije se pokazala statistički značajnom (Tablica 2).

Za analizu ovih rezultata koristio se studentov t - test.

Kod ispitivanja razlike između indukcije rožničnog astigmatizma u odnosu na korištenje resteriliziranog noža nismo pronašli statistički značajnu razliku (Tablica 2).

**Tablica 2.** Usporedba optičkih karakteristika rožnice prije i poslije operacije mreene

	$\Delta$ SD1	$\Delta$ SD2	<i>t</i>	<i>P</i>
Zakrivljenost manje strmog meridijana - prednja ploha (refraktometar: Pentacam) (dsph)	43,58 (1,66)	43,05 (1,72)	0,85	0,40
Zakrivljenost strmog meridijana (refraktometar: Pentacam) (dsph)	44,15 (1,64)	43,80 (1,76)	0,54	0,59
Axis na refraktometru i Pentacamu (prednja ploha) (stupnjevi)	117,82 (33,98)	96,74 (44,17)	1,39	0,17
Razlika manje strmog i strmijeg meridijana (dsph)	0,75 (0,45)	0,45 (1,09)	1,22	0,23
Indukcija rožničnog astigmatizma (dsph)	0,21 (0,26)	0,35 (0,21)	-1,24	0,23

$\Delta$  SD1 – predoperativna vrijednost

$\Delta$  SD2 – postoperativna vrijednost

Uspoređivala se vidna oštrina prije i nakon operativnog zahvata. Predoperativna vidna oštrina je iznosila 0,29, dok je postoperativna vidna oštrina iznosila 0,68. dakle, pronađen je statistički značajan porast vidne oštrine na postoperativnom pregledu mjesec dana nakon operacije (Tablica 3).

**Tablica 3.** Usporedba pred i postoperativne vidne oštrine

	Predoperativno	Postoperativno	<i>t</i>	<i>P</i>
Vidna oštrina	0,29	0,68	-6,42	<0,001

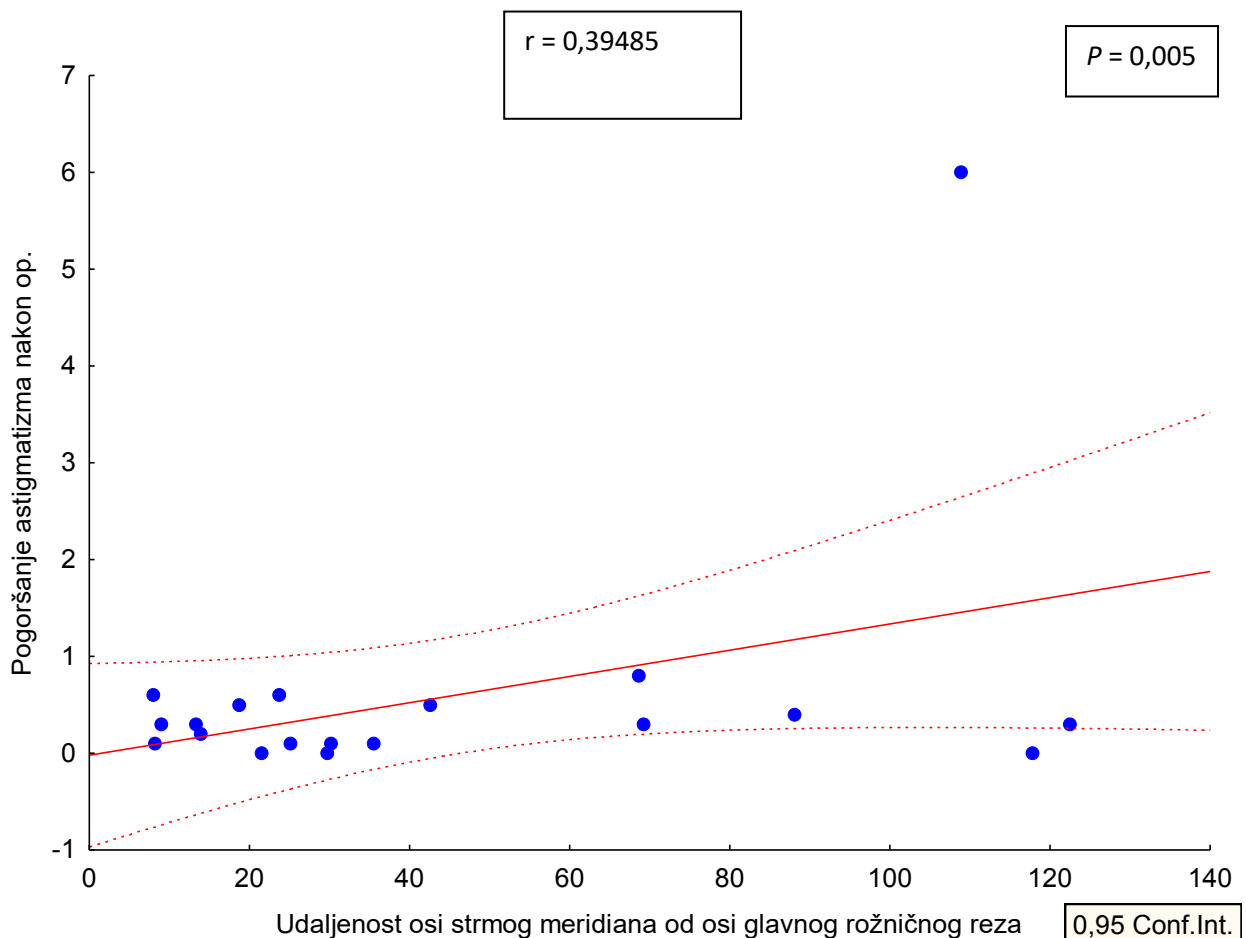
Analizom astigmatizma prije i nakon operativnog zahvata nađena je statistički značajna razlika, tj. postoperativni astigmatizam je značajno manji nego predoperativni. Za analizu ovih

podataka korištena je neparametrijska metoda zbog malog broja ispitanika. Korišten je Sign – test umjesto studentovog t - testa (Tablica 4).

**Tablica 4.** Usporedba pre i postoperativnih glavnih rožničkih meridiana

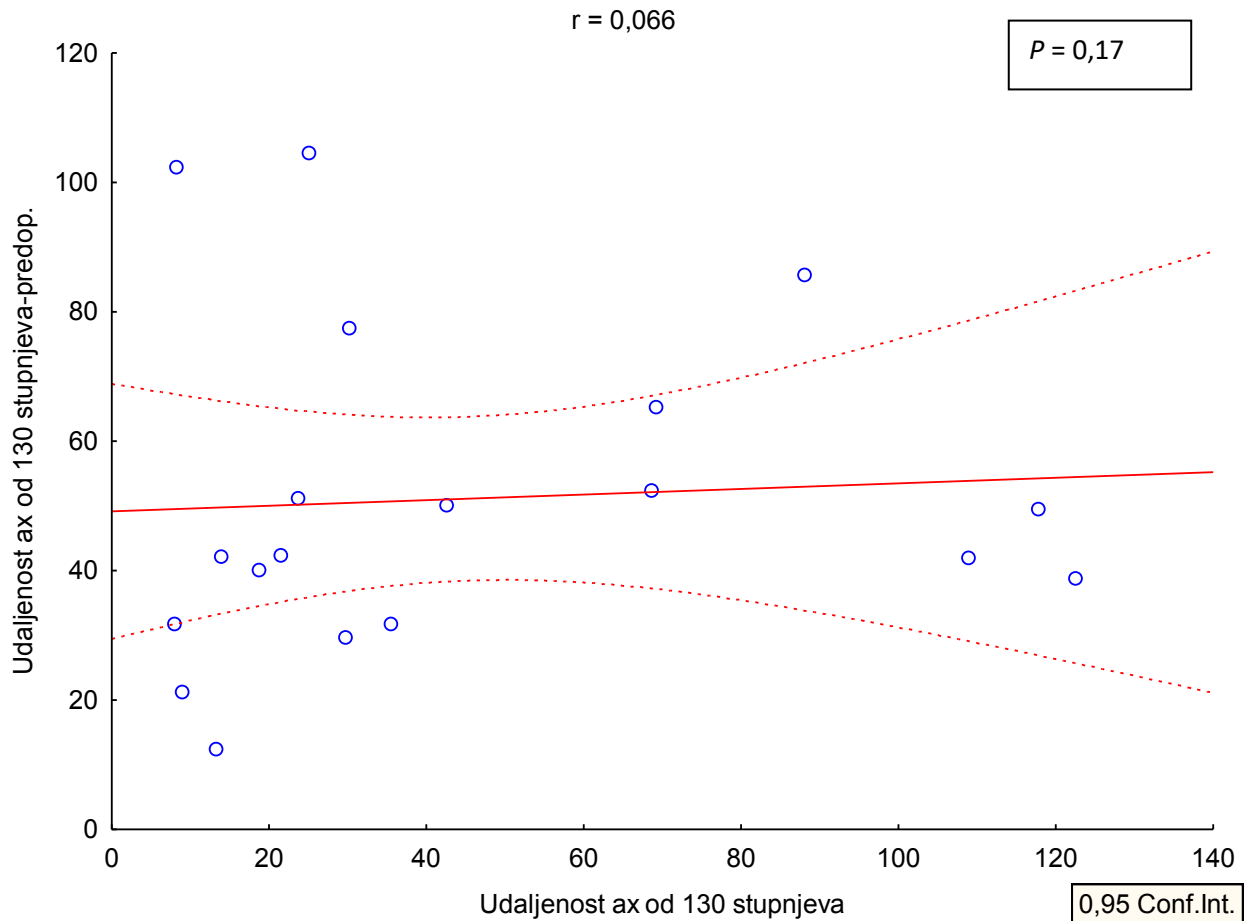
	Broj ispitanika	Z	P
Razlika refrakcijske snage manje strmog i strmijeg meridijana rožnice prije i nakon operacije	19	2,75	0,006

Na Slici 11 prikazana je blaga pozitivna korelacija postoperativne promjene astigmatizma u odnosu na os. Čimbenik korelacije [r] iznosio je 0,39 što znači da razlika postoji, ali nije statistički značajna.



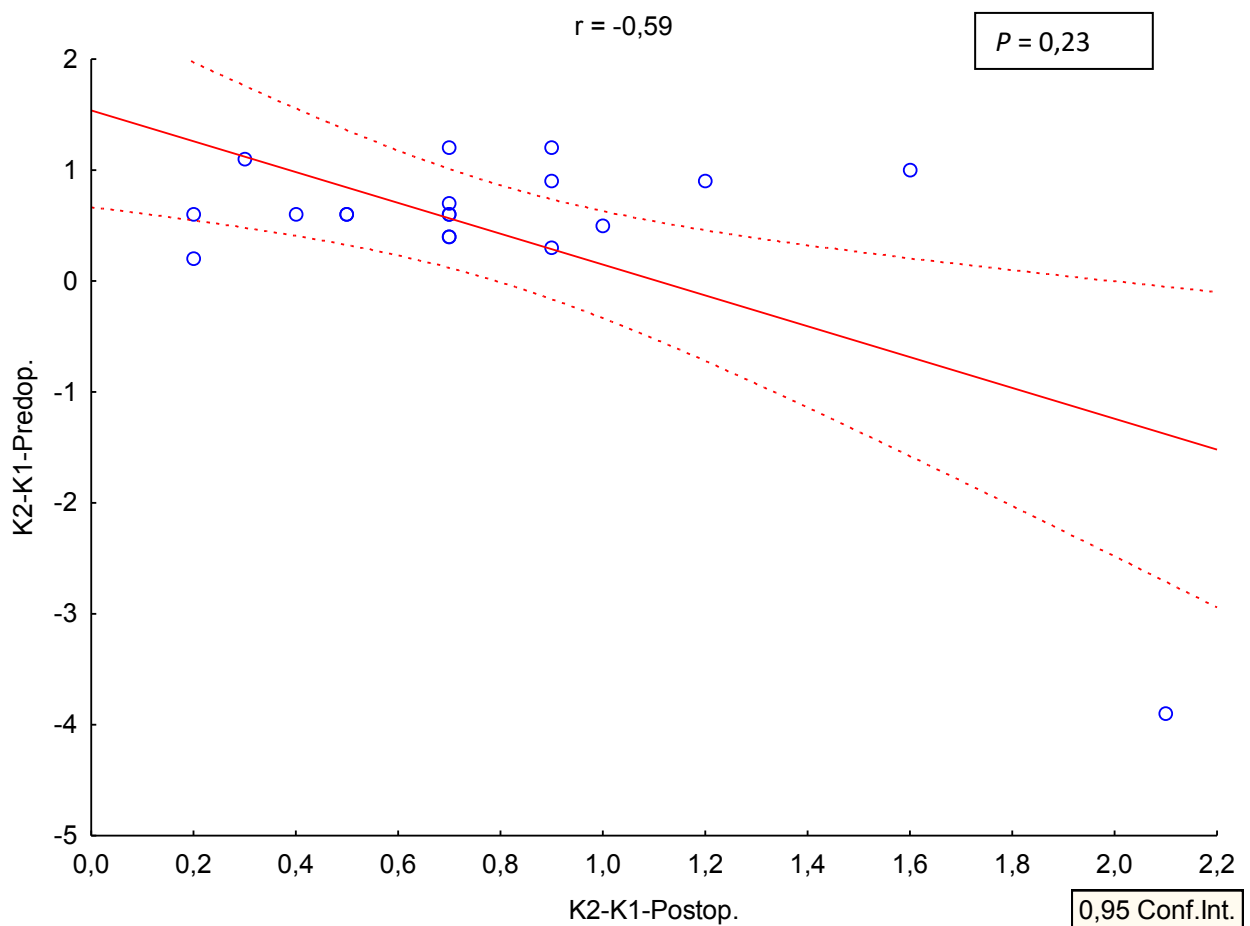
**Slika 11:** Korelacija postoperativne promjene astigmatizma u odnosu na os

Usporedbom udaljenosti *axisa* strmijeg meridijana od mjesta incizije glavnog rožničnog reza, koji je bio pozicioniran na 130 stupnjeva predoperativno i postoperativno nije utvrđena korelacija (čimbenik korelacije  $r = 0,06$ ) (Slika 12).



**Slika 12:** Usporedba udaljenosti *axisa* od 130 stupnjeva

Usporedbom predoperativnog rožničnog astigmatizma u odnosu na postoperativni astigmatizam utvrđena je negativna korelacija, što znači da što je veći predoperativni astigmatizam, to je postoperativni astigmatizam manji (Slika 13). Ako se izuzme jedna ekstremna negativna vrijednost postoperativnog astigmatizma, ponovno se dobiva da ne postoji korelacija između ovih dviju varijabli.



**Slika 13:** Usporedba predoperativnog u odnosu na postoperativni astigmatizam



## **5. RASPRAVA**

Ova studija je pokazala da limbalni rožnični rez širine 2,2 mm ne utječe značajno na nastanak značajnijeg postoperativnog astigmatizma te da resterilizirani keratom također ne inducira nastanak većeg astigmatizma.

Rezultati istraživanja pokazuju da je postoperativna vidna oštrina značajno veća u odnosu na predoperativnu. Usporedbom rožničnog astigmatizma prije i nakon operacije također je utvrđeno statistički značajno smanjenje astigmatizma.

Od ukupnih 23 bolesnika za njih 8 zabilježene su popratne dijagnoze; njih četvero je imalo dijagnozu šećerne bolesti tip II, troje glaukom, jedan hipertenziju, dok 15 drugih pacijenata nije imalo komorbiditeta. U 10 ispitanika (43,48%) korišten je resterilizirani nož, a novi nož korišten je u 12 operativnih zahvata (52,17%). Od 23 operirana pacijenta kod njih 13 subjektivni dojam kvalitete noža bio je oštar, dok je za 1 operativni zahvat nož bio okarakteriziran kao tuplji. Usporedbom predoperativni i postoperativne vidne oštrine pronađen je statistički značajan porast vidne oštrine na kontrolnom pregledu mjesec dana nakon operacije, što ukazuje na dobro postavljanje indikacije za operaciju mrežne.

U istraživanju se ispitivala zakrivljenost ploha rožnice na autokeratorefraktometru i Pentacamu. Usporedbom rezultata na oba uređaja nije pronađena statistički značajna razlika među rezultatima, stoga su za sve kasnije izračune korišteni podaci sa Pentacama.

Osim toga uspoređivala se os cilindra (*axis*) na autokeratorefraktometru i Pentacamu, te je pronađena mala razlika u vrijednostima, međutim koja se nije pokazala statistički značajnom. Za analizu navedenih rezultata koristio se studentov t - test.

Kod analize rožničnog astigmatizma prije i nakon operativnog zahvata pronađena je statistički značajna razlika, što znači da je postoperativni astigmatizam značajno manji nego prije operativnog zahvata. Za analizu rožničnog astigmatizma korišten je *sign – test*. Ispitivanjem razlike između indukcije rožničnog astigmatizma u odnosu na korištenje resteriliziranog noža nije pronađena statistički značajna razlika. Kod istraživanja postoperativne promjene astigmatizma u odnosu na os, čimbenik korelacije iznosio je 0,39 što dokazuje da razlika postoji, ali nije statistički značajna.

Uspoređivanjem udaljenosti *axisa* od 130 stupnjeva predoperativno i postoperativno nije utvrđena korelacija.

Analizom rožničnog astigmatizma te usporedbom predoperativnog u odnosu na postoperativni utvrdili smo negativnu korelaciju ( $r = - 0,59$ ) što znači da što je veći predoperativni astigmatizam, to je onaj postoperativni bio to manji. To može biti objašnjeno činjenicom da je većina bolesnika imala određeni astigmatizam prema pravilu.

Rezultati našeg istraživanja mogu se usporediti s nekoliko radova koji su se bavili povezanošću fakoemulzifikacijskog zahvata operacije mrežne i njegovog utjecaja na postoperativni astigmatizam.

Prvo istraživanje (17) proučavalo je učinak mikro i malih incizija u fakoemulzifikacijskom zahvatu na rožnični astigmatizam. U njihovom istraživanju također je sudjelovalo više žena nego muškaraca kao i u našem (39% muškarci, 61% žene). Treba naglasiti da su iz njihovog istraživanja isključeni pacijenti s popratnom dijagnozom glaukoma. U oba istraživanja korišten je Alcon Infiniti fakoemulzifikacijski uređaj s OZil sondom i Kelman vrškom. Spomenuto istraživanje uspoređivalo je različite veličine incizija rožnice (2,2 mm, 2,6 mm i 3,0 mm). U našem istraživanju korištena je incizija veličine 2,2 milimetra. Njihovo istraživanje je dokazalo da što je veličina rožnične incizije manja, to je postoperativni astigmatizam manji. To može objasniti rezultate našeg istraživanja, odnosno da veličina incizije od 2,2 mm koja je korištena u našem istraživanju povoljno djeluje na postoperativni astigmatizam.

Mnogi radovi su pokazali da povećanje rožnične incizije statistički značajno povećava postoperativni astigmatizam. Jedan od njih je rad autora Mehmeta Tetikoglua i suradnika (18). Taj rad je uspoređivao veličine incizija od 2, 2,4 i 2,8 milimetara te su pokazali da svako povećanje rožnične incizije iznad 2 milimetra uzrokuje statistički značajnog porasta postoperativnog astigmatizma.

Do istih su zaključaka došli istraživači koji su proučavali utjecaj operacijski inducirano astigmatizma i veličinu rožnične incizije (19). Zaključili su da incizija od 2,2 milimetra koja je korištena i u našem istraživanju rezultira relativno malim postoperativnim astigmatizmom, kako je pokazalo i naše istraživanje.

Sljedeće istraživanje, koje je obavljeno na manjem broju ispitanika nego naše, proučavalo je utjecaj limbalnog reza na postoperativni astigmatizam (20). zaključili su da je limbalna incizija rožnice dobra, sigurna i učinkovita metoda za smanjenje postoperativnog astigmatizma. Do istih rezultata su došli Mario Jose Carvalho i suradnici (21).

Ovo istraživanje ima neke nedostatke. Prvi nedostatak je relativno mali broj ispitanika. Istraživanje zahtijeva veći broj ispitanika kako bi moglo biti klinički relevantno i kako bi se mogli donijeti sigurniji zaključci o karakteristikama postoperativnog astigmatizma nakon fakoemulzifikacijskog zahvata operacije mrežne. Drugi nedostatak ovog istraživanja je i manjkavost dostupnih podataka o podležućim bolestima ispitanika koje su mogle utjecati na ishod operativnog zahvata te neisključivanje glaukomskih bolesnika iz studije.

Prednost ovog istraživanja su rezultati koji su u skladu sa svim dosadašnjim istraživanjima, a koji su citirani prethodno u ovom radu. U svim radovima je dokazano da manja incizija rožnice uzrokuje manji postoperativni astigmatizam. Pokazalo se da je i vidna oštrina statistički značajno bolja nakon operacije.

## **6. ZAKLJUČCI**

1. Veličina incizije od 2,2 milimetra ima povoljan učinak na postoperativni astigmatizam.
2. Usporedbom osi cilindra (*axis*) na autokeratorefraktometru i Pentacamu nađena je razlika u vrijednostima, međutim, nije se pokazala statistički značajnom.
3. Postoperativni astigmatizam je statistički značajno manji od preoperativnog astigmatizma.
4. Vidna oštrina nakon operacije je značajno bolja.
5. Nije pokazana statistički značajna razlika u indukciji poslijeoperacijskog astigmatizma u korištenju resteriliziranog i u odnosu na novi mikrokeratom.
6. Pokazali smo pozitivnu korelaciju postoperativne promjene astigmatizma, međutim nije statistički značajna.
7. Dokazana je negativna korelacija predoperativnog astigmatizma u odnosu na postoperativni.

## **7. LITERATURA**

1. Junqueira LC, Carneiro J. Junqueira LC, Carneiro J. Osnove histologije: udžbenik i atlas prema desetome američkom izdanju. Zagreb: Školska knjiga; 2005. str. 469-76.
2. Ivanišević M, Bojić L, Bućan K, Karaman K, Rogošić V, Karlica Utrobičić D. Oftalmologija: udžbenik za studente medicine. Split: Medicinski fakultet Sveučilišta u Splitu; 2015.
3. Sridhar MS. Anatomy of cornea and ocular surface. *Indian J Ophthalmol.* 2018;66:190-4.
4. Bumbaširević, V. B., Lačković, V. L., Miličević, N. M. M., Miličević, Ž. M., Mujović, S. M., Obradović, M. O., Pantić, S. P., Stefanović, B. D. S., & Trpinac, D. T. (2013). *Histologija* (4th ed., Vol. 1). Medicinski fakultet u Beogradu.
5. Read SA, Collins MJ, Carney LG. A review of astigmatism and its possible genesis [Internet]. Dostupno na: <https://onlinelibrary.wiley.com/doi/full/10.1111/j.1444-0938.2007.00112.x> 2021.
6. <http://struna.ihjj.hr/> [Internet]. 2021. Dostupno na: <http://struna.ihjj.hr/naziv/meridijan-roznice/43577/>
7. Nikose AS, Saha D, Laddha PM, Patil M. Surgically induced astigmatism after phacoemulsification by temporal clear corneal and superior clear corneal approach: a comparison. *Clin Ophthalmol.* [Internet]. 2018. Dostupno na: <https://www.ncbi.nlm.nih.gov/pmc/articles/PMC5757199/>
8. Tsai JC, Denniston A, Murray P, Huang J, Aldad, T. *Oxford American Handbook of Ophthalmology.* 2011.
9. Kanski JJ. *Clinical ophthalmology: A systematic approach.* 2007.
10. <https://www.presentica.com/> [Internet]. 2021. Dostupno na: <https://www.presentica.com/doc/10275145/phaco-turns-50-pdf-document>
11. Morris, D., Wright, T., Somner, J. et al. The carbon footprint of cataract surgery. *Eye* 2013;27:495–501.
12. Dahl, AA. Cataract Surgery [Internet]. 2021. Dostupno na: [https://www.medicinenet.com/cataract\\_surgery/article.htm](https://www.medicinenet.com/cataract_surgery/article.htm)
13. Patel AS, Kuriakose RK. Incision Construction [Internet]. 2021. Dostupno na: [https://eyewiki.aao.org/Incision\\_Construction#cite\\_note-:9-10](https://eyewiki.aao.org/Incision_Construction#cite_note-:9-10)
14. <https://www.mayoclinic.org/> [Internet]. 2021. Dostupno na: <https://www.mayoclinic.org/tests-procedures/cataract-surgery/about/pac-20384765>



15. <https://www.aaopt.org/> [Internet]. 2021. Dostupno na: <https://www.aaopt.org/focalpointssnipetdetail.aspx?id=42e35231-7641-4190-b0cd-7ffdc1b8de74>
16. Soosan, J. Phaco focus [Internet]. 2021. Dostupno na: <https://www.eurotimes.org/phaco-focus/> 2021.
17. Wang J, Zhang EK, Fan WY, Ma JX, Zhao PF. The effect of micro-incision and small-incision coaxial phaco-emulsification on corneal astigmatism. *Clin. Exp. Ophthalmol.* 2009. (7): 664-9.
18. Tetikoğlu M, Yeter C, Helvacioğlu F, Aktaş S, Sađdik HM, Özcura F. Effect of Corneal Incision Enlargement on Surgically Induced Astigmatism in Biaxial Microincision Cataract Surgery. *Turk J Ophthalmol.* 2016. (3):99-103
19. Yang J, Wang X, Zhang H, Pang Y, Wei RH. Clinical evaluation of surgery-induced astigmatism in cataract surgery using 2.2 mm or 1.8 mm clear corneal micro-incisions. *Int J Ophthalmol.* 2017. (1): 68–71
20. Sharma BR, Kumar A. Preliminary experiences with limbal relaxing incision for treatment of astigmatism during phacoemulsification. *Nepal J Ophthalmol.* 2009; 2:90-4.
21. Carvalho MJ, Suzuki SH, Freitas LL, Branco BC, Schor P, Lima AL. Limbal relaxing incisions to correct corneal astigmatism during phacoemulsification. *J Refract Surg.* 2007;5:499-504.

## **8. SAŽETAK**

**Cilj istraživanja:** Cilj istraživanja bio je utvrditi utjecaj glavnog rožničnog reza na postoperativni astigmatizam. Pri izradi rada promatrani su sljedeći parametri: vidna oština bez korekcije prije i nakon operativnog zahvata, sferni ekvivalent, kornealna topografija, broj endotelnih stanica rožnice, dodatne dijagnoze pacijenata, subjektivni dojam kvalitete kirurškog noža i resteriliziranost noža.

**Materijali i metode:** Istraživanje se provodilo na Klinici za očne bolesti, Kliničkog bolničkog centra Split. Uključeno je 23 pacijenta. Vrijeme provedeno za prikupljanje podataka iznosilo je 6 mjeseci (siječanj 2021. – srpanj 2021.) Tijekom i nakon istraživanja štite se prava i osobni podaci ispitanika u skladu sa Zakonom o zaštiti prava bolesnika (NN 169/04, 37/08) i Zakonom o zaštiti osobnih podataka (NN 103/03- 106/12), a istraživanje je usklađeno s odredbama Kodeksa liječničke etike i deontologije (NN 55/08, 139/15) te pravilima Helsinške deklaracije (1964. – 2013.). Za provedbu istraživanja, zatraženo je i dobiveno odobrenje Etičkog povjerenstva Kliničkog bolničkog centra u Splitu pod brojem 2181-147/01/06/M.S.-20-02. Pacijenti su pregledani od strane oftalmologa. Bilježila se vidna oština (SC,CC, sferni ekvivalent), intraokularni tlak aplanacijskom Goldmannovom tonometrijom, fundus u midrijazi sa superfield beskontaktnom lećom te biomikroskopski pregled prednjeg segmenta oka.

**Rezultati:** Od 23 bolesnika uključenih u ovo istraživanje 10 (43,48%) je muškaraca i 13 (56,52%) žena. Medijan dobi ispitanika iznosi 73 (56-88). Vidna oština nakon operacije je značajno bolja. Postoperativni astigmatizam je statistički značajno manji od preoperativnog astigmatizma. Nije pokazana statistički značajna razlika kod korištenja resteriliziranog i novog noža. Dokazana je negativna korelacija predoperativnog astigmatizma u odnosu na postoperativni.

**Zaključci:** Vidna oština nakon operacije se poboljšala. Veličina incizije od 2,2 milimetra ima povoljan učinak na postoperativni astigmatizam. Usporedbom osi cilindra na autokeratorefraktometru i Pentacamu nađena je razlika u vrijednostima, ali nije se pokazala statistički značajnom. Postoperativni astigmatizam je statistički značajno manji od preoperativnog astigmatizma. Nismo pronašli statistički značajnu razliku u indukciji postoperativnog astigmatizma u bolesnika operiranih sa resteriliziranim I neresteriliziranim jednokratnim mikrokeratomima. Pokazali smo pozitivnu korelaciju postoperativne promjene astigmatizma, međutim nije statistički značajna. Dokazana je negativna korelacija predoperativnog astigmatizma u odnosu na postoperativni.

## **9. SUMMARY**

**Diploma thesis title:** Effects of phacoemulsification cataract surgery on postoperative astigmatism

**Objectives:** The aim of the study was to determine the influence of the main corneal incision on postoperative astigmatism. The following parameters were observed during the study: visual acuity without correction before and after surgery, spherical equivalent, corneal topography, number of corneal endothelial cells, additional diagnoses of patients, subjective impression of surgical knife quality and knife resterilization.

**Materials and methods:** The research was conducted at the Clinic for Ophthalmology, Clinical Hospital Center Split. 23 patients were included. The time spent collecting data was 6 months (January 2021 - July 2021) During and after the survey, the rights and personal data of respondents are protected in accordance with the Patients' Rights Protection Act (OG 169/04, 37/08) and the protection of personal data (OG 103 / 03-106 / 12), and the research is harmonized with the provisions of the Code of Medical Ethics and Deontology (OG 55/08, 139/15) and the rules of the Declaration of Helsinki (1964-2013). For the implementation of the research, the approval of the Ethics Committee of the Clinical Hospital Center in Split under number 2181-147 / 01/06 / M.S.-20-02 was requested and obtained. Patients were examined by an ophthalmologist. Visual acuity (SC, CC, spherical equivalent), intraocular pressure by applanation Goldmann tonometry, fundus in mydriasis with a superfield non-contact lens and biomicroscopic examination of the anterior segment of the eye were recorded.

**Results:** Of the 23 patients included in this study, 10 (43.48%) were men and 13 (56.52%) were women. The median age of the respondents was 73 (56-88). Visual acuity after surgery is significantly better. Postoperative astigmatism is statistically significantly lower than preoperative astigmatism. No statistically significant difference was shown when using a resterilized and a new knife. There is a negative correlation between preoperative astigmatism and postoperative astigmatism.

**Conclusions:** Visual acuity improved after surgery. An incision size of 2.2 millimeters has a beneficial effect on postoperative astigmatism. A comparison of the cylinder axis on the autokeratorefractometer and the Pentacam found a difference in values, but did not prove statistically significant. Postoperative astigmatism is statistically significantly lower than preoperative astigmatism. We found no statistically significant difference in the induction of postoperative astigmatism in patients operated with resterilized and non-sterilized disposable microkeratomas. We showed a positive correlation of postoperative change in astigmatism, however it is not statistically significant. There is a negative correlation between preoperative astigmatism and postoperative astigmatism.



## **10. ŽIVOTOPIS**

**OSOBNI PODACI:**

**Ime i prezime:** Andrija Stanišić

**E-mail:** andrijastanistic7@gmail.com

**Datum rođenja:** 22.7.1994.

**Adresa:** Vukovarska 107b, 21000, Split

**Državljanstvo:** hrvatsko

**OBRAZOVANJE:**

- 2001. – 2009. Osnovna škola Sućidar
- 2009. – 2013. Srednja škola II gimnazija Split
- 2013. – 2015. Medicinski fakultet u Beogradu
- 2015. – 2021. Medicinski fakultet u Splitu

**OSTALE AKTIVNOSTI:**

- Košarkaški klub Split 2006. – 2010.
- Sportsko penjački klub CAF
- Rad na cijepljenju protiv COVID-19 u Spaladium areni
- Demonstrator na Katedri za kliničke vještine