

Hiponatrijemija kao prediktor perforiranog apendicitisa u djece

Lukšić, Bruna

Master's thesis / Diplomski rad

2020

Degree Grantor / Ustanova koja je dodijelila akademski / stručni stupanj: **University of Split, School of Medicine / Sveučilište u Splitu, Medicinski fakultet**

Permanent link / Trajna poveznica: <https://um.nsk.hr/um:nbn:hr:171:944293>

Rights / Prava: [In copyright](#) / [Zaštićeno autorskim pravom.](#)

Download date / Datum preuzimanja: **2024-07-17**



Repository / Repozitorij:

[MEFST Repository](#)



**SVEUČILIŠTE U SPLITU
MEDICINSKI FAKULTET**

Bruna Lukšić

**HIPONATRIJEMIJA KAO PREDIKTOR PERFORIRANOG
APENDICITISA U DJECE**

Diplomski rad

Akadska godina 2019./2020.

Mentor:

Izv. prof. dr. sc. Zenon Pogorelić, dr. med.

Split, srpanj, 2020.

**SVEUČILIŠTE U SPLITU
MEDICINSKI FAKULTET**

Bruna Lukšić

**HIPONATRIJEMIJA KAO PREDIKTOR PERFORIRANOG
APENDICITISA U DJECE**

Diplomski rad

Akadska godina 2019./2020.

Mentor:

Izv. prof. dr. sc. Zenon Pogorelić, dr. med.

Split, srpanj, 2020.

SADRŽAJ:

1. UVOD.....	1
1.1. Crvuljak.....	2
1.1.1. Embriologija.....	2
1.1.2. Histologija	3
1.1.3. Anatomija.....	3
1.1.4. Fiziologija.....	4
1.2. Akutni apendicitis.....	5
1.2.1. Epidemiologija	5
1.2.2. Patohistološke osobine	5
1.2.3. Patogeneza i patofiziologija.....	7
1.2.4. Klinička slika.....	8
1.2.5. Klinički znakovi	11
1.2.6. Posebni oblici apendicitisa	13
1.2.7. Laboratorijski markeri akutnog apendicitisa.....	14
1.2.8. Laboratorijski markeri kao prediktori perforacije crvuljka	16
1.2.9. Slikovna dijagnostika akutnog apendicitisa	17
1.2.10. Ocjenjske ljestvice u dijagnostici akutnog apendicitisa	19
1.2.11. Diferencijalna dijagnoza	19
1.2.12. Liječenje akutnog apendicitisa.....	21
1.2.12.1. Konzervativno liječenje akutnog apendicitisa.....	21
1.2.12.2. Kirurško liječenje akutnog apendicitisa	22
1.2.12.3. Postupak kod perforiranog crvuljka s posljedičnim peritonitisom	25
1.2.13. Komplikacije	25
1.3. Homeostaza vode i elektrolita u tijelu	26
1.3.1. Voda u tijelu	26
1.3.2. Natrij u tijelu	29
1.3.3. Homeostaza vode i natrija u djece s akutnim apendicitisom	29
2. CILJ ISTRAŽIVANJA.....	31
3. ISPITANICI I METODE	33
3.1. Ispitanici.....	34
3.2. Mjesto studije	34
3.3. Metode prikupljanja i obrade podataka.....	34
3.3.1. Primarne mjere ishoda.....	34
3.3.2. Sekundarne mjere ishoda.....	35

3.3.3. Statistička obrada podataka	35
3.4. Opis istraživanja	36
4. REZULTATI.....	37
5. RASPRAVA	45
6. ZAKLJUČCI.....	49
7. POPIS CITIRANE LITERATURE	51
8. SAŽETAK	57
9. SUMMARY	59
10. ŽIVOTOPIS	61
11. PRILOZI	63

Od srca se zahvaljujem svom mentoru prof. dr. sc. Zenonu Pogoreliću na izdvojenom vremenu, dobroj volji i posvećenosti tijekom izrade ovoga rada.

Zahvaljujem se prof. dr. sc. Ozrenu Polašku na pomoći pri statističkoj obradi podataka.

Zahvaljujem se svojoj obitelji na bezuvjetnoj ljubavi i podršci koju mi pružaju sve ove godine.

Zahvaljujem se prijateljima koji su obogatili moj život.

Za moju sestru Niku.

POPIS OZNAKA I KRATICA

5-HIAA - 5-hidroksiindoloctena kiselina (engl. *5-Hydroxyindoleacetic acid*)

APUD - engl. *Amine Precursor Uptake and Decarboxylation*

AQP - akvaporin (engl. *Aquaporin*)

AUC - površina ispod krivulje (engl. *Area Under the Curve*)

BMI - indeks tjelesne mase (engl. *Body Mass Index*)

CD87 - biljeg stanične diferencijacije 87 (engl. *Cluster of Differentiation 87*)

CI - interval pouzdanosti (engl. *Confidence Interval*)

CRP - C-reaktivni protein (engl. *C-reactive protein*)

CT - kompjutorizirana tomografija (engl. *Computed Tomography*)

GPI - glikozilfosfatidilinozitol (engl. *glycosylphosphatidylinositol*)

IQR - interkvartilni raspon (engl. *interquartile range*)

MR - magnetska rezonancija

PID - zdjelična upalna bolest (engl. *Pelvic Inflammatory Disease*)

RIPASA - engl. *The Raja Isteri Pengiran Anak Saleha Appendicitis*

ROC - krivulja karakteristika primatelja–operatora (engl. *A receiver operating characteristic curve*)

SD - standardna devijacija

uPAR - urokinazni receptor aktivatora plazminogena (engl. *Urokinase-type plasminogen activator receptor*)

UZV - ultrazvuk

1. UVOD

1.1. Crvuljak

1.1.1. Embriologija

Osnovu probavnog sustava u petom tjednu embriološkog razvoja čini tanka cijev koja slobodno visi u medijanoj ravnini, a koja je za trbušnu stijenku pričvršćena mezenterijem. Primitivno crijevo u kranijalnom i kaudalnom dijelu embrija završava slijepo kao prednje, odnosno stražnje crijevo. Između njih nalazi se srednje crijevo koje žumanjčanim kanalom samo privremeno ostaje povezano sa žumanjčanom vrećom (1). Ileocekalna regija i crvuljak razvijaju se iz srednjeg crijeva koje počinje kaudalno od osnove jetre, a završava se na granici desne dvije trećine i lijeve trećine razvijenoga poprečnoga dijela debelog crijeva. Cijelom svojom dužinom srednje crijevo krvlju opskrbljuje *a. mesenterica superior*. U početku nastaje pupčana petlja ili primarna crijevna vijuga koja je posljedica karakterističnog brzog produživanja srednjeg crijeva i njegova mezenterija. Pupčana petlja ima svoj kranijalni i kaudalni krak, a razvitak cekuma i crvuljka iz kaudalnog je kraka. Zbog brzog rasta crijevne petlje trbušna šupljina postaje premalena te se u šestom tjednu crijevne vijuge utiskuju u pupkovinu (fiziološka umbilikalna hernija). Rastom u dužinu pupčana se petlja rotira oko osi koju čini *a. mesenterica superior*. Gledano od sprijeda, rotacija ide u smjeru obrnutom od kazaljke na satu i na svome završetku iznosi 270°. Okretanje za 90° započinje za vrijeme postavljanja umbilikalne hernije, a nastavlja se prilikom povratka crijevnih vijuga u samu trbušnu šupljinu tijekom 10. tjedna (preostalih 180°) (1).

U trbušnu šupljinu prvo se vraća proksimalni jejunum i smješta se na lijevoj strani trbušne šupljine. Preostale vijuge svojim se povratkom smještaju više udesno. Posljednja u trbušnu stijenku ulazi upravo osnova cekuma koja u šestom tjednu izgleda kao stožasto proširenje na kaudalnom kraju pupčane petlje. Početni položaj pronade u desnom gornjem kvadrantu ispod jetrenog režnja, a otuda se spušta u desnu bočnu udubinu koja joj je konačan cilj. U međuvremenu na distalnom se kraju cekuma u obliku uskog izraštaja pojavljuje osnova crvuljka. Obzirom na to da se crvuljak razvija paralelno sa spuštanjem debelog crijeva, često se konačno smjesti iza cekuma ili debelog crijeva. Takav položaj crvuljka naziva se retrokolični odnosno retrocekalni (1). Postoje varijacije položaja crvuljka. Baza crvuljka može se nalaziti bilo gdje slijedeći put uzdužno orijentiranih tenija kolona do njihova ušća u cekumu. Vršak crvuljka može biti smješten bilo gdje u desnom donjem kvadrantu trbuha, u zdjelici ili retroperitonealno (2).

1.1.2. Histologija

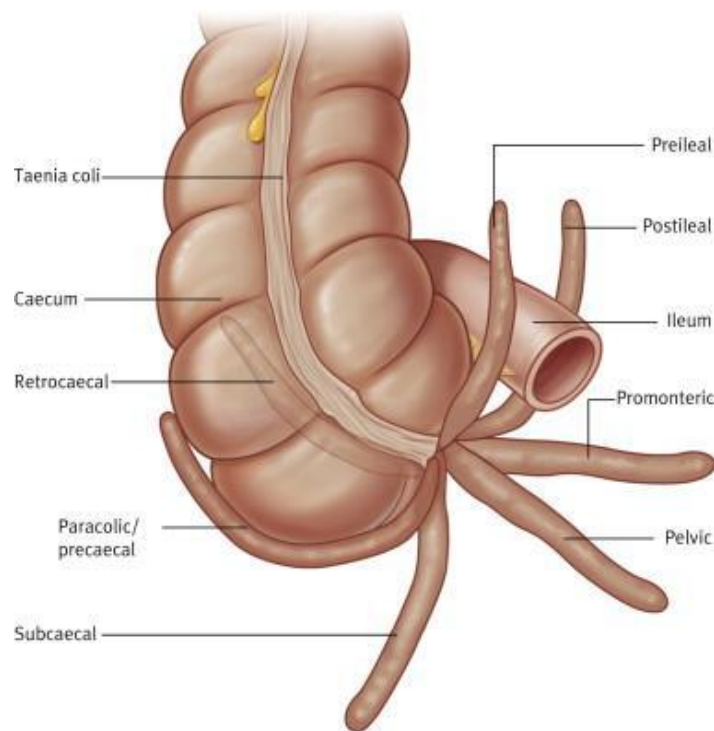
Stijenka debelog crijeva kojem pripada i crvuljak sastoji se od više slojeva. Veći dio kolona ima peritonealnu ovojniciu – serozu (nedostaje na dijelu ascendentnog i descendentnog kolona). Mišićni sloj sastoji se od kružnih i uzdužnih mišićnih naslaga (3). Karakteristično je za debelo crijevo to što su u vanjskom uzdužnom sloju mišićne stanice skupljene u tri debele trake koje se nazivaju *taeniae coli* (4). Ispod mišićnog sloja jest submukoza koja se sastoji od bogate limfne mreže. Sluznica je debelog crijeva bez nabora osim u rektalnom dijelu te je prekrivena slojem cilindričnog epitela koji tvori kripte. Lamina proprija sadržava mnogo limfocita i limfnih čvorova koji se često nalaze i u podsluznici, dok sama sluznica nema limfne mreže (3, 4).

Histološka građa crvuljka gotovo je istovjetna onoj u debelome crijevu i sastoji se od triju sloja: vanjska seroza, mišićni sloj koji nije dobro definiran i na određenim mjestima može biti odsutan; i na kraju podsluznica i sluznica. Za razliku od ostatka debelog crijeva, crvuljak ima manje kraćih kripta i nema tenija. Lumen je crvuljka uzak i nepravilan zbog prisutnosti brojnih limfnih čvorića. Sluznica sadrži brojne stanice APUD sustava, tj. gastrointestinalnog endokrinog sustava. U dječjoj dobi lamina proprija crvuljka bogata je limfatičkim tkivom nalik na Peyerove ploče koje se nalaze u tankome crijevu i koje odrastanjem involuira. Mišićni sloj crvuljka prekriven je serozom, odnosno visceralnim peritoneumom koji je nastavak seroze mezoapendiksa (2, 3).

1.1.3. Anatomija

Crvuljak ili *appendix vermiformis* je tanak i uzak crvoliki izdanak koji polazi s dna slijepog crijeva. Započinje na medijalnoj stijenci slijepog crijeva, dva do tri centimetra ispod područja gdje ileum (tanko crijevo) prelazi u cekum (debelo crijevo). Baza crvuljka uvijek je smještena na mjestu sastajanja triju tenija debelog crijeva. Dužina crvuljka može varirati od dva do dvadeset centimetara, ali najčešće iznosi između osam i deset centimetara. *Mesoappendix* je odgovarajući dio mezenterija koji pripada crvuljku (5). Crvuljak se preko *ostium apendicis vermiformis* otvara u slijepo crijevo. *Arteria appendicularis* (terminalni ogranak *a. ileocolicae*) odgovorna je za opskrbu crvuljka arterijskom krvlju dok vensku krv odvodi *vena ileocolica* do gornje mezenterične vene. Limfa crvuljka ide u limfne čvorove mezoapendiksa, *nodi lymphoidei appendiculares*, koji dalje odvede limfu u ileokolične čvorove sve do gornjih mezenteričnih limfnih čvorova. Inervacija početnog dijela debelog crijeva pa tako i crvuljka dolazi iz gornjih mezenteričnih i celijačnih ganglija (5). Postoje različite varijacije položaja crvuljka u trbušnoj šupljini ovisno o embrionalnom razvoju (Slika

1). Položaj crvuljka može biti: posteriorno od slijepog crijeva ili donjeg uzlaznog kolona, u retrocekalnom ili retrokoličnom položaju; crvuljak može biti ovješeno preko zdjeličnog ruba u pelvičnom ili silaznom položaju; ispod cekuma na subcekalnom položaju; ili ispred terminalnog ileuma gdje može biti u kontaktu s trbušnom stijenkom, u pred-ilealnom položaju ili sa stražnje strane terminalog ileuma u post-ilealnom položaju (6). Najčešće crvuljak polazi sa stražnje stijenke slijepog crijeva. Embriionalna varijacija crvuljka je kada crvuljak počinje širokim otvorom na dnu slijepoga crijeva pri čemu se lumen postupno sužava. Položaj crvuljka obično se opisuje kao silazni, uzlazni, medijalni, lateralni, a može biti i zavijen oko ileuma ili oko slijepog crijeva (5).



Slika 1. Anatomija ileocekalne regije – varijacije položaja crvujka (6).

1.1.4. Fiziologija

Često se i danas smatra da je crvuljak zapravo zakržljali organ koji nema svoju funkciju. Međutim, dokazano je da je crvuljak važan dio imunološkog sustava koji aktivno sudjeluje u sekreciji imunoglobulina, posebice imunoglobulina A razreda (2, 7). Primjećena je i niža stopa ulceroznog kolitisa u bolesnika koji su apendektomirani prije dvadesete godine života što sugerira zaštitni učinak apendektomije (2). Čini se da postojanje biofilma u crvuljku ima blagotvoran efekt na debelo crijevo. Crvuljak bi mogao poslužiti kao "utočište" komenzalnim bakterijama, a posljedično i kao rezervoar za rekolonizaciju debelog crijeva zdravim bakterijama nakon preboljenih infekcija crijeva (2, 7).

1.2. Akutni apendicitis

1.2.1. Epidemiologija

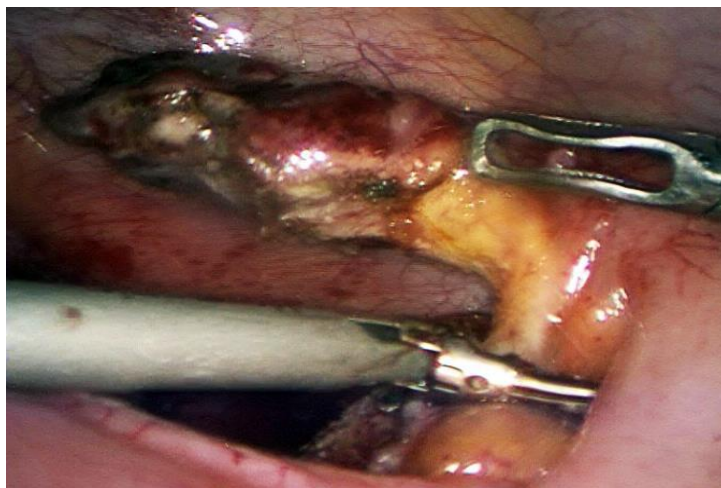
Upala crvuljka jedna je od najčešćih hitnih kirurških bolesti u suvremenoj medicini. Dok je u 19. stoljeću bolest slabo opisana, njena incidencija u 20. stoljeću rapidno raste (8). Godišnja stopa incidencije iznosi oko 100 oboljelih na 100.000 stanovnika (2). Otprilike 7 - 10% cjelokupne populacije tijekom života doživi akutni apendicitis. Iako bolest može nastati u bilo kojoj godini života, najveća je incidencija zabilježena u dobi od 10. do 30. godine života (3). Akutni apendicitis je pretežito bolest koja zahvaća zapadne zemlje. U Velikoj Britaniji i Sjedinjenim Američkim Državama bolest je izrazito česta, dok se u Aziji i Africi rijetko pojavljuje. Također, u Sjedinjenim Američkim Državama primjećena je veća pojavnost među bijelcima nego među afroamerikancima ili azijatima što se pokušava objasniti razlikama u prehranbenim navikama pojedinih etničkih skupina (9). Akutni apendicitis je najčešći kirurški uzrok akutnog abdomena u djetinjstvu (8). Stopa mortaliteta od akutnog apendicitisa u današnjici je niska (<1%), međutim, morbiditet i dalje predstavlja važan problem, izrazito u slučaju bolesnika koji se prezentiraju s kompliciranim apendicitisom (2). Veća stopa komplikacija primjećuje se u djece, stoga se otprilike 40% djece javlja liječniku s kompliciranom bolešću. Posljedično tome, učestalost perforacije je najveća u mlađoj životnoj dobi pri čemu se perforacija bilježi u čak 65-82% djece do pete godine života, a stopa perforacije od gotovo 100% zabilježena je u djece do dvije godine života (10). Stopa perforacije obrnuto je proporcionalna dobi bolesnika, što znači da su mlađa djeca u značajno većem riziku (100% <1 godine; 100% 1-2 godine; 83,3% 2-3 godine; 71,4% 3-4 godine; 78,6% 4-5 godina i 47,3% 5 godina). Problem predstavlja i to što se inicijalno u 28-57% slučajeva postavlja pogrešna dijagnoza u djece mlađe od dvanaest godina, a u onih mlađih od dvije godine dijagnoza je pogrešno postavljena u čak i do 100% slučajeva jer se često apendicitis zamijeni za akutni gastroenterokolitis, obzirom da u toj dobnoj skupini dijareja i povraćanje mogu biti vodeći simptomi (10, 11).

1.2.2. Patohistološke osobine

Početna upala crvuljka obilježena je ulceracijom sluznice ili infiltracijom stijenke upalnim stanicama (12). Makroskopski, kada je upala dobro razvijena, vide se površinske naslage fibrina ili gnoja te zastoje, proširene krvne žile seroze (9). U manje od 50% slučajeva do upale dolazi zbog opstrukcije lumena fekolitima, limfoidnom hiperplazijom, progutanim stranim tijelom, parazitima ili tumorom (10). Mikroskopske promjene variraju od minimalno izražene, lokalizirane žarišne upale pa sve do potpune nekroze stijenke crvuljka.

Stupanj promjena koje možemo zateći djelomice ovisi o vremenu koje je proteklo od pojave prvih simptoma do prezentacije djeteta liječniku. U ranoj fazi upale neutrofili se prikazuju na bazi kripta neposredno uz sitne defekte epitela. Naknadno, upalni proces zahvaća submukozu te se brzo širi na preostali dio crvuljka. Kako se upala dalje razvija, sluznica postaje neprimjetna, a stijenka crvuljka postaje nekrotična. U četvrtine slučajeva može se primijetiti i tromboza krvnih žila (9).

Za postavljanje dijagnoze akutnog apendicitisa potrebno je prikazati infiltraciju mišićnog sloja neutrofilnim granulocitima, dok neutrofili u lumenu crvuljka nisu patognomoničan znak upale crvuljka (9, 12). Postoje različiti stupnjevi upale koji se označavaju kao akutni žarišni, akutni supurativni (*appendicitis acuta suppurativa*), flegmonozni (*appendicitis acuta phlegmonosa*), gangrenozni (*appendicitis acuta gangraenosa*; Slika 2) i perforativni akutni apendicitis (*appendicitis acuta perforativa*). Ovakvi oblici međusobno se razlikuju po prevladavajućem upalnom infiltratu i samoj mogućnosti saniranja bakterijske infekcije u tkivu crvuljka i peritonejskoj tekućini. Poseban oblik upale praćen izrazitim nakupljanjem histiocita, koji nalikuju ksantomskim stanicama naziva se ksantogranulomski apendicitis (*appendicitis xantogranulomatosa*) (12). Konačno, posljednji perforativni stadij akutnoga apendicitisa dovodi do stvaranja lokaliziranog apscesa (peritiflitički apsces) ili generaliziranoga peritonitisa (9).



Slika 2. Intraoperacijski nalaz tijekom laparoskopske apendektomije u 12-godišnjeg dječaka s akutnim neperforiranim gangrenoznim apendicitisom.

Izvor: Arhiva Klinike za dječju kirurgiju

1.2.3. Patogeneza i patofiziologija

Etiologija i patogeneza akutnog apendicitisa ni danas nisu u potpunosti objašnjene. Opstrukcija lumena crvuljka predstavlja se kao najvažniji etiološki faktor akutnog apendicitisa. Učestalost opstrukcije raste s težinom upalnog procesa. Opstrukciju mogu osim fekolita izazvati i otok limfatičnih folikula ispod sluznice (najčešći uzrok u mlađih osoba), koprolit, parazit, strano tijelo ili tumor. Fekolit je uzrok 40% slučajeva nekompliciranog akutnog apendicitisa, 65% slučajeva neperforiranog gangrenoznog apendicitisa i skoro 90% slučajeva perforiranog gangrenoznog apendicitisa (2, 3). Činjenica da se opstrukcija pronađe u nešto manje od 50% slučajeva potaknula je istraživanja o alternativnim uzrocima upale crvuljka. Smatra se da infektivna bolest crijeva, koja je uzrokovana bakterijama (*Yersinia*, *Salmonella*, *Shigella spp.*) i virusima (*Epstein-Barr virus*, *Coxsackievirus B*, *Varicella-zoster virus* i *Adenovirus*), također može dovesti, u mnogim slučajevima, do upale crvuljka (13). Oko 60% aspirata podrijetlom iz upaljenog crvuljka sastoji se od anaeroba u usporedbi s 25% aspirata iz nepromijenjenog, zdravog crvuljka (2). Djeca s cističnom fibrozom imaju povećanu incidenciju akutnog apendicitisa pri čemu se uzrok nalazi u zadebljaloj sluznici. Obzirom da je akutni apendicitis rijetka dijagnoza u novorođenčadi postavlja se sumnja na cističnu fibrozu ili Hirschsprungovu bolest (10).

Postoji prediktivna sekvenca patofizioloških događaja koji dovode do perforacije crvuljka. Nakon opstrukcije lumena, sluznica crvuljka neprekidno luči sekret koji dovodi do porasta intraluminalnog tlaka. Isprva, porast tlaka unutar lumena dovodi do poremećaja limfatične i venske cirkulacije u stijenci crvuljka (3). Normalna sekrecija apendikularne mukoze uzrokuje i distenziju crvuljka što stimulira živčane završetke visceralnih aferentnih vlakana, proizvodeći nejasnu, tupu, difuznu bol u umbilikalnom području ili donjem epigastriju. Sluznica crvuljka zatim postaje hipoksična i mjesto ulaska bakterija. Upala i venska staza koje nastaju dovode do tromboze intramuralnih krvnih žila čija je posljedica nastanak edema i ishemija stijenke (3). Kada se upalni proces proširi te zahvati serozu crvuljka i parijetalni peritoneum, nastaje karakterističan pomak boli iz umbilikalnog područja u desni donji kvadrant (2). Zahvaćanjem seroze crvuljka stvara se fibrinopurulentni eksudat kao i upala seroze okolnih struktura. Takvo stanje naziva se lokalni ograničeni peritonitis. Daljnjim napredovanjem upale unutar 24 do 36 sati dolazi do kompromitiranja arterijske cirkulacije pa nastaje nekroza - gangrena stijenke crvuljka i konačno perforacija (3). Područje s najsiromašnijom krvnom opskrbom je najpodložnije promjenama stoga nastaju elipsoidni infarkti na antimezenterijskoj strani crvuljka. Upravo iz tog razloga perforacija najčešće

nastaje na antimezenterijskoj granici, vrlo blizu mjesta opstrukcije. Ovakav razvoj događaja nije neizbježan, a neke se epizode upale crvuljka mogu i spontano razriješiti (2). Ako ipak dođe do perforacije, lokalni obrambeni mehanizmi omogućavaju međusobno sljepljivanje okolnih crijevnih vijuga i velikoga omentuma oko samog upalnog područja i tako sprječavaju daljnje širenje upale. Tako nastaje periapendikularni apsces. Ako lokalni obrambeni mehanizmi nisu održani dolazi do razlijevanja upalnog eksudata i fekalnog sadržaja iz perforiranog apendiksa te nastaje opća upala potrbušnice odnosno difuzni peritonitis. Krajnji ishod upale može biti i potpuno smirivanje upale, ali i stvaranje periapendikularnog apscesa ili nastanak difuznog peritonitisa u kojem ishod diktiraju lokalni i sistemni obrambeni mehanizmi (3). Rizik od perforacije povećava se trajanjem bolesti. Unutar 36 sati od pojave simptoma rizik od perforacije iznosi 2%. Taj rizik za neliječene bolesnike nakon 36 sati od pojave simptoma iznosi 5%. Perforacija crvuljka je također, učestalija unutar 36 sati u bolesnika starije životne dobi (iznad 65 godina), bolesnika koji su visoko febrilni (tjelesna temperatura >38.9 °C) i u bolesnika koji su tahikardni (14). U male djece nakon perforacije češće dolazi do nastanka difuznog peritonitisa što se pripisuje slabije razvijenom omentumu i njegovoj nemogućnosti da ograniči upalu (10, 14). Iako postoji šansa od samoizlječenja, zbog opasnosti od nastanka komplikacija svaka klinička sumnja na upalu crvuljka je ujedno i indikacija za hitan kirurški zahvat, odnosno odstranjenje upaljenog apendiksa (3).

1.2.4. Klinička slika

Upala crvuljka u djece ima širok spektar kliničkih prezentacija. Simptomi koji se javljaju kao i znakovi, mogu biti klasični ali i atipični i varijabilni što često ovisi o vremenu prezentacije bolesnika liječniku, dobi, smještaju crvuljka i individualnoj varijabilnosti tijekom upalnog procesa. Djeca u ranoj fazi bolesti mogu djelovati dobrog općeg stanja s minimalnim simptomima i gotovo normalnim laboratorijskim testovima, ali se mogu prezentirati i s već perforiranim apendiksom, teškom kliničkom slikom uz crijevnu opstrukciju, zatajanje bubrega ili septičkim šokom (8, 10). Klasičnu sliku akutnog apendicitisa pronalazimo u manje od 50% slučajeva (3). Bolest obično počinje podmuklo s kratkim (nekoliko sati) razdobljem općeg lošeg stanja i smanjenjem apetita. Dijete ne djeluje bolesno i u tom stadiju obitelj vjerojatno neće zatražiti medicinsku pomoć. Ukoliko se zaista radi o akutnom apendicitisu, bolest rapidno progredira uz pojačavajuću abdominalnu bol praćenu povraćanjem i perforacijom crvuljka unutar 48 sati od početka simptoma. Dakle, kliničari raspolažu relativno kratkim vremenom za postavljanje dijagnoze akutnog apendicitisa a prije nego što crvuljak perforira (36-48 sati) (8).

Bol je glavni, a ujedno i prvi simptom koji se javlja kada je crvuljak zahvaćen upalnim procesom. U početku bolesnici teško lokaliziraju bol. Takva bol je visceralna i obično difuzna ili smještena u središnjem dijelu trbuha (3). Napredovanjem upalnog procesa u sljedećih 12 do 24 sata bol se premješta u desni donji kvadrant. Takva bol je somatskog karaktera te je uzrokovana nadražajem parijetalnog peritoneuma oko crvuljka (8). Bolesnik tada jasno lokalizira bol u McBurneyevoj točki koja se pojačava pokretom, kihanjem, kašljanjem ili dubokim udahom (Slika 3). Bitno je naglasiti da ukoliko bol traje dulje od tri dana malo je vjerojatno da će odgovarajuća dijagnoza biti akutni apendicitis, osim ako nije došlo do perforacije ili nastajanja periapendikularnog apscesa (3).

Anatomske varijacije položaja crvuljka mogu davati različite lokalizacije boli u ovoj fazi bolesti (2). U 50% stanovništva crvuljak je smješten retrocekalno što može biti razlog kasne prezentacije simptoma. Ponekad može proći 4 do 5 dana od pojave simptoma do javljanja bolesnika liječniku. U takvim slučajevima bol je smještena više straga i lateralno i može imitirati simptome septičkog artritisa kuka ili apsces velikog slabinskog mišića (*m. psoas*). U nekih se bolesnika može pronaći lokaliziran i preko pelvičnog ruba stoga je lokalizacija crvuljka ključan faktor koji utječe na prezentaciju znakova i simptoma, ali i postavljanje točne dijagnoze (10).

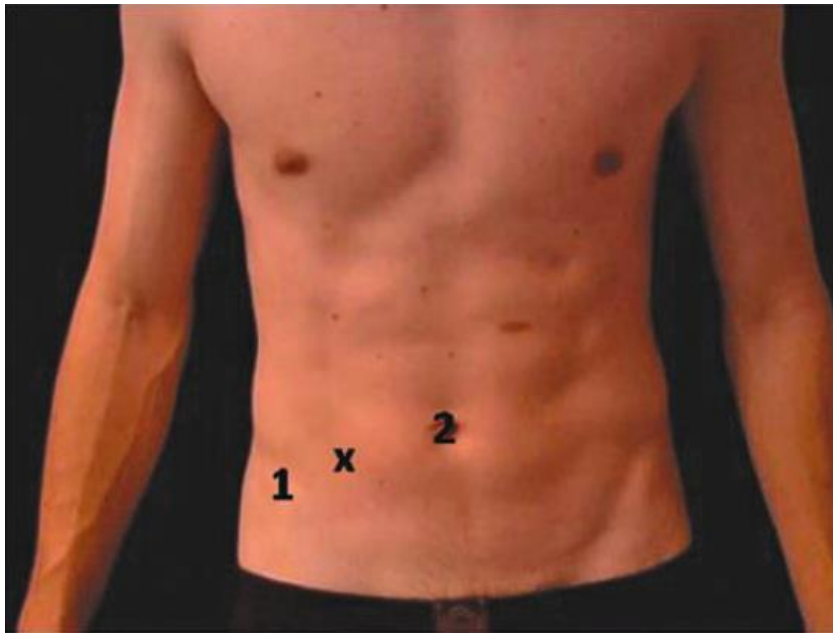
U dječaka uvijek valja dodatno pregledati prepone i skrotum kako se ne bi previdjela eventualna torzija testisa. Određeni postotak djece/adolescenata koja imaju torziju testisa u početku ima abdominalnu simptomatologiju i tek naknadno lokaliziraju bol u zahvaćeni testis, dok određeni broj zbog srama ne želi kazati da ih boli testis pa projiciraju bol u donji dio trbuha (15, 16). Zbog toga u svake mlađe muške osobe koja se žali na bol u donjem dijelu trbuha obavezno treba pregledati testise, kako se nebi previdjela dijagnoza torzije testisa. Osobito u mlađe djece, trebalo bi pregledati grlo i uši obzirom da infekcije koje zahvaćaju ta područja mogu uzrokovati nejasnu abdominalnu bol (17).

Upala crvuljka povezana je i s gastrointestinalnim simptomima poput mučnine (osjetljivost, 58%; specifičnost, 36%), povraćanja (osjetljivost, 51%; specifičnost, 45%) i anoreksije (osjetljivost, 68%; specifičnost, 36%). Gastrointestinalni simptomi koji se razvijaju prije pojave boli sugeriraju da je riječ o drugoj etiologiji, poput gastroenteritisa (2).

Gubitak teka je jedan od najčešćih simptoma koji se javlja uz bol. Ukoliko gubitak teka nije pristuan, upitno je radi li se o dijagnozi akutnog apendicitisa (3). Mučnina i povraćanje javljaju se u više od polovine bolesnika i uvijek nastaju nakon nekoliko sati od

pojave abdominalne boli. Proljev i urološki simptomi su također uobičajeni, posebno kada je riječ o perforiranom crvuljku kada je vjerojatna i upala u blizini rektuma i moguć apsces u zdjelici. Kako upala crvuljka napreduje, često može biti povezana i s adinamičkim ileusom što dovodi do osjećaja zatvora (opstipacije) i moguće pogrešne dijagnoze (10). Bolesnici smatraju da će defekacijom olakšati tegobe, ali nakon stolice ne dolazi do poboljšanja.

Često se može pronaći i blaži do umjereni porast tjelesne temperature ($<38\text{ }^{\circ}\text{C}$) koja se javlja nešto kasnije od ostalih simptoma. Normalna ili visoka tjelesna temperatura ($>38.5\text{ }^{\circ}\text{C}$) ne može isključiti apendicitis. Redoslijed kojim se pojavljuju simptomi ima veliku ulogu u postavljanju dijagnoze. U gotovo više od 95% slučajeva gubitak teka je prvi simptom nakon kojeg se javlja bol u trbuhu, a potom nastupaju svi ostali simptomi (3).



Slika 3. Prikaz McBurneyeve točke (2).

1.2.5. Klinički znakovi

U velikog broja bolesnika dijagnoza akutnog apendicitisa može se postaviti na osnovi anamnestičkih podataka i temeljitog fizikalnog pregleda izbjegavajući tako nepotrebne dijagnostičke pretrage, gubitak dragocjenog vremena i novca. Fizikalni pregled započinje se praćenjem ponašanja djeteta kao i vanjskog izgleda trbuha. Djeca koja se prezentiraju u ranoj fazi upale crvuljka (18-26 sati) izgledaju blago bolesna, sagnuta prema naprijed uz, često, lagano šepanje koje favorizira desnu stranu. Ležeći, oni su mirni sa savinutim desnim koljenom kako bi opustili trbušne mišiće, a ako se zamole da legnu ravno ili sjednu, pokreću se oprezno i sporo (10). Trbuh je tipično ravan dok abdominalna distenzija sugerira napredniju fazu bolesti karakterističnu za perforaciju ili razvitak opstrukcije crijeva. Auskultacijski su zvukovi crijeva normalni ili pojačani, koji se zamjenjuju tišima kako bolest napreduje do perforacije. U početku same bolesti vitalni znakovi mogu biti minimalno izmijenjeni. Tjelesna temperatura i puls mogu biti normalni ili tek blago povišeni. Veće promjene u vitalnim znakovima sugeriraju da se dogodila komplikacija same bolesti ili da u obzir dolaze i druge dijagnoze (2). Lokalizirana bolnost trbuha jedini je i najpouzdaniji nalaz u dijagnozi akutne upale crvuljka. McBurney je opisao točku klasične lokalizirane bolnosti koja se nalazi na spoju vanjske i srednje trećine linije koja spaja pupak sa spinom anterior superior ilijačne kosti (10). U slučajevima retrocekalnog, pelvičnog i subhepatičkog apendicitisa tipična lokalizacija boli nedostaje (3). Na palpaciju može se osjetiti otpor koji pružaju mišići u desnoj ilijačnoj udubini, što je jasnije izraženo u usporedbi s lijevom stranom (2). Takav lokalizirani rigiditet naziva se defansom muskulature, a posljedica je širenja upalnog procesa na parijetalni peritonej iznad crvuljka (3). Kada kliničar naglo otpusti pritisak, bolesnik osjeti iznenadnu i jaku bol što se naziva povratnom osjetljivošću (Blumbergov znak). Kako bi se izbjegla neugoda koju bolesnik osjeća za vrijeme ovog testa preporuča se započeti pregled testom za indirektnu povratnu osjetljivost (Rovsingov znak) koji započinje pritiskom na lijevu bočnu udubinu i direktnim perkusijskim testom (2).

Svi znakovi otkriveni tijekom fizikalnog pregleda moraju se postaviti u okvir vremenskog tijeka bolesti. Abdominalna bol može biti nejasna i difuzna u početku same bolesti, ali i kod već perforiranog crvuljka. Testovi za povratnu osjetljivost i indirektnu povratnu osjetljivost mogu biti odsutni. Također, prilikom fizikalnog pregleda ponekad se može palpirati i masa u desnom donjem kvadrantu koja označava upalnu flegmonu oko crvuljka ili lokalizirani apsces (10). Tablica 1. prikazuje kliničke znakove akutnog apendicitisa.

Tablica 1. Klinički znakovi u akutnom apendicitisu

Znak	Opis
1. Blumbergov znak	Povratna osjetljivost, bol se pojačava pritiskom u McBurneyevoj točki i naglim otpuštanjem ruke
2. Rovsingov znak	Palpacijom lijeve strane trbuha i pritiskom na sigmu i descendens pojačava se bol ileocekalno
3. Grassmanov znak	Perkusija trbuha pojačava bol
4. Krügerov znak	Bol se pojačava kada liječnik drži pritisnutu ruku u ileocekalnom području dok bolesnik podiže desnu nogu ispruženu u koljenu
5. Hornov znak	Povlačenje testisa prema dolje pojačava bol ileocekalno
6. Dunphyev znak	Pojaćanje boli pri kašljanju
7. Permanov znak	Pritisak na lijevu stranu donjeg dijela trbuha i naglo otpuštanje pojačava bol desno
8. Lanzov znak	Odsutnost kremasteričnog refleksa na desnoj strani
9. Lennaderov znak	Razlika između aksilarne i rektalne temperature veća od 1°C
10. Hedrijev znak	Perkusija na neznatoj udaljenosti od očekivanog položaja crvuljka izaziva bol
11. McBurneyev znak	Bolnost u McBurneyevoj točki na pritisak
12. Znak flatulencije	Bolesnikov osjećaj da će mu biti lakše nakon defekacije
13. Znak ležećeg policajca	Bolesniku se pojačava bol u desnom donjem dijelu trbuha pri vožnji po neravnoj cesti
14. Znak psoasa	Bol prilikom pasivne ekstenzije desne natkoljenice s ispruženim koljenom na lijevom boku
15. Znak opturatora	Bol na pasivnu unutarnju rotaciju flektirane natkoljenice

1.2.6. Posebni oblici apendicitisa

Kod retrocekalno smještenog crvuljka bol koja se javlja prilikom upale lokalizirana je više bočno ili više prema desnoj lumbalnoj loži i nije toliko izražena kao što je u slučaju abdominalno ili pelvično smještenog crvuljka. Ovakvi bolesnici uglavnom se javljaju liječniku kasnije jer ih simptomi ne ograničavaju značajno u svakodnevnim aktivnostima. Bolnost može biti najizraženija u desnom kostovertebralnom kutu pa se zabunom može posumnjati na pijelonefritis (3). U slučaju nadražaja desnog mokraćovoda analizom urina mogu se pronaći i leukociturija i mikrohematurija. Specifičan znak za akutni apendicitis retrocekalno smještenog crvuljka je pozitivan znak psoasa.

U slučaju pelvičnog apendicitisa bol počinje epigastrično, ali se brzo premješta u donji dio trbuha. Pretjerano su izraženi nagon na mokrenje i defekaciju stoga postoje dizurija i proljev (3). Za pelvični apendicitis je specifično da će prilikom fizikalnog pregleda digitorektalni pregled biti izrazito bolan. Također, pronalazimo pozitivan znak opturatora.

Akutni apendicitis najčešća je hitna kirurška intervencija tijekom trudnoće i može biti povezana s ozbiljnim komplikacijama majke i djeteta. Incidencija je 1:500-635 trudnoća godišnje i najčešće u drugom tromjesečju (18, 19). U ranoj trudnoći dijagnoza se postavlja kao i u bolesnica koje nisu trudne, ali je značajno teže dijagnozu postaviti nakon sredine drugoga tromjesjeća zbog potiskivanja crvuljka maternicom. U tom periodu zbog potiskivanja crvuljka kranijalno bol se javlja u gornjem desnom kvadrantu, a katkad i više lumbalno ili epigastrično te ga se tako može zamijeniti s kolecistitisom ili pijelonefritisom (3). Anoreksija, mučnina i povraćanje, ako postoje, pojavljuju se nakon boli. Neznatno povećanje ukupnog bilirubina u serumu opisano je kao marker za perforaciju crvuljka. Oko 80% bolesnica s akutnim apendicitisom koje nisu trudne prijeoperacijski imaju leukocitozu s pomakom leukocita ulijevo. Međutim, blaga leukocitoza može biti uobičajen nalaz u trudnica čiji ukupni broj leukocita može doseći $16 \times 10^9/L$ stanica u trećem tromjesečju, uzdižući se do razine oko $29 \times 10^9/L$ tijekom porođaja, uključujući lagani pomak lijevo (19). Bitno je naglasiti da stopa smrtnosti majke s dijagnozom akutnog apendicitisa i ploda raste s napredovanjem trudnoće (za majku 9%, a 20% za plod u trećem tromjesečju) (3).

Akutna upala crvuljka pokazuje drugačiju patogenezu, klinički tijek i ishod u starijih osoba. Stariji bolesnici imaju slabije izražene simptome i obično se javljaju liječniku tek nakon 7 dana od pojave simptoma u već uznapredovaloj fazi bolesti. Bol je rijetko lokalizirana, već obuhvaća šire područje donjeg desnog kvadranta. Stopa perforacija prilikom

prezentacije je veća u starijim dobnim skupinama nego u mlađih osoba (12,9% u starijih i 2,9% u mlađih) (20). Često se u bolesnika već razvija periapendikularni apsces (3). Upravo zbog oskudnih simptoma i kasnoga javljanja nerijetko se događa da se apendicitis u starijoj životnoj dobi očituje ileusom koji nastaje zbog periapendikularnog apscesa ili ograničenog pelveoperitonitisa. U starijim dobnim skupinama veći je rizik od morbiditeta i mortaliteta. Poslijeoperacijski morbiditet zabilježen je u 73,8% perforiranih i u 11,9% neperforiranih slučajeva akutnog apendicitisa s ukupnim morbiditetom od 35,9%. Stopa smrtnosti iznosi 11,9% u bolesnika s perforacijom i 1,5% u bolesnika s neperforiranom upalom crvuljka. Ukupna smrtnost iznosi 5,5%, a smrtnost nije zabilježena u bolesnika mlađih od 50 godina (20).

Slično kao u trudnoći i u starijoj životnoj dobi, postavljanje dijagnoze akutnog apendicitisa u predškolske djece i dalje predstavlja izazov. Većinu djece roditelji dovode kasno, često s komplikacijama, kao što su perforacija, stvaranje apscesa i peritonitis. Kao rezultat toga boravak u bolnici je produljen i povezan s povećanim pobolom i smrtnošću (10, 14, 21). Akutni apendicitis u predškolskoj dobi je rijedak. Često se očituje kliničkom slikom sepse nepoznatog uzroka uz odsustvo abdominalne simptomatologije (3, 10). Odgoda postavljanja dijagnoze pretežito je uzrokovana lošim komunikacijskim vještinama, neuspjehom u određivanju pozitivnih kliničkih znakova, razdražljivošću djece, netipičnom prezentacijom i preklapanjem simptoma s drugim stanjima i poremećajima. Kasna prezentacija dovodi do komplikacija kao što su perforacija i peritonitis. Za postavljanje dijagnoze među ovom skupinom bolesnika potrebno je uzeti detaljnu anamnezu i napraviti temeljit fizikalni pregled. Preporučljivo je djecu primiti u bolnički stacionar te ih opservirati. U ovoj dobnoj skupini uz ultrazvuk nerijetko je potrebno napraviti kompjuteriziranu tomografiju trbuha kako bi se postavila točna dijagnoza. Rana dijagnoza i brza kirurška intervencija mogu smanjiti stopu obolijevanja i smrtnosti povezane s kompliciranom upalom crvuljka (10, 21).

1.2.7. Laboratorijski markeri akutnog apendicitisa

Ako bi promatrali laboratorijske testove koje koristimo za postavljanje dijagnoze akutnog apendicitisa zasebno, nijedan od njih sam za sebe nije dovoljno specifičan niti osjetljiv, ali zajedno imaju bitnu ulogu u postavljanju dijagnoze. Nalaze uvijek treba interpretirati u skladu s kliničkom slikom bolesnika pritom pazeći i na tijek bolesti. Najčešći laboratorijski nalazi koji se izvode su kompletna krvna slika s diferencijalnom krvnom slikom, analiza urina i C-reaktivni protein (CRP) (8, 10).

U 80% bolesnika s akutnim apendicitisom nalazimo umjerenu leukocitozu ($11 - 18 \times 10^9/L$). Međutim, porast broja leukocita možemo naći i u dvije trećine bolesnika s drugim patološkim stanjima koja se očituju bolom u desnom donjem kvadrantu trbuha, stoga leukocitoza zasebno ima malu dijagnostičku vrijednost. Ako je postavljena sumnja na apendicitis preporučeno je ponavljanje određivanja broja leukocita u razmacima od 4 do 8 sati, tako povećavajući specifičnost pretrage (3). Unatoč tome što normalan broj leukocita nikada u potpunosti ne isključuje dijagnozu, ako je broj leukocita manji od $8 \times 10^9/L$ nakon 48 sati od početka bolesti potrebno je razmotriti druge dijagnoze. Broj leukocita iznad $18 \times 10^9/L$ pobuđuje sumnju na perforaciju crvljka sa ili bez nastanka apscesa (2). U 95% slučajeva diferencijalna krvna slika pokazuje neutrofiliju (3).

CRP je reaktant akutne faze upale stoga je povišen u različitim upalnim stanjima pa tako i u slučaju akutnog apendicitisa. Obzirom na činjenicu da je upala crvljka dinamičan proces porast CRP-a može biti odgođen i do 12 sati (2). CRP raste proporcionalno stupnju upale crvljka, ali ako se koristi zasebno, nije dijagnostički relevantan. Ukoliko kombiniramo povišeni CRP, leukocite i neutrofiliju dijagnostička osjetljivost raste gotovo do 100% (3). Serumski amiloid A je protein koji se povećava u bolesnika s akutnim apendicitisom, a pokazuje osjetljivost 86% i specifičnost 83% (8).

Analiza mokraće može biti korisna kako bi se isključila infekcija mokraćnog sustava (2). Često se u urinu za vrijeme trajanja akutnog apendicitisa može pronaći leukociturija, blaga piurija, ili čak i mikrohematurija kao znak nadražaja mokraćnog mjehura i mokraćovoda u crvljaka smještenih retrocekalno ili pelvično. Makrohaturija nije uobičajena i sugerira postojanje primarne bubrežne patologije poput Henoch-Schönlein purpure (8). Chen i suradnici su u svojem istraživanju dokazali da analiza urina ipak može pomoći u utvrđivanju dijagnoze akutnog apendicitisa kao i stadija u kojem se bolest nalazi (22). Ketoni u mokraći, leukocitna esteraza, specifična težina urina, pH i ostalo su se značajno razlikovali među bolesnicima sa zdravim crvljkom, nekompliciranim i kompliciranim apendicitisom. Pozitivna ketonska tijela u urinu i nitrati su značajni parametri u predviđanju perforacije slijepog crijeva.

Neki od posebnih markera koji nam pomažu u postavljanju dijagnoze akutnog apendicitisa su prokalcitonin, urokinazni receptor aktivatora plazminogena (uPAR) i 5-hidroksiindoloctena kiselina (5-HIAA). Urokinazni receptor, također poznat kao uPA receptor ili uPAR ili CD87 (engl. *Cluster of Differentiation 87*), je glikoprotein vezan na staničnu

membranu glikozilfosfolipidom (GPI). Receptor uPAR je izvorno identificiran kao vezivno mjesto za urokinazu na staničnoj površini. Mjerenje ovog parametra se ne izvodi rutinski u stanjima akutnog apendicitisa, ali istraživanje koji su proveli Oztan i suradnici govori u prilog značajnom povišenju razine uPAR-a u plazmi oboljelih bolesnika (23). Vrijednosti prokalcitonina veće od granične vrijednosti (0.18 ng/mL) posjeduju osjetljivost od 97% kao i negativnu prediktivnu vrijednost od 89.3% za peritonitis (24). Bolandparvaz i suradnici dokazali su da mjerenje koncentracije 5-HIAA u urinu ima veće dijagnostičko značenje od ostalih laboratorijskih testova. Pad koncentracije 5-HIAA u urinu primjećen je progresijom bolesti prema nekrozi (25). Unatoč navedenim podacima, u istraživanju koje su proveli Bosak-Veršić i suradnici metoda mjerenja 5-HIAA u urinu odbačena je kao pouzdana metoda za postavljanje dijagnoze akutnog apendicitisa u djece jer nije pronađena značajna razlika u koncentraciji 5-HIAA u urinu bolesnika s apendicitisom u usporedbi s kontrolnom skupinom (26).

Poznato je da su povećane razine D-laktata povezane s bakterijskom proliferacijom i ishemijskom ozljedom u abdominalnoj patologiji. Iako se mjerenje D-laktata ne radi u rutinskoj obradi bolesnika s akutnim apendicitisom, u različitim studijama dokazana je osjetljivost D-laktata kao laboratorijskog testa između 60 i 96% (27). Iako se marker ne može koristiti kod odlučivanja o operaciji, povišena razina u bolesnika s bolovima u trbuhu jasno indicira akutni apendicitis, a posebice perforaciju crvuljka. Preporuka je da ga se koristi posebice u jedinicama hitnih prijema kako se ne bi gubilo dragocjeno vrijeme od pojave simptoma do početka liječenja.

1.2.8. Laboratorijski markeri kao prediktori perforacije crvuljka

U kontinuiranoj potrazi za savršenim markerom akutnog apendicitisa, liječnici su došli do novih spoznaja. Brza reakcija liječnika ključna je kako ne bi došlo do komplikacija primarne bolesti. Od posebne je važnosti nastojanje da se pronađe marker koji bi odmah pri prijemu bolesnika indicirao fazu u kojoj se nalazi upala (komplicirani ili nekomplikirani apendicitis). Upala crvuljka klasificirana je kao komplicirana ukoliko je došlo do perforacije, ako se pronađe gangrenozni crvuljak s fibropurulentnim eksudatom ili u slučaju nastanka apscesa i peritonitisa (28). Nastanak komplikacija često rezultira produljenim boravkom bolesnika u bolnici i povećanom stopom morbiditeta i mortaliteta, a posebno su na komplikacije osjetljiva djeca čija je stopa perforacije veća nego u odraslih. Perforacija crvuljka uvjetuje povećanu stopu dijagnostičkih testova i invazivnih postupaka (29). U studiji koju su proveli Ponsky i suradnici dokazano je da su poslijeoperacijske komplikacije poput

intraabdominalnog apscesa, ileusa i infekcija kirurške rane, učestalije u bolesnika s kompliciranim apendicitisom nego s nekompliciranim (8% nekomplicirani apendicitis, 39% komplicirani) (30). Laboratorijski biljezi su objektivni faktori koje se može pouzdano koristiti u predikciji perforacije (31). U posljednje vrijeme sve se češće spominje natrij kao potencijalni marker koji bi pomogao pri postavljanju dijagnoze apendicitisa. Natrij je najvažniji ekstracelularni kation i njegove normalne vrijednosti u plazmi se kreću između 135 i 145 mmol/L (28). Istraživanje koje je proveo Lindestam i suradnici 2018. godine među djecom do 14 godina, pokazalo je da je koncentracija natrija u plazmi djece s kompliciranim akutnim apendicitisom značajno niža od koncentracija natrija u plazmi djece s nekompliciranim apendicitisom (32). Nadalje, dokazali su da razina natrija ≤ 136 mmol/L pokazuje osjetljivost 82% i specifičnost 87% za perforaciju apendiksa. Tu su tezu potvrdili i Xuan - Binh i suradnici predloživši da sva djeca, s koncentracijom natrija < 135 mmol/L trebaju u svojoj diferencijalnoj dijagnozi imati i perforaciju apendiksa te da sva djeca mlađa od 5 godina sa simptomima dužim od 24 sata i hiponatrijemijom, trebaju biti razmatrani za hitnu kiruršku intervenciju (28). Osim u pedijatrijskoj populaciji, dokazano je da hiponatrijemija može biti prediktivni čimbenik i za perforaciju apendiksa u odraslih osoba (33). Nalaz hiponatrijemije pri prijemu može pomoći odijeliti nekrotizirajuće infekcije mekih tkiva od nekompliciranih tkivnih infekcija i poznat je rizični čimbenik za povećanu stopu smrtnosti u bolesnika s nekrotizirajućim infekcijama (34, 35). Obzirom na navedeno, koncentracija natrija u plazmi, ne samo da pouzdano ukazuje na kompliciranu fazu upale apendiksa, već je i jednostavna i jeftina metoda koja je široko dostupna u hitnim kirurškim jedinicama (32).

1.2.9. Slikovna dijagnostika akutnog apendicitisa

Za sve bolesnike u kojih postoji sumnja na upalu crvuljka postoje različite slikovne metode kojima možemo potvrditi ili opovrgnuti dijagnozu ili isključiti druge uzroke bolova u trbuhu i time smanjiti stopu nepotrebno provedenih apendektomija. Neke od slikovnih metoda kojima se služimo su ultrazvuk (UZV), kompjuterizirana tomografija (CT), magnetska rezonanca (MR) i u nekim slučajevima konvencionalna radiografija (36).

Snimka nativnog abdomena u odabranim slučajevima može biti od pomoći u dijagnostici akutnog apendicitisa. Na snimci se može prikazati crijevna petlja i ileus, skolioza zbog spazma psoasa, aerolikvidne razine u kolonu iznad desne ilijačne udubine, mekotkivna masa i kalcificirani apendikoliti u 5 do 10% slučajeva. Međutim, u 50% slučajeva nativna snimka ne prikazuje nikakve promjene pa se općenito ne preporučuje (8). Tehnecijem-99m

obilježeni leukociti ostvarili su dobre rezultate u dijagnosticiranju apendicitisa ali nisu u širokoj uporabi zbog relativne nedostupnosti i nepraktičnosti u svakodnevnom korištenju (2).

Ultrazvuk pokazuje značajan napredak u dijagnosticiranju akutnog apendicitisa u posljednjih 30 godina. Unatoč tome što rezultat pretrage uvelike ovisi o kliničaru, danas je izrazito korisna metoda u pedijatrijskoj populaciji i u trudnica jer se ne koristi ionizirajućim zračenjem, vrlo je jeftin i pristupačan. Ultrazvuk pokazuje osjetljivost od 78 do 83% i specifičnost od 83 do 93%, što je slično osjetljivosti i specifičnosti temeljitog fizikalnog pregleda ili Alvarado bodovne ljestvice (36). Prilikom pregleda potrebno je pritiskom ultrazvučne sonde potisnuti zrak u crijevu između sonde i crvuljka. Takav postupak je često onemogućen zbog boli desnog donjeg kvadranta. Nepromijenjeni crvuljak na ultrazvuku je promjera <6 mm. Ultrazvučni kriteriji za postavljanje dijagnoze akutnog apendicitisa su: nemogućnost kompresije ileocekalne regije sondom, promjer crvuljka >6 mm i prikaz crvuljka okruženog hipohogenom stijenkom debljom od 2 mm (3). Nalazi koji sugeriraju da je upala uznapredovala uključuju: asimetrično zadebljanje stijenke, formiranje apscesa, slobodna intraperitonealna tekućina i edem okolnog tkiva. Glavno ograničenje ultrazvuka je nemogućnost vizualizacije crvuljka što se primjećuje u 20% slučajeva (8). Određena stanja otežavaju pronalaženje apendiksa ultrazvukom smanjujući njegovu osjetljivost i pouzdanost, poput debljine, crijevne distenzije i boli. Također, ultrazvuk može biti od posebne pomoći u dijagnosticiranju akutnog apendicitisa među adolescentnim djevojčicama. To je skupina koja ima izrazito visoku stopu nepotrebnih apendektomija gdje se prilikom operacije pronađe zdrav crvuljak. Ultrazvuk u takvoj skupini može pomoći diferencirati abdominalnu od ginekološke patologije (moguć pregled jajnika ultrazvukom) (10).

Kompjutorizirana tomografija (CT) predstavljala je zlatni standard u postavljanju dijagnoze akutnog apendicitisa. Specifičnost i osjetljivost CT-a u postavljanju dijagnoze akutnog apendicitisa iznosi >95% (3). Nalazi na CT-u koji su u skladu s upalom crvuljka uključuju: distendiranu stijenku crvuljka >7 mm, upalni infiltrat okolnog mezenteričnog masnog tkiva, pericekalnu flegmonu i apsces (10). CT se pokazao najkorisnijim u slučaju uznapredovalog apendicitisa što može ubrzati terapijski postupak i indicirati hitnu kiruršku intervenciju. Unatoč korisnosti CT-a postoje brojni nedostaci poput izlaganja bolesnika ionizirajućem zračenju, visokih cijena i ograničenoj upotrebi u trudnica (2). Također, postoji mogućnost alergijske reakcije na primijenjeno kontrastno sredstvo kao i potreba za sedacijom. Djeca su osjetljivija na zračenje i posjeduju veći potencijal za razvoj kasnijih, zračenjem-induciranih malignoma (8).

Magnetna rezonanca (MR) se obično ne koristi prilikom dijagnosticiranja akutnog apendicitisa, ali zbog manjka ionizirajućeg zračenja predstavlja idealnu metodu u trudnica i djece. U trudnica može biti teško locirati apendiks, ali MR nudi savršenu anatomsku rezoluciju i siguran je za upotrebu u ovih bolesnika. Kriteriji za postavljanje dijagnoze upale crvuljka na MR uključuju: uvećani apendiks (>7 mm), zadebljanje stijenke crvuljka >2 mm i znakove upalnih promjena (36). Uporaba MR-a u evaluaciji upale crvuljka je ograničena jer je manje dostupna, skuplja i često zahtijeva sedaciju (8).

1.2.10. Ocjenske ljestvice u dijagnostici akutnog apendicitisa

Klinička dijagnoza upale crvuljka subjektivna je procjena stanja temeljena na više varijabli koje su pojedinačno slabo pouzdane, ali ako se koriste zajedno imaju visoku prediktivnu vrijednost. Postupak postavljanja dijagnoze temeljem kliničke slike objektivizira se korištenjem kliničkih sustava bodovanja temeljenih na varijablama s dokazanom diskriminirajućom moći i dodijeljenom odgovarajućom težinom (2). Razvijeno je nekoliko sustava bodovanja koji pomažu kliničarima u postavljanju dijagnoze. Najpoznatiji su Alvarado ljestvica, modificirana Alvarado ljestvica, pedijatrijski sustav bodovanja, ljestvica upalnog odgovora apendicitisa i *Raja Isteri Pengiran Anak Saleha appendicitis (RIPASA)* ljestvica (18, 37-42). Ovi alati se ne koriste samo u dijagnostičke svrhe, već i za stratifikaciju, odvajajući bolesnike kojima je potrebna daljnja obrada i promatranje od onih kojima se odmah može odrediti određeni tretman. Konačan cilj ovih ljestvica je smanjiti broj negativnih apendektomija, a bez povećanja broja perforacija.

1.2.11. Diferencijalna dijagnoza

Popis bolesti koje mogu imitirati akutni apendicitis je dugačak jer se mnoga ginekološka, urološka, abdominalna i upalna stanja mogu prezentirati sličnom ili jednakom poviješću bolesti, simptomatologijom i znakovima. Diferencijalna dijagnoza akutnog apendicitisa ovisi o četiri glavna čimbenika: anatomskom smještaju crvuljka, stadiju upale, dobi i spolu bolesnika (2). Ključno je diferencijalnodijagnostički razlučiti one bolesti za koje je potrebna hitna operacija poput: perforiranog karcinoma kolona, perforacije divertikula kolona, perforacije peptičkog ulkusa, divertikulitisa mobilne sigme, izvanmaterične trudnoće i torzije ciste/tumora jajnika (3). Meckelov divertikulitis praktički je nemoguće razlučiti od akutnog apendicitisa te se dijagnoza postavlja najčešće tijekom operacije. U dječjoj dobi akutni apendicitis najčešće se zamijeni dijagnozom gastroenteritisa i akutnog mezenteričkog adenitisa. Vremenski tijek bolesti (sati, dani, tjedni) koji prethodi prezentaciji djeteta liječniku je ključna komponenta u anamnezi. Bolesnik s upalom crvuljka opisuje bol u truhu kao

dominantan simptom, a prisutnost općih simptoma poput glavobolje, zimice i mijalgije govore u prilog gastroenteritisu (8). Također, većina bolesnika s akutnim apendicitisom prijavljuje nekoliko epizoda povraćanja u prvih 24 - 48 sati bolesti dok u bolesnika s gastroenteritisom povraćanje može biti predominantni simptom u ranoj fazi bolesti. Od početka bolesti klinički tijek akutnog apendicitisa kontinuirano deteriorira, dok je u djeteta s gastroenteritisom tijekom bolesti valovit, ponekad uz bolje, a ponekad uz gore opće stanje. U starijih bolesnika najčešće se dijagnoze divertikulitisa ili perforirajućeg karcinoma cekuma isprepliću s dijagnozom akutnog apendicitisa (2). U takvim se slučajevima preporučuje učiniti CT trbuha. Bolesti ženskog reproduktivnog sustava često se mogu pogrešno dijagnosticirati kao akutni apendicitis. Najčešći entiteti koji dolaze u obzir su: upalna bolest zdjelice (*pelvic inflammatory disease* - PID), ruptura Graafovog folikula, torzija ciste jajnika ili tumora, endometriozna i vanmaterična trudnoća. U zdjelčnoj upalnoj bolesti lokalna simptomatologija je najčešće bilateralna, ali ukoliko je ograničena samo na desnu stranu može oponašati akutni apendicitis (2). Mučnina i povraćanje prisutni su u oko 50% oboljelih od PID-a, a gotovo u svih bolesnika s akutnim apendicitisom. Bol i osjetljivost u PID-u obično se nalaze u nešto nižem području suprapubično, a pokretanje grlića maternice je izrazito bolno. Ciste na jajnicima često su akutno bolne kao rezultat rupture, brzog povećanja ili krvarenja, a ruptura folikula jajnika je povezana s ovulacijom i često uzrokuje lateralizirajuću bol u sredini menstrualnog ciklusa, ali uz odsustvo progresije i sistemskih znakova bolesti (8). Moguće diferencijalne dijagnoze akutnog apendicitisa prikazane su u Tablici 2.

Tablica 2. Diferencijalna dijagnoza akutnog apendicitisa

Sustav	Bolest
Probavni	Perforacija peptičkog ulkusa, akutniolecistitis, akutni pankreatitis, perforacija Meckelovog divertikula, perforacija divertikula desnog kolona, mezenterijalni limfadenitis, Chronova bolest, virusni i bakterijski gastroenteritis
Ginekološki	Upalna bolest zdjelice i adneksitis, tuboovarijalni apsces, torzija ili ruptura ciste desnog jajnika, vanmaterična trudnoća, puknuće folikula jajnika, tumori
Urološki	Bubrežne ili uretralne kolike, pijelonefritis, cistitis

1.2.12. Liječenje akutnog apendicitisa

1.2.12.1. Konzervativno liječenje akutnog apendicitisa

Iako se donedavno smatralo da je jedina metoda liječenja akutnog apendicitisa apendektomija, u posljednje vrijeme konzervativni pristup od sve većeg je značaja. Konzervativni pristup podrazumijeva neoperacijsku sanaciju upale antibioticima. Primijećeno je da primjena antibiotika širokog spektra u odraslih s nekomplikiranim apendicitisom dovodi do rezolucije simptoma. Međutim, ukoliko je liječenje konzervativno, u 20% slučajeva dolazi do recidiviranja bolesti unutar jedne godine nakon primjene antibiotika te se 20% recidiva prezentira perforacijom ili gangrenoznom upalom crvuljka (43). U djece je uspješnost antibiotskog liječenja nekomplikiranog apendicitisa dosegla stopu od 90% i to primjenom antibiotika intravenski tijekom 24 sata (piperacilin-tazobaktam ili ciprofloksacin s metronidazolom) nakon čega slijedi peroralna primjena amoksicilin-klavulanata ili ciprofloksacina s metronidazolom idućih 9 dana kako bi se završilo desetodnevno antibiotsko liječenje. Prednosti su antibiotskog liječenja niža cijena, kraća duljina boravka u bolnici i izostanak poslijeoperacijskih komplikacija. Studija koju su proveli Styurd i suradnici potvrđuje učinak antibiotika, ali naglašava opasnost od recidiviranja bolesti (44). Obzirom na navedeno, neki liječnici smatraju da je nakon provedene antibiotske terapije potrebno napraviti apendektomiju u bolesnika bez simptoma. Takva metoda liječenja naziva se intervalna apendektomija. Predloženo je da u pedijatrijskoj populaciji takav tretman bude razmotren kao prva opcija liječenja apendicitisa (45). Argumenti za intervalnu apendektomiju jesu sprječavanje recidiva bolesti te mogućnost identificiranja drugih bolesti crvuljka poput maligniteta, dok protuargumenti naglašavaju da u određenog broja bolesnika liječenih konzervativno bolest nikada ne recidivira (2). Ipak, danas se većina liječnika odlučuje za intervalnu apendektomiju 4 do 6 tjedana nakon provedene konzervativne terapije (43). U studiji iz 2020. godine koja je pratila bolesnike 7 godina nakon sanacije akutnog apendicitisa ustanovilo se da je kvaliteta života bila jednaka u skupini koja se liječila antibioticima i u skupini bolesnika koji su bili operirani. Bolesnici koji su nakon antibiotske terapije podvrgnuti apendektomiji bili su manje zadovoljni od onih koji su uspješno liječeni samo antibioticima ili operacijski (46). Morbiditet ranog operacijskog liječenja kompliciranog apendicitisa iznosi 36,5%, dok je morbiditet konzervativnog liječenja 11%, a u otprilike 7,6% slučajeva nakon konzervativnog liječenja treba provesti kirurško (47). Težnja za konzervativnim liječenjem akutnog apendicitisa proizlazi iz dvaju opažanja. Prvo, bolesnici koji su se nalazili u sredinama gdje kirurški zahvat nije mogao biti izveden bili su liječeni

antibiotskom terapijom, i drugo, mnogi bolesnici s kliničkom slikom akutnog apendicitisa koji nisu bili podvrgnuti nikakvom liječenju imali su spontanu rezoluciju bolesti (2).

1.2.12.2. Kirurško liječenje akutnog apendicitisa

Kirurški pristup liječenju akutnog apendicitisa podrazumijeva odstranjenje crvuljka - apendektomiju. Prvo izvješće o apendektomiji potpisuje Claudius Amyand 1736. godine, a prvu apendektomiju zbog perforiranog crvuljka izveo je Morton 1887. godine (48). U slučaju nekompliciranog apendicitisa operacija je izrazito uspješna i smrtnost iznosi 0.1 - 0.5%, a morbiditet 5 - 7% (3). Stopa smrtnosti veća je u slučaju kompliciranog apendicitisa (perforacija) i iznosi 5 - 15%, a morbiditet 15 - 60%, što ovisi o brojnim čimbenicima, primjerice dobi bolesnika, podležećim bolestima i ostalom (3). Mortalitet kao i morbiditet povećavaju se ako se bolest ne prepozna na vrijeme te ako se operacija odlaže. Apendektomija se provodi na dva načina: malom laparotomijom u desnom donjem kvadrantu ili laparoskopski. Oba se postupka izvode u općoj anesteziji uz primjenu miorelaksansa (48).

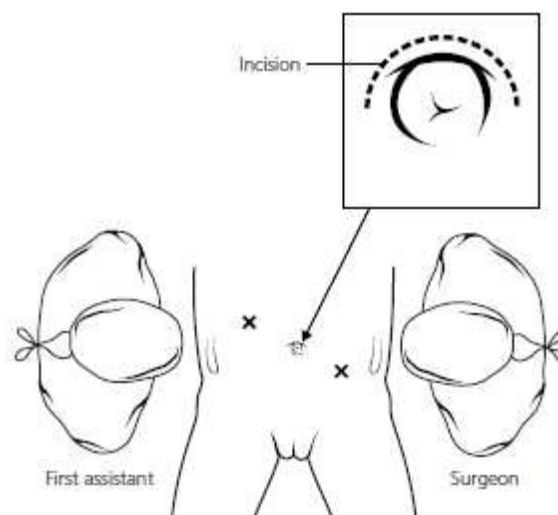
1.2.12.2.1. Otvorena apendektomija

Za ranu, neperforiranu fazu upale najčešće se koristi McBurney (kosi) ili Rocky-Davis (poprečni) rez u donjem desnom kvadrantu u McBurneyjevoj točki. Ako se sumnja na perforaciju apendiksa, može se napraviti i donja medijana laparotomija (2). U vitke djece crvuljak se može sigurno ukloniti kroz rez na koži duljine svega 3 do 4 centimetra. Općenito je pravilo da će veći i duži rez pružiti operateru veći prostor za istraživanje i mogućnost boljeg i bržeg skeletiranja crvuljka, ali zato uzrokuje duži i bolniji oporavak, te povećava mogućnost poslijeoperacijskih komplikacija, prvenstveno infekcije operacijske rane (49). Nakon početne incizije, potkožna tkiva iznad aponeuroze *m. obliquus externus* prepariraju se elektrokauterom, a sam se mišić razdvaja u smjeru mišićnih vlakana te se tako ostvari adekvatan pristup dubljim mišićnim slojevima (48). Unutarnji kosi i poprečni mišić razdvajaju se zajedno duž mišićnih niti škarama s tupim vrhom ili prstima operatera. Na peritoneum se pristupa nakon disekcije transversalne fascije i preperitonealnog masnog tkiva. Peritoneum se otvara skalpelom ili monopolarnim kuterom te se slobodna tekućina aspirira. Ključ uspješnog prikaza crvuljka jest prikazati slijepo crijevo u operacijskom polju. Prati se tok slobodne tenije debelog crijeva (*taenia libera coli*) prema distalno kada bi se trebala prikazati baza crvuljka. Apendikalna masa gotovo je uvijek fiksirana prema dolje, lateralno i inferiorno, a medijalno je često povezana s terminalnim ileumom i priležećim mezenterijem. Masa se u većini slučajeva teško može provući kroz operacijsku ranu, ali se sam crvuljak može disecirati od okolnog tkiva. Nakon što se upaljeni crvuljak s omentumom prikaže u

operacijskoj rani, ne bi ju trebao dodirivati. Crvuljak se odijeli od omentuma, mezoapendiks se nježno obuhvati Babcockovom hvatalicom te se prekine vaskularna opskrba koju crvuljak prima od apendikularne arterije u mezoapendiksu. Baza crvuljka obuhvati se hemostatskom hvataljkom nakon čega se ista premjesti nekoliko milimetara distalnije prema vršku crvuljka. Na mjestu prignječenja crvuljak se podveže kirurškim koncem i presječe između postavljene hvataljke i ligature (3). Obodni se šav zatim postavlja na cekum na udaljenosti od otprilike 1.5 centimetra od podvezanog bataljka crvuljka. Slijedi uvrtnanje bataljka u cekum i stezanje obodnog šava (48). Okolni prostor očisti se ispiranjem mlakom fiziološkom otopinom i gazom, a u slučaju perforacije ili gangrenozne upale potrebno je očistiti cijeli zahvaćeni prostor, pogotovo zdjelicu. Naime, zaostadni gnoj ili fekolit predstavlja opasnost za razvoj apscesa zdjelice. Incizija se zatvara slojevito, resorptivnim kirurškim koncem počevši od peritoneuma, zatim unutarnji kosi i poprečni mišići, vanjski kosi mišić te na kraju aponeuroza.

1.2.12.2.2. Laparoskopiska apendektomija

Prvu laparoskopsku apendektomiju napravio je Semm još 1983. godine, međutim ta se metoda tek kasnije počela široko primijenjivati nakon primijećenog uspjeha laparoskopске kolecistektomije (2). Unatoč tome što ni do danas laparoskopiska apendektomija nije dosegla status „zlatnog standarda“ u liječenju akutnog apendicitisa, sve se više prihvaća kao prvi izbor kirurškog liječenja (50). Različiti su pristupi prilikom laparoskopске apendektomije poput tradicionalne apendektomije s tri porta, transumbilikalne s dva porta u kojoj se crvuljak uklanja kroz umbilikus i apendektomija s jednom incizijom kod koje se i instrumenti i kamera uvode u trbuh kroz istu inciziju (51-53).



Slika 4. Prikaz mjesta incizija i položaja kirurga i asistenta (49).

Laparoskopska apendektomija izvodi se u općoj anesteziji, dok bolesnik leži na leđima (2). Kirurg bi trebao stajati s lijeve strane bolesnika, a asistent s desne (Slika 4). Monitori bi također trebali biti postavljeni s obje strane bolesnika tako da su jasno vidljivi svim članovima tima. Postupak započinje supraumbilikalnom incizijom od 5 milimetara. Pomoću Veress igle kroz istu inciziju insuflira se plin do intraabdominalnog tlaka od 6 do 12 mmHg, što ovisi o dobi i tjelesnoj težini bolesnika. Potom se slijepo postavi prvi troakar, koji služi za uvođenje laparoscopa u trbušnu šupljinu. Nakon toga pod kontrolom laparoscopa uvedu se još dva troakara promjera 5 i 10 mm. Prvi je smješten u gornjem desnom kvadrantu, a drugi se smješta u donji lijevi kvadrant u razini ilijačne spine (48). Bolesnik se postavlja u Trendelenburgov položaj i rotira lagano nalijevo kako bi laparoskopski prikaz crvuljka bio optimalan. Distalni mezenterij crvuljka se zatim povuče Maryland ili Babcock hvatalicom kako bi se jasno vizualizirala baza crvuljka. Po potrebi se crvuljak može mobilizirati uklanjanjem upalnih adhezija s okolnim strukturama (48).

Koristeći bipolarnu koagulaciju ili ultrazvučni rezač presijeca se mezenterij sa svojim žilama na razini baze crvuljka. Baza se zatim podvezuje omčom, reseca staplerom ili se opskrbi polimerskim kvačicama nakon čega se bataljak odvoji (3, 53). Ako je baza crvuljka nekrotična, sigurnije je endoskopskim staplerom uhvatiti zdravi kraj cekuma. U slučaju da postoji vidljivi gnoj on se uklanja irigacijom i sukcijom. Upaljeni crvuljak se odstranjuje uz pomoć endoskopske vrećice kako bi se izbjegao njegov kontakt s mjestom incizije. Operacijsko polje se zatim provjerava za hemostazu, ispuhuju se plinovi iz trbuha i uklanjaju se troakari (48). Za postizanje hemostaze i disekciju crvuljka na raspolaganju nam je više kirurških uređaja, kao što su Ultracision, Lotus, Ligasure ili MiSeal (49, 50, 53). Neovisno o korištenoj metodi hemostaze nakon direktne aplikacije instrumenta na tkivo može doći do postraničnih termalnih oštećenja. Idealni instrument bi trebao omogućiti odličnu hemostazu bez daljnjeg „biljega“ termalne energije s područja gdje je instrumen primjenjen (50).

Laparoskopska apendektomija pokazuje značajnu superiornost nad otvorenom kirurgijom. Laparoskopska apendektomija rezultira s manjom poslijeoperacijskom boli, bržom rehabilitacijom i kraćim boravkom u bolnici (49, 52, 53). Osim navedenog postoje i administrativne prednosti (manji trošak, manje korištenje resursa) i blago poboljšanje kliničkog ishoda (manja stopa infekcija kirurških rana, niži analgetski zahtjevi, brži povratak punoj aktivnosti). U neperforiranom apendicitisu manja je uporaba analgetika, smanjena je stopa morbiditeta i kozmetički učinak je bolji, ali troškovi se u tom slučaju skoro udvostručuju u usporedbi s otvorenom laparoskopijom (10, 49). Izbor operacijske tehnike

ovisi ponajviše o iskustvu i sklonosti kirurga. Većina kirurga u današnje doba odlučuje se za laparoskopski pristup liječenju. Zadnjih desetak godina primijećen je eksponencijalni porast laparoskopske apendektomije u odnosu na otvorenu. U većini centara u današnje doba oko 80 – 85% bolesnika operira se laparoskopskim pristupom (10, 49).

1.2.12.3. Postupak kod perforiranog crvuljka s posljedičnim peritonitisom

U slučaju da se prilikom operacijskog zahvata (otvorenog ili laparoskopskog) nađe perforirani crvuljak s posljedičnim ograničenim ili difuznim peritonitisom operacijski postupak uklanjanja crvuljka je isti. Međutim uz apendektomiju potrebno je učiniti opsežnu toaletu trbušne šupljine, što uključuje ispiranje trbušne šupljine toplom fiziološkom otopinom te odstranjenje nekrotičnog tkiva i fibrinskih naslaga, koliko je moguće. Ispirati treba sve dok se ne dobije potpuno bistra tekućina (53). U liječenju takvih bolesnika trebalo bi što prije krenuti s rehidracijom, korekcijom elektrolita i acidobaznog statusa te propisati antibiotik (3). Tipična flora crvuljka i kolona uključuje gram negativne aerobne bakterije kao *Escherichia coli* i anaerobe kao što su *Bacteroides species*. Prihvatljive opcije uključuju cefalosporine druge generacije ili kombinaciju antibiotika za gram negativne bakterije i anaerobe (primjerice gentamicin i metronidazol). Također uspješna se pokazala i monoterapija terapija ertapenemom u djece s difuznim peritonitisom (54).

1.2.13. Komplikacije

U slučajevima neperforiranog apendicitisa stopa poslijeoperacijskih komplikacija iznosi 3 - 7%. U slučaju perforacije stopa raste na 15 - 30% (8). Najčešće su komplikacije infekcija kirurške rane, nastanak intraabdominalnog apscesa i paralitički ileus. Rjeđe može doći do hematoma i dehiscencije kirurške rane, krvarenja iz apendikularne arterije te fekalne fistule (54).

Infekcija kirurške rane najčešće je uzrokovana anaerobnim sojevima *Bacteroides species* i aerobnim mikroorganizmima roda *Klebsiela*, *Enterobacter* i *Escherichia coli* (3). Rani su znakovi infekcije bol i porast tjelesne temperature unutar 3 dana od operacije. Ranu treba široko otvoriti i uzeti uzorak za mikrobiološku kulturu. Antibiotike najčešće ne treba davati. U slučaju laparoskopske apendektomije najčešće je mjesto infekcije područje ekstrakcije crvuljka.

Nastanak intraabdominalnog apscesa (zdjelični ili subfrenički) posljedica je prijeoperacijske kontaminacije i/ili neodgovarajućeg ispiranja trbušne šupljine tijekom operacije. Apsces može nastati i zbog zaostalog koprolita ili stranog tijela poput gaze u trbuhu

(3). Obično nastaje tjedan dana poslije operacije i može se različito manifestirati. Najčešće se prezentira vrućicom, leukocitozom, bolovima u trbuhu, malaksalošću i gubitkom teka, a moguće su i neuobičajene prezentacije poput simptoma opstrukcije crijeva, proljeva i ileusa. Dijagnoza se postavlja ultrazvukom ili CT-om. Manji apscesi mogu se liječiti antibioticima, a veći apscesi zahtijevaju drenažu, i to najčešće perkutanu drenažu uz pomoć ultrazvučnog uređaja (2).

Fekalna je fistula rijetkost. Uzrok fistule može biti nekroza baze cekuma izazvana apscesom, drenom ili neodgovarajućom metodom podvezivanja bataljka crvuljka tijekom apendektomije. Pojava fecesa na drenu uglavnom spontano prestaje (osim u slučajevima postojanja opstrukcije crijeva), a ako ne prestane spontano, indicira se reoperacija (3).

Inkompletna apendektomija označava nepotpuno uklanjanje tkiva upaljenog crvuljka za vrijeme operacije. Posljedično može doći do ponovnog razvoja upale ostatnog dijela apendiksa (2). Kako bi se izbjegla ova komplikacija, ključ je u prevenciji. Ostatno tkivo crvuljka ne smije biti duže od pola centimetara. Obzirom na navedeno, u bolesnika koji su prethodno apendektomirani, a prezentiraju se simptomima upale crvuljka, nikada ne treba apsolutno isključiti akutni apendicitis.

1.3. Homeostaza vode i elektrolita u tijelu

1.3.1. Voda u tijelu

Za održavanje homeostaze nužno je održavanje relativno konstantnog volumena i sastava tjelesnih tekućina. Voda čini 50 - 70% tjelesne mase što ovisi o mnogobrojnim čimbenicima. Veći postotak vode u tijelu imaju muškarci, mlađi i mršaviji ljudi, dok žene, stariji i gojazni ljudi imaju manji postotak vode (3). Ukupna tjelesna tekućina raspoređena je većinom u dva odjeljka: izvanstaničnom i unutarstaničnom. Odjeljak izvanstanične tekućine dijeli se na međustaničnu tekućinu i krvnu plazmu. Postoji još i treći, manji odjeljak koji se naziva transcelularna tekućina, a obuhvaća tekućinu u sinovijalnom, peritonealnom, perikardijalnom i intraokularnom prostoru te cerebrospinalni likvor (55). Određivanje je točnog volumena tih prostora nemoguće, ali se liječnici vode mjerenjem približnih vrijednosti uz pomoć jednostavnog *pravila dvije trećine*. Naime, ukupna voda u tijelu čini dvije trećine ukupne tjelesne mase, a od toga dvije trećine čini unutarstanična tekućina, a jednu trećinu izvanstanična tekućina (intravaskularna i intersticijska) (3). Primjerice, u odraslog muškarca tjelesne mase 70 kg ukupna voda čini oko 60% tjelesne mase, odnosno 42 L. Od ukupno 42 L, 28 L se nalazi unutarstanično, a svega 14 L u izvanstaničnom odjeljku tjelesne tekućine. Voda

u tijelo dopijeva na dva glavna načina: unošenjem u obliku tekućine ili hrane dnevno se unese otprilike 2,1 L i otprilike 200 mL se stvara u tijelu oksidacijom ugljikohidrata, što znači da je ukupni unos vode oko 2,3 L na dan. Treba uzeti u obzir da dnevni unos vode izrazito varira od osobe do osobe, ovisno o klimatskim uvjetima, navikama i razini tjelesne aktivnosti. Voda se iz tijela gubi nevidljivim gubicima, stolicom, bubrežima i znojenjem. Dnevni gubici vode izraženi u mL prikazani su u Tablici 3.

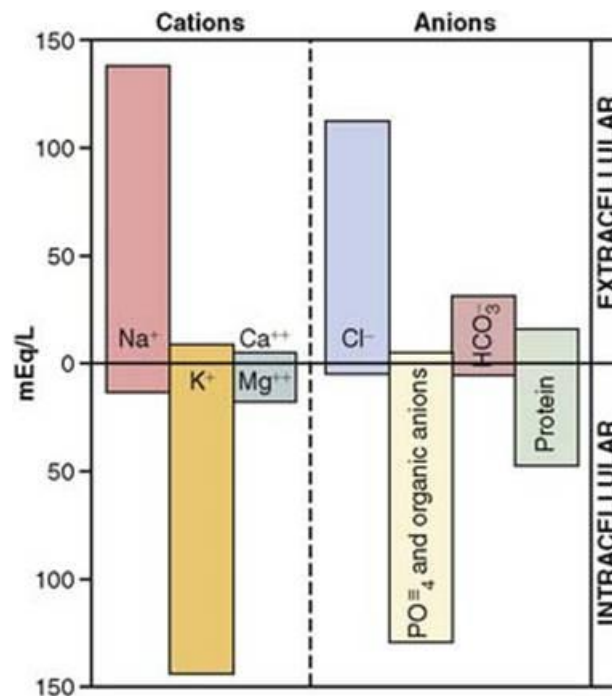
Tablica 3. Dnevni gubici vode (mL)

Normalna fizička aktivnost i tjelesna temperatura	
Mokraća	1400
Znoj	100
Stolica	100
Nevidljivi gubici	700
Ukupno	2300

Intracelularna tekućina nalazi se unutar približno 100 bilijuna stanica ljudskog tijela i u prosječne osobe čini oko 40% tjelesne mase. Tekućina svake stanice sadrži mješavinu vlastitih, različitih sastojaka, ali su njihove koncentracije u svim stanicama vrlo slične i zbog toga se intracelularna tekućina smatra jednim velikim odjeljkom (55). Unutarstanična tekućina od izvanstanične je odijeljena staničnom membranom, koja je dobro propusna za vodu, ali ne i za većinu elektrolita u tijelu. Suprotno izvanstaničnoj, unutarstanična tekućina sastoji se od vrlo male količine iona natrija i klorida te gotovo nimalo iona kalcija. Unutarstanično nalazimo velike količine kalijeve i fosfatne iona i umjerene količine magnezijevih i sulfatnih iona (Slika 5). Također, stanice sadržavaju i velike količine bjelančevina, gotovo četiri puta više od plazme.

Ekstracelularna tekućina čini oko 20% tjelesne mase i raspoređena je na intersticijsku tekućinu koja čini više od tri četvrtine izvanstanične tekućine te plazmu koja iznosi gotovo jednu četvrtinu. Plazma je dio krvi koji kroz pore u kapilarnim membranama neprestano izmjenjuje tvari s međustaničnom tekućinom. Obzirom na navedeno, izvanstanične tekućine neprekidno se miješaju što uvjetuje njihov gotovo identičan sastav, osim što je plazmatska koncentracija bjelančevina veća (55). Razlog je tome što kapilare slabo propuštaju bjelančevine iz plazme pa vrlo mala količina bjelančevina izlazi u međustanične prostore većine tkiva. Ekstracelularna tekućina sadržava velike koncentracije iona natrija i klorida,

umjereno veliku koncentraciju hidrogenkarbonatnih iona te male koncentracije iona kalija, kalcija, magnezija, fosfata i organskih kiselina (Slika 5). Sastav tekućine pažljivo nadziru različiti mehanizmi, posebno bubrezi.



Slika 5. Glavni anioni i kationi unutarstanične i izvanstanične tekućine (55).

Liječnici moraju znati potrebnu količinu vode koju moraju primijeniti kako bi se izbjegla dehidracija bolesnika. Postoje različite metode za izračun potrebne količine vode. Jedna je od njih izračun na temelju tjelesne mase pojedinca koja je osobito korisna u pedijatrijskoj populaciji jer je tjelesna masa djece jako promjenjiva (3). Procjenjuje se kako je potrebno 100 mL/kg za prvih 10 kilograma tjelesne mase, 50 mL/kg za drugih 10 kilograma te 20 mL/kg za svaki dodatni kilogram. Također, može se primijenjivati formula za standardnu količinu vode od 35 mL/kg/24h, što bi trebala biti dovoljna količina za odraslog čovjeka. Standardna količina vode može se davati i neovisno o tjelesnoj masi kada se odraslima obično daje 125 mL/h. Takvu količinu vode dobro podnose mlađi i zdraviji ljudi, međutim može biti prevelika za starije bolesnike.

1.3.2. Natrij u tijelu

Natrij je glavni kation izvanstanične tekućine. Njegova koncentracija nalazi se u uskom rasponu od 135 - 145 mmol/L (3). Hiponatrijemiju obilježava pad koncentracije natrija ispod graničnih vrijednosti i očituje se iritabilnošću, pojačanim dubokim tetivnim refleksima, trzajevima mišića i konvulzijama. Stanja u kojima nalazimo sniženu razinu natrija jesu: hiperglikemija, pretjerana primjena diuretika, insuficijencija nadbubrežne žlijezde i u bolesnika s nedovoljnim lučenjem antidiuretskog hormona (3). Hiponatrijemija je primijećena i u bolesnika s perforacijom apendicitisa i divertikula sigmoidnog kolona (33). Liječenje hiponatrijemije treba usmjeriti otkrivanju uzroka takva stanja. U slučaju da bolesnik nema simptome hiponatrijemije, preporuka je otklanjanje uzroka i dopuštanje organizmu da sam ponovno uspostavi ravnotežu natrija. Međutim, ako bolesnik pokazuje simptome, potrebna je korekcija hiponatrijemije hipertoničnim otopinama NaCl-a uz poseban oprez kako ne bi nastala hipervolemija čija posljedica može biti razvoj plućnog edema. Opreznim davanjem hipertonične otopine izbjegava se i vrlo ozbiljna komplikacija prebrze korekcije hiponatrijemije - *cerebralna pontina mijelinoliza*. Hipernatrijemija označava porast koncentracije natrija iznad 145 mmol/L. Simptomi koji se tada javljaju uzrokovani su smanjenjem volumena cirkulirajuće krvi (tahikardija, hipotenzija, letargija, vrućica, konvulzije), a vidljivi su i ostali simptomi dehidracije poput smanjenog turgora kože i uvučena velika fontanela u novorođenčadi (3). Uzroci su hipernatrijemije različiti. Primjerice, u slučaju hospitaliziranog bolesnika, uzrok hipernatrijemije može biti nekritično davanje prevelike količine fiziološke otopine. Ako je prevelik gubitak vode kao u stanjima kada se ona gubi pojačanim znojenjem, proljevom ili pojačanom diurezom također dolazi do hipernatrijemije. Liječenje se može provoditi infuzijama vode ako je bolesnik dehidriran ili snižavanjem količine natrija koja se daje bolesniku u slučajevima kada je bolesnik normovolemičan ili hipervolemičan. U takvim situacijama treba imati na umu da davanjem vode bolesniku nismo snizili ukupnu količinu natrija u tijelu iako je postignuta normalizacija koncentracije (3).

1.3.3. Homeostaza vode i natrija u djece s akutnim apendicitisom

Unatoč brojnim istraživanjima današnjice, znanje o homeostazi vode u bolesnika s akutnim apendicitisom oskudno je. U studiji provedenoj 2016. godine prikazan je utjecaj primjene hipotoničnih, odnosno izotoničnih otopina na razinu natrija u krvi u djece s akutnim apendicitisom (56). Bolesnici su prilikom prijema procijenjeni kao blago dehidrirani (gubitak tjelesne težine od 5%), što je posljedično vodilo do povećanog izlučivanja antidiuretskog

hormona. Vazopresin utječe na bubrege na način da povećava propusnost distalnog tubula za vodu dovodeći do povećane retencije (55). U takvim stanjima kada se reapsorbira povećana količina vode, u krvi nastaje dilucijska hiponatrijemija. Prijeoperacijska primjena standardne hipotonične otopine (0.4%-tna otopina natrijeva klorida) značajno je doprinijela dodatnom smanjenju razine natrija u krvi. Obzirom na navedeno, primjena izotoničnih otopina prijeoperacijski pokazala se superiornijom od primjene hipotoničnih otopina te je povezana s manjim rizikom od nastanka hiponatrijemije (56, 57). Da voda ima značajnu ulogu i u kompliciranom apendicitisu, govori studija koju su proveli Pini i suradnici u kojoj je prikazana povećana ekspresija akvaporinskih kanala (AQP) koji su zaduženi za propusnost vode u mukozi, mišićnom sloju i u serozi crvuljka prilikom napredne faze akutnog apendicitisa (58). Posebno je izražena ekspresija AQP1 vrste akvaporinskih kanala, ponajviše u cirkularnom i longitudinalnom mišićnom sloju. Primijećena je i pozitivna korelacija između povišenih laboratorijskih markera (CRP i leukocita) akutnog apendicitisa i ekspresije AQP1 kanala u tkivu (58). Povećan ulazak vode u sve slojeve stijenke crvuljka dovodi do edematozne promjene crvuljka, hipoksije i perforacije. Međutim, nepoznato je dovodi li početna upala do povećanja ekspresije kanala ili pak, primarna regulacija AQP1 dovodi do povećane propusnosti stijenke i osjetljivosti na bakterijsku transgresiju, a navedenim i do infekcije.

2. CILJ ISTRAŽIVANJA

Upala crvuljka jedna je od najčešćih hitnih kirurških bolesti u suvremenoj medicini. Unatoč svojoj učestalosti, bolest predstavlja pravi dijagnostički izazov za kliničare. Najčešći laboratorijski nalazi koji se izvode su kompletna krvna slika s diferencijalnom krvnom slikom, analiza urina i CRP. Ako bi promatrali laboratorijske testove koje koristimo za postavljanje dijagnoze akutnog apendicitisa zasebno, nijedan od njih sam za sebe nije dovoljno specifičan niti osjetljiv, ali zajedno imaju bitnu ulogu u postavljanju dijagnoze. Nalaze uvijek treba interpretirati u skladu s kliničkom slikom bolesnika pritom pazeći i na tijek bolesti. Sve iznesene činjenice opravdavaju motiv i želju liječnika za pronalaskom idealnog laboratorijskog markera s visokom specifičnošću i osjetljivošću za akutni apendicitis.

Cilj istraživanja: Cilj ovoga istraživanja je utvrditi postojanje moguće korelacije hiponatrijemije u krvi djece s uznapredovalom fazom akutne upale crvuljka te usporedba s razinom natrija u krvi u bolesnika kod kojih nije došlo do perforacije crvuljka, a u svrhu izoliranja koncentracije natrija kao potencijalnog prediktivnog čimbenika uznapredovalog stadija ove bolesti.

Hipoteze:

1. Razina natrija u krvi djece s nekomplikiranim akutnim apendicitisom nalazi se unutar referentnih vrijednosti koncentracije natrija u krvi.
2. Razina natrija u krvi djece s kompliciranim akutnim apendicitisom je <136 mmol/L.
3. Očekivani prediktivni čimbenici koji govore o uznapredovaloj fazi akutnog apendicitisa, osim hiponatrijemije, su porast vrijednosti leukocita $>12 \times 10^9/L$, CRP-a >50 mg/dL, duljina trajanja simptoma >24 h, dob <5 godina i povišena tjelesna temperatura $>38,5$ °C.

3. ISPITANICI I METODE

3.1. Ispitanici

Ispitanici su svi bolesnici u dobi od 0 do 17 godina kojima je učinjena apendektomija i u kojih je patohistološkom analizom potvrđena dijagnoza akutnog apendicitisa, u razdoblju od 1. siječnja 2019. do 1. svibnja 2020. godine u Klinici za dječju kirurgiju KBC-a Split.

Kriteriji uključenja:

1. Bolesnici u dobi od 0 do 17 godina s patohistološki potvrđenim akutnim apendicitisom.

Kriteriji isključenja:

1. Bolesnici stariji od 17 godina.
2. Bolesnice u kojih je konstatirana trudnoća.
3. Bolesnici s kroničnim, metaboličkim i endokrinološkim bolestima.
4. Bolesnici kojima je intraoperacijski utvrđen drugi patološki supstrat.
5. Bolesnici kojima je patohistološkom analizom isključena dijagnoza akutnog apendicitisa.

3.2. Mjesto studije

Istraživanje je provedeno u Klinici za dječju kirurgiju KBC-a Split.

3.3. Metode prikupljanja i obrade podataka

Provedena je prospektivna kohortna studija. Izvor podataka jest Protokol studije koji se popunjava nakon svakog operacijskog zahvata iz anamnestičkih podataka, povijesti bolesti i operacijske liste. Demografski i klinički podatci, operacijski nalaz, poslijeoperacijsko praćenje i rezultati laboratorijskih pretraga, kao i praćenje bolesnika zbog detekcije kasnih komplikacija bilježe se u Protokol studije (Prilog 1). Svi uneseni podatci statistički su obrađeni.

3.3.1. Primarne mjere ishoda

Povezanost hiponatrijemije prilikom prijama bolesnika s intraoperacijskim nalazom perforiranog crvujka.

3.3.2. Sekundarne mjere ishoda

Detektiranje ostalih prediktivnih čimbenika kompliciranog apendicitisa u djece (dob, duljina trajanja simptoma, povišena tjelesna temperature, leukocitoza, neutrofilija, povišene vrijednosti CRP-a).

3.3.3. Statistička obrada podataka

Prikupljeni podaci uneseni su u programske pakete Microsoft Office za obradbu teksta te Microsoft Excel za izradbu tabličnog prikaza. Za statističku analizu korišten je statistički paket za socijalne znanosti (SPSS, verzija 24.0, IBM Corp, Armonk, NY, USA). Medijan i interkvartilni raspon (IQR) korišteni su za asimetrično raspodijeljene kvantitativne ili ordinalne varijable. Za opis distribucije kategoričkih varijabli korištene su apsolutna i relativna učestalost. Razlike u vrijednostima kvantitativnih podataka između skupina testirane su t-testom za nezavisne uzorke ili Mann-Whitney U testom, ovisno o razdiobi podataka. Uspredba kategorijskih varijabli provedena je Hi-kvadrat testom i dvosmjernim Fisherovim egzaktnim testom. Krivulja karakteristika primatelja-operatora (engl. *receiver-operator characteristic curve*, *ROC*) primijenjena je za procjenu najbolje "cut-off" vrijednosti za predikciju perforacije akutnog apendicitisa, a vrijednosti površine ispod krivulje (AUC), specifičnost i osjetljivost prikazane su kao srednja vrijednost (95% CI srednje vrijednosti). Prediktori perforacije akutnog apendicitisa analizirani su univarijantnom logističkom regresijom. Varijable uključene u univarijantnu analizu uključuju: duljinu trajanja simptoma, koncentraciju natrija, dob, broj leukocita, apsolutni broj neutrofila, koncentraciju CRP-a i tjelesnu temperaturu. Svi provedeni testovi su dvostrani te je razina statističke značajnosti postavljena na $P < 0,05$.

3.3.4. Etička načela

Tijekom i nakon istraživanja štite se prava i osobni podatci ispitanika u skladu sa Zakonom o zaštiti prava bolesnika (NN 169/04, 37/08) i Zakonom o zaštiti osobnih podataka (NN 103/03-106/12), a istraživanje je usklađeno s odredbama Kodeksa liječničke etike i deontologije (NN 55/08, 139/15) te pravilima Helsinške deklaracije (1964. – 2013.). Pristupnica i njen mentor uputili su zamolbu Etičkom povjerenstvu KBC-a Split za odobrenje provedbe naslovnog

istraživanja, koje je studiju odobrilo rješenjem br. 2181-147-01/06/M.S.-20-9 (Prilog 2). Zakonski zastupnici djece potpisali su dobrovoljni pristanak za sudjelovanjem u studiji.

3.4. Opis istraživanja

Svakom ispitaniku koji je uključen u studiju prije operacije su izuzeti uzorci krvi za određivanje razine elektrolita i upalnih parametara te mu je nakon kliničkog pregleda i provedne dijagnostičke obrade učinjena apendektomija (otvorena ili laparoskopska). Sukladno operacijskom nalazu određena je faza upale crvuljka, odnosno bolesnici su ovisno o intraoperacijskom nalazu podijeliti u dvije skupine. Prvu skupinu bolesnika čine bolesnici u kojih nije došlo do perforacije crvuljka, dok drugu skupinu čine oni u kojih je potvrđena perforacija crvuljka. Perforacija crvuljka definira se temeljem: vidljivog mjesta perforacije, i/ili prisutnosti gnojnog sadržaja u truhu, i/ili nalazom fekolita u trbušnoj šupljini. Svi odstranjeni crvuljci upućeni su na patohistološku analizu, kako bi se dijagnoza akutnog apendicitisa potvrdila. Bolesnici su nakon operacijskog zahvata praćeni u Klinici za dječju kirurgiju KBC-a Split, a nakon otpusta ambulantno.

4. REZULTATI

U studiju su uključena ukupno 184 bolesnika (119 (65%) dječaka i 65 (35%) djevojčica). Od ukupnog broja ispitanika u skupini perforiranih apendicitisa (Skupina I) bilo je 38 ispitanika (27 (71%) dječaka i 11 (29%) djevojčica). U Skupini II bilo je 146 bolesnika s neperforiranim apendicitisom (92 (63%) dječaka i 54 (37%) djevojčice). Demografski i klinički podaci, kao i ishodi liječenja bolesnika sažeti su u Tablici 4. Nije bilo statistički značajne razlike u odnosu na dob, spol, tjelesnu masu, visinu, indeks tjelesne mase (BMI), učestalost povraćanja, bol u desnom donjem kvadrantu, povratnu osjetljivost i stopu komplikacija među ispitivanim skupinama.

Trajanje simptoma bilo je značajno duže u skupini bolesnika s perforiranim apendicitisom. Medijan duljine trajanja simptoma u Skupini I iznosio je 50 h, dok je u Skupini II bio 24 h ($P < 0,001$).

Tjelesna temperatura bila je povišena u većine bolesnika, međutim, povišenje je bilo znatnije u skupini s perforiranim apendicitisom. U skupini I srednja vrijednost tjelesne temperature iznosila je 38,2 °C, dok je u Skupini II iznosila 37,4 °C ($P < 0,001$).

Trajanje operacijskog zahvata bilo je značajno duže u bolesnika s perforiranim apendicitisom. Medijan trajanja operacijskog zahvata u Skupini I iznosio je 50 min, dok je u Skupini II bio 30 min ($P < 0,001$).

Duljina hospitalizacije bila je kraća u bolesnika s neperforiranim apendicitisom. U Skupini I medijan duljine hospitalizacije iznosio je 7 dana, dok je u Skupini II bio 3 dana ($P < 0,001$).

Tablica 4. Demografske i kliničke karakteristike te ishodi liječenja bolesnika

	Skupina I Perforirani apendicitis (n=38)	Skupina II Neperforirani apendicitis (n=146)	P
<i>Demografske karakteristike bolesnika</i>			
Dob (godine) <i>medijan (IQR)</i>	10 (8; 12,5)	11 (9; 14)	0,098 [‡]
Spol, n (%)			
<i>Muški</i>	27 (71)	92 (63)	0,355 [†]
<i>Ženski</i>	11 (29)	54 (37)	
Tjelesna masa (kg) <i>srednja vrijednost±SD</i>	44,16±19,11	47,44±17,39	0,342 [*]
Tjelesna visina (cm) <i>srednja vrijednost±SD</i>	150,08±22,26	154,9±19,72	0,230 [*]
BMI (kg/m ²) <i>medijan (IQR)</i>	18,9 (16,7; 22,3)	19,1 (16,2; 24,5)	0,679 [‡]
<i>Kliničke karakteristike bolesnika</i>			
Trajanje simptoma (h) <i>medijan (IQR)</i>	50 (36; 84)	24 (16; 30)	<0,001[‡]
Tjelesna temperatura (°C) <i>srednja vrijednost±SD</i>	38,18±0,83	37,41±0,62	<0,001[*]
Povraćanje, n (%)	28 (73,7)	83 (56,8)	0,059 [†]
Bol u DDK trbuha, n (%)	38 (100)	146 (100)	>0,999 [†]
Povratna osjetljivost, n (%)	38 (100)	146 (100)	>0,999 [†]
<i>Ishodi liječenja bolesnika</i>			
Komplikacije			
Intraoperacijske, n (%)	0	0	-
Poslijeoperacijske, n (%)	1 (2,63)	2 (1,36)	0,584 [§]
Reoperacije, n (%)	0	0	-
Trajanje operacije (min), <i>medijan (IQR)</i>	50 (30; 65)	30 (20; 40)	<0,001[‡]
Duljina hospitalizacije (dani), <i>medijan (IQR)</i>	7 (6; 8)	3 (2; 3)	<0,001[‡]
Kirurški pristup, n (%)			
Otvorena apendektomija	14 (36,8)	24 (16,4)	0,006[†]
Laparoskopska apendektomija	24 (63,2)	122 (83,6)	

* *t*-test za nezavisne uzorke; [†]Hi-kvadrat test; [‡]Mann-Whitney U-test; [§]Fisherov egzaktni test
IQR – Interkvartilni raspon; SD – Standardna devijacija; DDK – Desni donji kvadrant

Prijeoperacijske vrijednosti ispitivanih laboratorijskih parametara za sve bolesnike prikazani su u Tablici 5. Statistički značajna razlika između skupina pronađena je u svim ispitivanim laboratorijskim pokazateljima upale. Leukociti su bili značajno viši u skupini bolesnika s perforiranim apendicitisom. Srednja vrijednost leukocita u Skupini I iznosila je $17,5 \times 10^9/L$, dok je u Skupini II bila $14,2 \times 10^9/L$ ($P < 0,001$). C-reaktivni protein bio je povišen u obje skupine, međutim značajno manje u bolesnika s neperforiranim apendicitisom. U Skupini I srednja vrijednost C-reaktivnog proteina bila je 111,6 mg/L, dok je u Skupini II iznosila 33,6 mg/L ($P < 0,001$). Srednja vrijednost neutrofilnih granulocita u Skupini I iznosila je 83,9%, dok u skupini II bila 80% ($P = 0,003$).

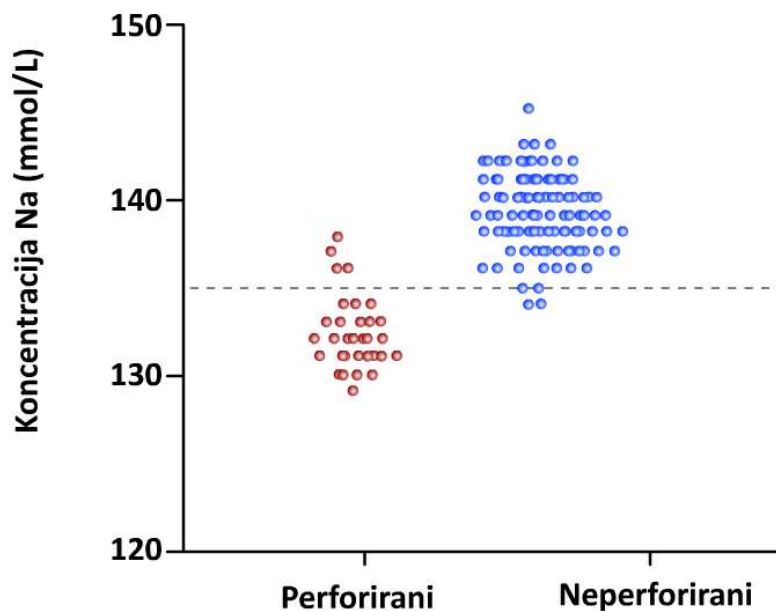
Tablica 5. Prijeoperacijski laboratorijski nalazi bolesnika operiranih zbog akutnog apendicitisa

Laboratorijski parametri (srednja vrijednost \pm SD)	Skupina I	Skupina II	P*
	Perforirani apendicitis (n=38)	Neperforirani apendicitis (n=146)	
Leukociti ($\times 10^9/L$)	17,51 \pm 5,29	14,23 \pm 4,11	<0,001
C-reaktivni protein (mg/L)	111,58 \pm 81,26	33,62 \pm 40,21	<0,001
Neutrofilni granulociti (%)	83,90 \pm 6,89	80,06 \pm 7,02	0,003
Na ⁺ (mmol/L)	132,19 \pm 2,03	139,17 \pm 2,1	<0,001
K ⁺ (mmol/L)	4,03 \pm 0,43	4,13 \pm 0,33	0,180
Cl ⁻ (mmol/L)	99,9 \pm 5,27	102,21 \pm 7,86	0,094
Glukoza (mmol/L)	5,50 \pm 0,87	5,74 \pm 5,04	0,586

*t-test za nezavisne uzorke

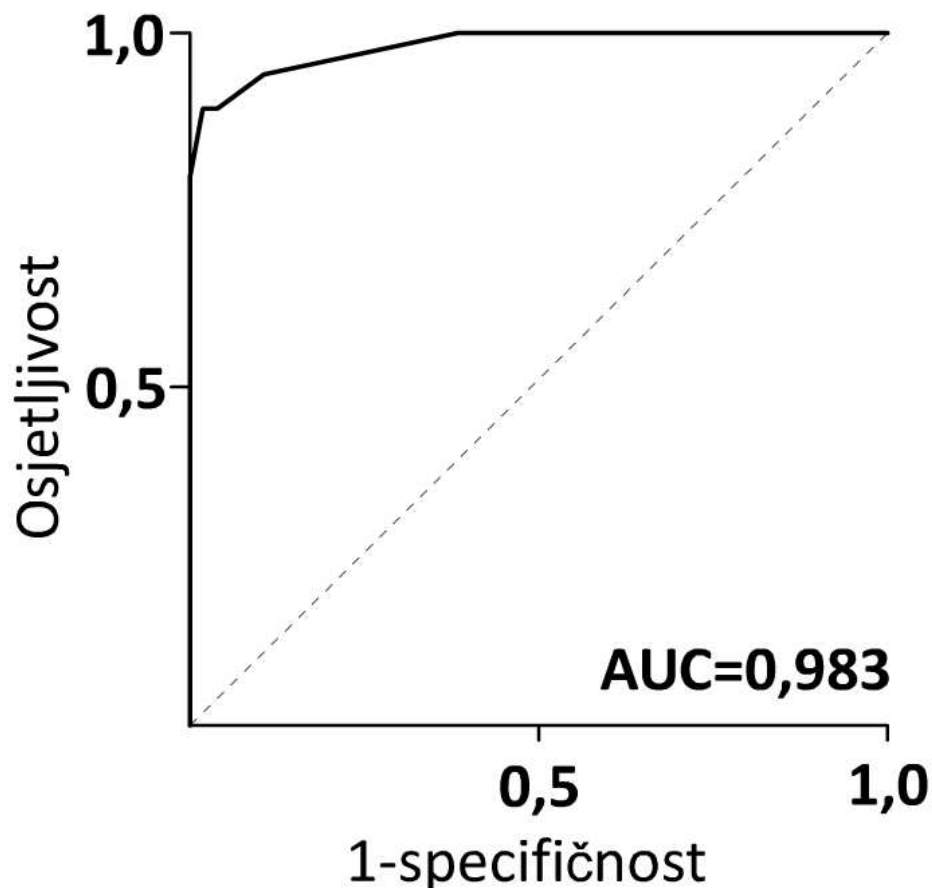
SD – Standardna devijacija

Prilikom obrade bolesnika u jedinici Hitnog kirurškog prijama zabilježen je značajno niži medijan razine natrija u serumu u bolesnika Skupine I; 132 mmol/L (IQR 131, 133), u odnosu na bolesnike iz Skupine II, gdje je medijan razine natrija u serumu iznosio 139 mmol/L (IQR 138, 141) (Slika 6). Bolesnici koji su bili isključeni iz studije jer im patohistološkom analizom nije potvrđen akutni apendicitis (n=6) imali su sličan medijan koncentracije natrija u serumu kao i bolesnici u kojih nije došlo do perforacije crvuljka, 139 mmol/L (IQR 138, 142).



Slika 6. Usporedba koncentracije natrija u plazmi prilikom prijama u bolnicu između bolesnika s perforiranim i neperforiranim akutnim apendicitisom. Isprekidana linija odgovara odabranoj vrijednosti (135 mmol/L) za dihotomizaciju podataka ($P < 0,001$).

ROC analiza koncentracije natrija u plazmi u bolesnika kojima je dijagnosticiran perforirani akutni apendicitis pokazala je površinu ispod krivulje od 0,983 (95% CI, 0,963-1,00) (Slika 7). Granična vrijednost koncentracije natrija u plazmi ≤ 135 mmol/L pokazala je najbolju moguću osjetljivost koja iznosi 94,7% (95% CI: 82,2-99,3) i specifičnost u iznosu 88,5% (95% CI: 88,2-93,2) ($P < 0,001$). Pozitivna prediktivna vrijednost iznosi 67,9% (95% CI: 57,3-76,9), dok je negativna prediktivna vrijednost 98,5% (95% CI: 94,4-99,6).



Slika 7. Prikaz krivulje dobivene ROC analizom za hiponatrijemiju kao prediktor perforacije akutnog apendicitisa. (Površina ispod krivulje: 0,983; 95%CI: 0,963-1,000; $P < 0,001$).

Univarijantna analiza relevantnih kliničkih graničnih vrijednosti koje se koriste kao prediktori perforacije u bolesnika s akutnim apendicitisom prikazana je u Tablici 6. Bolenici s perforacijom crvuljka imali su značajno veću vjerojatnost da će im simptomi trajati >24 h (97,4% Skupina I i 59,6% Skupina II, $P < 0,001$) i da će imati koncentraciju natrija u serumu ≤ 135 mmol/L (89,5% Skupina I i 5,5% Skupina II, $P < 0,001$). Također, imali su veću vjerojatnost da će biti mlađi od pet godina (10,5% Skupina I i 1,4% Skupina II, $P=0,005$), imati tjelesnu temperaturu $>38,5$ °C (47,4% Skupina I i 11,0% Skupina II, $P < 0,001$) i imati serumsku koncentraciju CRP-a >62 mg/L (26% Skupina I i 2% Skupina II, $P < 0,001$). Nije bilo značajnih razlika obzirom na leukocitozu ($P=0,373$) i apsolutni broj neutrofila ($P = 0,851$).

Tablica 6. Prediktori perforacije relevantnih kliničkih graničnih vrijednosti (cut-off) u bolesnika s akutnim apendicitisom prema univarijantnoj logističkoj regresiji (n=184)

Prediktivni čimbenik, n (%)	Skupina I	Skupina II	P
	Perforirani apendicitis (n=38)	Neperforirani apendicitis (n=146)	
Trajanje simptoma >24 h	37 (97,4)	87 (59,6)	<0,001*
Hiponatrijemija (Na <135 mmol/L)	34 (89,5)	8 (5,5)	<0,001*
Dob <5 godina	4 (10,5)	2 (1,4)	0,005 [†]
Leukociti >12 x10 ⁹	31 (81,6)	109 (74,4)	0,373*
Neutrofilni granulociti >85%	12 (31,5%)	46 (31,5%)	0,851*
Tjelesna temperatura >38,5 °C	18 (47,4)	16 (11,0)	<0,001*
C-reaktivni protein >62 mg/dl	26 (70,3)	21 (14,4)	<0,001*

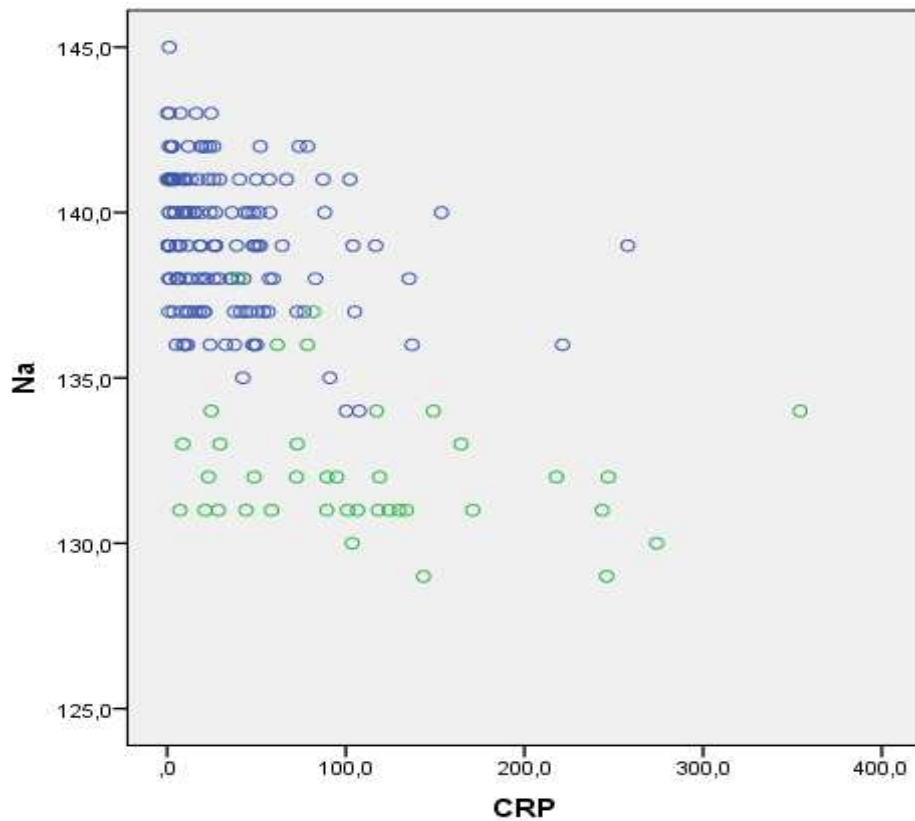
* *Hi-kvadrat test*; [†] *Fisherov egzaktni test*

Od 38 bolesnika Skupine I svima je patohistološkom analizom potvrđen gangrenozni apendicitis (100%). U Skupini II s neperforiranim apendicitisom od 146 bolesnika jednom (0,7%) bolesniku potvrđen je kataralni apendicitis, 88 (60,3%) bolesnika imalo je flegmonozni apendicitis, a u 57 (39%) bolesnika patohistološkom analizom utvrđen je gangrenozni apendicitis. Rezultati patohistološke analize prikazani su u Tablici 7.

Tablica 7. Rezultati patohistološke analize

Patohistološka analiza, n (%)	Skupina I	Skupina II
	Perforirani apendicitis (n=38)	Neperforirani apendicitis (n=146)
Kataralni apendicitis	0	1 (0,7)
Flegmonozni apendicitis	0	88 (60,3)
Gangrenozni apendicitis	38 (100)	57 (39)

Usporedbom vrijednosti CRP-a i razine natrija u serumu donesen je zaključak da visoke vrijednosti CRP-a gotovo uvijek prati hiponatremija. U samo nekoliko slučajeva vrijednosti su se preklapale, a ostale su dvije jasno odvojene populacije (Slika 8).



Slika 8. Usporedba vrijednosti CRP-a i koncentracije natrija u plazmi bolesnika s akutnim apendicitisom. Zeleni kružići predstavljaju bolesnike s perforiranim apendicitisom, a plavi bolesnike s neperforiranim apendicitisom.

5. RASPRAVA

Rezultati ove studije pružili su jasne dokaze kako bi hiponatrijemija mogla biti novi specifičan prediktor kompliciranog apendicitisa u djece. Bolesnici s perforiranom akutnom upalom crvuljka imali su značajno niže koncentracije natrija u serumu u odnosu na bolesnike s neperforiranim apendicitisom. Osim navedenog, ova studija potvrdila je da koncentracija natrija u plazmi ≤ 135 mmol/L izmjerena prije operacije može biti jak prediktor perforacije crvuljka. Ovakav nalaz može biti od velike pomoći kliničarima i kirurzima u pogledu dijagnostičkih postupaka, odlučivanja i zbrinjavanja pedijatrijskih bolesnika s kompliciranim apendicitisom.

Također, ova studija potvrđuje ranije poznate prediktore perforacije u pedijatrijskih bolesnika s akutnom upalom crvuljka. Pedijatrijski bolesnici s kompliciranom upalom crvuljka imaju značajno veću vjerojatnost da su mlađi od pet godina, imaju simptome u trajanju duljem od 24 h, tjelesnu temperaturu $> 38,5$ °C te serumske koncentracije CRP-a > 62 mg/L.

Prijeoperacijsko predviđanje rizika kompliciranog apendicitisa vrlo je važno dječjem kirurgu za donošenje odluke o strategiji liječenja te može pomoći prilikom savjetovanja roditelja u vezi s očekivanim poslijeoperacijskim tijekom, morbiditetom i duljinom boravka u bolnici. Komplicirana upala crvuljka povezana je s dužim boravkom u bolnici, većim troškovima, lošijom kvalitetom života i većom stopom komplikacija (31, 46, 49). Rana identifikacija ovog stanja može imati učinke na daljnje liječenje bolesnika, posebno kada se treba donijeti odluka u svezi kirurškog liječenja.

Do sada je nekoliko studija pokazalo da dob bolesnika može biti prediktivni faktor perforacije. Djeca mlađa od pet godina imaju višestruku vjerojatnost perforacije crvuljka u usporedbi s ostatkom pedijatrijske populacije (10). Također, ostali klinički faktori poput trajanja simptoma > 24 h i tjelesna temperatura $> 38,5$ °C pokazali su se kao prediktori perforacije u mnogim studijama (28, 32, 59). Yang i sur. utvrdili su da povišene vrijednosti ukupnog broja leukocita zajedno s povećanom razinom CRP-a i povišenim brojem neutrofila povezane su s visokim rizikom perforacije (31). Naše istraživanje potvrdilo je sve gore spomenute parametre kao prediktore perforacije crvuljka, osim ukupnog broja leukocita i apsolutnog broja neutrofila za koje nije utvrđena statistički značajna razlika među skupinama.

Do danas se hiponatrijemija pri prijemu u bolnicu smatrala prediktivnom za gangrenozne infekcije mekog tkiva, gangrenozni kolecistitis ili perforaciju debelog crijeva u

starijih bolesnika (28, 31). Hiponatremija je novi prediktor perforacije crvuljka. Točna etiologija hiponatrijemije u bolesnika s kompliciranom upalom crvuljka nije poznata, ali vjerojatno je posredovana antidiuretskim hormonom (28, 31-33, 54, 60). Antidiuretski hormon utječe na bubrege povećavajući propusnost distalnog tubula za vodu što uzrokuje povećanu retenciju. U takvim stanjima kada se reapsorbira povećana količina vode, u krvi nastaje dilucijska hiponatrijemija (55, 56).

Nekoliko nedavno objavljenih studija istraživalo je hiponatrijemiju kao novi prediktivni faktor kompliciranog apendicitisa (28, 31, 32, 60, 61). Većina navedenih studija manjkava je zbog činjenice da su ustrojene retrospektivno, osim studije Lindenstama i sur. koji je u svojoj prospektivnoj studiji izvijestio da je koncentracija natrija u plazmi u bolesnika s kompliciranim apendicitisom značajno niža u odnosu na bolesnike s neperforiranim apendicitisom (56). Granična vrijednost natrija u plazmi u njihovoj studiji bila je ≤ 136 mmol/L s osjetljivošću 82% i specifičnošću 87% te površinom ispod krivulje od 0,930. Zaključili su da je hiponatremija povezana s 15 puta većim rizikom od perforacije u bolesnika s akutnom upalom crvuljka (32). Slični nalazi zabilježeni su i u retrospektivnoj studiji koju su proveli Pham i sur., u koju su uključili 392 pedijatrijska bolesnika s akutnim apendicitisom. Koristili su multivarijantnu logističku regresiju koja je pokazala da je hiponatrijemija ≤ 135 mmol/L 3,1 puta češća u bolesnika s kompliciranim apendicitisom (28). Besli i sur. u svoju retrospektivnu studiju uključili su 403 bolesnika te su izvijestili da hiponatremija nije značajno povezana s kompliciranim apendicitisom. Zabilježili su da granična razina natrija od < 138 mmol/L daje osjetljivost od 82,5% i specifičnost od 31,1% s površinom ispod krivulje od 0,580 prilikom dijagnosticiranja uznapredovalih faza upale crvuljka (29). Serradilla i sur. evaluirali su 162 djece s gangrenoznom upalom crvuljka te su došli do zaključka da je razvoj intraabdominalnog apscesa nakon apdektomije 8,1 puta češće povezan s prijeoperacijskom hiponatrijemijom (granična vrijednost < 135 mmol/L) (62). Kim i sur. proveli su studiju na odraslim bolesnicima u koju su uključili ukupno 1550 bolesnika te otkrili da je hiponatremija 2,8 puta češće povezana s perforiranim ili gangrenoznim upalama crvuljka (61). Nedavno objavljeni sustavni pregled zaključio je da se koncentracija natrija u serumu prilikom prijema treba uzeti u obzir u bolesnika s akutnim apendicitisom (61).

Naše istraživanje provedeno je kao prospektivno kliničko istraživanje i pokazalo je bolju osjetljivost i specifičnost nego što je prijavljeno u prethodno navedenim studijama. Pokazalo se da granična vrijednost koncentracije natrija u plazmi ≤ 135 mmol/L daje najbolju

moću osjetljivost (94,7%) i specifičnost (88,5%) za perforirani apendicitis s površinom ispod krivulje od 0,983.

Nedavna ispitivanja pružila su jasne dokaze da se neperforirani apendicitis u djece s velikom sigurnošću može liječiti konzervativno antibioticima (31, 46, 54, 63). Pedijatrijski bolesnici s prethodnom operacijom u trbuhu kao i djeca s akutnim respiratornim infekcijama ili kroničnim stanjima, poput mentalne retardacije ili cistične fibroze, mogu imati najviše koristi od konzervativnog liječenja nekomplicirane upale crvuljka. Iz tog i već spomenutih razloga određivanje koncentracije natrija u plazmi prilikom pregleda bolesnika na hitnom prijemu može biti korisno za donošenje odluke o konzervativnom liječenju bolesnika.

Određivanje koncentracije natrija u plazmi dostupna je i jeftina laboratorijska pretraga koja se lako provodi. U uvjetima kada standardne radiološke metode, kao što su ultrazvuk ili kompjutorizirana tomografija, nisu dostupne snažan prediktor za perforaciju crvuljka trebao bi poboljšati skrb bolesnika s akutnim apendicitisom.

Moguća ograničenja ovog istraživanja povezana su uz veličinu uzorka i činjenicu da se istraživanje provelo u jednom centru, ali validnost istraživanja poboljšava njegov prospektivni ustroj. Nadalje, rezultati ovog istraživanja trebaju se reproducirati u većim, prospektivnim, multicentričnim istraživanjima prije nego što se uključe u standardizirane protokole za dijagnosticiranje akutnog apendicitisa u pedijatrijskih bolesnika.

6. ZAKLJUČCI

1. Hiponatrijemija je visoko specifičan prediktor perforacije crvuljka u djece.
2. Vrijednost koncentracije natrija ≤ 135 mmol/L pokazuje najbolju moguću osjetljivost i specifičnost za perforirani apendicitis.
3. Razina natrija u krvi djece s nekompliciranim akutnim apendicitisom nalazi se unutar referentnih vrijednosti koncentracije natrija u krvi.
4. Pedijatrijski bolesnici s kompliciranom upalom crvuljka imaju veću vjerojatnost da su mlađi od pet godina, imaju simptome dulje od 24 h, tjelesnu temperaturu $>38,5$ °C te serumske koncentracije CRP-a >62 mg/L.
5. Komplicirana upala crvuljka povezana je s dužim boravkom u bolnici, lošijom kvalitetom života i većom stopom komplikacija.

7. POPIS CITIRANE LITERATURE

1. Sadler, Thomas W. Digestive System. U: Sadler, Thomas W, ur. Langman's medical embryology. 12. izdanje. Philadelphia: Wolters Kluwer Health/Lippincott Williams & Wilkins; 2012. str. 222-4.
2. Liang MK, Andersson RE, Jaffe BM, Berger DH. The appendix. U: Brunnicardi FC, Andersen DK, Billiar TR, Dunn DL, Hunter JG, ur. Schwartz's principles of surgery. 10. izdanje. New York: McGraw-Hill Education; 2014. str. 1241-62.
3. Stipančić I. Akutni apendicitis. U: Šoša T, Sutlić Ž, Stanec Z, Tonković I, i sur., ur. Kirurgija. Zagreb: Naklada Ljevak; 2007. str. 493-500, 503.
4. Junqueira CL, Carneiro J. Digestive Tract. U: Junqueira LC, Carneiro J, ur. Basic histology text & atlas. 10. izdanje. New York Lange Medical Books, McGraw-Hill, Medical Pub. Division 2003. str. 320-4.
5. Krmpotić NJ, Marušić A. Probavni sustav. U: Krmpotić NJ, Marušić A, ur. Anatomija čovjeka. 2. izdanje. Zagreb: Medicinska naklada; 2007. str. 343-4.
6. Drake RL, Vogl AW, Mitchell AWM. Abdomen. U: Drake RL, Vogl AW, Mitchell AWM, ur. Gray's anatomy for students. 3. izdanje. Philadelphia: CL Elsevier; 2015. str. 320-2.
7. Kooij IA, Sahami S, Meijer SL, Buskens CJ, Te Velde AA. The immunology of the vermiform appendix: a review of the literature. Clin Exp Immunol. 2016;186:1-9.
8. Esposito C. Appendicitis. U: Sinha CK, Davenport M, ur. Handbook of Pediatric Surgery. London: Springer-Verlag London Limited; 2010. str. 183-8.
9. Rosai Mosby J. Appendix. U: Rosai and Ackerman's surgical pathology. 9. izdanje. St. Louis: Elsevier Mosby; 2004. str. 757-60.
10. Pogorelić Z, Domjanović J, Jukić M, Peričić TP. Acute appendicitis in children younger than five years of age: Diagnostic challenge for pediatric surgeons. Surg Infect (Larchmt). 2020;21:239-45.
11. Rothrock SG, Pagane J. Acute appendicitis in children: emergency department diagnosis and management. Ann Emerg Med. 2000;36:39-51.
12. Tomić S, Pešutić-Pisac V, Alujević A, Manojlović S. Bolesti probavnog sustava. U: Damjanov I, Seiwerth S, Jukić S, Nola M, ur. Patologija. 4. izdanje Zagreb: Medicinska naklada; 2014. str. 460-1.
13. Pogorelić Z, Biočić M, Jurić I, Milunović KP, Mrklič I. Acute appendicitis as a complication of varicella. Acta Medica (Hradec Králové). 2012;55:150–2.
14. Blair GL, Gaisford WD. Acute appendicitis in children under six years. J Pediatr Surg. 1969;4:445-51.

15. Pogorelić Z, Mrklič I, Jurić I. Do not forget to include testicular torsion in differential diagnosis of lower acute abdominal pain in young males. *J Pediatr Urol.* 2013;6:1161-5.
16. Pogorelić Z, Neumann C, Jukic M. An unusual presentation of testicular torsion in children: a single - centre retrospective study. *Can J Urol.* 2019;26:10026-32.
17. Stringer MD. Acute appendicitis. *J Paediatr Child Health.* 2017;53:1071-6.
18. Alvarado A. Clinical approach in the diagnosis of acute appendicitis. U: Garbuzenko D, ur. *Current issues in the diagnostics and treatment of acute appendicitis.* London: IntechOpen; 2018. str. 13-34,44-9.
19. Chakraborty J, Kong JC, Su WK, Gourlas P, Gillespie C, Slack T, i sur. Safety of laparoscopic appendectomy during pregnancy: a systematic review and meta-analysis. *ANZ J Surg.* 2019;89:1373-8.
20. Gurleyik G, Gurleyik E. Age related clinical features in older patients with acute appendicitis. *Eur J Emerg Med.* 2003;10:200-3.
21. Almaramhy HH. Acute appendicitis in young children less than 5 years: review article. *Ital J Pediatr.* 2017;43:15.
22. Chen CY, Zhao LL, Lin YR, Wu KH, Wu HP. Different urinalysis appearances in children with simple and perforated appendicitis. *Am J Emerg Med.* 2013;31:1560-3.
23. Oztan MO, Aksoy Gokmen A, Arslan FD, Cakir E, Sayan A, Abay E, i sur. Diagnostic value of serum urokinase-type plasminogen activator receptor in children with acute appendicitis. *Pediatr Emerg Care.* 2018 doi: 10.1097/PEC.0000000000001416.
24. Gavela T, Cabeza B, Serrano A, Casado-Flores J. C-reactive protein and procalcitonin are predictors of the severity of acute appendicitis in children. *Pediatr Emerg Care.* 2012;28:416-9.
25. Bolandparvaz S, Vasei M, Owji AA, Ata-Ee N, Amin A, Daneshbod Y, i sur. Urinary 5-hydroxy indole acetic acid as a test for early diagnosis of acute appendicitis. *Clin Biochem.* 2004;37:985-9.
26. Bosak Versic A, Glavan N, Bukvic N, Tomasic Z, Nikolic H. Does elevated urinary 5-hydroxyindole acetic acid level predict acute appendicitis in children? *Emerg Med J.* 2016;33:848-52.
27. Unverir P, Karcioğlu O. A review of the predictive role of plasma D-lactate level in acute appendicitis: A myth or truth?. *ISRN Toxicol.* 2011;2011:702372.
28. Pham XD, Sullins VF, Kim DY, Range B, Kaji AH, de Virgilio CM, i sur. Factors predictive of complicated appendicitis in children. *J Surg Res.* 2016;206:62-6.

29. Esen Besli G, Çetin M, Durakbaşa ÇU , Özkanlı Ş. Predictive value of serum sodium level in determining complicated appendicitis risk in children. *Haydarpasa Numune Med J.* 2019;59:35-40.
30. Ponsky TA, Huang ZJ, Kittle K. Hospital- and patient-level characteristics and the risk of appendiceal rupture and negative appendectomy in children. *JAMA.* 2004;292:1977-82.
31. Yang J, Liu C, He Y, Cai Z. Laboratory markers in the prediction of acute perforated appendicitis in children. *Emerg Med Int.* 2019;2019:4608053.
32. Lindestam U, Almström M, Jacks J, Malmquist P, Lönnqvist PA, Jensen BL, i sur. Low plasma sodium concentration predicts perforated acute appendicitis in children: A prospective diagnostic accuracy study. *Eur J Pediatr Surg.* 2019. doi: 10.1055/s-0039-1687870.
33. Käser SA, Furler R, Evequoz DC, Maurer CA. Hyponatremia is a specific marker of perforation in sigmoid diverticulitis or appendicitis in patients older than 50 years. *Gastroenterol Res Pract.* 2013;2013:462891.
34. Wong CH, Khin LW, Heng KS, Tan KC, Low CO. The LRINEC (Laboratory Risk Indicator for Necrotizing Fasciitis) score: a tool for distinguishing necrotizing fasciitis from other soft tissue infections. *Crit Care Med.* 2004;32:1535-41.
35. Yaghoubian A, de Virgilio C, Dauphine C, Lewis RJ, LinM. Use of admission serum lactate and sodium levels to predict mortality in necrotizing soft-tissue infections. *Arch Surg.* 2007;142:840-6.
36. Fandiño Romero JA, Negrette FM. Imaging in suspected appendicitis. U: Garbuzenko D, ur. *Current issues in the diagnostics and treatment of acute appendicitis*, London: IntechOpen; 2018. str. 54-6.
37. Alvarado A. A practical score for the early diagnosis of acute appendicitis. *Ann Emerg Med.* 1986;15:557-64.
38. Pogorelić Z, Rak S, Mrklič I, Jurić I. Prospective validation of Alvarado score and Pediatric Appendicitis Score for the diagnosis of acute appendicitis in children. *Pediatr Emerg Care.* 2015;31:164-8.
39. Samuel M. Pediatric appendicitis score. *J Pediatr Surg.* 2002;37:877-81.
40. Von-Mühlen B, Franzon O, Beduschi MG, Kruehl N, Lupselo D. Air score assessment for acute appendicitis. *Arq Bras Cir Dig.* 2015; 28:171-3.
41. Chong CF, Adi MI, Thien A, Suyoi A, Mackie AJ, Tin AS, i sur. Development of the RIPASA score: a new appendicitis scoring system for the diagnosis of acute appendicitis. *Singapore Med J.* 2010;51:220-5.

42. Frountzas M, Stergios K, Kopsini D, Schizas D, Kontzoglou K, Toutouzas K. Alvarado or RIPASA score for diagnosis of acute appendicitis? A meta-analysis of randomized trials. *Int J Surg*. 2018;56:307-14.
43. Victorovich Garbuzenko D. Introductory Chapter: Controversies in the diagnostics and management of acute appendicitis U: Garbuzenko D, ur. Current issues in the diagnostics and treatment of acute appendicitis. London: IntechOpen; 2018. str. 3-8.
44. Styruud J, Eriksson S, Nilsson I, Ahlberg G, Haapaniemi S, Neovius G, i sur. Appendectomy versus antibiotic treatment in acute appendicitis. a prospective multicenter randomized controlled trial. *World J Surg*. 2006;30:1033-7.
45. Zhang Y, Deng Q, Zhu H, Chen B, Qiu L, Guo C. Intermediate-term evaluation of interval appendectomy in the pediatric population. *Eur J Trauma Emerg Surg*. 2019. doi: 10.1007/s00068-019-01277-0.
46. Sippola S, Haijanen J, Viinikainen L, Grönroos J, Paajanen H, Rautio T, i sur. Quality of life and patient satisfaction at 7-year follow-up of antibiotic therapy vs appendectomy for uncomplicated acute appendicitis: A secondary analysis of a randomized clinical trial. *JAMA Surg*. 2020. doi: 10.1001/jamasurg.2019.6028.
47. Andersson RE, Petzold MG. Nonsurgical treatment of appendiceal abscess or phlegmon: a systematic review and meta-analysis. *Ann Surg*. 2007;246:741-8.
48. Rintala RJ, Pakarinen MP. Appendectomy: open and laparoscopic procedures. U: Spitz L, Coran AG, Teitelbaum DH, Tan HL, Pierro A, ur. *Operative Pediatric Surgery*. 7. izdanje. Taylor & Francis Group, LLC; 2013. str. 478-87.
49. Pogorelić Z, Buljubašić M, Šušnjar T, Jukić M, Poklepović Peričić T, Jurić I. Comparison of open and laparoscopic appendectomy in children: A 5-year single center experience. *Indian Pediatr*. 2019;56:299-303.
50. Pogorelić Z, Katić J, Mrklič I, Jerončić A, Šušnjar T, Jukić M, i sur. Lateral thermal damage of mesoappendix and appendiceal base during laparoscopic appendectomy in children: Comparison of the harmonic scalpel (Ultracision™), bipolar coagulation (LigaSure™), and thermal fusion technology (MiSeal™). *J Surg Res*. 2017;212:101-7.
51. Rentea RM, St. Peter SD. Pediatric appendicitis. *Surg Clin North Am*. 2017;97:93-112.
52. Wei B, Qi CL, Chen TF, Zheng ZH, Huang JL, Hu BG, i sur. Laparoscopic versus open appendectomy for acute appendicitis: a metaanalysis. *Surg Endosc*. 2011;25:1199-208.
53. Pogorelić Z, Kostovski B, Jerončić A, Šušnjar T, Mrklič I, Jukić M, i sur. A Comparison of endoloop ligatures and nonabsorbable polymeric clips for the closure of the appendicular

stump during laparoscopic appendectomy in children. *J Laparoendosc Adv Surg Tech A*. 2017;27:645-50.

54. Pogorelić Z, Silov N, Jukić M, Elezović Baloević S, Poklepović Peričić T, Jerončić A. Ertapenem monotherapy versus gentamicin plus metronidazole for perforated appendicitis in pediatric patients. *Surg Infect (Larchmt)*. 2019;20:625-30.

55. Hall JE. Guyton and Hall textbook of medical physiology. Philadelphia: Saunders Elsevier; 2011. str. 285-8.

56. Lindestam U, Fläring U, Almström M, Andersson A, Svensson JF, Malmquist P, i sur. Sodium and water homeostasis in children admitted with acute appendicitis: a prospective study. *Pediatr Res*. 2019;86:5-8.

57. McNab S, Duke T, South M, Babl FE, Lee KJ, Arnup SJ, i sur. 140 mmol/L of sodium versus 77 mmol/L of sodium in maintenance intravenous fluid therapy for children in hospital (PIMS): a randomised controlled double-blind trial. *Lancet*. 2015;385:1190-7.

58. Pini N, Pfeifle VA, Kym U, Keck S, Galati V, Holland-Cunz S, i sur. Water permeability is a measure of severity in acute appendicitis. *J Enzyme Inhib Med Chem*. 2017;32:1036-41.

59. Lounis Y, Hugo J, Demarche M, Seghaye MC. Influence of age on clinical presentation, diagnosis delay and outcome in pre-school children with acute appendicitis. *BMC Pediatr*. 2020;20:151.

60. Giannis D, Matenoglou E, Moris D. Hyponatremia as a marker of complicated appendicitis: A systematic review. *Surgeon*. 2020; doi: 10.1016/j.surge.2020.01.002.

61. Kim DY, Nassiri N, de Virgilio C, Ferebee MP, Kaji AH, Hamilton CE, Saltzman DJ. Association between hyponatremia and complicated appendicitis. *JAMA Surg*. 2015;150:911-2.

62. Serradilla J, Bueno A. Factores predictivos de absceso intraabdominal post-*apendicectomía* gangrenada. Un estudio caso-control. *Cir Pediatr*. 2018;31:4.

63. Yang J, Liu C, He Y, Cai Z. Laboratory markers in the prediction of acute perforated appendicitis in children. *Emerg Med Int*. 2019; doi: 10.1155/2019/4608053.

8. SAŽETAK

Cilj istraživanja: Cilj ove studije bio je istražiti hiponatrijemiju kao novi laboratorijski prediktor povezan s kompliciranom upalom crvuljka u djece.

Ispitanici i metode: U razdoblju od siječnja 2019. do svibnja 2020. u prospektivnu kohortnu studiju uključena su 184 pedijatrijska bolesnika s akutnom upalom crvuljka, koja je potvrđena histopatološkim metodama. Anamneza, demografski i klinički podaci zabilježeni su u protokolu studije. Svakom ispitaniku uključenom u studiju prije operacije su uzeti uzorci krvi za laboratorijsku analizu elektrolita i upalnih parametara. Obzirom na operacijski nalaz, bolesnici su podijeljeni u dvije skupine: neperforirana upala crvuljka (n=148; 79%) i perforirana upala crvuljka (n=38; 21%).

Rezultati: Prosječna koncentracija natrija u serumu bolesnika s kompliciranom upalom crvuljka bila je značajno niža u usporedbi s bolesnicima s nekompliciranom upalom (132,2 mmol/L u odnosu na 139,2 mmol/L, $P < 0,001$). Krivulja karakteristika primatelja-operatora (ROC) koncentracije natrija u bolesnika kojima je dijagnosticiran perforirani apendicitis pokazala je područje ispod krivulje od 0,983 (95% CI: 0,963-1,00). Vrijednost koncentracije natrija u plazmi ≤ 135 mmol/L pokazala je najbolju moguću osjetljivost od 94,7% (95% CI: 82,2-99,3) i specifičnost od 88,5% (95% CI: 88,2-93,2) ($P < 0,001$). Univarijantna logistička regresija pokazala je da bolesnici s perforiranim apendicitisom imaju značajno veću vjerojatnost da su mlađi od pet godina (10,5% nasuprot 1,4%; $P = 0,005$), da im je duljina trajanja simptoma > 24 h (97,4% nasuprot 59,6%; $P < 0,001$), koncentracija natrija u serumu ≤ 135 mmol/L (89,5% nasuprot 5,5%; $P < 0,001$), tjelesna temperatura $> 38,5$ °C (47,4% u odnosu na 11,0%; $P < 0,001$) i koncentracije CRP-a u serumu > 62 mg/L (26% prema 2%; $P < 0,001$).

Zaključci: Hiponatrijemija je utvrđena kao jak i nov pokazatelj kompliciranog apendicitisa u pedijatrijskoj populaciji. Ovaj nalaz može biti od velike pomoći specijalistima dječje kirurgije prilikom donošenja odluka o liječenju akutne upale crvuljka u djece.

9. SUMMARY

Diploma thesis title: Hyponatremia as a predictor of perforated acute appendicitis in pediatric population: a prospective study.

Objectives: The aim of this study was to investigate hyponatremia as a new laboratory marker associated with complicated appendicitis in pediatric population.

Patients and methods: In the period from January 2019 to May 2020, 184 pediatric patients with acute appendicitis confirmed by histopathology were enrolled in prospective cohort study. Medical history, demographic and clinical data were recorded in study protocol. Prior to surgery, from each patient blood samples were taken for laboratory analysis of electrolytes and acute inflammatory markers. In regards to the intraoperative finding the patients were divided in two groups: non-perforated (n=148; 79%) and perforated appendicitis (n=38; 21%).

Results: The mean serum sodium level in patients with complicated appendicitis was significantly lower compared to the patients with non-complicated appendicitis (132.2 mmol/L vs. 139.2 mmol/L, $P<0.001$). The receiver operating characteristic curve of plasma sodium concentration in patients who were diagnosed with perforated acute appendicitis showed an area under the curve of 0.983 (95% CI, 0.963-1.00). A cut-off-value of plasma sodium concentration of ≤ 135 mmol/L was shown to give the best possible sensitivity and specificity, 94.7% (95% CI: 82.2-99.3) and 88.5% (95% CI: 88.2-93.2) respectively ($P<0.001$). Regarding to the univariate logistic regression of relevant clinical cut-offs the patients with perforated appendicitis were more likely to be younger than five years of age (10.5% vs. 1.4%, $P=0.005$), have duration of symptoms for >24 h (97.4% vs. 59.6%, $P<0.001$), sodium serum concentration ≤ 135 mmol/L (89.5% vs. 5.5%, $P<0.001$), body temperature >38.5 °C (47.4% vs. 11.0%, $P<0.001$) and CRP serum concentration >62 mg/L (26% vs. 2%, $P<0.001$).

Conclusion: Hyponatremia has been found as a strong and novel marker of complicated appendicitis in pediatric population. This finding may be of great help to the pediatric surgeons in decision making regarding treatment management of acute appendicitis in children.

10. ŽIVOTOPIS

OPĆI PODATCI:

Ime i prezime: Bruna Lukšić

Datum rođenja: 15. studenog 1995.

Mjesto rođenja: Split, Republika Hrvatska

Državljanstvo: hrvatsko

Adresa stanovanja: Kroz smrdečac 47, Split

E-mail: bruna.luksic@yahoo.com

OBRAZOVANJE:

2002. – 2010. - Osnovna škola "Spinut" u Splitu

2010. – 2014. - V. gimnazija "Vladimir Nazor" u Splitu

2014. – 2020. - Medicinski fakultet Sveučilišta u Splitu

ZNANJA I VJEŠTINE:

Vozačka dozvola B kategorije

Aktivno korištenje engleskog jezika

Poznavanje njemačkog jezika

OSTALO:

2014. – 2019. Članica Udruge CroMSIC (Hrvatska udruga studenata medicine)

2017. – 2018. Demonstratorica na Katedri za medicinsku mikrobiologiju i parazitologiju Medicinskog fakulteta Sveučilišta u Splitu

11. PRILOZI

KLINIČKI I DEMOGRAFSKI PODACI

Datum _____ MB _____
Ime i prezime _____ Dob _____ Spol M Ž
Duljina trajanja simptoma _____ h Tjelesna temperatura _____ °C TV _____ cm TT _____ kg
Trajanje operacijskog zahvata _____ min Duljina hospitalizacije _____ dana

LABORATORIJSKI NALAZI

Upalni parametri: Leukociti _____ CRP _____ Neutrofili _____
Elektroliti: Na _____ K _____ Cl _____ Glukoza _____

OPERACIJSKI NALAZ

Pristup: a) klasični b) laparoskopski

Nalaz: a) kataralni b) flegmonozni c) gangrenozni d) perforirani – lokalizirani peritonitis

e) perforirani – difuzni peritonitis f) bez patološkog supstrata g) ostalo _____

PATOHISTOLOŠKI NALAZ

a) kataralni b) flegmonozni c) gangrenozni d) bez patološkog supstrata

KOMPLIKACIJE

NAPOMENE

OPERATER: _____

**KLINIČKI BOLNIČKI CENTAR SPLIT
ETIČKO POVJERENSTVO**

Klasa: 500-03/20-01/09

Ur.br.: 2181-147-01/06/M.S.-20-9

Split, 13.05.2020.

**IZVOD
IZ ZAPISNIKA SA SJEDNICE ETIČKOG POVJERENSTVA KBC SPLIT**

Prof.dr.sc. Zenon Pogorelić iz Klinike za dječju kirurgiju KBC-a Split, uputio je Etičkom povjerenstvu zamolbu za odobrenje provedbe istraživanja:

" HIPONATRIJEMIJA KAO PREDIKTOR PERFORIRANOG APENDICITISA U DJECE "

Istraživanje u svrhu izrade diplomskog rada i publikacije u međunarodnom časopisu će se provesti u Klinici za dječju kirurgiju KBC-a Split.

Nakon razmatranja zahtjeva, donijet je sljedeći

Z a k l j u č a k

Iz priložene dokumentacije razvidno je da je Plan istraživanja usklađen s odredbama o zaštiti prava i osobnih podataka ispitanika iz Zakona o zaštiti prava pacijenata (NN169/04, 37/08) i Zakona o provedbi Opće uredbe o zaštiti podataka (NN 42/18), te odredbama Kodeksa liječničke etike i deontologije (NN55/08, 139/15) i pravilima Helsinške deklaracije WMA 1964-2013 na koje upućuje Kodeks.

PREDSJEDNIK ETIČKOG POVJERENSTVA
KLINIČKOG BOLNIČKOG CENTRA SPLIT
PROF. DR. SC. MARIJAN SARAGA

KLINIČKI BOLNIČKI CENTAR SPLIT
Etičko povjerenstvo