

Analiza morfologije korijena zubi donje čeljusti temeljem očitavanja cone beam computed tomography (CBCT) snimki

Kuštra, Lucija

Master's thesis / Diplomski rad

2022

Degree Grantor / Ustanova koja je dodijelila akademski / stručni stupanj: **University of Split, School of Medicine / Sveučilište u Splitu, Medicinski fakultet**

Permanent link / Trajna poveznica: <https://um.nsk.hr/um:nbn:hr:171:056215>

Rights / Prava: [In copyright](#)/[Zaštićeno autorskim pravom.](#)

Download date / Datum preuzimanja: **2024-08-16**



Repository / Repozitorij:

[MEFST Repository](#)



SVEUČILIŠTE U SPLITU
MEDICINSKI FAKULTET

Lucija Kuštra

**ANALIZA MORFOLOGIJE KORIJENA ZUBI DONJE ČELJUSTI TEMELJEM
OČITAVANJA *CONE BEAM COMPUTED TOMOGRAPHY* (CBCT) SNIMKI**

Diplomski rad

Akadska godina:

2021./2022.

Mentor:

izv. prof. dr. sc. Ivana Medvedec Mikić, dr. med. dent.

Split, srpanj 2022.

SVEUČILIŠTE U SPLITU
MEDICINSKI FAKULTET

Lucija Kuštra

**ANALIZA MORFOLOGIJE KORIJENA ZUBI DONJE ČELJUSTI TEMELJEM
OČITAVANJA *CONE BEAM COMPUTED TOMOGRAPHY* (CBCT) SNIMKI**

Diplomski rad

Akadska godina:

2021./2022.

Mentor:

izv. prof. dr. sc. Ivana Medvedec Mikić, dr. med. dent.

Split, srpanj 2022.

SADRŽAJ:

1. UVOD	1
1.1. Anatomska građa zuba	2
1.2. Razvojne nepravilnosti oblika zuba te broja kvržica i korijena.....	4
1.3. Morfološke varijacije korijenskih kanala i njihovih presjeka.....	6
1.4. Morfološka obilježja zuba donje čeljusti.....	6
1.4.1. Donji sjekutići	6
1.4.2. Donji očajnici	6
1.4.3. Donji pretkutnjaci.....	6
1.4.4. Donji kutnjaci	7
2. CILJ ISTRAŽIVANJA	8
3. MATERIJAL I METODE	10
3.1. Opis istraživanja	11
3.2. Statistička analiza	11
4. REZULTATI	12
5. RASPRAVA	18
6. ZAKLJUČAK	21
7. LITERATURA	23
8. SAŽETAK	26
9. SUMMARY	28

Zahvaljujem mentorici izv. prof. dr. sc. Ivani Medvedec Mikić, dr. med. dent., na pomoći, trudu i savjetima tijekom pisanja diplomskoga rada.

Također, hvala Anti Mihoviloviću, dr. med., na ustupljenoj medicinskoj dokumentaciji.

Neizmjerne sam zahvalna i Tomislavu Milasu, dr. med. dent., i sestri Jasmini na nesebičnome trudu, izdvojenome vremenu i znanju koje su mi prenijeli te što su mi stažiranje i posljednjih nekoliko mjeseci studentskoga života toliko uljepšali.

A najveću zahvalnost dugujem upravo njima – svojoj mami i svome tati. Da nije njih, ni ovoga ne bi bilo.

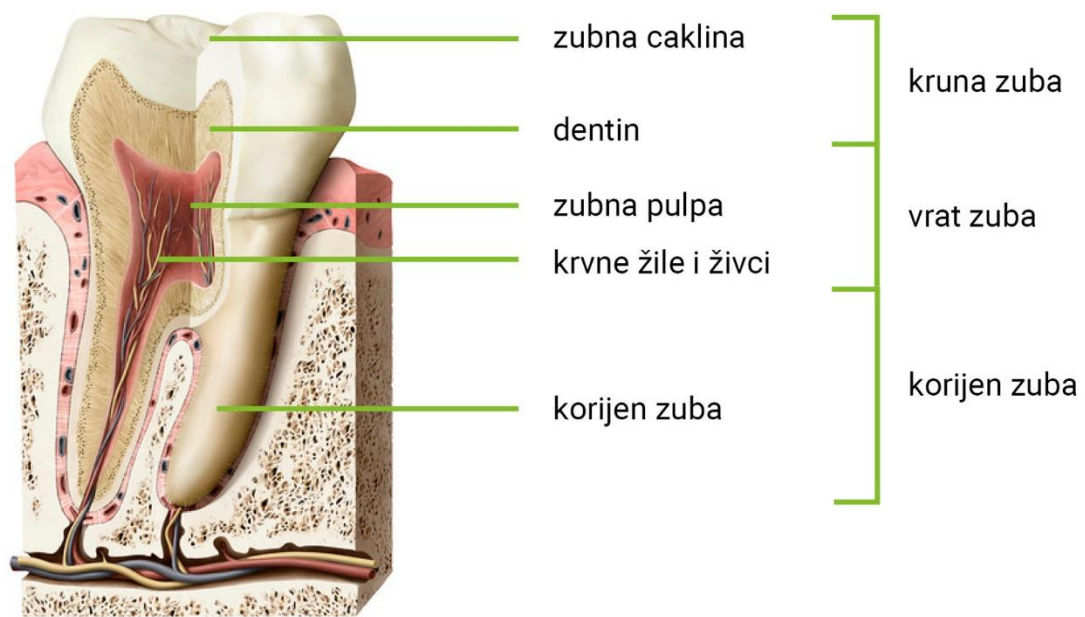
1. UVOD

Endodoncija je grana dentalne medicine koja se bavi morfologijom, fiziologijom, patologijom, dijagnostikom i terapijom zubne pulpe i periapikalnoga tkiva. Dobro poznavanje anatomije i morfologije zuba, posebno endodontskog prostora, od iznimne je važnosti za kvalitetno liječenje zuba. Endodontski zahvat uključuje izradu pristupnoga otvora, instrumentaciju korijenskih kanala zuba i punjenje istih čime se nastoji sačuvati i omogućiti što dulji vijek samoga zuba. Nemogućnost pronalaska ulaza u korijenske kanale, neadekvatna instrumentacija ili punjenje najčešći je uzrok lošega ishoda terapije (1).

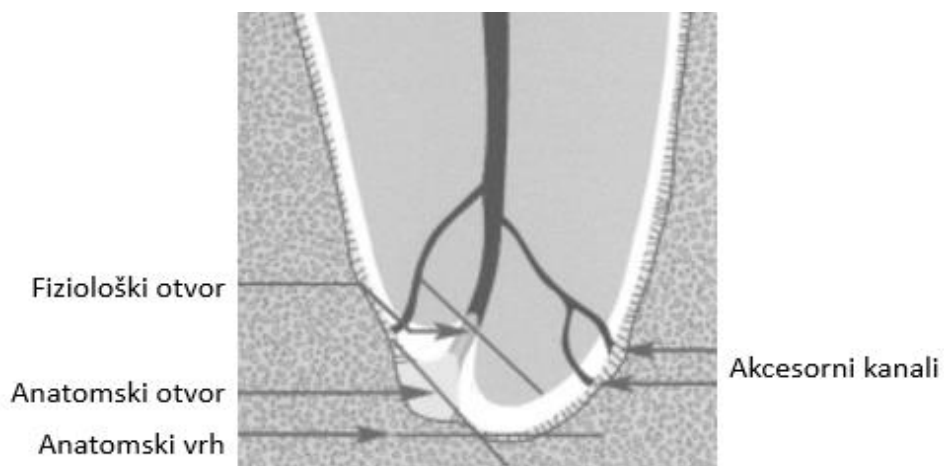
Doktor dentalne medicine mora poznavati moguće morfološke varijacije zuba i biti spreman na odstupanje broja/oblika korijena i korijenskih kanala od uobičajenoga kako bi endodontska terapija bilo što uspješnija. Uz klinički pregled i poznavanje prostora, bitna je i analiza rendgenograma kako bi se sa sigurnošću moglo pristupiti endodontskom zahvatu (1).

1.1. Anatomska građa zuba

Anatomske dijelove zuba čine kruna, vrat i korijen, a histološki zub grade caklina, dentin i cement (Slika 1). Endodontski prostor zuba čini njegov središnji dio i dijeli se na koronarni i radikularni dio u kojima se nalazi zubna pulpa, odnosno vezivno tkivo s krvnim i limfnim žilama i živcima. U koronarnome dijelu nalazi se pulpna komorica koja se sastoji od krova pulpe, pulpnih rogova i njezina dna. Radikularni dio čine korijenski kanali u obliku lijevka koji se protežu cijelom dužinom korijena prema vršku i parodontnome ligamentu te se njihovi ulazi nalaze na dnu same komorice. U većini slučajeva, ti se kanali sužavaju pri samome dnu čineći dva otvora: anatomski i fiziološki. Anatomski otvor (*foramen apicis dentis externum, foramen anatomicum*) vidljiv je na vanjskoj površini zuba te se starenjem sužava, što je posljedica apozicije cementa, a fiziološki (*foramen apicis dentis internum, foramen physiologicum*) unutarne je suženje koje se nalazi na cementno-dentinskom spojištu i udaljeno je 0,5 – 1 mm od anatomske otvora te je ujedno i granica preparacije kanala. Tu se nalaze i pomoćni (akcesorni) kanali, odnosno ogranci koji čine poveznicu korijenskih kanala s parodontom. Dijele se na furkacijske – koji se nalaze u području račvanja korijena, i lateralne – koji su horizontalno položeni u odnosu na glavni kanal i obično se nalaze u koronarnoj ili srednjoj trećini korijena (Slika 2) (1).



Slika 1. Građa zuba. Preuzeto i prilagođeno iz (2).

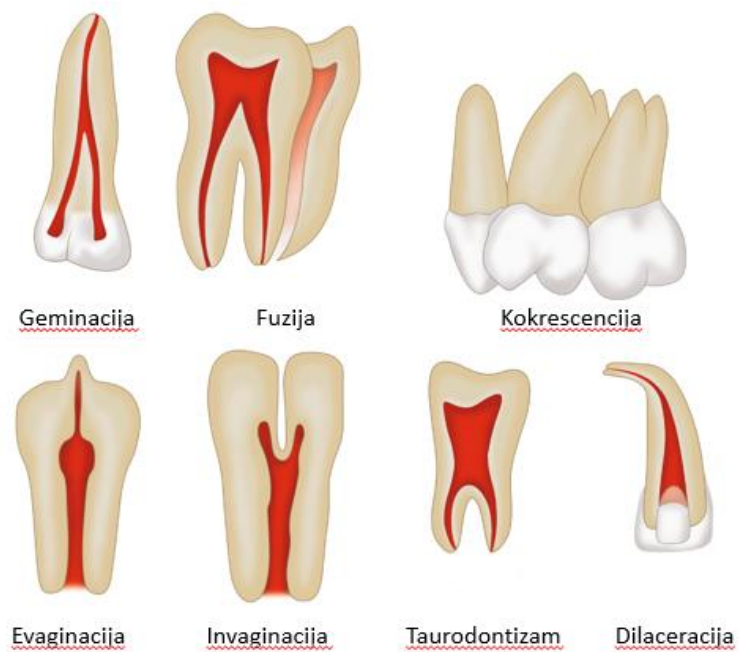

Slika 2. Morfologija apikalnog dijela korijena. Preuzeto i prilagođeno iz (3).

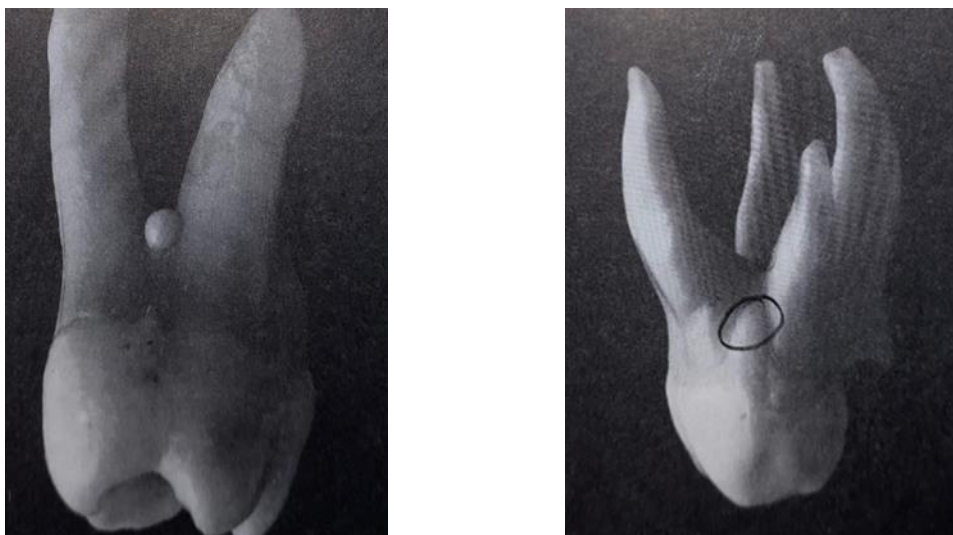1.2. Razvojne nepravilnosti oblika zuba te broja kvržica i korijena

Tijekom razvoja zuba moguća je pojava pojedinih anomalija kao što su fuzija, geminacija, konkrescencija, dilaceracija korijena, taurodontizam, invaginacija i evaginacija zuba te pojava caklinskih bisera (Slika 3 i 4). Naime, fuzija je anomalija oblika zuba koja nastaje stapanjem dvaju zubnih zametaka za vrijeme embrionalnoga razvoja, ali prije mineralizacije krune te klinički pokazuje smanjeni broj zuba u usnoj šupljini dok je geminacija anomalija oblika zuba koja nastaje nakon podjele zubnoga zametka na dva dijela u kojemu, za razliku od fuzije, nema smanjenja već povećanja ukupnoga broja zuba, a najčešće zahvaća gornje lateralne sjekutiće (4,5,6). Konkrescencija je anomalija kod koje dolazi do spajanja dvaju ili više zuba cementom u području njihovih korijena kada kruna još nije mineralizirana, a dilaceracija korijena zuba abnormalno je svijanje vršnoga dijela korijena nastalo tijekom razvoja zuba, no može biti i posljedica mehaničke traume (5,6). Taurodontizam je anomalija oblika zuba koja označava uvećanje krune i pulpne komorice te smanjenje korijena i pomak furkacije prema apikalno, što je vidljivo kod pretkutnjaka i kutnjaka. Ta anomalija u usnoj šupljini klinički nije uočljiva te se dijagnosticira rendgenskim snimkama (5,6). Do invaginacije zuba dolazi tijekom njegovoga razvoja kao posljedica uvlačenja unutarnjega caklinskog epitela u dentalnu papilu te na tome mjestu na zubu nastaje šupljina. Ta anomalija najčešće zahvaća gornji bočni sjekutić (5,6). Evaginacija zuba anomalija je oblika zuba koja označava nastajanje caklinskih izdanaka (kvržica) na površini krune u središnjoj fisuri ili na grebenu bočnih zuba. Kod sjekutića, proces povećanja kvržica očituje se kao izbočenje, odnosno *tuberculum dentis*, a slične promjene nalaze se i na području očnjaka (premolarizacija) i drugih donjih pretkutnjaka (molarizacija) te na palatinalnoj strani prvoga gornjeg kutnjaka – Carabelijeva kvržica koja se najčešće pojavljuje simetrično (4,6). Caklinske su tvorbe nakupine cakline različite veličine i oblika na zubnom korijenu, a dijele se na caklinske bisere, trnove, otoke i kapljice. Pronalaze se najčešće kod trajnih kutnjaka na zubnom vratu ili u području račvanja korijena (4).

Prekobrojni korijeni mogu se pojaviti na bilo kojem zubu, no da bi se postavila takva dijagnoza kod sjekutića moraju se isključiti anomalije kao što su geminacija i fuzija. Dvostruki korijen (*radix bifida*) značajka je donjih očnjaka i pojavljuje se u oko 10 % slučajeva. Dijeli se na lingvalni i labijalni korijen s istoimenim kanalima. Pretkutnjaci mogu imati i tri korijena, a prvi i drugi donji kutnjaci mogu imati korijen smješten lingvalno, koji se naziva *radix entomolaris*, ili bukalno, *radix paramolaris*. Takve se tvorbe pojavljuju u 3,9 % osoba u našoj populaciji (4).



Slika 3. Shematski prikaz razvojnih anomalija oblika zuba. Preuzeto i prilagođeno iz (7).



Slika 4. Caklinski biser i caklinski trn. Preuzeto i prilagođeno iz (4).

1.3. Morfološke varijacije korijenskih kanala i njihovih presjeka

Opisana su četiri tipa morfoloških varijacija kanala prema Weineu, osam prema Vertucciju i pet prema Gulabivali što daje osnovne informacije o broju kanala te njihovu spajanju i dijeljenju (1,8). Također je opisano šest osnovnih oblika poprečnoga presjeka korijenskih kanala, a to su: okrugli, ovalni, jako ovalni, čunjasti, bubrežasti i oblik stakla na satu (1).

1.4. Morfološka obilježja zuba donje čeljusti

1.4.1. Donji sjekutići

Donji središnji sjekutić najmanji je trajni zub u čeljusti (9). Ima uzak i ovalan korijen, sužen u meziodistalnom smjeru s tupim vrškom. Izgled donjega bočnog sjekutića sličan je središnjemu, no zub je u cijelosti malo dulji s korijenom koji u apikalnom dijelu zavija distalno, a nekada i labijalno (5).

1.4.2. Donji očnjaci

Donji očnjaci imaju najduži korijen u donjoj čeljusti, koji može biti zakrivljen distalno ili labijalno. Na mezijalnoj i distalnoj strani zuba ističu se dvije uzdužne brazde. Ponekad, taj zub može imati i dva korijena postavljena labijalno i lingvalno (10 %) – *radix bifida* (1,5).

1.4.3. Donji pretkutnjaci

Donji prvi pretkutnjak ovalnoga je presjeka s najčešće jednim korijenom (75 %), a ponekad i dva (25 %) (5). Mogu se javiti i tri korijena te se takvo stanje naziva molarizacija pretkutnjaka (1). Na korijenu toga zuba izražene su mezijalna i lingvomezijalna brazda te je često u apeksu zavijen bukalno. Za razliku od prvoga, donji drugi pretkutnjak najčešće ima samo jedan duži i masivniji korijen (5).

1.4.4. Donji kutnjaci

Donji prvi kutnjak najvoluminozniji je zub u čeljusti te gotovo uvijek ima dva korijena, mezijalni i distalni. Mezijalni korijen plosnatiji je, širi, duži i zakrivljeniji od distalnoga. Donji drugi kutnjak manji je od prvoga te također ima dva korijena u kojima često dolazi do spajanja endodontskog prostora koji nalikuje na slovo „C“. Isti broj korijena nalazimo i kod donjih trećih kutnjaka koji su često podložni nepravilnostima u obliku, veličini i broju korijena jer su smješteni najdistalnije zbog čega su podložni brojnim poremećajima (1,5). Kod donjih kutnjaka može doći do razvoja prekobrojnoga korijena te ako se on nalazi s lingvalne strane naziva se *radix entomolaris*, a ako se nalazi bukalno *radix paramolaris* (9).

2. CILJ ISTRAŽIVANJA

Svrha ovoga rada bila je analizirati broj korijena sjekutića, očnjaka, pretkutnjaka i kutnjaka donje čeljusti analizirajući snimke kompjutorizirane tomografije koničnom zrakom (engl. *cone beam computed tomography* (CBCT)).

Cilj istraživanja bio je utvrditi učestalost varijacija broja korijena zubi donje čeljusti.

Hipoteze istraživanja bile su:

1. Donji sjekutići, očnjaci i pretkutnjaci imaju jedan korijen.
2. Donji kutnjaci imaju dva korijena.
3. Prekobrajni korijen najčešća je varijacija kod donjih kutnjaka.

3. MATERIЈAL I METODE

3.1. Opis istraživanja

Istraživanje se provodilo na Zavodu za maksilofacijalnu kirurgiju u Kliničkom bolničkom centru Split (KBC). Istraživanje su provodili studentica šeste godine Studija dentalne medicine Medicinskog fakulteta Sveučilišta u Splitu uz pomoć specijalista maksilofacijalne kirurgije. U programu Sectra (Sectra AB, Linköping, Švedska) analiziralo se 145 CBCT snimki pacijenata Odjela za oralnu kirurgiju i Odjela za dentalnu medicinu. Analizirane su u tri ravnine – sagitalnoj, frontalnoj i transverzalnoj. Od navedenih 145 snimki izuzeto je devet snimki bezubih čeljusti te 22 snimke segmenata čeljusti. Podatci od ukupno 114 snimki unosili su se u Microsoft Excel Office 2019 i prikazivali su samo broj korijena svakoga ispitanika za svaki pojedini zub donje čeljusti. Istraživanje je odobrilo Etičko povjerenstvo KBC-a Split (Klasa: 500-03/21-01/34; Ur.br.: 2181-147-01/06/M.S.-20-02).

3.2. Statistička analiza

Za statističku obradu podataka korišten je programski paket STATISTICA 11.0. Prikupljeni podatci analizirani su deskriptivnom statistikom te su za svaku vrstu zuba izračunate tablice frekvencije (učestalost i postotci ispitanika) odvojeno za lijevu i desnu stranu. Rezultati su prikazani tablično i grafički.

4. REZULTATI

Od 114 CBCT snimki, na njih sedam nije postojao središnji sjekutić lijevo i na dvije središnji sjekutić desno. Od ukupno 107 lijevih i 112 desnih središnjih sjekutića, njih 100 % imalo je jedan korijen (Tablica 1).

Tablica 1. Učestalost i postotak ispitanika s obzirom na broj korijena središnjeg sjekutića za lijevu i desnu stranu donje čeljusti.

broj korijena	središnji sjekutić lijevo		središnji sjekutić desno	
	N	%	N	%
1	107	100	112	100

N = broj ispitanika, % = postotak ispitanika

Što se tiče CBCT snimki bočnog sjekutića, na njih četiri nije postojao lijevi, a na dvije desni sjekutić. Od preostalih 110 bočnih sjekutića lijevo i 112 desno, samo je po jedan zub (a to je 0,9 %) imao dva korijena, a ostalih 99,1 % jedan korijen (Tablica 2).

Tablica 2. Učestalost i postotak ispitanika s obzirom na broj korijena bočnog sjekutića za lijevu i desnu stranu donje čeljusti.

broj korijena	bočni sjekutić lijevo		bočni sjekutić desno	
	N	%	N	%
1	109	99,1	111	99,1
2	1	0,9	1	0,9

N = broj ispitanika, % = postotak ispitanika

Kao što je vidljivo iz Tablice 3, od 114 CBCT snimki lijevi očnjak nedostaje na njih četiri, a od preostalih 110 zuba 106 zuba (96,4 %) ima jedan korijen, a četiri zuba (3,6 %) dva korijena. Na desnoj strani očnjak nije nedostajao ni na jednoj snimci, njih 97,4 % imalo je jedan korijen, a 2,6 % dva korijena (Tablica 3).

Tablica 3. Učestalost i postotak ispitanika s obzirom na broj korijena očnjaka za lijevu i desnu stranu donje čeljusti.

broj korijena	očnjak lijevo		očnjak desno	
	N	%	N	%
1	106	96,4	111	97,4
2	4	3,6	3	2,6

N = broj ispitanika, % = postotak ispitanika

Prvi lijevi pretkutnjak nedostaje na 15 snimaka (13 %), a od preostalih 99 prvih pretkutnjaka 5,1 % njih ima dva korijena, a ostalih 94,9 % jedan korijen (Tablica 4). Što se tiče desnog pretkutnjaka, isti nedostaje na 11 snimki, a od preostalih 103 zuba 4,9 % njih ima dva korijena, a ostalih 95,1 % jedan korijen (Tablica 4).

Tablica 4. Učestalost i postotak ispitanika s obzirom na broj korijena prvog pretkutnjaka za lijevu i desnu stranu donje čeljusti.

broj korijena	prvi pretkutnjak lijevo		prvi pretkutnjak desno	
	N	%	N	%
1	94	94,9	98	95,1
2	5	5,1	5	4,9

N = broj ispitanika, % = postotak ispitanika

Od 114 CBCT snimaka, na njih 29 nedostaje drugi lijevi pretkutnjak, a na 27 drugi desni pretkutnjak. Od preostalih 85 drugih lijevih pretkutnjaka, 97,6 % imalo je jedan, a 2,4 % dva korijena (Tablica 5). Od preostalih 89 drugih desnih pretkutnjaka, 97,7 % ima jedan, a 2,3 % dva korijena.

Tablica 5. Učestalost i postotak ispitanika s obzirom na broj korijena drugog pretkutnjaka za lijevu i desnu stranu.

broj korijena	drugi pretkutnjak lijevo		drugi pretkutnjak desno	
	N	%	N	%
1	83	97,6	87	97,7
2	2	2,4	2	2,3

N = broj ispitanika, % = postotak ispitanika

Prvi lijevi kutnjak nedostaje na 54 snimke, a od preostalih 60 zuba, njih 95 % ima dva korijena, a 5 % tri korijena (Tablica 6). Što se tiče snimki desne strane, prvi kutnjak nedostaje na njih 58, a od preostalih 56 zuba, 94,6 % njih ima dva korijena, a njih 5,4 % tri korijena (Tablica 6).

Tablica 6. Učestalost i postotak ispitanika s obzirom na broj korijena prvog kutnjaka za lijevu i desnu stranu.

broj korijena	prvi kutnjak lijevo		prvi kutnjak desno	
	N	%	N	%
2	57	95	53	94,6
3	3	5	3	5,4

N = broj ispitanika, % = postotak ispitanika

Drugi lijevi kutnjak nedostaje na 38 snimaka, a od preostalih 76 zuba, 2,6 % njih ima jedan korijen, 89,5 % dva korijena i 7,9 % tri korijena (Tablica 7). Na desnoj strani drugi kutnjak nedostaje kod 39 snimaka, a od preostalih 75 zuba, 2,7 % njih ima jedan korijen, 92 % dva korijena, a 5,3 % tri korijena (Tablica 7).

Tablica 7. Učestalost i postotak ispitanika s obzirom na broj korijena drugog kutnjaka za lijevu i desnu stranu.

broj korijena	drugi kutnjak lijevo		drugi kutnjak desno	
	N	%	N	%
1	2	2,6	2	2,7
2	68	89,5	69	92
3	6	7,9	4	5,3

N = broj ispitanika, % = postotak ispitanika

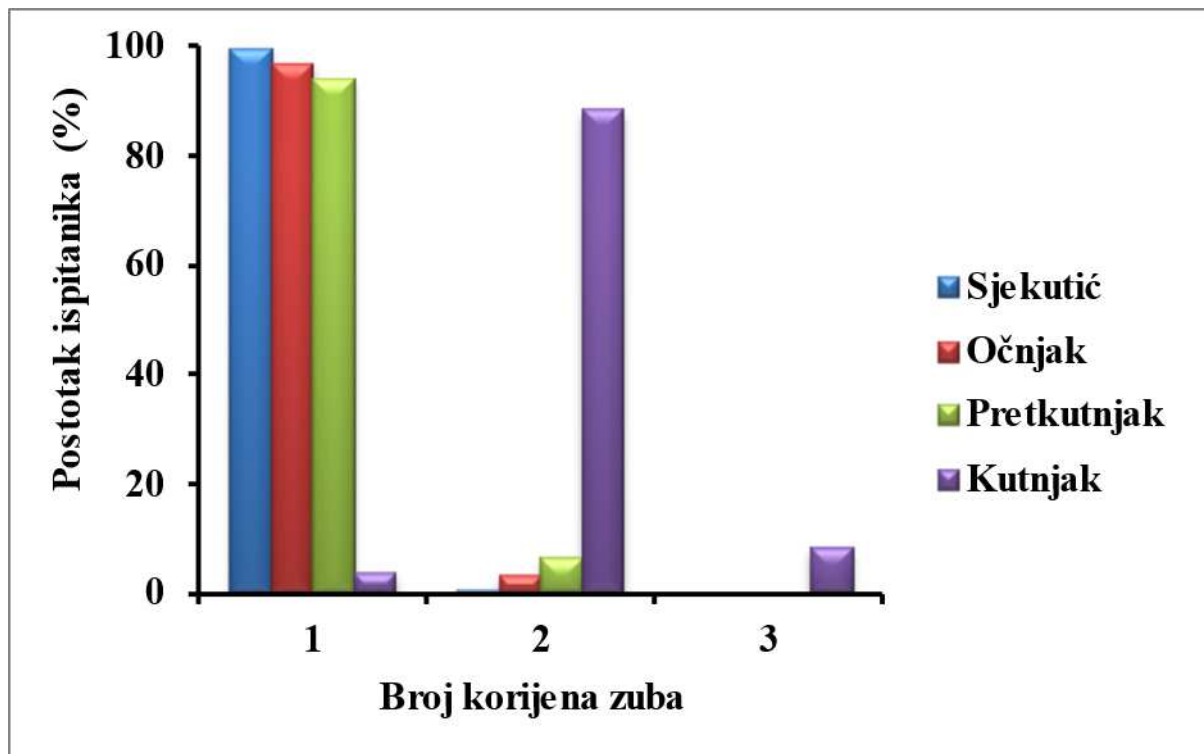
Treći lijevi kutnjak nedostaje u 60 % ispitanika. U ostalih 30 % ispitanika treći kutnjak ima dva korijena, a u po 5 % ispitanika jedan i tri korijena (Tablica 8). Na desnoj strani treći desni kutnjak nedostaje u 59 % ispitanika, a od ostalih 41 % ispitanika 32 % njih ima treći kutnjak s dva korijena, 3 % ispitanika s jednim korijenom i 6 % njih s tri korijena (Tablica 8).

Tablica 8. Učestalost i postotak ispitanika s obzirom na broj korijena trećeg kutnjaka za lijevu i desnu stranu.

broj korijena	treći kutnjak lijevo		treći kutnjak desno	
	N	%	N	%
1	6	13,05	3	6,4
2	34	73,9	37	78,7
3	6	13,05	7	14,9

N = broj ispitanika, % = postotak ispitanika

Na Slici 5 vidljivo je da su donji sjekutići jednokorijenski zubi u 99,5 % slučajeva, dok su dva korijena nađena kod svega 0,5 % zuba. Nadalje, donji su očnjaci jednokorijenski zubi u 96,9 % slučajeva, dok ostalih 3,1 % zuba ima dva korijena. Donje pretkutnjake s dva korijena nalazimo u 6,2 % slučajeva, a ostalih 93,8 % zuba ima jedan korijen. Što se tiče broja korijena donjih kutnjaka, većina ima dva (88,3 %), njih 3,6 % jedan, a 8,1 % tri korijena.



Slika 5. Postotci ispitanika s obzirom na broj korijena zuba.

5. RASPRAVA

Tijekom ovoga istraživanja prikupljeno je 145 CBCT snimki donje čeljusti snimljenih u KBC-u Split s ciljem proučavanja učestalosti morfoloških varijacija u broju korijena donjih sjekutića, očnjaka, pretkutnjaka i kutnjaka. Zbog nedostatka podataka, od 145 snimki valjano ih je 114 te su iste analizirane, podatci uneseni u Microsoft Excel Office 2019 i statistički obrađeni.

Ovim istraživanjem zaključili smo da sve snimke prikazuju donje središnje sjekutiće s jednim korijenom, što korelira s tvrdnjama Mashyakhya i Gambarinija koji su svoje istraživanje provodili na području Saudijske Arabije i dobili slične rezultate (10).

Također, sličan rezultat vidi se i kod donjih bočnih sjekutića koji su pretežito jednokorijenski zubi, no dva korijena pronalazimo u manje od 1 % slučajeva što nam potvrđuje prethodno navedeno istraživanje (10).

Donji očnjaci, u većini slučajeva imaju jedan dug i voluminozan korijen. Budući da je mali broj analiziranih zubi (110 i 114), postotak je od 3,6 % i 2,6 % donjih očnjaka s dva korijena značajan. Literatura pokazuje da postoje slučajevi kada se korijen u vršku dijeli u dva zasebna korijena u 10 % slučajeva (1). Mashyaky i Gambarinij, u prethodno navedenom istraživanju, navode da se očnjaci s dva korijena mogu naći kod muškaraca u 1 % slučajeva, a kod žena u 4,2 % slučajeva, što je u skladu s rezultatima ovoga istraživanja (10).

Donji prvi pretkutnjaci najčešće su jednokorijenski zubi što pokazuju i rezultati ovoga istraživanja. U 5 % slučajeva nađeni su dvokorijenski donji prvi pretkutnjaci, što je u skladu s istraživanjem Tropea i suradnika. Oni su uspoređivali varijacije u broju korijena kod bijele i crne rase te dobili rezultate da je pojava dvokorijenskoga donjeg prvog pretkutnjaka nađena kod desetine pacijenata (10,9 %), ali dvostruko učestalija u pripadnika crne rase (11). Istraživanje Xuan Yua i suradnika, koje je obuhvaćalo populaciju zapadne Kine, navodi slične rezultate kao i ovo istraživanje (12). Dostupna literatura pokazuje slične rezultate u manjem postotku (<2 %) (11,13–15). Kottoor i suradnici navode da većina donjih prvih pretkutnjaka kod njihovih ispitanika ima jedan korijen, manji postotak dva, a kod francuske i indijske populacije ti zubi postoje s čak tri korijena (16). S druge strane, usporedno istraživanje belgijske i čileanske populacije, koje su proveli Pedemonte i suradnici, objavilo je rezultate kod kojih su u belgijskoj populaciji svi analizirani donji prvi pretkutnjaci bili jednokorijenski zubi, a u čileanskoj je tek nekoliko imalo dva korijena (6 %) (17). Istraživanje Nikolić i suradnika, koje je obuhvaćalo srpsku populaciju, navodi da je donji prvi pretkutnjak najčešće jednokorijenski zub (18).

Kada govorimo o donjim drugim pretkutnjacima, ovim je istraživanjem utvrđeno da većinom imaju jedan korijen, no u vrlo malom postotku ti zubi mogu imati dva korijena s čime se slažu i podatci već navedenog istraživanja Tropea i suradnika (11). Takve podatke o vrlo malom broju slučajeva dvokorijenskoga zuba daje i istraživanje Kottoora i suradnika te istraživanje Pedemonte i suradnika u kojemu se ti zubi javljaju u gotovo istome broju slučajeva i kod belgijske i kod čileanske populacije (16,17). Suprotno tomu, istraživanja Mashyakhyja i Gambarinija, Xuan Yua i suradnika te Popović i suradnika navode da su svi analizirani donji drugi pretkutnjaci zubi koji imaju samo jedan korijen (10,12,15).

Donji prvi kutnjaci većinom su dvokorijenski zubi, no mogu imati i prekobrojni korijen (*radix entomolaris*, *radix paramolaris*) što pokazuju i rezultati našega istraživanja. Analizirajući 442 donja prva kutnjaka, Najžar-Fleger i Šutalo u svom radu navode da je 4 % zubi imalo prekobrojni korijen (19). Slične rezultate prikazuje i literatura koja prati prikaz slučaja endodontskoga liječenja prvoga kutnjaka donje čeljusti s tri korijena (20).

Kada je riječ o donjim drugim kutnjacima, ovim istraživanjem utvrđeno je da su ti zubi najčešće dvokorijenski, no u 10 % slučajeva mogu imati jedan ili tri korijena. Slične rezultate dalo je istraživanje Najžar-Fleger i Šutala te je zabilježen donji drugi kutnjak s čak četiri korijena (19). Istraživanja su pokazala da se ti zubi, u manje od 10 % slučajeva, pronalaze u sraštenome obliku tvoreći oblik slova „C“ te da često dolazi do fuzije dvaju korijena (21,22).

Donji treći kutnjaci vrlo su varijabilni zubi koji kod ispitanika u ovome istraživanju najviše nedostaju. Najviše je dvokorijenskih trećih kutnjaka dok se ostali udio odnosi na jednokorijenske i trokorijenske zube što je u skladu s dostupnom literaturom (5,9).

U kliničkome radu često se nailazi na odstupanja od literaturnih podataka te zbog neprepoznavanja takve situacije dolazi do proceduralnih pogrešaka kao što su loše liječeni zubi ili zaostali korijeni tijekom njihovoga vađenja. Iz tog razloga, analiza morfologije i broja korijena od iznimne je važnosti. Uzevši u obzir ograničavajuće čimbenike ovoga istraživanja, a to su mali broj uzoraka i obrada podataka samo s dva odjela KBC-a Split snimljenih u razdoblju od godine dana, postoji potreba za daljnjom analizom što većega broja uzoraka (CBCT snimki) na području cijele Hrvatske.

6. ZAKLJUČAK

U istraživanje je uključeno 114 ispitanika kojima je određen stvaran broj korijena sjekutića, očnjaka, pretkutnjaka i kutnjaka donje čeljusti analizom snimke kompjutorizirane tomografije koničnom zrakom (engl. *cone beam computed tomography* (CBCT)).

Temeljem dobivenih rezultata istraživanja, zaključci su sljedeći:

1. Donji sjekutići, očnjaci i pretkutnjaci, u najvećem postotku, imaju jedan korijen.
2. Donji kutnjaci, u najvećem postotku, imaju dva korijena.
3. Najčešći je tip varijacije prekobrojni korijen kod donjega trećeg kutnjaka.

7. LITERATURA

1. Jukić Krmek S, Baraba A, Klarić E, Marović D, Matijević J. Pretklinička endodoncija. Zagreb: Medicinska naklada; 2017. 160 str.
2. Biologija 8 [Internet]. Zagreb: Hrvatska akademska i istraživačka mreža - CARNET; 2018. Građa i funkcija probavnog sustava [citirano 2. ožujka 2022]. Dostupno na: <https://edutorij.e-skole.hr/share/proxy/alfresco-noauth/edutorij/api/proxy-guest/3b8a4b4e-84b0-4580-aa6f-e38efe028ed9/biologija-8/m05/j02/index.html>
3. Marroquin B, sur. Morphology of the physiological foramen: I. maxillary and mandibular molars. *J Endod.* 2004;30(5):321-8.
4. Šutalo J, sur. Patologija i terapija tvrdih zubnih tkiva. Zagreb: Naklada Zadro; 1994. 538 str.
5. Brkić H, Dumančić J, Vodanović M. Biologija i morfologija ljudskih zuba. Jastrebarsko: Naklada Slap; 2016. 251 str.
6. Jurić H. Dječja dentalna medicina. Jastrebarsko: Naklada Slap; 2015. 489 str.
7. Iwanaga J, Shanne Tubs R, editors. Anatomical variations in clinical dentistry. Springer Cham; 2019. 247 str.
8. Pocket dentistry [Internet]. 2015. Tooth organogenesis, morphology and physiology. [citirano 2. ožujka 2022]. Dostupno na: <https://pocketdentistry.com/2-tooth-organogenesis-morphology-and-physiology/>
9. Hraste J. Dentalna morfologija. Rijeka: Liburnija; 1981. 158 str.
10. Mashyakh M, Gambarini G. Root and root canal morphology differences between genders: a comprehensive in-vivo CBCT study in a Saudi population. *Acta Stomatol Croat.* 2019;53(3):213-46.
11. Trope M, Elfenbein I, Tronstad L. Mandibular premolars with more than one root canal in different race groups. *J Endod.* 1986;12(8):343-5.
12. Yu X, Guo B, Li KZ, Zhang R, Tian YY, Wang H, i ostali. Cone-beam computed tomography study of root and canal morphology of mandibular premolars in a western Chinese population. *BMC Med Imaging.* 2012.
13. Šutalo J, Njemirovskij V. Morfološke karakteristike korjenova gornjih i donjih pretkutnjaka. *Acta Stomatol Croat.* 1980;14(1-2):23-8.
14. Cleghorn BM, Christie WH, Dong CCS. The root and root canal morphology of the human mandibular first premolar: a literature review. *J Endod.* 2007;33(5):509-16.
15. Popović M, Papić M, Acović A, Živanović S, Kanjevac T. Cone-beam computed tomography study of root number and root canal configuration of premolars in Serbian population. *Medicinski pregled.* 2018;71(3-4):100-7.
16. Kottoor J, Albuquerque D, Velmurugan N, Kuruvilla J. Root anatomy and root canal configuration of human permanent mandibular premolars: a systematic review. *Anat Res Int.* 2013.

17. Pedemonte E, Cabrera C, Torres A, Jacobs R, Harnisch A, Ramirez V, i ostali. Root and canal morphology of mandibular premolars using cone-beam computed tomography in a Chilean and Belgian subpopulation: a cross-sectional study. *Oral Radiol.* 2018;34(2):143-50.
18. Nikolić M, Mitić A, Gašić J, Popović J, Barac R, Dačić S, i ostali. Varijacije broja korenova, kanala i dužine zuba kod prvih premolara. *Glasnik Antropološkog društva Srbije.* 2014;49:37–41.
19. Najžar-Fleger D, Šutalo J. Morfološke varijabilnosti korjenova prvog i drugog donjeg kutnjaka. *Acta Stomatol Croat.* 1984;18(3):203-9.
20. Štamfelj I. Endodontsko liječenje prvoga mandibularnog kutnjaka s tri korijena: prikaz slučaja. *Acta Stomatol Croat.* 2014;48(3):216–23.
21. Bačić M, Šutalo J, Čuković I. Morfološke osobitosti međukorjenskog prostora prvog i drugog donjeg trajnog kutnjaka. *Acta Stomatol Croat.* 1988;22(4):271-8.
22. Scott GR. The Eskimo-Aleut dentition: crown and root morphology. *Acta Stomatol Croat.* 2020;54(2):194–207.

8. SAŽETAK

Ciljevi: Cilj ovoga istraživanja bio je proučiti kolika je učestalost morfoloških varijacija korijena zuba donje čeljusti te ih usporediti s podacima iz dostupne literature.

Materijali i metode: Istraživanje se provodilo na Zavodu za maksilofacijalnu kirurgiju KBC-a Split analiziranjem CBCT snimki donjih čeljusti pacijenata. Od ukupno 145 CBCT snimki donje čeljusti, njih 114 uzeto je u obzir te uneseno u Microsoft Excel Office 2019 i statistički obrađeno.

Rezultati: Podatci od 114 ispitanika, odnosno CBCT snimki, obrađeni su u programskom paketu STATISTICA 11.0 te je svaka strana skupine zuba obrađena zasebno. Donji su sjekutići, očnjaci i pretkutnjaci u najvećem postotku jednokorijenski zubi (variranje dvokorijenskih kreće se 0 – 4 %), dok su kutnjaci u najvećem postotku dvokorijenski zubi (jednokorijenski se kreću 2 – 5 % te trokorijenski 3 – 6 %).

Zaključak: Istraživanjem je utvrđeno da su dobiveni podatci broja korijena svih zuba donje čeljusti u velikoj mjeri u skladu s podacima iz literature o navedenom broju korijena.

9. SUMMARY

Diploma thesis title: Analysis of morphology in dental root mandible (lower jaw) based on CONE BEAM COMPUTED TOMOGRAPHY (CBCT) scans

Objectives: The objective of this research is to study the variation in number of roots of lower teeth and to compare them with data from available literature.

Materials and methods: The research was conducted at The Department of Maxillo-facial surgery in the University Hospital of Split by analysing CBCT scans of patients' lower jaws. Out of 145 CBCT scans of lower jaws, 114 were valid and entered in Excel table for statistically analyse.

Results: Data collected from 114 participants, i.e. CBCT scans, were analysed in STATISTICA 11.0 programme package and every side of a group of teeth was analysed separately. Lower incisors, canines and premolars are, in the largest percentage, single-rooted teeth (two-rooted vary from 0 to 4 per cent), whereas molars are, the most, two-rooted teeth (one-rooted vary from 2 to 5 per cent, while three-rooted teeth stand at about 3 to 6 per cent).

Conclusion: This research has confirmed that the obtained data of the number of dental roots in all lower jaw teeth is, in accordance with the data in literature.

