

Kirurško liječenje vratne spondilotične mijelopatije

Čaktaš, Ivan Ljudevit

Master's thesis / Diplomski rad

2015

Degree Grantor / Ustanova koja je dodijelila akademski / stručni stupanj: **University of Split, School of Medicine / Sveučilište u Splitu, Medicinski fakultet**

Permanent link / Trajna poveznica: <https://um.nsk.hr/um:nbn:hr:171:452689>

Rights / Prava: [In copyright](#)/[Zaštićeno autorskim pravom.](#)

Download date / Datum preuzimanja: **2024-09-17**



Repository / Repozitorij:

[MEFST Repository](#)



**SVEUČILIŠTE U SPLITU
MEDICINSKI FAKULTET**

Ivan Ljudevit Caktaš

KIRURŠKO LIJEČENJE VRATNE SPONDILOTIČNE MIJELOPATIJE

Diplomski rad

Akadska godina:

2014./2015.

Mentor:

Prim.dr.sc. Željko Bušić, dr.med.

Split, 15. srpnja 2015.

SVEUČILIŠTE U SPLITU
MEDICINSKI FAKULTET

Ivan Ljudevit Caktaš

KIRURŠKO LIJEČENJE VRATNE SPONDILOTIČNE MIJELOPATIJE

Diplomski rad

Akadska godina:

2014./2015.

Mentor:

Prim.dr.sc. Željko Bušić, dr.med.

Split, 15. srpnja 2015.

ZAHVALA

Zahvaljujem se prim.dr.sc. Željku Bušiću, svojem mentoru na bezrezervnoj pomoći u svakom koraku nastanka ovog diplomskog rada.

SADRŽAJ

1. UVOD.....	1
1.1. Vratna spondilotična mijelopatija.....	2
1.2. Anatomija vratne kralježnice.....	2
1.2.1. Prvi vratni kralježak.....	3
1.2.2. Drugi vratni kralježak.....	4
1.2.3. Šesti vratni kralježak.....	5
1.2.4. Sedmi vratni kralježak.....	5
1.2.5. Anatomske karakteristike ostalih vratnih kralježaka.....	6
1.2.6. Intervertebralni disk.....	7
1.2.7. Atlantoockcipitalni zglob.....	8
1.2.8. Središnji atlantoaksijalni zglob.....	9
1.2.9. Lateralni atlantoaksijalni zglob.....	9
1.2.10. Vezivni spojevi vratne kralježnice.....	9
1.2.11. Zigapofizijalni zglobovi.....	10
1.2.12. Leđna moždina.....	10
1.2.13. Moždinski živac.....	10
1.2.14. Vratni (cervikalni) živčani splet.....	11
1.2.15. Ručni (brahijalni) živčani splet.....	11
1.3. Fiziologija i degenerativni procesi vratne kralježnice.....	12
1.4. Degenerativne promjene vratnih kralježaka.....	13
1.4.1. Osteohondrotske promjene.....	13
1.4.2. Deformirajuća spondiloza.....	14
1.4.3. Deformirajuća spondiloartroza.....	14
1.4.4. Spondilolisteza.....	14
1.4.5. Pseudospondilolisteza (spondiloliza).....	14
1.5. Simptomi.....	15
1.5.1. Radikalni simptomi.....	15
1.5.2. Središnji simptomi.....	15
1.6. Klinički pregled.....	16
1.6.1. Inspekcija.....	16
1.6.2. Palpacija.....	16
1.6.3. Ispitivanje pokretljivosti vratne kralježnice.....	17
1.6.4. Neurološki pregled.....	17
1.7. Dijagnostika.....	18
1.7.1. Radiološke metode.....	18
1.7.1.1. RTG vratne kralježnice.....	18
1.7.1.2. Nuklearna magnetna rezonanca (NMR).....	18
1.7.1.3. Kompjuterizirana tomografija (CT).....	19
1.7.1.4. CT mijelografija.....	19
1.7.2. Elektrofiziološke metode.....	19
1.7.2.1. Elektromioneurografija (EMNG).....	19
1.7.2.2. Somatosenzorni evocirani potencijali (SSEP).....	19
1.8. Liječenje.....	19
1.8.1. Konzervativno liječenje.....	20
1.8.1.1. Medikamentno liječenje.....	20
1.8.1.2. Fizikalno liječenje.....	20

1.8.2. Operacijsko liječenje	20
1.8.2.1. Prednji pristup	20
1.8.2.1.1. Korpektomija sa autograftom	21
1.8.2.1.2. Korpektomije sa cerviosom	21
1.8.2.2. Stražnji pristup.....	22
1.8.2.2.1. Foraminotomija	22
1.8.2.2.2. Laminektomija.....	22
1.8.2.2.3. Laminoplastika	23
2. CILJ I HIPOTEZA	24
2.1. Cilj istraživanja.....	25
2.2. Hipoteze.....	25
3. MATERIJALI I METODE.....	26
3.1. Ustroj i protokol istraživanja	27
3.2. Subjekti istraživanja	27
3.3. Intervencije, mjerenja i druga opažanja.....	27
3.4. Statistička analiza	28
4. REZULTATI	29
5. RASPRAVA.....	55
6. ZAKLJUČAK.....	59
7. POPIS CITIRANE LITERATURE	61
8. SAŽETAK	67
9. SUMMARY	69
10. ŽIVOTOPIS	71

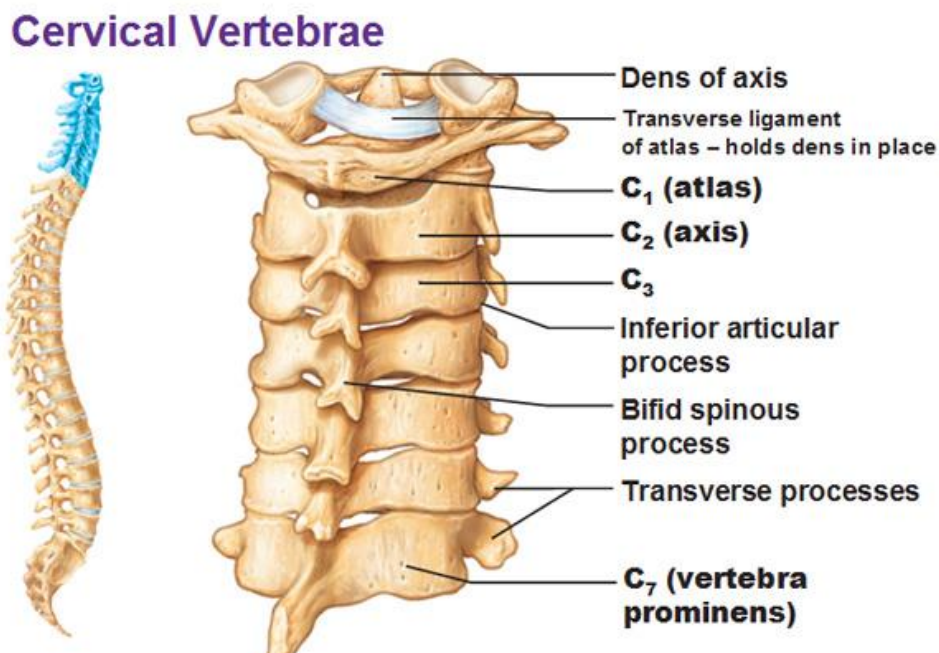
1. UVOD

1.1. Vratna spondilotična mijelopatija

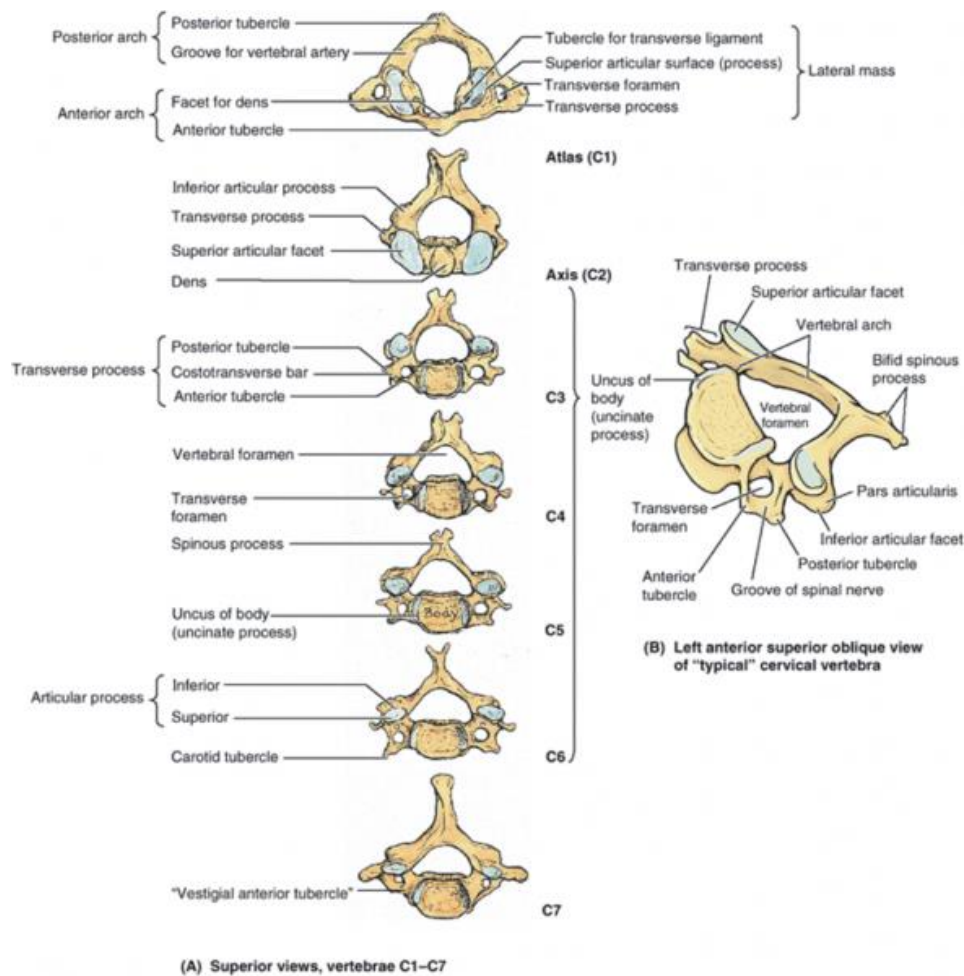
Vratna spondiloza je osteoartritis vratne kralježnice sa hipertrofičnim promjenama i koštanim izraslinama (tzv. osteofitima). Mijelopatija je opći pojam za oboljenje mijelina, omotača živčanih stanica. Kada dođe do prodora osteoartritičnih izraslina u niže segmente vratne kralježnične moždine nastaje patološko stanje koje nazivamo vratna spondilotična mijelopatija. Vratna spondilotična mijelopatija je glavni razlog kompresije leđne moždine što dovodi do velikih socijalnih i ekonomskih posljedica (1).

1.2. Anatomija vratne kralježnice

Vratna kralježnica sastavljena je od sedam kralježaka od kojih su prva dva (atlas i axis) bitno drugačijeg izgleda u odnosu na ostalih pet vratnih kralježaka (slika 1.). Prema određenim karakteristikama izdvajaju se i posljednja dva vratna kralješka, šesti i sedmi (slika 2.).



Slika 1: Vratna kralježnica

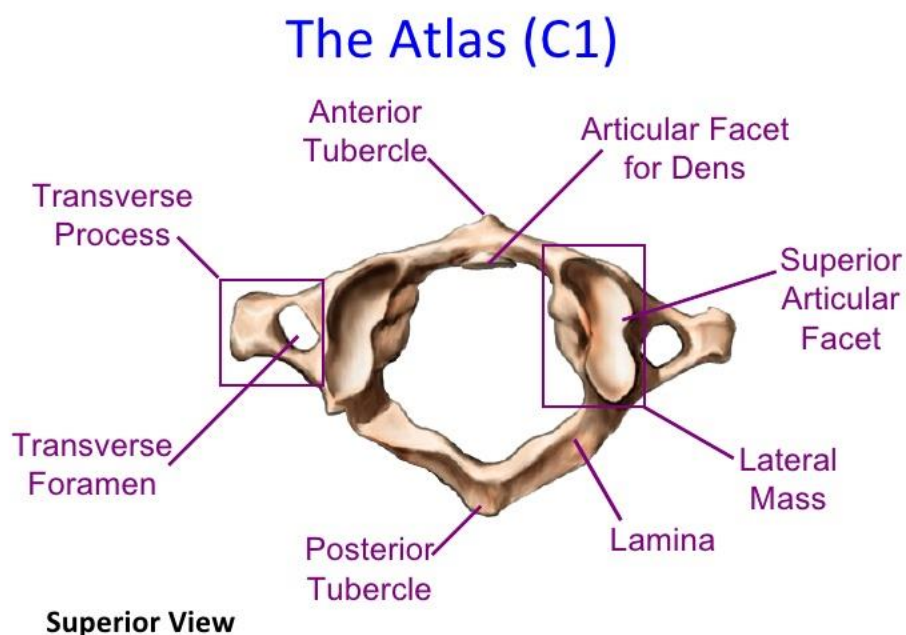


Slika 2: Vratni kralješci

1.2.1. Prvi vratni kralježak

Prvi vratni kralježak se naziva atlas. Ime je dobio prema mitološkom biću Atlasu koje je prema predaji na vlastitim leđima nosio svijet (slika 3.). Kako je na slici razvidno prvi vratni kralježak nema trupa za razliku od donjih pet vratnih već se sastoji od dva luka, prednjeg i stražnjeg. Na sastavu lukova se sa svake strane nalazi zadebljanje. Na gornjoj strani zadebljanja nalazi se sa svake strane zglobova za kondil zatiljne kosti. Na donjoj strani zadebljanja nalazi se po jedna zglobova za zglob s odgovarajućim zglobovima axisa, drugog vratnog kralješka. Nadalje prednji luk prvog kralješka ima kvržicu na koju se hvata prednji longitudinalni ligament.

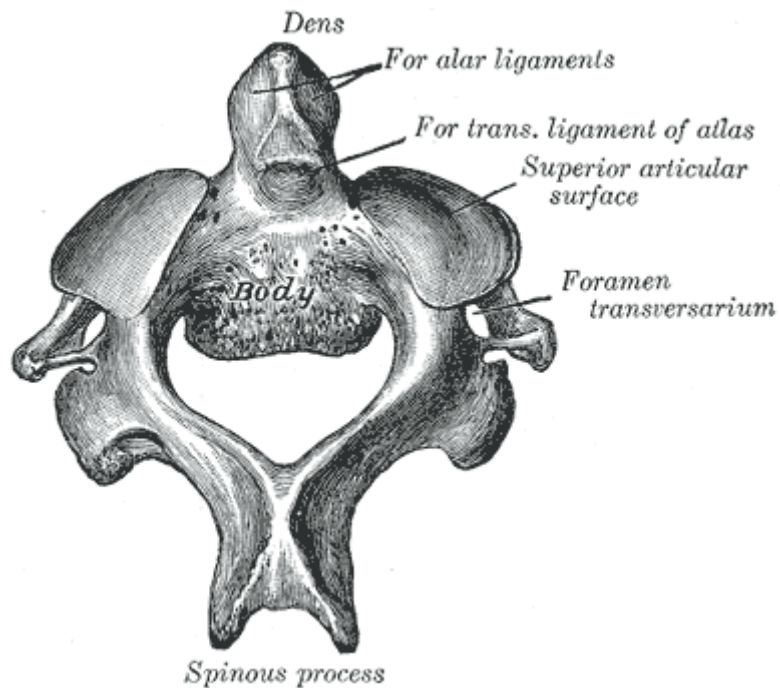
Na stražnjoj strani prednjeg luka zglobova je ploha za zub axisa. Poprječni nastavci nisu rascijepljeni i na njima postoji po jedan otvor. Otvor je kralješka širok i četverokutast (2).



Slika 3: Prvi vratni kralježak ili Atlas

1.2.2. Drugi vratni kralježak

Drugi se vratni kralježak naziva axis. On s druge strane ima dva trupa, jedan vlastiti i jedan koji pripada atlasu ali je srastao s aksisom. Obilježje prema kojemu je axis prepoznatljiv je njegov «zub» (dens axis) te su se mnogi u povijesti bavili proučavanjem upravo zuba drugog vratnog kralješka (3). Na vrh zuba vežu se ligamenti koji ga spajaju sa zatiljnom kosti. Zub na prednjoj strani ima zglobnu plohu za spoj sa zglobnom plohom na prednjem luku atlasa. Na stražnjoj strani ima zglobnu plohu za spoj sa zglobnom plohom na transverzalnom ligamentu atlasa. Otvor je kralješka trokutast, a poprječni nastavak nije rascijepljen ali ima otvor (4).



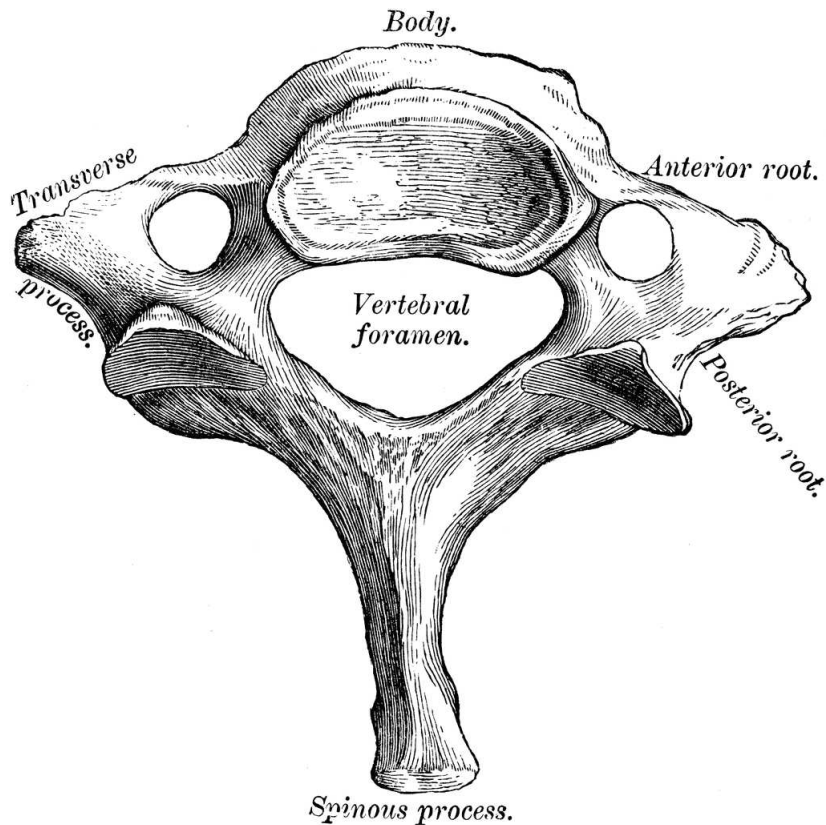
Slika 4: Drugi vratni kralježak

1.2.3. Šesti vratni kralježak

Ovaj je kralježak specifičan po razvijenoj prednjoj kvržici ali i karotidnoj izbočini zato što se zajednička karotidna arterija na tom mjestu može pritisnuti.

1.2.4. Sedmi vratni kralježak

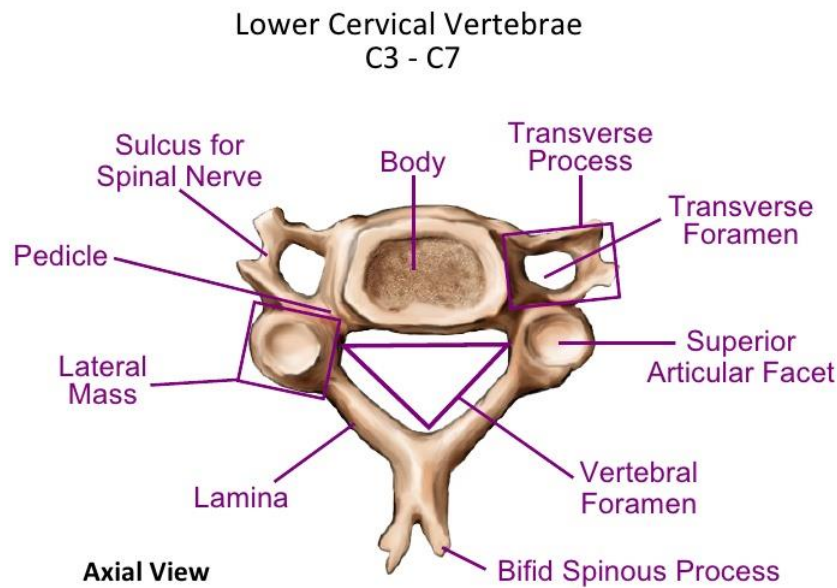
S obzirom na svoj smještaj sedmi je vratni kralježak vrlo sličan prsnim kralješcima (slika 5.). Njegova osobnost je produženi trnasti nastavak koji je moguće vrlo lako napipati ispod kože. Na poprječnom nastavku nema prednje kvržice, a trnasti nastavak nije rascijepljen. Također ima nešto užu poprječni otvor.



Slika 5: Sedmi vratni kralježak

1.2.5. Anatomske karakteristike ostalih vratnih kralježaka

Ostali vratni kralješci dijele zajedničke, tipične karakteristike. Glavne njihove karakteristike su rascijepljeni poprječni nastavak i otvor u njemu, ovalan trup, trokutast vertebralni otvor te rascijepljeni šiljasti nastavak. Rascijepljen poprječni nastavak ima prednju i stražnju kvržicu. Prednja kvržica je zakrčljalo vratno rebro, a stražnja je pak pravi poprječni nastavak. Poprječni nastavci imaju i svoj otvor za prolaz vertebralne arterije. Iznimka je sedmi vratni kralježak kroz čiji otvor prolaze samo male vertebralne vene (slika 6.).

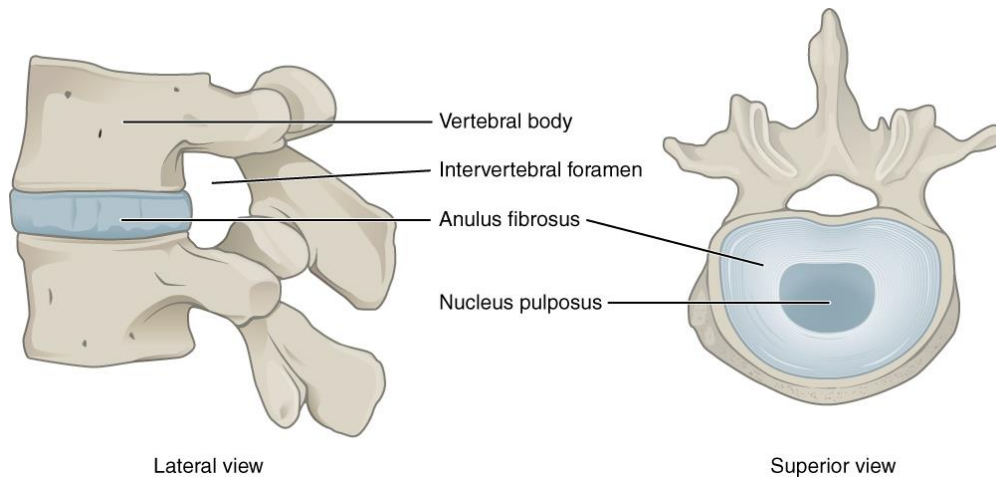


Slika 6: Anatomske karakteristike ostalih vratnih kralježaka

1.2.6. Intervertebralni disk

Intervertebralni disk je umetnuta vezivno-hrskavična ploča između dvaju trupova kralježaka. Između atlasa i aksisa nema intervertebralne ploče (slika 7.). Zato je u odrasla čovjeka najgornja intervertebralna ploča između drugog i trećeg vratnog kralješka. Ploča se sastoji od perifernoga vezivnog prstena (anulus fibrosus) i središnjeg dijela (nucleus pulposus). Periferni vezivni prsten grade snopovi vezivne hrskavice razapeti koso između trupova kralježaka. Takva posebna građa posebno pridonosi čvrstoći i izdržljivosti spoja između trupova kralježaka. Središnji dio ima više hrskavičnih nego vezivnih elemenata te je vrlo elastičan. Ima mnogo vode do duboko u starost.

Tijekom dana nukleus je stalno izložen pritisku, postupno gubi vodu i stanjuje se, a tijekom noćnog odmora ponovno je navlači. Stoga je tjelesna visina ujutro nešto veća nego navečer. Središnji dio nema krvnih žila nego se prehranjuje difuzijom iz krvnih žila na periferiji intervertebralnog prstena i koštanih površina kralježaka. Intervertebralne ploče su u vratnom dijelu kralježnice najtanje (5).



Slika 7: Intervertebralni disk

1.2.7. Atlantoockcipitalni zglob

Atlantoockcipitalni zglob odnosno zglob glave i vratne kralježnice paran je zglob koji povezuje zatiljnu kost i atlas. Stalan doticaj među zglobnim tijelima osiguravaju prednja i stražnja atlantoockcipitalna membrana. Prednja membrana je razapeta između prednjeg luka atlasa i velikoga okcipitalnoga otvora dok je stražnja razapeta između stražnjeg luka atlasa i velikoga okcipitalnoga otvora te odgovara žutoj svezi kralježnice. Desni i lijevi gornji zglob prema mehanici se mogu smatrati jednim velikim jajolikim zglobovom (art.elipsoidea).

To znači da se antefleksija i retrofleksija u ovome zglobu rade u sagitalnoj ravnini oko transverzalne osi. Antefleksija je moguća do 20 stupnjeva, a daljnje gibanje onemogućava zatezanje stražnje atlantoockcipitalne opne. Retrofleksija ide do 30 stupnjeva kada počinje zatezanje prednje atlantoockcipitalne opne dok je laterofleksija moguća u rasponu od 7 do 20 stupnjeva. Ona je kontrolirana zatezanjem krilnih ligamenata.

Literatura navodi da se degenerativne promjene ovoga zgloba sa posljedičnom dislokacijom u kliničkoj praksi jako rijetko viđaju (6).

1.2.8. Središnji atlantoaksijalni zglob

Središnji atlantoaksijalni zglob se sastoji od fovee dentis atlasa kao konkavnog zglobnog tijela i zuba aksisa kao konveksnog zglobnog tijela. Središnji atlantoaksijalni zglob pojačavaju četiri sveze koje su razapete između zatiljne kosti i aksisa. Krilni ligamenti kratke su i čvrste sveze razapete od medijalne strane kondila zatiljne kosti do lateralne strane zuba aksisa, ligament zubnog vrha je razapet od prednjeg ruba velikoga okcipitalnoga otvora do zuba aksisa, kruciformni ligament atlasa je sveza koja obuhvaća trasverzalni ligament atlasa (sveza razapeta između lateralnih masa atlasa) i longitudinalne fascikule koji atlas učvršćuju za klivus zatiljne kosti odnosno za aksis te tektorijalna membrana koja se smatra produžetkom stražnje uzdužne veze. Središnji atlantoaksijalni zglob po mehanici je obrtni zglob (art.trochoidea). U ovoj vrsti zgloba glavna kretnja je rotacija, može minimalno fleksija i ekstenzija te laterofleksija koje su ograničene ligamentima. Zanimljivo je da jako često kod starijih ljudi sa degenerativnim promjenama vratne kralježnice spontano dolazi do dislokacije ovoga zgloba (7).

1.2.9. Lateralni atlantoaksijalni zglob

Lateralni atlantoaksijalni zglob čine lateralne mase atlasa i nastavak gornje plohe aksisa. Sadrži dvije opne koje odgovaraju prednjoj i stražnjoj atlantookcipitalnoj opni u atlantookcipitalnom zglobu. Prednja je opna razapeta između prednjeg luka atlasa i trupa aksisa, a stražnja je opna razapeta između lukova obaju kralježaka. U lateralnom atlantoaksijalnom zglobu obavljaju se kretnje udružene s rotacijom glave. Opisano je da kada dođe do poremećaja kretnji u ovome zglobu pacijent pokazuje simptome tortikolisa (8).

1.2.10. Vezivni spojevi vratne kralježnice

Vezivni spojevi vratne kralježnice se mogu ubrojiti u nekoliko skupina: Vezivni spojevi između tijela (ligg. longitudinale anterius et posterius), lukova (ligg. flava), trnastih nastavaka (ligg. supraspinale, ligg. interspinalia, lig. nuchae) i poprječnih nastavaka kralježaka (ligg. intertransversaria).

1.2.11. Zigapofizijalni zglobovi

Zigapofizijalni zglobovi su zglobovi između zglobnih nastavaka kralježaka tj njihova zglobna tijela su na zglobnim nastavcima. U vratnoj kralježnici gornje su plohe usmjerene prema natrag i gore, a donje prema naprijed i dolje. Stoga su u vratnom dijelu kralježnice mogući pokreti u svim smjerovima. Nadalje zigapofizijalni su zglobovi važni jer su blizu intervertebralnih otvora kroz koje iz kralježničkog kanala izlaze spinalni živci. Ozljeda ili bolest tih zglobova (primjerice u osteoartritisu) može nadražiti spinalne živce i uzrokovati bol u inervacijskom području živca tj u odgovarajućem dermatomu. Lokacija najčešće ozljede zigapofizijalnih zglobova je na C5 i C6 kralješcima (9).

1.2.12. Leđna moždina

Koštani i ligamentarni dijelovi kralježnice, pa tako i vratne, pored ostalih imaju i ulogu zaštite leđne moždine. Za potrebe ovog rada treba imati na umu da je u bjelačkoj populaciji prosječan promjer leđne moždine u vratnome dijelu 8.5-11.5 mm dok je prosječan promjer vertebralnog kanala od trećeg vratnog do sedmog vratnog kralješka 17 do 18 mm (10).

1.2.13. Moždinski živac

Tipični moždinski živac počinje dvama korjenovima iz kralježnične moždine, prednjim i stražnjim.

Prednji korijen sadržava motorična, eferentna vlakna. Tijela neurona čiji aksoni tvore ta vlakna nalaze se u prednjem i lateralnom rogu kralježnične moždine, a njihovi aksoni mogu inervirati poprječnoprugaste mišiće, mogu se prekapčati u perifernim ganglijima te inervirati glatko mišićje i žlijezde, a mogu i inervirati posebne poprječnoprugaste mišiće nastale iz škržnih lukova (specijalna visceralna eferentna vlakna). Kao primjer za mišiće nastale iz škržnih lukova navodimo žvačne ili mimične mišiće. Živčana vlakna u jednom korijenu spinalnog živca inerviraju skupinu poprječnoprugastih mišića koja je nastala iz istog segmenta kao i odgovarajući dio kralježnične moždine. Takva se skupina mišića zove miotom. Obično više miotoma djeluje na isti zglob, tako da su kretnje u njemu skladne.

Ozljeda segmenta kralježnične moždine izazvat će poremećaj svih mišića jednog miotoma, a ozljeda perifernog živca uzrokovat će poremećaj samo nekih dijelova miotoma (11).

Stražnji korijen sadržava aferentna živčana vlakna koja donose impulse iz osjetih receptora u tijelu. Jedan dio vlakana u stražnjem korijenu prenosi osjet iz kože dijela tijela koji se razvio iz iste osnove kao i odgovarajući dio kralježnične moždine. Takav kožni segment nazivamo dermatom (11). Susjedni se dermatomi, odnosno područja kože koja inervira pojedini stražnji korijen spinalnog živca preklapaju tako da ozljeda stražnjeg korijena uzrokuje samo djelomični gubitak osjeta. Anestezija (gubitak osjeta) ili parestezija (poremećen osjet) cijelog dermatoma upućuje na ozljedu segmenta kralježnične moždine ili njegova stražnjeg korijena. Djelomični gubitak ili poremećaj osjeta u dermatomu upućuje na ozljedu perifernoga živca. Prvi spinalni živac (C1) obično nema odgovarajućeg dermatoma tj ima samo prednje korjenove. Vratni spinalni živci dobivaju broj prema kralješku iznad kojeg prolaze (primjerice živac C7 izlazi iz intervertebralnog otvora iznad sedmog vratnog kralješka). Iznimka je samo C8 koji izlazi ispod sedmoga vratnog, a iznad prvoga prsnog kralješka. Nakon izlaska iz intervertebralnog otvora, moždinski se živac dijeli na prednju i stražnju granu. Stražnja grana osjetno inervira mišiće i kožu leđa dok prednja grana stvara živčane spletove.

1.2.14. Vratni (cervikalni) živčani splet

Vratni (cervikalni) živčani splet tvore četiri gornja vratna živca (C1 do C4) te daje pretežno osjetne živce, a njihova se inervacijska područja obilato preklapaju. Važno je naglasiti da vratnome spletu pripada ošitni živac (n.phrenicus; C4) čija jednostrana ozljeda uzrokuje nepokretnost istostrane polovice ošita, a obostrano oštećenje znatno remeti disanje (12).

1.2.15. Ručni (brahijalni) živčani splet

Ručni (brahijalni) živčani splet tvore živčani korijeni s ishodištem u cervikalnoj intumescenciji kralježnične moždine (C5 do Th1) te daje brojne živce koji poglavito inerviraju ruku. Vrlo je važno poznavati anatomiju ručnoga spleta zbog raznih kliničkih slika u neurokirurškoj praksi (13).

1.3. Fiziologija i degenerativni procesi vratne kralježnice

U vratnome dijelu kralježnica je, kod zdravih ljudi, zakrivljena prema naprijed, formirajući tzv. vratnu lordozu. Zbog takve karakteristike ali i zbog elastičnih intervertebralnih diskova vratna je kralježnica izrazito pokretljiva. Potrebna se elastičnost intervertebralnog diska ostvaruje usklađenim odnosom vezivnoga prstena i mekane jezgre.

Većina diskova odraslih ljudi su bez krvne opskrbe dok su u ranoj dječjoj dobi, pogotovo u dobi mlađoj od 12 mjeseci grane spinalne arterije najbitnije za prehranu diskova (14). One nakon nekog vremena obliteriraju i prehrana se tada odvija difuzijom na tijelima kralježaka kroz gornje i donje hrskavice. Dakle već u najranijoj dobi intervertebralni disk počinje biti ovisan o difuzijskom načinu opskrbe. Što je manji difuzijski gradijent, manje je kisika, a više mliječne kiseline kao produkta anaerobnog metabolizma. Tada je mogućnost degeneracije diska puno veća. Uspravni čovjekov stav i razna opterećenja izlažu diskove posebno velikim tlakovima i naprezanjima, a fiziološka prilagodba kralježnice još uvijek nije potpuna. Upravo iz takvih razloga veliki broj čimbenika može utjecati na fiziološke procese ali i na nastanak oštećenja diskova i degeneracijskih promjena kralježaka što je dokazano u radiografskim ispitivanjima (15).

Te promjene nastaju djelovanjem brojnih fizioloških ili nefizioloških opterećenja, a prve se promjene zapažaju već oko desete godine i potom se sporije ili brže razvijaju tijekom cijeloga života (16). U tome sudjeluju konstitucijski, mehanički i biokemijski čimbenici, kao što je obiteljska sklonost, poremećaji hidrostatskoga tlaka ili kemijske promjene u pulpoznoj jezgri. Mekana jezgra postupno gubi tekućinu, sekvstrira se i dijelovi se jezgre oslobađaju te raskidaju slojeve fibroznoga prstena. Tada u prstenu najprije nastaju male napukline, poglavito u stražnjem dijelu gdje već postoje mali ožiljci nekadašnje krvne opskrbe diskova. Takve napukline omogućuju prodiranje tkiva pulpozne jezgre koja je izložena djelovanju velikih tlačnih sila, pa se postupno povećavaju u prave pukotine (17).

Oštećeno fibrozno tkivo u pravilu ipak cijeli, ali ako se napuklina povećava uz utiskivanje pulpozno tkiva, posljedica je ispućenje fibroznoga prstena. U takvim slučajevima govorimo o protruziji intervertebralnog diska. Daljnji prodor pulpozno tkiva i ispućinu koja pritišće živčane korijene nazivamo prolapsom dok se sekvstracijom diska smatra odcijepljenje pulpozne jezgre.

Osim što neprimjereno opterećenje tlačenjem uz konstitucijske čimbenike u nastanku prolapsa intervertebralnog diska ima veliko značenje, pokretljivost dijela kralježnice je također jako bitna. Tako je prolaps češći u lumbalnom i vratnom dijelu u odnosu na skoro pa nepokretni torakalni dio kralježnice.

Prolapsi i protruzije intervertebralnih diskova uzrokuju iritaciju, a ponekad i uklještenje korjenova moždinskih živaca, pa i same kralježnične moždine. Bitno je naglasiti da sile tlaka i vlaka djeluju na stražnju longitudinalnu tj uzdužnu svezu i vezivo koji obiluju nociceptorima pa u području deformiteta nastaju jake boli (18). Ako pak prolaps diska uklješti korijene moždinskoga živca, pojavljuju se boli u cijelom inervacijskom području uklještena živca. Kada dođe do povećane kompresije živčanih korijena dolazi i do poremećaja njihove opskrbe krvlju te nastaju neurološki ispadi. Prolaps intervertebralnoga diska koji pritišće kralježničnu moždinu ponajprije remeti krvni optjecaj, te uz učinke pritiska pokazuje kliničku sliku sličnu tetraplegiji. Potpuni razdor fibroznoga prstena i stražnje uzdužne sveze stvara prostor za istisnuće najvećeg dijela pulpozna tkiva u kralježnični kanal, odnosno ekstruziju pulpozne jezgre. Ekstruzija najčešće nastaje u stanjima kroničnih oštećenja intervertebralnog diska i pri naglim pokretima i velikim opterećenjima, a redovito uzrokuje teška oštećenja živčanih korjenova i kralježnične moždine. U literaturi se spominje mogućnost regresije prolapsa vratnog kralješka nakon 2 godine (19).

1.4. Degenerativne promjene vratnih kralježaka

Degenerativne promjene vratnih kralježaka dijelimo na osteohondrotske promjene, deformirajuće spondiloze, deformirajuće spondiloartroze, spondilolisteze te pseudospondilolisteze tj spondilolize.

1.4.1. Osteohondrotske promjene

Najčešća su posljedica reakcije gornjih i donjih intervertebralnih površina kralježaka na oštećenja intervertebralnih diskova. Tada dolazi do smanjenja prostora između kralježaka, a gornje i donje terminalne površine kralježaka se zbližavaju, što ima učinak stvaranja koštanih naslaga na rubovima kralješćanih tijela.

Prianjanje terminalnih površina kralježaka i nastali koštani izraštaji mogu iritirati pa i tlačiti kralježničnu moždinu ili korjenove moždinskih živaca pa slično prolapsu intervertebralnog diska. Prvi opis osteohodrotskih promjena vratnih kralježaka dao je Calve 1925.godine (20).

1.4.2. Deformirajuća spondiloza

Pokazuje sličnu kliničku sliku kao i osteohondroza pri čemu su okoštavanja najčešća u području prednje longitudinalne sveze. U literaturi se navodi da zahvaća više od jednog diska te da sama opsežnost zahvaćanja ovisi o dobi i spolu, masi pacijenta te genetičkoj predodređenosti (21).

1.4.3. Deformirajuća spondiloartroza

Uključuje degeneracijske promjene i artrotične promjene zigapofiznih zglobova. Stoga se međukralješćani otvor sužava te može nastati uklještenje korjenova moždinskih živaca i posljedična bolna stanja.

1.4.4. Spondilolisteza

Označava poskliznuće tijela kralješka uz nastanak jednostrane ili obostrane pukotine u luku kralješka. Prilikom međusobnog pomicanja susjednih kralježaka za pet ili više milimetara može nastati iritacija i uklještenje živčanih korijenova. Do spondilolisteze na vratnoj kralježnici dolazi vrlo rijetko (22).

1.4.5. Pseudospondilolisteza (spondiloliza)

Maleni je međusobni pomak tijela dvaju susjednih kralježaka ali ne dolazi do pukotina u lukovima kralježaka. Zabilježeno je da je najveća učestalost deformacije u tim slučajevima na drugom vratnom kralješku dok su komplikacije proporcionalne starosti pacijenta. Što je pacijent stariji deformacije su učestalije (23).

1.5. Simptomi

Simptome dijelimo na radikularne i središnje.

1.5.1. Radikularni simptomi

Radikularni simptomi nastaju podraživanjem korijenova živaca. Kada dođe do iritacije ili kompresije C1-C3 korijenova govorimo o cervikocefaličnom, a kada su komprimirani C4 do C8 korijenovi radi se o cervikobrahijalnom sindromu (24).

Osnovni simptom cervikocefaličnog sindroma je glavobolja različitog karaktera i intenziteta. Lokalizirana je u zatiljku sa tendencijom širenja prema ramenima, čeonj, orbitalnoj i aurikularnoj regiji. Također može doći do boli u stražnjem dijelu vrata, šumu u ušima i gubitku ravnoteže (n.statoacusticus), boli u području lica (n.trigeminus) te zamagljenog vida i dvoslika (n.oculomotorius) (25).

Simptom cervikobrahijalnog sindroma je bol koja se širi u ramena i ruke, parestezije u rukama pogotovo u prstima i šakama te hipoestezije u dermatomima C4-C8. Tegobe su najčešće tijekom noći, remete san. U najvećem broju slučajeva je zabilježena ukočenost vrata (26).

Najčešće radikulopatije su na razinama C6 i C7 korijenova. Simptomi C6 radikulopatije su bolovi na rubu trapeziusa i na vrhu ramena koji se šire na palac ruke sa parestezijama i osjetnim poremećajima u istim područjima. Simptomi C7 radikulopatije su bolovi u ramenu i askili koja se širi u srednji prst na ruci. Simptom koji nam najbolje može razlikovati C6 od C7 radikulopatije jest nemogućnost pomicanja lopatice te atrofija prednjeg mišića seratusa kod C7 radikulopatije (27).

1.5.2. Središnji simptomi

Središnji simptomi nastaju kompresijom leđne moždine. Prvi simptom je uobičajeno bol u središnjem ili gornjem dijelu leđa te bol u vratu. On se prezentira u više od 90 posto slučajeva (28). Ovisno o položaju takva bol može biti konstantna ili povremena (29). Do autonomne disfunkcije dolazi u 57 posto pacijenata (30). Ona se prezentira kao inkontinencija, konstipacija, te seksualna disfunkcija (31). Nadalje pojavljuje se utrnulost u rukama i nogama te teškoće pri hodu.

Može doći do hemipareze, parapareze te tetrapareze. U literaturi je opisana kao krutost i povlačenje noge u 76 posto pacijenata (32). Pacijenti imaju podražajne simptome bockanja, trnjenja i mravinjanja te progresivni gubitak osjeta koji dovodi do ataksije (33).

Važno je napomenuti da oštećenja anteriornih dijelova kralježnične moždine te oštećenje spinotalamičkog puta dovodi do spastične parapareze ispod razine oštećenja te do gubitka površinskog osjeta (osjet boli, grubog dodira i temperature) dok duboki osjet (osjet vibracije, pokreta i posture) ostaje sačuvan. Centralna oštećenja kralježnične moždine također dovode do gubitka površinskog osjeta dok je duboki uredan. Oštećenje stražnjih funikula te oštećenje kortikospinalnog puta dovodi do gubitka dubokog osjeta, a površinski ostaje netaknut što uzrokuje osjetnu ataksiju.

1.6. Klinički pregled

Klinički pregled obuhvaća inspekciju (gledanje), palpaciju (pipanje), ispitivanje opsega pokreta vratne kralježnice te neurološki pregled.

1.6.1. Inspekcija

Inspekcijom promatramo držanje glave i vrata te uočavamo eventualne slabosti i deformitete kao što su primjerice tortikolis, smanjena ili izravnata fiziološka lordoza. Smanjena lordoza ili položaj u fleksiji ukazuje na akutne lezije te reumatoidni artritis, povećana lordoza na ankilozirajući spondilitis, tortikolis na kontrakturu m.sternokleidomastoideusa, a lateralna fleksija na erozije na lateralnom dijelu atlasa kod reumatoidnog artritisa.

1.6.2. Palpacija

Prilikom palpacije povišen tonus i bolnost paravertebralnih mišića i spinoznih nastavaka ukazuje na cervikalni i cervikocefalni sindrom. Oslabljena gruba mišićna snaga ruku, hipotrofija tenara i hipotenara nas upućuje na cervikobrahijalni sindrom.

1.6.3. Ispitivanje pokretljivosti vratne kralježnice

Ispitujemo fleksiju, ekstenziju, lijevu i desnu lateralnu fleksiju te rotaciju. Kod fleksije pacijent normalno može bradom dodirnuti grudni koš, a ukoliko ne može potrebno je izmjeriti postojeću distancu brada – grudni koš. Normalan raspon fleksije je 0 – 80 stupnjeva.

Kod ekstenzije tražimo od pacijenta da zabaci glavu unazad, što je više moguće. Normalan raspon ekstenzije je 0 – 50 stupnjeva.

Kod lijeve i desne lateralne fleksije tražimo od pacijenta da dodirne glavom jedno, pa drugo rame. Normalan raspon je 0 – 45 stupnjeva.

Kod rotacije tražimo od pacijenta da rotira glavu od jednoga ka drugom ramenu. Normalan raspon je 0 – 80 stupnjeva.

1.6.4. Neurološki pregled

Kod sumnje na cervikalnu radikulopatiju neophodno je učiniti neurološki pregled. Radikulopatija je najčešća na nivoima C5 – C6 i C6 – C7. Ako anamnestički podaci ukazuju na moguću radikulopatiju treba pažljivo ispitati postoje li znakovi atrofije supraspinatnog, infraspinatnog te deltoidnog mišića ali i tricepsa. Ispupčena skapula može ukazivati na radikulopatiju C6 – C7 (34). Slabost u rukama i atrofija sa segmentalnim gubitkom refleksa nalazi se kod kompresije živčanih korijenova na izlazištu, dok pritisak na leđnu moždinu uzrokuje hiperrefleksiju, povišen tonus, poremećaj osjeta na vibraciju i u nogama odgovor plantarne ekstenzije. Kao što smo već rekli najčešće su radikulopatije na nivoima C5-C6 i C6-C7. Oslabljeni refleks tetive mišića bicepsa ruke, poremećaj osjeta u području ramena te djelomična pareza deltoidnog mišića upućuje na oštećenje korijena na razini C5. Znakovi oštećenja korijena C6 su poremećaji osjeta na radijalnoj strani ruke i palcu te oslabljeni refleks mišića bicepsa i brahioradialisa. Oslabljeni refleks tricepsa, poremećaj osjeta na kažiprstu, srednjaku i prstenjaku te u sredini podlaktice i dlana ukazuju na oštećenje korijena C7. Atrofija može sezati sve do palca. Kada dođe do oštećenja korijena C8 nalazimo na poremećaje osjeta na ularnoj strani podlaktice i šake, te motorički ispade mišićja na strani malog prsta (35).

1.7. Dijagnostika

Dijagnostičke metode dijelimo na radiološke i elektrofiziološke. U radiološke metode spadaju RTG vratne kralježnice, nuklearna magnetna rezonanca (NMR), kompjuterizirana tomografija (CT) te CT mijelografija. U elektrofiziološku obradu spadaju elektromioneurografija (EMNG) te somatosenzorni evocirani potencijali (SSEP).

1.7.1. Radiološke metode

1.7.1.1. RTG vratne kralježnice

RTG snimku nije obavezno uraditi kod svih pacijenata sa bolovima u vratu. Indikaciju za RTG snimku postavljamo ne temelju anamneze, kliničkog pregleda i odgovora na terapiju. Indikacije za upućivanje na RTG vratne kralježnice su neuromotorni deficit (da se isključe spondilolisteza ili tumori), neobjašnjiv gubitak na težini (da se isključi malignitet), zloupotreba supstanci ili alkohola (postoji povećan rizik od osteomijelitisa, osteoporoze ili traume), anamneza postojeće maligne bolesti (da se isključe metastaze), upotreba kortikosteroida (povećan rizik od infekcija i osteoporoze), temperatura (potencijalno znak osteomijelitisa ili epiduralnog apscesa), loš odgovor na konzervativnu terapiju te pacijenti koji su uključeni u sudske parnice. Na takvim snimkama također analiziramo izgled kralježnice obraćajući pozornost na prisutnost ili odsutnost fiziološke lordoze vratne kralježnice (36).

1.7.1.2. Nuklearna magnetna rezonanca (NMR).

Koristi nam u postavljanju dijagnoze hernije intervertebralnog diska, osteofita i artroze zglobova. Jako je korisna za procjenu stanja koštane srži (37).

1.7.1.3. Kompjuterizirana tomografija (CT)

Korisna dijagnostička metoda za procjenu promjena na kostima, postojanja degenerativnih promjena (spondiloza, artritis), ali ne daje dovoljno podataka o promjenama na intervertebralnim diskovima (38).

1.7.1.4. CT mijelografija

Predstavlja zlatni standard za rješavanje kompleksnih slučajeva, omogućava diferenciranje koštanih izraštaja od hernijacije diska. Širinu spinalnog kanala također je moguće odrediti ovom metodom. Međutim CT mijelografija se primjenjuje još samo prijeoperacijski u slučajevima kada nije moguće učiniti MR pregled te u poslijeoperacijskim slučajevima kada se na MR-u očekuju veliki artefakti zbog kirurški umetnutog materijala (39).

1.7.2. Elektrofiziološke metode

1.7.2.1. Elektromioneurografija (EMNG)

Indicirana je kod pacijenata sa suspektom cervikalnom radikulopatijom. Tom se metodom ispituje brzina provodljivosti motornih i osjetnih živaca te kvaliteta odgovora koji se pri tome dobiju. Metoda je jako korisna u upalnim miopatijama (40).

1.7.2.2. Somatosenzorni evocirani potencijali (SSEP)

Predstavljaju bezbolnu elektrofiziološku metodu te nastaju kao odgovor ispitivanog živčanog sustava na ponavljajuću stimulaciju prilagođenim podražajem. U takvoj se tehnici ispituje osjet dodira. Služe najčešće u dijagnostici i praćenju bolesti i oštećenja leđne moždine i mozga. Stimuliranje se vrši ponavljanim stimulusom putem površinske elektrode postavljene iznad mješovitog perifernog živca na tipičnim mjestima na ruci ili nozi. Primjer su n.medianus u zapešću na ruci odnosno n.tibialis posterior iza medijalnog maleola na nozi (41-42).

1.8. Liječenje

Liječenje dijelimo na konzervativno i operacijsko.

1.8.1. Konzervativno liječenje

Konzervativno liječenje dijelimo na medikamentno te fizikalno liječenje.

1.8.1.1. Medikamentno liječenje

Prva linija farmakološkog tretmana uključuje paracetamol i nesteroidne anti-upalne lijekove. Može se razmatrati kratkotrajna primjena mišićnih relaksansa (benzodijazepina).

Ovi lijekovi su najdjelotvorniji u prva četiri dana terapije. Opioidi se također mogu razmatrati ako ostali lijekovi nisu djelotvorni (43). Terapija antidepresivima može se razmatrati kod pacijenata sa kroničnom neuropatskom boli sa pridruženom depresijom. Kortikosteroidi se preporučuju samo kod pacijenata sa radikulopatijom (44).

1.8.1.2. Fizikalno liječenje

Kod fizikalnog liječenja razmatramo kineziterapiju (vježbe istezanja koje poboljšavaju elastičnost), terapiju ultrazvukom, statičke vježbe (za jačanje paravertebralne muskulature i mišića gornjih ekstremiteta), elektroterapiju te manualne masaže.

1.8.2. Operacijsko liječenje

Operacijsko liječenje cervikalnoga sindroma poduzima se različitim pristupima, prednjim i stražnjim.

1.8.2.1. Prednji pristup

Kod prednjeg pristupa pacijent leži na leđima. Prednji pristup za operacijsko liječenje ima prednost u činjenici da muskulatura koja održava stabilnost vratnog dijela kralježnice ostaje netaknuta. Koristimo ga za uklanjanje koštanih izraštaja ili prolabiranog diska koji komprimiraju živčani korijen. Prvi opis prednjeg pristupa dao je Cloward (45).

Operacijski je rez postrano na vratu te se pri tome dušnik i jednjak posebnim instrumentom drže izvan operacijskog polja.

Prvi je korak određivanje ciljnoga intervertebralnoga prostora i uz rentgenski se nadzor svrdlom očisti taj prostor. Nakon što smo uklonili intervertebralni disk i osteohondrotske izraštaje, oba se kralješka uklone i u nastali se prostor između kralježaka uloži prirodni transplantat uzet iz bočne kosti kao autograft ili umjetni transplantat cerviosom (46). Ovisno o transplantatima metode prednjeg pristupa su korpektomija sa autograftom, korpektomija sa cerviosom uz pomoć pločica i vijaka te korpektomija sa cerviosom na jednoj ili više razina vratnih kralježaka.

1.8.2.1.1. Korpektomija sa autograftom

To je operacija koja podrazumijeva uklanjanje cijelog tijela ili dijela tijela vratnog kralješka. U obzir dolazi uklanjanje svih 5 donjih vratnih kralježaka, od C3 do C7. Najčešće se preporučuje pacijentima sa stenozom spinalnog kanala. U operaciji se uklanjaju također sve već spomenute strukture koje komprimiraju živčani korijen te njih, u ovom slučaju zamjenjuje autograft uzet iz bočne kosti.

4 do 5 dana nakon operacije pacijenti su u stanju napustiti bolnicu, a izbjegavanje napora se preporučuje mjesec dana nakon zahvata. Preporučeno je nošenje mekog ovratnika. U 80 do 90 posto slučajeva dolazi do poboljšanja kliničke slike. U literaturi je opisana velika uspješnost ovakve metode kod spondilolisteze drugog vratnog kralješka (47).

1.8.2.1.2. Korpektomije sa cerviosom

U nekim se slučajevima koriste i umjetni implantati tako da su također kao metode prednjeg pristupa najpopularniji zahvati korpektomijom sa cerviosom uz pomoć pločica i vijaka te zahvati korpektomijom sa cerviosom na jednoj ili više razina vratnih kralježaka. Indikacije za ovakve zahvate su rupturirani ili prolabirani disk, nestabilnost diska ili degenerativne promjene na vratnoj kralježnici. Kontraindikacije za operaciju su spinalni tumori, infekcije i osteoporoza (48).

Kao i kod korpektomije sa autograftom 4 do 5 dana nakon operacije pacijenti su u stanju napustiti bolnicu, a izbjegavanje napora se preporučuje mjesec dana nakon zahvata. Preporučeno je nošenje mekog ovratnika. U 80 do 90% slučajeva dolazi do poboljšanja kliničke slike (49).

1.8.2.2. Stražnji pristup

Kod stražnjeg pristupa pacijent leži na trbuhu. Stražnji pristup koristimo za oslobađanje živčanog korijena koji je postrano uklješten osteohondrotskim koštanim izraštajem ili prolapsom diska. To obavljamo posebnim instrumentima uz rentgenski nadzor. Metode stražnjeg pristupa su foraminotomija, laminektomija i laminoplastika.

1.8.2.2.1. Foraminotomija

Foraminotomija je proširenje stražnjeg i lateralnog ruba intervertebralnog otvora kojim se oslobađaju uklješteni živčani korijeni. Foraminotomija se najčešće preporučuje pacijentima sa foraminalnom stenozom i manjim hernijacijama diska, a ne preporučuje se pacijentima sa cervikalnom kifozom, ozbiljnim vratoboljama te velikim hernijacijama diska.

U 85 do 90 posto slučajeva dolazi do poboljšanja. Pacijenti su već nakon 1 do 2 dana sposobni napustiti bolnicu. Razmatrane su posljedice minimalno invazivne foraminotomije ali su rezultati jednaki otvorenom pristupu (50). 4 tjedna nakon operacije se preporuča izbjegavanje napora uz preporuku nošenja mekog ovratnika. Rizici operacije su: krvarenje, infekcija, nepotpuni oporavak.

1.8.2.2.2. Laminektomija

Laminektomija označava opsežno otvaranje spinalnoga kanala uklanjanjem ploča (lamina) kralješćanih lukova ali i trnastih nastavaka te žutih sveza da bi se oslobodili uklješteni živčani korijenovi. Najčešće je indicirana u pacijenata sa artritičnim promjena vratne kralježnice. Generalno se koristi kada ne dolazi do poboljšanja putem konzervativne terapije ali i kada dolazi do naglog pogoršanja simptoma bolesti. Važno je naglasiti da laminektomija uvelike remeti mehaniku spojeva među kralješćima pa i mehaniku cijelog segmenta kralježnice.

To znači da često puta može doći do tzv. postoperativnog bolnog sindroma tj. do bolova u ramenima, rukama i vratu te je nužno napraviti stabilizaciju kralježnice fuzijom spinalnih kralježaka.

Utvrđeno je da kod pacijenata sa lakšom preoperativnom kliničkom slikom dolazi do bržeg postoperativnog oporavka neovisno o stabilizaciji kralježnice ili ne (51).

1.8.2.2.3. Laminoplastika

Laminoplastika je postupak rekonstrukcije spinalnoga kanala da bi se osiguralo više mjesta za kralježničnu moždinu. Za razliku od laminektomije gdje se lamina uklanja, kod laminoplastike lamina se sa svake strane sreže te se lagano otvara. Također se uklanjaju trnasti nastavci te žute sveze. Takav način stvara više prostora za kralježničnu moždinu te dolazi do dekompresije ukliještenih živčanih korijenova.

Ovu su proceduru pokrenuli japanski stručnjaci prije više od 35 godina, a rezultati operacija su uspješni. Stabilizacija nije potrebna, a u malom broju slučajeva ipak dolazi do ukočenosti. Pacijenti su već nakon 2 do 3 dana sposobni napustiti bolnicu. 4 tjedna nakon operacije se preporuča izbjegavanje napora uz preporuku nošenja mekog ovratnika. Literatura navodi da su postoperativne kliničke slike slične onima kod laminektomije (52).

2. CILJ I HIPOTEZA

2.1. Cilj istraživanja

Cilj ovog rada je prikazati i usporediti tehnike operacijskih zahvata na vratnim kralješcima, te analizom određenih pokazatelja ukazati na prednosti i nedostatke kod istih.

Obradio sam medicinsku dokumentaciju bolesnika kod kojih je rađena operacija na vratnim kralješcima u razdoblju od siječnja 2010. do prosinca 2014. na Klinici za neurokirurgiju KBC-a Split lokaliteta Firule. U radu ću se osvrnuti na učestalost pojedine operacije po spolu, dobi, vrsti oboljenja i vrsti operacije.

2.2. Hipoteze

Hipoteze ovoga rada su sljedeće:

1. Odgovarajući odabir pristupa važan je za poslijeoperacijski ishod.
2. Poboljšanje je najčešći ishod svih operativnih pristupa.
3. Nema statistički značajne razlike u ishodu liječenja kod različitih pristupa (prednji/stražnji).

3. MATERIЈALI I METODE

3.1. Ustroj i protokol istraživanja

Istraživanje je provedeno među pacijentima na Klinici za neurokirurgiju KBC-a Split lokaliteta Firule. Analizirajući povijesti bolesti kod bolesnika koji su imali operaciju na vratnim kralješcima u navedenom razdoblju obradio sam sljedeće parametre:

- broj pacijenata po spolu,
- dob bolesnika,
- simptomi bolesti,
- obavljene preglede, te
- metode kirurškog liječenja po spolu.

3.2 Subjekti istraživanja

Ispitanici u ovim istraživanjima bili su svi bolesnici koji su se podvrgnuli operaciji vratne kralježnice na odjelu za neurokirurgiju KBC-a Split.

Ispitanici koji su pristali na sudjelovanje u istraživanju su bili obavješteni o tome da će njihovi podaci biti korišteni samo u svrhu istraživanja te se neće upotrijebiti u nikakvu drugu svrhu.

U istraživanje je uključeno ukupno 74 bolesnika koji su podijeljeni u 6 grupa ovisno kojoj su se operacijskoj metodi podvrgnuli.

3.3 Intervencije, mjerenja i druga opažanja

Za svakog ispitanika podvrgnutom operaciji vratne kralježnice korištena je Nurickova skala tj skala koja mjeri postoperativni učinak u odnosu na prijeoperativno stanje. Skala se sastoji od pet stupnjeva: simptomi i znaci medularnog oštećenja bez poteškoća prilikom hoda, blage poteškoće prilikom hoda koje ne ograničavaju puno radno vrijeme, poteškoće prilikom hoda koje ograničavaju puno radno vrijeme ili dnevne aktivnosti ali ne zahtijevaju pomoć drugog lica, hod je moguć jedino uz pomoć drugog lica, te bolesnik je vezan za krevet ili invalidska kolica. Svaki stupanj se boduje od 1 do 5 gdje je 1 najlakši, a 5 najteži simptom.

Poboljšanjem smo smatrali smanjenje za barem 1 stupanj, pogoršanje kao povećanje za barem 1 stupanj, a kod nepromijenjenog stanja nije bilo razlike u stupnjevima. Na takav način sam analizirao svih šest metoda operativnih zahvata.

Za sve ispitanike u ovom istraživanju zabilježena je dob, spol te metoda operacije kojoj su se podvrgnuli te sam konačni ishod što je i cilj ovog istraživanja.

3.4. Statistička analiza

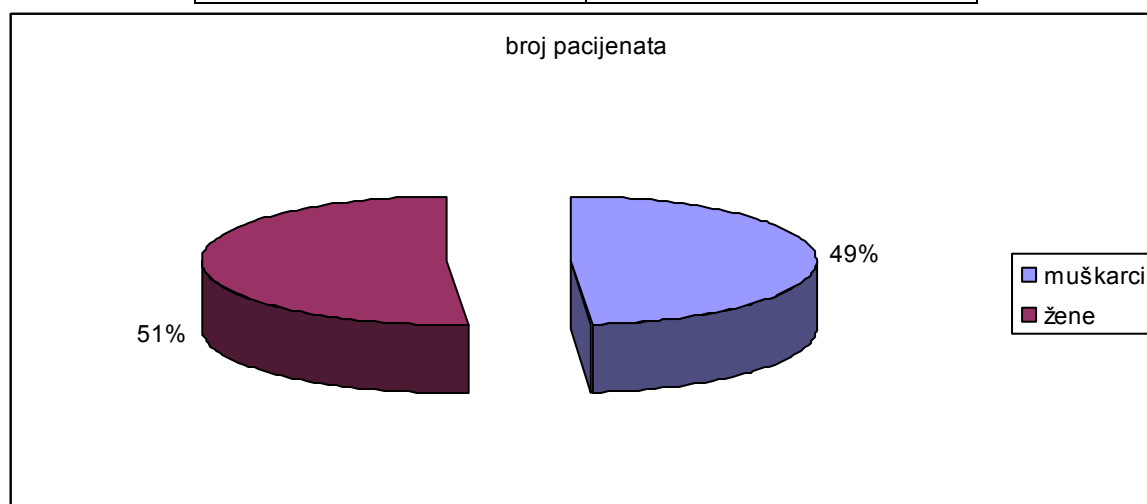
Vrste operacije uspoređene su s obzirom na broj pacijenata kod kojih je zabilježeno poboljšanje, pogoršanje ili nepromijenjeno stanje. Podatci su uspoređeni korištenjem Kruskal-Wallis testa za podatke koji nemaju normalnu distribuciju. Razlike među pojedinim skupinama ispitane su korištenjem Dunnovog *post-hoc* testa. Analiza je provedena korištenjem računalnog programa GraphPad (GraphPad Software, La Jolla, CA, SAD). Statistička značajnost bila je postavljena na $p < 0,05$.

4. REZULTATI

4.1. Broj pacijenata po spolu

Tablica 1: Prikaz raspodjele pacijenata po spolu pri operaciji vratnih kralježaka

Spol	broj pacijenata
muškarci	36
žene	38



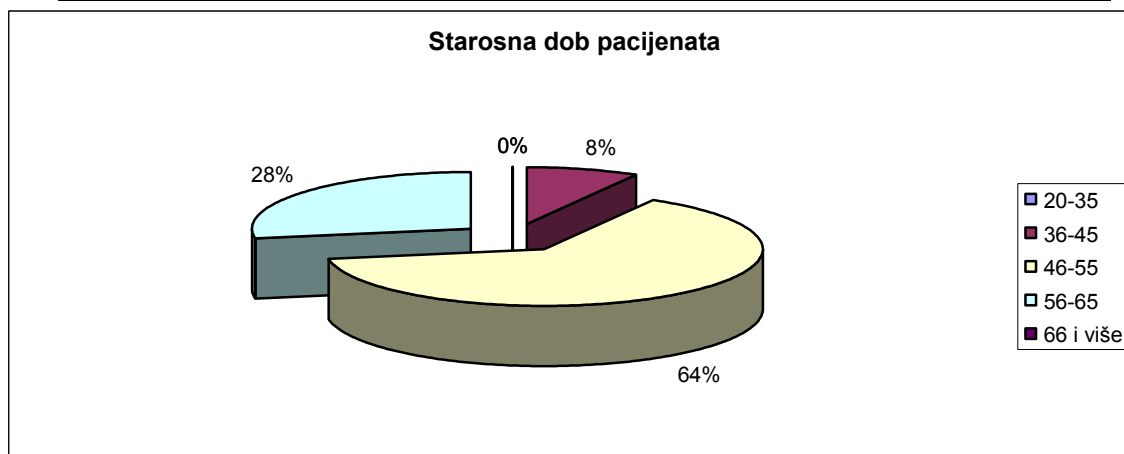
Grafikon 1: Prikaz broja pacijenata po spolu u postotcima

U našoj grupi bolesnika CSM je bio zastupljen rjeđe kod muškaraca (36 pacijenata) nego kod žena (38 pacijenata). Ovakav rezultat daje odnos od 49% muških naspram 51% ženskih pacijenata.

4.2. Starosna dob pacijenata

Tablica 2: Starosna dob pacijenata

dob	muškarci	žene
20-35	0	0
36-45	3	3
46-55	23	27
56-65	10	8
66 i više	0	0



Grafikon 2: Starosna dob pacijenata u postotcima

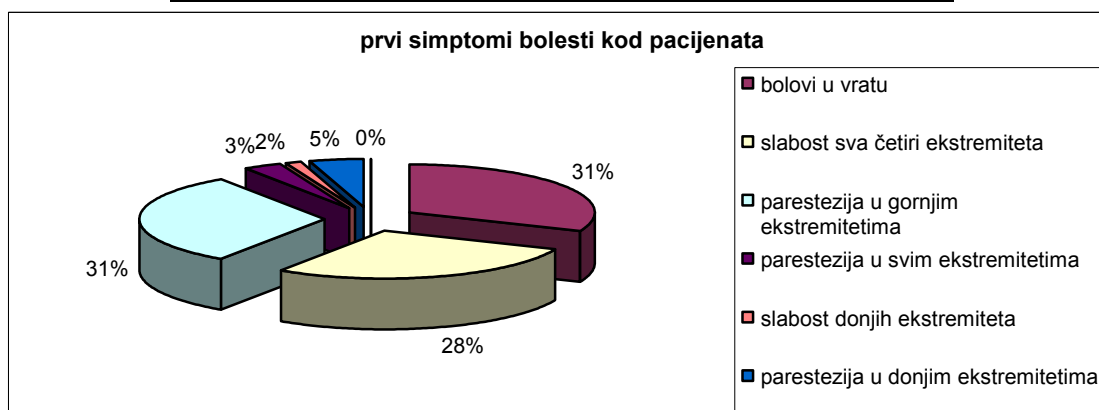
Više od polovine bolesnika (64%) se nalazi između 50-e i 60-e godine života. U starosnoj grupi preko 66 godina je nema bolesnika dok je najmanje onih koji su u između 36-e do 45-e godine života, znači njih 8%.

Mlađih od trideset godina nije bilo.

4.3. Simptomi bolesti i obavljeni pregledi

Tablica 3: Broj pacijenata sa specifičnim simptomima

prvi simptomi bolesti	broj pacijenata
bolovi u vratu	20
slabost sva četiri ekstremiteta	18
parestezija u gornjim ekstremitetima	20
parestezija u svim ekstremitetima	2
slabost donjih ekstremiteta	1
parestezija u donjim ekstremitetima	3



Grafikon 3: Broj pacijenata sa specifičnim simptomima u postotcima

Broj pacijenata sa prvim simptomima su sljedeći:

- pacijenti sa bolovima u vratu je 20, što iznosi 31%,
- pacijenti sa slabostima u sva četiri ekstremiteta je 18, što iznosi 28%,
- pacijenti sa parestezijom u gornjim ekstremitetima je 20, što iznosi 31%,
- pacijenti sa parestezijom u svim ekstremitetima je 2, što iznosi 3%,
- pacijenti sa slabostima donjih ekstremiteta je 1, što iznosi 2%, te
- pacijenti sa parestezijom u donjim ekstremitetima je 3, što iznosi 5%.

4.4. Vrste obavljenih pregleda

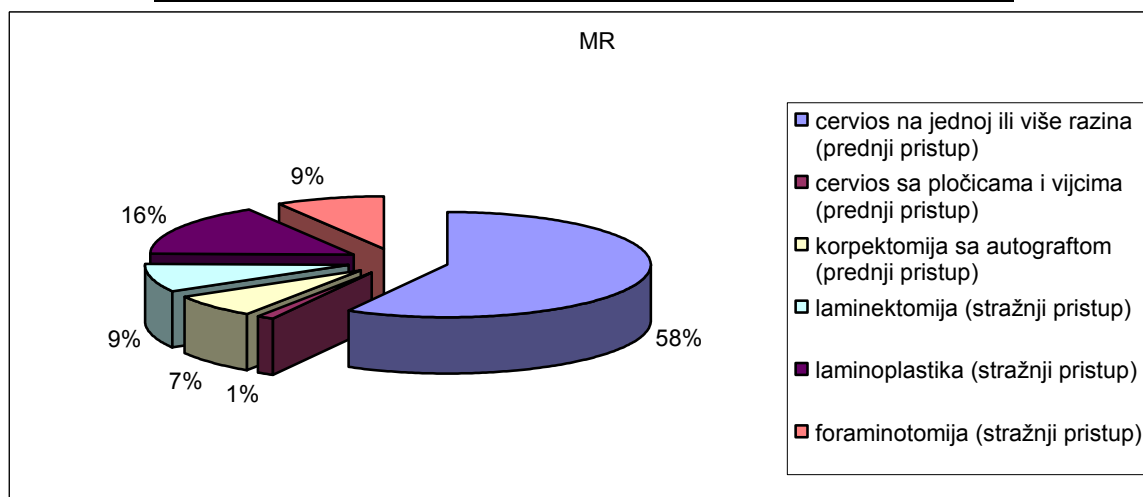
Vrste obavljenih pregleda su sljedeće:

- a) MR,
- b) EMNG,
- c) CT,
- d) RTG, te
- e) MSCT.

a) Pregled MR-om

Tablica 4: Broj izvedenih zahvata dijagnosticiranih pomoću pregleda MR-om

vrsta operacije	MR
cervios na jednoj ili više razina (prednji pristup)	40
cervios sa pločicama i vijcima (prednji pristup)	1
korpektomija sa autograftom (prednji pristup)	5
laminektomija (stražnji pristup)	6
laminoplastika (stražnji pristup)	11
foraminotomija (stražnji pristup)	6



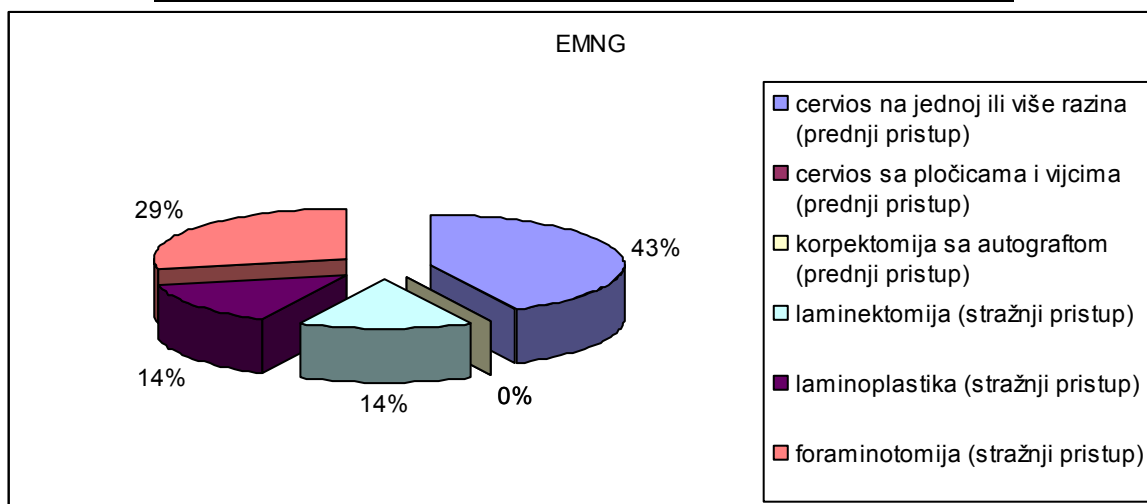
Grafikon 4: Broj izvedenih zahvata dijagnosticiranih pomoću pregleda MR-om u postotcima

Zahvaljujući MR-u obavljani su sljedeći zahvati: cervios na jednoj ili više razina je obavljen kod 40 pacijenata, što iznosi 58% zahvata, cervios sa pločicama i vijcima je obavljen kod 1 pacijenta, te iznosi 1% zahvata. Korpektomija sa autograftom obavljena kod 5 pacijenata i iznosi 7% zahvata, laminektomija je obavljena u 6 pacijenata i iznosi 9% zahvata. Laminoplastika je obavljena kod 11 pacijenata i iznosi 16% zahvata, dok je foraminotomija urađena kod 6 pacijenata i iznosi 9% zahvata.

b) Pregled EMNG-om

Tablica 5: Broj izvedenih zahvata dijagnosticiranih pomoću EMNG-a

vrsta operacije	EMNG
cervios na jednoj ili više razina (prednji pristup)	3
cervios sa pločicama i vijcima (prednji pristup)	0
korpektomija sa autograftom (prednji pristup)	0
laminektomija (stražnji pristup)	1
laminoplastika (stražnji pristup)	1
foraminotomija (stražnji pristup)	2



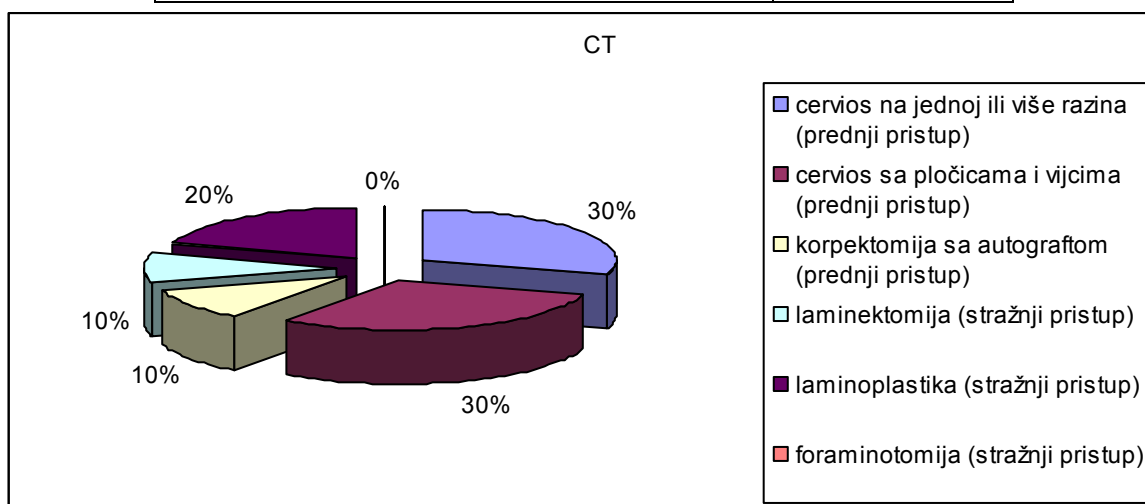
Grafikon 5: Broj izvedenih zahvata dijagnosticiranih pomoću EMNG

Broj obavljenih pregleda EMNG-om je sljedeći: zahvat na cerviosu sa jednom ili više razina izveden je na 3 pacijenta, što iznosi 43% zahvata, dok cervios sa pločicama i vijcima nije izveden kod niti jednog pacijenta te iznosi 0%, ovakav iznos se pokazuje i kod koperktomije sa autograftom, laminektomija je izvedena kod 1 pacijenta te iznosi 14% zahvata. Laminoplastika i foraminotomija su izvedene također kod 1 odnosno 2 pacijenta te iznose 14, odnosno 29% zahvata.

c) Pregled CT-om

Tablica 6: Broj izvedenih zahvata dijagnosticiranih pomoću CT-a

vrsta operacije	CT
cervios na jednoj ili više razina (prednji pristup)	3
cervios sa pločicama i vijcima (prednji pristup)	3
korpektomija sa autograftom (prednji pristup)	1
laminektomija (stražnji pristup)	1
laminoplastika (stražnji pristup)	2
foraminotomija (stražnji pristup)	0



Grafikon 6: Broj izvedenih zahvata dijagnosticiranih pomoću CT-a u postocima

Broj zahvata obavljenih zahvaljujući pregledu CT-om je sljedeći: cervios na jednoj ili više razina izveden je kod 3 pacijenta te iznosi 30% zahvata.

Cervios sa pločicama i vijcima izveden je također na 3 pacijenta i iznosi sljedećih 30% zahvata, dok je korpektomija izvedena kod 1 pacijenta i iznosi 10% zahvata.

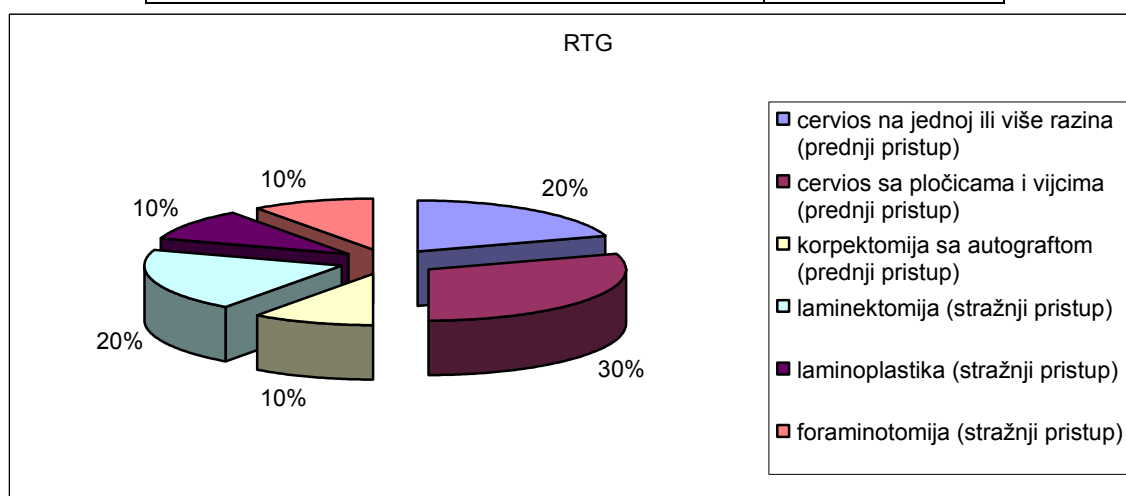
Isti odnos je postavljen i kod laminektomija, također 1 pacijent sa iznosom od 10% zahvata. Kod 2 pacijenta je izveden zahvat Laminoplastike, te on iznosi 20% izvedenih zahvat.

Zahvat Foraminotomijom nije izveden kod niti jednog pacijenta te iznosi 0%.

d) Pregled RTG-om

Tablica 7: Broj izvedenih zahvata dijagnosticiranih pomoću RTG-a

vrsta operacije	RTG
cervios na jednoj ili više razina (prednji pristup)	2
cervios sa pločicama i vijcima (prednji pristup)	3
korpektomija sa autograftom (prednji pristup)	1
laminektomija (stražnji pristup)	2
laminoplastika (stražnji pristup)	1
foraminotomija (stražnji pristup)	1



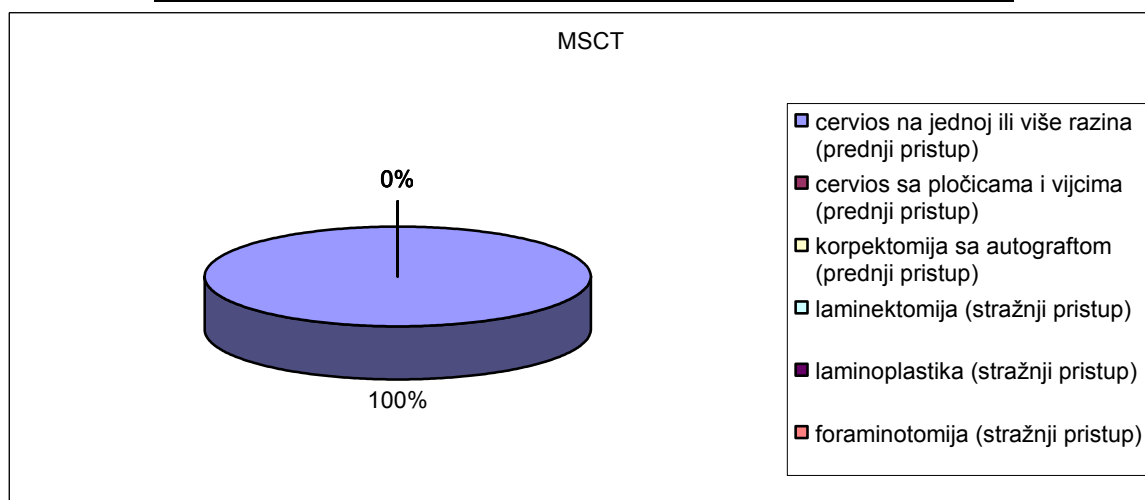
Grafikon 7: Broj izvedenih zahvata dijagnosticiranih pomoću RTG-a u postotcima

Pregledom pomoću RTG-a izvedeni su sljedeći zahvati: cervios na jednoj ili više razina izveden je kod 2 pacijenta, te iznosi 20% zahvata, dok je cervios sa pločicama i vijcima izveden kod 3 pacijenta i iznosi 30% izvedenih zahvata, Korpektomija, laminoplastika i foraminotomija su izvedene na po 1 pacijentu što daje po 1% za svaku izvedbu zahvata. Laminektomija je izvedena na 2 pacijenta i iznosi 20% izvedenih zahvata.

e) Pregled MSCT om

Tablica 8: Broj izvedenih zahvata dijagnosticiranih pomoću MSCT-a

vrsta operacije	MSCT
cervios na jednoj ili više razina (prednji pristup)	2
cervios sa pločicama i vijcima (prednji pristup)	0
korpektomija sa autograftom (prednji pristup)	0
laminektomija (stražnji pristup)	0
laminoplastika (stražnji pristup)	0
foraminotomija (stražnji pristup)	0



Grafikon 8: Broj izvedenih zahvata dijagnosticiranih pomoću MSCT-om u postotcima

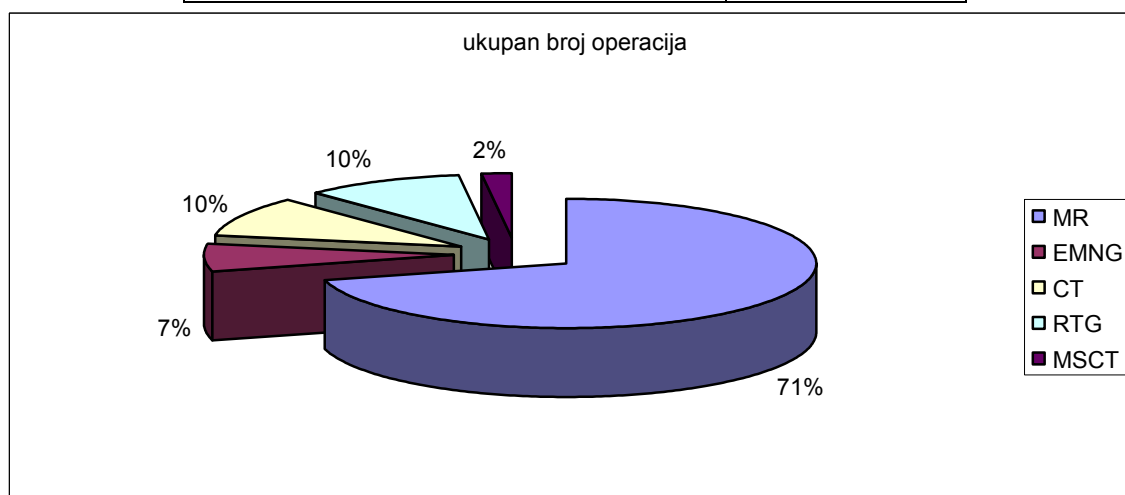
Pregled MSCT-om je sljedeći: cervios na jednoj ili više razina je izveden na 2 pacijenta te iznosi 100% svih zahvata.

Drugi zahvati nisu izvedeni.

4.4.1. Uspostavljene dijagnoze i iznos izvedenih zahvata

Tablica 9: Ukupan broj izvedenih zahvata zahvaljujući pojedinim pregledima

vrste pregleda	ukupan broj operacija
MR	70
EMNG	7
CT	10
RTG	10
MSCT	2



Grafikon 9: Ukupan broj izvedenih zahvata zahvaljujući pojedinim pregledima u postotcima

Analizom svih zahvata izvedenih zahvaljujući obavljenim pregledima došao sam do zaključka da je zahvaljujući MR-om izveden najveći broj operacijskih zahvata (71%), dok je pomoću EMNG-a izvedeno 7% zahvata. Zahvaljujući pregledima CT-om i RTG-om izvedeno je na 20% operacijskih zahvata (po 10% zahvaljujući svakom od ovih pregleda), dok je zahvaljujući MSCT pregledu obavljeno svega 2% operacijskih zahvata.

Zahvaljujući ovakvoj analizi zaključujem da je pregled MR-om dao najpotpuniju sliku dijagnoze od svih pregleda obavljenih pred operacijski zahvat.

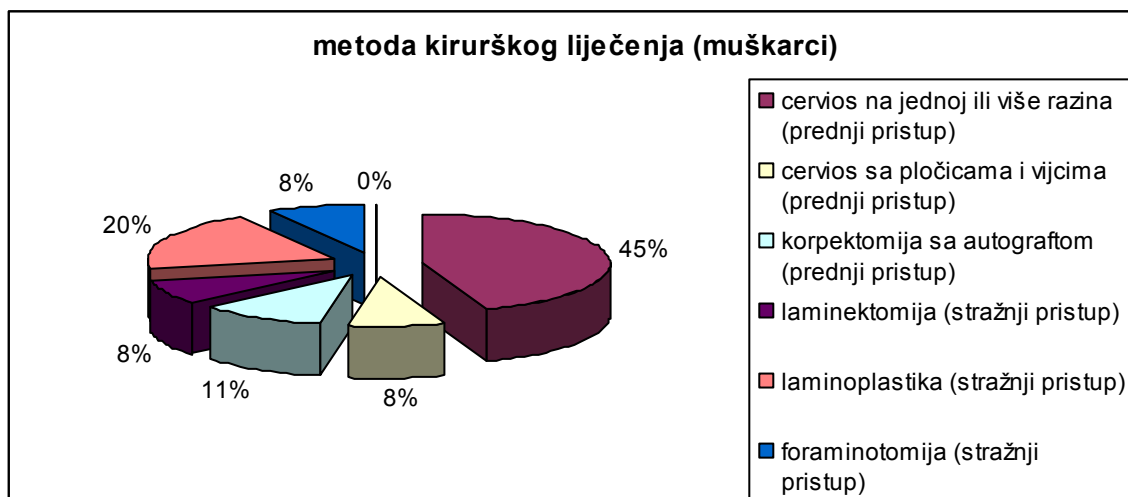
4.5. Metode kirurškog liječenja:

- cervios na jednoj ili više razina (prednji pristup),
- cervios sa pločicama i vijcima (prednji pristup),
- korpektomija sa autograftom (prednji pristup),
- laminektomija (stražnji pristup),
- laminoplastika (stražnji pristup), te
- foraminotomija (stražnji pristup).

4.5.1. Metode kirurškog liječenja – muškarci

Tablica 10: metode kirurškog liječenja – muškarci

vrsta operacije	broj operiranih muškaraca takvom metodom
cervios na jednoj ili više razina (prednji pristup)	16
cervios sa pločicama i vijcima (prednji pristup)	3
korpektomija sa autograftom (prednji pristup)	4
laminektomija (stražnji pristup)	3
laminoplastika (stražnji pristup)	7
foraminotomija (stražnji pristup)	3



Grafikon 10: metode liječenja u postotcima - muškarci

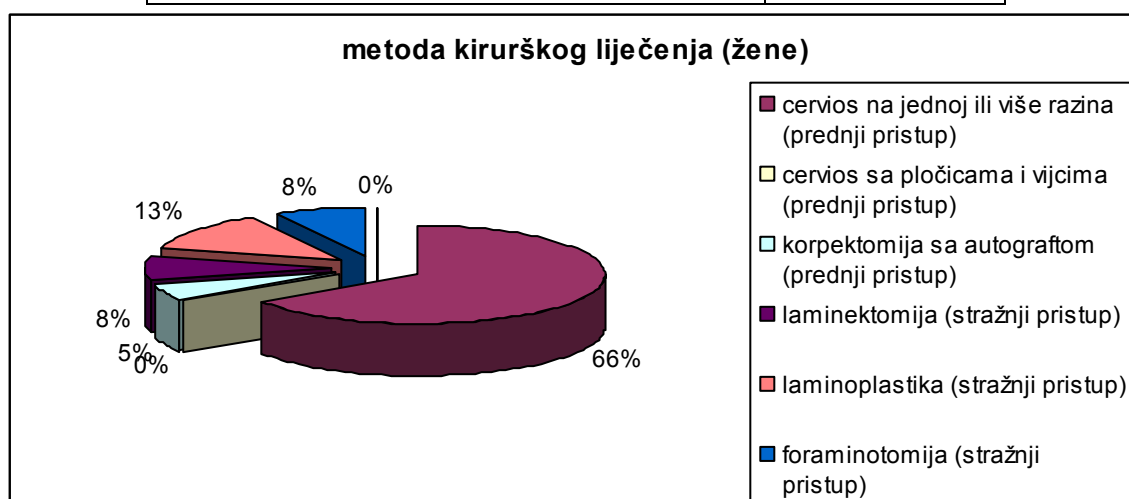
Zahvaljujući sljedećim operativnim metodama:

- cervios na jednoj ili više razina izveden je na 16 muškaraca što iznosi 45% operativnih zahvata,
- cerviosa sa pločicama i vijcima izveden je na 3 pacijenta i iznosi 8% zahvata,
- korpektomija sa autograftom izvedena je na 4 pacijenta, te iznosi 11% zahvata,
- laminektomija je izvedena na 3 pacijenta kao i foraminotomija te svaka od njih iznosi po 8% zahvata, te
- laminoplastika sa 7 izvedenih zahvata iznosi 20% operativnih zahvata.

4.5.2. Metode kirurškog liječenja – žene

Tablica 11: metode kirurškog liječenja – žene

vrsta operacije	broj operiranih žena takvom metodom
cervios na jednoj ili više razina (prednji pristup)	25
cervios sa pločicama i vijcima (prednji pristup)	0
korpektomija sa autograftom (prednji pristup)	2
laminektomija (stražnji pristup)	3
laminoplastika (stražnji pristup)	5
foraminotomija (stražnji pristup)	3



Grafikon 11: metode liječenja u postotcima - žene

Zahvaljujući sljedećim operativnim metodama:


- cervios na jednoj ili više razina izveden je na 25 muškaraca što iznosi 66% operativnih zahvata,
- cervios sa pločicama i vijcima nije izveden niti na jednom pacijentu,
- koperktomija sa autograftom izvedena je na 2 pacijenta, te iznosi 5% zahvata,
- laminektomija je izvedena na 3 pacijenta kao i foraminotomija te svaka od njih iznosi po 8% zahvata, te

- laminoplastika sa 5 izvedenih zahvata iznosi 13% operativnih zahvata.

4.6. Simptomi i znaci medularnog oštećenja bez poteškoća prilikom hoda - 1.stupanj Nurickove skale mijelopatije.

Tablica 12: Simptomi i znaci oštećenja prema vrsti operacije prema Nurick-ovoj skali

vrsta operacije	Simptomi i znaci medularnog oštećenja bez poteškoća prilikom hoda
cervios na jednoj ili više razina (prednji pristup)	0
cervios sa pločicama i vijcima (prednji pristup)	0
korpektomija sa autograftom (prednji pristup)	0
laminektomija (stražnji pristup)	0
laminoplastika (stražnji pristup)	0
foraminotomija (stražnji pristup)	0



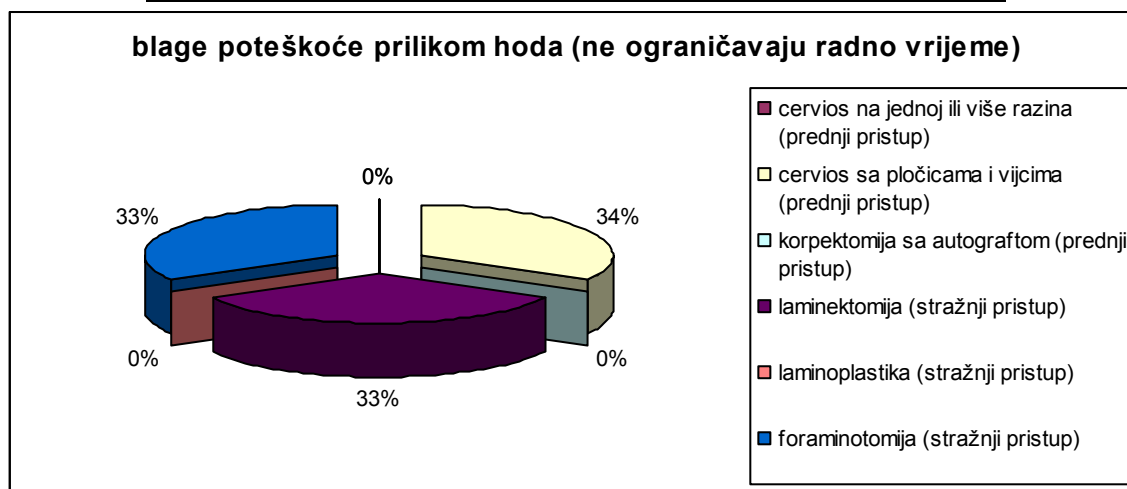
Grafikon 12: Simptomi i znaci medularnog oštećenja bez poteškoća prilikom hoda u postotcima

Simptomi i znaci medularnog oštećenja bez poteškoća prilikom hoda nisu ustanovljeni kod niti jednog pacijenta te iznose 0%.

4.7. Blage poteškoće prilikom hoda koje ne ograničavaju puno radno vrijeme – 2.stupanj Nurickove skale mijelopatije.

Tablica 13: Blage poteškoće prilikom hoda koje ne ograničavaju puno radno vrijeme prema Nurick-ovoj skali

vrsta operacije	Blage poteškoće prilikom hoda koje ne ograničavaju puno radno vrijeme
cervios na jednoj ili više razina (prednji pristup)	0
cervios sa pločicama i vijcima (prednji pristup)	1
korpektomija sa autograftom (prednji pristup)	0
laminektomija (stražnji pristup)	1
laminoplastika (stražnji pristup)	0
foraminotomija (stražnji pristup)	1



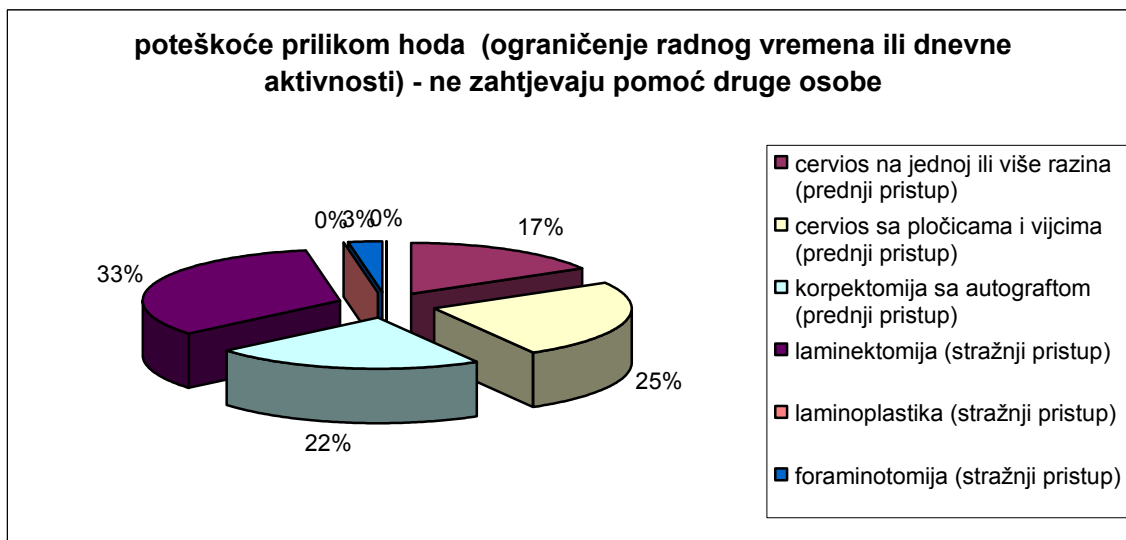
Grafikon 13: Blage poteškoće prilikom hoda koje ne ograničavaju puno radno vrijeme u postotcima

Blage poteškoće prilikom hoda koje ne ograničavaju puno radno vrijeme su ustanovljene kod pacijenata sa sljedećim zahvatima: kod cerviosa na jednoj ili više razina nije ustanovljen niti jedan stupanj, kao ni kod korpektomije sa autograftom i laminoplastike, te iznose svaka za sebe 0%. Kod cerviosa sa pločicama i vijcima, laminektomije i foraminotomije ustanovljen je poboljšanje od jednog stupnja te iznosi svaki po 33%.

4.8. Poteškoće prilikom hoda koje ograničavaju puno radno vrijeme ili dnevne aktivnosti ali ne zahtijevaju pomoć drugog lica – 3.stupanj Nurickove skale mijelopatije

Tablica 14: Poteškoće prilikom hoda koje ograničavaju puno radno vrijeme ili dnevne aktivnosti ali ne zahtijevaju pomoć drugog lica prema Nurick-ovoj skali

vrsta operacije	Poteškoće prilikom hoda koje ograničavaju puno radno vrijeme ili dnevne aktivnosti ali ne zahtijevaju pomoć drugog lica
cervios na jednoj ili više razina (prednji pristup)	6
cervios sa pločicama i vijcima (prednji pristup)	9
korpektomija sa autograftom (prednji pristup)	8
laminektomija (stražnji pristup)	12
laminoplastika (stražnji pristup)	0
foraminotomija (stražnji pristup)	1



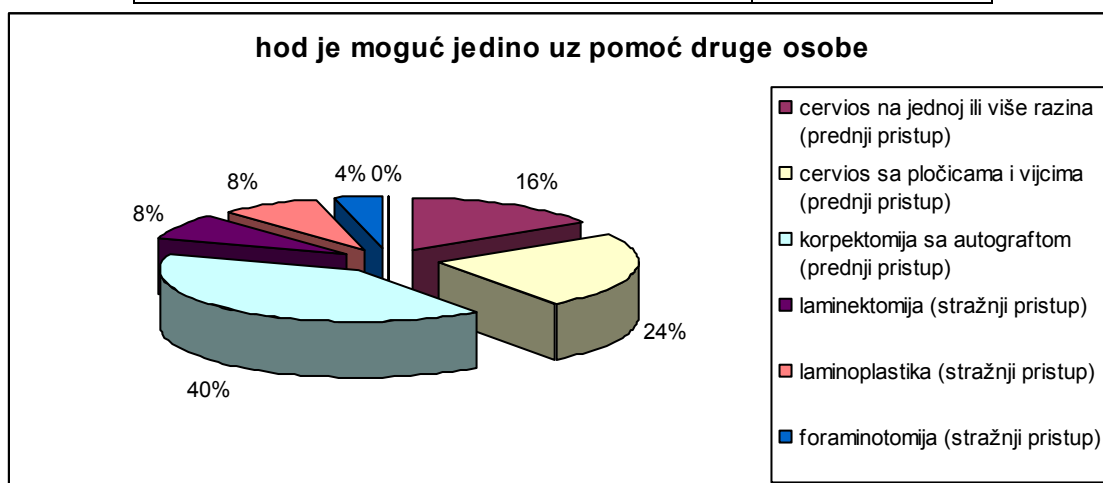
Grafikon 14: Poteškoće prilikom hoda koje ograničavaju puno radno vrijeme ili dnevne aktivnosti ali ne zahtijevaju pomoć drugog lica u postotcima

Kod zahvata cervios na jednoj ili više razina ustanovljeno je poboljšanje od 6 stupnjeva, te iznosi 17%, dok je kod cerviosa sa pločicama i vijcima ustanovljeno poboljšanje u iznosu od 9 stupnjeva te iznosi 25%. Korpektomija sa autograftom iznosi poboljšanje od 8 stupnjeva što daje 22%. Laminektomija iznosi poboljšanje od 12 stupnjeva, te daje 33%, dok kod laminoplastike nije utvrđen niti jedan (0%), i kod foraminotomije iznosi poboljšanje od jednog stupnja što daje 3%.

4.9. Hod je moguć jedino uz pomoć drugog lica – 4.stupanj Nurickove skale mijelopatije

Tablica 15: Hod je moguć jedino uz pomoć drugog lica prema Nurick-ovoj skali

vrsta operacije	Hod je moguć jedino uz pomoć drugog lica
cervios na jednoj ili više razina (prednji pristup)	4
cervios sa pločicama i vijcima (prednji pristup)	6
korpektomija sa autograftom (prednji pristup)	10
laminektomija (stražnji pristup)	2
laminoplastika (stražnji pristup)	2
foraminotomija (stražnji pristup)	1



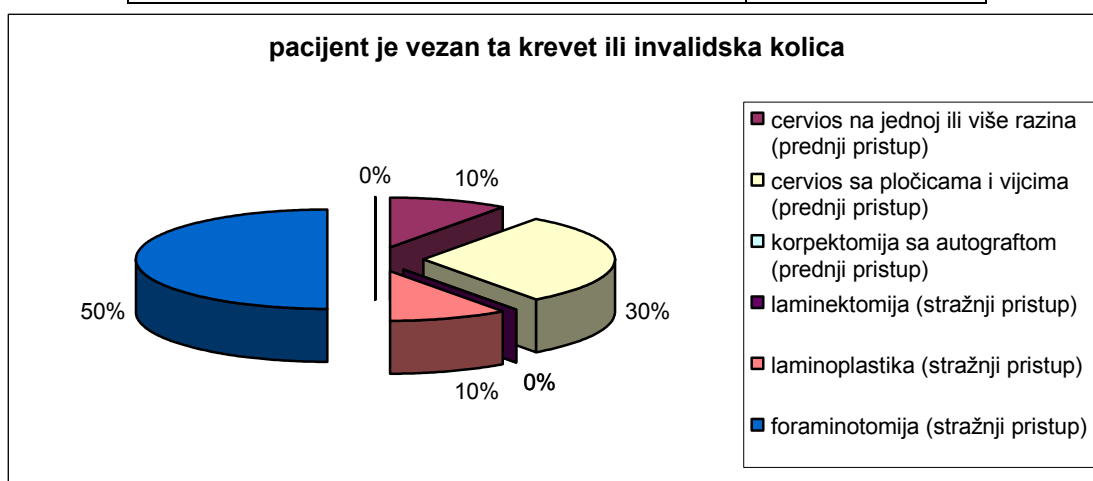
Grafikon 15: Hod je moguć jedino uz pomoć drugog lica u postotcima

Kod zahvata cervios na jednoj ili više razina ustanovljeno je poboljšanje od 4 stupnja, što iznosi 16%. Cervios sa pločicama i vijcima ima poboljšanje od 6 stupnjeva te iznosi 24%, dok kod laminektomije (2 stupnja) laminoplastike (2 stupnja), te je iznos po 8%, i na kraju foraminotomija prikazuje poboljšanje od 1 stupnja u iznosu od 4%.

4.10. Bolesnik je vezan za krevet ili invalidska kolica, 5.stupanj Nurickove skale mijelopatije

Tablica 16: Bolesnik je vezan za krevet ili invalidska kolica po Nurick-ovoj skali

vrsta operacije	Bolesnik je vezan za krevet ili invalidska kolica
cervios na jednoj ili više razina (prednji pristup)	1
cervios sa pločicama i vijcima (prednji pristup)	3
korpektomija sa autograftom (prednji pristup)	0
laminektomija (stražnji pristup)	0
laminoplastika (stražnji pristup)	1
foraminotomija (stražnji pristup)	5



Grafikon 16: Bolesnik je vezan za krevet ili invalidska kolica u postotcima

Pri zahvatu cervios na jednoj ili više razina prikazano je poboljšanje od 1 stupnja u iznosu od 10%, dok je kod zahvata cervios sa pločicama i vijcima taj iznos poboljšanja 3 stupnja, te iznosi 30%. U slučaju korpektomije sa autograftom i laminektomije poboljšanja nema te svaki iznosi 0%. Zahvat laminoplastikom poboljšanje je samo od 1 stupnja (iznos od 10%). Foraminotomija u ovom slučaju ima najveći broj poboljšanja, i to je iznos od 5 stupnjeva sa postotkom od 50%.

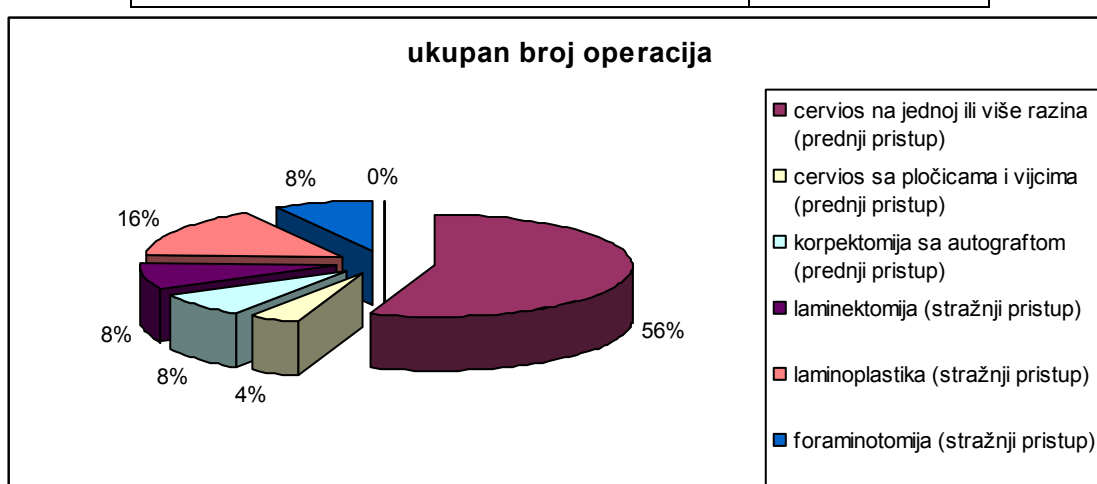
4.11. Rezultati kirurškog liječenja:

- Ukupan broj operacija,
- Pобољшanje - smanjenje za najmanje jedan stupanj,
- Pogoršanje - povećanje za najmanje jedan stupanj, te
- Nepromijenjeno stanje - ne postoji razlika između predoperativnog i postoperativnog rezultata.

4.11.1. Ukupan broj operacija

Tablica 17: izvedeni broj operacija

vrsta operacije	ukupan broj operacija
cervios na jednoj ili više razina (prednji pristup)	40
cervios sa pločicama i vijcima (prednji pristup)	3
korpektomija sa autograftom (prednji pristup)	7
laminektomija (stražnji pristup)	6
laminoplastika (stražnji pristup)	12
foraminotomija (stražnji pristup)	6



Grafikon 17: Izvedeni broj operacija u postotcima

Ukupan broj izvedenih operacijskih zahvata je sljedeći:

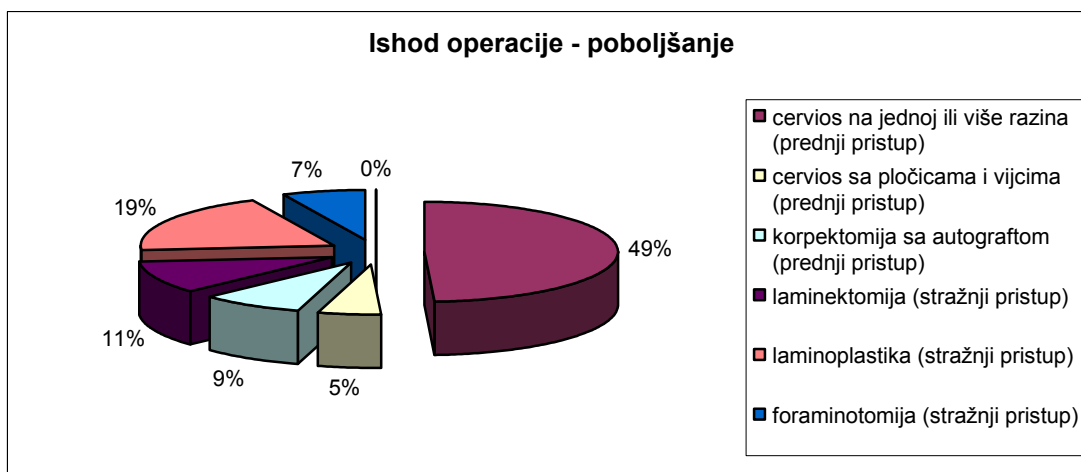
- cervios na jednoj ili više razina – 40 zahvat sa iznosom od 56%,
- ervios sa pločicama i vijcima – 3 zahvata sa iznosom od 3%,
- korpektomija sa autograftom – 7 zahvata sa izmosom od 8%,
- laminektomija – 6 zahvata sa iznosom od 8%,
- laminoplastika – 12 zahvata sa iznosom od 16%, te
- foraminotomija- 6 zahvata sa iznosom od 8%

U ovom slučaju vidljivo je da je izveden najveći broj zahvata sa cervios-om na jednoj ili više razina, te laminoplastika kao sljedeći zahvat, dok su ostali zahvati izvedeni u približno istom broju.

4.11.2. Poboljšanje - smanjenje za najmanje jedan stupanj

Tablica 18: Poboljšanje kao ishod operacije

vrsta operacije	POBOLJŠANJE kao ishod operacije
cervios na jednoj ili više razina (prednji pristup)	28
cervios sa pločicama i vijcima (prednji pristup)	3
korpektomija sa autograftom (prednji pristup)	5
laminektomija (stražnji pristup)	6
laminoplastika (stražnji pristup)	11
foraminotomija (stražnji pristup)	4



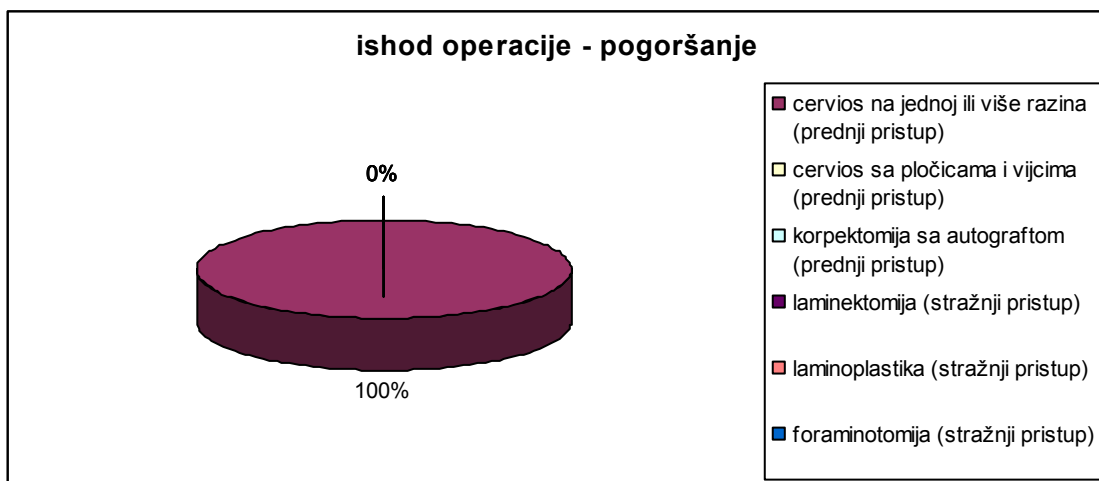
Grafikon 18: Poboljšanje kao ishod operacije u postotcima

Iz ove tablice i grafikona je vidljivo da je poboljšanje kod zahvata cervios na jednoj ili više razina po Nurick-ovoj skali pokazalo da je došlo do poboljšanja kod 28 pacijenata (49%), dok je kod cervios.a sa pločicama i vijcima to poboljšanje vidljivo kod 3 pacijenta (5%). Korpektomija pokazuje poboljšanje kod 5 pacijenata (9%). Kod laminektomije je došlo do poboljšanja u 6 pacijenata (11%), dok su laminoplastika i foraminotomija pokazale poboljšanje kod 11 (19%), odnosno 4 pacijenta (7%).

4.11.3. Pogoršanje - povećanje za najmanje jedan stupanj

Tablica 19: Pogoršanje kao ishod operacije

vrsta operacije	POGORŠANJE kao ishod operacije
cervios na jednoj ili više razina (prednji pristup)	1
cervios sa pločicama i vijcima (prednji pristup)	0
korpektomija sa autograftom (prednji pristup)	0
laminektomija (stražnji pristup)	0
laminoplastika (stražnji pristup)	0
foraminotomija (stražnji pristup)	0



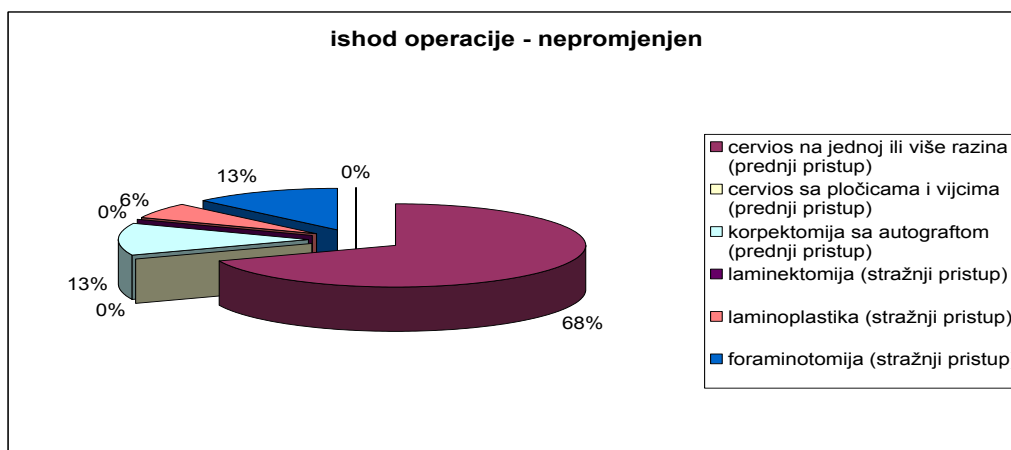
Grafikon 19: Pogoršanje kao ishod operacije u postotcima

Pogoršanje po Nurick-ovoj skali vidljivo je samo kod zahvata cervios na jednoj ili više razina kod 1 pacijenta (1%), dok kod ostalih zahvata nema nikakvih pokazatelja, te je iznos 100%.

4.11.4. Nepromijenjeno stanje - ne postoji razlika između predoperativnog i postoperativnog rezultata

Tablica 20: Nepromijenjeno stanje kao ishod operacije

vrsta operacije	NEPROMIJENJENO kao ishod operacije
cervios na jednoj ili više razina (prednji pristup)	11
cervios sa pločicama i vijcima (prednji pristup)	0
korpektomija sa autograftom (prednji pristup)	2
laminektomija (stražnji pristup)	0
laminoplastika (stražnji pristup)	1
foraminotomija (stražnji pristup)	2



Grafikon 20: Nepromijenjeno stanje kao ishod operacije u postotcima

Nepromijenjeno stanje - ne postoji razlika između predoperativnog i postoperativnog rezultata odnosi se na sljedeće: cervios na jednoj ili više razina stanje je nepromijenjeno kod 11 pacijenata (68%), dok kod zahvata cervios sa pločicama i vijcima te laminektomije nema nikakvih pokazatelja te onda iznose po 0%. Korpektomija sa autograftom i foraminotomija pokazuju nepromijenjene rezultate kod svakog po 2 pacijenta u iznosima od po 13%. Laminoplastika pokazuje nepromijenjeno stanje kod samo 1 pacijenta (6%).

4.12. Rezultati statističke obrade

Usporedbom ishoda operacije temeljem Nurickove ljestvice, pri čemu su pacijenti podijeljeni u one kod kojih je zabilježeno poboljšanje, pogoršanje ili nepromijenjeno stanje, *Post-hoc* testovima nije utvrđena značajna razlika u analiziranim ishodima među pojedinim operacijama zasebno (tablica 21).

Tablica 21: Statistička značajnost pojedinih operacija

Dunn's Multiple Comparison Test	Significant? P < 0.05?	Summary
1 vs 2	No	Ns
1 vs 3	No	Ns
1 vs 4	No	Ns
1 vs 5	No	Ns
1 vs 6	No	Ns
2 vs 3	No	Ns
2 vs 4	No	Ns
2 vs 5	No	Ns
2 vs 6	No	Ns
3 vs 4	No	Ns
3 vs 5	No	Ns
3 vs 6	No	Ns
4 vs 5	No	Ns
4 vs 6	No	Ns
5 vs 6	No	Ns

Kruskal-Wallisovim testom nije utvrđena značajna razlika među pojedinim operacijama ($p=0.562$) (tablica 22).

Tablica 22: Kruskal-Wallis test

P value in Kruskal-Wallis test	0,5624
P value summary	ns
Number of groups	6
Do the medians vary signif? ($P < 0.05$)	no

5. RASPRAVA

Vjerojatno glavna poteškoća u procjeni vrijednosti kirurške dekompresije kičmene moždine kod CSM je nedostatak odgovarajućih i preciznih kriterijima za procjenu težine mijelopatije prije i postoperativno. U engleskoj literaturi kriteriji koje su dali Odom, Finnez i Woodhall 1958. godine su ranije bili najčešće korišteni. Ovi kriteriji gradiraju mijelopatiju kao:

- blaga,
- umjerena, te
- teška mijelopatija.

Rezultati liječenja se opisuju kao odlični, dobri, zadovoljavajući i loši u zavisnosti od mogućnosti bolesnika da obavlja svakodnevne aktivnosti u postoperativnom toku. Njima nedostaje precizna predoperativna i postoperativna evaluacija s obzirom da je težina kliničke slike opisna i podložna subjektivnim procjenama (18). Nurick je 1972. godine objavio novu skalu za gradaciju intenziteta mijelopatije koja je mnogo preciznija i manje podložna subjektivnim procjenama nego kriterijima Odoma.

Gradiranje je relativno jednostavno i razumljivo. Numerički skor za neurološki status je mnogo precizniji i omogućava nam prostu statističku analizu. S obzirom na navedene pogodnosti mi smo koristili Nurick-ovu skalu mijelopatije u ovoj studiji. Također su i drugi autori koristili ovu skalu kod procjene intenziteta mijelopatije.

Ukoliko se skor 1 i 2 predstave kao lak oblik mijelopatije, skor 3 kao umjeren i skor 4 i 5 kao težak oblik mijelopatije onda je većina naših bolesnika predoperativno imala umjerenu ili tešku mijelopatiju a znatno rjeđe su bili zastupljeni bolesnici sa lakim oblikom bolesti. Nijedan bolesnik koji je imao predoperativno skor 1 nije operiran. Ovo iz više razloga:

- najmanji broj bolesnika se javlja na pregled u ovoj fazi bolesti,
- najteže je prepoznati i dijagnosticirati kompresivnu mijelopatiju u ovoj fazi,
- kod ovako blagih kliničkih oblika bolesti nekada je veoma teško isključiti i druge uzroke mijelopatije s obzirom da ne postoje sigurni parametri na osnovu kojih je moguće predvidjeti dalji razvoj kliničke slike i da mijelopatija nekada ima samo ograničavajući tok mi i ne inzistiramo na operaciji u ovoj fazi bolesti, te

- na kraju bolesnici se u ovoj fazi bolesti teško odlučuju za operaciju, uglavnom prihvaćaju konzervativni tretman.

U seriji od 74 pacijenta sa CSM postoperativno poboljšanje je registrirano kod 57 pacijenata. Za razliku od konzervativne terapije kojom možemo djelovati samo simptomatski u smislu smanjenja bolova i spasticiteta, kirurškom dekompresijom direktno djelujemo na probleme koji izazivaju medularnu kompresiju (hernirani disk, osteofit, hipertrofirani žuti ligament, stenotičan spinalni kanal). Mada većina objavljenih rezultata ukazuje na dobre rezultate kirurške dekompresije, Galera i Tovil su našli postoperativno poboljšanje kod svega 39% bolesnika. Smatramo da je nekorištenje mikrokirurške tehnike jedan od mogućih razloga relativno loših rezultata. Operativnog mortaliteta i ozbiljnijih kirurških komplikacija u našoj grupi bolesnika nije bilo.

Sadašnja upotreba novih i razvijenih kirurških instrumenata kao i mikroskopa je dovela do smanjenja učestalosti intra i postoperativnih komplikacija. No i pored toga jedino pažljiva kirurška eksploracija zajedno sa dobrim poznavanjem anatomije može ove komplikacije smanjiti na najmanju moguću mjeru.

Bolesnici trebaju biti pažljivo kontrolirani u neposrednom postoperativnom toku ta bi se na vrijeme otkrili simptomi i znaci neurološkog pogoršanja i kako bi pravovremena intervencija u ovim slučajevima dovela do povoljnog ishoda (32). Neurološki pregled je još uvijek najefikasniji i najkorisniji način praćenja postoperativnih medularnih funkcija. Nedoumice oko pristupa u tretmanu cervikalne mijelopatije i dalje postoje.

Hakuda i Sarr su objavili ekstenzivnu kliničku studiju od 191 bolesnika operiranog od CSM. Oni su usporedili rezultate prednjeg i zadnjeg pristupa. Pri tom su došli do zaključka da dekompresivna laminektomija daje bolje rezultate kod uznapredovalih mijelopatija.

Kod mijelokardikularnog i centralnog medularnog sindroma bolji rezultati su postignuti prednjim pristupom. Međutim, nije postojala statistički značajna razlika. Smatra se da je veoma teško usporediti rezultate ova dva pristupa, pa čak i nepotrebno. Kada je u pitanju kirurško liječenje CSM ova dva pristupa imaju podjednak značaj i svaki od njih ima svoje indikativno područje. Logika diktira da ukoliko postoji kompresija sa prednje strane, odstranjivanjem struktura od pozadi je malo vjerojatno da će se potpuno riješiti problem. Obrnuto, odstranjivanje struktura od naprijed vjerojatno neće dekomprimirati pritisak koji postoji otpozadi.

Osteofiti i hernirani diskusi su glavni razlozi za prednju operaciju, dok hipertrofirani i zadebljali ligamentum flavum i stenoza spinalnog kanala zahtijevaju razmatranje stražnjeg pristupa (46).

6. ZAKLJUČAK

Sukladno prethodno navedenim hipotezama i analiziranim rezultatima iz ovog istraživanja dobiveni su sljedeći zaključci:

1. Tipičan bolesnik iz naše studije je pacijent između 50-te i 60-te godine života koji postepeno i progresivno počinje osjećati parestezije i slabost ekstremiteta.
2. Standardna radiografija vratne kičme otkriva gotovo uvijek spondilotične promjene i spinalni kanal koji je sužen ili je na donjoj granici normalnog nalaza.
3. Mada do dijagnoze možemo doći uz pomoć mijelografije i CT-a, MR vratne kičme je najpouzdanija dijagnostička metoda pomoću koje dobivamo podatke o tipu i nivou kompresije kao i o promjenama na samoj kičmenoj moždini.
4. S obzirom na rezultate smatram da ventralni kirurški pristup treba primijeniti kod ventralne kompresije medule na jednom ili dva nivoa i ukoliko ne postoji stenoza spinalnog kanala.
5. Kod ventralne kompresije na više od dva nivoa, stenoze spinalnog kanala i dorsalne kompresije od strane invaginiranog ligamentum flavuma smatramo da je indiciran dorsalni pristup.
6. Ova studija je dokumentirala efikasnost kirurškog liječenja pacijenata sa CSM, kod kojih je učestalost neurološkog poboljšanja vidljiva kod njih 57.
7. Ova studija je također dokazala da ne postoji signifikantna operacijska metoda nego su sve u pravilu jednako efikasne

7. POPIS CITIRANE LITERATURE

1. Arvin B, Kalsi-Ryan S, Mercier D, Furlan JC, Massicotte EM, Fehlings MG. Preoperative magnetic resonance imaging is associated with baseline neurological status and can predict postoperative recovery in patients with cervical spondylotic myelopathy. *Spine (Phila Pa 1976)* 2013;38(14):1170-6.
2. Krmpotić NJ, Marušić A. Koštani sustav. U: Krmpotić NJ, Marušić A, urednici. *Antomija čovjeka*, 2. izdanje. Zagreb: Medicinska naklada; 2007. str. 44-5.
3. Schaffler MB, Alson MD, Heller JG, Garfin SR. Morphology of the dens: a quantitative study. *Spine* 1992;17:738-43.
4. Doherty BJ, Heggeness MH. Quantitative anatomy of the second cervical vertebra. *Spine* 1995;20:513-17.
5. Prithvi RP. Intervertebral disc: anatomy-physiology-pathophysiology-treatment. *Pain Pract* 2008;8:18-44.
6. Aoyama M, Yasuda M, Joko M, Takeuchi M, Niwa A, Takayasu M. Pitfalls in the management of atlanto-occipital dislocation. *Asian Spine J* 2015;9(3):465-70.
7. Zou MX, Wang XB, Li J, Lv GH, Deng YM, Wang B. Spontaneous atlantoaxial rotatory dislocation in a patient with ankylosing spondylitis. *Spine J* 2015;15(4):789-90.
8. Neal KM, Mohamed AS. Atlantoaxial Rotatory Subluxation in Children. *J Am Acad Orthop Surg* 2015;23(6):382-92.
9. Pal GP, Routal RV, Saggu K. The orientation of the articular facets of the zygapophyseal joints at the cervical and upper thoracic region. *J Anat* 2001;198:431-41.
10. Sherman JL, Nassaux PY, Citrin CM. Measurements of the normal cervical spinal cord on MR imaging. *Am J Neuroradiol* 1990;11(2):369-72.
11. Krmpotić NJ, Marušić A. Periferni živčani sustav. U: Krmpotić NJ, Marušić A, urednici. *Anatomija čovjeka*. Zagreb: Medicinska naklada; 2007. str. 498-99.
12. Qureshi A. Diaphragm paralysis. *Semin Respir Crit Care Med* 2009;30(3):315-20.
13. Matejčik V. Aberrant formation and clinical picture of brachial plexus from the point of view of a neurosurgeon. *Bratisl Lek Listy* 2003;104:291-99.

14. Weiler C., Schietzch M., Kirchner T., Nerlich A. G., Boos N., Wuertz K.: Age-related changes in human cervical, thoracic and lumbar intervertebral disc exhibit a strong intra-individual correlation. *Eur Spine J* 2012;21:810-18.
15. Gore DR. Roentgenographic findings in the cervical spine in asymptomatic persons: a ten-year follow-up. *Spine (Phila Pa 1976)* 2001;26(22):2463-6.
16. Weh L, Röttker H. Functional analysis of the cervical spine in healthy persons. *Radiol* 1990; 30(2):87-91.
17. Kepler CK, Ponnappan RK, Tannoury CA, Risbud MV, Anderson DG. The molecular basis of intervertebral disc degeneration. *Spine J* 2013;13(3):318-30.
18. Peng B, Hao J, Hou S. Possible pathogenesis of painful intervertebral disc degeneration. *Spine* 2006;31(5):560-66.
19. Han SR, Choi CY. Spontaneous regression of cervical disc herniation: a case report. *Korean J Spine* 2014;11:235-7.
20. Shisha T, Kiss S, Varga PP, Bucsi L, Pap K, Szoke G. Osteochondritis (Calves disease) of a vertebral body – a rare form of vertebra plana. *Eur Spine J* 2006;15:377-83.
21. Payne E.E., Spillane J.D. The cervical spine: an anatomico-pathological study of 70 specimens with particular reference to the problem of cervical spondylosis. *Brain* 1957;80:571–97.
22. Menku A, Kurtsoy A, Tucer B, Oktem IS, Akdemir H. The surgical management of traumatic C6 - C7 spondyloptosis in a patient without neurological deficits. *Minim Invasive Neurosurg* 2004;47(4):242-4.
23. Nishimura Y, Ellis MJ, Anderson J, Hara M, Natsume A, Ginsberg HJ. Progressively unstable C2 spondylolysis requiring spinal fusion: case report. *Neurol Med Chir (Tokyo)* 2014;54(9):761-7.
24. Rhee JM, Yoon T, Riew KD. Cervical radiculopathy. *J Am Acad Orthop Surg* 2007;15(8):486-94.
25. Polston DW. Cervical radiculopathy. *Neurol Clin* 2007; 25(2):373-85.

26. Cheikhrouhou Abdelmoula L, Daoud L, Ben Hadj Yahia C, Tekaya R, Chaabouni L, Zouari R. Uncommon cervicobrachial neuralgia: about 17 cases. *Tunis Med* 2011;89:598-603.
27. Makin GJV, Brown WF, Ebers GC. C7 radiculopathy: importance of scapular winging in clinical diagnosis. *J of Neurol* 1986;49:640-44.
28. Waller A, Caroline NL. Spinal Cord Compression. *Handbook of Palliative Care in Cancer*. 2nd ed. Boston, MA 2000;13:301-8.
29. Downing GM. Neurological - Spinal Cord Compression. In: Downing GM, Wainwright W, editors. *Medical Care of the Dying*. 4th ed. Victoria, B.C. Canada: Victoria Hospice Society Learning Centre for Palliative Care 2006;11:470-2.
30. Guo Y, Shin KY. Rehabilitation Needs of Cancer Patients. *Critical Reviews in Physical and Rehabilitation Medicine* 2005;17(2):83-99.
31. Wrede-Seaman LD. Management of Emergent Conditions in Palliative Care. *Primary Care: Clinics in Office Pract* 2001;28(2):317-28.
32. Crawford B. Spinal cord compression management. In: Dougherty L, Lister S, editors. *The Royal Marsden Hospital Manual of Clinical Nursing Procedures*. 6th ed. Oxford: Blackwell Publishing 2004;677-86.
33. Chow E, Wu J, Loblaw A, Perez CA. Radiotherapeutic approaches to metastatic disease. *World Journal of Urol* 2003;21:229-42.
34. Mizutamari M, Sei A, Tokiyoshi A, Fujimoto T, Taniwaki T, Togami W i sur. Corresponding scapular pain with the nerve root involved in cervical radiculopathy. *J orthop surg* 2010;18(3):356-60.
35. Malojčić B, Brinar V. Neurološki pregled. U: Brinar V i sur, urednici. *Neurologija za medicinare*. Zagreb: Medicinska naklada; 2009. str. 514-29.
36. Janković S, Bešenski N. Pristup radiološkoj analizi kralježnice i kralježnične moždine. U: Janković S, Bešenski N, urednici. *Klinička neuroradiologija kralježnice i kralježnične moždine*. Zagreb: Medicinska naklada; 2013. str. 2.
37. Janković S, Bešenski N. Pristup radiološkoj analizi kralježnice i kralježnične moždine. U: Janković S, Bešenski N, urednici. *Klinička neuroradiologija kralježnice i kralježnične moždine*. Zagreb: Medicinska naklada; 2013. str. 21.

38. Janković S, Bešenski N. Pristup radiološkoj analizi kralježnice i kralježnične moždine. U: Janković S, Bešenski N, urednici. Klinička neuroradiologija kralježnice i kralježnične moždine. Zagreb: Medicinska naklada; 2013. str. 6.
39. Janković S, Bešenski N. Pristup radiološkoj analizi kralježnice i kralježnične moždine. U: Janković S, Bešenski N, urednici. Klinička neuroradiologija kralježnice i kralježnične moždine. Zagreb: Medicinska naklada; 2013. str. 13.
40. Zagar M. Electromyoneurographic study in inflammatory and noninflammatory myopathies. *Reum* 2012;59:31-4.
41. Aminoff MJ. Somatosensory evoked potentials. In: Goetz: Textbook of Clinical Neurology, 2nd edition. Chapter 24. Electrophysiology. Copyright 2003 Elsevier. Pages 477-79.
42. Aminoff MJ, Weiskopf RB. Electrophysiologic testing for the diagnosis of peripheral nerve injury. *Anesthes* 2004;100(5):1298-303.
43. Eisenberg E, McNicol ED, Carr DB. Efficacy and safety of opioid agonists in the treatment of neuropathic pain of nonmalignant origin: systematic review and meta-analysis of randomized controlled trials. *JAMA*. 2005;293(24):3043-52.
44. Trkanjec Z, Demarin V. Neurologija. U: Ivančević Ž, urednik. MSD priručnik dijagnostike i terapije, 2.izdanje. Split: Placebo; 2010. str. 1902-3.
45. Galasso O, Mariconda M, Ianno B, De Gori M, Gasparini G. Long-term follow-up results of the Cloward procedure for cervical spondylotic myelopathy. *Eur Spine J* 2013;22(1):128-34.
46. Paladino J. Spinalna neurokirurgija. U: Brnardić N, urednica. Kompendij neurokirurgije, 1. izdanje. Zagreb: Naklada Ljevak; 2004. str. 101-2.
47. Li Z, Li F, Hou S, Zhao Y, Mao N, Hou T, i sur. Anterior discectomy/corpectomy and fusion with internal fixation for the treatment of unstable hangmans fractures: a retrospective study of 38 cases. *J Neurosurg Spine* 2015;22(4):387-93.
48. Chiles B, Leonard M, Choudhri H, Cooper P. Cervical spondylotic myelopathy: patterns of neurological deficit and recovery after anterior cervical dekompression. *Neurosurg* 1999;44:771-8.

49. Takayama H, Muratsu H, Doita M, Harada T, Kurosaka M. Proprioceptive recovery of patients with cervical myelopathy after surgical decompression. *Spine* 2005;30(9):1039-44.
50. McAnany SJ, Kim JS, Overley SC, Baird EO, Anderson PA, Quershi SA. A meta-analysis of cervical foraminotomy: open versus minimally-invasive techniques. *Spine J* 2015;15:849-56.
51. Chang V, Lu DC, Hoffman H, Buchanan C, Holly LT. Clinical results of cervical laminectomy and fusion for the treatment of cervical spondylotic myelopathy in 58 consecutive patients. *Surg Neurol Int* 2014;5:133-7.
52. Ratliff JK, Cooper PR. Cervical laminoplasty: a critical review. *J Neurosurg* 2003; 98:230-8.

8. SAŽETAK

Cilj istraživanja:

Cilj ovog rada je prikazati i usporediti tehnike operacijskih zahvata na vratnim kralješcima, te analizom određenih pokazatelja ukazati na prednosti i nedostatke kod istih.

Materijali i metode:

Analizom povijesti bolesti kod bolesnika koji su imali operaciju na vratnim kralješcima u navedenom razdoblju uporabljene su sljedeće metode:

- broj pacijenata po spolu,
- dob bolesnika,
- simptomi bolesti,
- obavljeni pregledi, te
- metode kirurškog liječenja po spolu.

Rezultati:

U istraživanje je uključeno 74 pacijenta (36 muškaraca, te 38 žena u dobi od 36 do 65 godina), koji se liječe različitim metodama neurokirurgije.

Rezultati su pokazali da postoje određene razlike u načinu ustanovljavanja i liječenja vratne spondilotične mijelopatije što potvrđuje i odnos poboljšanja zdravstvenog stanja kod pacijenata. Vidljiva je prednost pojedinih načina uspostavljanja dijagnoze pred drugima (u ovom slučaju MR-a pred ostalim načinima), te pojedinih operativnih zahvata.

Ipak statističkom analizom i određivanjem p vrijednosti nije utvrđena značajna razlika među operativnim zahvatima u smislu efikasnosti i uspješnosti tj. sve su operacije jednako uspješne tj. neuspješne.

Zaključak:

Pacijenti trebaju biti pažljivo kontrolirani u neposrednom postoperativnom toku ta bi se na vrijeme otkrili simptomi i znaci neurološkog pogoršanja i kako bi pravovremena intervencija u ovim slučajevima dovela do povoljnog ishoda. Neurološki pregled je još uvijek najefikasniji i najkorisniji način praćenja postoperativnih medularnih funkcija.

9. SUMMARY

The aim of the research:

The aim of this paper is to show and compare the techniques of surgical procedures in the cervical vertebrae , and analysis of specific indicators to point out the advantages and disadvantages with them .

Materials and methods:

By analyzing the history of the disease in patients who have had surgery on the vertebrae in the mentioned period, used the following methods :

- the number of patients by gender,
- age of the patient,
- the symptoms of the disease,
- carried out checks, and
- methods of surgical treatment by gender.

Results:

The study included 74 patients (36 men and 38 women aged 36-65 years) , which are treated with different methods of neurosurgery.

The results showed that there were statistically significant differences in the way the establishment and treatment of the CSM-a, as evidenced by the attitude of improving the health status of patients . The apparent advantage of the individual modes of diagnosis in front of others (in this case MRI over other modes) , and certain surgeries.

Conclusion:

Patients should be carefully controlled in the immediate postoperative period , this would be the time to discover the symptoms and signs of neurological deterioration and to timely intervention in these cases led to a favorable outcome.

Neurological examination is still the most efficient and useful way of keeping track of postoperative medullary function.

10. ŽIVOTOPIS

OSOBNI PODATCI

Ime i prezime: Ivan Ljudevit Caktaš

Adresa: Bihačka 9, Split 21000

Telefon: 021/486 341

E-adresa: zelkocaktas@gmail.com

Državljanstvo: Hrvatsko

Datum i mjesto rođenja: 13. rujna 1990; Split, RH

ŠKOLOVANJE

2009. - 2015. Medicinski fakultet Sveučilišta u Splitu

2005. - 2009. Opća gimnazija «Marko Marulić», Split

1997. - 2005. O.Š. «Dobri»