

Periapikalne ekstruzije materijala nakon strojne obrade korijenskih kanala rotacijskom i reciprocitetnom tehnikom

Kozarić, Ema

Master's thesis / Diplomski rad

2016

Degree Grantor / Ustanova koja je dodijelila akademski / stručni stupanj: **University of Split, School of Medicine / Sveučilište u Splitu, Medicinski fakultet**

Permanent link / Trajna poveznica: <https://um.nsk.hr/um:nbn:hr:171:374105>

Rights / Prava: [In copyright](#)/[Zaštićeno autorskim pravom.](#)

Download date / Datum preuzimanja: **2025-02-02**



Repository / Repozitorij:

[MEFST Repository](#)



SVEUČILIŠTE U SPLITU
MEDICINSKI FAKULTET

Ema Kozarić

**PERIAPIKALNE EKSTRUZIJE MATERIJALA NAKON STROJNE OBRADJE
KORIJENSKIH KANALA ROTACIJSKOM I RECIPROCITETNOM TEHNIKOM**

Diplomski rad

Akadska godina: 2015./2016.

Mentorica: dr. sc. Ivana Medvedec Mikić, dr. med. dent.

Split, srpanj 2016.

SVEUČILIŠTE U SPLITU
MEDICINSKI FAKULTET

Ema Kozarić

**PERIAPIKALNE EKSTRUZIJE MATERIJALA NAKON STROJNE OBRAD
KORIJENSKIH KANALA ROTACIJSKOM I RECIPROCITETNOM TEHNIKOM**

Diplomski rad

Akadska godina: 2015./2016.

Mentorica: dr. sc. Ivana Medvedec Mikić, dr. med. dent.

Split, srpanj 2016.

SADRŽAJ

1. Uvod	1
1.1. Anatomija pulpe i periapikalnog tkiva	2
1.1.1. Anatomija pulpnog prostora	2
1.1.2. Anatomija periapikalnog tkiva	5
1.2. Promjene u korijenskom kanalu i periapikalnom tkivu	6
1.2.1. Promjene u korijenskom kanalu	6
1.2.2. Promjene u periapikalnom tkivu	8
1.3. Kemomehanička preparacija	9
1.3.1. Mehanička obrada korijenskog kanala	9
1.3.1.1. Step-back tehnika	10
1.3.1.2. Strojne tehnike instrumentacije	11
1.3.1.2.1. ProTaper	11
1.3.1.2.2. WaveOne	13
1.3.2. Kemijska obrada korijenskog kanala	15
2. Cilj rada	17
3. Materijali i metode	19
Prikupljanje i priprema uzoraka	20
Statistička analiza	24
4. Rezultati	25
5. Rasprava	27
6. Zaključak	31
7. Literatura	33
8. Sažetak	37
9. Summary	39
10. Životopis	41

*Najveće hvala mojim roditeljima i bratu na beskrajnoj podršci i ljubavi kroz cijeli život.
Hvala prijateljima na savjetima i pomoći, a posebno hvala mojoj mentorici na uloženom
velikom radu i trudu.*

PDL – parodontni ligament

EDTA – etilen-diamin-tetraoctena kiselina

CW – clockwise (u smjeru kazaljke na satu)

CCW – counterclockwise (obrnuto od smjera kazaljke na satu)

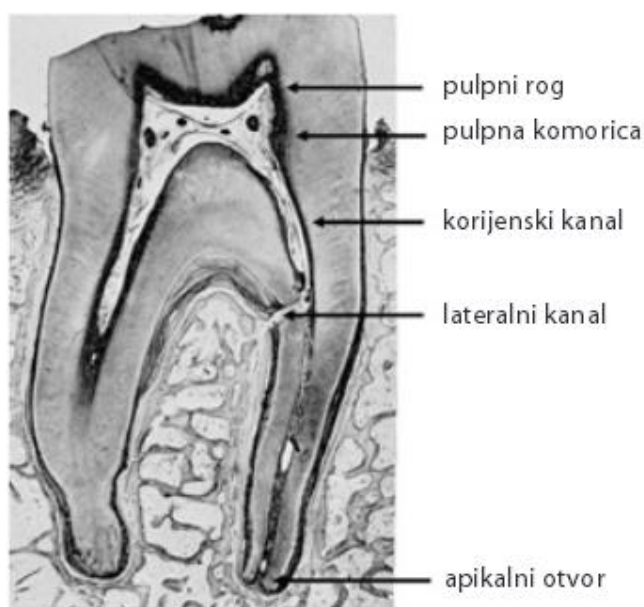
1. UVOD

1.1. Anatomija pulpe i periapikalnog tkiva

1.1.1. Anatomija pulpnog prostora

Endodontski prostor je središnji dio zuba okružen dentinom, a dijeli se na koronarni (pulpna komorica) i radikularni dio (korijenski kanal). Pulpna komorica zauzima središnji dio krune zuba i oblikom prati oblik krune zuba. Čine je rogovci pulpe (produžeci pulpnog tkiva koje sežu do dijela ispod kvržice) i dno pulpne komorice na kojem se nalaze ulazi u korijenske kanale i na kojem se vide razvojne linije fuzije korijenova zuba (slika 1). Oblik korijenskog kanala može biti okrugao, ovalan, izduženo ovalan, u obliku bubrega, čunja ili pješčanog sata (slika 2).

Korijenski kanali smješteni su u korijenskom dijelu zuba gdje teže zauzeti središnji položaj. Dije se na koronarnu, srednju i apikalnu trećinu, a završavaju apikalnim otvorom (*foramen apicis dentis*), mjestom gdje se najčešće nalazi prirodno suženje korijenskog kanala i gdje dentin prelazi u cementno tkivo. Korijenski kanali komuniciraju s parodontnim tkivom putem lateralnih i akcesornih kanala.



Slika 1. Anatomija pulpnog prostora. Preuzeto:

<http://www.nakladaslap.com/public/docs/knjige/endodoncija%201.pdf> (1)

Osnovni oblici korijena i korijenskih kanala na poprečnom presjeku		
1.	Okružni (round)	
2.	Ovalni (oval)	
3.	Izduženo ovalni (deep oval)	
4.	Čunjasti (bowling pin)	
5.	Bubrežasti (kidney, bean)	
6.	Oblik pješčanog sata (hourglass)	

Slika 2. Oblici korijenova i korijenskih kanala. Preuzeto:

<http://sonda.sfzg.hr/wp-content/uploads/2015/04/Stipeti%C4%87-A-.et-al.-Anatomija-pulpnog-prostora.pdf> (2)

Prema toku i završetku kanala razlikujemo 7 tipova korijenskog kanala:

1. Jedan korijenski kanal teče cijelom dužinom korijena i završava jednim apikalnim otvorom
2. Dva kanala koja se u srednjoj ili apikalnoj trećini spajaju u jedan kanal
3. Jedan kanal koji se u sredini dijeli na dva i u apikalnoj trećini ponovno spaja u jedan korijenski kanal

4. Dva korijenska kanala koji zasebno teku cijelom dužinom korijena i završavaju s dva apikalna otvora
5. Jedan korijenski kanal koji se dijeli na dva i svaki završava zasebnim otvorom
6. Dva korijenska kanala koji se spajaju u sredini i u području apeksa opet dijele na dva kanala sa zasebnim otvorima
7. Tri kanala koja zasebno teku i završavaju s tri apikalna otvora (1) (slika 3).

Tip (Njemirovskij)	Korijenski kanal <i>korijenski kanal apeksni otvor</i>	Opis
I.	1-1-1	jedan korijenski kanal koji teče cijelom dužinom korijena i završava jednim apeksnim otvorom
II.	2-1-1 ili 2-2-1	dva korijenska kanala koja se u srednjoj ili apeksnoj trećini spajaju i završavaju zajedničkim apeksnim otvorom
III.	1-2-1	jedan korijenski kanal koji se u srednjoj trećini dijeli na dva kanala koja se u apeksnoj trećini spajaju opet u jedan koji završava jednim apeksnim otvorom
IV.	2-2-2	dva korijenska kanala koja se odvojeno protežu cijelim korijenom i završavaju odvojenim apeksnim otvorima
V.	1-2-2 ili 1-1-2	jedan korijenski kanal koji se u srednjoj ili apikalnoj trećini odvaja u dva kanala koji zasebno završavaju svaki sa svojim apeksnim otvorom
VI.	2-1-2	dva korijenska kanala koja se u srednjoj trećini spajaju u jedan da bi se potom ponovo odvojili i završili svaki sa svojim apeksnim otvorom
VII.	3-3-3	tri korijenska kanala koja se zasebno protežu duž čitavog korijena i svaki završava sa svojim apeksnim otvorom

Slika 3. Klasifikacija korijenskih kanala. Preuzeto:

[http://sonda.sfzg.hr/wp-content/uploads/2015/04/Stipeti%C4%87-A-.et-al.-Anatomija-pulpnog-prostora.pdf\(2\)](http://sonda.sfzg.hr/wp-content/uploads/2015/04/Stipeti%C4%87-A-.et-al.-Anatomija-pulpnog-prostora.pdf(2))

1.1.2. Anatomija periapikalnog tkiva

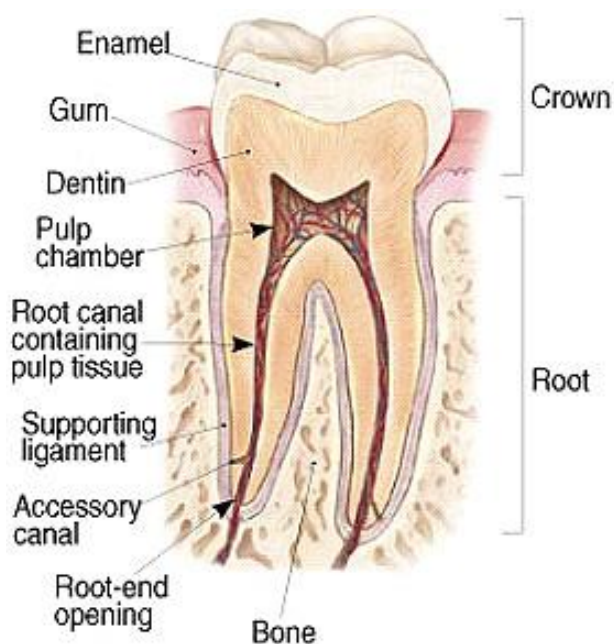
Periapikalno tkivo tvore cement, parodontni ligament i alveolarna kost (slika 4).

Cement je tkivo koje pokriva korijen i omogućuje pričvršćivanje parodontnih vlakana. Tvrdi je od kosti pa je i otporniji na resorpciju tijekom pomicanja zuba, nema krvnih žila i deblji je u području apeksa. Postoji nekoliko tipova cementa:

1. Primarni acelularni unutrašnji vlaknati cement
2. Primarni acelularni vanjski vlaknati cement
3. Sekundarni celularni unutrašnji vlaknati cement
4. Sekundarni celularni miješani vlaknati cement
5. Acelularni cement

Parodontni ligament (PDL) specijalizirano je vezivno tkivo koje čine snopovi kolagenih vlakana koji učvršćuju zub u alveoli. Omogućuje apsorpciju okluzijskih sila i dopušta ograničeno pomicanje zuba. Arteriole koje opskrbljuju parodontni ligament potječu od superiornih i inferiornih grana maksilarne arterije, iz krvnih žila gingive i krvnih žila koje opskrbljuju pulpu. Senzorni živci koji opskrbljuju PDL potječu iz druge i treće grane n.trigeminusa. Velika živčana vlakna su mehanoreceptori (proprioceptori) i najviše ih je u apikalnoj trećini parodonta. Visoko su osjetljivi, registriraju tlak u ligamentu koji je povezan s pomicanjem zuba pa omogućuju pacijentu da točno odredi zub s apikalnim parodontitisom.

Alveolarna kost čini ležište zuba i u nju se vežu snopovi parodontnog ligamenta. Perforirana je zbog krvnih žila i živaca, ali je unatoč tome gušća od okolne spongioze. Zbog stalnih pomaka zuba i promjena tlaka, ona se stalno remodelira (resorpcija i apozicija). Na rtg-u se prepoznaje kao lamina dura, njen kontinuitet se podrazumijeva kao zdravi parodont, a diskontinuitet se povezuje s periradikularnom upalom.



Slika 4. Periapikalno tkivo. Preuzeto:

<https://www.tualatinendo.com/images/toothjpg.jpg> (3)

1.2. Promjene u korijenskom kanalu i periapikalnom tkivu

1.2.1. Promjene u korijenskom kanalu

Upala zubne pulpe (pulpitis) najčešće nastaje zbog mikrobioloških uzročnika prodorom mikroorganizama kroz dentinske tubuluse, apikalni otvor/e, otvorenu pulpu ili anahorezom (krvlju, limfom). Ostali uzročnici mogu biti mehanički (duboka preparacija kaviteta, preparacija bez odgovarajućeg hlađenja) ili kemijski (alkohol, vodikov peroksid, adhezivni sustavi).

Reakcija zubne pulpe može biti prolazna upala (reverzibilni pulpitis) koja, ukoliko se iritans ne ukloni, napreduje prema ireverzibilnom pulpitisu i nekrozi.

Reverzibilni pulpitis obilježava oštra bol koja prestaje čim se podražaj ukloni. Bol se nikada ne javlja spontano, a histološki je vidljiva hiperemija zubne pulpe.

Ireverzibilni pulpitis može biti akutni (simptomatski) i kronični (asimptomatski) te parcijalni ili totalni (2).

Akutni ireverzibilni pulpitis je karakteriziran spontanim i kontinuiranim napadima boli koji obično prestaju uzimanjem analgetika. Bol se može pojaviti i na neki podražaj, ali se nastavlja i nakon njegova uklanjanja (prolongirana bol). Pojačava se noću i u ležećem položaju. Histološki može biti serozni ili gnojni (zbog kompromitiranja cirkulacije dolazi do raspada stanica pulpe i nastanka gnoja).

Kronični ireverzibilni pulpitis je oblik upalnog odgovora zubne pulpe kod kojeg se uspostavlja ravnoteža između obrambenih snaga i upale pa izostaje osjet boli.

Nekroza pulpe je proces raspadanja pulpnog tkiva bez prisutnosti bakterija. Nekrotična pulpa ne reagira na termičke podražaje i nema simptoma. Zubi s nekrotičnom pulpom mogu biti osjetljivi na palpaciju ili perkusiju ukoliko je upala prešla u periapikalno tkivo (apikalni parodontitis). Histološki razlikujemo likvefakcijsku i koagulacijsku nekrozu pulpe.

Gangrena je proces raspadanje pulpe uz prisustvo bakterija. Produkti raspada su sumporovodik, indol, skatol i kadaverin koji uzrokuju neugodan miris. Pacijent ne osjeća bol i pulpa ne reagira na aplikaciju toplog ili hladnog podražaja. Razlikujemo dva oblika; vlažna i suha gangrena (3).

Bolest pulpe karakterizira otpuštanje visokih koncentracija medijatora upale (histamin, bradikinin i metaboliti arahidonske kiseline) zbog kojih se povećava propusnost krvnih žila i dolazi do porasta kapilarnog tlaka. Pulpa je okružena tvrdim zubnim tkivom koje joj onemogućuje širenje uslijed nastanka edema pa dolazi do pritiska na krvne žile i živčane okončine i nastanka boli. Zbog daljnjeg kompromitiranja cirkulacije nastaje ishemijska nekroza zubne pulpe. Ukoliko se bolest pulpe ne liječi, infekcija se širi u periapikalna tkiva i dalje u područja glave i vrata pa može ugroziti život (4).

Tablica 1. Simptomi u promijenjenoj pulpi

STANJE PULPE	OSJETLJIVOST NA TERMIČKE PODRAŽAJE
Reverzibilni pulpitis	Reakcija pacijenta na podražaj koja prestaje čim se podražaj ukloni
Simptomatski ireverzibilni pulpitis	Podražaj izaziva jaču reakciju pacijenta, pojava produžene boli i nakon uklanjanja podražaja
Asimptomatski ireverzibilni pulpitis	Slabija reakcija na termičke podražaje
Nekroza	Nema odgovora

1.2.2. Promjene u periapikalnom tkivu

Akutni apikalni parodontitis je najčešće prva promjena periapikalnog tkiva nakon upale ili nekroze pulpe. Uz mikroorganizme, uzročnik apikalnog parodontitisa može biti prekomjerna instrumentacija korijenskog kanala, protiskivanje materijala za punjenje, sredstva za dezinfekciju ili hiperokluzija nakon izrade ispuna. Zbog odgovora na iritaciju, u području parodontnog ligamenta nastaje edem i infiltracija polimorfonuklearima. Eksudat nema kamo otjecati pa dolazi do pritiska na živčane okončine i nastanka jake boli. Povećani tkivni tlak uzrokuje rastezanje parodontnog ligamenta pa je zub u supraokluziji. Zbog postojanja proprioceptora u parodontnom ligamentu bolesnik može odrediti koji ga zub boli. Ako je iritacija jaka i dugotrajna, dolazi do resorpcije kosti pa akutni apikalni parodontitis prelazi u akutni apikalni apsces.

Ukoliko je promjena nastala zbog upaljene pulpe, simptomi su spontana bol, bol na termičke podražaje, na zagriz ili perkusiju. Terapija je, ovisno o uzročniku, ekstirpacija pulpe, usklađivanje okluzije ili uklanjanje iritansa.

Kronični apikalni parodontitis nastaje iz akutnog oblika parodontitisa. Simptomi su slabo izraženi, a na RTGu je vidljiv granulom ili cista.

Akutni apikalni apsces je lokalizirana ili difuzna lezija koja razara periapikalno tkivo i ima nagli početak, a uzrok je nekrotična pulpa. Simptomi su brza i spontana jaka bol, oticanje, bol na palpaciju i perkusiju i opći simptomi (povišena temperatura, malaksalost, limfadenopatija).

Kronični apikalni apsces karakterizira drenaža gnojnog sadržaja kroz sinus trakt jer je gnoj probio kost i periost do vestibuluma ili ekstraoralno. Uzrok kroničnog apikalnog apscesa je nekrotična pulpa, ali simptomi izostaju jer se sadržaj drenira. Bol se može pojaviti ako se sinus trakt zatvori i tada nastaje “Feniks apsces” (5).

Tablica 2. Promjene u periapikalnom tkivu nakon nekroze pulpe

	OSJETLJIVOST NA PERKUSIJU/PALPACIJU	VIDLJIVA PROMJENA NA RTGU
Akutni apikalni parodontitis	Bol pri perkusiji/palpaciji	Nema promjene
Kronični apikalni parodontitis	Blagi simptomi ili ih nema	Pojava granuloma ili ciste
Akutni apikalni apsces	Izrazita bol pri perkusiji/palpaciji	Pristuna lokalizirana ili difuzna periapikalna lezija
Kronični apikalni apsces	Blagi simptomi ili ih nema	Prisutna periapikalna lezija

Terapija svih promjena u periapikalnom tkivu, ukoliko je uzrok upala ili nekroza pulpe, je ekstirpacija pulpe (6).

Iako su dijagnoza, mehanička i kemijska obrada korijenskog kanala, punjenje i izrada ispuna važne, mehaničko čišćenje se smatra najzahtjevnijim i jednim od najvažnijih dijelova u liječenju pulpne bolesti.

1.3. Kemomehanička preparacija

Mehaničko čišćenje kanala je važni čimbenik u uklanjanju infekcije, ali se ne može odvojiti od kemijskog pa se zato naziva kemomehaničkom ili biomehaničkom preparacijom. Svrha mehaničke i kemijske obrade korijenskog kanala je odstraniti mikroorganizme i nekrotični sadržaj, dezinficirati stijenke kanala i omogućiti koničan oblik kanala kako bi se postiglo apikalno, koronarno i lateralno brtvljenje i spriječila ponovna kolonizacija bakterija iz periapikalnog tkiva ili usne šuljine.

1.3.1. Mehanička obrada korijenskog kanala

Tehnika instrumentacije korijenskog kanala može biti ručna ili strojna.

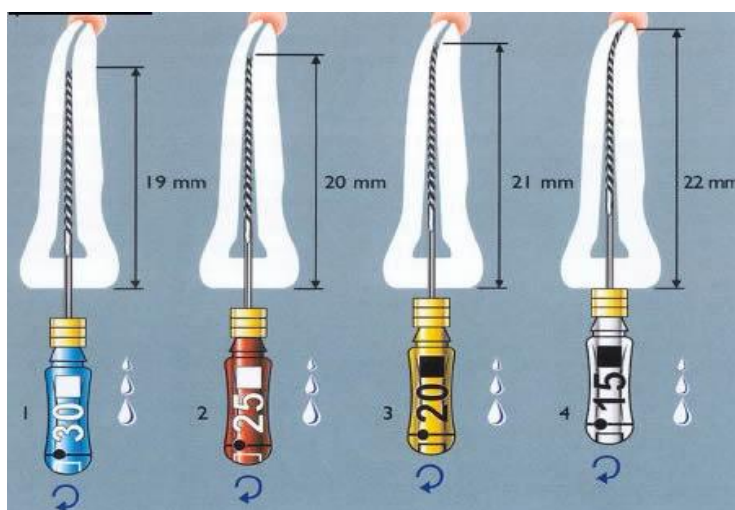
1.3.1.1. Ručne tehnike instrumentacije korijenskog kanala

Ručne tehnike instrumentacije su podijeljene u dvije skupine, apeksno-koronarnu (standardna, step-back, pasivna step-back i balanced-force) te koronarno-apeksnu (step-down, double-flared, crown-down i canal-master) tehniku (5).

Step-back tehnika

Step-back tehnika je najčešće korištena ručna tehnika za instrumentiranje korijenskog kanala. Potrebni instrumentarij su proširivači, strugači i headstream strugači.

Nakon što se osigurao ravan pristup u korijenski kanal, određuje se radna duljina kanala. Uvodi se tanka iglica, a na apeks lokatoru se prati je li dosegnula *foramen internum*. Na kruni zuba se odredi referentna točka i prema njoj se postavi stoper. Dobivena duljina se izmjeri na endodontskoj mjerci i može se započeti instrumentacija. Iglica koja je prva “zapela” u kanalu se naziva “inicijalna” iglica. Nakon nje slijedi instrumentacija s 2-3 veće iglice na istu radnu duljinu i zadnja iglica koja je instrumentirala kanal je “glavna” iglica ili MAF (master apical file). Time je završena instrumentacija apeksa. Nakon toga slijedi step-back postupak, tj. upotreba 4-5 većih iglica od MAF-a, kojima je radna duljina kraća za 0,5-1 mm od radne duljine kako bi se postigao konusan oblik kanala, očistile stijenke i omogućilo dobro punjenje. Između svake iglice potrebno je “rekapitulirati” MAF-om (provjeriti radnu duljinu kako bi se spriječilo formiranje dentinskog čepa) i irigirati s 2.5% otopinom natrijeva hipoklorita, klorheksidinom i EDTA-om. Na kraju instrumentacije se stepenice zaglade K-strugačem ili headstream strugačem u veličini MAF-a (7) (slika 5).



Slika 5. Step-back tehnika. Preuzeto:

<http://www.iztacala.unam.mx/rrivas/imagenes/limpieza/coronoradicular5.jpg> (4)


1.3.1.2. Strojne tehnike instrumentacije korijenskog kanala

Pojavom strojnih tehnika instrumentacije uz upotrebu nikal-titanskih instrumenata omogućilo se bolje čišćenje zavijenih kanala zbog njihove fleksibilnosti. Nikal-titanska legura se naziva i “materijal s memorijom” jer se nakon deformacije vraća u prvobitan položaj (8). Instrumenti su elastičniji od čeličnih instrumenata i omogućavaju lakši ulazak u uske i zakrivljene dijelove kanala te prate njegov prirodan tijek s manjom učestalosti nastanka stube ili perforacija. Legura se može zamoriti zbog pretjerane upotrebe pa instrument puca (9). Pravilo je, što je kanal uži i zavijeniji, to su zamor i trošenje instrumenta veći. Pokreću se pomoću električnog motora brzinom od 250 - 300 okretaja u minuti, a prodiranjem u dublje dijelove broj okretaja mora biti manji. Umjesto reznih bridova imaju rezne plohe pa su neagresivni i omogućuje se rotacija za 360°.

1.3.1.2.1. ProTaper

Instrumenti

Glavna karakteristika ProTaper instrumenata je nestalni konicitet i promjena kuta navoja (10). Imaju trokutasti poprečni presjek s konveksnim stranama, helikoidnu oštricu i neagresivni vršak (slika 6). Set se sastoji od tri “shaping” i pet “finishing” instrumenata. “Shaping” instrumenti imaju porast koniciteta, a “finishing” instrumenti imaju pad koniciteta od vrha do cervikalnog dijela instrumenta. Radni dio im je 14 mm. Rabe se uz 300 okretaja u minuti.




Slika 6. Poprečni presjek “Shaping” i “Finishing” instrumenta. Preuzeto:

<http://image.slidesharecdn.com/nitiendo-2-140902012325-phpapp02/95/nickel-titanium-instruments-in-endodontics-72-638.jpg?cb=1409621041> (5)

“Shaping” instrument S1 ima ljubičasti identifikacijski prsten, S2 bijeli prsten, a služe za obradu koronarne i srednje trećine korijenskog kanala. Promjer instrumenta S1 na vrhu D_0 iznosi 0,17 mm i mijenja konicitet 12 puta, dok je kod S2 D_0 0,20 mm i mijenja konicitet devet puta. “Shaping” X ili S_X je dodatni instrument koji se rabi za koronarno širenje korijenskog kanala pokretima iščerkavanja. Radni dio mu je 14mm, D_0 iznosi 0,19mm, a D_{14} 1,2 mm.

“Finishing” instrumenti služe za obradu apikalne trećine korijenskog kanala. Mijenjaju konicitet dva puta. F1, F2 i F3 instrumenti označeni su jednim prstenom. F1 instrument ima jedan prsten žute boje s konicitetom na prva tri milimetra od 7%. F2 instrument ima jedan prsten crvene boje s konicitetom na prva tri milimetra od 8% dok F3 ima plavi prsten sa konicitetom na prva tri milimetra od 9%. F4 i F5 instrumenti označeni su s dva identifikacijska prstena i koriste se u instrumentaciji širokih korijenskih kanala. F4 instrument ima dva crna prstena, promjer na vrhu mu je 0,40 mm, a konicitet na prvom milimetru iznosi 6%. F5 je označen s dva žuta prstena, D_0 mu je 0,50 mm, a konicitet na prvom milimetru 5% (11) (slika 7).



Slika 7. ProTaper instrumenti. Preuzeto:

<http://www.net32.com/images/aa/dentsply-maillefer-protaper-rotary-files-A0410.219.101.jpg> (6)

Instrumenti za reviziju punjenja korijenskih kanala su D1, D2 i D3 za koronarnu, srednju i apikalnu trećinu. D1 jedini ima agresivni vrh pa je moguć otklon od korijenskog kanala.


Tehnika instrumentacije korijenskog kanala

Nakon određivanja radne duljine korijenskog kanala čeličnim instrumentom #15, instrumentiraju se 2/3 kanala S1 instrumentom. Nakon toga se instrumentira do pune radne duljine instrumentima S1 i S2 kako bi se obradile koronarna i srednja trećina kanala. Apikalna trećina korijenskog kanala instrumentira se instrumentima F1, F2, F3 i F4, F5 ukoliko je kanal širok. Tijekom instrumentacije kanala ProTaper instrumentima potrebna je česta irigacija kako bi se omogućila neometana rotacija instrumenta u kanalu i uklonio detritus (12, 13).

1.3.1.2.2. WaveOne

Instrumenti

WaveOne sistem je napravljen kao SINGLE-file sistem, tj. koristi se jedan instrument za obradu cijelog korijenskog kanala, što omogućuje adekvatnu irigaciju kanala, kako bi se uklonile bakterije i pulpno tkivo i dobro brtvljenje. Instrumenti su napravljeni pomoću M-Wire tehnologije čime im se poboljšava čvrstoća i otpornost na lom (14). Dizajnirani su za recipročnu tehniku instrumentacije kanala; instrument u obrnutom smjeru od smjera kazaljke na satu (CCW) reže dentin, a u smjeru kazaljke na satu (CW) se oslobađa iz kanala i izvlačenjem instrumenta se uklanja odrezani dentin. Tri recipročna ciklusa kompletiraju jednu rotacijsku kretnju i instrumentacija polako napreduje prema apeksu korijenskog kanala. Mogu se rotirati za 360°. Imaju neagresivni vrh i obrnuto okrenuti heliks koji omogućuje pomak strugotina dentina prema cervikalnom dijelu kanala što smanjuje mogućnost protiskivanja materijala kroz apikalni otvor (slika 8). Zbog nemogućnosti potpune sterilizacije instrumenata, svi instrumenti korišteni u kanalu bi se trebali koristiti samo jednom (15). Radi toga WaveOne instrumenti imaju gumeni prsten na dršci koji se deformira sterilizacijom i ne može se ponovno postaviti u stroj. Druga prednost korištenja instrumenta samo jednom je što se smanjuje mogućnost pucanja u kanalu. WaveOne sustav sadrži tri instrumenta, žuti, crveni i crni.



Slika 8. Poprečni presjek WaveOne instrumenta. Preuzeto:

<http://synapse.koreamed.org/ArticleImage/2185RDE/rde-38-21-g003-1.jpg> (7)

Žuti instrument (Small) se koristi u uskim kanalima, promjer na vrhu iznosi 21, a konicitet mu je 6%. Promjer crvenog instrumenta (Primary) je 25, konicitet mu je 8% i koristi se u instrumentaciji većine korijenskih kanala. Crni instrument (Large) se koristi za obradu širokih korijenskih kanala, promjer vrha mu je 40, a konicitet 8%. Crveni i crni instrument imaju nestalni konicitet koji se smanjuje od cervikalno prema apikalno (slika 9).



Slika 9. WaveOne instrumenti. Preuzeto:

http://www.accessdentalcoastal.co.za/media/com_hikashop/upload/WaveOne_Files_Z.jpg (8)

Tehnika instrumentacije korijenskog kanala

Prvi korak je umetanje ručnog čeličnog instrumenta #10 u korijenski kanal. Ako instrument dosegne radnu duljinu bez poteškoća, izabire se Primary, crveni WaveOne instrument.

Ako #10 instrument ne može dosegnuti radnu duljinu upotrebljava se manji ručni instrument i žuti (Small) WaveOne instrument. Ukoliko apikalni otvor dosežemo ručnim instrumentom #20 ili većim, koristimo crni (Large) WaveOne instrument koji je ujedno i najveći instrument.

U kanalu se koristi s malim pritiskom prema apikalno. Nakon svakog završenog ciklusa instrumentacije, potrebno je obrisati instrument i irigirati kanal natrijevim hipokloritom jer se WaveOne instrument ne smije koristiti u suhom kanalu.

1.3.2. Kemijska obrada korijenskog kanala

Kemijska obrada korijenskog kanala važna je za uklanjanje mikroorganizama i nekrotičnog sadržaja u lateralnim i akcesornim kanalima gdje to nije moguće mehanički ukloniti. Osnovno djelovanje kemijskih preparata je irigacija (otplavlivanje dentinskih strugotina iz kanala nakon mehaničkog čišćenja), dezinfekcija (uništavanje mikroorganizama), omekšavanje dentina i lubrikacija (olakšavanje prolaska instrumenata u korijenski kanal) (5).

Kemijski preparati:

Natrij hipoklorit

Najčešće korišteno sredstvo za ispiranje korijenskog kanala. Koncentracija koja se koristi u endodonciji je od 0,5% do 5,25% (najčešće 2,5%), a pH iznosi od 12 do 13. Ima široki antimikrobni spektar djelovanja, sposobnost razgradnje nekrotičnog i vitalnog pulpnog tkiva i svojstvo lubrikacije (16). Učinak je bolji što je vrijeme djelovanja natrij hipoklorita dulje (10 min), a otapajući učinak se povećava s povećanjem temperature. Negativne karakteristike materijala su toksičnost, neugodan okus i velika površinska napetost zbog čega slabije prodire u nepravilnosti korijenskog kanala.

Klorheksidin

Antimikrobno je sredstvo širokog spektra djelovanja (gram pozitivne i negativne bakterije, virusi, gljivice). Učinkovit je protiv *Enterococcus faecalis* i *Candida albicans* (17, 18). U nižim koncentracijama djeluje bakteriostatski, a u višima baktericidno. Veže se za tvrda i meka tkiva usne šupljine pa zadržava antimikrobno djelovanje. Nedostatak klorheksidina je nemogućnost otapanja nekrotičnog tkiva pa ga je potrebno koristiti s natrijevim hipokloritom (19). Između upotrebe natrij hipoklorita i klorheksidina potrebno je

kanal isprati fiziološkom otopinom jer kemijskom reakcijom između navedenih preparata nastaje smeđi precipitat parakloroanilina koji može obojiti zubne strukture u smeđu boju (20).

Etilen-diamin-tetraoctena kiselina (EDTA)

U endodonciji se koristi za otapanje anorganskog materijala u koncentraciji 15-17%. Ispiranje se vrši jednu minutu, a demineralizacija uzrokuje uklanjanje zaostatnog sloja, odčepeljivanje i proširivanje dentinskih tubulusa. Zbog nemogućnosti otapanja organskih ostataka, potrebno ju je koristiti s natrij hipokloritom (21).

2. CILJ RADA

Cilj ovog istraživanja bio je izmjeriti volumen tekućine za irigaciju i količinu detritusa iz korijenskih kanala nakon preparacije ekstrahiranih jednokorijenskih zuba upotrebom strojne reciprocitetne (WaveOne), rotacijske (ProTaper Universal) i ručne (Step-back) tehnike obrade korijenskih kanala.

Nulta hipoteza je da će rotacijska tehnika rada rezultirati prebacivanjem znatno manje količine detritusa i tekućine u odnosu na reciprocitetnu tehniku obrade korijenskih kanala. Ručna step-back tehnika biti će najpoštednija tehnika u smislu periapikalnog prebacivanja detritusa i tekućine.

3. MATERIJALI I METODE

Prikupljanje i priprema uzoraka

U ovom istraživanju korišteni su jednokorijenski zubi prikupljeni na Zavodu za oralnu kirurgiju Stomatološke poliklinike u Splitu. Do istraživanja su čuvani u 35% otopini formalina. Svakom zubu je pomoću rotirajućeg diska očišćena površina korijena sa svrhom uklanjanja ostataka parodontnog ligamenta te su do kraja istraživanja bili pohranjeni u fiziološkoj otopini. Korišteni su zubi sa završenim rastom i razvojem korijena, bez vidljivih oštećenja na apeksu i bez karijesa na korijenu zuba. Okruglim dijamantnim svrdlima svaki je zub trepaniran te su pomoću okruglih čeličnih svrdala i Gates Gliden svrdala broj 5 oblikovani ulazi u korijenske kanale. Ručnom endodontskom iglicom broj 10 (DentsplyMaillefer, Ballaigues, Switzerland) utvrđen je broj korijenskih kanala i njihova prohodnost do apeksa. Samo zubi koji su imali jedan, prohodan korijenski kanal uzeti su u obzir za ovo istraživanje, ukupno njih 30 (n=30).

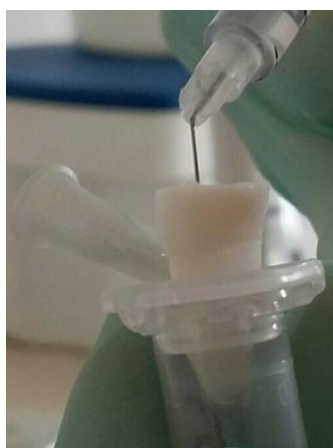Zubima su uklonjene krune zubi upotrebom dijamantnih svrdala na ukupnu dužinu od 16mm od apeksa kako bi se standardizirala radna duljina korijenskog kanala. Radna duljina je određena tako da se od ukupne duljine inicijalne iglice #10 ili 15 (DentsplyMaillefer, Tulsa, OK, USA), koja je sezala do apikalnog otvora, oduzeo 1 mm. Ostatci pulpe su uklonjeni pulpektiratorom (DentsplyMaillefer, Tulsa, OK, USA).

Za prikupljanje tekućine i detritusa iz korijenskih kanala korištene su Eppendorf safe-lock tubice (Eppendorf India Limited, Chennai, India) koje su prije korištenja, izvagane tri puta na elektronskoj vagi s četiri decimale (Gibertini CRYSTAL 200 CE Magnetic Compensation Analytical Balance, Novate Milanese, Italy), a kao početna vrijednost je uzeta srednja vrijednost tri mjerenja. Ukoliko bi se vrijednosti vaganja uvelike razlikovale, vaganje tubica bi se ponavljalo dok se ne bi dobile nezamjetne razlike u težini. Vaganje je provodila osoba koja je obučena za rad s tom vagom i koja nije bila upućena u problematiku rada kako bi se dobili što pouzdaniji rezultati.



Slika 10. Elektronska vaga s četiri decimalne (Gibertini CRYSTAL 200 CE Magnetic Compensation Analytical Balance, Novate Milanese, Italy).

Koristeći zagrijani instrument napravljene su rupice u koje su pod pritiskom utisnuti korijenovi zubi. Sa svrhom izjednačavanja tlaka unutar tubice u poklopac Eppendorf tubice postavljene su igle veličine 27G, zatim se cijela tubica obložila aluminijskom folijom kako bi se istraživačima onemogućio uvid u količinu ekstrudiranog detritusa i tekućine. Korijenovi su zatim podijeljeni u tri grupe, u svakoj grupi po deset ($n=10$). Instrumentaciju sve tri grupe zubi napravila je jedna, ista osoba, studentica 6.godine studija dentalne medicine.



Slika 11. Zub u Eppendorf safe-lock tubici

Prva skupina korijenova instrumentirana je rotacijskom tehnikom obrade korijenskih kanala ProTaper (DentsplyMaillefer, Ballaigues, Switzerland). Instrumentacija je započeta iglicom S1 kojoj je gumeni stoper postavljen na 2/3 duljine korijenskog kanala (12 mm) te je ista iglica obradila korijenski kanal u punoj radnoj duljini (16mm). Sljedeća iglica je bila S2 na punu radnu duljinu, zatim F1 i F2 (25/.08).

Druga skupina je instrumentirana reciprocitetnom tehnikom WaveOne (DentsplyMaillefer, Ballaigues, Switzerland). Budući da je ručna iglica broj 10 ulazila u kanale bez poteškoća, koristila se iglica Primary (25/.08), prvo na 2/3 duljine korijenskog kanala (12mm), a zatim na punu duljinu.

Treća skupina instrumentirana je ručnom tehnikom Step-back. Instrumentacija je započeta iglicom 15/.02, "master apical file" bila je 25/.02, a Step-back je završio s 35/.02.

Za strojne tehnike rada koristio se endodontski stroj X-Smart Plus (DentsplyMaillefer, Ballaigues, Switzerland). Za irigaciju korijenskih kanala i završno ispiranje korijena koristila se destilirana voda u ukupnom volumenu od 5 ml po korijenu. Taj je volumen bio podijeljen u 5 plastičnih šprica od 1 ml (DispoVan, Hindustan Syringes & Medical Devices Ltd., Faridabad, India) s iglom otvorenog vrha veličine 30G (Canal Clean Tips, Biodent Co., Ltd., Korea). Iza svake iglice kod tehnika Step back i ProTaper napravljena je irigacija korijenskih kanala sa po 1 ml destilirane vode dok je kod Wave One tehnike taj volumen bio podijeljen na dva puta po 2 ml. Po završetku instrumentacije korijenskih kanala površina korijena je isprana s 1 mL destilirane vode kako bi se isprao sav detritus s površine korijena u Eppendorf safe-lock tubicu.



Slika 12. Endodontski stroj X-Smart Plus (DentsplyMaillefer, Ballaigues, Switzerland)

Tubice su zatvorene, očitao se volumen destilirane vode u svakoj pojedinoj tubici i pohranjene su u termostat na 37° kroz pet dana kako bi isparila destilirana voda i ostao suhi ostatak.

Nakon što je isparila sva tekućina, Eppendorf safe-lock tubice su ponovno izvagane na istoj vagi i ponovno je za konačnu vrijednost određena srednja vrijednost iz tri mjerenja za svaku tubicu.

Količina detritusa nakon instrumentacije je dobivena kao razlika između težine Eppendorf safe-lock tubice na početku i na kraju istraživanja, kada je tubica sadržavala samo suhi ostatak. Očitavanje volumena tekućine kao i vaganje suhog ostatka provela je osoba koja nije bila upućena u problematiku istraživanja.

Statistička analiza

Statistička analiza napravljena je pomoću statističkog softvera Graph Pad Prism (Graph Pad Software, La Jolla, California, USA). Za provjeru normalnosti distribucije podataka koristio se Shapiro - Wilcoxonov test. Za usporedbu podataka između tri ispitivane grupe prije i nakon endodontske obrade korijenskih kanala koristili su se Kruskal - Wallisov neparametrijski test te Dunnov post hoc test. Za usporedbu podataka o volumenu tekućine između tri ispitivane skupine koristio se one - way ANOVA parametrijski test te Tukey post - hoc test. P-vrijednosti manje od 0,05 smatrane su statistički značajnim.

4.REZULTATI

Rezultati ovoga rada pokazuju da je periapikalna ekstruzija materijala, ali i tekućine za irigaciju, bila prisutna neovisno o tehnici obrade korijenskih kanala.

Reciprocitetna tehnika (WaveOne) je rezultirala prebacivanjem manje količine detritusa od rotacijske tehnike (Protaper), ali razlika nije bila statistički značajna ($p > 0,05$). Ručna tehnika obrade korijenskih kanala rezultirala je manjom količinom detritusa u odnosu na obje strojne tehnike, ali također razlika nije bila statistički značajna ($p > 0,05$) (Tablica 3).

Razlika u volumenu tekućine u Eppendorf tubicama nije bila statistički značajna bez obzira na korištenu tehniku obrade korijenskih kanala (Tablica 4).

Tablica 3. Razlika u masi tubica prije i nakon obrade korijenskih kanala (u gramima) ovisno o korištenoj tehnici (n=10/skupina)

	WaveOne	ProTaper	Stepback
Srednja vrijednost	0,00027	0,00042	0,0002
Standardna devijacija	0,0044	0,0034	0,0024
Maksimalna vrijednost	1,105	1,104	1,105
Minimalna vrijednost	1,094	1,091	1,098

Tablica 4. Volumen tekućine (u mililitrima) u Eppendorf tubici ovisno o korištenoj tehnici obrade korijenskih kanala (n=10/ skupina)

	WaveOne	ProTaper	Stepback
Srednja vrijednost	1,34	1,58	1,4
Standardna devijacija	0,745	0,725	0,594
Maksimalna vrijednost	2,2	2,2	2
Minimalna vrijednost	0,3	0,1	0,3

Tijekom mehaničke obrade korijenskih kanala, dentinske strugotine, pulpno tkivo, mikroorganizmi i irigansi mogu biti ekstrudirani u periradikalna tkiva što može izazvati upalu (22). Histološki se to očituje kao akutni apikalni parodontitis. Simptomi upale mogu biti povremena bol, oticanje ili kombinacija simptoma. Brojni su čimbenici koji utječu na periapikalnu ekstruziju detritusa i tekućine za ispiranje korijenskih kanala, a neki od njih su: vrsta i veličina instrumenta, tehnika instrumentacije, odabir tekućine za irigaciju, način ispiranja kanala i ostali čimbenici. U ovom radu ispitivao se učinak različitih tehnika instrumentacije korijenskih kanala na periapikalnu ekstruziju detritusa i irigansa.

Rezultati ovog istraživanja pokazuju kako je ručna tehnika obrade korijenskih kanala Step-back tehnikom bila najpoštednija tehnika što se tiče količine detritusa koji je prebačen u Eppendorf tubicu tijekom mehaničkog čišćenja endodontskog prostora. Iako je korištenje ručnih instrumenata Step-back tehnikom rezultiralo najmanjom ekstruzijom detritusa i tekućine, ekstruzija je ipak postojala. Ghivari i sur. istraživali su razliku u količini ekstrudiranog detritusa između ručne step-back i ProTaper te strojne ProTaper tehnike instrumentacije korijenskog kanala. Rezultati njihov istraživanja pokazali su da je najveća količina ekstrudiranog detritusa nastala je nakon instrumentacije ručnom Step-back tehnikom, što je oprečno rezultatima našeg istraživanja. Uzrok ekstruzije materijala ručnim instrumentima posljedica je njihovog djelovanja poput klipa zbog manjka prostora za izbacivanje detritusa koronarno, što rezultira protiskivanjem irigansa, a s njime i detritusa, kroz apikalni otvor. Instrumentacija strojnim ProTaper instrumentima, zbog činjenice da je to koronarno - apikalna tehnika kod koje instrumenti imaju konicitet koji opada u smjeru D16-D0, omogućava širi oblik kanala u koronarnom dijelu čime se izbjegava djelovanje poput klipa (23). Međutim treba naglasiti da rotacijska tehnika ProTaper uklanja znatno veću količinu materijala s dentinskih zidova od ručne Step-back tehnike rada, što bi išlo u prilog rezultatima našeg istraživanja.

Reciprocitetna tehnika WaveOne, a zatim rotacijska tehnika ProTaper rezultirale su većom količinom detritusa u Eppendorf tubicama. Uzun i sur. uspoređivali su razlike u količini ekstrudiranog detritusa i brzini instrumentacije između dvije strojne tehnike instrumentacije; rotacijske (Typhoon, ProTaper Universal, Mtwo) i reciprocitetne (WaveOne, Reciproc, SafeSider). Najbrža instrumentacija korijenskog kanala postignuta je korištenjem WaveOne instrumenata, ali je rezultirala i najvećom količinom ekstrudiranog detritusa (24). Veća količina ekstrudiranog detritusa nastaje zbog korištenja WaveOne instrumenata u kanalu. Pokreti su CCW i CW što može rezultirati većom količinom periapikalno

ekstrudiranog detritusa. Ti nedostaci ne postoje kod ProTaper tehnike instrumentacije jer se instrumenti u kanalu ponašaju kao vijci, što olakšava prijenos detritusa prema koronarno (25). U našem istraživanju instrumentacija ProTaper instrumentima rezultirala je većom količinom apikalno ekstrudiranog detritusa, što je u skladu s istraživanjem koje su proveli De-Deus i sur. Oni su ispitali razliku u količini ekstrudiranog detritusa između četiri tehnike instrumentacije: ručne (balanced-force), reciprocitetne (WaveOne, Reciproc) i rotacijske (ProTaper). Prema rezultatima njihovog istraživanja instrumentacija ProTaper instrumentima rezultirala je statistički značajno većom količinom detritusa u odnosu na reciprocitetne tehnike uz napomenu da razlike u rezultatima između istraživanja mogu biti zbog različitih zuba ili oblika kanala na kojima su provedena (26).

U istraživanju je kao irigans korišteno 5mL destilirane vode između svakog ciklusa instrumentacije korijenskog kanala. Destilirana voda odabrana je kao irigans kako bi se smanjila mogućnost da čestice, koje su u sastavu drugih irigansa, utječu na količinu ekstrudiranog detritusa. Parirokh i sur. istraživali su razlike između tri često korištena irigansa u kliničkoj praksi: 2,5% natrij hipoklorit, 5,25% natrij hipoklorit i klorheksidin. Utvrdili su da postoje statistički značajne razlike u količini ekstrudiranog detritusa između kontrolne grupe (korijenski kanali koji nisu ispirani) i grupe kanala koji su ispirani navedenim irigansima. Smatraju da razlika nastaje zbog kristalića natrij hipoklorita koji su s detritusom protisnuti preko apeksa i da tako povećavaju težinu ekstrudiranog detritusa (27). Instrumentarij za irigaciju bila je plastična šprica od 1mL (DispoVan, Hindustan Syringes & Medical Devices Ltd., Faridabad, India) s iglom otvorenog vrha veličine 30G (Canal Clean Tips, Biodent Co., Ltd., Korea). Pasivna irigacija iglom veličine 30G korištena je jer lako doseže fiziološki foramen i omogućuje efikasnu irigaciju korijenskog kanala, ali zbog pritiska koji se stvara na apikalnom otvoru, moguća je povećana ekstruzija detritusa i irigansa u periapeks. Boutsoukis i sur. su istraživali kolika je razlika u ekstrudiranom detritusu između šest različitih igala za irigaciju. Najveći pritisak na apikalnom foramenu, a s time i najveću ekstruziju materijala, uzrokuje igla otvorenog vrha (28).

Iako su korijenovi ekstrahiranih zuba standardizirani tako da svi imaju jednaku duljinu korijenskih kanala, postoji znatna razlika između instrumentacije ekstrahiranih zuba i instrumentacije zuba intraoralno.

Najznačajnija razlika je u tome što periapikalna tkiva tvore barijeru i time smanjuju ekstruziju materijala u periapeks. Zbog nedostatka barijere, u ovom istraživanju važnu ulogu imala je i gravitacija (29). Također, mnogo toga ovisi o tome je li pulpa vitalna ili nekrotična. U istraživanju Salzgeber i sur. dokazano je kako vitalna pulpa, ukoliko je prisutna na apikalnom i lateralnim otvorima, kontrolira prodiranje irigansa. Taj efekt izostaje ukoliko je pulpa nekrotična pa irigans prodire u periradikalna tkiva (30).

Također, treba uzeti u obzir da je istraživanje rađeno na zubima kojima je završen rast i razvoj korijena. Mladi trajni zubi imaju tanke stijenske dentina i široke apikalne otvore pa se može pretpostaviti veća ekstruzija detritusa i irigansa u periradikalna tkiva. Velmurugan i sur. su istraživali razliku između EndoVac sustava i standardne tehnike irigacije korijenskog kanala kod mladih trajnih zuba. Rezultati su pokazali kako se irigacijom kanala iglom i špricom sav detritus i irigans protisnuo preko apikalnog otvora, dok je kod zuba koji su irigirani EndoVac sustavom detritus i irigans protisnut u 40% ispitivanih kanala (31).

Svrha ovog istraživanja bila je utvrditi postoje li i ukoliko postoje, kolike su razlike u količini ekstrudiranog detritusa i volumenu tekućine za irigaciju nakon instrumentacije korijenskih kanala trima različitim tehnikama mehaničke obrade korijenskih kanala – strojne (rotacijska – ProTaper, reciprocitetna – WaveOne) i ručne (step-back). Sve tri tehnike instrumentacije su rezultirale apikalno ekstrudiranim detritusom i irigansom za ispiranje korijenskih kanala. Unatoč brojnim čimbenicima, koji mogu utjecati na količinu ekstrudiranog detritusa i tekućine za irigaciju, poznavanje tehnike koja bi taj problem minimalizirala svakako bi bilo od velikog značaja u budućim endodontskim zahvatima. Stoga su potrebna daljnja istraživanja i veći broj uzoraka kako bi se otkrila ta tehnika.

6. ZAKLJUČAK

Na temelju rezultata ovog istraživanja možemo zaključiti slijedeće:

1. Sve tri ispitivane tehnike obrade korijenskih kanala rezultirale su apikalnom ekstruzijom detritusa i tekućine za irigaciju.
2. Najmanju ekstruziju detritusa uzrokovala je ručna Step-back tehnika, zatim reciprocitetna strojna tehnika WaveOne pa rotacijska strojna tehnika ProTaper. Razlike nisu bile statistički značajne ($p > 0,05$).
3. Najmanju ekstruziju tekućine uzrokovala je reciprocitetna strojna tehnika WaveOne, zatim ručna Step-back tehnika, a najviše rotacijska strojna ProTaper tehnika. Razlike nisu bile statistički značajne ($p > 0,05$).

7. LITERATURA

1. Njemirovskij Z. Endodoncija – patologija i terapija zubne pulpe. 1979.
2. Smulson MH. Classification and diagnosis of pulpal pathoses. *Dental Clinics of North America*. 1984;28(4):699-723.
3. Morse DR, Seltzer S, Sinai I, Biron G. Endodontic classification. *J Am Dent Assoc*. 1977;94(4):685-9.
4. Torabinejad M, Bakland LK. Prostaglandins: their possible role in the pathogenesis of pulpal and periapical diseases, part 1. *J Endod*. 1980;6(9):733-9.
5. Walton R, E., Torabinejad M. Principles and practice of endodontics. Philadelphia, London, NewYork, StLouis, Sydney, Toronto: WB Saunders company. 2002.
6. Mandel E, Machtou P, Torabinejad M. Clinical diagnosis and treatment of endodontic and periodontal lesions. *Quintessence international*. 1993;24(2):135-9.
7. Janković J. Ručna instrumentacija - step back. Sonda. 2009.
8. Anić I. "ProFile" strojna tehnika za obradu i "Thermafil" sustav za punjenje korijenskog kanala. *Medix*. 1998.
9. Rowan M NJ, Steiner J. Torsional properties of stainless steel and nickel-titanium files. *J Endod*. 1996;22(7):341-5.
10. Bergmans L VCJ, Beullens M, Wevers M, Van Meerbeek B, Lambrechts P. Progressive versus constant taperd shaft design using NiTi rotary instruments. *Endod J*. 2003;36(4):288-95.
11. Ruddle CJ. The ProTaper endodontic system. *Endod Pract*. 2002;34-44.
12. Martin D AJ, Machtou P. Mechanized endodontics: the ProTaper system, principles and clinical protocol. *RevOdont Stomatol*. 2002;33-42.
13. Ruddle CJ. The ProTaper endodontic system: geometries, features, and guidelines for use. *Dentistry today*. 2001;20(10):60-7.
14. Johnson E LA, Kuttler S, Namerow K. . Comparison between a novel nickel titanium alloy and 508 Nitinol on the cyclic fatigue life of Profile 25/.04 rotary instruments. *J Endod*. 2008;34(11):1406-9.

15. Letters S at al. A study of visual and blood contamination on reprocessed endodontic files from general dental practice. *Brit Dent J.*2005;199(8):522-5.
16. Arias-Moliz MT, Ordinola-Zapata R, Baca P, Ruiz-Linares M, Ferrer-Luque CM. Antimicrobial activity of a sodium hypochlorite/etidronic acid irrigant solution. *J Endod.* 2014;40(12):1999-2002.
17. Atila-Pektas B, Yurdakul P, Gulmez D, Gorduysus O. Antimicrobial effects of root canal medicaments against *Enterococcus faecalis* and *Streptococcus mutans*. *Int Endod J.* 2013;46(5):413-8.
18. Valera MC, Oliveira SA, Maekawa LE, Cardoso FG, Chung A, Silva SF, et al. Action of Chlorhexidine, *Zingiber officinale*, and Calcium Hydroxide on *Candida albicans*, *Enterococcus faecalis*, *Escherichia coli*, and Endotoxin in the Root Canals. *J Contemp Dent Pract.* 2016;17(2):114-8.
19. Zamany A SK, Spangberg LS. The effect of chlorhexidine as an endodontic disinfectant. *Oral Surg Oral Med Oral Pathol Oral Radiol Endod.* 2003;96(5):578-81.
20. Bernardi A, Teixeira CS. The properties of chlorhexidine and undesired effects of its use in endodontics. *Quintessence international.* 2015;46(7):575-82.
21. Opačak I, Medvedec I, Prpić-Mehičić G. Sredstva za ispiranje korijenskih kanala. Sonda. 2009.
22. Seltzer S, Naidorf IJ. Flare-ups in endodontics: I. Etiological factors. 1985. *J Endod.* 2004;30(7):476-81; discussion 5.
23. Ghivari SB, Kubasad GC, Chandak MG, Akarte N. Apical extrusion of debris and irrigant using hand and rotary systems: A comparative study. *J Conserv Dent : JCD.* 2011;14(2):187-90.
24. Uzun I, Guler B, Ozyurek T, Tunc T. Apical extrusion of debris using reciprocating files and rotary instrumentation systems. *Niger J Clin Pract.* 2016;19(1):71-5.
25. Burklein S, Schafer E. Apically extruded debris with reciprocating single-file and full-sequence rotary instrumentation systems. *J Endod.* 2012;38(6):850-2.

26. De-Deus G, Neves A, Silva EJ, Mendonca TA, Lourenco C, Calixto C, et al. Apically extruded dentin debris by reciprocating single-file and multi-file rotary system. *Clin Oral Investig.* 2015;19(2):357-61.
27. Parioikh M, Jalali S, Haghdoost AA, Abbott PV. Comparison of the effect of various irrigants on apically extruded debris after root canal preparation. *J Endod.* 2012;38(2):196-9.
28. Boutsoukis C, Verhaagen B, Versluis M, Kastrinakis E, Wesselink PR, van der Sluis LW. Evaluation of irrigant flow in the root canal using different needle types by an unsteady computational fluid dynamics model. *J Endod.* 2010;36(5):875-9.
29. Nayak G, Singh I, Shetty S, Dahiya S. Evaluation of apical extrusion of debris and irrigant using two new reciprocating and one continuous rotation single file systems. *J Dent.* 2014;11(3):302-9.
30. Salzgeber RM, Brilliant JD. An in vivo evaluation of the penetration of an irrigating solution in root canals. *J Endod.* 1977;3(10):394-8.
31. Velmurugan N, Sooriaprakas C, Jain P. Apical Extrusion of Irrigants in Immature Permanent Teeth by Using EndoVac and Needle Irrigation: An In Vitro Study. *J Dent.* 2014;11(4):433-9.

8. SAŽETAK

Cilj: Cilj istraživanja bilo je utvrditi kolike su razlike u količini ekstrudiranog detritusa i tekućine za irigaciju između tri različite tehnike instrumentacije jednokorijenskih zuba.

Materijal i metode: U istraživanju je korišteno trideset jednokorijenskih zuba koji su podijeljeni u tri grupe (n=10) i instrumentirani rotacijskom (ProTaper), reciprocitetnom (WaveOne) i ručnom (Step-back) tehnikom instrumentacije korijenskih kanala. Kao irigans se koristila destilirana voda u iznosu od 5mL za svaki kanal. Tijekom instrumentacije, ekstrudirani detritus i tekućina za ispiranje kanala su sakupljeni u Eppendorf safe-lock tubice. Tubice su pohranjene u termostat, a kada je isparila tekućina, izvagan je suhi ostatak. Količina ekstrudiranog detritusa dobivena je kao razlika između težine početno izvagane Eppendorf safe-lock tubice i tubice koja je sadržavala samo suhi ostatak.

Rezultati: Instrumentacija korijenskih kanala Step-back tehnikom rezultirala je najmanjom količinom detritusa, a suprotno očekivanom, najveća količina detritusa, koja je prošla kroz apeks, nastala je nakon instrumentacije ProTaper rotacijskom tehnikom. Razlika u količini detritusa i tekućine za irigaciju koji su sakupljeni u Eppendorf safe-lock tubicama nisu bili statistički značajni.

Zaključak: Iako je Step-back tehnika bila najpoštednija, sve tri tehnike instrumentacije korijenskog kanala uzrokovale su apikalnu ekstruziju detritusa i tekućine za irigaciju.

9. SUMMARY

Diploma Thesis Title: Evaluation of apical extrusion of debris and irrigant using full-sequence rotary and reciprocating single-file instrumentation systems

Objectives: The purpose of this study was to measure the amount of apically extruded debris and irrigant in single rooted canals using three different instrumentation systems.

Material and Methods: Thirty single-rooted teeth were divided into three groups (n = 10) and instrumented using rotary (ProTaper), reciprocating (WaveOne) and manual (Step-back) technique. Bidistilled water was used as irrigant in the amount of 5mL per canal. During instrumentation, extruded debris and irrigant were collected in Eppendorf safe-lock tubes. The tubes were stored in an incubator, and when the liquid evaporated, the dry residue was weighed. The amount of apically extruded debris was obtained by subtracting the mean weight of the pre-weighed Eppendorf safe-lock tube from the mean weight of the tube containing the dried debris.

Results: Step-back technique resulted in the least amount of apically extruded debris and the largest amount produced the ProTaper rotary system. The difference in the amount of debris and irrigant collected in Eppendorf safe-lock tubes were statistically insignificant.

Conclusion: Even though Step-back technique resulted in the least amount of apically extruded material, all instrumentation techniques extruded debris and irrigant.

10. ŽIVOTOPIS

OSOBNİ PODACI

Ime i prezime: Ema Kozarić

Državljanstvo: Republike Hrvatske

Datum i mjesto rođenja: 23. rujna 1991., Zagreb

Adresa: Andrije Kačića Miošića 20, 44 000 Sisak

Telefon: +385953577297

Elektronička pošta: emakozaric37@gmail.com

IZOBRAZBA

- 1998. – 2006. Osnovna škola “Viktorovac”, Sisak
- 2006. – 2010. Gimnazija Sisak
- 2010. – 2016. Medicinski fakultet u Splitu, integrirani studij “Dentalna medicina”

MATERINSKI JEZIK

- Hrvatski jezik

OSTALI JEZICI

- Engleski jezik – tečno
- Njemački jezik – osnovno

AKTIVNOSTI

- demonstrator na Katedri Endodoncija sa restaurativnom dentalnom medicinom