

Kefalometrijska obilježja klase II u djece starosti od 12 do 14 godina

Vlahović, Dona

Master's thesis / Diplomski rad

2017

Degree Grantor / Ustanova koja je dodijelila akademski / stručni stupanj: **University of Split, School of Medicine / Sveučilište u Splitu, Medicinski fakultet**

Permanent link / Trajna poveznica: <https://um.nsk.hr/um:nbn:hr:171:684324>

Rights / Prava: [In copyright](#)/[Zaštićeno autorskim pravom.](#)

Download date / Datum preuzimanja: **2024-09-21**



Repository / Repozitorij:

[MEFST Repository](#)



SVEUČILIŠTE U SPLITU
MEDICINSKI FAKULTET

Dona Vlahović

KEFALOMETRIJSKA OBILJEŽJA KLASA II U DJECE
STAROSTI OD 12 DO 14 GODINA

Diplomski rad

Akadska godina:

2016./2017.

Mentor:

Dr. sc. Danijela Kalibović Govorko, dr. med. dent.

Split, siječanj 2017.

ZAHVALA

Neizmjerne zahvala mojoj mentorici dr. sc. Danijeli Kalibović Govorko na pomoći pri izradi ovog diplomskog rada. Hvala na svakom savjetu, pomoći i njezinom strpljenju što je na kraju dovelo do rada na koji sam ponosna.

Hvala mojoj sestri i mojim roditeljima. Radi vas je sve ovo i bilo moguće. Hvala što ste vjerovali u mene i u trenucima kad je vjera u sebe bila poljuljana. Hvala što ste omogućili da moj san doživi stvarnost.

Posebno hvala mojima teti Ingi, barba Ivici i Klementini. Radi vas se ni u jednom trenutku nisam osjećala strancem u Splitu. Moja ste druga obitelj. Hvala na svakom savjetu i ohrabrenju kad god je bilo potrebno.

Hvala mom Ivanu na bezuvjetnoj ljubavi, vjeri u mene i podršci u svakom trenutku. Naš cilj je svakim danom sve bliži.

Hvala mojim prijateljicama, Andrei, Anđeli i Fani. Sva naša zajednička učenja bila su uvijek i više od toga. Učenje, smijeh i zabava ostali su nezaboravan dio studiranja.

SADRŽAJ:

1. UVOD.....	4
1.1 Normalna okluzija i klasifikacija malokluzija.....	5
1.2 Dijagnostika ortodontskih anomalija.....	7
1.2.1 Radiološka dijagnostika u ortodonciji.....	8
1.3. Kefalometrija.....	10
1.3.1. Razvoj kefalometrije.....	10
1.3.2. Moderna kefalometrijska analiza.....	13
1.3.2.1. Svrha moderne rendgenske kefalometrije.....	18
1.4. Kefalometrijske karakteristike Klase II.....	19
1.4.1. Dentalne malokluzije Klase II.....	19
1.4.2. Skeletne malokluzije Klase II.....	19
1.4.2.1. Mandibularni deficit prouzročen izmijenjenom veličinom ili položajem.....	19
1.4.2.2. Pretjerani maksilarni rast.....	20
1.4.2.3. Kombinacija mandibularne deficijencije i pretjeranog rasta maksile.....	21
2. CILJ I HIPOTEZA ISTRAŽIVANJA.....	23
3. MATERIJAL I METODE.....	25
3.1. Statistički postupci.....	26
4. REZULTATI.....	27
5. RASPRAVA.....	33
6. ZAKLJUČAK.....	36

7. POPIS CITIRANE LITERATURE.....	38
8. SAŽETAK.....	42
9. SUMMARY.....	45
10. ŽIVOTOPIS.....	48

1. UVOD

Zbijeni, nepravilni i protrudirani zubi od davnina pojedincima predstavljaju problem, a pokušaji ispravljanja takvih nepravilnosti datiraju još od 1000. godine prije Krista. Primitivne ortodontske naprave pronađene su u iskopinama starih Grka i Etrušćana. U 18. i 19. stoljeću razni autori opisivali su "naprave za ispravljanje zuba" koje su se u to vrijeme sporadično primjenjivale (1).

1.1. Normalna okluzija i klasifikacija malokluzija

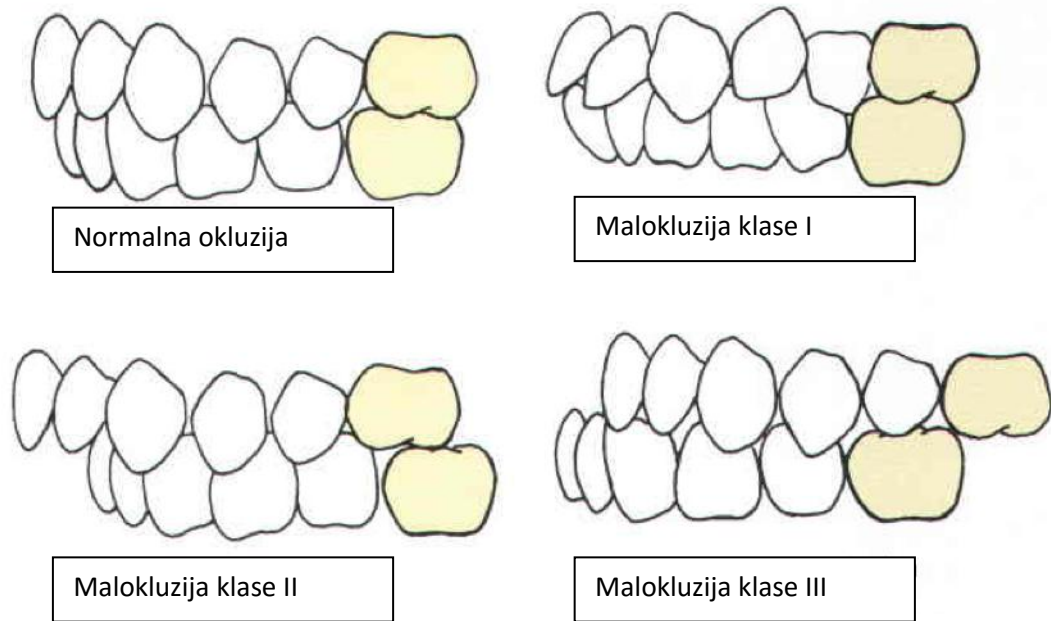
Dr. Edward H. Angle, stomatolog kojeg zovemo ocem moderne ortodoncije, čiji je plodan rad započeo oko 1890. godine, autor je prve jasne i jednostavne definicije normalne okluzije i klasifikacije malokluzija. O Angleovoj genijalnosti dovoljno govori činjenica da je danas, preko sto godina od objavljivanja njegove definicije malokluzija, ta klasifikacija i dalje u upotrebi.

Razvoj Angle-ove klasifikacije malokluzija 1890. godine bio je važan korak u razvoju ortodoncije jer su do tog trenutka stomatolozi u terapiji ortodontskih anomalija samo ravnali zube, ne vodeći računa o okluziji. Angle-ov postulat bio je da su gornji prvi kutnjaci ključ okluzije i da u uvjetima normookluzije meziobukalna kvržica gornjeg kutnjaka mora okludirati s bukalnom fisurom donjeg kutnjaka. Uz zube poredane po lagano zakrivljenoj liniji okluzije uz prethodno spomenut odnos kutnjaka rezultat je normalna okluzija. Ova definicija, osim u slučajevima odstupanja veličine zuba, savršeno opisuje normalnu okluziju (1).

Uz normookluziju, Angle je definirao i tri klase malokluzija (Slika 1 i 2):

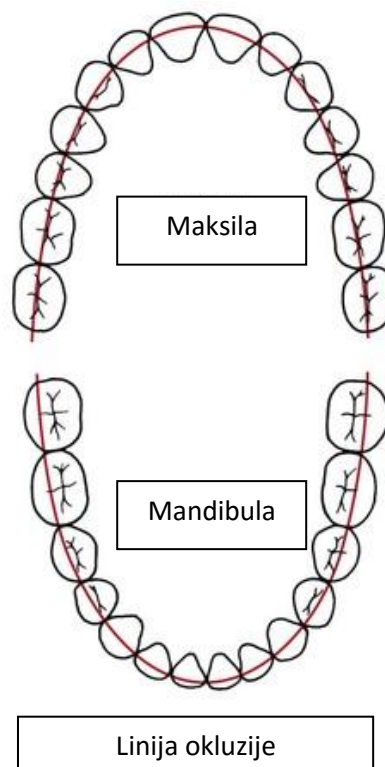
1. Normookluzija: Normalan odnos kutnjaka i pravilna linija okluzije
2. Malokluzija Klase I: Normalan odnos kutnjaka, ali je linija okluzije nepravilna zbog nepravilno postavljenih zuba, rotacije ili nekih drugih uzroka
3. Malokluzija Klase II: Donji kutnjak nalazi se distalnije u odnosu na gornji, linija okluzije nije određena
4. Malokluzija Klase III: Donji kutnjak nalazi se mezijalnije u odnosu na gornji, linija okluzije nije određena

Normalna okluzija i malokluzija klase I imaju isti odnos molara, a razlikuju se u položaju zuba u odnosu na liniju okluzije. Linija okluzije može i ne mora biti pravilna u klasi II i klasi III (1).



Slika 1. Angle-ova klasifikacija malokluzija

preuzeto s <http://www.dentalnotebook.com/angles-classification/> (2).



Slika 2. Linija okluzije

preuzeto s <http://pocketdentistry.com/1-malocclusion-and-dentofacial-deformity-in-contemporary-society/> (3).

1.2. Dijagnostika ortodontskih anomalija

U dobi do tri godine u djeteta bi trebalo završiti nicanje svih mliječnih zuba. Prvi trajni zubi, obično prvi trajni molari, počinju nicati u dobi od oko šest godina. U dobi od šest do sedam godina započinje izmjena zuba, koja u prvoj (ranjoj) fazi obuhvaća centralne i lateralne incizive u gornjoj i donjoj čeljusti. Sljedeća faza mijene zuba započinje oko desete godine i završava oko dvanaeste godine. Najpovoljnije vrijeme za pregled u ortodonta je upravo početak druge faze mijene zubi, u dobi od devete do desete godine starosti djeteta. U tom razdoblju rasta i razvoja terapijom određenih ortodontskih anomalija može se postići bolji krajnji rezultat nego da se terapija odgađa do razdoblja kad je završena mijena zuba (4).

Liječenje ortodontskih anomalija zahtijeva detaljnu dijagnostičku obradu koja nam omogućava planiranje ortodontske terapije ovisno o dobi i stupnju rasta i razvoja pacijenta te je stoga preduvjet svake uspješne terapije (5).

Dijagnostičke metode u ortodonciji su:

1. Usmjeren anamneza
2. Status usne šupljine
3. Funkcijska analiza
4. Analiza sadrenih odljeva
5. Analiza fotografije
6. Analiza rendgenograma

Na osnovi podataka dobivenih kliničkom obradom pacijenta, ortodont postavlja dijagnozu. Postoji nekoliko klasifikacija ortodontskih anomalija od kojih je najčešće upotrebljavana klasifikacija po Angle-u (4).

Anomalije dijelimo na dentalne i skeletne.

Skeletne anomalije

S obzirom da kosti lica, pogotovo maksila i mandibula, služe kao baza za zubne lukove, odstupanja u njihovoj morfologiji ili rastu mogu izmijeniti okluzijske odnose i funkciju. Mnoge malokluzije posljedica su neuravnoteženosti kraniofacijalnog skeleta. Tako npr. pseudoprogenija i prava progenija spadaju u skupinu skeletnih anomalija i dijagnosticiraju se jedino na osnovu kefalometrijske analize napravljene na latero-lateralnom

kefalogramu (LL-kefalogram). Ortodonska terapija skeletne anomalije mora promijeniti kraniofacijalni skelet u razvoju ili prikriti anomaliju pomičući zube (6).

Dentalne anomalije

Varijacije u veličini, obliku, broju i položaju zuba etiološki su čimbenici dentalnih ortodontskih anomalija.

Jedan od čestih uzroka dentalnih anomalija su „preveliki“ zubi, odnosno situacija u kojoj postoji dento-alveolarni nesrazmjer.

Pojedine dentofacijalne anomalije, posebno one koje sadržavaju i značajnu skeletnu komponentu, nemoguće je razlikovati isključivo kliničkim ili gnatometrijskim dijagnostičkim postupcima. U tim slučajevima rendgenkefalometrijska će analiza dati točnu dijagnozu i razotkriti prisutnost i intenzitet skeletne komponente dentofacijalne anomalije (7).

1.2.1. Radiološka dijagnostika u ortodonciji

U ortodonciji se kao pomoćno dijagnostičko sredstvo koriste sljedeće rendgenske snimke:

-intraoralne (retroalveolarna i okluzalna)

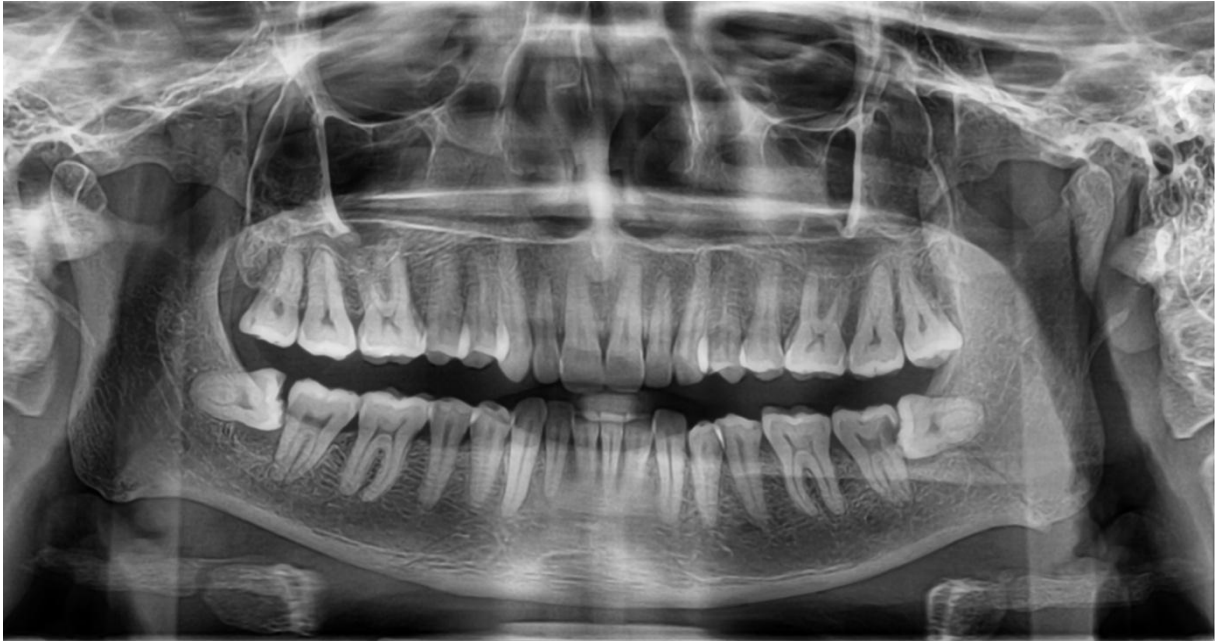-ekstraoralne (ortopantomogram, LL-kefalogram, postero-anteriorni kefalogram i CBCT (Cone-Beam kompjutorizirana tomografija (Cone Beam Computer Tomography) snimka)

Od nabrojanih snimki ortopantomogram i LL-kefalogram koristi se u sklopu obaveznog ortodontskog dijagnostičkog protokola.

Ortopantomogram

Ortopantomogram (OPG) je snimka gornje i donje čeljusti (Slika 3), s pripadajućim dentoalveolarnim strukturama, temporomandibularnim zglobovima i maksilarnim sinusima.

Analizom OPG-a utvrđuje se dentalni status, procjenjuju se odnosi položaja mliječnih zuba i njihovih zuba nasljednika, stupanj resorpcije korjenova mliječnih zuba i razvoj korjenova nasljednika. Također, može se pratiti redoslijed erupcije trajnih zuba te procijeniti dentalnu dob (8).



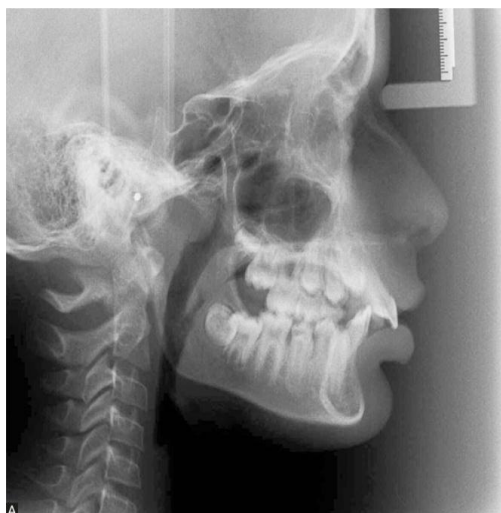Slika 3. Ortopantomogram

(preuzeto s <http://akshaylaserdentalcare.com/specialties/full-mouth-xrayopg>) (9).

Latero-lateralni kefalogram

LL-kefalogram (Slika 4), je snimka dobivena specijalnim rtg aparatom. Prilikom snimanja, glava pacijenta fiksirana je u kefalostatu (Slika 5) u prirodnom položaju glave, da bi uvjeti snimanja uvijek bili isti.

Analizom LL-kefalograma možemo procijeniti horizontalne i vertikalne odnose baze lubanje, skeleta gornje i donje čeljusti te zube i alveolarne nastavke gornje i donje čeljusti (8) Postupak analize podrazumijeva prije svega određivanje kefalometrijskih točaka na osnovi kojih se mogu konstruirati ravnine, linije i kutevi.



Slika 4. L-L kefalogram

(preuzeto s http://www.scielo.br/scielo.php?script=sci_arttext&pid=S2176-94512014000600113) (10).



Slika 5. Kefalostat

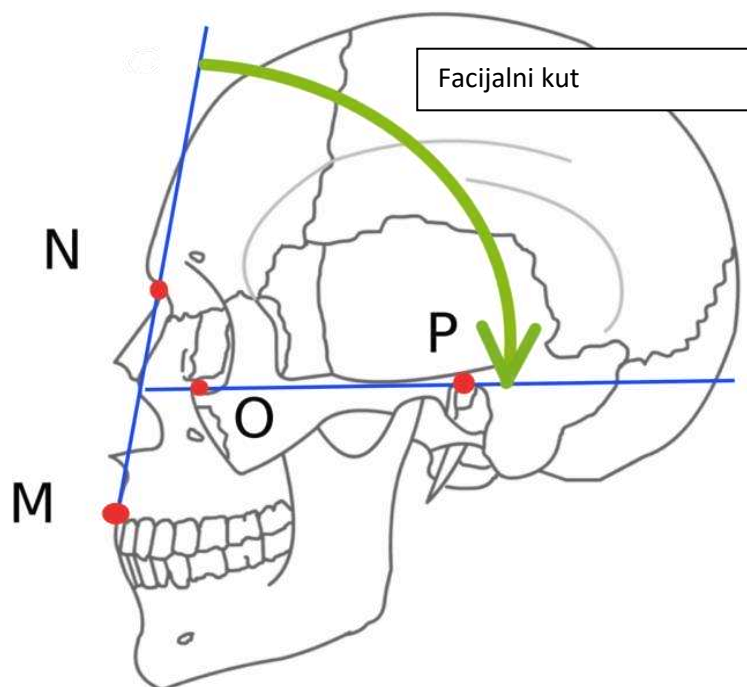
(preuzeto s <http://pocketdentistry.com/26-cephalometrics-and-facial-esthetics-the-key-to-complete-treatment-planning/>) (11).

1.3. Kefalometrija

1.3.1. Razvoj kefalometrije

Kefalometrija u najširem smislu postoji već više od dvadeset stoljeća. Analizom proporcija tijela i segmenata glave i lica bavili su se majstori slikarstva i kiparstva još od staroga Egipta, a u europskoj umjetnosti procvat nastupa tijekom razdoblja renesanse. Detaljne geometrijske analize lica kojima su se bavili Leonardo da Vinci i Albrecht Durer, doživjele su kasnije i izravnu primjenu u rendgenskoj kefalometriji.

Suvremena rendgenska kefalometrija razvila se iz kranimetrije, mjerenja na lubanjama pronađenim među ljudskim skeletnim ostacima. Lubanja je bila predmetom mnogih antropoloških istraživanja – populacijskih i spolnih različitosti, dobnih obilježja i procjene proporcija izdvojenih dijelova glave i lica. U nesistematizirana istraživanja osnovna pravila uveo je Camper određivanjem referentne linije za orijentaciju glave. Camperova se horizontala – spojnica središta vanjskoga slušnog otvora i najniže točke nosa, paralelna s okluzijskom ravninom (Slika 6), donekle modificirana održala do danas, pogotovo u stomatološkoj protetici. Camperov facijalni kut, prihvaćen u kranimetriji, primarno zamišljen za procjenu prognatizma lica u komparativnim morfološkim studijama ljudi i primata, poslužio je kao temeljna zamisao pri definiranju sličnih angularnih parametara u rendgenskoj kefalometriji (7).



Slika 6. Camperova linija i facijalni kut

(preuzeto s https://commons.wikimedia.org/wiki/File:Angle_facial.png) (12).

Bitan napredak u antropometrijskim istraživanjima glave predstavljen je na Kongresu antropologa u Frankfurtu 1884. godine, na kojemu je ravnina koja spaja najviše dijelove obaju vanjskih slušnih otvora (porion) i najnižu točku lijevoga infraorbitalnog ruba (orbitale) utvrđena kao referentna pri kranimetrijskim studijama. Ta je ravnina nazvana Frankfurtskom horizontalom te je kasnije modificirana i uvrštena u mnoge rendgenskekefalometrijske analize (7).

Revolucionarni se događaj zbio 1895. godine, kada je Röntgen otkrio postojanje i svojstva X-zraka. Iako su u vrijeme prije i nakon otkrića rendgenskih zraka postojale analize odnosa čeljusti i glave, osnove egzaktnih studija takve vrste potaknuo je Pacini 1922. godine člankom "Rendgenska antropometrija glave". Autor je utvrdio da su mjerenja na rendgenskoj snimci glave točnija od onih koja su napravljena konvencionalnim antropometrijskim postupcima. Pacini opisuje i orijentaciju i fiksaciju glave pri rendgenskom snimanju za potrebe kefalometrijske analize te na taj način standardizira položaj glave. Pacini na rendgenskom filmu prepoznaje i utvrđuje već postojeće antropometrijske točke te uvodi nove (7,13).

U prvom dijelu časopisa *The Angle Orthodontist*, Broadbent 1931.godine objavljuje članak naslova „Nova rendgenska tehnika i njena primjena u ortodontiji“. U članku se detaljno opisuje izvorni kefalostat modificiran na osnovi kraniofacijalnog sustava u sklopu Boltonove studije pri *Western Reserve University* u Clevelandu. Raspravlja se o orijentaciji glave i ostalim uvjetima snimanja, kao što su udaljenost od anode do objekta i od objekta do filma. Posebnu vrijednost navedenoga članka čini prilog o načinima superpozicije kefalometrijskih crteža pri praćenju rasta kraniofacijalnog sustava ili procjeni učinka ortodontskog liječenja. Navedene su i objašnjene tehnike superpozicije prema Krogmanu i Toddu, a uveden je i novi izvorni postupak superpozicije preko linije nazion – sela, koji se koristi i danas.

Nakon objavljivanja ovih temeljnih radova, napredak rendgenske kefalometrije tijekom 20. i 21. stoljeća napreduje velikom brzinom (7,13).

1.3.2. Moderna kefalometrijska analiza

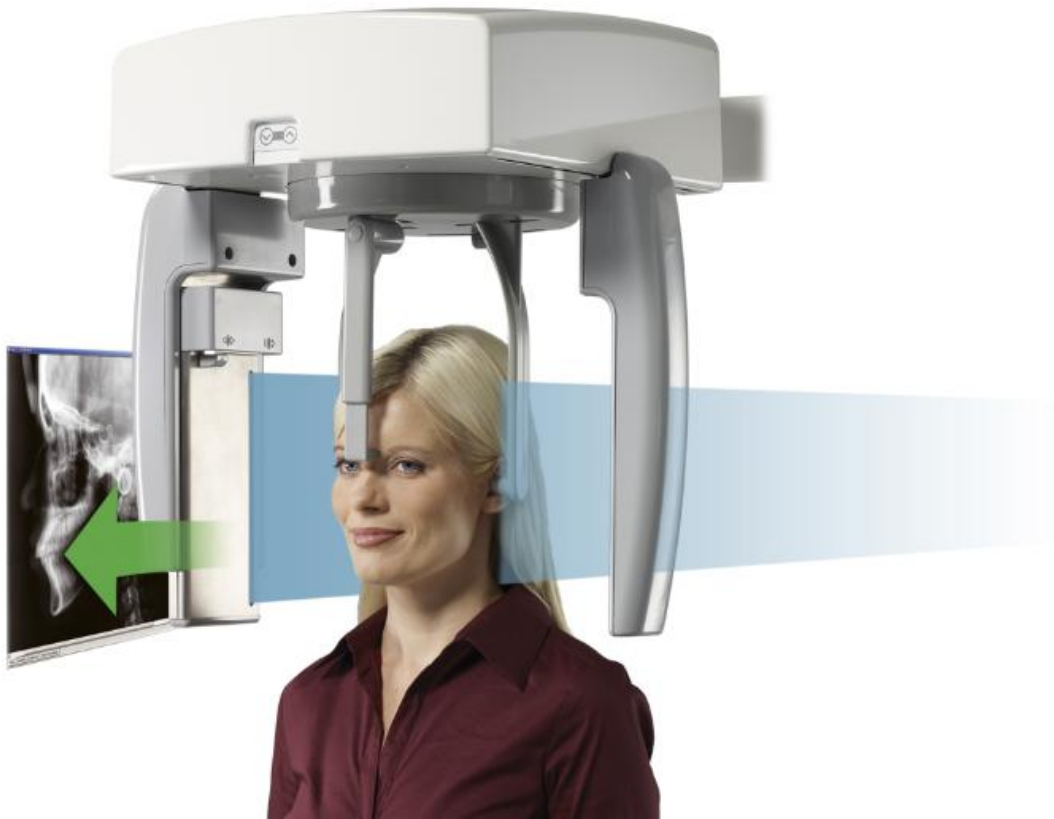
Kefalometrijska radiografija koja je ušla u široku upotrebu nakon II. svjetskog rata omogućila je ortodontima kvantifikaciju promjena položaja zuba i čeljusti nastalih rastom i ortodontskom terapijom. Također je ustanovljeno da je u podlozi mnogih malokluzija klase II i klase III nepovoljan položaj čeljusti (12,14).

Laterolateralni snimak dio je obaveznog ortodontskog dijagnostičkog protokola i služi za:

- analizu skeletnih i dentoalveolarnih struktura,
- analizu mekih tkiva,
- praćenje tijeka terapije,
- procjenu ishoda liječenja,
- predviđanje rasta kraniofacijalnog kompleksa,
- znanstvenoistraživačke svrhe.

Snimanje se vrši specijalnim rendgen aparatom s inkorporiranim kefalostatom (Slika 7), s udaljenosti od 1,5 m. Prilikom snimanja, glava pacijenta fiksirana je u kefalostatu pri prirodnom položaju glave (eng. *Natural head position NHP*), tako da su uvjeti snimanja uvijek isti.

Koncept prirodnog položaja glave je uveden u ortodontiju 50-ih godina od strane Downsa (1956.), Bjerina (1957.) i Moors-a i Keanaa (1958). Definiran je kao položaj glave pri pogledu fiksiranom na udaljenu točku u visini očiju, a postiže se na način da pacijent pri snimanju pogled usmjeri u odsjaj svojih zjenica u ogledalu nasuprot njega (8).



Slika 7. Moderni rtg uređaj za smimanje L-L kefalograma s inkorporiranim kefalostatom (preuzeto s <http://www.soredex.com/en/extraoral-imaging/>) (15).

Intenzivan razvoj informatičke znanosti i tehnologije u 21. stoljeću donio je nove mogućnosti primjene kompjutoriziranih rendgenkefalometrijskih analiza za osnovne morfološke procjene, predviđanje kraniofacijalnog rasta i procjenu učinka ortodontskog i kirurškog liječenja, što značajno doprinosi ortodontskoj dijagnostici, ali i dijagnostici u ostalim stomatološkim disciplinama (7).

RENDGENSKOKEFALOMETRIJSKE TOČKE

Postoje dvije vrste kefalometrijskih točaka, koje prema lokaciji mogu biti parne i neparne:

1. Antropometrijske točke-određene anatomskom konfiguracijom kosti
2. Kefalometrijske točke koje se konstruiraju geometrijski

Najčešće korištene antropometrijske točke (Slika 8):

S - *Sella*, isključivo rendgenkefalometrijska točka koja predstavlja sredinu konture *Sellae Turcicae*

N – *Nasion*, točka smještena u području nosnog korijena, rentgenskefalometrijski je to najanteriornija točka nazofrontalne suture

O – *Orbitale*, antropološki i rendgenskefalometrijski najniža točka donjeg ruba orbite, parna je

Sna – *Spina nasalis anterior*, vrh prednje nosne bodlje

A – *Subspinale*, najdublja točka konkavитета prednje konture alveolarnog nastavka maksile u mediosagitalnoj ravnini

B – *Supramentale*, najposteriornija točka konkavитета između točaka infradentale i pogoniona

Pg – *Pogonion*, najanteriornija točka brade

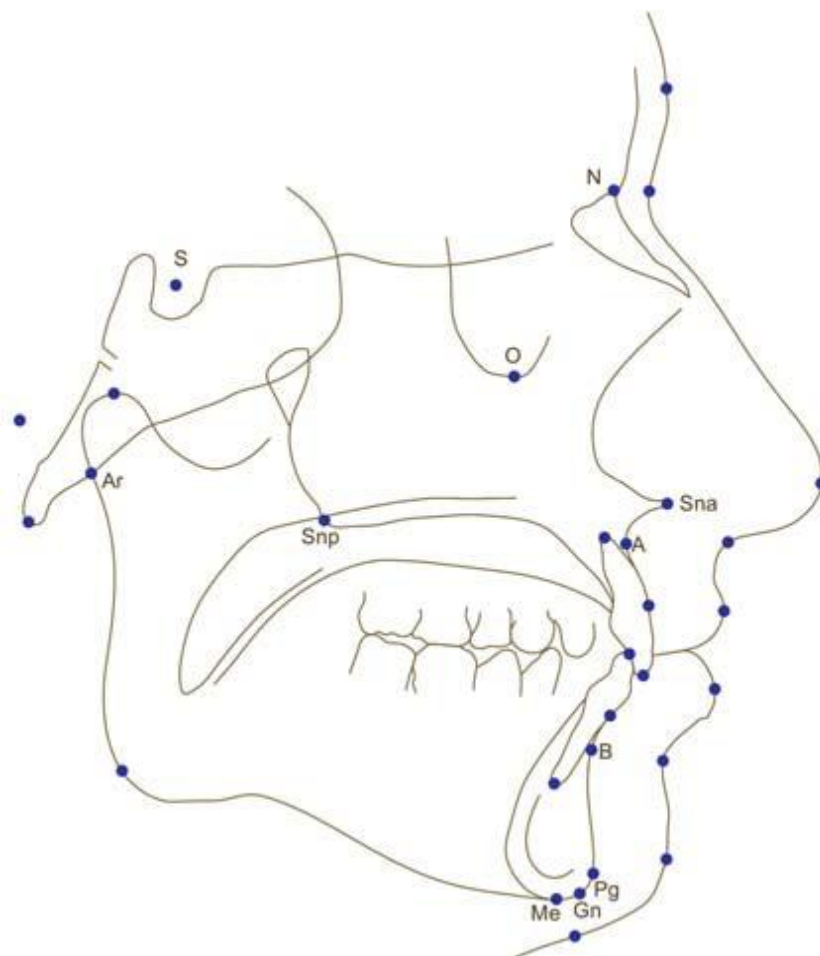
Me – *Menton*, najniža točka simfize brade u mediosagitalnoj ravnini

Najčešće korištene konstruirane točke:

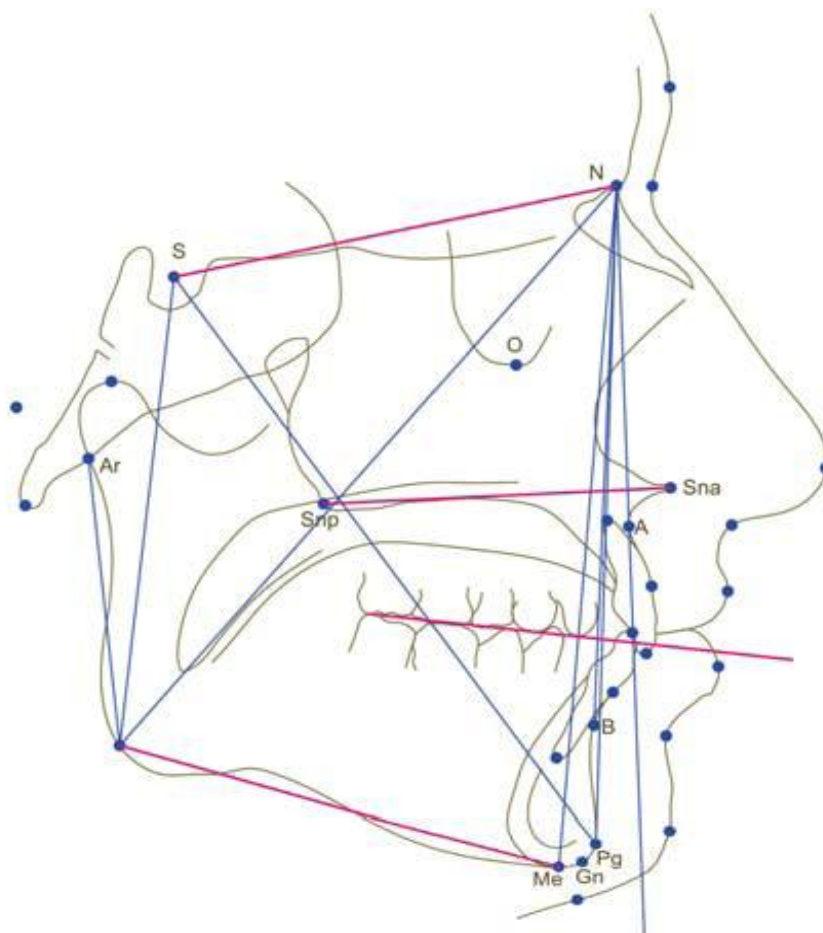
Gn – *Gnathion*, anatomski je to najniža točka brade u mediosagitalnoj ravnini, konstruira se na presjeku linije donje čeljusti i produžene linije N – Pg i nalazi se između točaka Pg i Me

Go – *Gonion*, anatomski je to najniža, najposteriornija i najlateralnija točka angulusa mandibule, a rendgenskefalometrijski projekcija simetrale kuta koji čine tangente donjeg ruba korpusa i stražnjeg ruba ramusa na koštanu osnovu angulusa mandibule

Ar – *Articulare*, rendgenskefalometrijska točka definirana kao sjecište sjena stražnjeg ruba ramusa mandibule i donjeg ruba lubanjske baze (8).



Slika 8. Kefalometrijske točke (8).



Slika 9. Kefalometrijske linije (8).

Najčešće korištene kefalometrijske linije su (Slika 9):

NA – Linija maksilarnog prognatizma

NB – Linija mandibularnog prognatizma

NPg – Linija prominencije brade

Nme – Linija prednje visine lica

Sgo – Linija stražnje visine lica

Ngo – Linija dubine lica

1.3.2.1.Svrha moderne rendgenske kefalometrije

Mnoge dentofacijalne anomalije prepoznatljive su u laterolateralnoj projekciji. Mjerenjem linearnih i angularnih parametara na L-L kefalogramu i njihovim uspoređivanjem sa srednjim vrijednostima dobivenih mjerenjem na pripadajućoj eugnatoj populaciji izvodimo zaključke o postojanju odstupanja u razvoju kraniofacijalnog sustava u analiziranog pacijenta. Prema intenzitetu odstupanja vrijednosti cijelog niza parametara mogu se procijeniti sagitalna i vertikalna obilježja, na temelju kojih se anomalija razvrstava u pojedine skeletne klase ili obrasce (8).

Na osnovu kefalometrijske analize procjenjuje se odnos čeljusti prema bazi lubanje, međusobni odnos čeljusti, odnos zuba prema okolnoj kosti i utjecaj zuba na profil lica. Sve nabrojeno ortodontima pomaže u dijagnostici i planiranju terapije ortodontskih anomalija (14).

Svrha kefalometrijske analize je:

1. procjena odnosa kraniofacijalnih komponenti koje definiraju određeni facijalni tip
2. dijagnostika dentofacijalnih anomalija, kojom se na temelju utvrđenih osobitosti, anomalije mogu razvrstati prema postojećim klasifikacijama
3. diferencijalna dijagnostika, koja omogućuje razlikovanje sličnih dijagnoza
4. prepoznavanje različitosti nastalih kraniofacijalnim rastom ili ortodontskim liječenjem
5. planiranje ortodontskog liječenja
6. procjena rezultata ortodontskog liječenja
7. procjena učinkovitosti retencijskog dijela ortodontske terapije
8. procjena dinamike rasta kraniofacijalnih struktura (8,14)

1.4. Kefalometrijska obilježja klase II

1.4.1. Dentalne malokluzije klase II

Unatoč tome što je većina malokluzija klase II prouzročena podležećom skeletnom diskrepancom ili deformitetom, moguće je i situacija u kojoj su skeletni odnosi normalni, a uzrok problema je dentalne prirode.

Tako se npr. protruzija maksilarnih inciziva može zamijeniti s anteroposteriornim pretjeranim rastom maksile ili protruzijom srednje trećine lica.

Iako oba stanja imaju karakterističan konveksni profil, protruzija maksilarnih inciziva je dentalni problem koji obuhvaća samo maksilarni dentoalveolarni luk. Također, prilikom pretjeranog anteroposteriornog rasta maksile uočljiva je protruzija cijele srednje trećine lica, dok je prilikom protruzije maksilarnih inciziva izražena samo gornja usna.

Kefalometrijska obilježja protruzije gornjih inciziva pokazuju normalan anteroposteriorni i vertikalni skeletni odnos karakteriziran normalnim ANB, SNA i SNB kutom. Wits procjena (analiza međučeljusnih odnosa) je također unutar referentnih vrijednosti, a i odnos točaka A i B na okomicu kroz točku nasion. Mandibularni incizivi također su u normalnoj anteroposteriornoj relaciji s obzirom na NB liniju, mandibularnu ravninu i Frankfurtsku horizontalu. Jedino što odudara od normalnog su maksilarni incizivi, koji su u protruziji u odnosu na linije NA, SN i Frankfurtsku horizontalu (16).

1.4.2. Skeletne malokluzije klase II

Skeletne anomalije mogu biti podijeljene u one koje su posljedica smanjenog mandibularnog rasta ili pretjeranog maksilarnog rasta, te njihove kombinacije (16).

1.4.2.1. Mandibularni deficit prouzročen izmijenjenom veličinom ili položajem

Jedna od manifestacija mandibularnog deficita u kefalometrijskoj analizi je rotacija mandibule prema dolje i straga zbog smanjenog ramusa i korpusa mandibule. Ovakvi odnosi često rezultiraju smanjenom stražnjom visinom lica, a strmijim kutom mandibularne ravnine, povećanim ANB kutom, normalnim SNA kutom sa smanjenim SNB kutom, povećanim kutom konveksiteta i povećanim pregrizom (engl. *overjet*). Nalazimo povećanu A-B razliku koja se očituje kao velika pozitivna vrijednost WITS analize. Drugo tipično kefalometrijsko

obilježje je normalna pozicija točke A, ali posteriorno smještena točke B u odnosu na okomicu kroz nasion.

U slučajevima ozbiljnog mandibularnog deficita česta je pojava dentalne kompenzacije skeletne disproporcije koja se kefalometrijski očituje kao protrudirani mandibularni incizivi.

Još jedna varijacija mandibularnog deficita je ona kod koje je smanjen korpus mandibule, a ramus ima normalnu ili povećanu duljinu. Ovo se kefalometrijski očituje kao normalna ili povećana stražnja visina lica, ravnija mandibularna ravnina, duljina mandibule mjerena od Ar do Go ili Pog mogu izgledati normalno zbog povećane koštane projekcije brade.

Pacijenti s takvom anomalijom često imaju duboki zagriz i strme maksilarne incizive, što smanjuje *overjet* i kamuflira anteroposteriornu diskrepancu.

Pojedinci s mandibularnim deficitom zbog retruzije mandibule normalne veličine, imaju kefalometrijska obilježja drugih tipova mandibularnog deficita s obzirom na odnos točaka A i B prema Selli i okluzalnoj ravnini.

Tipičan nalaz je normalna veličina ramusa i korpusa, što obično rezultira normalnom anteroposteriornom duljinom i normalnom donjom trećinom lica usprkos AP diskrepanci između maksile i mandibule (16).

1.4.2.2. Pretjerani maksilarni rast

Pretjerani maksilarni rast često je podležeći skeletni uzrok malokluzije klase II. Može se javiti kao pretjeran razvoj u vertikalnoj ili anteroposteriornoj dimenziji ili oboje. Prilikom pretjeranog rasta u vertikali može doći ili do prednjeg otvorenog zagriza ili do pretjerane vidljivosti maksilarnih inciziva i gingive (engl. *gummy smile*). U oba slučaja, mandibula je rotirana dolje i straga što za posljedicu ima skeletnu klasu II. Obično se javlja i povećana donja trećina lica i inkompetencija usana.

Pretjerani rast maksile u vertikali karakterizira povećana prednja visina lica i strmiji kut mandibularne ravnine, povećani ANB kut, normalni SNA kut sa smanjenim SNB kutom, povećani kut konveksiteta i povećani *overjet*. Iako je obično povećana vrijednost WITS analize, ta razlika može biti kompenzirana strmijom okluzalnom ravninom. Anteroposteriorni

nesrazmjer uglavnom rezultira dentalnom kompenzacijom s protruzijom mandibularnih inciziva, slično kao i u pacijenata sa smanjenim rastom mandibule.

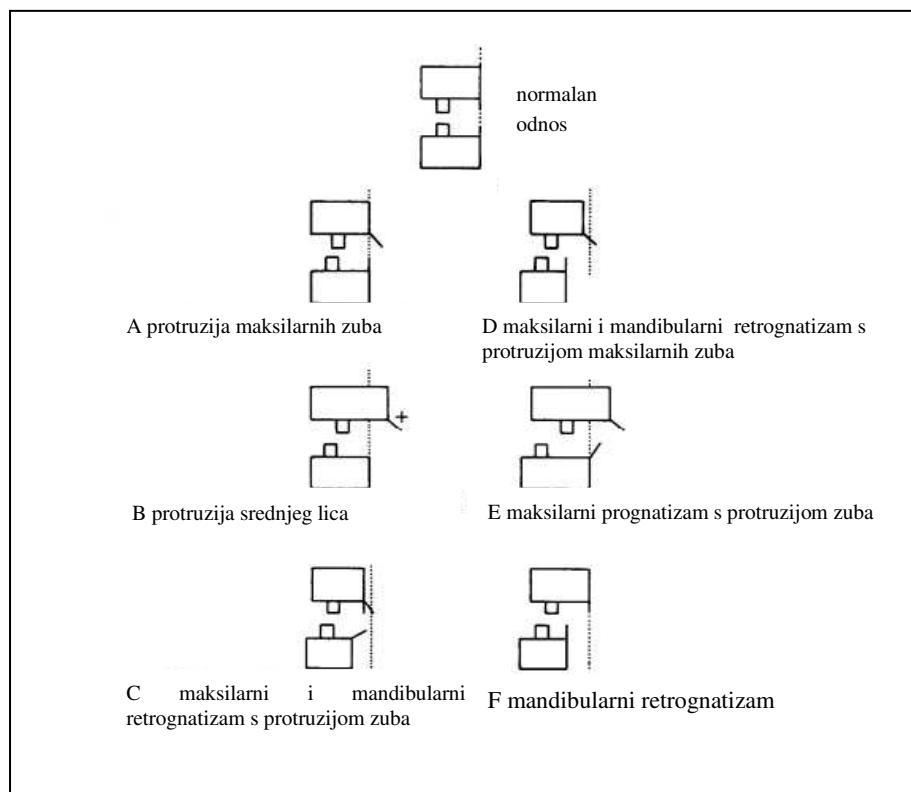
Najistaknutije kefalometrijsko obilježje pretjeranog vertikalnog rasta maksile uključuje povećanu donju prednju visinu lica, strmiji kut mandibularne ravnine i niži postav maksilarnih molara u odnosu na palatinalnu ravninu.

Kefalometrijska obilježja pretjeranog rasta maksile u anteroposteriornoj ravnini, kao i u svim situacijama s odnosom skeletne klase II tipično uključuju povećani ANB kut i WITS analizu, kao i povećan konveksitet lica. SNA kut je obično povećan, SNB normalan, A točka je anteriornije, a B točka normalno postavljena s obzirom na točku nasion. Anteroposteriorna duljina maksile je povećana, a anteroposteriorna duljina mandibule je obično normalna. Kao i u ostalih tipova skeletne klase II, obično postoji anteroposteriorna dentalna kompenzacija: protruzija mandibularnih inciziva i transverzalna dentalna kompenzacija: maksilarna konstrikcija (16).

1.4.2.3. Kombinacija mandibularne deficijencije i pretjeranog rasta maksile

U većine pacijenata sa skeletnom klasom II javlja se kombinacija mandibularne deficijencije i pretjeranog rasta maksile (16).

Moyers je to lijepo raščlanio u svom radu iz 1980. godine, gdje je, između ostalog, (Slika 10) shematski prikazao različite položaje zuba, gornje i donje čeljusti kao etiološke čimbenike dentalne i skeletne klase II (17).



Slika 10. Moyersov prikaz položaja zuba, gornje i donje čeljusti u klasi II (veliki kvadrati prikazuju maksilu i mandibulu, mali prve molare; vertikalne linije su incizivi u normalnom odnosu, u labijalnoj protruziji kad su prikazani pod kutem) (17).

2. CILJ I HIPOTEZA ISTRAŽIVANJA

Cilj istraživanja bio je utvrditi kefalometrijska obilježja ispitanika sa skeletnom klasom II.

Specifični ciljevi ovog istraživanja su:

1. Utvrditi učestalost mandibularnog retrognatizma u ispitanika s klasom II.
2. Utvrditi učestalost maksilarnog prognatizma u ispitanika sa skeletnom klasom II.
3. Utvrditi vertikalnu klasifikaciju u ispitanika sa skeletnom klasom II.

Hipoteze ovog istraživanja su sljedeće:

1. U istraživanoj populaciji kefalometrijski nalazi bi trebali upućivati na mandibularni retrognatizam.
2. U istraživanoj populaciji ispitanici bi trebali imati horizontalni obrazac rasta.

3.MATERIJAL I METODE

Kako bismo odredili kefalometrijska obilježja pacijenata sa skeletnom klasom II, u ovo retrospektivno istraživanje uključili smo ispitanike koji su posjetili Laboratorij za dentalnu radiologiju 3D-Dent u Splitu u razdoblju od listopada 2011. do siječnja 2016. godine. Slučajnim odabirom za istraživanje su osigurani digitalni latero-lateralni kranioگرامi 50 ispitanika u dobi od 12 do 14 godina, od čega 32 djevojčice (52,9%) i 28 dječaka (47,1%). Kranioagrami su napravljeni po standardnom protokolu snimanja aparatom Vatech i3D -Green s pripadajućim CEPH nastavkom, uz pokretni, skenirajući senzor i vrijeme snimanja od 4 sekunde (do 99 kV i 15 mA).

Na odabranim kranioagramima napravljena je kefalometrijska analiza (Zagreb MOD 82 i WITS) u programu AudaxCeph (Audax, Ljubljana, Slovenija).

Nakon napravljene kefalometrijske analize iz daljnjeg su istraživanja isključeni svi ispitanici čija je vrijednost ANB kuta bila ispod 5, odnosno čiji nalaz nije odgovarao skeletnoj klasi II. Za daljnje je istraživanje tako preostao 20 ispitanika, i to 11 djevojčica i 9 dječaka, čiji su rezultati kefalometrijske analize statistički obrađeni.

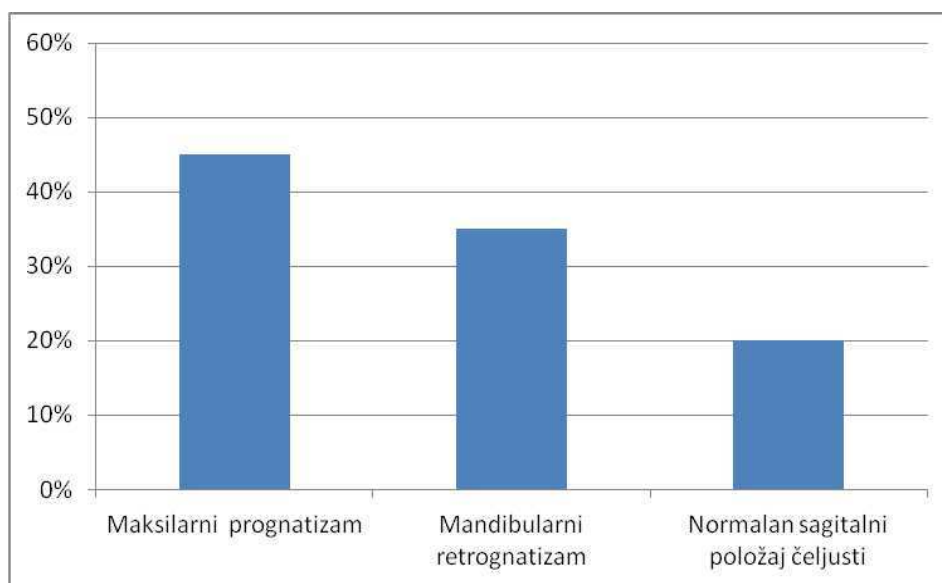
3.1. Statistički postupci

Svi podaci obrađeni su u statističkom paketu GraphPad Prism 7 (GraphPad Software, La Jolla, SAD) uz razinu statističke značajnosti postavljenu na 95% ($P < 0,05$). Za usporedbu učestalosti odnosa čeljusti između muškaraca i žena, pojavljivanje klase II/1 i klase II/2 u kombinaciji s maksilarnim prognatizmom, mandibularnim retrognatizmom ili normalim sagitalnim položajem čeljusti, javljanje horizontalnog ili vertikalnog obrasca rasta u raznim položajima čeljusti korišten je hi-kvadrat test.

4. REZULTATI

U ovo je istraživanje bilo uključeno 50 ispitanika starosti od 12 do 14 godina. Na odabranim kefalogramima napravljena je kefalometrijska analiza te su potom iz istraživanja isključeni ispitanici koji nisu imali dijagnozu skeletne klase II.

Preostalo je 20 ispitanika, 9 djevojčica i 11 dječaka sa skeletnom klasom II. Od toga je u 9 ispitanika (Slika 11), uzrok skeletne klase II bio maksilarni prognatizam (45%), a u 7 mandibularni retrognatizam (35%). Iako je 4 ispitanika (20%) imalo sagitalni odnos maksile i mandibule u odnosu na S-N u granicama normale, ANB kut je ukazivao na skeletnu klasu II.



Slika 11. Sagitalni odnos čeljusti pacijenata sa skeletnom klasom II

Analizom sagitalnog odnosa čeljusti po spolu (Tablica 1 i Slika 12), u 6 dječaka utvrđen je maksilarni prognatizam (66%), u 2 (22%) mandibularni retrognatizam, a u 1 (11%) normalan sagitalni položaj čeljusti.

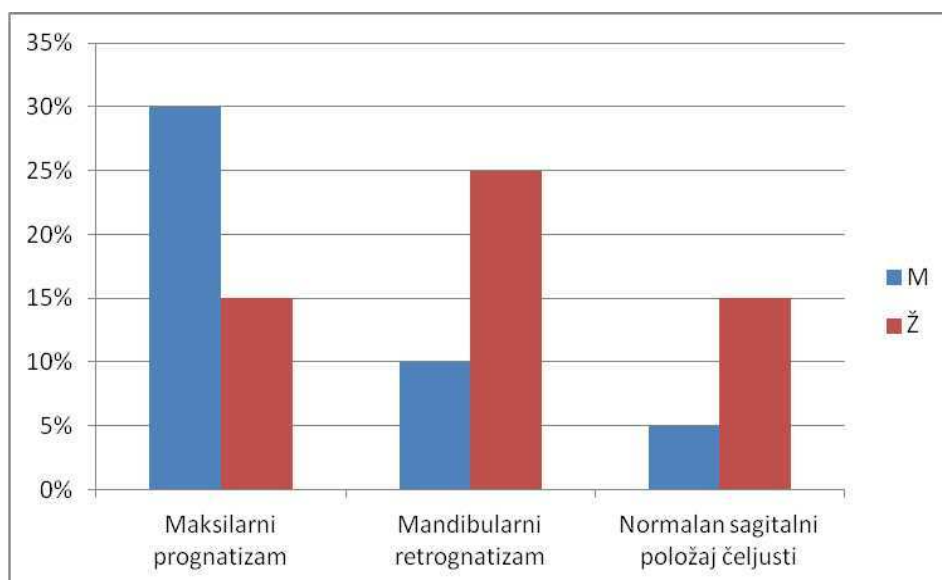
U djevojčica je bila veća učestalost mandibularnog retrognatizma, koji je utvrđen u njih 5 (45%), u 3 je utvrđen maksilarni prognatizam (27,5%), a u 3 normalan odnos čeljusti (27,5%).

Ne postoji statistički značajna razlika u učestalosti anomalija sagitalnog položaja čeljusti između dječaka i djevojčica ($\chi^2 = 3,117$. $P=0,21$. Rezultat nije značajan pri $P<0,05$).

Tablica 1. Učestalost anomalija čeljusti po spolu

Anomalija	Muškarci	Žene
Maksimalni prognatizam	6 (30)	3 (15)
Mandibularni retrognatizam	2 (10)	5 (25)
Normalan sagitalni položaj čeljusti	1 (5)	3 (15)

Vrijednosti su izražene kao cijeli broj i postotak.

**Slika 12.** Prikaz položaja čeljusti prema spolu

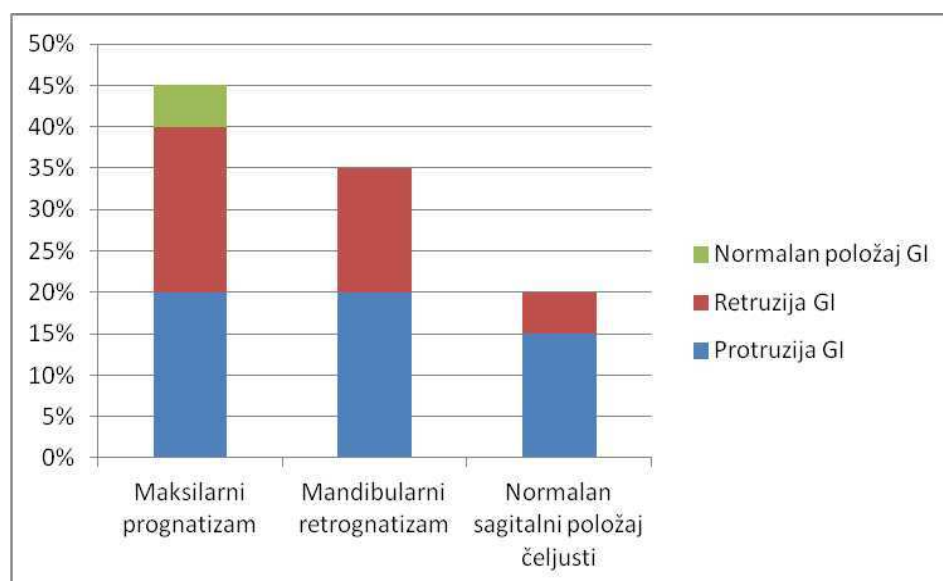
Što se tiče položaja inciziva (Tablica 2 i Slika 13), u 4 ispitanika s maksimalnim prognatizmom, 4 ispitanika s mandibularnim retrognatizmom i 3 ispitanika s normalnim sagitalnim odnosom čeljusti na N-Se utvrđena je protruzija gornjih inciziva na baze ili apikalne baze čeljusti, što znači da je u 11 (55%) ispitanika bila riječ o klasi II/1, dok je u 4 slučaja maksimalnog prognatizma, 3 slučaja mandibularnog retrognatizma i 1 slučaju s normalnim sagitalnim odnosom čeljusti na N-Se utvrđena retruzija gornjih inciziva, što znači da je u 8 slučajeva (40%) bila riječ o klasi II/2. Normalan položaj inciziva utvrđen je samo u jednog ispitanika s maksimalnim prognatizmom (5%).

Ne postoji statistički značajna razlika u pojavljivanju klase II/1 i klase II/2 u kombinaciji s maksilarnim prognatizmom, mandibularnim retrognatizmom ili normalim sagitalnim položajem čeljusti ($\chi^2 = 1.985$. p-vrijednost je 0.738513. Rezultat nije značajan pri $p < 0.05$).

Tablica 2. Učestalost pojedinih položaja inciziva i raznih položaja čeljusti

Anomalija	Protruzija GI	Retruzija GI	Normalan položaj GI
Maksilarni prognatizam	4 (20)	4 (20)	1 (5)
Mandibularni retrognatizam	4 (20)	3 (15)	0 (0)
Normalan sagitalni položaj čeljusti	3 (15)	1 (5)	0 (0)

Vrijednosti su izražene kao cijeli broj i postotak. Gornji incizivi (GI)



Slika 13. Prikaz položaja gornjih inciziva u raznim položajima čeljusti

Kako bi se utvrdila vertikalna klasifikacija, analiziran je međučeljusni kut (Tablica 3 i Slika 14): 8 ispitanika je imalo povećan međučeljusni kut, 2 smanjen, a 10 normalan.

I u ispitanika s maksilarnim prognatizmom i mandibularnim retrognatizmom najčešće se javljao vertikalni i normalan obrazac rasta, dok je u ispitanika s normalnim sagitalnim položajem čeljusti najčešći bio normalan obrazac rasta.

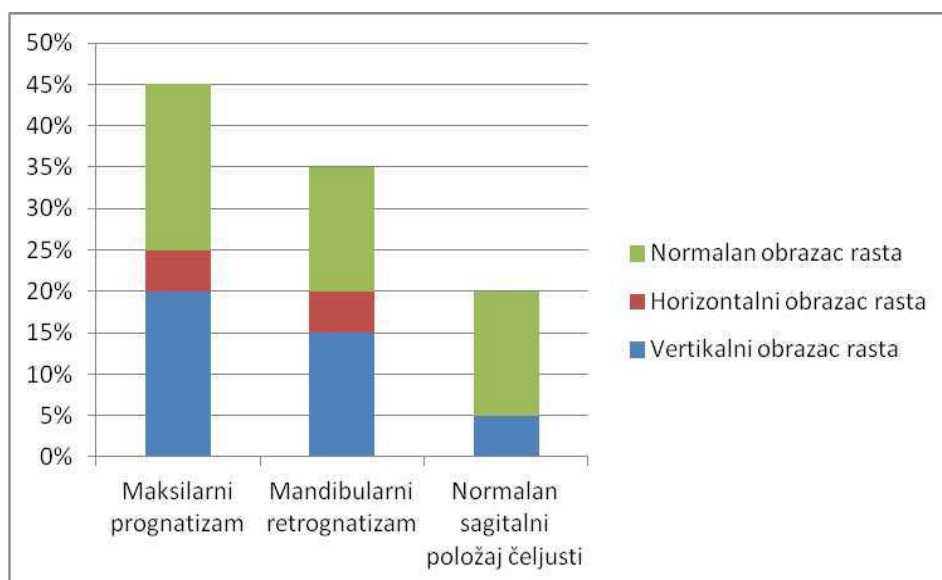
Najrjeđe se javljao horizontalni obrazac rasta, i to u sve tri skupine ispitanika.

Ne postoji statistički značajna razlika u javljanju horizontalnog ili vertikalnog obrasca rasta u raznim položajima čeljusti ($\chi^2 = 1,450$, $P = 0,835$).

Tablica 3. Vertikalna klasifikacija u pacijenata s različitim položajem čeljusti

Anomalija	Vertikalni obrazac rasta	Horizontalni obrazac rasta	Normalan obrazac rasta
Maksilarni prognatizam	4 (20)	1 (5)	4 (20)
Mandibularni retrognatizam	3 (15)	1 (5)	3 (15)
Normalan sagitalni položaj čeljusti	1 (5)	0 (0)	3 (15)

Vrijednosti su izražene kao cijeli broj i postotak.



Slika 14. Prikaz učestalosti raznih obrazaca rasta čeljusti u raznim položajima čeljusti

Blažević i Muretić su 1987. godine na 100 pacijenata Zavoda za ortodonciju Stomatološkog fakulteta u Zagrebu proveli istraživanje među djecom od 10 do 18 godina i utvrdili da u pacijenata s klasom II/1 postoji distalniji položaj mandibule prema kranijalnoj bazi, nego u 100 eugnatih ispitanika iste dobi (18). Također, prema njihovom istraživanju, Wits analiza je najznačajniji pokazatelj sagitalnih međučeljusnih odnosa i najznačajnije razdvaja dvije skupine ispitanika. Njihovu teoriju također potvrđuju Rak i Muretić u svome radu o sagitalnim međučeljusnim odnosima u ispitanika klase I, II i III po Angle-u (19).

Postoje još mnoga istraživanja čiji su rezultati pokazali da je mandibularni retrognatizam bitno obilježje klase II (17,20-22). Prema Pavlović i sur. (20) pojavljuje se u 63% slučajeva, za razliku od našeg istraživanja u kojem je bilo više ispitanika s maksilarnim prognatizmom (45%) od onih s mandibularnim retrognatizmom (35%).

Brezniak i sur. su istraživali kefalometrijska obilježja klase II/2 na 50 pacijenata klase II/2 uz kontrolne skupine klase I i klase II/1 (23). Rezultati njihovih istraživanja također ukazuju na smanjenu i retrognato postavljenu mandibulu u usporedbi s pacijentima klase I. Međutim, oni tvrde da je mandibula pacijenata klase II/2 duža i u anteriornijem položaju nego mandibula pacijenata s klasom II/1. S time se slažu Pancherz i sur. (24) u svom radu o kefalometrijskim obilježjima klase II/1 i klase II/2.

Aslam i sur. radili su istraživanje među pakistanskom populacijom starosti između 11 i 15 godina i to u 1185 pacijenata (375 muških i 810 ženskih) (25). Ukupna prevalencija klase II je bila 41% (102 M, 252 Ž). Klasa II/2 je pronađena u samo 8 pacijenata (3M i 5Ž).

Među ispitanicima s klasom II, 72,9% su činile klasa II/1, 1,7% klasa II/2, a 25,3% jednostrana klasa II. Rezultati našeg istraživanja nisu bili u skladu s navedenim, klasu II/1 smo pronašli u 55%, a klasu II/2 u 40% ispitanika. Niti jedno navedeno istraživanje, uključujući i naše, nije pokazalo statistički značajnu razliku između dječaka i djevojčica.

Vertikalni obrazac rasta je također jedna od važnih obilježja klase II (20). U našem istraživanju se najčešće javljao vertikalni obrazac rasta, i to u ispitanika s maksilarnim prognatizmom (20%), kao i u ispitanika s mandibularnim retrognatizmom (15%). Pavlović i suradnici (20) proveli su istraživanje o morfološkim obilježjima klase II na 30 neliječenih ispitanika u dobi od 18 do 30 godina, s kontrolnom grupom od 30 ispitanika s klasom I. Također su, kao i mi, došli do zaključka o povećanom broju pacijenata s vertikalnim obrascem rasta. Iste rezultate je dobio i McNamara, a oni pokazuju da je vrijednost parametra koji određuje položaj ramusa u odnosu na kranijalnu bazu (SArGo-zglobni kut) znatno veća nego u kontrolnoj skupini, što može biti uzrok povećanog vertikalnog rasta donje trećine lica (26). Rezultati mnogih drugih studija u skladu su s našim zaključcima o povećanom broju

pacijenata s vertikalnim obrascem rasta i zbog toga povećanom donjom trećinom lica. Do tih rezultata je između ostalih došao i Baccetti i sur. (27). Oni su proveli istraživanje s 25 ispitanika s neliječenom klasom II, a kao kontrolnu skupinu imali su 22 ispitanika s normalnom okluzijom.

U našem istraživanju, 55% ispitanika sa skeletnom klasom II imalo je protruziju maksilarnih inciziva, a 40% ispitanika retruziju maksilarnih inciziva. McNamara je proveo istraživanje o kefalometrijskim obilježjima klase II bez podjele na podklasu 1 i 2 te dobio rezultate o protruziji maksilarnih inciziva, međutim navodi da je to rjeđe nego što se tvrdilo u prethodnim studijama (26). Ne postoje istraživanja koja govore o povezanosti učestalosti pojavljivanja klase II/1 ili klase II/2 u različitim sagitalnim položajima čeljusti. U našem istraživanju, vjerojatno zbog malog uzorka, nismo utvrdili postojanje statistički značajne razlike među skupinama s različitim čeljusnim odnosima koji su rezultirali skeletnom klasom II. Ta činjenica otvara prostor za novo istraživanje s većim uzorkom, uz primjenu dodatnih dijagnostičkih alata u svrhu dodatnog razjašnjenja etiologije skeletne klase II.

Rezultati našeg istraživanja upućuju na sljedeće zaključke:

1. U ispitanika s klasom II uzrok skeletne anomalije je češće maksilarni prognatizam nego mandibularni retrognatizam
2. Iako je utvrđeno da je u dječaka učestaliji maksilarni prognatizam, a u djevojčica mandibularni retrognatizam, ne postoji statistički značajna razlika u učestalosti anomalija sagitalnog položaja čeljusti između spolova.
3. Utvrđen je veći broj ispitanika s vertikalnim obrascem rasta, kako kod onih s maksilarnim prognatizmom tako i u ispitanika s mandibularnim retrognatizmom, međutim razlika nije statistički značajna
4. U jednakog broja ispitanika s maksilarnim prognatizmom pronađena je klasa II/1 kao i klasa II/2.
5. Nešto više ispitanika s maksilarnim retrognatizmom, kao i pacijenti s normalnim sagitalnim odnosom čeljusti, imali su klasu II/1, međutim razlika nije statistički značajna.

7. POPIS CITIRANE LITERATURE

1. Proffit WR, Fields H, Sarver DM. Ortodoncija. Jastrebarsko: Naklada Slap; 2009.
2. Dental notebook. Angle's clasiffication [internet]. Sheffield: Dental notebook; Jun 2016 [citirano 2016 Jun 18]. Dostupno na: <http://www.dentalnotebook.com/angles-classification/>
3. Pocket Dentistry. Malocclusion and dentofacial deformity in contemporary society [internet]. Pocket Dentistry; Jul 2016 [citirano 2016 Jul 22]. Dostupno na: <http://pocketdentistry.com/1-malocclusion-and-dentofacial-deformity-in-contemporary-society/>
4. Magdalenić- Meštrović M. Ortodontske anomalije i mogućnosti liječenja. Medicus. 2010;19:79-90.
5. Soldo M., Strujić M. Anomalije klase II (dijagnostika i terapija). Sonda. 2013; siječanj: 45-48
6. Moyers R. Handbook of orthodontics. 4. izd. London: Year book medical publisher, INC; 1988.
7. Muretić Ž, Lauc T, Ferreri S. Rendgenska kefalometrija. Zagreb: Školska knjiga; 2014.
8. Nakaš E, Tiro A, Džemidžić V, Redžepagić-Vražalica L, Ajanović M. Osnovi ortodontske dijagnostike. Sarajevo: Stomatološki fakultet s klinikama; 2014.
9. Akshay's Multispeciality dental laser clinic and implant centre. Full Mouth Xray (OPG) and lateral cephalogram [internet]. Katni: Akshay's Multispeciality dental clinic and implant centre; Jul 2016 [citirano 2016 Jul 20]. Dostupno na: <http://akshaylaserdentalcare.com/specialties/full-mouth-xrayopg>
10. SciELO. Class II malocclusion nonextraction treatment with growth control [internet]. Maringa: Dental press Journal of Orthodontics; Jul 2016 [citirano 2016 Jul 20]. Dostupno na: http://www.scielo.br/scielo.php?script=sci_arttext&pid=S2176-94512014000600113
11. Pocket Dentistry. Cephalometrics and Facial Esthetics: the key to complete treatment planning [internet]. Pocket Dentistry; Jul 2016 [citirano 2016 Jul 22]. Dostupno

- na:<http://pocketdentistry.com/26-cephalometrics-and-facial-esthetics-the-key-to-complete-treatment-planning/>
12. Wikimedia Commons. File: Angle facial [internet] Wikimedia Foundation; Jun 2016 [citirano 2016 Jun 18]. Dostupno na: https://commons.wikimedia.org/wiki/File:Angle_facial.png
 13. Wahl N. Orthodontics in 3 millennia Chapter 7: Facial analysis before the advent of the cephalometer. Am J Orthod Dentofacial Orthop. 2006;129:293-8.
 14. Wahl N. Orthodontics in 3 millennia Chapter 8: The cephalometer takes its place in the orthodontic armamentarium. Am J Orthod Dentofacial Orthop. 2006;129:574-80.
 15. Soredex. 2D extraoral imaging offers a larger view [internet]. Tuusula: Soredex; Jun 2016 [citirano 2016 Jun 18]. Dostupno na: <http://www.soredex.com/en/extraoral-imaging/>
 16. Bishara SE. Textbook of Orthodontics. Philadelphia: WB Saunders Co; 2001.
 17. Moyers RE, Riolo ML, Guiere KE, Wainright RL, Bookstein FL. Differential diagnosis of class II malocclusions. Part 1. Facial types associated with class II malocclusions. Am J Orthod. 1980;78:477-94.
 18. Blažević Ž, Muretić Ž. Značaj rentgenkefalometrijske analize u dijagnostici klase II/I. Acta Stomatol Croat. 1987;21:285-91.
 19. Muretić Ž, Rak D. Komparativna rendgenkefalometrijska analiza sagitalnih međučeljusnih odnosa u ispitanika klase I, II i III po Angle-u. Acta Stomatol Croat. 1985;19:2015-16.
 20. Pavlović J, Simić S, Vukičević V, Vujačić A. Morfološke karakteristike malokluzije II klase. [Internet]. Jan 2015. [cited 2016_Nov 10]. Available from: https://www.researchgate.net/publication/289497046_Morphological_characteristics_of_malocclusion_class_II
 21. Carter N. Dentofacial changes in untreated Class II division 1 subjects. Br J Orthod. 1987;14:225-34.

22. Rothstein T, Yoon Tarlie C. Dental and facial skeletal characteristics and growth of males and females with class II, division 1 malocclusion between the ages of 10 and 14 (revisited)-part I: characteristics of size, form, and position. *Am J Orthod Dentofacial Ortop.* 2000;117:320-33.
23. Brezniak N, Arad A, Heller M, Dinbar A, Dinte A, Wasserstein A. Pathognomonic cephalometric characteristics of Angle class II division 2 malocclusion. *Angle Orthod.* 2002;72:251-7.
24. Pancherz H, Zieber K, Hoyer B. Cephalometric characteristics of Class II division 1 and Class II division 2 malocclusions: A comparative study in children. *The Angle Orthod.* 1997;67:S105-9.
25. Aslam A, Naeem A, Jan H, Ali Bukhari G, Abbas Q, Amjad M. Prevalence of Class II malocclusions in Pakistani sample - A study. *Pakistan Oral & Dental Journal.* 2010;30:96-100.
26. McNamara JA . Components of class II malocclusion in children 8-10 years of age. *The Angle Orthod.* 1981;51:177-202.
27. Baccetti T, Franchi L, McNamara JA, Tollaro I. Early dentofacial features of Class II malocclusion: A longitudinal study from the deciduous through the mixed dentition. *Am J Orthod Dentofac Orthop.* 1997;111:502-9.

Cilj istraživanja: Utvrditi kefalometrijska obilježja klase II

Materijali i metode: U ovo retrospektivno istraživanje uključeni su ispitanici koji su posjetili Laboratorij za dentalnu radiologiju 3D-Dent u Splitu u razdoblju od listopada 2011. do siječnja 2016. godine. Kraniogrami su napravljeni po standardnom protokolu snimanja aparatom Vatech i3D -Green s pripadajućim CEPH nastavkom. Na odabranim kraniogramima napravljena je kefalometrijska analiza (Zagreb MOD 82 i WITS) u programu AudaxCeph (Audax, Ljubljana, Slovenija).

Rezultati: U ovo istraživanje bilo je uključeno 50 ispitanika starosti od 12 do 14 godina. Na odabranim kraniogramima napravljena je kefalometrijska analiza te su potom iz istraživanja isključeni ispitanici koji nisu imali dijagnozu skeletne klase II. Preostalo je 20 ispitanika, 9 djevojčica i 11 dječaka sa skeletnom klasom II. Od toga je u 9 ispitanika uzrok skeletne klase II bio maksilarni prognatizam (45%), a u 7 mandibularni retrognatizam (35%). Kako bi se utvrdila vertikalna klasifikacija, analiziran je međučeljsni kut: 8 ispitanika je imalo povećan međučeljsni kut, 2 smanjen, a 10 normalan. I u ispitanika s maksilarnim prognatizmom i mandibularnim retrognatizmom češće se javljao vertikalni i normalan obrazac rasta. Neovisno o veličini međučeljsnog kuta najrjeđe se javljao horizontalni obrazac rasta. Ne postoji statistički značajna razlika u javljanju horizontalnog ili vertikalnog obrasca rasta u raznim položajima čeljusti. Što se tiče položaja inciziva, protruzija maksilarnih inciziva se jednako često javljala u ispitanika s maksilarnim prognatizmom (20%) kao i u ispitanika s mandibularnim retrognatizmom (20%) i nešto manje u ispitanika s normalnim sagitalnim odnosom čeljusti (15%), što znači da je u 55% ispitanika bila riječ o klasi II/1. Retruzija maksilarnih inciziva češće se javljala u ispitanika s maksilarnim prognatizmom (20%) u odnosu na ispitanike s mandibularnim retrognatizmom (15%) i one s normalnim sagitalnim odnosom čeljusti (5%), što znači da je u 40% ispitanika bila riječ o klasi II/2. Normalan položaj inciziva utvrđen je samo kod jednog ispitanika s maksilarnim prognatizmom (5%). Ne postoji statistički značajna razlika u pojavljivanju klase II/1 i klase II/2 u kombinaciji s maksilarnim prognatizmom, mandibularnim retrognatizmom ili normalim sagitalnim položajem čeljusti.

Zaključak: U klasi II je učestaliji maksilarni prognatizam (45%) od mandibularnog retrognatizma (35%). Iako je utvrđeno da je u dječaka učestaliji maksilarni prognatizam, a u djevojčica mandibularni retrognatizam, ne postoji statistički značajna razlika između spolova.

Veći broj ispitanika imao je vertikalni obrazac rasta, kako oni s maksilarnim prognatizmom tako i oni s mandibularnim retrognatizmom, međutim razlika nije statistički značajna. Klasa II/1 i klasa II/2 jednako se pojavljuju u ispitanika s maksilarnim prognatizmom. Nešto više ispitanika s mandibularnim retrognatizmom i normalnim sagitalnim odnosom čeljusti imalo je klasu II/1, međutim nema statistički značajne razlike.

Ključne riječi: kefalometrija, Angle klasa II, maksilarni prognatizam, mandibularni retrognatizam, vertikalni obrazac rasta.

9. SUMMARY

Objective: To assess cephalometric characteristics of Class II Malocclusion

Materials and methods: In this retrospective study, we included patients who visited the '3D-Dent' Dental Radiology Laboratory in Split during the period from October, 2011 till January 2016. The craniograms were produced by Vatech i3D-Green device and its pertaining CEPH extension, in accordance with the standard screening protocol. The cephalometric analysis (Zagreb Mod 82 and WITS) was performed on selected craniograms using AudaxCeph software (Audax, Ljubljana, Slovenia).

Results: The study included 50 children aged between 12 and 14 years. After the cephalometric analysis was performed on selected craniograms, the patients not diagnosed with skeletal Class II were excluded from further research.

The remaining 20 children, 9 girls and 11 boys, were all diagnosed with skeletal Class II. In 9 children, skeletal Class II was caused by maxillary prognathism (45%), while in 7 of them Class II was caused by mandibular retrognathism (35%). In order to determine the vertical classification, the basal plane angle was analysed: 8 of children had enlarged angle, 2 of them had reduced angle, and 10 of them had a normal basal plane angle.

The vertical and normal growth pattern prevailed among subjects with maxillary prognathism as well as among those with mandibular retrognathism. Horizontal growth pattern was the rarest pattern in all three groups. There is no statistically significant difference between either the horizontal or vertical growth pattern in different jaw positions.

As for the position of incisors, maxillary incisor protrusion occurred equally among patients with maxillary prognathism (20%) and among patients with mandibular retrognathism (20%). It occurred slightly less in patients with normal sagittal jaw relationship (15%). That means that 55% of the analyzed patients had skeletal Class II/1. Compared to patients with mandibular retrognathism (15%) and those with normal sagittal jaw relationship (5%), retrusion of maxillary incisors occurred in slightly higher degree in patients with maxillary prognathism (20%), meaning that 40% of the patients had skeletal Class II/2. The normal position of incisors was found only in one patient with maxillary prognathism (5%).

There is no statistically significant difference between the incidence of Class II/1 and Class II/2 in combination with maxillary prognathism, mandibular retrognathism or normal sagittal jaw position.

Conclusion: : In Class II patients, maxillary prognathism is more prevalent (45%) than mandibular retrognathism (35%). Despite the fact that maxillary prognathism was found to be more prevalent in boys than girls, there is no statistically significant difference between genders. The data analysis revealed increased number of patients with vertical growth pattern, both those with maxillary proghathism and those with mandibular retrognathism, but the difference was statistically insignificant. Patients with maxillary prognathism had both Class II/1 and Class II/2 equally distributed. Patients with mandibular retrognatism had more Class II/1, but essentially there was no statistically significant difference between these two groups.

Keywords: cephalometrics, Angle Class II, maxillary prognathism, mandibular retrognathism, vertical growth pattern

OSOBNI PODACI

Ime i prezime: Dona Vlahović

Državljanstvo: Hrvatsko

Datum i mjesto rođenja: 22. siječnja 1992. godine, Rijeka

Telefon: +385919189236

Elektronička pošta: donal@net.hr

IZOBRAZBA

- 1998.-2006. Osnovna škola Krune Krstića Zadar
- 2006.-2010. Gimnazija Franje Petrića, Zadar

MATERINSKI JEZIK

- Hrvatski jezik

OSTALI JEZICI

- Engleski jezik- tečno

AKTIVNOSTI

- član studentske organizacije „Zubolina“ pri Medicinskom fakultetu Sveučilišta u Splitu čiji se članovi bave edukacijom djece o oralnom zdravlju i higijeni