

# REZULTATI ENDOSKOPSKE HERNIOPLASTIKE BEZ UPOTREBE TITANSKIH ZAVOJNICA

---

**Soldo, Ana Maria**

**Master's thesis / Diplomski rad**

**2018**

*Degree Grantor / Ustanova koja je dodijelila akademski / stručni stupanj:* **University of Split, School of Medicine / Sveučilište u Splitu, Medicinski fakultet**

*Permanent link / Trajna poveznica:* <https://um.nsk.hr/um:nbn:hr:171:084325>

*Rights / Prava:* [In copyright](#)

*Download date / Datum preuzimanja:* **2020-10-22**



*Repository / Repozitorij:*

[MEFST Repository](#)



UNIVERSITY OF SPLIT



DIGITALNI AKADEMSKI ARHIVI I REPOZITORIJI

**SVEUČILIŠTE U SPLITU  
MEDICINSKI FAKULTET**

**Ana Maria Soldo**

**REZULTATI ENDOSKOPSKE HERNIOPLASTIKE BEZ UPOTREBE  
TITANSKIH ZAVOJNICA**

**Diplomski rad**

**Akadska godina:**

**2017./2018.**

**Mentor:**

**Prof. dr. sc. Zdravko Perko, dr. med.**

**Split, rujan 2018.**

**SVEUČILIŠTE U SPLITU  
MEDICINSKI FAKULTET**

**Ana Maria Soldo**

**REZULTATI ENDOSKOPSKE HERNIOPLASTIKE BEZ UPOTREBE  
TITANSKIH ZAVOJNICA**

**Diplomski rad**

**Akadska godina:**

**2017./2018.**

**Mentor:**

**Prof. dr. sc. Zdravko Perko, dr. med.**

**Split, rujan 2018.**

## ZAHVALA

*Zahvaljujem se svom mentoru, prof. dr. sc. Zdravku Perku, na susretljivosti i pomoći, dr. Matiji Boriću na uloženom vremenu, trudu i strpljenju prilikom izrade ovog diplomskog rada.*

*Zahvaljujem se svim svojim prijateljima i prijateljicama.*

*Posebno se zahvaljujem Danijeli i Karli koje su uvijek bile uz mene, podržavale me, podizale kada mi je bilo najteže i vrijeme na fakultetu uljepšale svojim prisustvom.*

*Zahvaljujem se svojoj baki Anici, sestrama Dori i Jeleni koje su vjerovale u mene i bile mi velika potpora.*

*I na kraju, najveću zahvalu za ono što sam postigla pripisujem svojim roditeljima i Anti koji su uvijek bili uz mene, bez obzira radilo se o teškim ili sretnim trenucima i bez kojih sve što sam do sada postigla ne bi bilo moguće.*

## SADRŽAJ

1.	UVOD .....	1
1.1.	PREPONSKA KILA .....	2
1.1.1.	Povijest liječenja preponske kile .....	2
1.1.2.	Anatomija preponskog područja.....	3
1.1.2.1.	Anatomija kile.....	4
1.1.3.	Podjela preponskih kila .....	5
1.1.4.	Etiologija i patogeneza preponske kile.....	6
1.1.5.	Klinička slika.....	7
1.1.6.	Liječenje preponske kile.....	7
1.1.6.1.	Endoskopske metode (TAPP i TEP).....	8
1.1.6.2.	Fiksacija mrežice ljepilom .....	9
1.1.6.3.	Kirurške mrežice.....	9
1.2.	KOMPLIKACIJE .....	11
1.2.1.	Operativne komplikacije .....	11
1.2.2.	Postoperativne komplikacije .....	12
2.	CILJ ISTRAŽIVANJA .....	13
2.1.	CILJ .....	14
2.2.	HIPOTEZA.....	14
3.	MATERIJAL I METODE.....	15
3.1.	MJESTO I VRIJEME ISTRAŽIVANJA .....	16
3.2.	ISPITANICI.....	16
3.3.	METODE PRIKUPLJANJA PODATAKA .....	16
3.4.	STATISTIČKA ANALIZA PODATAKA.....	16
4.	REZULTATI.....	18
5.	RASPRAVA.....	24
6.	ZAKLJUČCI .....	27
7.	POPIS CITIRANE LITERATURE.....	29
8.	SAŽETAK.....	33
9.	SUMMARY .....	36
10.	ŽIVOTOPIS .....	39
11.	PRILOG .....	41

## **1. UVOD**

## 1.1. PREPONSKA KILA

Kila ili hernija je izbočenje potrbušnice (lat. *peritoneum*) kroz prirodni ili stečeni otvor, koje trajno ili prolazno sadržava dijelove trbušnih organa. Preponska ili ingvinalna kila (lat. *herina inguinalis*) manifestira se kao izbočenje u preponskom (lat. *inguinal*) kanalu koje u pravilu zahtijeva kirurško liječenje (1).

### 1.1.1. Povijest liječenja preponske kile

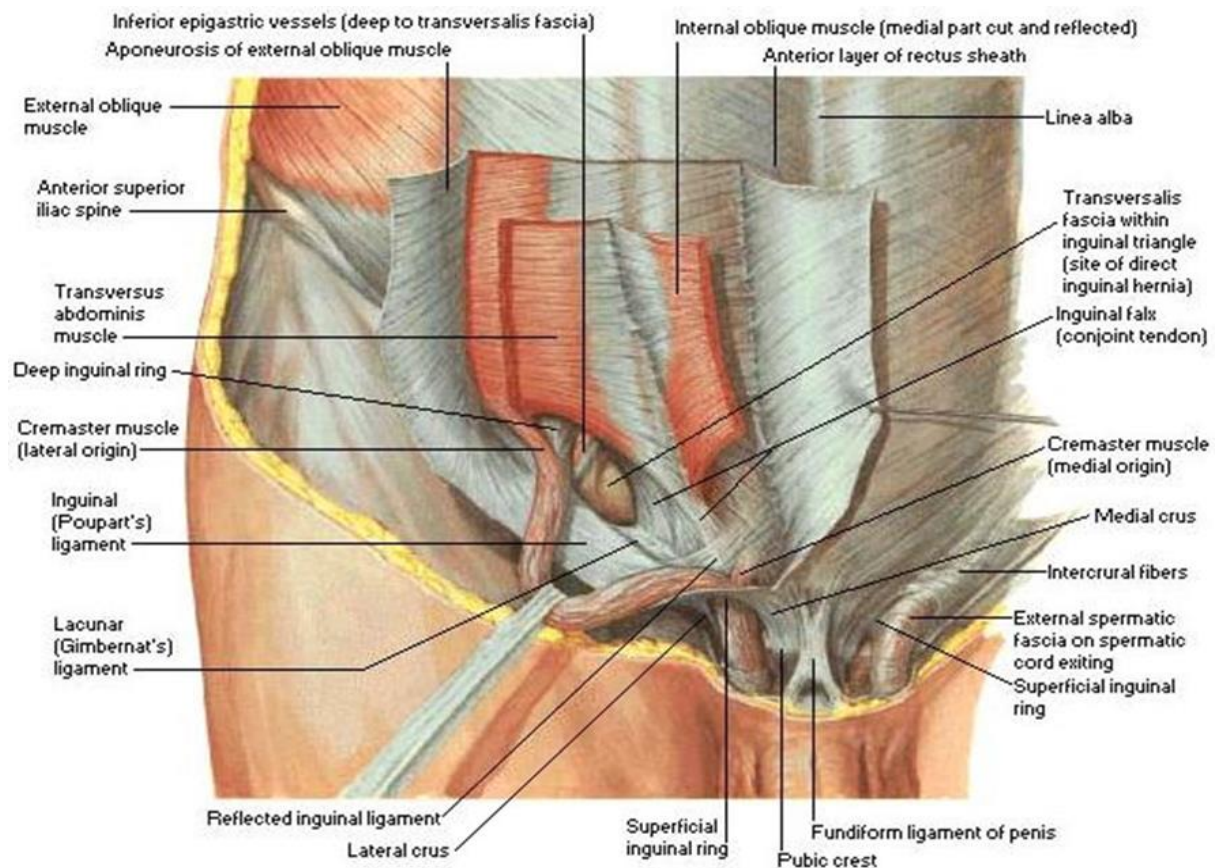
Malo je bolesti koje su tijekom povijesti privlačile toliku pažnju liječnika i kojima su se tehnike i pristupi liječenju toliko mijenjale kao kod preponske kile. Prvi opisi kile nalaze se još u starom Egiptu, 1500 godina prije Krista kada se kila liječila vanjskom manipulacijom i povezivanjem zavojem (2). Rimski enciklopedist A.K. Celsus je još u prvom stoljeću prije naše ere opisao sadržaj kile i uočio promjene kod hidrokele, no u tom vremenu je stupanj anatomskog znanja odnosa između skrotuma i peritonealne šupljine bio potpuno nejasan (3). Trinaest stoljeća kasnije, Guy de Chauliac u svojoj knjizi „Chirurgia Magna“ razlikuje preponsku od bedrene kile, a sredinom 16. stoljeća njemački iscjelitelj Stromayer razlikuje direktnu od indirektnu kile (4). Krajem 19. stoljeća, 1887. godine, talijanski kirurg Bassini objavljuje rad s opisom novog pristupa u rješavanju preponske kile. On pojačava stražnju stjenku ingvinalnog kanala koristeći se preponskom svezom i unutarnjim kosim trbušnim mišićem te transverzalnom fascijom (5). Skoro 100 godina nakon što je Bassini opisao svoju metodu pristupa u liječenju preponske kile, osim manjih modifikacija, ništa se značajno nije promijenilo u konceptu ovog zahvata. Sedamdesetih godina prošlog stoljeća kirurzi Stoppa i Nyhus neovisno razvijaju preperitonealni postupak s postavljanjem neresorptivne mrežice na transverzalnu fasciju, čime se pojačava oštećena cjelovitost dna zdjelice (6, 7). Deset godina kasnije Lichtenstein je razvio hernioplastiku sa ugradnjom neresorptivne mrežice u preperitonealni prostor, između ravnog trbušnog mišića i unutarnjeg kosog trbušnog mišića (ili samog unutarnjeg kosog mišića) s jedne strane i preponske sveze s druge strane (6 - 8). Budući da je stražnji zid ingvinalnog kanala ojačan bez napetosti, operacija se naziva hernioplastika bez napetosti (engl. *tension-free method*) (8). Daljnji napredak se ostvaruje 1990. godine, kada je Ger uspio izvesti prvi laparoskopski zahvat zatvaranja unutarnjeg ingvinalnog prstena pomoću posebno konstruiranog automatskog zašivača. Rezultati nisu bili zadovoljavajući, ali su pružili podlogu za daljnja proučavanja i inovacije (9). Godine 1991. Schulz objavljuje tehniku zatvaranja preponske kile valjkom polipropilenske mrežice sa

pokrivanjem defekta pod kontrolom laparoscopa (engl. *plug and patch method*). Arregui, 1992. godine, objavljuje svoju TAPP metodu (engl. *Transabdominal Preperitoneal Procedure*), transabdominalni preperitonealni zahvat pomoću tension-free koncepta laparoskopskim pristupom (10). McKernan je 1993. godine unaprijedio ovu tehniku u TEP metodu (engl. *Totally Extraperitoneal Procedure*). To je zahvat koji izbjegava ulazak u trbuh i čitav je odrađen u preperitonealnom prostoru (11). Prva laparoskopjska hernioplastika u Hrvatskoj izvedena je 1993. godine u KBC-u „Sveti Duh“ u Zagrebu (12, 13). Prva laparoskopjska hernioplastika u KBC-u Split izvedena je 2002. godine.

### 1.1.2. Anatomija preponskog područja

Dobro poznavanje anatomije temelj je svake kirurške tehnike te je njezino razumijevanje od presudne važnosti (14). Preponsko područje (lat. *regio inguinalis*) zauzima lateralne dijelove hipogastrija, odnosno najniži dio prednje trbušne stijenke (Slika 1). Ono ima oblik pravokutnog trokuta s vodoravnom i okomitom katetom, dok je hipotenuza postavljena koso u smjeru preponskog nabora. Preponski nabor je granica trbuha i natkoljenice. Ovo područje seže od kože do parijetalnog peritoneuma i sastoji se od tri sloja: površnog, srednjeg i dubokog (15). Preponski kanal je dužine od četiri do šest centimetara. Smjer mu je kos, od gore, straga i lateralno prema dolje, naprijed i medijalno (14, 15). Ulaz je predstavljen unutarnjim otvorom na transverzalnoj fasciji iznad sredine preponske sveze. Izlaz je predstavljen otvorom na aponeurozi vanjskog kosog trbušnog mišića, lateralno i iznad preponske kvržice. Prednji zid čini aponeuroza vanjskog kosog mišića. Gornji zid čine najniža vlakna unutrašnjeg kosog mišića. Donji zid čini horizontalni dio preponske sveze. Stražnji zid čine aponeuroza i fascija poprečnog trbušnog mišića. Stražnji zid je ograničen strukturama koje čine Hesselbachov trokut, klasično opisan sa granicama: lateralno – ravni trbušni mišić, izvana – epigastične krvne žile, dolje – preponska sveza. Vanjski otvor ingvinalnog kanala je trokutastog oblika, otvoren prema preponskoj kvržici. Kroz ovaj otvor prolazi ilioingvinalni živac. Unutarnji otvor ingvinalnog kanala oblikovan je aponeuroznim vlaknima poprečnog mišića i njegove fascije, osiguravajući prolaz za sjemenski snop (lat. *funiculus spermaticus*) i pripadajuće krvne žile (3). Femoralni kanal je treći otvor u ingvinalnoj regiji. To je mjesto gdje nastaje bedrena kila. Sprijeda i medijalno je omeđen iliopubičnim traktom, straga gornjom granom preponske kosti i Cooperovim ligamentom, a lateralno femoralnim krvnim žilama (16).





**Slika 1.** Anatomija preponskog područja

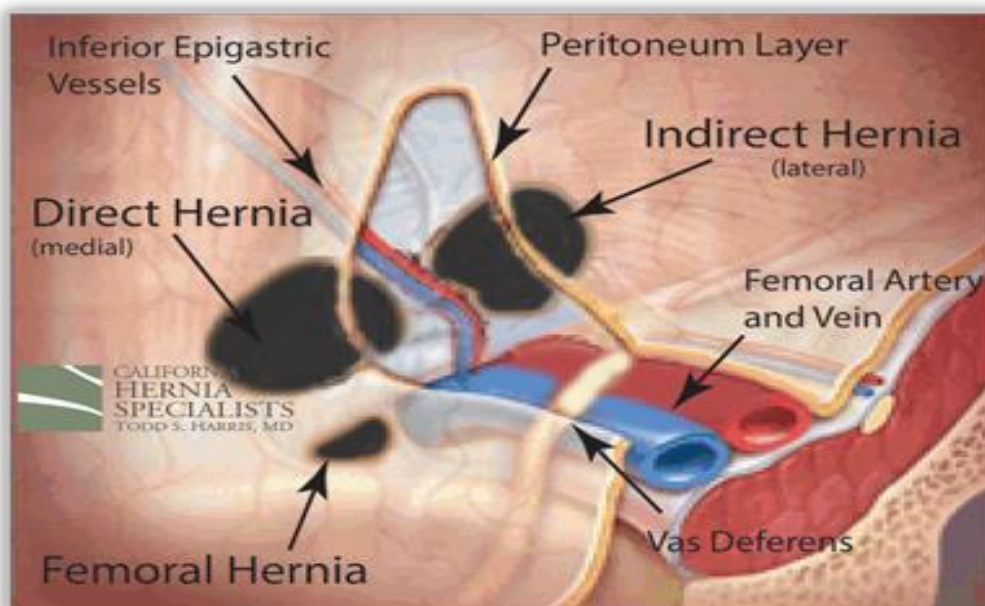
(Izvor:[http://fitsweb.uchc.edu/student/selectives/Luzietti/hernia\\_anatomy.htm](http://fitsweb.uchc.edu/student/selectives/Luzietti/hernia_anatomy.htm).)

### 1.1.2.1. Anatomija kile

U anatomiji kile razlikujemo kilni otvor, kilnu vreću i kilni sadržaj. Kilni otvor je otvor na trbušnoj stijenci kroz koji prolazi kilna vreća u kojoj je kilni sadržaj. Kilnu vreću čini parijetalni peritoneum koji se izbočuje kroz kilni otvor. Oblik kilne vreće određen je kilnim sadržajem i okolnim strukturama pa ona može biti okrugla, kobasičasta ili kruškolika. Kilni sadržaj najčešće čine tanko crijevo, mobilni dijelovi kolona, omentum ili jajnik. Stijenka kilne vreće na različite podražaje trenja i pritiska može reagirati seroznom ili fibroznom upalom, što za posljedicu ima stvaranje priraslica između stijenke i kilnog sadržaja. Tada nastaje sraštena kila (lat. *hernia accreta*). U takvim kilama, iako nisu ukliještene više nije moguća repozicija kilnog sadržaja (16).

### 1.1.3. Podjela preponskih kila

Ingvinalne kile prema Nyhusu dijelimo na: direktne, indirektne, bedrene i recidivne. Direktna (ravna, medijalna) preponska kila nastaje u prostoru koji se naziva medijalna preponska udubina (lat. *fossa inguinalis medialis*) i omeđena je sprijeda i medijalno lukom transverlanog trbušnog mišića i preponskom kvržicom, a straga iliopubičnim traktom. Prema lateralno, od unutarnjeg ingvinalnog prstena odijeljena je intrafoveolarnim ligamentom i donjim epigastričnim krvnim žilama (Slika 2) (17). Indirektna (kosa, lateralna) preponska kila je najčešća. Kilnu vreću najčešće formira peritonealni izdanak (lat. *processus vaginalis peritonei*). Ako *processus vaginalis peritonei* ostane otvoren poslije završenog spuštanja testisa stvara se anatomska baza za indirektnu kilu ili hidrokelu u bilo kojem razdoblju života. Razlikujemo dva tipa takvih kila. Kod prvog tipa kilna vreća doseže do proksimalnog dijela testisa koji je obično smješten u skrotumu. Ta kila nastaje tako što peritonealni izdanak obliterira samo u svom distalnom segmentu, tj. odmah uz proksimalni dio testisa, tako da se nađe manji ili veći razmak od dna kilne vreće do glave epididimisa. U drugom tipu kile testis se nalazi potpuno u kilnoj vreći koja predstavlja izdanak peritoneuma. Unutar kilne vreće se nalazi i gubernaculum testisa. Ovaj oblik kile je prirodan, a uzroci nastanka su razvojna anomalija, slabo razvijena muskulatura u preponi, neprirodna širina preponskog prstena ili neobliteriranog peritonealnog izdanka (18). Bedrena kila prolazi kroz femoralni kanal i izbočuje se ispod preponske sveze i lateralno od preponske kvržice prema unutrašnjoj strani bedra. Ova je kila češća u žena nego u mušaka zbog širine ženske zdjelice. To je uvijek stečena kila pa se rijetko javlja kod djece. Vrat femoralnog kanala je uzak pa se ta kila ne može reponirati i česta je inkanceracija, osobito stijenke crijevne vijuge (tzv. Richterova kila) (1). Recidivne kile se načešće javljaju tijekom prve godine nakon hernioplastike. Kao optimalno vrijeme praćenja moguće pojave recidiva uzima se razdoblje od petnaest godina. Postoje istovjetni i različiti recidivi, previđena i jatrogena kila. Istovjetni recidiv je pojava kile istog tipa i na istom mjestu kao prvobitna kila. Različiti recidiv je pojava recidivne kile koja nije istog tipa i na istom mjestu kao prvobitna kila. Previđena kila nije rijetkost ukoliko nije postavljena točna preoperativna i intraoperativna dijagnoza. Jatrogena kila nastaje u slučajevima kada se u tijeku prethodne operacije oštete pojedine strukture čije oštećenje predisponira nastanku recidiva (3).



**Slika 2.** Mjesta nastanka preponskih kila

(Izvor: <http://californiaherniaspecialists.com/hernia-anatomy/>)

#### 1.1.4. Etiologija i patogeneza preponske kile

Preponska kila je najčešća kila u ljudi. Ingvinalna regija je posebno slabo područje prednje trbušne stijenke (16). Unatoč dugotrajnom istraživanju, uzroci i patofiziologija nastanka preponske kile nisu najjasniji. Često spominjan razlog nastanka preponske kile je povišeni intraabdominalni tlak. Dokazano je da povećana fizička aktivnost (dizanje teških tereta) i prekomjerna debljina nisu uzrok nastanka kile. Preponske kile se pojavljuju češće kod bolesnika s kroničnim bubrežnim bolestima i onih koji su na dijalizi. Uzrok tome su vjerojatno metaboličke promjene koje prate uremiju. Također, pojava desnostrane preponske kile češća je u apendektomiranih osoba. Kao razlog pretpostavlja se denervacija regionalnih trbušnih mišića zbog ozljede živaca pri operaciji. Biokemijske i histološke studije kod bolesnika s kilom pokazale su brojne strukturalne promijene kolagenih niti u bioptičkom materijalu (17). Smanjena sinteza ili povećana razgradnja kolagena dovodi do slabosti potpornih tkiva. Takav proces može igrati važnu ulogu u nastanku kile kod starijih osoba (2, 19, 20). Prema ovim stavkama, promjene u sintezi kolagena mogle bi biti najvažniji faktor u razvoju kile (21).

### 1.1.5. Klinička slika

Kila može dugo postojati kao asimptomatska pa se otkriva slučajno pri rutinskoj kontroli ili ako se iznenada ukliješti. Manje, obične, reponibilne kile nemaju nekih posebnih simptoma. Slabi bolovi, nelagoda, zamor, trnci u udovima su najčešće tegobe. Ako su crijevne vijuge u kilnoj vreći, javljaju se epigastrični i paraumbilikalni bolovi. Bolesnici se najčešće javljaju liječniku zbog vidljive otekline u preponi. Ukoliko se intraabdominalni organi nalaze u kilnoj vreći, nalaz ovisi o tome koji je organ unutra. Ako je crijevo čuje se kloktanje i pretakanje sadržaja u lumenu, jajnik se pipa kao čvrsta, glatka tvorba, omentum kao bolna, nepravilna, meka neoplastična masa. Kod fizikalnog pregleda kliničko razlikovanje direktne od indirektne preponske kile ima akademsko značenje, jer je kirurški pristup za oba oblika jednak. Kad se pri antriranju prstom duboko uđe u ingvinalni kanal, indirektna bi kila trebala udarati u vrh prsta, a direktna sa strane prsta. Te je razlike teško procijeniti. Velike direktne kile rijetko prolaze kroz vanjski ingvinalni prsten i ulaze u skrotum, dok je kila koja ulazi u skrotum gotovo uvijek indirektna (16). Bedrena kila je izbočenje u preponi, ali ispod preponske sveze. Lateralno od nje pipa se puls femoralne arterije. Kila obično nije velika jer ima uzak vrat i ne može se jako širiti prema okolnim organima. To i je razlog zašto se lakše ukliješti. Kilna vreća je često prekrivena masnim tkivom, koje je obilno u toj regiji, što otežava njezino prepoznavanje inspekcijom ili palpacijom. Moguće ju je zamijeniti sa povećanim limfnim čvorovima, supkutanim tumorima, varikozitetima vene safene ili hladnim apscesima (1, 16).

### 1.1.6. Liječenje preponske kile

Izliječenje kile moguće je jedino kirurškim putem. Stoga je današnji stav da preponsku kilu treba operirati ako ne postoje kontraindikacije za operaciju. Cilj operacije je rekonstrukcija slabog dijela stijenke ingvinalnog kanala. Svaka operacija kile sastoji se od dva dijela: zbrinjavanje kilne vreće i njezinog sadržaja i rekonstrukcija oštećene stijenke kroz koju je kila nastala (16). Najčešće su korištene sljedeće tri metode operacija preponske kile: low-tension, tension-free i endoskopska metoda. Prva metoda je metoda sa minimalnim naprezanjem (engl. *low-tension method*). Ta se metoda izvodi pojačavanjem stražnje stijenke anatomskim strukturama, s minimalnim naprezanjima u šavnoj liniji između spomenutih struktura. Glavna anatomska struktura je transverzalna fascija, prema Schouldiceovoj školi (22). Drugu metodu, metodu bez napetosti (engl. *tension-free method*), uveo je Lichtenstein

1984. godine. Ta se metoda izvodi otvorenim prednjim pristupom ingvinalnom kanalu kod koje se nakon prepariranja struktura ojačava oslabljeno mjesto na stražnjoj stjenki ingvinalnog kanala ušivanjem prolenske mrežice za transverzalnu fasciju i zajedničku tetivu s jedne te za preponsku svezu s druge strane. Sprijeda se zašije za preponsku kvržicu, a lateralno se proreže da propusti sjemenski snop. Treća metoda je endoskopska metoda (engl. *endoscopic*). Nastala je zahvaljujući tehnološkom napretku kirurgije koja je „minimalno“ invazivna (22). Endoskopske hernioplastike koje se danas rabe pri liječenju preponske kile su: transabdominalni preperitonealni postupak (engl. *Transabdominal Preperitoneal Procedure – TAPP*) i potpuno ekstraperitonealni endoskopski postupak (engl. *Totally Extraperitoneal Procedure – TEP*) (21, 23, 24).

#### **1.1.6.1. Endoskopske metode (TAPP i TEP)**

Kod transabdominalnog (TAPP) postupka trbuh se napuhuje plinom kao i kod svakog drugog laparoskopskog postupka. Koriste se tri troakara kroz koje se laparoskop i instrumenti uvlače u trbuh. Otvara se peritonej, izvlači se kilna vreća, tj. peritonej iz kilnog otvora i prikazuju strukture u preponskom području. Zatim se na stijenu i strukture postavlja sintetska mrežica koja se pričvrsti s nekoliko metalnih kvačica ili zavojnica. Ona prekriva čitavo preponsko područje, ne samo otvor kile zbog kojeg se radi operacija, nego i druga dva mjesta gdje bi kasnije mogla nastati kila. Potom se peritonej zatvara šivanjem ili pomoću zavojnica (10, 25, 26). Potpuno ekstraperitonealnim endoskopskim postupkom (TEPP) se ne ulazi u trbušnu šupljinu, nego se laparoskopom i instrumentima ulazi kroz stijenu u preperitonealni prostor koji se stvara pomoću posebnog troakara s balonom. Nakon što se tkivo i kilna vreća isprepariraju, kao kod TAPP postupka, mrežica se postavlja i pričvršćuje na isti način. Prednost ovog postupka je u tome što se ne ulazi u trbuh pa je smanjena opasnost od ozljede trbušnih organa i infekcije.

Potrebno je naglasiti da su i kod ovog postupka moguće mehaničke i termičke ozljede trbušnih organa i retroperitonealnih krvnih žila. O tome treba stalno voditi računa. Prednost endoskopskih hernioplastika je posebno izražena u tretmanu klinički nemanifestnih bilateralnih kila, u tretmanu uklještenih kila, kao i u liječenju bolesnika koji su prethodno imali kirurške zahvate u preperitonealnom prostoru (27, 28).

### 1.1.6.2. Fiksacija mrežice ljepilom


Fiksacija mrežice radi se zbog prevencije dislokacije mrežice prije njene inkorporacije i stabilizacije na mjestu postavljanja. Osjetljiva i ranjiva područja u predjelu gdje se mrežica postavlja su rizična prilikom penetracijske fiksacije zbog mogućnosti oštećenja tkiva, vaskularnih ozljeda i kronične boli. Iako je bol nakon laparoskopske hernioplastike manja nego nakon klasične hernioplastike, penetracijska fiksacija može prouzročiti akutnu ili kroničnu bol i povećati direktne i indirektne troškove. Zbog tog iskustva dosta veliki broj kirurga koji rade endoskopske hernioplastike mrežicu nakon pozicioniranja uopće ne fiksiraju. Novije metode fiksacije mrežice baziraju se na lijepljenju mrežice za tkivo ljepilom. Lijepljenje mrežice se kao način fiksacije pojavilo devedesetih godina, ali se baziralo na fibrinskim ljepilima što je tražilo vrijeme i povećavalo trošak. Organska ljepila ne zahtijevaju nikakvu pripremu, a troškovi su smanjeni u odnosu na klasične metode fiksacije. Jednostavna aplikacija ljepila ne mijenja korake u zahvatu. Mrežica se postavlja na mjesto gdje se želi fiksirati kao i do sada. Na mjestu gdje bi se inače stavljao šav ili zavojnica nanosi se kap ljepila. Ljepilo prolazi kroz pore mrežice i fiksira ju za tkivo koje se nalazi ispod mrežice (29).

### 1.1.6.3. Kirurške mrežice

Prve mrežice bile su jednoslojne. Godine 1958. F.C. Uscher upotrijebio je prvi put kiruršku mrežicu (Marlex Mesh) (22). Danas je dostupan čitav niz mrežica od različitih materijala, poput poliestera, polipropilena, poliglaktilne i poliglikolne kiseline i teflona. Mrežice mogu biti izrađene od resorptivnog i neresorptivnog materijala, od vlakana s jednom (monofilamentne) ili više (multifilamentne) vrsta niti. Izbor vlakana ovisi o vrsti zahvata, dobi i osobitostima bolesnika, kao i osobnom stavu operatera. Tehničke karakteristike mrežice su: konstrukcija, resorptivnost, otpornost na kidanje, poroznost, fleksibilnost te jedno ili višenitnost vlakana. Najčešće se koriste poluresorptivne polipropilenske mrežice koje urastaju u tkivo i na taj način oponašaju normalnu strukturu i elasticitet tkiva koji se njome zamjenjuje. Proces urastanja mrežice u tkivo traje od tri do šest mjeseci. Prve propilenske mrežice su bile jake i teške (engl. *heavy weight small-pore mesh*) s porama manjim od 1 milimetar kvadratni. To su bile razmjerno krute i čvrste mrežice s mogućnošću istezanja od 6,9 % za vlačnu silu od 16 N. Novije mrežice su lakše (engl. *low-weight mesh*) s veličinom

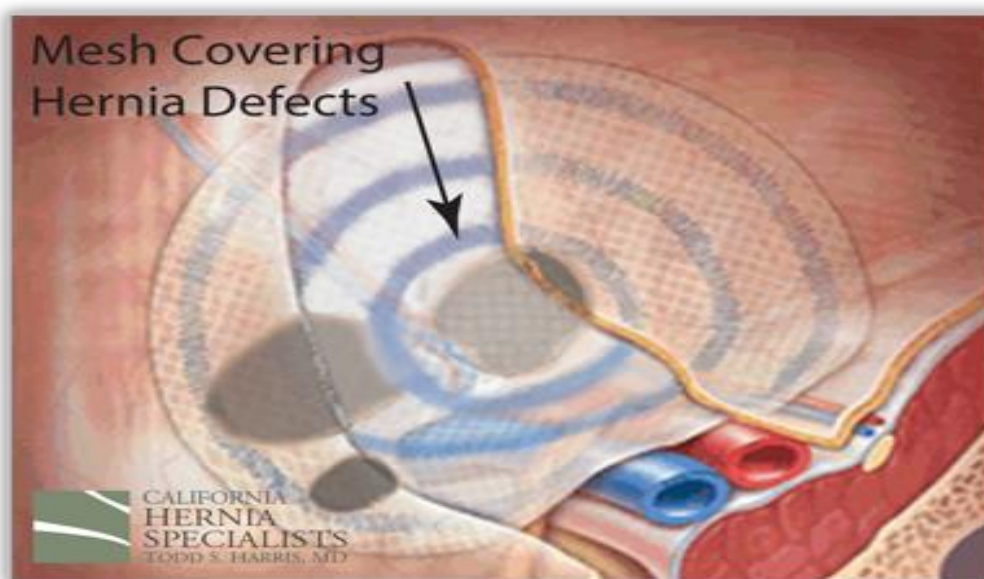
pora od 2-3 milimetra što mrežicu čini savitljivom i sposobnom da prati pokrete tkiva (29, 30).

Danas se najčešće koriste titanizirane mrežice koje rijetko izazivaju upalu i minimalno se skupljaju, posebno su lagane i hidrofilne te 100% biokompatibilne. (Slika 3)



**Slika 3.** TiMESH®

Titanizirani mrežni implatati izrađeni su od jedinstvenog kompozitnog materijala patentiranog nano-tehnološkim procesom koji stvara kovalentnu vezu između površinskog titanovog oksida i propilena, a pogodne su za sve vrste kila i mogu se koristiti neovisno o kirurškoj tehnici (Slika 4).



**Slika 4.** Kila pokrivena mrežicom

(Izvor:<http://californiaherniaspecialists.com/hernia-anatomy/>)

## 1.2. KOMPLIKACIJE

Komplikacije dijelimo na dvije skupine: operativne komplikacije i postoperativne komplikacije. Ovoj podjeli treba dodati i predoperativne greške koje su uglavnom posljedica loše dijagnostike, što dodatno komplicira kirurški rad (3).

### 1.2.1. Operativne komplikacije

Perioperacijske komplikacije su rijetke i najčešće povezane s ozljedom krvnih žila, unutarnje epigastrične arterije i vene, sjemenskih krvnih žila ili vanjskih ilijakalnih krvnih žila. Takve ozljede dovode do pojave hematoma poslije operacije i dužeg liječenja. Obično se dijagnosticiraju i zbrinu tijekom operacije. Moguće su i ozljede živaca, posebno lateralnog femorokutanog živca i genitalnog ogranka genitofemoralnog živca. Daljnje moguće komplikacije su lezije sjemenovoda ili cijelog sjemenog snopa, mokraćnog mjehura, tankog ili debelog crijeva (23, 32, 33). Kod reparacije dna ingvinalnog kanala moguće je ozlijediti donju epigastričnu arteriju ili venu uzduž vanjskog ruba Hasselbachova trokuta. Sama ozljeda nije velik problem ako je kirurg na vrijeme prepozna. Krvne žile je potrebno podvezati ne bojeći se posljedica. Najčešće se ozlijedi ilioingvinalni živac, jer leži na prednjoj strani ingvinalnog kanala. Ozljedom živca gubi se refleks kremastera i stvara se zona hipoestezijske prema dolje i medijalno od rane. Gubitak osjeta je ograničen i individualan, s vremenom se gubi. Mnogo je ozbiljniji problem ako živac ostane uklješten šavovima ili jačim postoperacijskim ožiljkom. Zbog jakih bolova koji se dodatno pojačavaju kretanjama, potrebna je resekcija zahvaćenog živca. Crijevo unutar kilne vreće može se ozlijediti osobito ako je priraslicama pričvršćeno za stijenku. U slučajevima strangulacije crijeva postoje dva problema. Prvi problem je određivanje vitalnosti crijeva, a drugi je određivanje linije resekcije u situaciji kada je to neizbježno. Mokraćni mjehur je moguće ozlijediti pri rekonstrukciji ingvinalnog kanala. Mjehur leži odmah iza Hasselbachova trokuta i potrebno ga je zaštititi za vrijeme zahvata. U slučaju da se mjehur otvori, odmah se mora zaštititi i drenirati pomoću Foleyjeva katetera. Ako se testis za vrijeme operacije oslobodi od skrotuma i povuče u preponu ili van, često je nakon toga otečen i bolan. To produljuje trajanje postoperativnih tegoba i može se razviti atrofija testisa, pogotovo ako je oštećena spermaticna arterija (3, 16). U slučaju ozljede ubodom igle, šav je potrebno izvući, a to mjesto je potrebno komprimirati određeno vrijeme. Oštećenje intraperitonealnih organa zahtijeva neposrednu reviziju trbušne šupljine s odgovarajućom intervencijom na ozlijeđenom dijelu (3).



## 1.2.2. Postoperativne komplikacije

Tablica 1. Postoperativne rane i kasne komplikacije (3)

	<b>RANE</b>	<b>KASNE</b>
<b>U RANI</b>	<ul style="list-style-type: none"><li>• ekhimoze</li><li>• hematom</li><li>• apsces oko šava</li><li>• infekcija-celulitis</li><li>• manja razmicanja rane</li><li>• disrupcija</li></ul>	<ul style="list-style-type: none"><li>• induracija</li><li>• serom</li><li>• bol u rani-neurom</li><li>• kronični granulom</li></ul>
<b>SKROTUM I TESTIS</b>	<ul style="list-style-type: none"><li>• otok i hematom</li></ul>	<ul style="list-style-type: none"><li>• induracija testisa</li><li>• hidrokela</li><li>• podignut testis</li><li>• postvazektomijska bol</li><li>• atrofija testisa</li></ul>
<b>GENITO- URINARNE</b>	<ul style="list-style-type: none"><li>• retencija urina</li><li>• infekcija</li></ul>	<ul style="list-style-type: none"><li>• ponovljena infekcija</li><li>• fistula urinarnog trakta</li></ul>
<b>PLUĆNE</b>	<ul style="list-style-type: none"><li>• atelektaza</li><li>• akutna respiratorna infekcija</li><li>• insuficijencija</li><li>• pneumonija</li><li>• embolija</li></ul>	<ul style="list-style-type: none"><li>• embolija</li></ul>
<b>EKSTREMITETI</b>	<ul style="list-style-type: none"><li>• flebotromboza</li><li>• tromboflebitis</li></ul>	<ul style="list-style-type: none"><li>• kronični edem</li><li>• ulkus</li></ul>
<b>SRČANE</b>	<ul style="list-style-type: none"><li>• aritmija</li><li>• insuficijencija</li></ul>	<ul style="list-style-type: none"><li>• infarkt</li></ul>
<b>GASTRO- INTESTINALNE</b>	<ul style="list-style-type: none"><li>• distenzija</li><li>• povraćanje</li><li>• ileus</li><li>• akutna dilatacija želuca</li></ul>	

Najčešće postoperacijske komplikacije su hematomi, neuralgične boli, urinarna retencija i testikularna bol. Također su zabilježene infekcije operacijske rane, kile na mjestima uboda troakara i adhezijski ileus (Tablica 1) (32 - 34). Nakon uspješne reparacije svake kile bolesniku se savjetuje poštediti od težih fizičkih aktivnosti tijekom četiri do šest tjedana, da se u miru osigura pravilno cijeljenje restauriranih tkivnih struktura (16).

## **2. CILJ ISTRAŽIVANJA**

## **2.1. CILJ**

Glavni cilj ovog istraživanja je usporediti rezultate dva načina fiksiranja mrežice, zavojnicom ili ljepilom, kod endoskopske hernioplastike.

## **2.2. HIPOTEZA**

Bolesnici koji su operirani endoskopskom metodom, a mrežica je fiksirana ljepilom postoperativno koriste manje analgetika, manje se žale na bolove, a kronična bol je također znatno rjeđa nego kod bolesnika kojima je mrežica fiksirana zavojnicom.

### **3. MATERIЈAL I METODE**

### **3.1. MJESTO I VRIJEME ISTRAŽIVANJA**

Analizirani podaci odnose se na bolesnike kojima je operirana preponska kila na Klinici za kirurgiju, KBC Split tijekom 2017. godine.

### **3.2. ISPITANICI**

Naša jednocentrična retrospektivna studija analizira rezultate ishoda operacija prikupljenih od bolesnika s preponskom kilom koji su podvrgnuti TAPP hernioplastici. U promatranoj studiji radi se o 42 bolesnika. Najveću pažnju posvetili smo razlici u pojavnosti postoperativne boli ovisno o tome je li mrežica fiksirana zavojnicom ili ljepilom. Rezultati su procjenjivani na osnovi telefonske ankete.

Titanizirana mreža je korištena kod svakog pacijenta. U prvoj skupini mrežica je fiksirana sintetičkim ljepilom (Ifabond, Fimed, Quincié-En-Beaujolais, Francuska) i peritonealni režanj je zatvoren istim ljepilom. U drugoj skupini mrežica je fiksirana pomoću zavojnica (Protack™, Covidien Surgical, Mansfield, MA, SAD), dok je peritonealni režanj bio zatvoren s kontinuiranom kirurškom šavom (V-Loc, Covidien Surgical, Mansfield, MA, SAD) ili pomoću zavojnica.

### **3.3. METODE PRIKUPLJANJA PODATAKA**

Podaci za istraživanje su analizirani dijelom iz baze podataka informatičkog bolničkog sustava, dijelom iz medicinske dokumentacije bolesnika te putem telefonskog intervjua na koji su bolesnici odgovarali po prethodno osmišljenom upitniku. Upitnik je u prilogu. Analizirana je dob bolesnika, vrsta preponske kile, strana javljanja, potrošnja analgetika, jesu li nakon operacije osjećali bol, mjesto javljanja boli, način podražaja boli te je li bol još uvijek prisutna.

### **3.4. STATISTIČKA ANALIZA PODATAKA**

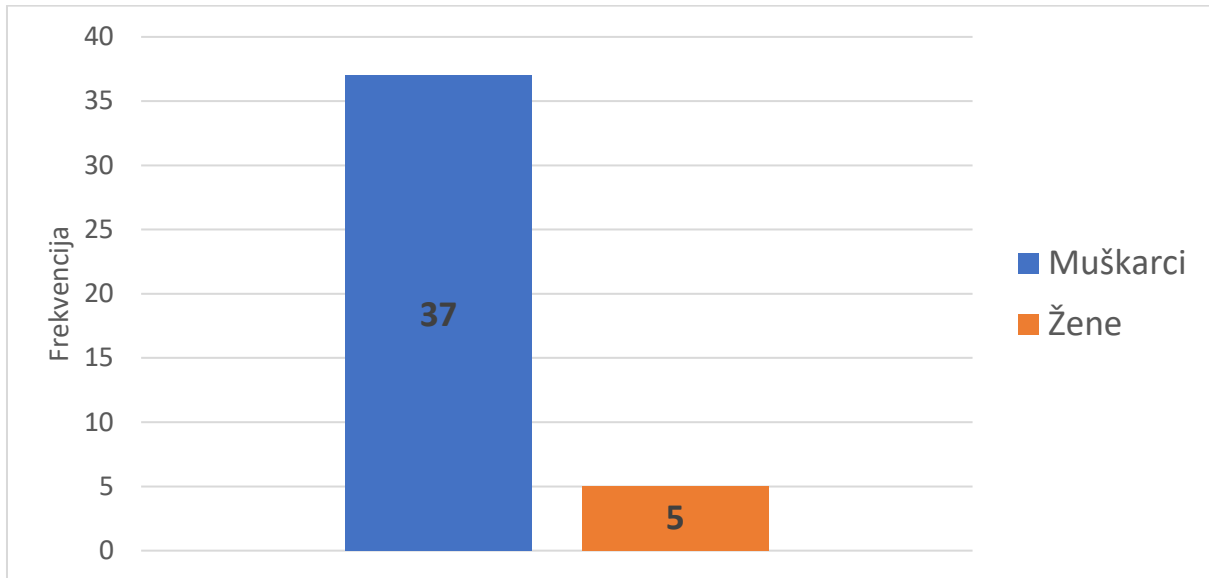
Podaci provedenog anketnog istraživanja sumirani su u kategorije. Zbog malog broja prikupljenih odgovora, dobiveni podaci su izraženi udjelom u odnosu na ukupni broj. Razlike između kvalitativnih podataka dobivenih provedbom anketnog istraživanja testirane su testom

razlike proporcija te Fisherovim egzaktnim testom zbog niskih opaženih frekvencija. Za razinu statističke značajnosti uzeta je vrijednost  $P < 0,05$ .

Analiza statističkih podataka izvršena je u statističkom programu MedCalc Statistical Software inačica 16.2.0 for Windows XP/Vista/7/8 (MedCalc Software bvba, Ostend, Belgia).

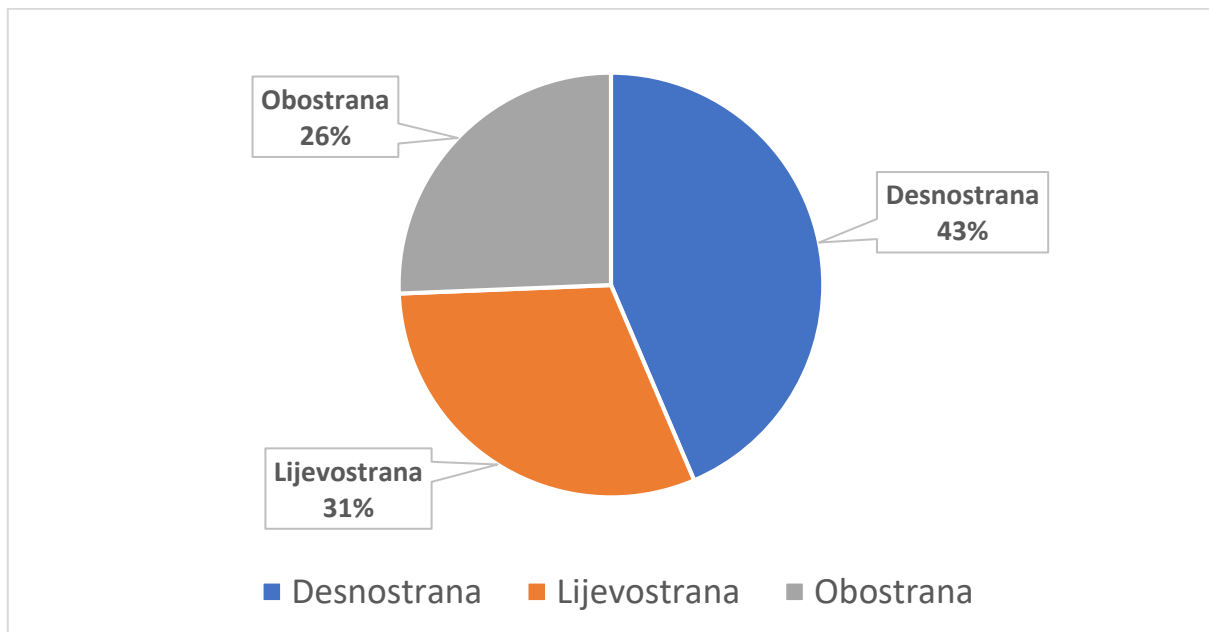
#### **4. REZULTATI**

Istraživanjem je obuhvaćeno razdoblje od 01. siječnja do 31. prosinca 2017. godine. Pratili smo 42 bolesnika s dijagnozom preponske kile od kojih su 37 bili muškarci, a 5 pacijenata su bile žene (Slika 5).



**Slika 5.** Podjela bolesnika na dvije skupine prema spolu

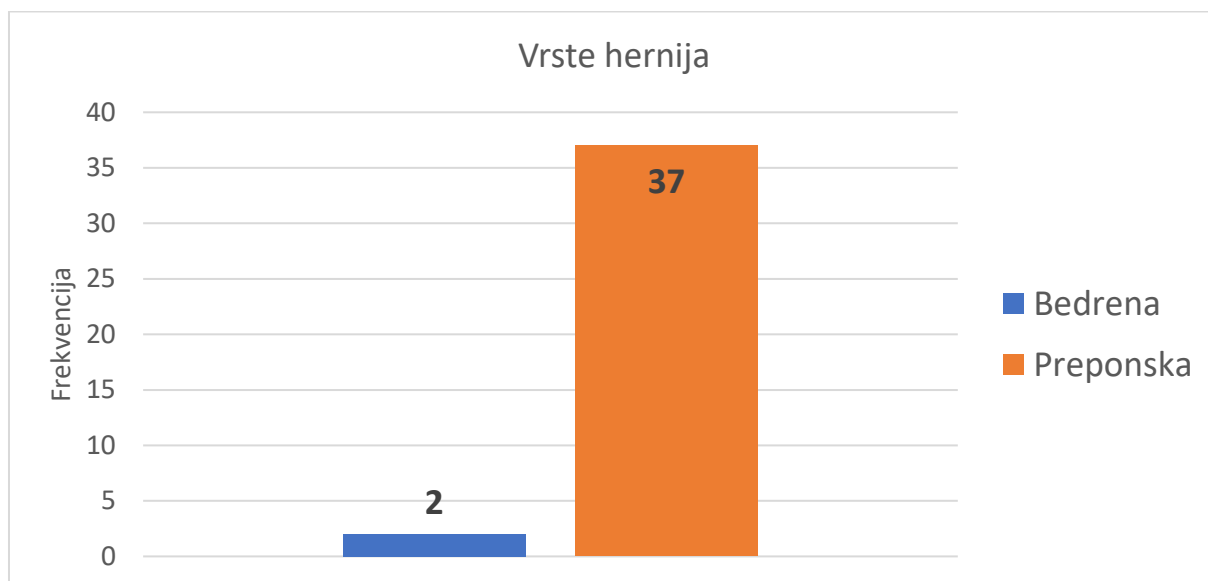
Na sljedećoj je slici prikazana zastupljenost pojedinih kila prema tome radi li se o desnostranoj, lijevostranoj ili obostranoj preponskoj kili. Preponska je kila znatno češća sa desne strane, a prednost endoskopskog pristupa posebno dolazi do izražaja ukoliko se radi o obostranoj preponskoj kili. Na taj se način jednim operativnim aktom rješavaju obje kile (Slika 6).



**Slika 6.** Podjela bolesnika prema vrsti kile

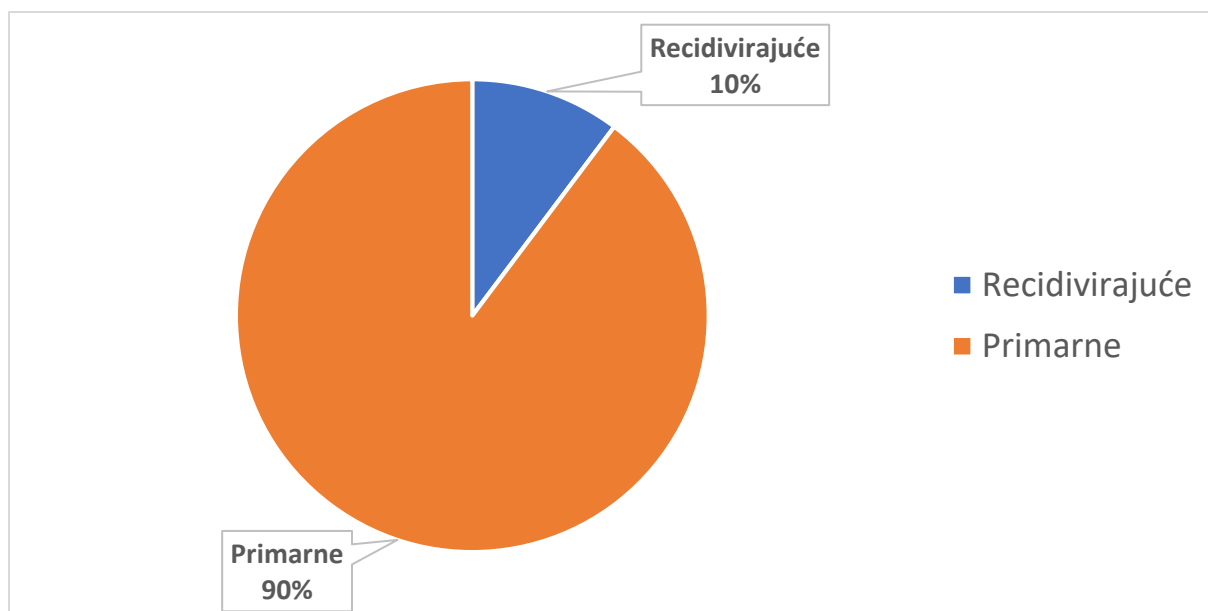


Endoskopska hernioplastika učinjena je kod dva bolesnika kod kojih se radilo o bedrenoj kili (Slika 7).



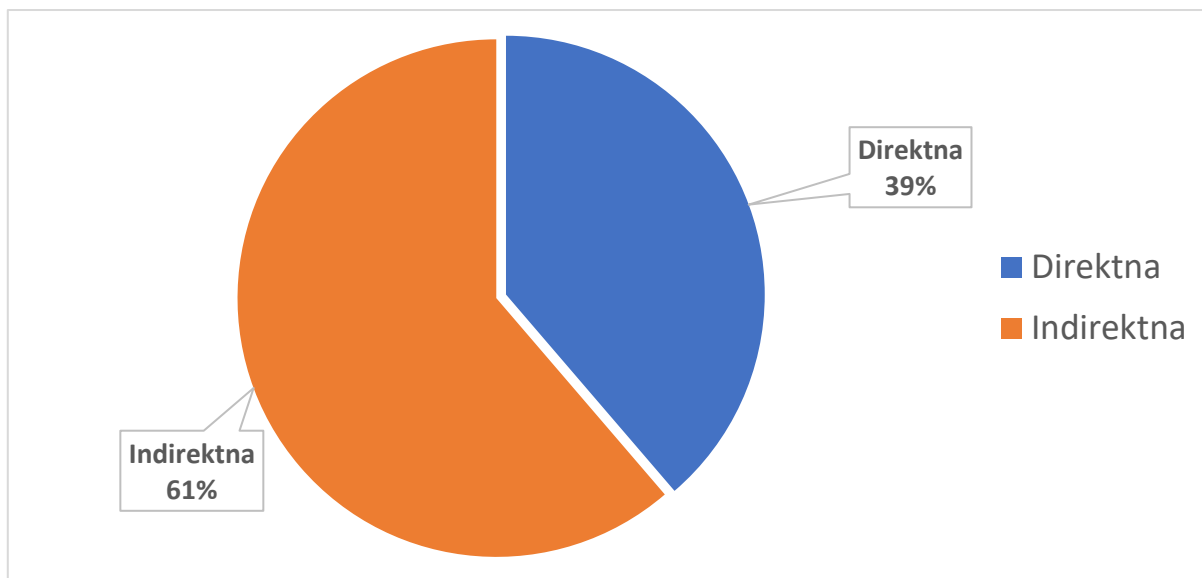
**Slika 7.** Učestalost bedrene kile

Kod manjeg broja bolesnika TAPP-om smo operirali recidivne kile, a radilo se o bolesnicima kod kojih je primarno učinjena hernioplastika otvorenom metodom (Slika 8).



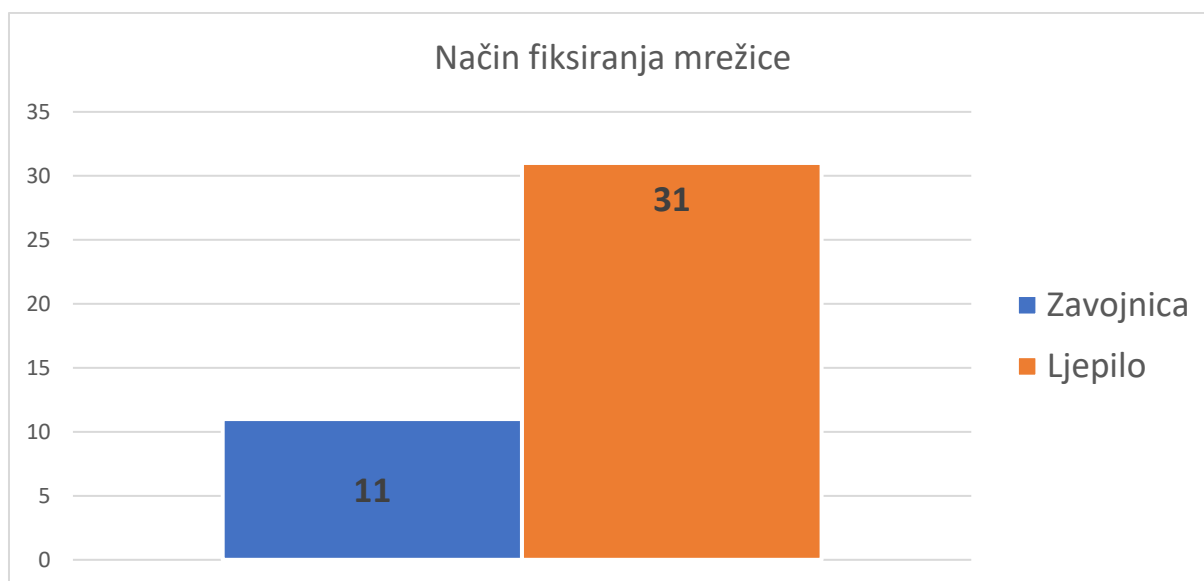
**Slika 8.** Prikaz učestalosti recidivirajućih kila

Među našim bolesnicima najčešće se radilo o indirektnoj bedrenoj kili, dok je broj direktnih kila bio znatno manji (Slika 9).



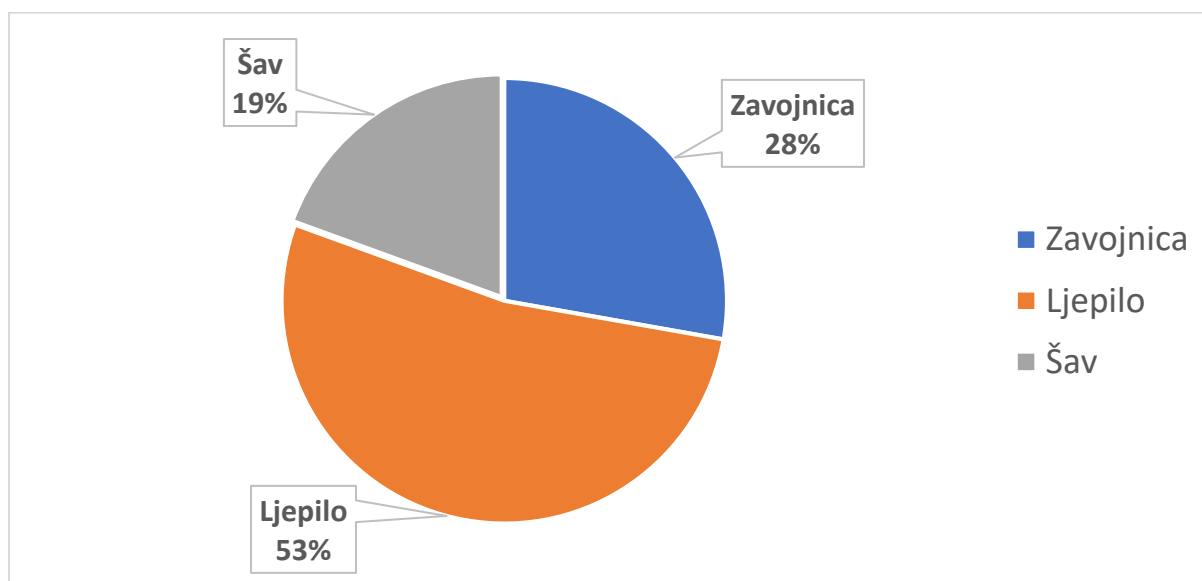
**Slika 9.** Učestalost direktnih i indirektnih bedrenih kila

Bolesnike smo promatrali i prema tome na koji smo način fiksirali mrežicu. Kako je pojavnost postoperativne boli česta kod endoskopskih hernioplastika i navodi se kao veći problem od recidiva kile, želeći učiniti usporedbu mrežice smo fiksirali ili ljepilom ili zavojnicom (Slika 10).



**Slika 10.** Metode fiksiranja mrežice

Peritoneum smo također zatvarali na različite načine. Peritoneum smo kod 10 pacijenata (28 %) zatvarali zavojnicom, šav se koristio kod 7 pacijenata (19 %), a ljepilo kod 19 pacijenata (53 %) (Slika 11).



**Slika 11.** Načini zatvaranja peritoneuma

**Tablica 2.** Povezanost učestalosti boli s načinom učvršćivanja mrežice nakon TAPP postupka – prikaz rezultata anketnog istraživanja (N=26)

PITANJE	ODGOVOR	N (Udio)	P <sup>1</sup>	VRSTA UČVRŠĆIVANJA MREŽICE		P <sup>2</sup>
				ZAVOJNICA	LJEPILO	
1. Jeste li nakon operacije osjećali bol?	DA	26 (1.0)	<0.001	6	20	0.003
	NE	0 (0)		0	0	
4. Jeste li uzimali terapiju za bol?	DA	15 (0.58)	0.381	4	11	0.972
	NE	11 (0.42)		2	9	
5. Osjećate li i dalje bol?	DA	3 (0.12)	<0.001	1	2	0.779
	NE	23 (0.88)		5	18	
6. Ometa li vas bol u svakodnevnim aktivnostima?	DA	3 (0.12)	<0.001	1	2	0.779
	NE	23 (0.88)		5	18	
P1 – test razlike proporcija						
P2 – Fisherov egzaktni test						

Anketno istraživanje provedeno je na 42 pacijenta operirana TAPP postupkom. Ukupno je 26 pacijenata odgovorilo na anketno istraživanje (stopa odgovora 0.62). Postupak učvršćivanja mrežice zavojnicom primijenjen je na 6 od ukupno 26 pacijenata. Svi anketirani pacijenti su osjećali bol nakon operacije (26/26, 1.00). Nije bilo statistički značajne razlike u udjelu pacijenata koji su uzimali i koji nisu uzimali terapiju za bol ( $P=0.381$ ). U trenutku provođenja ankete, statistički značajno manji broj pacijenata je još uvijek osjećao bol ( $P<0.001$ ), pri čemu nije bilo statistički značajne razlike ovisno o vrsti učvršćivanja mrežice ( $P=0.779$ ).

## **5. RASPRAVA**

Kila ili hernija je izbočenje potrbušnice kroz prirodni ili stečeni otvor, koje trajno ili prolazno sadržava dijelove trbušnih organa. Preponska kila manifestira se kao izbočenje u preponskom kanalu koje u pravilu zahtijeva kirurško liječenje (1).

Izlječenje kile moguće je jedino kirurškim putem. Stoga je današnji stav da preponsku kila treba operirati ako ne postoje kontraindikacije za operaciju. Cilj operacije je rekonstrukcija slabog dijela stijenke ingvinalnog kanala. Svaka operacija kile sastoji se od dva dijela: zbrinjavanje kilne vreće i njezinog sadržaja i rekonstrukcije oštećene stijenke kroz koju je kila nastala (16). Endoskopske hernioplastike koje se danas rabe pri liječenju preponske kile su: transabdominalni preperitonealni postupak (TAPP) i potpuno ekstraperitonealni endoskopski postupak (TEP). Kod transabdominalnog (TAPP) postupka trbuh se napuhuje plinom kao i kod svakog drugog laparoskopskog postupka. Koriste se tri troakara kroz koje se laparoskop i instrumenti uvlače u trbuh. Potpuno ekstraperitonealnim endoskopskim postupkom (TEPP) se ne ulazi u trbušnu šupljinu, nego se laparoskopom i instrumentima ulazi kroz stijenku u preperitonealni prostor koji se stvara pomoću posebnog troakara s balonom (10, 25, 26).

U naše istraživanje je uključeno 42 pacijenta (5 žena i 37 muškaraca). Svi su pacijenti podvrgnuti TAPP operaciji preponske kile tijekom 2017. godine. Tip kirurškog zahvata i metoda fiksacije mrežice bio je kirurgov izbor. Titanizirana mrežica je korištena kod svakog pacijenta.

Ovim istraživanjem htjeli smo usporediti učinak transabdominalne preperitonealne ingvinalne hernioplastike (TAPP) s ili bez fiksacije mrežice na kroničnu bol i kvalitetu života pacijenata. Preponska kila je značajan medicinski problem i može umanjiti kvalitetu života. Endoskopska hernioplastika pojavila se kao učinkovita alternativna metoda pri liječenju preponske kile i ima više značajnih prednosti u odnosu na klasične hernioplastike. To se prvenstveno odnosi na manje postoperativne boli, bolji estetski učinak, raniji povratak na posao i svakodnevne aktivnosti te manji broj recidiva. TAPP je tehnički manje kompliciran od TEP-a, njime se lakše identificiraju anatomske strukture i ne zahtijeva dodatnu opremu. Fiksacija mrežica spiralnim zavojnicama smatra se razlogom postoperativne boli i ozljede živaca. Čini se opravdanom pretpostavka da upotreba fibrinskog ljepila može smanjiti moguće ozljede živaca i krvnih žila, ali još nemamo rezultate većih studija. Kronična bol i druge vrste osjetilnih poremećaja pojavljuju se postoperativno te mogu ustrajavati (35). Podaci iz literature ukazuju da je kronična bol kod endoskopskih hernioplastika češći i veći problem nego recidiv kile (36).

Unutar promatranog uzorka pacijenata, prosječna starost operiranih bolesnika bila je 58 godina, iz čega možemo zaključiti da su u našem slučaju endoskopskoj proceduri podvrgnuti pacijenti srednje životne dobi. Velike studije također navode da je prosječna dob endoskopski operiranih bolesnika zbog preponske kile između 55 i 60 godina (37). Također se navodi kako se preponska kila najčešće javlja s desne strane (16). Poznato je da peritonealni izdanak značajno češće perzistira na desnoj strani, čime možemo objasniti zašto su desnostrane kile gotovo dvostruko češće od onih na lijevoj strani (13). U našem istraživanju najveći je broj kila lociran upravo na desnoj strani, dok su lijevostrane manje zastupljene. Iz istog je razloga znatno veći broj indirektnih nego direktnih kila. Kod 37 pacijenata radilo se o obostranoj preponskoj kili, a kod dva bolesnika o bedrenoj kili.

Veći broj bolesnika, neovisno o načinu fiksiranja mrežice izjasnio se da su postoperativno osjećali bol i uzimali analgetike (35). Bolesnici su postoperativnu bol najčešće locirali na mjestu punkcijskih otvora, ali i u području gdje se nalazila kila. Slične rezultate navode i velike studije drugih autora (35, 36). Bol se pojačavala prilikom podražaja, fizičkog napora, kašlja ili naglih pokreta. Samo mali postotak bolesnika operiranih TAPP metodom u relativno dugom postoperativnom periodu navodi bol i uzimanje analgetika. Također se samo mali broj bolesnika izjasnio da ih ta bolnost ometa u svakodnevnim aktivnostima. Kroničnu bol potvrdile su i velike studije, a pojavljuje se kod malog broja bolesnika operiranih endoskopskom metodom kod kojih je mrežica fiksirana zavojnicom što se pripisuje istoj (35). Nekoliko studija objavljenih zadnjih godina nisu dokazale nikakve razlike između metoda fiksacije mrežice, a u vezi sa svakodnevnim aktivnostima, postoperativnom boli i uporabom analgetika. Također postoperativnu bol dovode u vezu sa preoperativnom boli (35).

Svi bolesnici u našoj studiji bili su zadovoljni ishodom operacije, brzinom povratka svakodnevnim aktivnostima i estetskim učinkom.

Endoskopska hernioplastika (TAPP) je sigurna i učinkovita kirurška metoda koja se može primijeniti kod skoro svih preponskih kila (37). Nadamo se da će buduće studije na većem uzorku bolesnika sa preponskom kilom, a kod kojih će se mrežica fiksirati ljepilom potvrditi našu pretpostavku da je uzrok kronične boli najčešće fiksacija mrežice zavojnicom.

## **6. ZAKLJUČCI**



1. Ovo istraživanje pokazalo je da su svi bolesnici postoperativno osjećali bol.
2. Nema značajne razlike u osjećaju postoperativne boli među bolesnicima kod kojih je mrežica fiksirana zavojnicom ili ljepilom.
3. Statistička analiza je pokazala da je potrošnja analgetika približno jednaka u obje skupine.
4. Bolesnici su postoperativno uzimali analgetike neovisno o načinu fiksacije mrežice.
5. Tijekom kontrolnih pregleda samo je mali broj bolesnika još uvijek osjećao bol, tipa kronične boli, ali nema statističke razlike ovisno o načinu učvršćivanja mrežice što pripisujemo malom broju ispitanika.

## **7. POPIS CITIRANE LITERATURE**

1. Prpić I, i sur. Kirurgija za medicinare. Zagreb: Školska knjiga; 2002. str. 429-34.
2. Read RC. Attenuation of rectus sheath in inguinal herniation. *Am J Surg.* 1970;120:610-4.
3. Radovanović S, Radovanović B. Kile prednjeg trbušnog zida. Požarevac: Prosveta; 1988. str. 11-13.
4. Fisher E, Wantz GE. Traditional preperitoneal approach to inguinal hernias. *Seminars in Laparosc Surg.* 1994;1:86-97.
5. Bressler NM. Early detection and treatment of neovascular age-related macular degeneration. *Am Board Fam Pract.* 2002;15:142-52.
6. Nyhus LM, Condon RE, Harkins HN. Clinical experience with preperitoneal hernial repair for all types of hernia of the groin, with particular reference to the importance of transversalis fascia analogues. *Am J Surg.* 1960;100:234-87.
7. Stoppa RE, Rives JL, Warlaumont CR. The use of Dacron in the repair of hernias of the groin. *Surg Clin North Am.* 1984;64:269-85.
8. Lichtenstein IL, Shulman AG, Amid PK, Montllor MM. The tension-free hernioplasty. *Am J Surg.* 1989;157:188-93.
9. Ger R, Monroe K, Duvivier R, Mishrick A. Management of indirect hernias by laparoscopic closure of the neck of the sac. *Am J Surg.* 1990;159:370-3.
10. Arregui ME, Davis CD, Yucel O. Laparoscopic mesh repair of inguinal hernia using a preperitoneal approach. A preliminary report. *Surg Laparosc Endosc.* 1992;2:53-8.
11. McKernan JB, Laws HL. Laparoscopic repair of inguinal hernias using a totally extraperitoneal prosthetic approach. *Surg Endosc.* 1993;7:26-8.
12. Velnić D, Čala Z. Laparoscopic herniorraphy, the benefit or not in relation to tension free hernioplasty. *Surg Endosc.* 1994;8:1009.
13. Čala Z, Velnić D. Laparoscopic hernioplasty. *Croat J Gastroenterol Hepatol.* 1994;3:45.
14. Condon RE, Carilli S. The biology and anatomy of inguinofemoral hernia. Philadelphia: WB Saunders; 1994. str. 75-85.
15. Družijanić N, Perko Z. Anatomija ingvinalne regije. Split: Medicinski fakultet Sveučilišta u Splitu; 2002.

16. Šoša T, Stulić Ž, Stanec Z, Tonković I, i sur. Kirurgija. Zagreb: Naklada Ljevak; 2007. str. 396-407.
17. Conner WT, Peacock EE. Some studies on the etiology of inguinal hernia. *Am J Surg.* 1973;126:732-5.
18. Nikolić V, Keros P. Klinička anatomija abdomena. Zagreb: Naklada Ljevak; 2000.
19. Read RC, White HJ. Inguinal herniation 1777-1977. *Am J Surg.* 1978;136:651-4.
20. Read RC. The development of inguinal herniorrhaphy. *Surg Clin North Am.* 1984;64:185-96.
21. Arregui ME, Davis CD, Yucel O. Laparoscopic mesh repair of inguinal hernia using a preperitoneal approach: A preliminary report. *Surg Laparosc Endosc.* 1992;2:53-8.
22. Bilić V. Povijest kirurgije. Zagreb: Medicinska Naklada; 2009.
23. Arregui ME, Navarrete J, Davis CJ, Castro D, Nagan RF. Laparoscopic inguinal herniorrhaphy: Techniques and controversis. *Surg Clin North Am.* 1993;79:513-24.
24. Filipi CJ, Fitzgibbons RJ Jr, Salerno GM. Laparoscopy for the general surgeon. *Surg Clin North Am.* 1992;72:1109-24.
25. Shulman AG, Amid PK, Lichtenstein IL. Prostetic mesh plug repair of the femoral and recurrent inguinal hernias: the American experience. *Ann R Coll Surg.* 1992;74:97.
26. McKernan JB. Prosthetic inguinal hernia repair using a laparoscopic extraperitoneal approach. U: McKernan JB ur. *Laparoscopic Inguinal Herniorrhaphy.* Philadelphia: WB Saunders; 1994. str. 128-40.
27. Perko Z. Prednosti i nedostaci endoskopske hernioplastike. Treći kongres hrvatskog društva za digestivnu kirurgiju. Opatija, 13.-15. svibanj 1999.
28. Perko Z. Razvoj i metode endoskopske hernioplastike. Peti hrvatski kongres endoskopske kirurgije s međunarodnim sudjelovanjem. Šibenik, 16.-18. rujna 1999.
29. Schwab R, Schumacher O, Junge K, Binnebösel M, Klinge U, Becker HP, i sur. Biomechanical analyses of mesh fixation in TAPP and TEP hernia repair. *Surg Endosc.* 2008;22:731-8.
30. Klinge U, Junge K, Stumpf M, Öttinger AP, Klosterhalfen B. Functional and morphological evaluation of a low-weight, monofilament polypropylene mesh for hernia repair. *J Biomed Mater Res.* 2002;63:129-36.

31. Schardey HM, Schopf S, Rudert W, Knappich P, Hernandez-Richter T. Titanised polypropylene meshes: first clinical experience with the implantation in TAPP technique and the results of a survey in 22 German surgical departments. *Zentralbl Chir.* 2004;129:363-8.
32. McFadyen BV, Arregui ME, Corbitt JD, Filipi CJ, Fitzgibbons RJ, Franklin ME, i sur. Complications of laparoscopic herniorrhaphy. *Surg Endosc.* 1993;7:155-8.
33. Fitzgibbons RJ, Salerno GM, Filipi CJ, Hunter WJ, Watson P. A laparoscopic intraperitoneal onlay mesh technique for the repair of an indirect inguinal hernia. *Ann Surg.* 1994;219:144-56.
34. Vanclooster P, Meersman AL, de Gheldere CA, Van de Ven CK. The totally extraperitoneal laparoscopic hernia repair. *Surg Endosc.* 1996;10:332-5.
35. Andresen K, Fenger AQ, Burcharth J, Pommergaard HC, Rosenberg J. Mesh fixation methods and chronic pain after transabdominal preperitoneal (TAPP) inguinal hernia surgery: a comparison between fibrin sealant and tacks. *Surg Endosc.* 2017;31(10):4077-84.
36. Li W, Sun D, Sun Y, Cen Y, Li S, Xu Q, i sur. The effect of transabdominal preperitoneal (TAPP) inguinal hernioplasty on chronic pain and quality of life of patients: mesh fixation versus non-fixation. *Surg Endosc.* 2017;31(10):4238-43.
37. Peitsch WK. A modified laparoscopic hernioplasty (TAPP) is the standard procedure for inguinal and femoral hernias: a retrospective 17-year analysis with 1,123 hernia repairs. *Surg Endosc.* 2014;28(2):671-82.

## **8. SAŽETAK**

**Uvod:** Operacija preponske hernije jedna je od najčešće izvedenih kirurških zahvata u cijelom svijetu. Trenutno laparoskopska operacija preponske kile s pojačanjem mrežicom je odgovarajuća alternativa klasičnoj otvorenoj operaciji preponske kile. Korištenje zavojnica za pričvršćivanje mrežice, šavova i obujmice za zatvaranje peritonealnog režnja je uobičajena praksa. S druge strane, to je povezano sa većom incidencijom postoperativne kronične boli. Druga alternativa TAPP operaciji preponske kile je korištenje tehnike bez fiksacije mrežice da bi se smanjio rizik od kroničnih bolova, ali još uvijek postoji rasprava o učestalosti recidiva nakon operacije bez fiksacije mrežice, pogotovo ukoliko se radi o velikom defektu. Dakle, to je kratka studija procjene TAPP operacije koristeći sintetičko ljepilo za fiksaciju mrežice i peritonealnog režnja.

**Metode:** Svi su bolesnici koji su podvrgnuti TAPP operaciji preponske kile tijekom 2017. godine bili uključeni u studiju. Tip kirurškog zahvata i metoda fiksacije mrežice bio je kirurgov izbor. Titanizirana mrežica je korištena kod svakog pacijenta. U prvoj skupini mreža je fiksirana sintetičkim ljepilom (Ifabond, Fimed, Quincié-En-Beaujolais, Francuska) i peritonealni režanj je zatvoren istim. U drugoj skupini mrežica je fiksirana pomoću zavojnica (Protack™, Covidien Surgical, Mansfield, MA, SAD), dok je peritonealni režanj bio zatvoren s kontinuiranom kirurškom šavom (V-Loc, Covidien Surgical, Mansfield, MA, SAD) ili pomoću zavojnica. Promatrane su postoperativne komplikacije, kao što su infekcija kirurškog mjesta ili opstrukcija tankog crijeva. Osim toga, proveden je telefonski intervju za procjenu kronične postoperativne boli, vremena oporavka, zadovoljstva pacijenta ili mogućeg recidiva.

**Rezultati:** Tijekom 2017. godine 42 bolesnika (5 žena i 37 muškaraca) podvrgnuta su operaciji preponske kile pomoću konvencionalnog laparoskopskog transabdominalnog preperitonealnog pristupa (TAPP). Kod 31 pacijenta mrežica je fiksirana i peritonealni režanj zatvoren sintetičkim ljepilom. U ostalih 11 pacijenata mrežica je bila fiksirana, pri čemu je peritonealni režanj bio zatvoren bilo sa stalnim bodljikavim kirurškim šavom ili zavojnicom. Većina tih pacijenata bila je prikladna za jednodnevni operacijski program. Na anketno istraživanje odgovorila su 26 pacijenta. U trenutku provođenja ankete mali broj pacijenata je još uvijek osjećao bol, pri čemu nije bilo statistički značajne razlike ovisno o vrsti učvršćivanja mrežice

**Zaključak:** Naši rezultati pokazali su da su svi bolesnici postoperativno osjećali bol. Nema značajne razlike u osjećaju postoperativne boli među bolesnicima kod kojih je mrežica fiksirana zavojnicom ili ljepilom te je statistička analiza pokazala približno jednaku potrošnju analgetika u obje skupine.



## **9. SUMMARY**

**Title:** Endoscopic hernioplasty results without use of titanium tacks

**Introduction:** Inguinal hernia repair is one of the most commonly performed surgical procedures worldwide. Nowadays, laparoscopic inguinal hernia repair with mesh reinforcement is suitable alternative to classical open inguinal hernia repair. The use of tacks for mesh fixation, or tacks, sutures and staples for peritoneal flap closure is common practice. In the other hand it is associated with higher incidence of postoperative chronic pain. Another alternative of TAPP inguinal hernia repair is use of technique without mesh fixation to reduce risk of chronic pain but there is still discussion about recurrence rate following no-fixation mesh repair in larger and medial hernias. Therefore, this short study evaluates TAPP repair using synthetic glue for fixation of both mesh and peritoneal flap.

**Methods:** All patients who underwent TAPP inguinal hernia repair during 2017 were included in the study. Type of mesh fixation and peritoneal closure method was surgeon's choice. The titanized mesh was used in every patient. In first group mesh was fixed using synthetic glue (Ifabond, Fimed, Quincié-En-Beaujolais, France) and peritoneal flap was closed using same glue. In second group mesh was fixed using tacks (Protack™, Covidien Surgical, Mansfield, MA, USA) while peritoneal flap was closed either with continuous barbed surgical suture (V-Loc, Covidien Surgical, Mansfield, MA, USA) or a tackler device. Postoperative complications, such as surgical site infection or small-bowel obstruction were observed. Additionally, a telephone interview was conducted to assess chronic postoperative pain, recovery time, patient satisfaction or possible recurrence.

**Results:** During 2017 forty-two patients (5 women and 37 men) underwent surgery for inguinal hernias repair using the conventional laparoscopic transabdominal preperitoneal approach (TAPP) on the Department of Surgery, University Hospital of Split. In 31 patient mesh was fixed and peritoneal flap was closed using synthetic glue. In other 11 patients mesh was fixed using tacks while peritoneal flap was closed either with continuous barbed surgical suture or tacks. The mean hospital stay in both groups was similar. The majority of these patients were appropriate for one-day surgery program. 26 patients filled out the questionnaire. At the time of the survey, a small number of patients still experienced pain, with no statistically significant differences depending on the type of meshing

**Conclusion:** Our results show that all patients postoperatively felt pain. There are no significant differences in the feeling of postoperative pain in patients in whom the mesh is fixed by tacks or adhesive and statistical analysis showed approximately equal consumption of analgesics in both groups.

## **10. ŽIVOTOPIS**

## **OSOBNI PODACI**

IME I PREZIME: Ana Maria Soldo

DATUM I MJESTO ROĐENJA: 08. listopada 1990. godine, Zagreb, Republika Hrvatska

DRŽAVLJANSTVO: Hrvatsko

ADRESA STANOVANJA: Divka Budaka 9a, 10 000 Zagreb, Hrvatska

TELEFON: +385977755427

E-ADRESA: ana.soldo0@gmail.com

## **OBRAZOVANJE**

2006. – 2009. Privatna gimnazija s pravom javnosti „Benedikt Kotruljević“, Zagreb

2009. – 2016. Medicinski fakultet Mostar, Mostar (Bosna i Hercegovina)

2016. – 2018. Medicinski fakultet Split, Split (Hrvatska)

## **ZNANJA I VJEŠTINE**

Aktivno služenje engleskim jezikom

## **11. PRILOG**

## Upitnik:

1. Jeste li nakon operacije osjećali bol:
  - a) Da
  - b) Ne
  
2. Na kojem ste mjestu osjećali bol:
  - a) Prepona
  - b) Područje operacijskih rezova
  - c) Ramena
  - d) Mjesta ne povezana s operacijskim zahvatom
  
3. Način „podražaja“ boli:
  - a) Boli kad dirate
  - b) Boli kad ste mirni (napetost, stezanje, pecanje...)
  - c) Širenje prema drugim mjestima
  - d) Boli prilikom pokreta (hod, kašalj...)
  - e) Ne boli
  
4. Jeste li uzimali terapiju za bol:
  - a) Da
  - b) Ne
  
5. Osjećate li i dalje bol:
  - a) Da
  - b) Ne
  
6. Ometa li vas bol u svakodnevnim aktivnostima:
  - a) Da
  - b) Ne