

Čimbenici ishoda liječenja bolesnika s traumom prsnog koša hospitaliziranih u odjelu za torakalnu kirurgiju KBC-a Split u 2019. godini

Čondić-Begov, Josip-Ivan

Master's thesis / Diplomski rad

2020

Degree Grantor / Ustanova koja je dodijelila akademski / stručni stupanj: **University of Split, School of Medicine / Sveučilište u Splitu, Medicinski fakultet**

Permanent link / Trajna poveznica: <https://um.nsk.hr/um:nbn:hr:171:380206>

Rights / Prava: [In copyright](#)/[Zaštićeno autorskim pravom.](#)

Download date / Datum preuzimanja: **2025-01-08**



Repository / Repozitorij:

[MEFST Repository](#)



**SVEUČILIŠTE U SPLITU
MEDICINSKI FAKULTET**

Josip-Ivan Čondić-Begov

**ČIMBENICI ISHODA LIJEČENJA BOLESNIKA S TRAUMOM
PRASNOG KOŠA HOSPITALIZIRANIH U ODJELU ZA
TORAKALNU KIRURGIJU KBC-a SPLIT U 2019. GODINI**

Diplomski rad

Akadska godina:

2019./2020.

Mentor:

Doc. dr. sc. Dragan Krnić, dr. med.

Split, lipanj 2020.

**SVEUČILIŠTE U SPLITU
MEDICINSKI FAKULTET**

Josip-Ivan Čondić-Begov

**ČIMBENICI ISHODA LIJEČENJA BOLESNIKA S TRAUMOM
PRASNOG KOŠA HOSPITALIZIRANIH U ODJELU ZA
TORAKALNU KIRURGIJU KBC-a SPLIT U 2019. GODINI**

Diplomski rad

**Akadska godina:
2019./2020.**

Mentor:

Doc. dr. sc. Dragan Krnić, dr. med.

Split, lipanj 2020.

Sadržaj

| | |
|--|----|
| 1. UVOD..... | 1 |
| 1.1. Anatomija | 2 |
| 1.1.1. Anatomija prsnog koša | 2 |
| 1.1.2. Anatomija rebara | 3 |
| 1.2. Mehanika respiracijskog sustava | 4 |
| 1.3. Trauma prsnog koša | 5 |
| 1.3.1. Etiologija | 5 |
| 1.3.2. Epidemiologija | 5 |
| 1.3.3. Patofiziologija..... | 6 |
| 1.4. Prijelom rebara | 6 |
| 1.4.1. Prijelom rebara bez pomaka ulomaka | 7 |
| 1.4.2. Prijelom rebara s pomakom ulomaka | 7 |
| 1.4.3. Prijelom rebara s nestabilnim prsištem (<i>engl. flail chest</i>) | 7 |
| 1.4.4. Stres prijelomi rebara | 9 |
| 1.4.5. Patološki prijelomi rebara..... | 9 |
| 1.4.6. Klinička slika..... | 9 |
| 1.4.7. Komplikacije | 10 |
| 1.4.7.1. Upala pluća | 10 |
| 1.4.7.2. Pneumotoraks | 10 |
| 1.4.7.3. Hematoraks..... | 10 |
| 1.4.7.4. Kontuzija i laceracija pluća | 10 |
| 1.4.7.5. Ozljede krvnih žila | 11 |
| 1.4.8. Dijagnostička obrada | 11 |
| 1.4.8.1. Sumacijska snimka torakalnih organa | 12 |
| 1.4.8.2. Kompjuterizirana tomografija | 13 |
| 1.4.8.3. Ultrazvuk (UZV) | 14 |
| 1.4.8.4. Nuklearna medicina | 14 |
| 1.4.8.5. Endoskopske metode | 14 |
| 1.4.9. Liječenje prijeloma rebara | 15 |
| 1.4.9.1. Suportivno (konzervativno) liječenje | 15 |

| | |
|---|----|
| 1.4.9.2. Kirurško liječenje | 16 |
| 1.4.9.3. Liječenje komplikacija prijeloma rebra | 17 |
| 2. CILJ ISTRAŽIVANJA..... | 18 |
| 3. MATERIJALI I METODE..... | 20 |
| 3.1. Ispitanici | 21 |
| 3.2. Mjesto studije | 21 |
| 3.3. Organizacija studije | 21 |
| 3.4. Opis istraživanja | 21 |
| 3.5. Metode prikupljanja i obrade podataka | 22 |
| 3.6. Statistička analiza | 22 |
| 4. REZULTATI..... | 23 |
| 5. RASPRAVA..... | 34 |
| 6. ZAKLJUČCI | 38 |
| 7. POPIS CITIRANE LITERATURE | 40 |
| 8. SAŽETAK..... | 45 |
| 9. SUMMARY | 47 |
| 10. ŽIVOTOPIS | 49 |

Zahvaljujem se svom mentoru doc. dr. sc. Draganu Krniću na uloženom trudu, posvećenom vremenu, stalnoj potpori i stručnoj pomoći pri izradi ovog diplomskog rada.

Hvala dragim prijateljima i kolegama na pomoći, savjetima i potpori.

Od srca zahvaljujem mojoj obitelji na strpljivosti i kontinuiranoj podršci tijekom školovanja.

1. UVOD

1.1. Anatomija

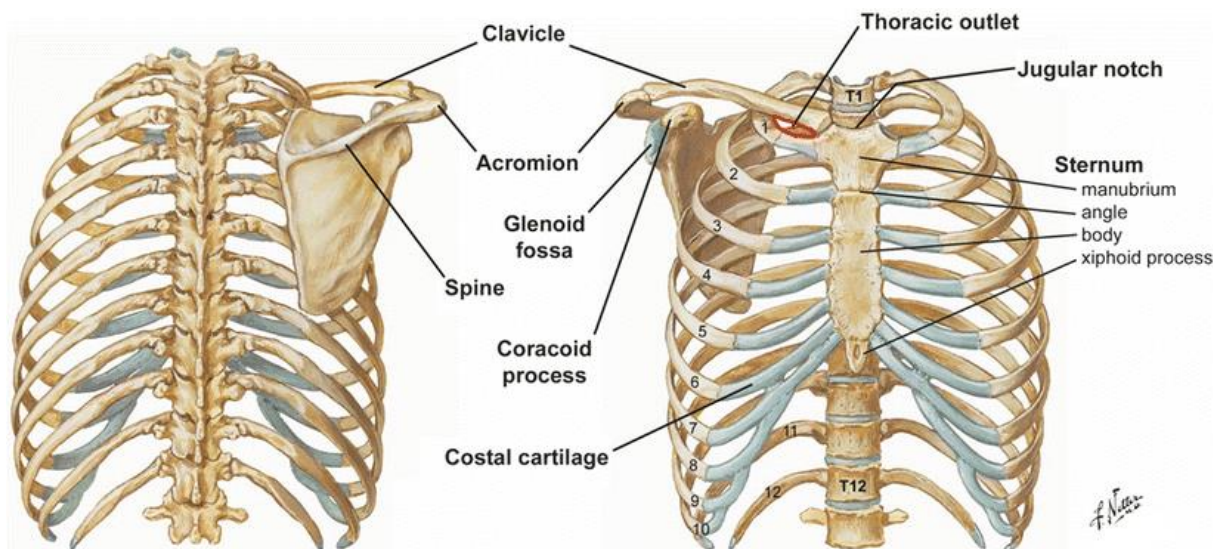
1.1.1. Anatomija prsnog koša

Prsna kost, rebra i prsni dio kralježnice tvore prsnu stijjenku, *lat. cavea thoracis*, koja omeđuje koštani prostor, *lat. cavitas thoracis*, u kojem su smješteni organi dišnog sustava, srce i velike krvne žile (Slika 1). Prsni koš je prekriven kožom, potkožnim tkivom i prsnim mišićima. Dvije vezivne ovojnice prsnog koša su površinska, *lat. fascia pectoralis*, i dubinska, *lat. fascia thoracica*. Površinska ovojnica je zapravo potkožno vezivno tkivo koje sadržava različitu količinu masnog tkiva. Dubinska ovojnica je tanka, ali čvrsta i slabo povezana s površinskom ovojnicom. Dubinska ovojnica prekriva mišiće i mišićna hvatišta na kostima te učvršćuje prsni koš i sprječava širenje upale u prsnu šupljinu.

Prsni koš ima oblik stošca na kojem razlikujemo gornji i donji otvor, prednju, stražnju i dvije bočne strane. Prsni koš se širi od prvog do četvrtog rebra, malo se proširuje do osmog rebra, a zatim se sužava. Prednju stranu prsnog koša čine prsna kost, *lat. sternum*, i rebra s hrskavicama. Donja rebra, sedmo do deseto, sa svojim hrskavicama tvore na svakoj strani rebreni luk. Rebreni lukovi međusobno zatvaraju kut, *lat. angulus infrasternalis*. Bočne strane prsnog koša oblikuju trupovi rebara do rebrenog luka, dok stražnju stranu tvore prsni dio kralježnice i početni dijelovi rebara do rebrenog kuta.

Gornji otvor prsnog koša je uži i čine ga gornji rub prsne kosti, prvo rebro i prvi prsni kralježak, a postavljen je malo koso. Donji otvor tvori bazu stošca i omeđen je rebrenim hrskavicama, posljednjim prsnim kralješkom i vrhom prsne kosti.

Rebra su u početnom dijelu usporedna i usmjerena lateralno i dolje, a od rebrenog kuta skreću naprijed, dolje i razmiču se. Rebrene hrskavice su usmjerene prema gore, osim prve i druge, i vežu se za prsnu kost. Zbog toga je svaki međurebreni prostor širi u prednjem dijelu prsnog koša. Širina međurebrenih prostora je najveća u četvrtom međurebrenom prostoru, a smanjuje se prema gore i prema dolje (1).



Slika 1. Anatomija prsnog koša. Preuzeto s <https://thoracickey.com/anatomy-of-the-thoracic-wall-pulmonary-cavities-and-mediastinum/>

1.1.2. Anatomija rebara

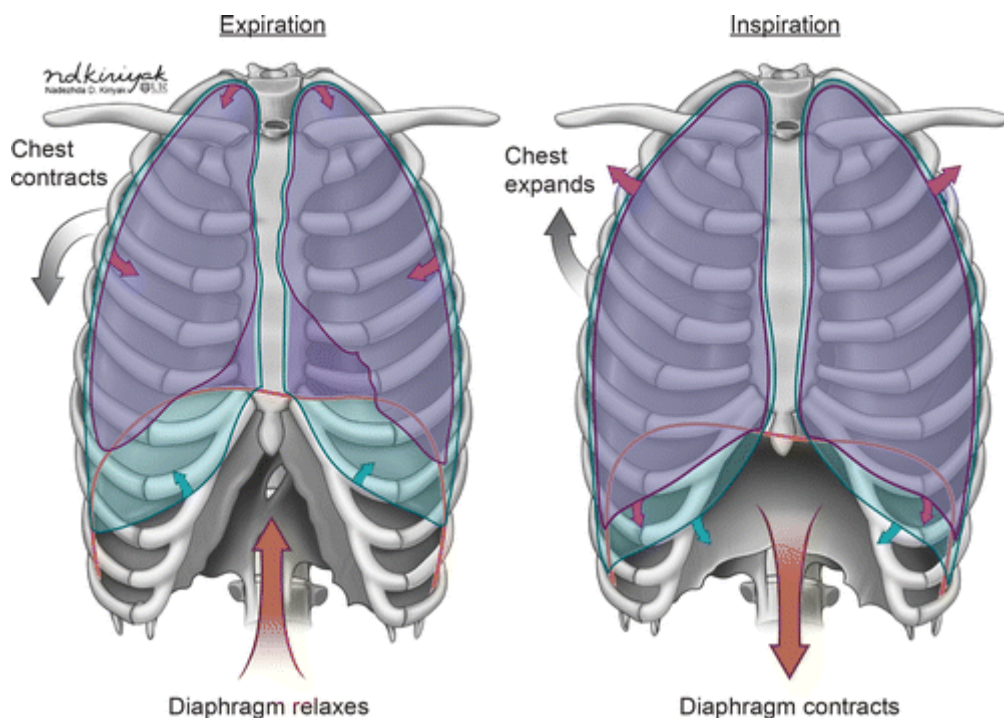
Rebra, *lat. costae*, su plosnate, izdužene kosti i ima ih dvanaest pari. Straga su spojena s odgovarajućim prsnim kralješcima, a srijeda su rebrenom hrskavicom spojena s prsnom kosti (1). Rebra se mogu klasificirati s obzirom na mjesto vezanja rebrene hrskavice s prsnom kosti. Prvih sedam parova rebara vežu se neposredno s prsnom kosti preko rebrene hrskavice te se stoga nazivaju pravim rebrima, *lat. costae verae*. Daljnja tri para se vežu na prsnu kost preko hrskavice sedmog rebra, a zadnja dva para završavaju slobodno i ne dosežu prsnu kost te se nazivaju lažnim rebrima, *lat. costae spuriae*. Zadnja dva rebra završavaju slobodno između mišića trbušne stijenke, *lat. costae fluctuantes* (2). Na temelju morfoloških karakteristika, rebra se dijele na tipična i atipična. Tipična rebra su od trećeg do desetog i imaju sličnu građu trup, vrat i glavu te se razlikuju po veličini. Tipična rebra uz donji rub trupa imaju žlijeb u kojem se nalazi međurebrena vena, arterija i živac. Atipična rebra su prvo, drugo, jedanaesto i dvanaesto. Prvo i drugo rebro su atipični jer svojim oblikom omogućuju vezanje miškulature gornjih ekstremiteta i omeđuju gornji torakalni otvor. Prvo rebro, na gornjoj strani, ima brazde, koje su odijeljene kvržicom za vezanje prednjeg skalenskog mišića, za potključnu arteriju i venu. Drugo rebro nalikuje na prvo, ali je malo duže i ne toliko svijeno. Na gornjoj strani se nalazi hrapavost za vezanje prednjeg nazubljenog mišića. Jedanaesto i dvanaesto rebro su atipični jer im nedostaju vrat, kvržica, greben glave rebra i žlijeb rebra. Svako rebro ima glavu koja se veže

s pripadajućim prsnim kralješkom. Glava drugog do devetog rebra sadrži i drugu zglobnu plohu koja se veže s gornjim kralješkom (3).

1.2. Mehanika respiracijskog sustava

Osim što štite strukture u prsnom košu, rebra imaju iznimno važnu ulogu u mehanici disanja. Pri udisaju, pokreti prsnog koša i ošita dovode do promjene obujma prsnog koša u svim smjerovima. Promjene obujma prsnog koša uzrokuju promjene tlaka u prsištu, tako da pri udisaju zbog širenja prsnog koša i smanjenja tlaka u prsištu zrak ulazi u pluća. Kod izdisaja se zbiva obrnuto, smanjenje obujma prsišta povećava tlak.

Pluća se mogu rastezati i stezati na dva načina: spuštanjem i podizanjem ošita te podizanjem i spuštanjem rebara (Slika 2). Normalno se mirno disanje obavlja gotovo potpuno kretnjama ošita. Promjena obujma prsnog koša u okomitom smjeru zbiva se pokretanjem ošita. Pri udahu kontrakcija ošita povlači donju površinu pluća naniže. Zatim se prilikom izdaha ošit relaksira pa elastično stezanje pluća, prsnog koša i trbušnih tvorbi komprimira pluća i izbacuje zrak. Kod pojačanog disanja elastične sile nisu dovoljno jake da izazovu potrebnu brzinu izdisanja pa se dodatna sila uglavnom postiže kontrakcijom trbušnih mišića. Promjena obujma prsnog koša u poprječnom i anteroposteriornom smjeru zbiva se kontrakcijom međurebrenih mišića. Kontrakcijom vanjskih međurebrenih mišića i prednjih dijelova unutarnjih međurebrenih mišića podižu se rebra i proširuje prsni koš. Zbog svijenosti rebara pokret rebara u kostovertebralnom zglobu dovodi do podizanja prednjih krajeva rebara i pomicanja prsne kosti prema naprijed te širenja prsnog koša u anteroposteriornom smjeru. Za normalan izdah nije potrebna mišićna aktivnost, nego se prsni koš vraća u prvobitni oblik zbog elastičnosti pluća i samog prsnog koša (4).



Slika 2. Mehanika plućne ventilacije. Preuzeto s <https://pubs.rsna.org/doi/full/10.1148/rg.2017160100>

1.3. Trauma prsnog koša

1.3.1. Etiologija

Ozljede prsnog koša se najčešće dijele na tupe i penetrantne. Najčešći uzrok tupih ozljeda prsnog koša je prometni traumatizam, koji uzrokuje i do 80% svih ozljeda prsnog koša. Ostali uzroci uključuju padove, nasilne i eksplozivne ozljede. Takvi mehanizmi su karakterizirani prijenosom energije preko velike površine tijela, disperzija prenesene energije, a zbog ove dvije karakteristike, zahvaćanje više regija tijela traumatskim mehanizmom. Tupa trauma je često praćena prijelomima rebara te ukoliko dođe do pomaka frakturnih fragmenata čista tupa trauma se pretvara u kombinaciju tupe i penetrantne ozljede. Većina penetrantnih ozljeda uzrokovana je strijelnim i ubodnim ranama koje uzrokuju do 20% svih ozljeda prsnog koša (5).

1.3.2. Epidemiologija

Teške ozljede prsnog koša odgovorne su za 25% svih smrtnih slučajeva uzrokovanih traumom (6). Prijelomi rebara jedna su od najčešćih ozljeda i nalaze se u 20% svih bolesnika

koji dožive traumu. Incidencija prijeloma rebara u izoliranoj traumi prsnog koša iznosi 85% (7). Kod ozljeda uzrokovanih sudarom motornih vozila, viši morbiditet i mortalitet su povezani s nekorisćenjem sigurnosnog pojasa i velikim brzinama. Lošiji ishodi se također primjećuju u starijih bolesnika i bolesnika s višim ISS (*engl. Injury Severity Score*). Unatoč većoj učestalosti, manje od 10% bolesnika s tupom traumom prsnog koša zahtijevaju operativno liječenje, dok 15 do 30% bolesnika koji imaju otvorene ozljede prsnog koša na kraju trebaju operaciju. Otvorene ozljede prsnog koša su povezane s većim ukupnim mortalitetom (8).

1.3.3. Patofiziologija

Morbiditet i mortalitet vezani uz traumu prsnog koša nastaju zbog poremećaja disanja, cirkulacije ili oboje. Respiratorna insuficijencija može nastati zbog izravne ozljede dišnog puta ili pluća, kao što se događa kod kontuzije pluća, ili zbog poremećaja mehanike disanja, kod prijeloma rebara. Zajednički ishod je ventilacijsko-perfuzijska neusklađenost i smanjenje plućne popustljivosti, što dovodi do hipoventilacije i hipoksije. Krvotočni urušaj može nastati kod krvarenja, smanjenog venskog priljeva ili kod ozljede srca. Intratorakalno krvarenje se najčešće očituje kao hematotoraks i kod tupih i kod penetrantnih ozljeda.

Najčešća izolirana ozljeda medijastinuma, kod tupe traume, je ozljeda aorte. Kod penetrantnih ozljeda, sve medijastinalne strukture su jednako izložene, a ozljeda ovisi o mjestu i smjeru djelovanja sile. Osobito su važne ozljede u području srca. Trauma u ovoj regiji povezana je s povećanim rizikom od otvorene ozljede srca i razvojem srčane tamponade (8).

1.4. Prijelom rebara

Najčešća ozljeda koja nastaje pri traumi prsnog koša jesu prijelomi rebara. Dijelimo ih na pojedinačne, serijske i prijelome s nestabilnim prsištem. Pojedinačni prijelomi su prijelomi do dva rebara, dok su serijski prijelomi tri i više rebara (9). Rebra se mogu podijeliti na tri segmenta s obzirom na težinu traume i pridružene ozljede. Prijelomi rebara obično nastaju na manje zaštićenoj, lateralnoj strani četvrtog do devetog rebra. Gornji segment uključuje prva tri rebra. Prijelomi u ovom segmentu obično nastaju kod trauma s velikim prijenosom energije i mogu dovesti do neurovaskularnih lezija (10). Srednji segment uključuje četvrto do deveto rebro. Prijelomi rebara u ovom segmentu najčešće nastaju lateralno ili straga, a najčešće komplikacije su kontuzija i laceracija pluća te hematotoraks i pneumotoraks. Donji segment

uključuje deseto, jedanaesto i dvanaesto rebro. Prijelomi u donjem segmentu su često povezani s ozljedama solidnih organa (11).

Trauma male kontaktne površine uzrokuje prijelom na mjestu djelovanja sile. U takvim slučajevima nastaje prijelom uglavnom jednog ili dva rebra. Ako mehanička sila djeluje na većoj površini prsnog koša, najčešće nastaju indirektni prijelomi. U takvim slučajevima nastaju prijelomi na mjestu najveće zakrivljenosti rebra. Prijelomi koji nastaju na mjestu djelovanja sile su direktni prijelomi. Direktni prijelomi su obično poprečni, dok su kod indirektnih najčešći kosi prijelomi. Pri djelovanju vrlo jake sile na većoj površini prsnog koša, mogu na mjestu djelovanja sile nastati dvostruki prijelomi, često s utisnućem prelomljenog dijela, uz indirektnu prijelome na udaljenom mjestu. Takvi prijelomi su najčešći u prometnom traumatizmu, posebno pri naletu vozila na pješaka. Serijski prijelom rebra nastaje kada sila djeluje na većoj površini prsnog koša. Djelovanje jake sile na prednju stranu prsnog koša izaziva prijelom prsne kosti koji je često povezan s prijelomom jednog ili više rebra (12).

1.4.1. Prijelom rebra bez pomaka ulomaka

Prijelom rebra bez pomaka ulomaka se definira kao prijelom rebra s potpunim prekidom kortikalnog dijela kosti, ali bez pomaka koštanih ulomaka. Prijelom rebra bez pomaka se uglavnom ne vidi na rendgenskoj snimci (RTG) te se u većini slučajeva otkrije naknadnim snimanjem kada se pojave znakovi cijeljenja kosti (13).

1.4.2. Prijelom rebra s pomakom ulomaka

Kod prijeloma s pomakom ulomaka može doći do ozljede okolnih tkiva i struktura, a u literaturi je opisano i nekoliko smrtonosnih komplikacija. Za razliku od prijeloma bez pomaka ulomaka, prijelomi s pomakom se mogu vidjeti i na rendgenskoj snimci (14). Iako se općenito smatra da trauma veće energije uzrokuje prijelome s pomakom ulomaka, potrebno je razmotriti i ostale faktore kao što je debljina i gustoća kosti. Isto tako, dječje kosti su elastičnije te je potrebna jača sila da dovede do prijeloma s pomakom ulomaka (15).

1.4.3. Prijelom rebra s nestabilnim prsištem (*engl. flail chest*)

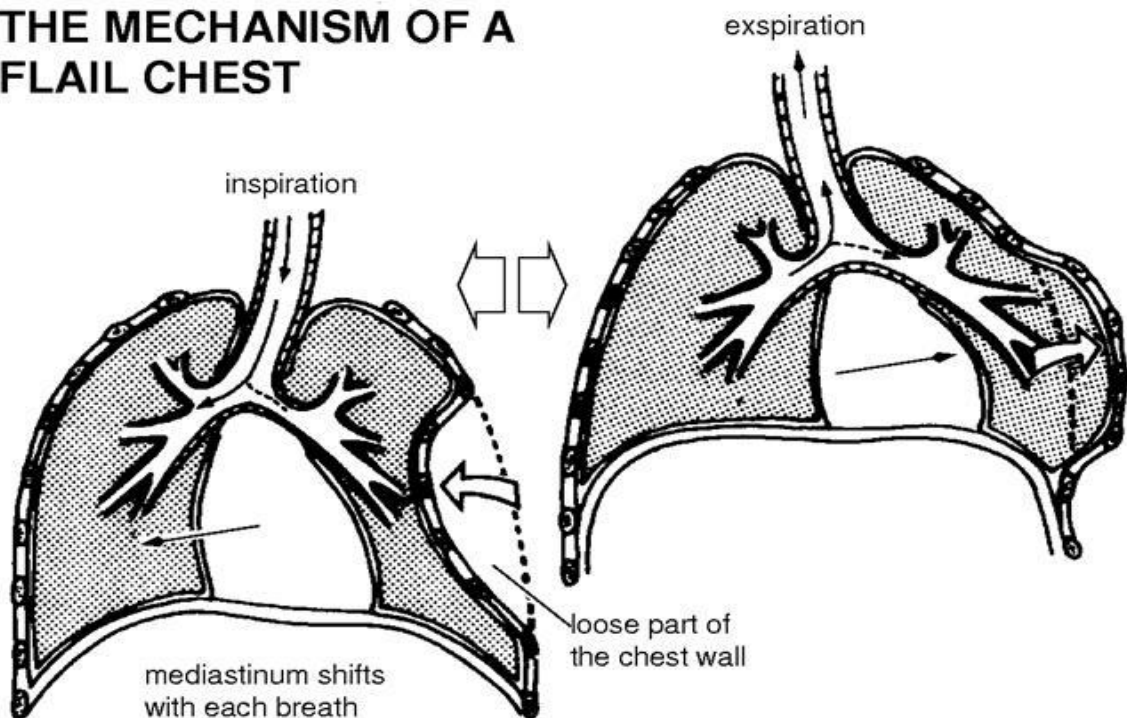
Nestabilno prsište se može dogoditi kada su slomljena tri ili više rebra na najmanje dva mjesta. Smatra se kliničkom dijagnozom jer svaka osoba s ovim tipom prijeloma ne razvije nestabilno prsište. Nestabilno prsište nastaje kada zadobivene ozljede uzrokuju pomicanje

dijela stijenke prsnog koša neovisno o ostatku stijenke. Nestabilno prsište se pojavljuje u oko 7% bolesnika s traumom prsnog koša te obično zahtijeva hospitalizaciju (16). Smrtnost se kreće od 10 do 20% , ali je često uzrokovana popratnim ozljedama (17).

Kod nestabilnog prsišta, poremećen je kontinuitet stijenke prsnog koša i fiziološki pokreti rebara prilikom disanja. Kretnje nestabilnog dijela stijenke prsnog koša su paradoksalne u odnosu na ostatak stijenke. Prilikom udaha, nestabilni segment se pomiče prema unutra dok se ostatak stijenke prsnog koša pomiče prema van. Kod izdaha su kretnje obrnute, nestabilni segment se pomiče prema van, a ostatak stijenke prema unutra (Slika 3).

Nestabilni segment stijenke prsnog koša negativno utječe na disanje na tri načina: neučinkovita ventilacija, kontuzija pluća i hipoventilacija s razvojem atelektaza. Neučinkovita ventilacija nastaje zbog povećanog mrtvog prostora, smanjenog intratorakalnog tlaka i povećane potrebe za kisikom u ozlijeđenom tkivu. Kontuzija pluća dovodi do edema i krvarenja te otežava izmjenu plinova i smanjuje plućnu popustljivost. Zbog boli osobe dišu pliće te dolazi do hipoventilacije i posljedično atelektaza (18).

THE MECHANISM OF A FLAIL CHEST



Slika 3. Patofiziologija nestabilnog prsišta. Preuzeto s <https://boneandspine.com/flail-chest/>

1.4.4. Stres prijelomi rebara

Stres prijelomi nastaju kada određena sila ponavljano djeluje na rebro. Započinje mikrotrabekularnim prijelomom, koji može napredovati do potpunog prijeloma rebra. Ove ozljede su rijetke, a najčešće se pojavljuju kod radnika i sportaša koji izvode česte ponavljajuće kretnje. Stres prijelomi prvog rebra su dobro opisani kod igrača bejzbola i tenisača te se smatra da nastaju zbog učestalih kontrakcija prednjeg skalenskog mišića. Kod veslača, plivača i igrača golfa se mogu vidjeti stres prijelomi u srednjem segmentu prsnog koša. Najčešće se nalaze u lateralnom i anterolateralnom području četvrtog do osmog rebra zbog opetovanih kontrakcija prednjeg nazubljenog mišića (19). Stres prijelomi u srednjem segmentu su opisani kod pacijenata s teškim i kroničnim kašljem, a smatra se da su rezultat ponavljajućih mišićnih kontrakcija (20).

1.4.5. Patološki prijelomi rebara

Patološki prijelom rebara nastaje djelovanjem sile na rebro s već postojećim koštanim lezijama. Najčešći uzroci su: demineralizacijske promjene, smanjena koštana masa, abnormalna resorpcija kostiju, abnormalno remodeliranje i oštećenje kostiju benignim, malignim ili infektivnim procesima (21).

1.4.6. Klinička slika

Trauma prsnog koša se može prepoznati po sljedećim znakovima: tahipneja, respiratorni distress, hipoksija, pomak dušnika u jednu stranu, patološki šumovi disanja, perkutorne abnormalnosti i deformitet stijenke prsnog koša (22). Klinička slika bolesnika s prijelomom rebra gotovo je karakteristična: jaki bolovi pri pokretanju i disanju na ozlijeđenoj strani prsnog koša. Uobičajeno se nađe osjetljivost u prsima, ekhimoze i respiratorne tegobe, a u težim slučajevima hipotenzija i šok. Kod nestabilnog prsišta, dio stijenke prsnog koša se kreće paradoksalno, tj. u suprotnom smjeru od ostatka prsnog koša (9).

Klinička slika ovisi i o komplikacijama, ako su prisutne. Distenzija vratnih vena se može javiti kod tenzijskog pneumotoraksa ili srčane tamponade. Tihi respiratorni šumovi mogu biti posljedica pneumotoraksa ili hematotoraksa. Perkutorno se kod pneumotoraksa čuje timpanizam, dok je kod hematotoraksa prisutna muklina (22).

1.4.7. Komplikacije

1.4.7.1. Upala pluća

Upala pluća je najčešća komplikacija prijeloma rebara i općenito traume prsnog koša. Odgovorna je za oko 50% smrtnih ishoda kod traume prsnog koša. Rizični čimbenici za nastanak pneumonije su aspiracija, kontuzija pluća, mehanička ventilacija i atelektaze, koje se češće javljaju kod bolesnika s neadekvatnom analgetskom terapijom (22).

1.4.7.2. Pneumotoraks

Zrak može ući u pleuralnu šupljinu zbog razdora pluća koštanim ulomkom rebra ili izvana. I jedan i drugi način poništavaju normalan, negativan tlak u pleuralnoj šupljini te ometaju normalnu mehaniku disanja i dovode do parcijalnog ili totalnog kolapsa plućnog parenhima. Prisutnost izoliranog potkožnog emfizema se smatra rizičnim čimbenikom za razvoj traumatskog pneumotoraksa. Prijelom rebra može dovesti do mikroskopske ili očite ozljede pleure što dovodi do nastanka pneumotoraksa (23).

Posebno težak oblik je tenzijski pneumotoraks koji nastaje kada postoji jednosmjerni ventil, koji omogućava ulazak zraka u pleuralni prostor, a onemogućava izlazak. Na taj način dolazi do porasta tlaka, kompresije na ipsilateralno pluće i kolaps istoga, pomicanje hemitoraksa na suprotnu stranu, kompresiju i deformiranje struktura medijastinuma te smanjivanje venskog priljeva (24).

1.4.7.3. Hematoraks

Hematoraks je stanje pri kojem dolazi do nakupljanja krvi u prsnom košu. Manje količine krvi se ne moraju vidjeti rendgenski, dok su teži oblici (više od 500 ml krvi) lako uočljivi na rendgenskoj snimci prsišta. Hematoraks vidljiv na snimci kompjuterizirane tomografije (CT), ali ne i na rendgenskoj snimci se naziva okultnim hematoraksom. Okultni hematoraks, koji nije liječen drenažom, je povezan s razvojem kasnijih komplikacija, poput empijema i fibrotoraksa (25).

1.4.7.4. Kontuzija i laceracija pluća

Kontuzija pluća je čest nalaz nakon tupe traume prsnog koša. Procjenjuje se da se javlja u 20 do 70% slučajeva traume prsnog koša. Kontuzija nastaje pri nagloj kompresiji i udarcu, zbog čega nastupa opstrukcija manjeg dišnog puta. Kod kontuzije dolazi do krvarenja u alveole,

ali bez značajnijeg oštećenja samih alveola. Djeca su podložnija kontuziji pluća zbog veće fleksibilnosti i elastičnosti dječjeg prsnog koša. Prijelom rebra povećava vjerojatnost kontuzije pluća (26). Laceracija nastaje pri vrlo snažnom djelovanju mehaničke sile na prsni koš. Posljedica laceracije plućnog tkiva je krvarenje u prsište i pneumotoraks (12).

1.4.7.5. Ozljede krvnih žila

Zbog svog položaja u rebrenom žlijebu s donje strane rebra, međurebrene arterije i vene su posebno osjetljive na ozljede prilikom prijeloma rebra. Aktivno arterijsko ili vensko krvarenje može dovesti do hematotoraksa ili ekstrapleuralnog hematoma, ovisno o mjestu i stupnju pleuralnog i mišićnog oštećenja. Prijelom rebra je predisponirajući čimbenik za razvoj traumatskih pseudoaneurizmi međurebrenih arterija. Pseudoaneurizme mogu ostati asimptomatske, ali mogu uzrokovati kronične boli te ometati normalno cijeljenje kosti. Isto tako, mogu rupturirati te dovesti do značajnog krvarenja (27).

Osim ozljeda međurebrenih arterija, prijelom rebra može dovesti i do oštećenja plućnih arterija i vena te bronhijalnih arterija. Kao što je već spomenuto, prijelom prvog rebra često uzrokuje ozljede potključne arterije i vene (10).

1.4.8. Dijagnostička obrada

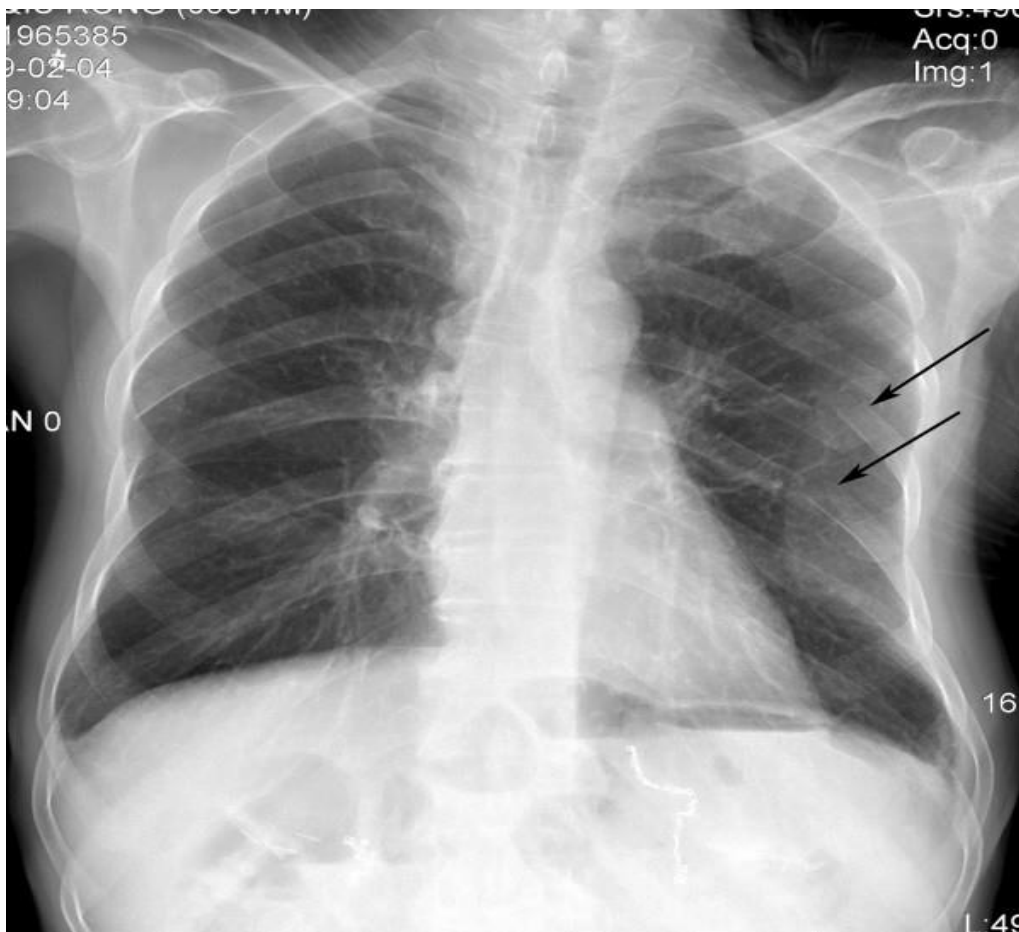
Slikovne metode su sastavni dio dijagnostike traume prsnog koša. One služe kao dopuna kliničkom pregledu na temelju kojeg se donose odluke o izboru najprikladnije metode. Odgovarajuća slikovna pretraga najviše ovisi o mehanizmu ozljede i anamnezi. Jedan od najboljih načina su kriteriji ACR-a (*engl. American College of Radiology*).

ACR je napravio algoritam za slikovnu dijagnostiku prijeloma rebra. Prvo je potrebno procijeniti mehanizam ozljede. Kod tupe traume s visokim prijenosom energije treba napraviti CT angiografiju ili CT s kontrastom. Kod ovakvih trauma dijagnostika je usmjerena otkrivanju oštećenja mekih tkiva, krvnih žila i unutarnjih organa.

Ako je mehanizam ozljede tupa trauma s niskim prijenosom energije, preporučena slikovna metoda je sumacijska snimka torakalnih organa. Kod sumnje na patološki prijelom može se učiniti CT prsnog koša ili scintigrafija kosti, ali uz povećanu dozu zračenja u odnosu na rendgensku snimku (28).

1.4.8.1. Sumacijska snimka torakalnih organa

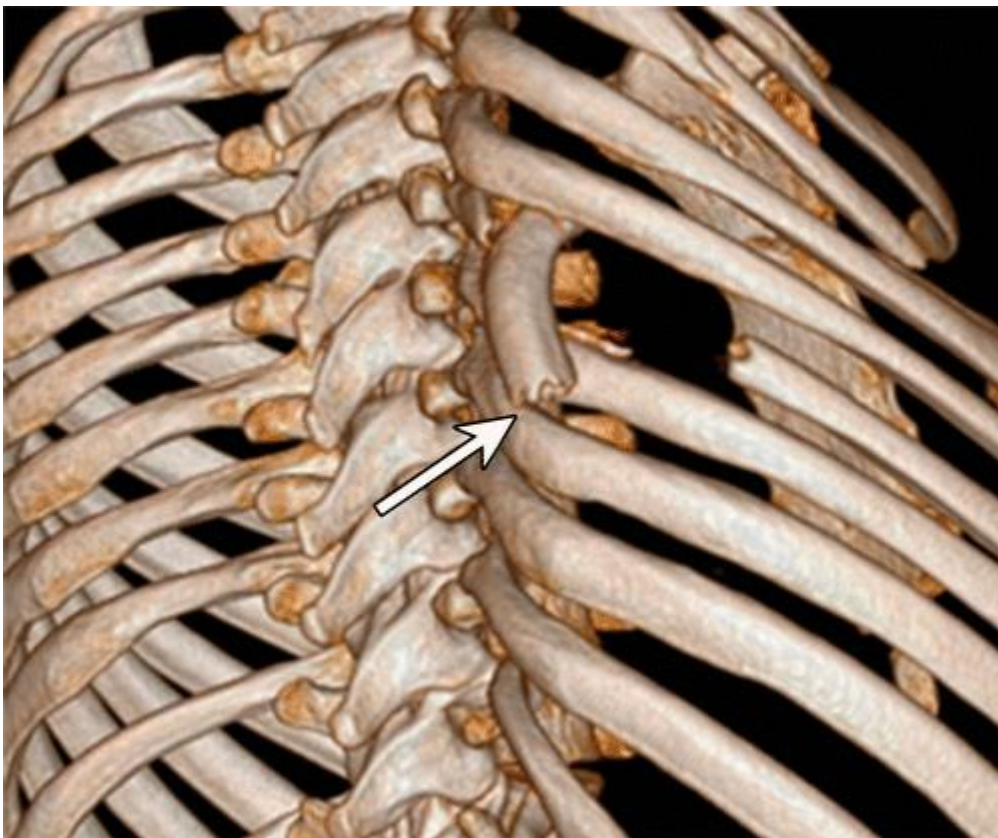
Sumacijska snimka torakalnih organa je uglavnom prva slikovna metoda koja se koristi u bolesnika s traumom (Slika 4). Studije su pokazale da posteroanteriorna (PA) RTG snimka ima visoku specifičnost, ali ne i osjetljivost. Anteroposteriorna (AP) RTG snimka je manje osjetljiva od PA snimke. Važno je napomenuti da se na klasičnoj RTG snimci previdi i do 50% prijeloma rebara. Nadalje, na klasičnoj RTG snimci se ne prikazuju ozljede hrskavice, kao ni većina stres prijeloma. Unatoč tim ograničenjima, klasična RTG snimka je od vitalnog značaja za dijagnosticiranje komplikacija i pridruženih ozljeda poput pneumotoraksa, hematotoraksa, kontuzije pluća, pneumomediastinuma ili pneumoperitoneuma. Ako postoji klinička sumnja na prijelom rebara, izvodi se niz serijskih RTG snimki prsnog koša (29).



Slika 4. RTG prikaz prijeloma šestog i sedmog rebra lijevo (strelice). Preuzeto s https://www.researchgate.net/figure/X-ray-image-A-chest-radiograph-showed-fractures-of-the-left-sixth-and-seventh-ribs_fig4_47458589.

1.4.8.2. Kompjuterizirana tomografija

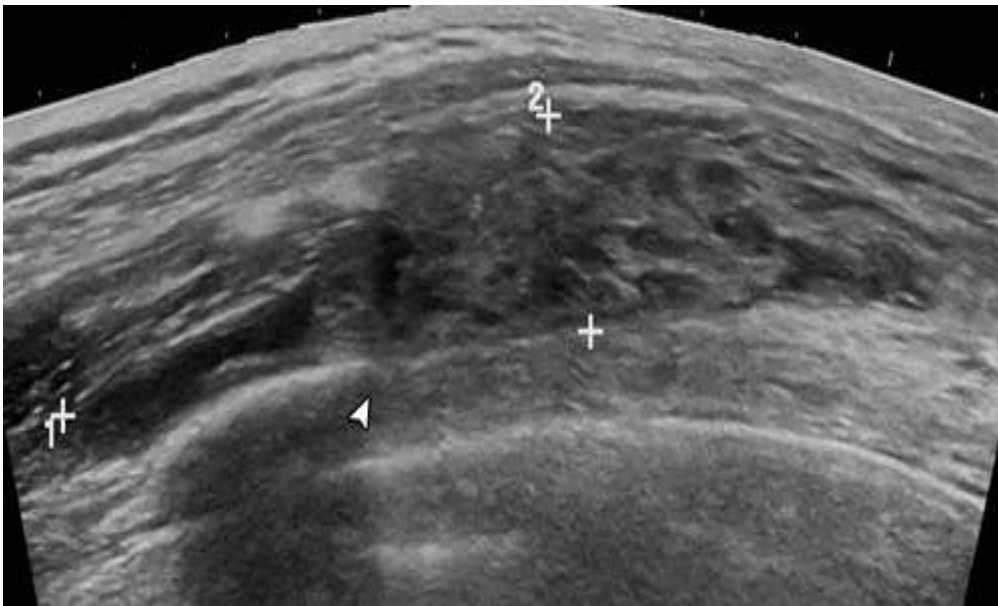
Upotreba CT-a u dijagnostičkoj obradi trauma se značajno povećala. CT prsnog koša ima najveću osjetljivost za otkrivanje pneumotoraksa ili hematotoraksa, a također omogućuje prikaz prijeloma rebara, ozljede medijastinuma, plućnog parenhima i aorte (Slika 5). U bolesnika s tupom traumom, odluka o CT snimanju prsnog koša treba se temeljiti na kliničkoj slici i mehanizmu ozljede. Bolesnici, koji su hemodinamski stabilni, imaju normalnu RTG snimku prsnog koša i nemaju jake bolove u području prsnog koša, uglavnom ne zahtijevaju CT snimanje. Za prikaz vaskularne ozljede može se koristiti CT angiografija (8).



Slika 5. CT prikaz prijeloma rebra (strelica). Preuzeto s <https://pubs.rsna.org/na101/home/literatum/publisher/rsna/journals/content/radiographics/2017/rg.2017.37.issue-2/rg.2017160100/20170301/images/medium/rg.2017160100.fig19.gif>

1.4.8.3. Ultrazvuk (UZV)

Ultrazvuk se sve više koristi u bolesnika s traumom prsnog koša. Posebno je važan za dijagnostiku komplikacija kao što su hematoraks i pneumotoraks te za provjeru srčane funkcije. Uz navedeno ultrazvuk se koristi i za dijagnostiku prijeloma rebara. Na ultrazvučnom prikazu, prijelom rebra se može prepoznati prekidom prednjeg ehogenog odjeka, što označava rub rebra (Slika 6). Međutim, ultrazvučno snimanje u bolesnika s traumom može uzrokovati bol i nelagodu zbog dužeg vremena koje je potrebno za snimanje (8,30).



Slika 6. Ultrazvučni prikaz prijeloma rebra (strelica). Preuzeto s <https://pubs.rsna.org/doi/full/10.1148/rg.2017160100>.

1.4.8.4. Nuklearna medicina

Scintigrafija kosti je osjetljiva, ali ne i specifična metoda za otkrivanje prijeloma rebara. Međutim, može biti korisna metoda kod patoloških prijeloma. Značajke koje sugeriraju da je riječ o patološkom, a ne traumatskom prijelomu je fokalno nakupljanje radiofarmaka, za razliku od linearnog kod traumatskog prijeloma (31).

1.4.8.5. Endoskopske metode

Bronhoskopija je metoda koja se izvodi uz pomoć fleksibilnog ili rigidnog bronhoskopa, a koristi se i za dijagnostičke i za terapijske svrhe. U bolesnika s traumom koristi se kao

dijagnostička metoda u svrhu otkrivanja prekida kontinuiteta traheobronhalnog stabla, kao pomoć pri postavljanju i kontroli pozicije endotrahealnog tubusa te identificiranju mjesta krvarenja iz traheobronhalnog stabla i njegova zbrinjavanja.

Ezofagoskopija se koristi za potvrdu ozljeda jednjaka. Prisutnost disfagije, hematemeza te mehanizam ozljede i klinička sumnja upotpunjuju odluku za upotrebom ezofagoskopije pri evaluaciji potencijalne ozljede (8).

1.4.9. Liječenje prijeloma rebara

Ozljede stijenke prsnog koša su uobičajene kod tupe traume, a većina se liječi suportivno. Bolesnici s manje od tri slomljena rebra su prikladni kandidati za ambulantno liječenje. Međutim, razmatranje ambulantnog liječenja ovisi o svakom slučaju posebno. Bolesnici stariji od 65 godina i oni sa saturacijom kisikom ispod 92% trebaju biti primljeni na bolničko liječenje. Kod prijeloma tri ili više rebara i prijeloma s pomakom, postoji povećan rizik plućnih komplikacija te je potrebno bolničko liječenje. U starijih bolesnika preporuča se prijem u jedinicu intenzivnog liječenja ako je bilo šest ili više slomljenih rebara (8).

1.4.9.1. Suportivno (konzervativno) liječenje

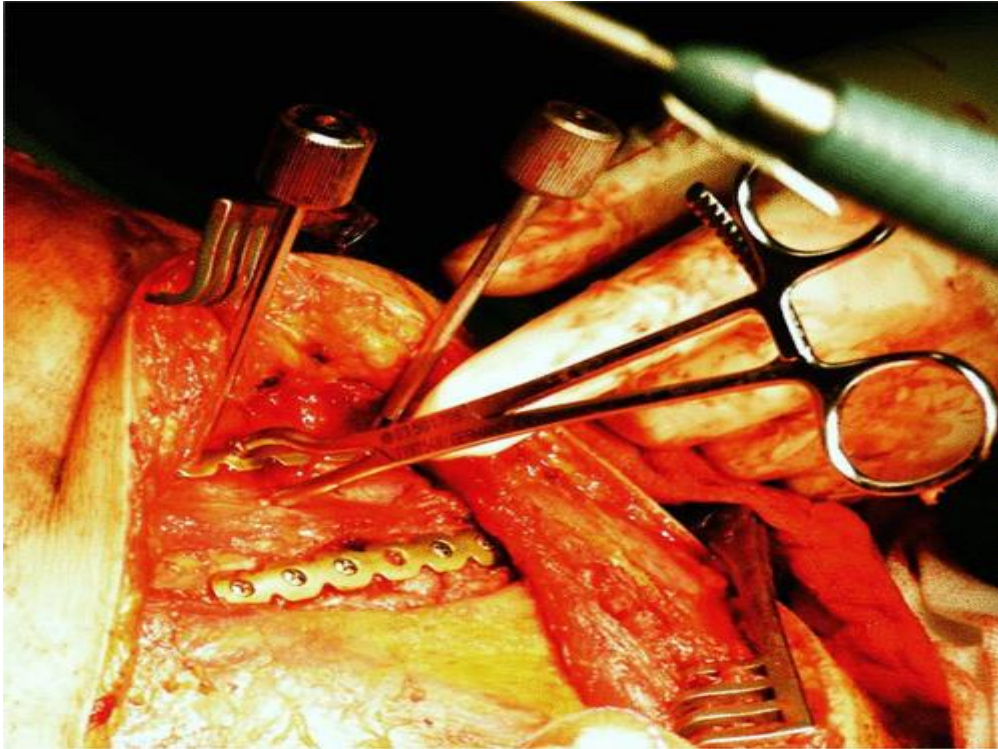Najčešći simptom prijeloma rebara je generalizirana ili lokalizirana bol. Rana i učinkovita kontrola boli je okosnica liječenja prijeloma rebara. Uz liječenje boli potrebno je mirovanje, vježbe disanja te antibiotska profilaksa sekundarne infekcije.

Liječenje boli se započinje paracetamolom i NSAID-ima te opijatima, koji se primjenjuju po potrebi. Regionalna anestezija se koristi kod pacijenata s višestrukim prijelomima rebara, prijelomima s pomakom i kod pacijenata kojima je standardna analgetska terapija nedjelotvorna. U tu svrhu se koriste epiduralni kateteri, paravertebralni i interkostalni blokovi. EAST-ove smjernice (*engl. The Eastern Association for the Surgery of Trauma*) predlažu korištenje epiduralne anestezije u bolesnika s više od tri slomljena rebra, starijih od 65 godina i kroničnih srčanih i plućnih bolesnika. U usporedbi s drugim oblicima analgezije, kontinuirana epiduralna anestezija smanjuje vrijeme provedeno na mehaničkoj ventilaciji. Paravertebralni blok podrazumijeva primjenu lokalnog anestetika u paravertebralnom prostoru te je slične učinkovitosti kao i epiduralna anestezija (8).

1.4.9.2. Kirurško liječenje

Postoji nekoliko mogućnosti za kiruršku fiksaciju slomljenih rebara: metalne pločice, resorptivne pločice i intramedularna fiksacija (Slika 7). Jedna od tehnika fiksacije uključuje pločice povezane žicom sa slomljenim rebrom. Česti nedostaci ove metode su oštećenje međurebrenog živca i puknuće žice. Judet ploča je metalna ploča s naborima sa strane koji se stežu oko rebara. Uz ovu tehniku, također, se povezuje oštećenje međurebrenih živaca. U-pločica se fiksira vijcima te se na taj način izbjegava oštećenje međurebrenog živca. Alternativa navedenim tehnikama su resorptivne pločice. Mayberry i sur. te Marasco i sur. su opisali nekoliko komplikacija povezanih s resorptivnim pločicama kada se koriste same. Stoga su predložili korištenje tih pločica s metalnim pločicama za stabilizaciju stijenke prsnog koša (32,33). Intramedularna fiksacija pruža manju stabilnost, međutim prikladna je za prijelome rebara na teže dostupnim mjestima.

Iako nema čvrstih dokaza o najboljoj metodi za sanaciju prijeloma rebara, postoje neke opće prihvaćene indikacije za kiruršku fiksaciju rebara. Najčešća indikacija je nestabilno prsište. Ostale prihvaćene indikacije su bolesnici s prijelomom rebara, koji, unatoč dobroj analgetskoj terapiji, još uvijek osjećaju bol te bolesnici s deformitetom stijenke prsnog koša. Nadalje, kirurška fiksacija se može obaviti tijekom torakotomije zbog drugih indikacija. Kirurška fiksacija je alternativni način liječenja višestrukog prijeloma rebara kod starijih osoba, s ciljem izbjegavanja mehaničke ventilacije. Neki autori predlažu kirurško liječenje prijeloma rebara u bolesnika s nestabilnim prsištem i u onih s četiri ili više slomljenih rebara starijih od 45 godina (8,34).



Slika 7. Kirurška fiksacija rebara. Preuzeto s https://journals.sagepub.com/doi/full/10.1177/1457496914531928?url_ver=Z39.88-2003&rfr_id=ori:rid:crossref.org&rfr_dat=cr_pub%3dpubmed

1.4.9.3. Liječenje komplikacija prijeloma rebara

Zbrinjavanje pneumotoraksa može biti od opservacije i mirovanja, kod manjih, parcijalnih pneumotoraksa, s oksigenoterapijom do drenaže u lokalnoj anesteziji s postavljanjem drena na Heimlichovu valvulu ili centralni negativni tlak.

Liječenje hematotoraksa se sastoji u postavljanju torakalnog drena kad na slici pluća nađemo zasjenjenje barem donje trećine prsišta, dok se zasjenjenje frenikokostalnog sinusa (300-400 ml) prepušta spontanoj sanaciji. Ukoliko se na dren pojavi više od 2000 ml krvi ili se tijekom sljedeća tri sata drenira više od 200 ml/h, indicirana je hitna torakotomija (9).

Krvarenje iz međurebrene arterije može biti uzrok velikog hematotoraksa ili hematoma stijenke prsnog koša. Transkateterska embolizacija je minimalno invazivna i sigurna metoda liječenja za bolesnike s komorbiditetima ili višestrukim ozljedama (27).

2. CILJ ISTRAŽIVANJA

Ozljede stijenke prsnog koša su uobičajene kod tupe traume, a prijelomi rebara su najčešća ozljeda pri traumi prsnog koša. Liječenje prijeloma rebara može biti konzervativno i kirurško. Prijelomi rebara se uglavnom liječe konzervativno, no, iako nema čvrstih dokaza o najboljoj metodi liječenja, postoje neke opće prihvaćene indikacije za kirurško liječenje. U konzervativne metode spadaju analgetici, otopine kristaloida, vježbe disanja, mirovanje te antibiotska profilaksa sekundarnih infekcija, a kirurške metode su intramedularna fiksacija ili fiksacija pločicama.

Cilj ovog istraživanja je usporediti epidemiološke, demografske i kliničke karakteristike, ishode liječenja te utvrditi potrebu za hospitalizacijom u bolesnika liječenih zbog prijeloma rebara. Podciljevi su odrediti duljinu trajanja hospitalizacije, način liječenja, tip prijeloma rebara, učestalost i vrstu komplikacija pri prijemu i naknadne komplikacije te ih usporediti s ostalim relevantnim studijama.

Hipoteze:

1. Učestalost komplikacija je veća u bolesnika s više slomljenih rebara.
2. Učestalost komplikacija je veća u bolesnika starije životne dobi.
3. Bolesnici s komplikacijama imaju dulje vrijeme hospitalizacije.
4. Najčešći tip prijeloma je serijski prijelom rebara.

3. MATERIJALI I METODE

3.1. Ispitanici

Ispitanici su svi bolesnici liječeni zbog prijeloma rebara u Odjelu za torakalnu kirurgiju u razdoblju od 1. siječnja 2019. do 31. prosinca 2019.

Kriteriji uključenja:

1. Odrasli bolesnici liječeni zbog prijeloma rebara bez drugih ozljeda.

Kriteriji isključenja:

1. Bolesnici s prijelomom rebara liječeni u drugom Odjelu, Zavodu ili Klinici KBC-a Split.
2. Bolesnici s politraumom.
3. Bolesnici s nedovoljnim brojem podataka.

3.2. Mjesto studije

Istraživanje je provedeno u Odjelu za torakalnu kirurgiju Kliničkog bolničkog centra Split.

3.3. Organizacija studije

Provedena je retrospektivna presječna studija. Istraživanje je prema ustroju kvalitativno, a po intervenciji i obradi podataka deskriptivnog, odnosno opisnog tipa.

3.4. Opis istraživanja

Izvori podataka, korišteni za ovo istraživanje, su pisani protokol Klinike za kirurgiju te arhiva povijesti bolesti. Bolesnici koji zadovoljavaju kriterije studije, a čiji podatci ne postoje u arhivi povijesti bolesti, isključeni su iz istraživanja. Za potrebe ovog istraživanja bolesnicima su analizirani sljedeći parametri: dob, spol, broj slomljenih rebara, komplikacije pri prijemu, komplikacije tijekom liječenja, način liječenja i duljina hospitalizacije. Bolesnike uključene u ovo istraživanje smo podijelili u dvije skupine. Prva skupina su bolesnici bez komplikacija pri prijemu, a drugu skupinu čine bolesnici s razvijenim komplikacijama pri prijemu u odjel. Nadalje, bolesnike koji su primljeni bez komplikacija smo podijelili na one koji do kraja

liječenja nisu razvili komplikacije te na one koji su razvili naknadne komplikacije. U bolesnika koji su razvili naknadne komplikacije one mogu biti dokazane ili nisu dokazane dijagnostičkim metodama, ali zbog trajanja hospitalizacije dulje od pet dana se smatra da imaju minimalan pleuralni izljev.

3.5. Metode prikupljanja i obrade podataka

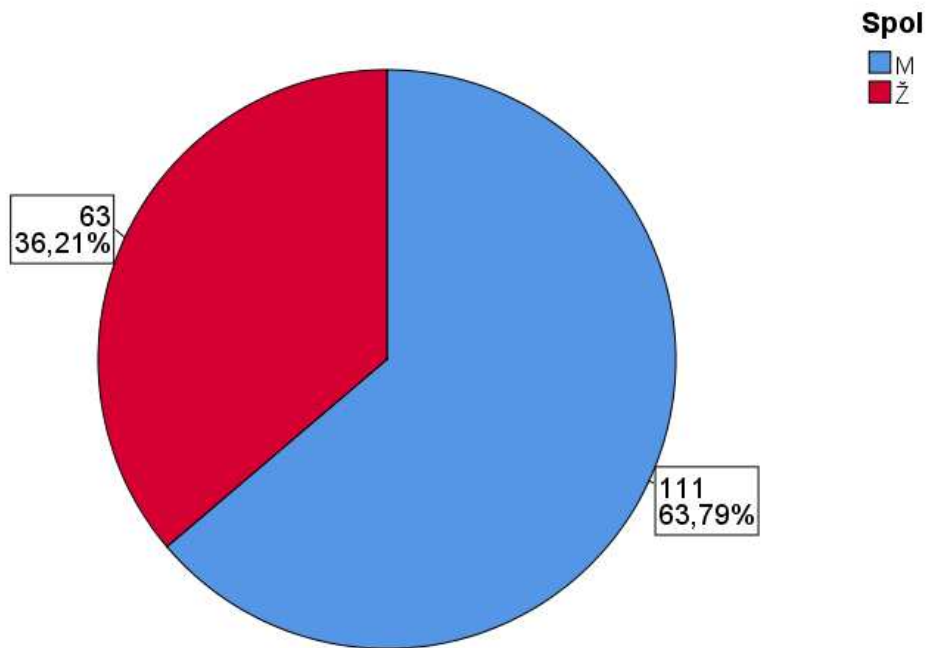
Podatci su prikupljeni pretraživanjem pisanog protokola Klinike za kirurgiju KBC-a Split i arhive povijesti bolesti.

3.6. Statistička analiza

U empirijskom dijelu ovog rada koriste se primijenjene kvantitativne metode u biomedicini. Za potrebe ovog istraživanja prikupljeni su podatci o ishodima liječenja 174 bolesnika s traumom prsnog koša hospitaliziranih u Odjelu za torakalnu kirurgiju KBC-a Split u 2019. godini. U radu se koriste metode grafičkog i tabelarnog prikazivanja kojima se prezentira struktura bolesnika prema promatranim obilježjima. Numeričke vrijednosti se prezentiraju upotrebom metoda deskriptivne statistike, i to upotrebom aritmetičke sredine kao srednje vrijednosti, te standardne devijacije kao pokazatelja odstupanja oko srednjih vrijednosti, dok u slučaju odstupanja razdiobe od normalne se koristi medijan kao srednja vrijednost, te interkvartilni raspon kao pokazatelj disperzije oko srednje vrijednosti. Normalnost razdiobe testirana je Kolmogorov-Smirnov testom. Upotrebom Hi-kvadrat testa testirana je homogenost u razdiobi. Analiza je rađena u statističkom softveru SPSS 25.0 (IBM Corp, Armonk, NY). Razina statističke značajnosti za dvostrane testove postavljena je na $P < 0,05$.

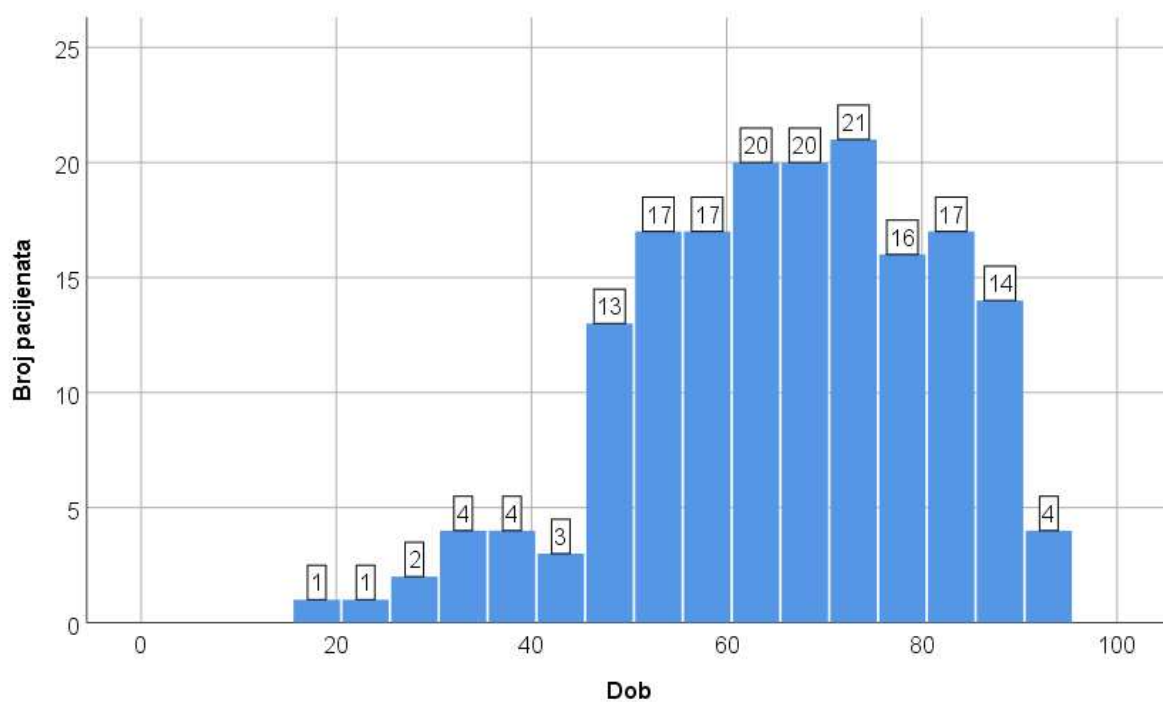
4. REZULTATI

Od 1. siječnja 2019. do 31. prosinca 2019. godine u Odjelu za torakalnu kirurgiju KBC-a Split liječeno je 174 bolesnika zbog prijeloma rebara. Od ukupnog broja bolesnika bilo je 111 (63,79%) muškaraca i 63 (36,21%) žene (Slika 8).



Slika 8. Raspodjela bolesnika prema spolu.

Iz grafičkog prikaza se može utvrditi da su među promatranim bolesnicima većina bile osobe starije životne dobi te je utvrđena srednja vrijednost starosne dobi 67 (IQR 57, 78) godina (Slika 9).



Slika 9. Raspodjela bolesnika s obzirom na dob.

Najveći broj bolesnika je imao serijski prijelom rebara (n=121; 69,54%), dok je dva i manje slomljenih rebara imao 51 bolesnik (29,31%). Najmanji broj bolesnika je imao komadni prijelom rebara (n=2; 1,15%). Statističkom obradom podataka utvrđeno je da je serijski prijelom najčešći tip prijeloma ($p < 0,001$) (Tablica 1).

Tablica 1. Bolesnici prema tipu prijeloma.

| Tip prijeloma | n | % | χ^2 | p |
|---------------|-----|-------|----------|--------|
| dva i manje | 51 | 29,31 | 123,33 | <0,001 |
| serijski | 121 | 69,54 | | |
| komadni | 2 | 1,15 | | |

Hi-kvadrat test

Raspodjela bolesnika s obzirom na komplikacije pri prijemu pokazala je da većina bolesnika (70,69%) prilikom prijema nije imala razvijene komplikacije ($p < 0,001$) (Tablica 2).

Tablica 2. Prikaz učestalosti komplikacija pri prijemu u svih bolesnika.

| Komplikacije pri prijemu | n | % | χ^2 | p |
|--------------------------|-----|-------|----------|--------|
| NE | 123 | 70,69 | | <0,001 |
| DA | 51 | 29,31 | 29,79 | |

Hi-kvadrat test

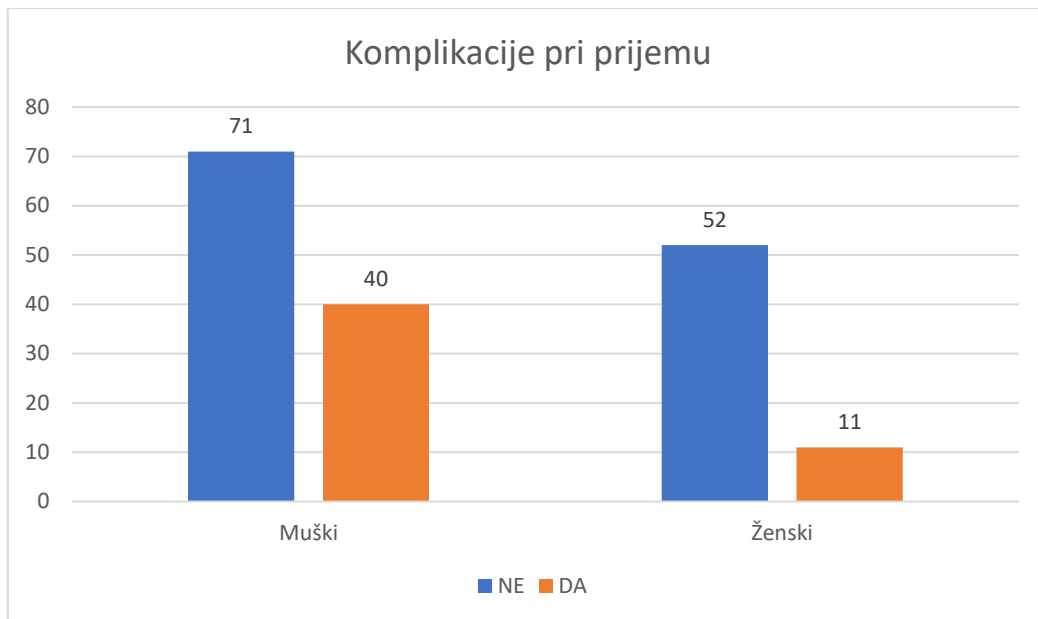
Broj bolesnika s dva i manje slomljenih rebara, koji nisu imali komplikacije pri prijemu, (n=37) značajno je veći u odnosu na one koji su imali komplikacije pri prijemu (n=14; p=0,001). Također je broj bolesnika sa serijskim prijelomom, koji nisu imali komplikacije pri prijemu, (n=86) značajno veći u odnosu na one s razvijenim komplikacijama pri prijemu (n=35; p<0,001). Oba bolesnika s komadnim prijelomom su imali komplikacije pri prijemu (Tablica3).

Tablica 3. Povezanost tipa prijeloma rebara s učestalosti komplikacija.

| Tip prijeloma | Komplikacije | | | | χ^2 | p |
|---------------|--------------|-------|----|-------|----------|--------|
| | DA | | NE | | | |
| | n | % | n | % | | |
| dva i manje | 14 | 27,45 | 37 | 72,55 | 10,373 | 0,001 |
| serijski | 35 | 28,93 | 86 | 71,07 | 21,496 | <0,001 |
| komadni | 2 | 100 | 0 | 0 | n/a | n/a |

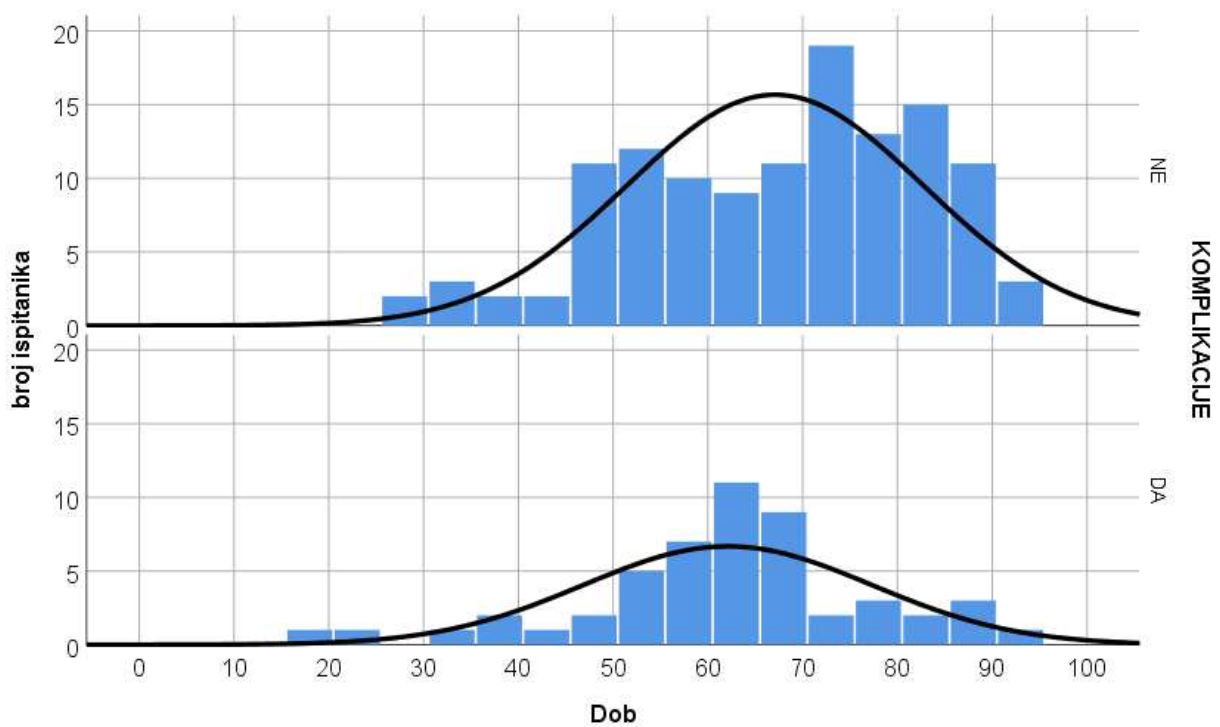
Hi-kvadrat test

Učestalost komplikacija pri prijemu u bolesnika muškog spola iznosila je 36,04% , dok je u žena iznosila 17,46%. Statističkom obradom podataka utvrđeno je da su komplikacije učestalije kod muškaraca (p=0,010) (Slika 10).



Slika 10. Raspodjela bolesnika s obzirom na spol i komplikacije pri prijemu.

Među bolesnicima bez komplikacija pri prijemu utvrđena je veća zastupljenost bolesnika starije dobi veće od 70 godina u odnosu na bolesnike s komplikacijama (Slika 11).



Slika 11. Raspodjela bolesnika s obzirom na dob i komplikacije pri prijemu.

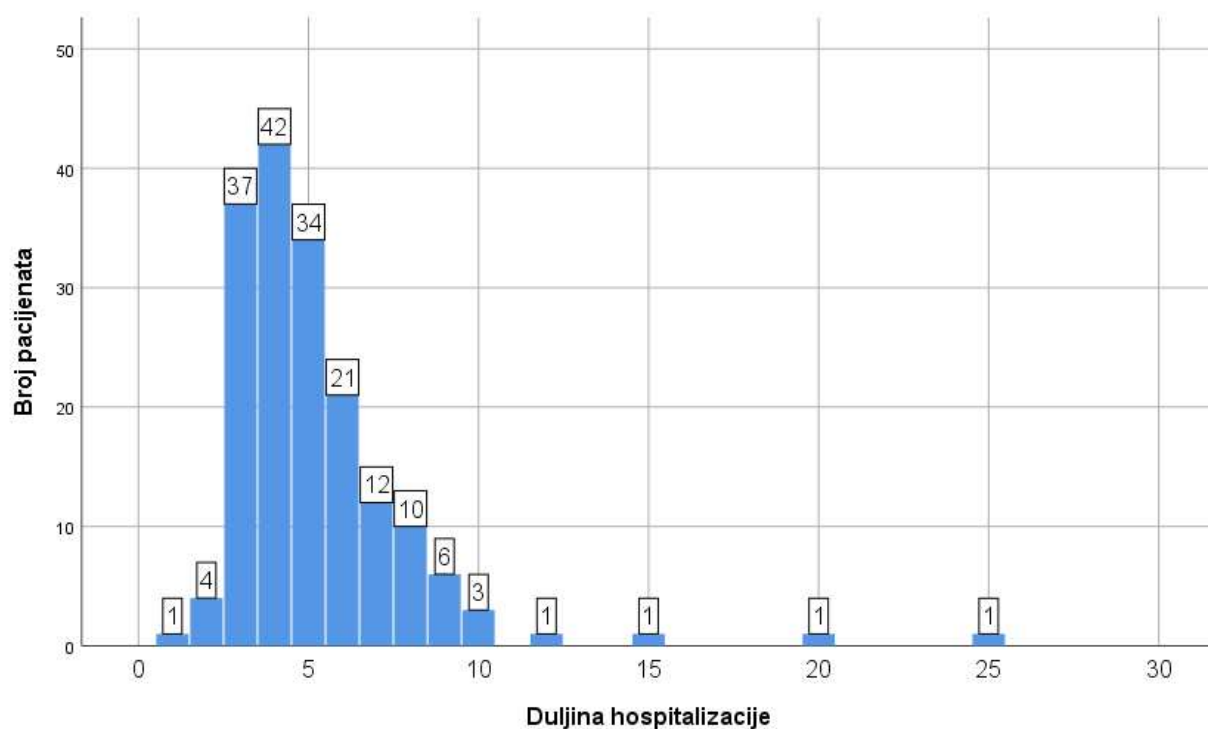
Srednja vrijednost dobi u bolesnika koji nisu imali komplikacije pri prijemu bila je za šest godina veća u odnosu na bolesnike s komplikacijama pri prijemu. Statističkom obradom podataka nije utvrđeno postojanje značajne razlike ($p=0,054$) (Tablica 4).

Tablica 4. Komplikacije pri prijemu i dob pacijenata.

| | Komplikacije | | | | t | p |
|------------|--------------|----------|---------|----------|------|-------|
| | DA | | NE | | | |
| | Medijan | IQR | Medijan | IQR | | |
| Dob | 64 | (55, 70) | 70 | (53, 80) | 1,94 | 0,054 |

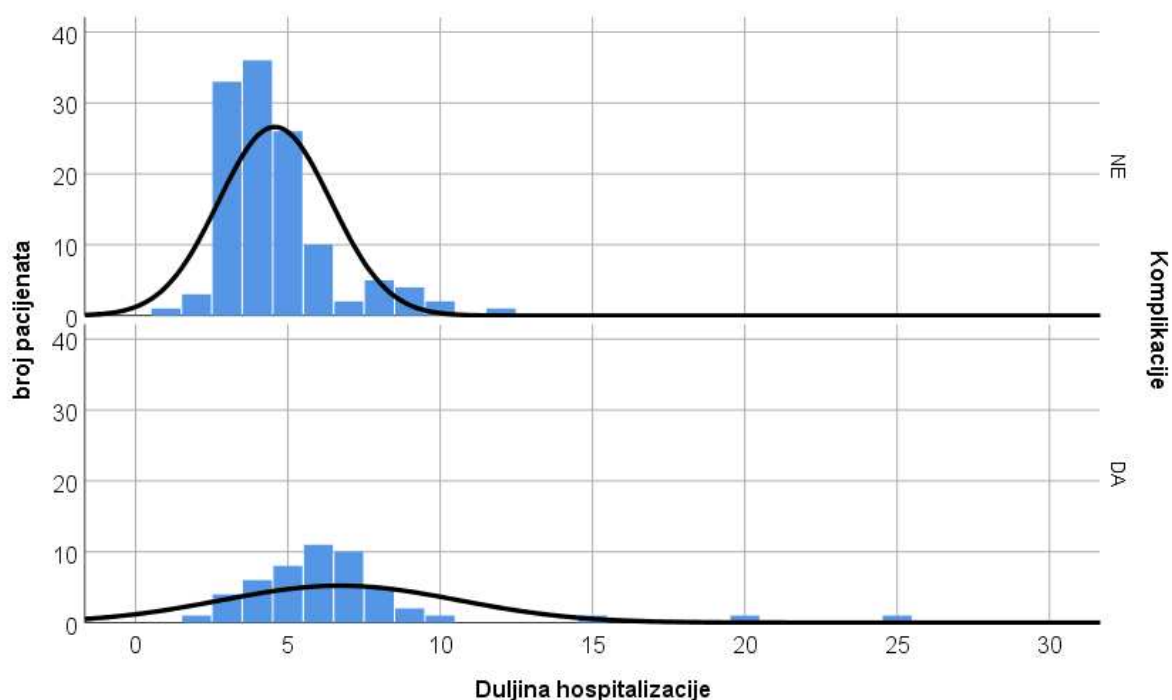
T-test

Većina bolesnika s prijelomom rebara boravila je u bolnici do 10 dana. Srednja vrijednost duljine hospitalizacije bila je pet (IQR 4, 6) dana (Slika 12).



Slika 12. Raspodjela bolesnika s obzirom na duljinu hospitalizacije.

Bolesnici koji su imali komplikacije pri prijemu su imali dulje vrijeme hospitalizacije u odnosu na bolesnike bez komplikacija (Slika 13).



Slika 13. Raspodjela bolesnika s obzirom na duljinu hospitalizacije i komplikacije.

Srednja vrijednost duljine hospitalizacije bila je za dva dana dulja u bolesnika s komplikacijama pri prijemu u odnosu na bolesnike bez komplikacija. Statističkom obradom podataka utvrđeno je postojanje razlike u duljini trajanja hospitalizacije ($p < 0,001$) (Tablica 5).

Tablica 5. Povezanost trajanja hospitalizacije s komplikacijama.

| | Komplikacije | | | | Z | p |
|--------------------------------|--------------|--------|---------|--------|------|--------|
| | DA | | NE | | | |
| | Medijan | IQR | Medijan | IQR | | |
| Duljina hospitalizacije | 6 | (5, 7) | 4 | (3, 5) | 5,05 | <0,001 |

Mann-Whitney U test

Bolesnici bez komplikacija pri prijemu

Bolesnici bez komplikacija pri prijemu najčešće su imali serijski prijelom rebara, ovakvih bolesnika bilo je za 49 više u odnosu na one koji su imali dva i manje slomljenih rebara ($p < 0,001$) (Tablica 6).

Tablica 6. Tip prijeloma rebara kod pacijenata bez komplikacija pri prijemu.

| Tip prijeloma | n | % | χ^2 | p |
|--------------------|----|-------|----------|--------|
| serijski | 86 | 69,92 | | <0,001 |
| dva i manje rebara | 37 | 30,82 | 19,52 | |

Hi-kvadrat test

Najveći broj bolesnika, koji nisu imali komplikacije pri prijemu, nisu razvili komplikacije do kraja liječenja ($n=98$; 79,67%), dok je po jedan bolesnik imao dodatne komplikacije pleuralni izljev (0,81%), te pneumotoraks (0,81%).

U 23 bolesnika nisu dokazane komplikacije, ali se smatra da su imali minimalan izljev zbog trajanja hospitalizacije duže od pet dana (18,7%). Statističkom obradom podataka utvrđeno je da najveći broj bolesnika nije razvio dodatne komplikacije do kraja liječenja ($p < 0,001$) (Tablica 7).

Tablica 7. Učestalost i tip komplikacija u bolesnika koji su razvili naknadne komplikacije tijekom hospitalizacije.

| Tip naknadnih komplikacija | n | % | χ^2 | p |
|---|----|-------|----------|--------|
| nisu razvili dodatne komplikacije do kraja liječenja | 98 | 79,67 | | |
| nisu dokazane komplikacije, ali se smatra da imaju minimalan izljev | 23 | 18,7 | 208,82 | <0,001 |
| pleuralni izljev | 1 | 0,81 | | |
| pneumotoraks | 1 | 0,81 | | |

Hi-kvadrat test

Bolesnici koji su imali serijski prijelom rebara najčešće nisu razvili dodatne komplikacije do kraja liječenja (n=65; 75,58%). Bolesnici koji su imali prijelom dva i manje rebara, također, u najvećem broju slučajeva (n=33; 89,19%) nisu razvili dodatne komplikacije do kraja liječenja (Tablica 8).

Tablica 8. Tip prijeloma rebara i naknadne komplikacije.

| Tip prijeloma | Naknadne komplikacije | | | | | | | |
|------------------|---|-------|---|------|--|-------|---|------|
| | nisu razvili naknadne komplikacije do kraja liječenja | | | | nisu dokazane komplikacije, ali se smatra da imaju minimalan izljev pleuralni izljev | | | |
| | n | % | n | % | n | % | n | % |
| serijski | 65 | 75,58 | 1 | 1,16 | 19 | 22,09 | 1 | 1,16 |
| 2 i manje rebara | 33 | 89,19 | 0 | 0 | 4 | 10,81 | 0 | 0 |

Bolesnici s komplikacijama pri prijemu

Najčešća komplikacija pri prijemu bila je pneumotoraks (n=24; 47,06%), dok je najmanji broj bolesnika imao hematotoraks (n=5; 9,8%). Osam bolesnika (15,69%) su imali dvije komplikacije istovremeno (pneumotoraks i hematotoraks). Statističkom obradom podataka utvrđeno je da je najčešća komplikacija pneumotoraks ($p < 0,001$) (Tablica 9).

Tablica 9. Učestalost i tip komplikacija u bolesnika s razvijenim komplikacijama pri prijemu.

| Vrsta komplikacije pri prijemu | n | % | χ^2 | p |
|--------------------------------|----|-------|----------|--------|
| pneumotoraks | 24 | 47,06 | | |
| pleuralni izljev | 14 | 27,45 | 16,53 | <0,001 |
| hematopneumotoraks | 8 | 15,69 | | |
| hematotoraks | 5 | 9,8 | | |

Hi-kvadrat test

Bolesnici s komplikacijama pri prijemu najčešće su liječeni suportivno, ovakvih bolesnika bilo je za 12 više u odnosu na one koji su liječeni drenažom. Punkcija je kao terapija zastupljena u najmanjem broju (n=1; 1,96%). Statističkom obradom podataka utvrđeno je da je suportivna terapija najčešća (p<0,001) (Tablica 10).

Tablica 10. Način liječenja komplikacija.

| Terapija | n | % | χ^2 | p |
|-------------------|----------|----------|----------------------------|----------|
| suportivna | 31 | 60,78 | | <0,001 |
| drenaža | 19 | 37,25 | 26,82 | |
| punkcija | 1 | 1,96 | | |

Hi-kvadrat test

Bolesnici s komplikacijama pri prijemu najčešće su imali serijski prijelom rebara, ovakvih bolesnika bilo je za 21 više u odnosu na one koji su imali dva i manje slomljenih rebara. Najmanji broj bolesnika u ovoj skupini je imao komadni prijelom (n=2; 3,92%). Statističkom obradom podataka utvrđeno je da je u bolesnika s komplikacijama pri prijemu najveći broj imao serijski prijelom rebara (p<0,001) (Tablica 11).

Tablica 11. Tip prijeloma rebara u bolesnika s razvijenim komplikacijama pri prijemu.

| Tip prijeloma | n | % | χ^2 | p |
|---------------------------|----------|----------|----------------------------|----------|
| serijski | 35 | 68,63 | | |
| dva i manje rebara | 14 | 27,45 | 32,82 | <0,001 |
| komadni | 2 | 3,92 | | |

Hi-kvadrat test

Bolesnici sa serijskim prijelomom rebara najčešće su kao komplikaciju imali pneumotoraks (n=17, 48,57%), dok su pleuralni izljev i hematopneumotoraks bili jednako zastupljeni (n=8, 22,86%). U bolesnika s komadnim prijelomom rebara isti broj pacijenata je

imao pleuralni izljev i hematotoraks kao komplikaciju (n=1, 50%). Bolesnici koji su imali slomljena dva ili manje rebara u većini slučajeva su imali pneumotoraks kao komplikaciju (n=7, 50%) (Tablica 12).

Tablica 12. Tip prijeloma rebara i komplikacije pri prijemu.

| Tip prijeloma | Vrsta komplikacija | | | | | | | |
|---------------------------|--------------------|-------|------------------|-------|---------------------|-------|--------------|------|
| | pneumotoraks | | pleuralni izljev | | hematopneum otoraks | | hematotoraks | |
| | n | % | n | % | n | % | n | % |
| serijski | 17 | 48,57 | 8 | 22,86 | 8 | 22,86 | 2 | 5,71 |
| komadni | 0 | 0 | 1 | 50 | 0 | 0 | 1 | 50 |
| dva i manje rebara | 7 | 50 | 6 | 42,86 | 1 | 7,14 | 0 | 0 |

5. RASPRAVA

Mnoge studije su dokazale da je morbiditet i mortalitet veći u bolesnika s većim brojem slomljenih rebara, međutim morbiditet i mortalitet mogu biti podjednako visoki i kod prijeloma jednog ili dva rebara. Sirmali i suradnici u svojem su istraživanju dokazali izravnu, pozitivnu povezanost između broja slomljenih rebara i stope komplikacija te smrtnosti (35). Lien i suradnici su, također, dokazali da s većim brojem slomljenih rebara raste i broj komplikacija (36). Međutim, Ziegler i suradnici nisu utvrdili povezanost između broja slomljenih rebara i plućnih komplikacija (37). Karadayi i suradnici su u svom istraživanju utvrdili da bolesnici s izoliranim prijelomom rebra imaju veću učestalost pridruženih ozljeda prsnog koša, plućnih komplikacija i postojećih ozljeda drugih organskih sustava nego bolesnici s dva prijeloma rebra. Bolesnici s više od dva prijeloma rebra su imali još veću učestalost pridruženih ozljeda prsnog koša, plućnih komplikacija i ozljeda drugih sustava nego bolesnici s izoliranim prijelomom i bolesnici s dva prijeloma (38). U našoj studiji nismo utvrdili povezanost tipa prijeloma s učestalošću komplikacija. Bolesnici sa serijskim tipom prijeloma i oni s dva i manje slomljenih rebara su imali podjednaku učestalost komplikacija. Izračunali smo da su bolesnici sa serijskim prijelomom rebra u 28,9% slučajeva imali razvijene komplikacije, dok su bolesnici s dva i manje slomljenih rebara imali u 27,5% slučajeva razvijene komplikacije.

Različita istraživanja su utvrdila izravnu i pozitivnu povezanost između dobi bolesnika i učestalosti plućnih komplikacija. Holcomb i suradnici te Testerman su otkrili da je trajanje hospitalizacije dulje u bolesnika starijih od 45 godina (39,40). Liman i suradnici su dokazali da je u bolesnika starijih od 60 godina veća učestalost komplikacija (41). Autori su svoja zapažanja, povećanu stopu komplikacija u starijoj dobi, pripisali smanjenim plućnim rezervama u starijih bolesnika. Za razliku od navedenih studija, Karadayi i suradnici nisu utvrdili značajne razlike u učestalosti komplikacija s obzirom na dob bolesnika (38). Mi smo izračunali da je u bolesnika uključenih u naše istraživanje medijan dobi bio za šest godina veći u bolesnika koji nisu imali razvijene komplikacije pri prijemu, ali bez statistički značajne razlike. Dakle, rezultati našeg istraživanja ne potvrđuju da je učestalost komplikacija veća u starijih bolesnika.

Plućne komplikacije zbog prijeloma rebra uključuju pneumotoraks, hematotoraks, hematomotoraks, kontuziju pluća, nestabilno prsište, upalu pluća te atelektaze. Ziegler i suradnici su utvrdili da samo 6% njihovih bolesnika ima prijelome rebra bez drugih pridruženih ozljeda, dok svi ostali imaju. Izračunali su da je incidencija hematotoraksa i pneumotoraksa 32%, ozljede jetre 11%, ozljede slezene 12%, ozljede središnjeg živčanog sustava 8% (37). Sirmali i suradnici su također utvrdili da većina bolesnika s prijelomom rebra

ima pridružene druge ozljede te je u čak 72,3% slučajeva prisutan pneumotoraks, hematoraks ili hematopneumotoraks (35). Kim i suradnici su izvjestili da je hematoraks prisutan u 59,3% slučajeva, pneumotoraks u 31,7%, potkožni emfizem u 6,7% te ozljede velikih krvnih žila u 0,1% slučajeva (42). U našem istraživanju 13,8% bolesnika je imalo pneumotoraks, 8,1% pleuralni izljev, hematopneumotoraks 4,6% i hematoraks u 2,9% bolesnika. Bolesnici uključeni u naše istraživanje su imali manje pridruženih ozljeda nego bolesnici iz navedene literature. Naši bolesnici su liječeni u Odjelu torakalne kirurgije te je uglavnom riječ o lakšim traumama, dok se bolesnici s težim oblikom uglavnom liječe u jedinicama intenzivnog liječenja, što bi mogao biti mogući razlog manje stope pridruženih komplikacija u naših bolesnika. Uz navedeno, potrebno je navesti da većina naših bolesnika nije razvila komplikacije tijekom hospitalizacije.

Drenaža prsnog koša, kao metoda liječenja, se može koristiti kod pneumotoraksa i hematoraksa nastalih uslijed prijeloma rebara. Unatoč tome, krvarenje iz međurebrenih ili većih krvnih žila zahtijeva hitnu torakotomiju. Sirmali i suradnici su izvjestili da je u 72,3% slučajeva, odnosno u svih bolesnika s pneumotoraksom, hematoraksom i hematopneumotoraksom, učinjena drenaža prsnog koša (35). U studiji koju su objavili Kim i suradnici drenaža je učinjena u 51,5% slučajeva (42). U naših bolesnika drenažom je liječeno 37,3% bolesnika s razvijenim komplikacijama pri prijemu, odnosno 10,9% od ukupnog broja bolesnika. Utvrdili smo da je glavna metoda liječenja, u naših bolesnika, bila konzervativna, tj. suportivna metoda.

Dalton i suradnici su proveli istraživanje kojemu je glavni cilj bio utvrditi duljinu hospitalizacije u bolesnika s prijelomom rebara. U njihovom istraživanju 63% bolesnika je otpušteno s bolničkog liječenja nakon tri dana. Ostalih 37% je bilo hospitalizirano duže od tri dana te je glavni razlog duže hospitalizacije starija životna dob. Zaključno su utvrdili da se većina bolesnika s prijelomom rebara može sigurno otpustiti s bolničkog liječenja nakon tri dana (43). Većina bolesnika uključenih u istraživanje koje su proveli Kim i suradnici su liječeni na bolničkim odjelima te je aritmetička sredina duljine hospitalizacije $22,5 \pm 20$ dana (42). Većina bolesnika uključenih u naše istraživanje je otpuštena s bolničkog liječenja unutar 10 dana od prijema te smo izračunali da je srednja vrijednost duljine hospitalizacije bila pet (IQR 4, 6) dana, što je u skladu s podacima iz navedene literature. Utvrdili smo i da je srednja vrijednost duljine hospitalizacije bila za dva dana dulja u bolesnika s komplikacijama u odnosu na bolesnike bez komplikacija.

U različitim istraživanjima o prijelomu rebra udio muških bolesnika je između 60 i 70% (35,38,39). U našoj studiji udio muških bolesnika iznosio je 63,8%, što je kompatibilno s literaturom. Aktivniji stil života i veća stopa korištenja motornih vozila među muškarcima možda su doveli do ovog visokog postotka. Uz navedeno, dokazali smo i da je učestalost komplikacija bila veća u muških bolesnika.

Glavni nedostatak ove studije je retrospektivno prikupljanje podataka iz protokola i pismohrana povijesti bolesti, zbog čega isti mogu biti nedostatni. Relativno mali broj bolesnika uključenih u ovu studiju može biti jedan od ograničavajućih čimbenika, tako da je za potvrdu dobivenih rezultata potrebno provesti studiju na većem uzorku bolesnika. Jedan od nedostataka studije je i nerandomizirana usporedba među skupinama bolesnika.

6. ZAKLJUČCI

1. Najčešći tip prijeloma rebara je serijski prijelom.
2. Prijelomi rebara su češći u muškaraca, kao i stopa komplikacija nastalih uslijed prijeloma rebara.
3. Nije dokazana statistički značajna povezanost između dobi bolesnika i razvoja komplikacija.
4. Nije dokazana statistički značajna povezanost između broja slomljenih rebara i razvoja komplikacija.
5. Srednja vrijednost duljine hospitalizacije je pet dana te je statistički značajno dulje vrijeme hospitalizacije u bolesnika s razvijenim komplikacijama.
6. Učestalost komplikacija pri prijemu iznosi 29,3% te većina bolesnika s komplikacijama ima razvijene komplikacije pri prijemu, a najčešća komplikacija je pneumotoraks.
7. Najčešća vrsta terapije je konzervativna, tj. suportivna terapija.

7. POPIS CITIRANE LITERATURE

1. Krmpotić-Nemanić J, Marušić A. Topografske regije prednje i lateralne strane prsnog koša. U: Krmpotić-Nemanić J, Marušić A, urednici. Anatomija čovjeka. 2. izdanje. Zagreb: Medicinska naklada; 2007. str. 586-7.
2. Kurihara Y, Yakushiji YK, Matsumoto J, Ishikawa T, Hirata K. The ribs: anatomic and radiologic considerations. *RadioGraphics*. 1999;19(1):105–19.
3. Moore KL, Agur AMR. Thorax. U: Moore KL, Agur AMR, urednici. Essential clinical anatomy. 2nd ed. Philadelphia, Pa: Lippincott Williams & Wilkins; 2002. str. 25-47.
4. Guyton A, Hall JE. Disanje. U: Guyton A, Hall JE, urednici. Urednici hrvatskog izdanja: Kukolja Taradi S, Andreis I. Medicinska fiziologija. 12. izdanje. Zagreb: Medicinska naklada; 2012. str. 465-522.
5. Champion HR, Copes WS, Sacco WJ, Lawnick MM, Keast SL, Bain LW i sur. The Major Trauma Outcome Study: establishing national norms for trauma care. *J Trauma*. 1990;30(11):1356-65.
6. Sulen N, Šimurina T, Karuc E, Tolić A. Epidural analgesia in multiply injured patients with severe chest trauma: two case reports and literature review. *Acta Clin Croat*. 2019;58(Suppl 1):118–23.
7. Liu X, Xiong K. Surgical management versus non-surgical management of rib fractures in chest trauma: a systematic review and meta-analysis. *J Cardiothorac Surg*. 2019;14(1):45.
8. Edgecombe L, Sigmon DF, Galuska MA, Angus LD. Thoracic Trauma. StatPearls [Internet]. Treasure Island (FL): StatPearls Publishing; 2020.
9. Nikolić I. Torakalna kirurgija. u: Kvesić A i sur. urednici. Kirurgija. 1. izdanje. Zagreb: Medicinska naklada; 2016. str. 345-94.
10. Gupta A, Jamshidi M, Rubin JR. Traumatic first rib fracture: is angiography necessary? A review of 730 cases. *Cardiovasc Surg*. 1997;5(1):48–53.
11. Al-Hassani A, Abdulrahman H, Afifi I, Almadani A, Al-Den A, Al-Kuwari A. Rib fracture patterns predict thoracic chest wall and abdominal solid organ injury. *Am Surg*. 2010;76(8):888–91.

12. Baković M, Škavić J, Zečević D. Posebnosti mehaničkih ozljeda pojedinih dijelova tijela. U: Zečević D i sur. urednici. *Sudska medicina i deontologija*. 5. izdanje. Zagreb: Medicinska naklada; 2018. str. 85-104.
13. Cho SH, Sung YM, Kim MS. Missed rib fractures on evaluation of initial chest CT for trauma patients: pattern analysis and diagnostic value of coronal multiplanar reconstruction images with multidetector row CT. *Br J Radiol*. 2012;85(1018):845–50.
14. Li Z, Kindig MW, Subit D, Kent RW. Influence of mesh density, cortical thickness and material properties on human rib fracture prediction. *Med Eng Phys*. 2010;32(9):998–1008.
15. Choi K, Kuhn JL, Ciarelli MJ, Goldstein SA. The elastic moduli of human subchondral, trabecular, and cortical bone tissue and the size-dependency of cortical bone modulus. *J Biomech*. 1990;23(11):1103–13.
16. Dehghan N, de Mestral C, McKee MD, Schemitsch EH, Nathens A. Flail chest injuries: a review of outcomes and treatment practices from the National Trauma Data Bank. *J Trauma Acute Care Surg*. 2014;76(2):462-8.
17. Benjamin E, Recinos G, Aiolfi A, Inaba K, Demetriades D. Flail chest: Less deadly than originally thought. *World J Surg*. 2018;42(12):3927-31.
18. Poirier WJ, Vacca VM. Flail chest. *Nursing*. 2013;43(12):10-1.
19. McDonnell LK, Hume PA, Nolte V. Rib stress fractures among rowers: definition, epidemiology, mechanisms, risk factors and effectiveness of injury prevention strategies. *Sports Med*. 2011;41(11):883–901.
20. Hanak V, Hartman TE, Ryu JH. Cough-induced rib fractures. *Mayo Clin Proc*. 2005;80(7):879–82.
21. Adler CP. Pathologic bone fractures: definition and classification. *Langenbecks Arch Chir Suppl II*. 1989:479-86.
22. ATLS Subcommittee; American College of Surgeons Committee on Trauma; International ATLS working group. Advanced trauma life support (ATLS): The ninth edition. *J Trauma Acute Care Surg*. 2013;74(5):1363-6.

23. Lu MS, Huang YK, Liu YH, Liu HP, Kao CL. Delayed pneumothorax complicating minor rib fracture after chest trauma. *Am J Emerg Med.* 2008;26(5):551–4.
24. Sharma A, Jindal P. Principles of diagnosis and management of traumatic pneumothorax. *J Emerg Trauma Shock.* 2008;1(1):34–41.
25. Mowery NT, Gunter OL, Collier BR, Diaz JJ, Haut E, Hildreth A i sur. Practice management guidelines for management of hemothorax and occult pneumothorax. *J Trauma.* 2011;70(2):510–8.
26. Cohn SM. Pulmonary contusion: review of the clinical entity. *J Trauma.* 1997;42(5):973–9.
27. Chemelli AP, Thauerer M, Wiedermann F, Strasak A, Klocker J, Chemelli-Steingruber IE. Transcatheter arterial embolization for the management of iatrogenic and blunt traumatic intercostal artery injuries. *J Vasc Surg.* 2009;49(6): 1505–13.
28. Demehri S, Rybicki FJ, Desjardins B, Fan CM, Flamm SD, Francois CJ i sur. ACR Appropriateness criteria blunt chest trauma-suspected aortic injury. *Emerg Radiol.* 2012;19(4):287–92.
29. Assi AA, Nazal Y. Rib fracture: Different radiographic projections. *Pol J Radiol.* 2012;77(4):13–6.
30. Hurley ME, Keye GD, Hamilton S. Is ultrasound really helpful in the detection of rib fractures? *Injury.* 2004;35(6):562–6.
31. Harbert JC, George FH, Kerner ML. Differentiation of rib fractures from metastases by bone scanning. *Clin Nucl Med.* 1981;6(8):359–61.
32. Mayberry JC, Terhes JT, Ellis TJ. Absorbable plates for rib fracture repair: Preliminary experience. *J Trauma.* 2003;55:835–9.
33. Marasco SF, Sutalo ID, Bui AV. Mode of failure of rib fixation with absorbable plates: A clinical and numeric modelling study. *J Trauma.* 2010;68:1225–33.
34. de Jong MB, Kokke MC, Hietbrink F, Leenen LP. Surgical management of rib fractures: strategies and literature review. *Scand J Surg.* 2014;103(2):120–5.
35. Sirmali M, Turut H, Topcu S, Gulhan E, Yazici U, Kaya S i sur. A comprehensive analysis of traumatic rib fractures: morbidity, mortality and management. *Eur J Cardiothorac Surg.* 2003;24:133–8.

36. Lien YC, Chen CH, Lin HC. Risk factors for 24-hour mortality after traumatic rib fractures owing to motor vehicle accidents: a nationwide population-based study. *Ann Thorac Surg.* 2009;88:1124–30.
37. Ziegler DW, Agarwal NN. The morbidity and mortality of rib fractures. *J Trauma.* 1994;37:975-9.
38. Karadayi S, Nadir A, Sahin E, Celik B, Arslan S, Kaptanoglu M. An analysis of 214 cases of rib fractures. *Clinics (Sao Paulo).* 2011;66(3):449-51.
39. Holcomb JB, McMullin NR, Kozar RA, Lygas MH, Moore FA. Morbidity from rib fractures increases after age 45. *J Am Coll Surg.* 2003;196(4):549-55.
40. Testerman GM. Adverse outcomes in younger rib fracture patients. *South Med J.* 2006; 99(4):335-9.
41. Liman ST, Kuzucu A, Tastepe AI, Ulasan GN, Topcu S. Chest injury due to blunt trauma. *Eur J Cardiothorac Surg.* 2003;23(3):374-8.
42. Kim HY, Kim MY. Management of patients with rib fractures: analysis of the risk factors affecting the outcome. *Korean J Thorac Cardiovasc Surg.* 2010;43(3):285-91.
43. Dalton MK, Minarich MJ, Twaddell KJ, Hazelton JP, Fox NM. The expedited discharge of patients with multiple traumatic rib fractures is cost-effective. *Injury.* 2019;50(1):109-12.

8. SAŽETAK

Cilj istraživanja: Cilj ovog istraživanja je usporediti epidemiološke, demografske i kliničke karakteristike, ishode liječenja te utvrditi potrebu za hospitalizacijom u bolesnika liječenih zbog prijeloma rebara.

Ispitanici i metode: Ispitanici su svi bolesnici liječeni zbog prijeloma rebara u Odjelu za torakalnu kirurgiju u razdoblju od 1. siječnja 2019. do 31. prosinca 2019. Za potrebe ovog istraživanja bolesnicima su analizirani sljedeći parametri: dob, spol, broj slomljenih rebara, komplikacije pri prijemu, komplikacije tijekom liječenja, način liječenja i duljina hospitalizacije.

Rezultati: U 2019. godini u Odjelu za torakalnu kirurgiju KBC-a Split liječeno je 174 bolesnika hospitaliziranih zbog prijeloma rebara (36,2% žena i 63,8% muškaraca). Najveći broj bolesnika je imao serijski prijelom rebara (n=121; 69,5%). Raspodjela bolesnika s obzirom na komplikacije pri prijemu pokazala je da većina bolesnika (70,7%) prilikom prijema nije imala razvijene komplikacije ($p<0,001$). Srednja vrijednost dobi bila je za šest godina veća kod bolesnika koji nisu imali komplikacije pri prijemu u odnosu na bolesnike koji su imali komplikacije pri prijemu ($p=0,054$). Medijan duljine hospitalizacije iznosio je pet (IQR 4, 6) dana, dok je medijan duljine hospitalizacije bio za dva dana dulji u bolesnika s komplikacijama u odnosu na bolesnike bez komplikacija ($p<0,001$). Najveći broj bolesnika koji nisu imali komplikacije pri prijemu nisu razvili komplikacije do kraja liječenja ($p<0,001$). Najčešća komplikacija pri prijemu bila je pneumotoraks (47,1%; $p<0,001$). Najčešći način liječenja komplikacija bila je suportivna terapija (60,8%), dok je drenaža bila zastupljena u 37,3% slučajeva, a punkcija u samo 1,96% slučajeva ($p<0,001$).

Zaključak: Prijelom rebara je znak teške traume. S obzirom da su 29,3% bolesnika imali razvijene komplikacije pri prijemu te da je manji broj bolesnika razvio komplikacije tijekom liječenja, bez obzira na dob i broj slomljenih rebara svi bolesnici s prijelomom rebara bi trebali biti primljeni na bolničko liječenje.

9. SUMMARY

Diploma thesis title: Management and treatment outcomes of patients with thoracic trauma hospitalized at the Department of Thoracic Surgery of the University Hospital of Split in 2019

Objectives: The aim of this study was to compare epidemiological, demographic and clinical characteristics, treatment outcomes, and to determine the need for hospitalization in patients treated for rib fractures.

Patients and methods: All subjects included in the study were treated for rib fracture at the Department of Thoracic Surgery in the period from January 1st, 2019. to December 31st, 2019. The subjects were analysed according to the following parameters: age, gender, number of broken ribs, complications during admission, complications during treatment, method of treatment and length of hospitalization.

Results: During 2019, in the Department of Thoracic Surgery of the University Hospital of Split 174 patients were treated for rib fractures (36.2% of women and 63.8% of men). Most patients had a serial rib fracture (n=121; 69.5%). Most patients did not have complications at admission (70.7%; $p < 0.001$). The mean age was six years higher in patients who did not have complications at admission compared to patients who had complications at admission, ($p = 0.054$). The median length of hospitalization was five (IQR 4, 6) days, while the median length of hospitalization was two days longer in patients with complications compared to patients without complications ($p < 0.001$). Most patients who did not have complications at admission did not develop complications by the end of treatment ($p < 0.001$). The most common complication at admission was pneumothorax (47.1%; $p < 0.001$). The most common treatment for complications was supportive therapy (60.8%), while drainage was performed in 37.3% of cases and puncture in only 1.96% of cases ($p < 0.001$).

Conclusion: A rib fracture is a sign of severe trauma. Given that 29.3% of patients had developed complications at admission and that a smaller number of patients developed complications during treatment, regardless of age and number of broken ribs, all patients with rib fractures should be admitted to hospital.

10. ŽIVOTOPIS

OPĆI PODACI

Ime i prezime: Josip-Ivan Čondić-Begov

Datum rođenja: 17. veljače 1996.

Mjesto rođenja: Sinj, Republika Hrvatska

Državljanstvo: hrvatsko

Adresa stanovanja: Karakašica 142, Sinj

E-mail: josipcondic56@gmail.com

OBRAZOVANJE

2002. - 2010. – Osnovna škola Marka Marulića u Sinju

2010. – 2014. – Franjevačka klasična gimnazija u Sinju s pravom javnosti

2014. – 2020. – Medicinski fakultet Sveučilišta u Splitu, studijski program medicina

ZNANJA I VJEŠTINE

Vozačka dozvola B kategorije

Aktivno korištenje engleskog jezika

Pasivno korištenje njemačkog jezika