

Ruptura i liječenje Ahilove tetive - sustavni pregled

Dagelić, Luka

Master's thesis / Diplomski rad

2022

Degree Grantor / Ustanova koja je dodijelila akademski / stručni stupanj: **University of Split / Sveučilište u Splitu**

Permanent link / Trajna poveznica: <https://um.nsk.hr/um:nbn:hr:176:498130>

Rights / Prava: [In copyright](#)/[Zaštićeno autorskim pravom.](#)

Download date / Datum preuzimanja: **2024-10-01**



Sveučilišni odjel zdravstvenih studija
SVEUČILIŠTE U SPLITU

Repository / Repozitorij:

[Repository of the University Department for Health Studies, University of Split](#)



zir.nsk.hr



UNIVERSITY OF SPLIT



DIGITALNI AKADEMSKI ARHIVI I REPOZITORIJI

SVEUČILIŠTE U SPLITU

Podružnica

SVEUČILIŠNI ODJEL ZDRAVSTVENIH STUDIJA

DIPLOMSKI SVEUČILIŠNI STUDIJ

FIZIOTERAPIJA

LUKA DAGELIĆ

**RUPTURA I LIJEČENJE AHILOVE TETIVE – SUSTAVNI
PREGLED**

DIPLOMSKI RAD

Split, 2022.

SVEUČILIŠTE U SPLITU

Podružnica

SVEUČILIŠNI ODJEL ZDRAVSTVENIH STUDIJA

DIPLOMSKI SVEUČILIŠNI STUDIJ

FIZIOTERAPIJA

LUKA DAGELIĆ

**RUPTURA I LIJEČENJE AHILOVE TETIVE – SUSTAVNI
PREGLED**

**ACHILLES TENDON RUPTURE AND TREATMENT –
SYSTEMATIC REVIEW**

Diplomski rad/Master's Thesis

Mentor:

doc. dr. sc. Fabijan Čukelj, dr. med.

Split, 2022.

TEMELJNA DOKUMENTACIJSKA KARTICA

DIPLOMSKI RAD

Sveučilište u Splitu
Sveučilišni odjel zdravstvenih studija
Fizioterapija

Znanstveno područje: Biomedicina i zdravstvo
Znanstveno polje: Fizioterapija

Mentor: doc. dr. sc. Fabijan Čukelj, dr. med.

RUPTURA I LIJEČENJE AHILOVE TETIVE – SUSTAVNI PREGLED

Luka Dagelić, broj 0108037486

Sažetak:

Rad je napravljen kao sustavan pregled literature s ciljem identificiranja randomiziranih studija koje uspoređuju operativne i neoperativne metode liječenja ruptura Ahilove tetive kako bi se moglo zaključiti koja od navedenih je uspješnija po pitanju ponovljenih ruptura, komplikacija i ukupnih funkcionalnih ishoda. Pretraga je izvršena unutar tri baze podataka, uključujući PubMed, ReserchGate i Web of Science, a nakon eliminacije članaka prema postavljenim kriterijima istraživanja, odabrano je pet randomiziranih studija za pristup daljnjoj analizi. Studije obuhvaćaju 484 pacijenta s rupturom Ahilove tetive, od čega ih je 244 podvrgnuto kirurškom, a preostalih 240 neoperativnom liječenju. Rezultati različitih testiranja pokazali su kako kirurški pristup ima manji rizik od ponovne rupture. Naime, u kirurškoj skupini pacijenata ponovna ruptura se dogodila u 3,27% slučajeva, dok je kod nekirurške skupine ovaj udio iznosio 9,58%. Očekivano, u kirurškoj skupini zabilježene su i veće komplikacije, najčešće povezane s infekcijama i stanjem mekog tkiva. Što se tiče funkcionalnih ishoda, većina studija nije pronašla značajne kliničke razlike među skupinama kada je u pitanju snaga, raspon pokreta, opseg potkoljenice ili Leppilahti rezultat. Upravo zbog nižeg rizika povezanog s ponovnom rupturom Ahilove tetive, kirurškom liječenju najčešće se podvrgavaju mlađi pacijenti, dok se stariji pacijenti i osobe s malignitetom većinom upućuju na neoperativno liječenje.

Ključne riječi: Ahilova tetiva, ruptura, liječenje, fizioterapija

Rad sadrži: 61 stranica, 21 slika, 16 tablica, 104 literaturne reference

Jezik izvornika: hrvatski

BASIC DOCUMENTATION CARD

MASTER THESIS

University of Split
University Department for Health Studies
Physiotherapy

Scientific area: Biomedicine and Health
Scientific field: Physiotherapy

Supervisor: doc. dr. sc. Fabijan Čukelj, dr. med.

ACHILLES TENDON RUPTURE AND TREATMENT -SYSTEMATIC REVIEW

Luka Dagelić, no. 0108037486

Summary:

This master thesis was done as a systematic review of the literature with the aim of identifying randomized studies that compare operative and non-operative treatment methods for Achilles tendon ruptures in order to conclude which one is more successful in terms of repeated ruptures, complications and overall functional outcomes. The search was performed within three databases, including PubMed, ReserchGate and Web of Science, and after the elimination of articles according to the set research criteria, five randomized studies were selected for access to further analysis. The studies include 484 patients with Achilles tendon rupture, of which 244 underwent surgical treatment and the remaining 240 patients underwent non-operative treatment. The results of various tests have shown that the surgical approach has a lower risk of rerupture. Namely, in the surgical group of patients, rerupture occurred in 3.27% of cases, while in the non-surgical group this proportion was 9.58%. As expected, major complications were recorded in the surgical group, most often related to infections and soft tissue conditions. Regarding functional outcomes, most studies did not find significant clinical differences between groups in terms of strength, range of motion, lower leg circumference, or Leppilahti score. Precisely because of the lower risk associated with rerupture of the Achilles tendon, younger patients are most often subjected to surgical treatment, while older patients and people with malignancy are mostly referred to non-operative treatment.

Keywords: Achilles tendon, rupture, treatment, physiotherapy

Thesis contains: 61 pages, 21 figures, 16 tables, 104 reference

Original in: Croatian

SADRŽAJ

1. UVOD	1
1.1. Anatomija i biomehanika	2
1.1.1. Mišićno-koštani sustav potkoljenice i gležnja	2
1.1.2. Struktura Ahilove tetive.....	4
1.1.3. Vaskularna opskrba	6
1.1.4. Biomehanika zdrave Ahilove tetive	7
1.2. Ruptura Ahilove tetive	8
1.2.1. Epidemiologija	9
1.2.2. Etiologija rupture	11
1.2.3. Faktori rizika.....	11
1.3. Klinički testovi	13
1.3.1. Thompsonov test	14
1.3.2. Palpacija pukotine u Ahilovoj tetivi.....	15
1.3.3. Matlesov test	15
1.3.4. Copelandov test.....	16
1.3.5. O'Brienov test.....	17
1.3.6. Simmondsova trijada	18
1.3.7. Usporedba osjetljivosti i specifičnosti testova	18
1.4. Metode radiološke dijagnostike	19
1.5. Pristupi liječenju	21
1.5.1. Kirurške metode.....	22
1.5.2. Neoperacijsko liječenje	26
1.6. Rehabilitacijski protokol	27
1.6.1. Prva faza rehabilitacije (0 - 2 tjedna)	27
1.6.2. Druga faza rehabilitacije (2 – 8 tjedana)	28
1.6.3. Treća faza rehabilitacije (8 – 12 tjedana)	30
1.6.4. Četvrta faza rehabilitacije (12 – 16+ tjedana).....	33
2. CILJ RADA	35
3. METODE ISTRAŽIVANJA I IZVORI PODATAKA	36
4. REZULTATI	39
5. RASPRAVA	46
6. ZAKLJUČAK	48
7. LITERATURA	49
8. POPIS SLIKA I TABLICA	59
9. ŽIVOTOPIS	61

1. UVOD

Ahilova tetiva je najjača i najdeblja tetiva u ljudskom tijelu. Istodobno to je i tetiva kod koje se najčešće događaju rupture. Počinje malo ispod srednjeg dijela potkoljenice, a pričvršćena je za mišiće m. soleus i m. gastrocnemius. Relativni doprinos navedenih mišića tetivi varira. Spiralizacija vlakana tetive stvara područje koncentriranog naprezanja i daje mehaničku prednost. Kalkanealni umetak je specijaliziran i dizajniran da pomogne u raspršivanju stresa s tetive na kalkaneus. Insercija je u obliku polumjeseca i ima značajne medijalne i lateralne projekcije. Tetiva se krvlju opskrbljuje iz mišićno-tetivnog spoja, žila u okolnom vezivnom tkivu i iz osteotendinoznog spoja. Pritom postoje tri vaskularna područja: središnji dio koji opskrbljuje peronealna arterija te proksimalni i distalni dio opskrbljuje stražnja tibijalna arterija. To ostavlja relativno hipovaskularno područje u srednjem dijelu tetive gdje se javlja većina problema, od kojih je ruptura najčešće prijavljen slučaj. (1, 2, 3, 4, 5)

Ruptura Ahilove tetive najčešće se javlja kod muškaraca u dobi između 30. i 50. godine života. Stope incidencije ruptura variraju u literaturi, a prema nedavnoj studiji, prosječna globalna stopu je 18 na 100.000 pacijenata godišnje (6). Simptomi uključuju iznenadnu pojavu boli u području potkoljenice i same tetive, koju pacijenti opisuju kao glasno škljocanje i osjećaj snažnog udarca u potkoljenu. Etiologija tetive proizlazi prvenstveno iz genetske komponente, a potom slijedi utjecaj fenotipa, odnosno degenerativna i mehanička teorija. (7)

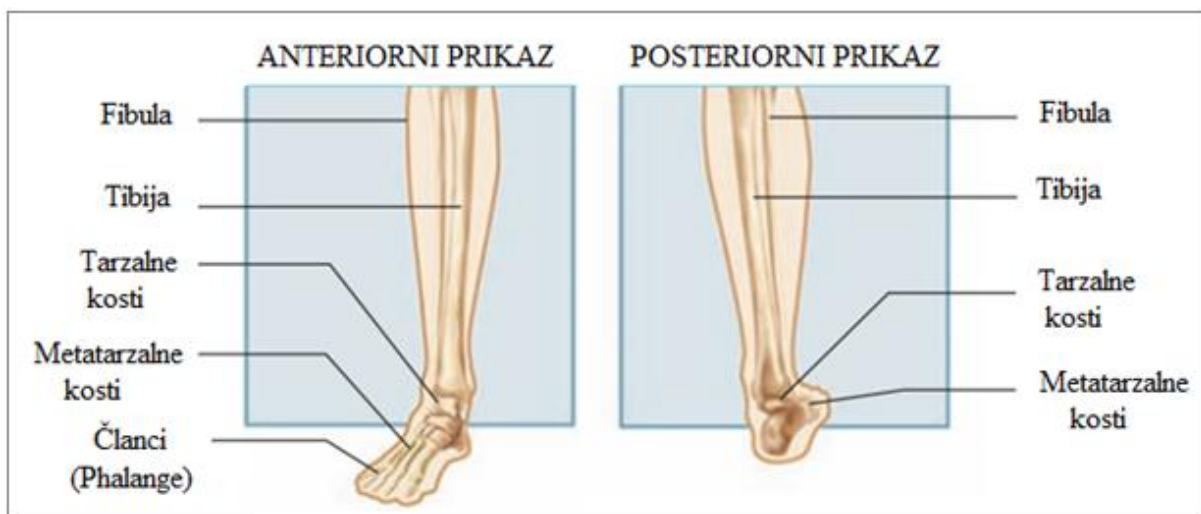
Dijagnostika rupture uključuje čitav niz kliničkih testova, a od radioloških metoda najčešće se koriste ultrazvuk i magnetska rezonanca. Nakon što se dijagnoza uspostavi, odabire se najpovoljniji oblik liječenja, kirurško ili neoperativno liječenje. Premda kirurško liječenje za rezultat ima manji broj ponovnih ruptura, ono se ne primjenjuje na svim pacijentima već najčešće kod mlađih osoba koje vode aktivan sportski i rekreativni život. S druge strane, na neoperativno liječenje upućuju se stariji pacijenti, osobe koje većinu vremena provode sjedeći, pacijenti s dijabetesom, pušači i pacijenti koji koriste anaboličke steroide. Sve su to pacijenti koji su po visokim rizikom od lošeg zacjeljivanja rana nakon kirurškog zahvata. (8) Ipak na odabir metode liječenja najviše će utjecati individualno stanje pacijenta i procjena liječnika.

1.1. Anatomija i biomehanika

Ahilova tetiva smještena je u području zgloba gležnja i ima veliku ulogu u održavanju njegove stabilnosti. Iz tog razloga, prije nego bude više riječi o samoj tetivi, potrebno je dati kratak uvid u mišićno-koštanu strukturu potkoljenice i gležnja da bi se moglo sa sigurnošću utvrditi gdje je smještena i kolika je zapravo uloga Ahilove tetive u ljudskom tijelu.

1.1.1. Mišićno-koštani sustav potkoljenice i gležnja

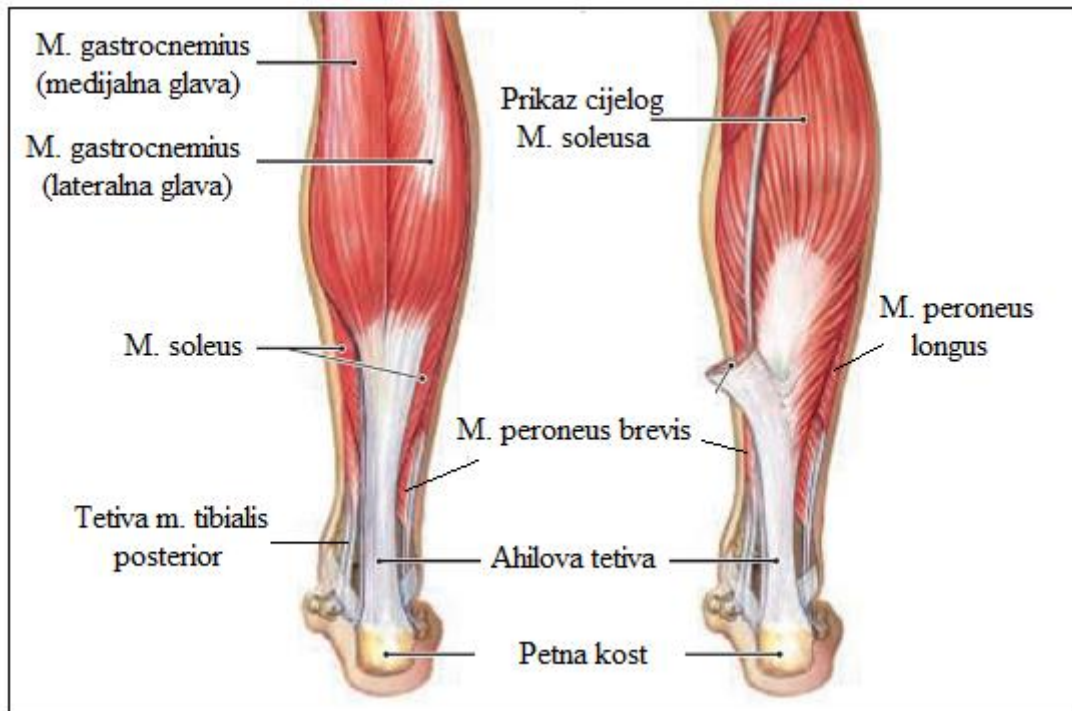
Gležanj je zglob sastavljen od nekoliko važnih struktura koje mu omogućuju prijeko potrebnu stabilnost da bi izdržao do 1,5 puta tjelesnu težinu čovjeka dok hoda te do 8 puta njegovu tjelesnu težinu dok trči. (9) Stopalo i gležanj zajedno se sastoje od ukupno 26 kostiju, uključujući pojedinačne kosti stopala i duge potkoljenične kosti (Slika 1). Od koljenastog zgloba do zgloba gležnja protežu se dvije kosti, tibija (cjevanica) i fibula (lisna kost). Temeljna uloga ove dvije kosti je pružiti stabilnost i potporu ostatku tijela te kroz zglobove bedrene kosti, gležnja i mišića pričvršćenih na ove kosti, osigurati pokretljivost i sposobnost ambulacije u uspravnom položaju. (10)



Slika 1. Koštani sustav potkoljenice i gležnja

Izvor: Pearson Textbook for HigherEducation[Internet]. Musculoskeletal System. Pearson; 2010. [citirano 04. rujana 2022.]. Dostupno na: https://www.pearson.com/content/dam/one-dot-com/one-dot-com/us/en/higher-ed/en/products-services/course-products/fremgen-6e-info/pdf/Sample_ch04_final.pdf

Slijede ih tarzalne kosti koje uključuju ukupno sedam kostiju smještenih u proksimalnoj regiji stopala (11) te metatarzalne kosti koje su smještene u prednjem dijelu stopala i koje povezuju distalne dijelove klinastih (medijalnih, srednjih i lateralnih) kostiju i kuboidne kosti s člancima nožnih prstiju (12).



Slika 2. Stražnja skupina potkoljeničnih mišića

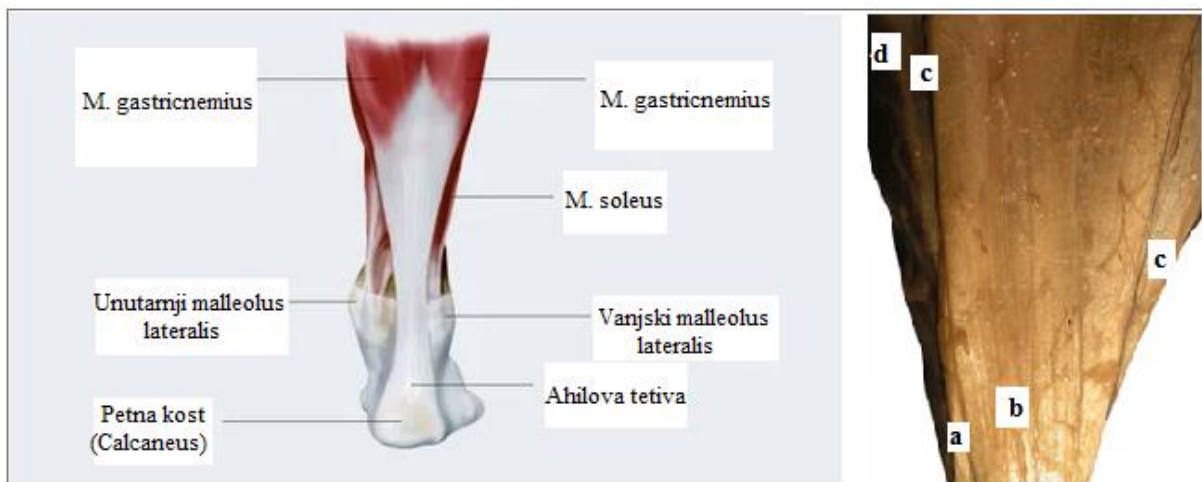
Izvor: Health Jade [Internet]. Muscle; 2017 May. [citirano 04. rujan 2022.]. Dostupno na: <https://healthjade.net/muscle/>

Regio cruris posterior, odnosno stražnja skupina potkoljeničnih mišića (Slika 2) sastoji se od dva mišićna sloja, površinskog i dublinskog. (1, 2) Mišić triceps surae dio je mišića stražnjeg dijela noge. Sastoji se od tri glave, od kojih su dvije površinske (medijalna glava i lateralna glava) koje tvore gastrocnemius mišić i dublji mišić – m. soleus te malom postotku, m. plantaris. (3) Riječ je o 8-12% ljudi koji nemaju m. plantaris. (13) Triceps surae određuje plantarnu fleksiju stopala i njegovu supinaciju, a s mišićnim glavama koje izlaze iz bedrene kosti, pomaže u fleksiji koljena. Važan je za trčanje, hodanje i skakanje. (3) Dok čovjek hoda, aktiviraju se mišići kvadricepsa i m. gastrocnemius, osobito tijekom prve faze oslonca stopala i faze zamaha te u tim pokretima dolazi do potpunog opružanja koljena. M. gastrocnemius intervenira kako bi zaustavio translaciju tibije prema naprijed dok kvadriceps ispruži koljeno. (5) Medijalna glava gastrocnemius mišića intervenira s većom snagom u plantarnoj fleksiji nego lateralna glava, a u hod, bez trčanja, mišić soleus je taj koji preuzima primarnu ulogu te intervenira u plantarnoj fleksiji gležnja i stopala. (3) M. gastrocnemius ima brzo trzajuća vlakna skupine IIB, dok je m. soleus satkan od sporo trzajućih vlakana skupine I. (14) Zajedno su pričvršćeni za kalkanealnu, odnosno Ahilovu tetivu. (1, 2, 3, 4) Ovdje je neizostavno spomenuti i m. plantaris koji je smješten između soleusa i gastrocnemiusa. Premda nema nikakvu važnu biomehaničku funkciju i kod određenog udjela osoba se nikad

ne razvije, važan je zbog svoje tetive koja se u brojnim slučajevima koristi u svrhu transplantacije. (2) Što se tiče peronealnih mišića (Slika 2), radi se o glavnim evertorima stopala koji su odgovorni za 63% snage potrebne za izvijanje stopala te pomažu u plantarnoj fleksiji. Peronealni mišići rade zajedno kako bi osigurali kontrolu lateralne ravnoteže pri hodu (15).

1.1.2. Struktura Ahilove tetive

Kompleks Ahilove tetive nastaje spajanjem m. soleusa te medijalnog i lateralnog m. gastrocnemiusa, a prvi put je opisan od strane Wooda Jonesa 1944. godine koji je primjetio kako Ahilova tetiva ide prema dolje, a potom se rotira prije umetanja u petnu kost (calcaneus). Na taj način fascikle koje izlaze iz medijalne glave m. gastrocnemiusa tvore stražnji dio tetive, dok njegova lateralna glava i m. soleus čine njezin prednji dio (Slika 3). (14, 15, 16) U 2,9% do 5,5% ljudi postoji i treća glava gastrocnemiusa, najčešće povezana s medijalnom glavom. Povremeno i m. plantaris može učinkovito formirati treću glavu, što se događa u slučaju kada se spoji s gastrocnemiusom na mjestu konvergencije medijalne i lateralne glave. (17)



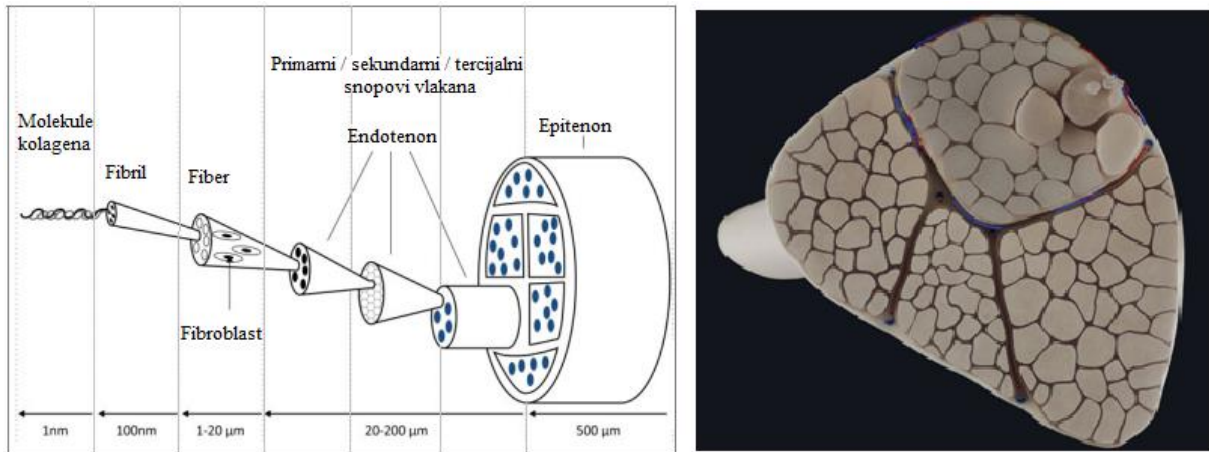
Slika 3. Stražnji prikaz Ahilove tetive i njenih sastavnica

Legenda: **a** - tetiva m. plantarisa; **b** – vlakna iz medijalne glave m. gastrocnemiusa; **c** – aponeuroza m. soleusa; **d** – m. soleus

Izvor: prilagođeno prema Medi [Internet]. Achillodynia; 2021. [citirano 06. rujan 2022.]. Dostupno na: <https://www.medi.de/en/diagnosis-treatment/ankle-pain/achillodynia/>; Szaro P, Witkowski G, Smigielski R, Krajewski P, Ciszek B. Fascicles of the adult human Achilles tendon – An anatomical study. *Ann Anat.* 2009; 191:586-593.

Ahilova tetiva nema pravu sinovijalnu tetivnu ovojnici, već lažnu ovojnici pod nazivom paratenon i koja tetivi dopušta da klizi u odnosu na susjedne strukture. Sam paratenon se sastoji od nekoliko tijesno zbijenih, finih membranskih listova gustog vezivnog

tkiva koji odvajaju samu tetivu od duboke fascije noge. Bogat je krvnim žilama i živcima. Zajedno s vezivnim tkivom (epitenon) koje prijanja uz samu površinu tetive tvori omotač koji okružuje tetivu -peritenon. Može se istegnuti 2–3 cm dok se tetiva pomiče. (17)



Slika 4. Mikroanatomska struktura Ahilove tetive

Izvor: prilagođeno prema (15) Weisskirchner Barfod K. Achilles tendon rupture; Assessment of nonoperative treatment. Dan Med J. 2014;61(4):1-26.; Ekomaru C. [Internet]. Common injuries to the tendons. 19. Dec 2019; [citirano 4. rujan 2022.]. Dostupno na: <https://3d4medical.com/blog/common-injuries-to-the-tendons>

Na Slici 4. prikazana je struktura Ahilove tetive. Tetiva je izgrađena od molekula kolagena tipa I koji čini ukupno 95% njezine građe, dok preostalih 5% čine tipovi III i V, a koji su uglavnom smješteni na području spoja tetive i kosti (enteza) i u epitenonu. (18) Cjelokupna tetiva sastoji se od pet struktura koje uključuju:

1. molekule kolagena,
2. fibroblaste (tenoplasti i tenociti) – stanice koje proizvode kolagen,
3. vlakna (fibrili)
4. snopove vlakana
5. fascikule (18, 19).

Područje spoja tetive i kalkanealne kosti naziva se enteza, odnosno osteotendinozni spoj. Ovo je mjesto inače usko vezano uz pojavu retrokalkanealnog burzitisa, upale do koje dolazi zbog pritiska obuće na Ahilovu tetivu. Entezu je sastavljena od tri karakteristične vlaknaste hrskavice, od čega se dvije nalaze u tetivi (etezijska i sezamoidna), a jedna na petnoj kosti (periostalna). Anteriorno od retrokalkanealne burze nalazi se Kargerov masni jastučić u obliku potkove koji štiti burzu i tetivu od stražnjeg vrha petne kosti. Retrokalkanealna burza sadrži sinovijalnu tekućinu koja smanjuje trenje između stijenki burze te između Ahilove tetive i petne kosti. (20)

zacjeljivanja tetive nakon kirurškog zahvata zbog čega je potrebno uzeti u obzir topografske specifikacije peronealne arterije prije odabira pristupa liječenju. (5)

1.1.4. Biomehanika zdrave Ahilove tetive

Tetive se većinom ne proučavaju izolirano već zajedno s pripadajućim mišićima s kojima tvore jedinstvenu funkcionalnu biomehaničku jedinicu. Obzirom na to oduvijek je bilo teško ustanoviti doprinos kretanju i prijenosu sile od strane same tetive. (21) Općenito, sve tetive u tijelu imaju značajna mehanička svojstva koja im omogućuju prijenos sile sa mišića na kosti. (22) Karakterizira ih visoka elastičnost i svojstvo istezanja slično opruzi. Upravo elastičnost tetivi omogućava pohranjivanje energije i njezino kasnije otpuštanje, što je osobito važno prilikom trčanja. Baš kao i opruga, tijekom hoda, a prilikom stajanja na tlo punim stopalom tetiva apsorbira energiju, a zatim ju otpušta u fazi odgurivanja stopala od tla. Kako objašnjavaju Rosso i Valderrabano, prilikom jednonožnog skoka pohranjuje se 74% mehaničke energije, a 16% skoka proizlazi iz tog elastičnog trzaja. (21) Prije nego li dođe do oštećenja, tetiva se može istegnuti i do 4%. Primjerice, istezanje za 2% će rezultirati sa potpunim istezanjem vlakana, a istezanje iznad 4% dovesti će do pucanja intermolekularnih veza među vlaknima i funkcija tetive biti će znatno smanjena. Svako istezanje veće od 8% u najvećem broju slučajeva završava rupturom Ahilove tetive. (22)

Razmatrajući Ahilovu tetivu kao dio funkcionalne biomehaničke jedinice, njezina je uloga, kao i uloga m. triceps surae, od enormnog značaja za pokrete u donjim ekstremitetima, uključujući hodanje, skakanje i trčanje. Početni pokret pri bilo kojoj od navedenih aktivnosti uključuje odvajanje pete od tla, što se događa prvenstveno zbog stvaranja propulzijske sile od strane m. triceps surae, koja djeluje protiv gravitacije. Osim toga, ovi mišići imaju važnu ulogu i u stabiliziranju tijela dok se nalazi u uspravnom položaju. (23) Pritom Ahilova tetiva prenosi silu koja se generira u plantarnim fleksorima stopala, stabilizira gležanj i djeluje na stvaranje pokreta. Njena visoka elastičnost pomaže joj da apsorbira silu i da se samim time bolje prilagodi na povećano opterećenje. (24) Istraživanje koje je proveo Doral et. al. pokazuje da tetiva tijekom hoda podnosi silu opterećenja koja je tri puta veća od tjelesne težine čovjeka i iznosi 2.6 kN. U slučaju trčanja sila je znatno veća i može iznositi do 9 kN, odnosno čak do 12,5 puta veće opterećenje od čovjekove tjelesne težine. (22) Ovo je ujedno temeljni razlog zašto je upravo Ahilova tetiva najsnažnija tetiva u tijelu.

1.2. Ruptura Ahilove tetive

Ruptura Ahilove tetive (engl. *Achilles tendon rupture*) je puknuće supstance tetive koje nastaje bez ikakvog prethodnog diskontinuiteta u koži ili potkožnom tkivu, a može biti djelomična ili potpuna. (25)

Djelomična ruptura je djelomični prekid Ahilove tetive izazvan iznenadnom ozljedom prilikom koje pacijenti često prijavljuju bol prilikom opterećenja i osjećaj slabosti. Prema nisu u stanju postići maksimalno opterećenje u području tetive, pacijenti ipak održavaju sposobnost treniranja. (26) Oko 39% tjelesno aktivnih pacijenata pati od trajnih simptoma, dok ih 61% osjeća inicijalnu bol pri zagrijavanju, a nakon određenog razdoblja mirovanja, koja se može smanjiti ili pojačati tijekom tjelesne aktivnosti. (27) Klinički nalazi za djelomičnu rupturu uključuju zadebljanje tetive, lokaliziranu bol u određenoj regiji, povremeno opipljiv diskontinuitet tetive, gubitak funkcije i šepanje. (27, 28, 29)

Potpuna ruptura puno se češće događa od djelomične, a kod pacijenata dolazi do oštre boli točno po središnjem dijelu Ahilove tetive. (30) Premda se pokazalo da prisustvo boli nije konstantno nakon što do ozljede dođe, pacijenti većinom prijavljuju nemogućnost izvođenja plantarne fleksije prilikom svakog pokušaja. Ipak, neka istraživanja pokazala su da ovo nije uvijek slučaj, obzirom da se kod pojedinih pacijenata s potpunom rupturom tetive sa snagom drugim mišića u području potkoljenice koji sudjeluju u izvođenju navedenog pokreta. (31) Klinički nalazi za potpunu rupturu uključuju uleknucé na mjestu rupture te slabost pri izvođenju plantarne fleksije i palpabilni defekt. (32)

Razvojem tehnologija i mogućnosti, sve veći naglasak se počeo stavljati na genetiku. U najvećoj studiji koja je istraživala genetiku ruptura tetiva, Jozsa i suradnici usporedili su 749 pacijenata s rupturama tetiva (292 s rupturom Ahilove tetive, 274 s rupturom tetive bicepsa, 113 s tetivom extensor pollicis longus rupturom, 49 s rupturom tetive kvadricepsa i 21 s "drugim" rupturama tetive) u mađarskoj populaciji koja se sastoji od 1.2 milijuna pacijenata. Studija je provedena sa svrhom uspostavljanja veze između rupture Ahilove tetive i ABO sustava gena lociranog na kraju q 9. kromosoma. Rezultati studije pokazali povećanu učestalost ruptura Ahilove tetive kod osoba krvne grupe 0 (33) Svojim razmišljanjem o antigenima ABO sustava kao glikoproteinima koji se nalaze u strukturnom sastavu različitih dijelova tijela su postavili temelje budućim istraživanjima. Sharma je sa suradnicima dokazao da se ekstracelularnimatriks unutar tetive sastoji od kolagenih vlakana, glikoproteina, proteoglikana i glikozaminoglikana. Osim strukturnih proteina, nestrukturni proteini i enzimi

doprinosu homeostazi stalnim remodeliranjem matriksa. Zahvaljujući mapiranju ljudskog genoma, na q kraju 9. kromosoma je mapiran COL5A1 gen koji je odgovoran za proizvodnju kolagena tipa V kojeg pronalazimo u tetivama i koji regulira kolagensku fibrilogenezu. Njegovi polimorfizmi igraju važnu ulogu u etiologiji ruptura Ahilove tetive jer dovode do porasta širokog kolagena tipa 5 nauštrb užeg i stabilnijeg kolagena tipa I koji u zdravim tetivama čini 95% tetivnog kolagena. Na istom lokusu je Mokone dokazao prisutnost gena TNC koji kodira protein tenascin-C (34). To je izvanstanični protein koji veže strukture izvanstaničnog matriksa, a prisutan je samo u regijama visokog prijenosa mehaničke sile i naprezanja poput mišićno-tetivnih spojeva, ligamenata i arterijskih stijenki, a sama ekspresija mu je regulirana mehaničkim podražajima. U normalnim stanjima mu je ekspresija u diferenciranim tkivima mala ili nepostojeća. Vjeruje se da abnormalno mehaničko opterećenje pokreće programiranu smrt stanica u tetivama, a kako mehanički signali mogu promijeniti sintezu tenascina-C, koji je zauzvrat sposoban regulirati interakcije između stanica i matriksa, primamljivo je nagađati da bi ovaj protein mogao igrati važnu ulogu u predloženom apoptotičkom modelu tendinopatije koja leži u podlozi rupture (35). Ova teorija poziva na buduća istraživanja. Nadalje, nalazi studije koju je proveo Brown sa suradnicima ukazuje na povezanost ruptur tetive s varijantama sekvenci unutar apoptotičkog regulatornog gena CASP8. Rezultati pokazuju kako pojedinci s genotipom D/D imaju 68% veći rizik od ahilove tendinopatije nego oni s genotipom I/I ili D/I. (36) Do sličnih saznanja došli su i drugi autori. Primjerice, Seale i suradnici istraživali su povezanosti gena CASP8 u putu aktivacije apoptoze, u tri fenotipa mišićno-koštanih ozljeda. Ustanovljeno je kako postoji statistički značajna veza između različitih varijanti CASP8 gena i povećanog rizika od ruptur tetiva i ligamenata. Dominantno su u rizik uključene varijante CASP8_rs384129 i CASP8_rs1045485. (37) Do istih rezultata došli su i Nell i suradnici dokazujući kako je apoptoza zapravo jedan od bioloških puteva uključenih u razvoju ahilove tendinopatije. (38)

1.2.1. Epidemiologija

Stope incidencije ruptur Ahilove tetive variraju u literaturi, a nedavne studije navode prosječnu globalnu stopu od 18 na 100.000 pacijenata godišnje (6). Općenito incidencija ruptur Ahilove tetive raste, a kako bi se to i dokazalo, u Tablici 1 sumirani su rezultati nekoliko studija koje su provedene između 1996. i 2021. godine (39, 40, 41, 42, 43)

Sve studije uključuju retrospektivnu analizu podataka iz odabranih zdravstvenih ustanova. U istraživanju koje su proveli Leppilathi i Puranen za 1994. godinu, incidencija

rupture Ahilove tetive u Irskoj je imala stopu 6 na 100.000 stanovnika (40), Maffulli et. al. otkrio je stopu od 18,67 zabilježenu u Danskoj za istu godinu (44), dok je stopa u Finskoj dvije godine kasnije iznosila 18 (39). Obzirom da je ni jedno ovakvo istraživanje nije provedeno na području Azije, Park, Youn, Baik i Hwang analizirali su podatke svih javnih zdravstvenih ustanova u Južnoj Koreji za razdoblje između 2009. i 2017. godine. Osim što su stope incidencije daleko veće od ranije navedenih, u međurazdoblju je zabilježen i njihov snažan porast. Naime, incidencija je u 2009. godini iznosila 20,75 pacijenata na 100.000 stanovnika, a u 2017. zabilježena je stopa od 26,53 (42). Što se tiče Sjedinjenih Američkih Država, stope incidencije su slične onima u Aziji, a u 2016. godini su iznosile 25 na 100.000 stanovnika (43).

Tablica 1. Stope incidencije ruptura Ahilove tetive (39, 40, 41, 42, 43)

Izvor	Godina	Država	Incidencija *
Leppilahti i Puranen (1996)	1994.	Irska	6
Maffulli et. al. (1999)	1994.	Danska	18,67
Nyyssfnen i Luthje (2000)	1996.	Finska	18
Park, Youn, Baik i Hwang (2021)	2009. 2017.	Južna Koreja	20,75 26,53
Lemme, Li, DeFroda, Kleiner i Owens (2018)	2012. 2016.	SAD	18 25

*stopa na 100.000 stanovnika

Od svih ruptura Ahilove tetive, potpune rupture najuže su povezane sa sportskim aktivnostima. Najniža prijavljena povezanost ruptura sa sportom vidljiva je iz studije koju su proveli Plecko i Passl, u kojoj je njihov udio iznosio 60% (45). U drugim istraživanjima sport je uzročnik u 62% (46), odnosno u 75% slučajeva (47). Raspodjela ruptura Ahilove tetive prema različitim sportovima znatno varira od zemlje do zemlje, u skladu s nacionalnim sportskim tradicijama. Primjerice, u sjevernoj i srednjoj Europi nogomet, tenis, atletika, igre s loptom u dvorani, skijaški spust i gimnastika najčešći su uzročnici koji dovode do rupture. (32, 44) U statistikama SAD-a dominiraju odbojka, košarka i američki nogomet. (43)

Promatrajući dobno-spolnu strukturu, muškarci su podložniji ovoj vrsti ozljeda od žena, što potvrđuju sva ranije istaknuta istraživanja, a najčešće iz razloga što više sudjeluju u sportskim aktivnostima od žena. (6, 39-48) Većina ozljeda pojavljuje se između trećeg i petog desetljeća života (6, 49), a mnogi od tih pojedinaca tjelesno su aktivni povremeno i često se uopće ne zagrijevaju prije sportske aktivnosti (6).

1.2.2. Etiologija rupture

Etiologija rupture Ahilove tetive proizlazi prvenstveno iz genetske komponente. (33-38)

Većina pacijenata kod kojih dođe do spontane rupture nikada prije rupture nije imala nikakve simptome u smislu osjetljivosti, nelagode, ukočenosti te im nije dijagnosticirana nikakva bolest u području rupture Ahilove tetive. (44, 48)

Histopatološke studije na rupturiranim Ahilovim tetivama pokazuju kako gotovo svi pacijenti imaju jasne degenerativne promjene. Najčešće su uočljivi hipovaskularnost, hipoksična i mukoidna degeneracija, nekroza tkiva i stanica te degenerirana kolagena vlakna na i oko mjesta rupture. (50, 51) Jozsa i suradnici dokazali su da su osobe koje većinu svog radnog vremena provode sjedeći najzastupljenije među pacijentima koji imaju rupturu Ahilove tetive. (46) Svi ovi nalazi iz studija upućuju kako upravo sjedilački način života pridonosi slaboj cirkulaciji, pa posljedično i degeneraciji Ahilove tetive, što u kombinaciji genetskim i mehaničkim čimbenicima poput naglih ili ponavljajućih pokreta, dovodi do njenog spontanog pucanja. (46) Međutim, ustanovljen je i značajan broj ruptura kojima degeneracija nije temeljni etiološki faktor. U ovim slučajevima ruptura je posljedica različitih tjelesnih opterećenja i velikih sila koje djeluju na tetivu, a koje su povezane sa sportskom izvedbom. (44, 48) Studije također pokazuju i da nepravilni biomehanički položaji stopala i gležnja tijekom trčanja i skakanja uzrokuju horizontalne, aksijalne i rotacijske promjene na kolagenim vlaknima Ahilove tetive. To su kalkanealni valgus (nagib petne kosti prema unutra) i varus koljena. Riječ je o važnim predispozicijskim čimbenicima za nastajanje rupture. (44, 48)

1.2.3. Faktori rizika

U različitim studijama utvrđeno je nekoliko temeljnih faktora rizika od razvoja rupture Ahilove tetive, osim ranije navedene hipovaskularnosti i sportske aktivnosti. Isti su prikazani u Tablici 2, a odnose se na upotrebu kortikosteroida, anaboličkih steroida koji su zastupljeni među sportašima, potom fluorokinolona i hipertermije.

Starija istraživanja pokazala su negativan odnos između kortikosteroida i ozljeda na području Ahilove tetive, uključujući rupturu i tendinopatiju. U slučaju da pacijent prima kortikosteroide, a u međuvremenu dođe do razvoja tendinopatije na Ahilovoj tetivi, jaka protuupalna svojstva kortikosteroida na samom početku razvoja tendinopatije mogu prikriti

njene osnovne simptome. Samim time produljuje se vrijeme liječenja ozljede, a u međuvremenu je tetiva podložnija nastanku spontane rupture. (52)

Drugi faktor rizika odnosi se na upotrebu anaboličkih steroida. Poznato je da veliki udio sportaša koristi steroide kako bi povećala snagu i izdržljivost te mišićnu masu tijekom treninga, a isto tako, dokazani su njihovi destruktivni učinci na cjelokupan ljudski organizam, uključujući i Ahilovu tetivu. Naime, korištenje anaboličkih steroida usporedno s vježbanjem može dovesti do displazije kolagenih fibrila, što posljedično smanjuje vlačnu čvrstoću tetive. Osim toga, događaju se i promjene u morfologiji uvijanja tetive, što može promijeniti normalnu biomehaniku donjih ekstremiteta, ali i povećati naprezanje tetive. Sve ovo može uzrokovati njeno pucanje. (53)

Tablica 2. Faktori rizika (52, 53, 55, 56, 57, 58)

Kortikosteroidi	➤ prikrivaju osnovne simptome nastanka tendinopatije što u međuvremenu može dovesti i do spontane rupture
Anabolički steroidi	➤ dovode do displazije kolagenih fibrila što može smanjiti vlačnu čvrstoću tetive ➤ događaju se promjene u morfologiji uvijanja tetive
Fluorokinoloni	➤ kelatna svojstva fluorokinolona mogu poremetiti integritet tetive
Infekcije	➤ pronađene bakterije u puknutim Ahilovim tetivama
Hipertermija	➤ tijekom treninga visokog intenziteta otkriven je porast temperature do 45 ⁰ u središnjoj jezgri Ahilove tetive što pridonosi degenerativnim promjenama

Brojna istraživanja provedena posljednjih desetljeća bavila su se analizom povezanosti fluorokinolonskih antibiotika s poremećajima u području ljudskih tetiva. Prema istraživanju koje je proveo Royer sa suradnicima 1994. godine na 100 pacijenata dokazano je kako tretman infekcija fluorokinolonskim antibioticima, poput ciprofloksacina, uzrokuje spektar poremećaja tetive, uključujući i 31 rupturu. (54) Melhusovo istraživanje iz 2005. godine utvrdilo je da kelatna svojstva fluorokinolona mogu poremetiti integritet tetive što može dovesti do rupture. (55) Najsvježija, a ujedno najveća studija ovakve tematike provedena je 2020. godine od strane Bauka i suradnika. Riječ je o desetogodišnjoj retrospektivnoj studiji koja je uključivala milijun američkih korisnika zdravstvene ustanove Medicare. Iz baze podataka izvučeni su podaci o osobama koje su koristile različite antibiotike za liječenje

infekcija i upala, a potom su ovi podaci uspoređeni s podacima o prijavljenim poremećajima tetiva, uključujući rupture. Pokazalo se kako je od tri analizirana fluorokinolona, samo levofloxacin pokazao čak 120% rizika od rupture tetiva rotatorne manšete i Ahilove tetive. Međutim, autori su pretpostavili kako sam lijek zapravo možda i nije uzročnik poremećaja na tetivama. Uzimajući u obzir da je indikacija za antibiotik uvijek nekakva infekcija ili bakterija, prijavljene povezanosti između antibiotika i ruptura tetiva zapravo bi mogle biti posljedica indikacija (infekcija), a ne upotrebe antibiotika za njihovo liječenje. Autori također napominju kako bakterijska infekcija može izravno povećati rizik od rupture, bilo njenim negativnim učinkom na imunološko stanje organizma ili izravnom bakterijskom invazijom na tetivu (56). Ovu pretpostavku opravdavaju studijom koju je proveo Rolf sa suradnicima, a koja je otkrila prisutnost bakterija u velikom broju puknutih tetiva i koja je dokazala da bakterije oslabljuju biomehaničku sposobnost tetive i povećavaju rizik od rupture. (59)

Hipertermija je također identificirana kao faktor rizika od razvoja rupture Ahilove tetive, međutim, istraživanja su do danas napravljena samo na konjima, a moguće posljedice na čovjeka ispitane su putem matematičkih modela. Otkriven je porast temperature do 45 °C otkriven u središnjoj jezgri površinskih tetiva fleksora prstiju konja tijekom trčanja velikom brzinom. Kasnije se, upotrebom matematičkih modela otkrio sličan porast temperature u ljudskim Ahilovim tetivama za vrijeme intenzivne vježbe. Hipertermija posljedično može ugroziti integritet mikrostruktura u tetivama, što je izravno povezano sa studijskim pronalascima oštećenja središnje jezgre tetive i kod konja i kod ljudi. (57, 58)

1.3. Klinički testovi

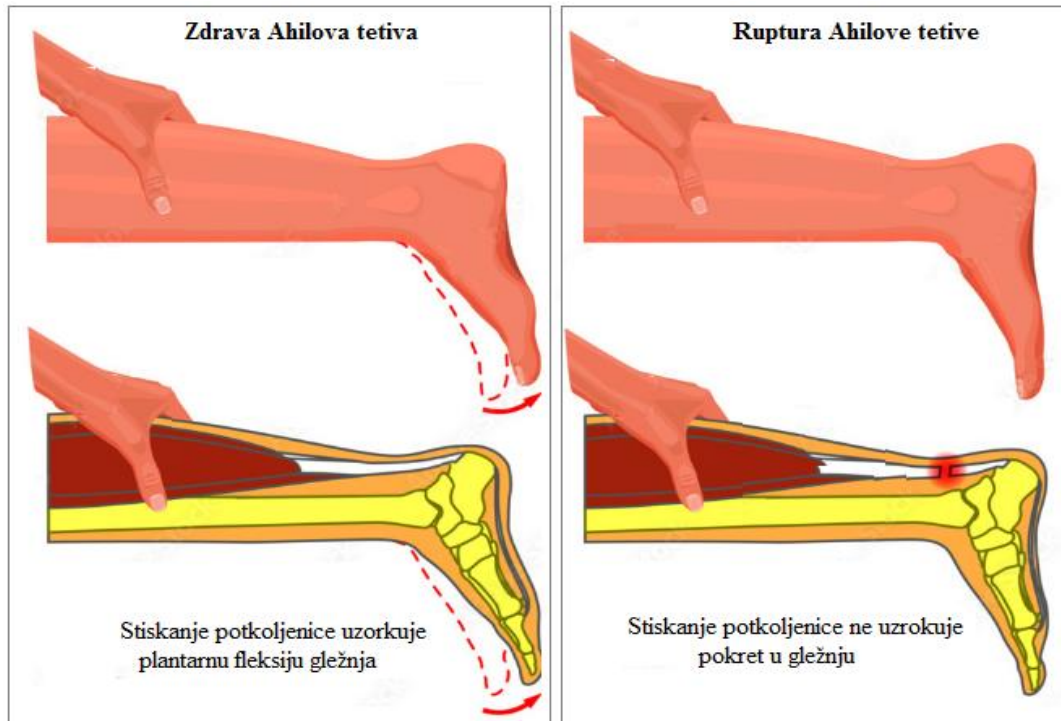
Dijagnosticiranje ruptore Ahilove tetive dosta je otežano, stoga su znanja i iskustva specijalista od iznimnog značaja. Ukoliko se ne postavi prava dijagnoza kada do ozljede dođe, pacijenti će najčešće morati na kirurški zahvat. Važan je i vremenski period kada se obavlja fizički pregled tetive. Ukoliko pacijent dođe na pregled odmah nakon ozljede, pukotina na tetivi će biti vidljiva, u obliku ulegnuća, a može ju se i opipati. No, s produljenjem vremena nakon puknuća, ulegnuće će biti zamijenjeno edemom, što palpaciju čini nepouzdanom. Međutim, postoje i slučajevi kod kojih edem i modrice nisu vidljivi, a plantarna fleksija, pa čak i stajanje na vršcima prstiju još uvijek mogu biti mogući djelovanjem peronealnih mišića. (60) Scheller, Kasser i Quigley u svom istraživanju 1980. godine, prvi su ukazali na problematiku dijagnosticiranja ruptore Ahilove tetive. Njihovo istraživanje pokazalo je kako je čak 25% njihovih pacijenata dobilo pogrešnu dijagnozu upravo zbog beznačajnosti

simptoma. Naime, i liječnika i pacijenta u zabludu i pogrešno prosuđivanje može dovesti pacijentova sposobnost da održi određeni stupanj aktivne plantarne fleksije u prisutnosti pune rupture tetive. Obzirom da u velikom broju slučajeva otekline i modrice nisu vidljive, a kasnije oteklina može uzrokovati poteškoće u palpaciji pukotine u tetivi, liječnici znaju teškoće s izvođenjem plantarne fleksije pripisati boli u Ahilovoj tetivi, a ne potpunoj rupturi tetive, što je zapravo slučaj. (61)

Nakon njihovog istraživanja, pojavili su se brojni klinički testovi za dijagnosticiranje ruptur Ahilove tetive. To su Thompsonov test, Palpacija pukotine u Ahilovoj tetivi, Matlesov test, Copelandov test, O'Brienov test i Simmondsova trijada. Isti se opisuju u nastavku.

1.3.1. Thompsonov test

Simmonds je prvi opisao test tzv. "stiskanja potkoljenice". Autor je primjetio da stisnuti mišići potkoljenice kod zdravog pacijenta proizvode pokret plantarne fleksije gležnja. Međutim, ukoliko je tetiva puknuta, do pokreta neće doći. (62) Naknadno su Thompson i Doherty ovaj test ponovno opisali, zbog čega ga novija literatura predstavlja kao njihov. Međutim, izvorno je Simmondsov. (63)



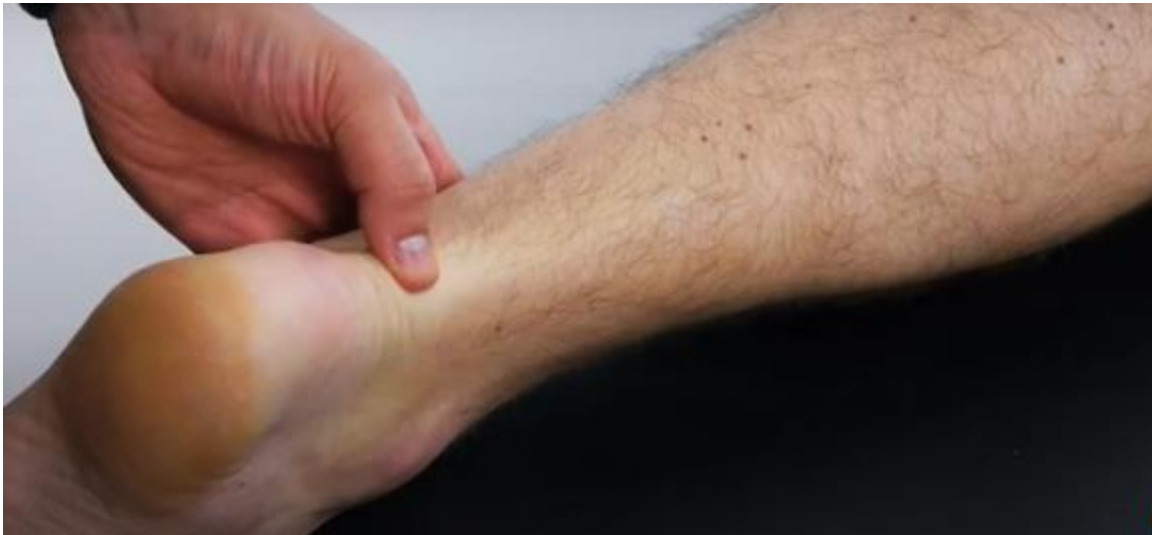Slika 6. Prikaz Thompsonovog testa na zdravoj i puknutoj Ahilovoj tetivi

Izvor: prilagođeno prema Adobe Stock. [preuzeto 9. rujana 2022.]. Dostupno na : <https://stock.adobe.com/ca/images/illustration-of-a-calf-squeeze-test-achilles-tenon-rupture-external-and-skeletal-view-of-an-ankle/243607280>

Za izvođenje Thompsonovog testa, pacijent leži potrbuške, koljeno je flektirano (Slika 6). Tehničar potom rukom stiska mišiće potkoljenice i prati kretanje stopala. Ukoliko kompresija potkoljenice dovede do plantarne fleksije u stopalu, test je negativan. No, u drugom slučaju, kompresija ne izazove pokret, test je pozitivan i ruptura je najvjerojatnije prisutna. Osjetljivost Thompsonovog testa je 96%, a specifičnost 93%. (64) Neki autori vjeruju kako je ovo najpouzdaniji test ukoliko se napravi unutar 48 sati od rupture. (65)

1.3.2. Palpacija pukotine u Ahilovoj tetivi

Palpacija ruptur Ahilove tetive također se izvodi dok pacijent leži potrbuške. Tehničar palpaciju izvodi u cijelom kontinuitetu tetive, od njenog vrha do dna (Slika 7) kako bi pod pritiskom prsta osjetio eventualni razmak unutar tetive, što upućuje na puknuće. (66)



Slika 7. Palpacija Ahilove tetive

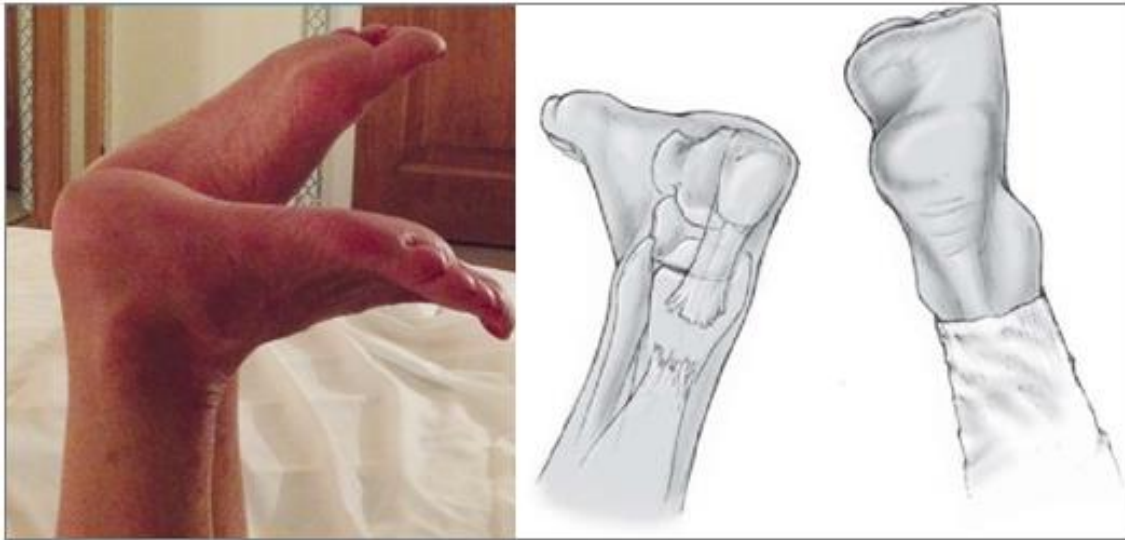Izvor: Physiotutors [Internet.]. Gap Palpation Test - Achilles Tendon Rupture/Tear Assessment; 2022. [preuzeto 10. rujana 2022.]. Dostupno na: <https://www.physiotutors.com/wiki/gap-palpation-test/>

Maffuli je u svojoj prospektivnoj studiji, uspoređujući nekoliko kliničkih testova za dijagnosticiranje ruptur Ahilove tetive, otkrio kako test palpacije ima najnižu osjetljivost od svih ostalih testova. Osjetljivost testa palpacije iznosila je 73%, a specifičnost 89%. (67)

1.3.3. Matlesov test

Matlesov test se izvodi dok pacijent leži potrbuške, a potom se od njega traži da savije koljeno do 90°. Potom tehničar promatra položaj gležnjeva i stopala tijekom fleksije koljena. Ukoliko stopalo na zahvaćenoj strani padne u neutralnu ili dorzalnu fleksiju, dijagnosticira se

puknuće Ahilove tetive. S neozlijeđene strane, stopalo ostaje u laganoj plantarnoj fleksiji kada je koljeno flektirano do 90° (Slika 8). (67)



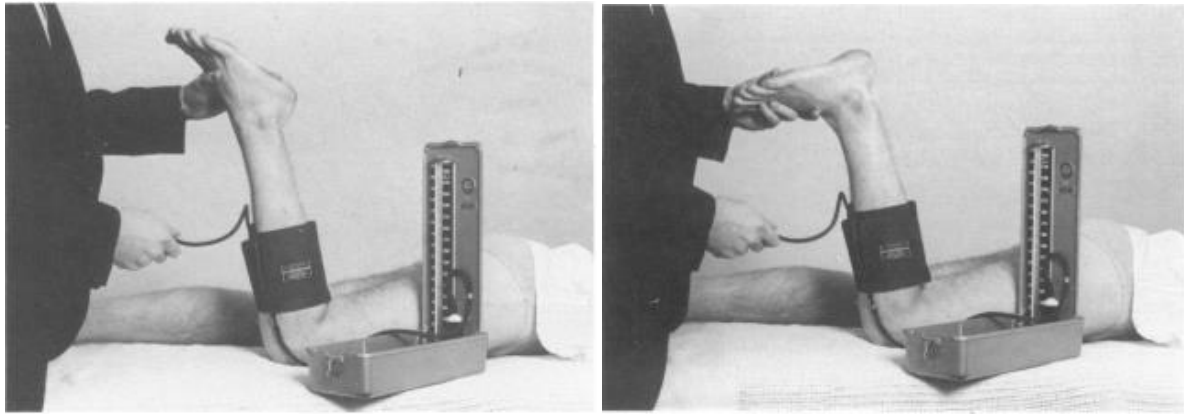
Slika 8. Pozitivan Malthusov test

Izvor: Gibbons LJ. Diagnosing Achilles tendon injuries in the emergency department. The J of the RCN Accid and Emerg Nur Ass. 2013;21(5):26-30.

Ovaj test može se izvoditi dok je pacijent budan ili pod anestezijom. U potonjem slučaju, tehničar će izvršiti pasivnu fleksiju pacijentovih nogu do 90°. Maffulijevo istraživanje dalo je zanimljive podatke. Naime, pokazalo se da je osjetljivost Matlesovog testa manja (88%) dok je pacijent budan i dok sam vrši aktivnu fleksiju koljena, nego kada je pod anestezijom i kada se vrši pasivna fleksija (98%). (67) Specifičnost Malthusovog testa je 86%. (68)

1.3.4. Copelandov test

Copeland je svoj test za otkrivanje rupture na Ahilovoj tetivi predstavio 1990. godine, a za razliku od prethodno opisanih testova, ovaj koristi sfigmomanometar (tlakomjer). (62) Dok je pacijent u ležećem položaju, manšeta sfigmomanometra postavlja se oko sredine potkoljenice i napuhava na 100 mm Hg, a ispitivač postavlja gležanj u pasivnu plantarnu fleksiju. Potom ispitivač dorzalno fleksira gležanj (Slika 9). Ako je Ahilova tetiva zdrava, dorzalna fleksija uzrokuje porast tlaka između 35 i 60 mm Hg, međutim ako je ruptura prisutna, biti će vidljiv niski ili nikakav porast tlaka. (67) Osjetljivost testa kod budnog pacijenta je 78%, a kod pacijenta pod anestezijom 81%. (67) Copeland napominje kako se test mora izvesti na obje tetive kod istog pacijenta kako bi se odredila normalna vrijednost tlaka za tog određenog pacijenta, obzirom da varijabilnost očitovanja može varirati do 5 mmHg. (62)

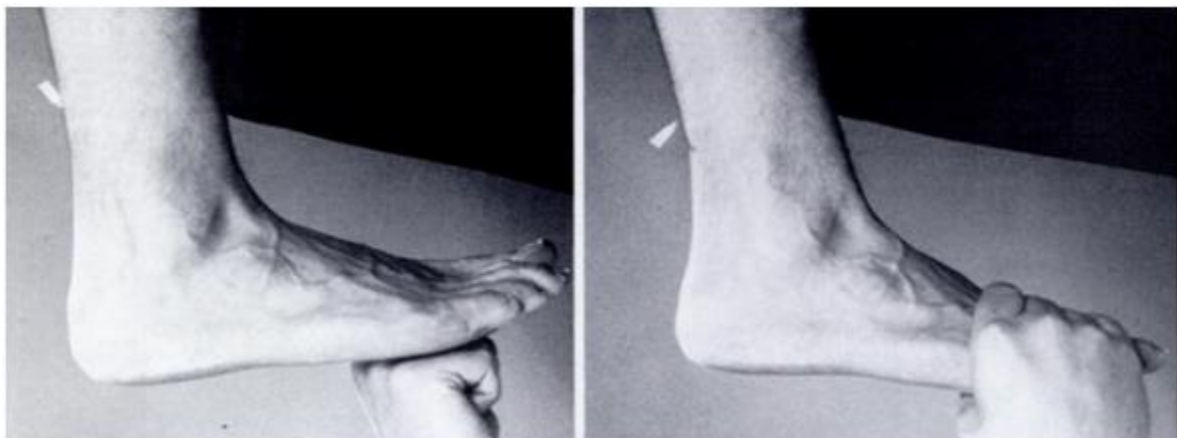


Slika 9. Copelandov test

Izvor: Copeland SA. Rupture of the Achilles tendon: a new clinical test. *Annals of the Royal College of Surgeons of England*. 1990;72:270-271.

1.3.5. O'Brienov test

O'Brienov test je test iglom, a opisao ga je istoimeni liječnik 1984. godine. Ovaj test koristi se iznimno rijetko jer je za pacijente bolan. Test koristi iglu kalibra 25 koja se uvodi pod pravim kutom u mišić potkoljenice medijalno u odnosu na središnju liniju, oko 10 cm proksimalno od gornje granice kalkaneusa. (69) Igla se uvodi sve dok njen vrh ne bude točno unutar supstance tetive. Stopalo se tada pasivno stavlja u naizmjeničnu dorzalnu i plantarnu fleksiju (Slika 10). (67) Ako ruptura nije prisutna, tada se tijekom pasivne dorzalne i plantarne fleksije stopala igla kreće u smjeru suprotnom od kretanja tetive. Ako postoji ruptura, igla se neće pomicati. Pozitivan Thompsonov test s negativnim O'Brienovim testom iglom pokazuje da postoji djelomična ruptura Ahilove tetive. (69) O osjetljivosti i specifičnosti testa nema dostupnih informacija.



Slika 10. O'Brienov test

Izvor: PodiaPaedia [Internet]. O'Brien Needle Test for an Achilles Tendon Rupture; 2022 Jan. [citirano 9. rujana 2022.]. Dostupno na: <https://podiaPaedia.org/wiki/orthopaedics/trauma/achille-tendon-rupture/obrien-needle-test-for-an-achilles-tendon-rupture/>

1.3.6. Simmondsova trijada

Posljednji test je Simmondsova trijada. Radi se o testu koji koristi ukupno tri metode testiranja, a za koji brojni autori tvrde kako je najuspješniji u dijagnosticiranju rupture. Ovaj test sastoji se od dva ranije navedena testa - palpacije i Thompsonovog testa te procjenu promijenjenog kuta deklinacije ozlijeđenog gležnja u usporedbi s neozlijeđenom stranom. (70) Izvođenje Simmondsove trijade za razliku od samog Thompsonovog testa pokazuje da je Simmondsova trijada 100% osjetljiva na rupturu. (67)

1.3.7. Usporedba osjetljivosti i specifičnosti testova

U ranijem tekstu opisano je ukupno šest testova za procjenu ruptуре Ahilove tetive. Neki testovi su pouzdaniji od drugih pa se prema tome češće i koriste. Kako bi se odredilo koji test je najkvalitetniji, u Tablici 3 napravljena je usporedba osjetljivosti i specifičnosti testova, prema nalazima iz ranijih studija (64, 67, 68). Kako objašnjavaju Reiman i suradnici, osjetljivost i specifičnost su svojstva točnosti koja se koriste i za probne i za dijagnostičke testove. Što je osjetljivost bliža 100% u prisutnosti testa s negativnim rezultatom, to je veća sposobnost te kliničke metode da isključi mogućnost za određenu dijagnozu. Isto je i sa specifičnošću. Što je njen udio bliži 100% u prisutnosti testa s pozitivnim rezultatom, to je veća sposobnost te kliničke metode da presuđuje određenu dijagnozu. (71)

Tablica 3. Usporedba osjetljivosti i specifičnosti testova za procjenu ruptуре Ahilove tetive (64, 67, 68)

Naziv testa	Osjetljivost	Specifičnost
Thompsonov test	96%	93%
Test palpacije	73%	89%
Matlesov test	88%	86%
Coplandov test	78%	-
O'Brianov test	nema podataka	
Simmondsova trijada	100%	93%

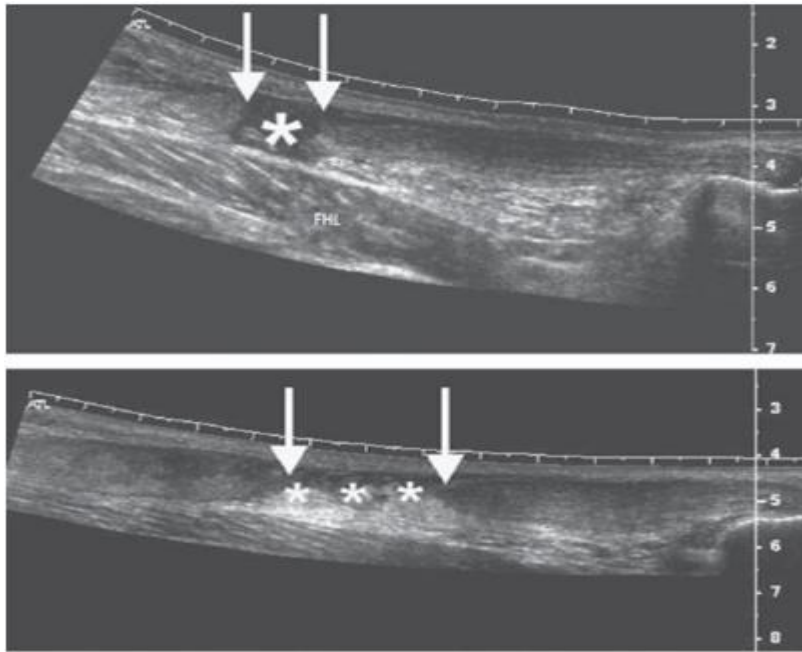
Prema pokazateljima u Tablici 3, evidentno je kako se O'Brienov test ne može uspoređivati obzirom na nedostatnost podataka o osjetljivosti i specifičnosti. Osim toga, ranije je navedeno kako se ovaj test koristi iznimno rijetko zbog čega njegova usporedba ne bi niti imala smisla. Što se tiče Copelandovog testa, njegova je osjetljivost 78%, a podataka o

specifičnosti nema. No, bez obzira na to, u usporedbi s ostalim testovima ne može ga se smatrati iznimno učinkovitim. Od njega lošije pokazatelje ima samo test palpacije. No, ukoliko se potonji koristi zajedno s Thompsonovim testom unutar Simmondsve trijade tada i palpacija postaje učinkovitija. Vidljivo je kako su Thompsonov test i Simmondsova trijada dva testa s najvišim pokazateljima osjetljivosti i specifičnosti, a sam Thompsonov test koristi se kao jedan od tri testa unutar trijade. Reiman i suradnici sugeriraju da se pri kliničkom pregledu koristi što veći broj testova jer sveobuhvatan klinički pregled izveden na takav način može nadmašiti čak i magnetsku rezonancu u pogledu dijagnostičke točnosti za rupturu Ahilove tetive. (71)

1.4. Metode radiološke dijagnostike

Ukoliko i nakon provedbe kliničkih testova dijagnoza ostane nejasna, pristupa se ultrazvučnoj (UZV) dijagnostici ili magnetskoj rezonanci (MRI). (72) Općenito, metode radiološke dijagnostike imaju značajnu ulogu u evaluaciji i procjeni pacijenata s ozljedama na području Ahilove tetive. Pritom pomažu u procjeni bolesti te u određivanju stupnja njene proširenosti. Snimanje može pružiti značajan uvid u stanje tetive te u stanje okolnih, mišićno-koštanih struktura, prije i nakon primijenjene terapije. (73)

Pri ultrazvučnoj procjeni licencirani liječnik mora dobro poznavati anatomiju tetive i okolnih struktura, koristiti snimanje tetive dugom i kratkom ultrazvučnom osi i pritom provoditi dinamično snimanje kako bi se napravila kvalitetna procjena stanja tetivnih vlakana. Nedovoljno znanje i iskustvo liječnika može dovesti do pogrešne dijagnostičke procjene. Ultrazvučna dijagnostika ima visoku pouzdanost u procjeni tendinopatije i potpune rupture Ahilove tetive, dok je u procjeni djelomične ruptуре manje učinkovita metoda. (73) Ultrazvučni snimak potpune ruptуре Ahilove tetive pokazuje retrakciju tetive i stražnje akustično zasjenjenje na mjestu ruptуре. Slika 11 prikazuje dva slučaja potpune ruptуре Ahilove tetive, oba snimljena longitudinalnim UZV valom. Na obje slike vidljivo je hipoehogeno područje abnormalnosti u tetivi. S tim da je na drugoj slici, uz stražnju akustičnu sjenu koja prikazuje puknuće, vidljiva i Kagerova masna hernija (vidljiva bijela sjena unutar poderotine). (73) U istraživanju koje su proveli Maboud Ibrahim i Elsaed na 28 pacijenata, ultrazvučna dijagnostika pokazala je kako UZV nije pouzdana dijagnostička metoda za procjenu djelomične ruptуре tetive, obzirom da ju je na UZV snimkama teško razlikovati od tendinopatije. (74)

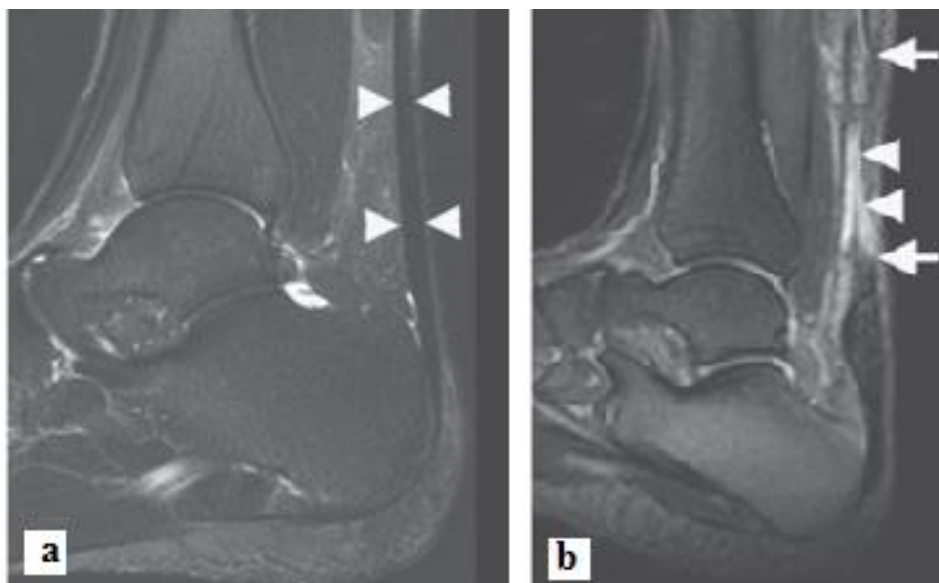


Slika 11. Longitudinalni UZV prikaz potpune rupture Ahilove tetive

Legenda: zvjezdica (*) – razmak (procjep) u tetivi; strelice (↓) – potrgani krajevi tetive

Izvor: Bleakney RR, White LM, Mafull N. Imaging of the Achilles Tendon. [Internet]. [preuzeto 10. rujan 2022.]. Dostupno na: <http://eknygos.lsmuni.lt/springer/503/25-38.pdf>

Osim za dijagnosticiranje potpune rupture i procjenu njene točne lokacije, UZV se koristi za praćenje procesa cijeljenja tetive nakon kirurškog tretmana budući da je vrijedan u otkrivanju promjena tetivne ehostrukture i morfoloških karakteristika kao i promjena u vaskularizaciji tetiva. (75)



Slika 12. MRI prikaz zdrave (a) Ahilove tetive i tetive s potpunom rupturom (b)

Izvor: Bleakney RR, White LM, Mafull N. Imaging of the Achilles Tendon. [Internet]. [preuzeto 10. rujan 2022.]. Dostupno na: <http://eknygos.lsmuni.lt/springer/503/25-38.pdf>

Druga metoda radiološke dijagnostike je MRI. Što se tiče MRI prikaza, na sagitalnim MR slikama, prednji i stražnji dio zdrave Ahilove tetive trebaju biti paralelni jedan s drugim distalno od insercije soleusa. Zdrava tetiva na MRI slikama crno je osjenčena (Slika 12 a). Potpuna ruptura Ahilove tetive na MRI slikama iskazuje se kao potpuni prekid tetivnih vlakana s diskontinuitetom tetive i visokim intenzitetom signala (bijela sjena) unutar tetivnog procjepa (Slika 12 b). (73) Osim vidljivih poremećaja u punoj debljini tetive (procjepa), MRI prikazuje i prisutnost hematoma unutar procijepa, ukoliko ih ima. (74) Osim što je skuplja, MRI je i invazivnija metoda slikovne dijagnostike od UZV, ali je puno učinkovitija u procjeni djelomične rupture Ahilove tetive. (73) Najčešća MRI obilježja djelomične rupture tetive vidljiv je kroz heterogeni intenzitet signala u supstanci tetive, pojavu žarišnog diskontinuiteta tetivnih vlakana, a često je vidljivo i područje abnormalnog intenziteta signala u Kargerovom masnom jastučiću. (74)

Nekoliko puta do sada navedeno je kako se nerijetko zna dogoditi pogrešna dijagnoza, odnosno nedijagnosticirane rupture Ahilove tetive. Ovo dovodi do kronične boli kod pacijenta, teškog oslanjanja na bolesnu nogu tijekom hodanja, do oticanja stražnjeg dijela stopala i nemogućnosti vraćanja uobičajenim sportskim aktivnostima. Ballas i sur.ističu kako čak 25% svih ruptura Ahilove tetive ostane nedijagnosticirano, što posljedično dovodi do kroničnih tegoba. (76) Kronična ruptura odnosi se na rupturu koja se razvija u razdoblju duljem od 6 tjedana, a da nije dijagnosticirana i liječena. (44) Za razliku od akutnih ruptura čiji se simptomi naglo pojavljuju i pogoršavaju i kod kojih je moguće palpacijom osjetiti uleknuće u tetivi, kod kronične rupture ovo nije slučaj, jer tkivo zarasta, a ovo značajno otežava dijagnostiku. Izuzev toga, pacijent je u stanju izvoditi plantarnu fleksiju jer su mu očuvane funkcije peronealnih mišića, m. tibialis posterior, kao i dugih fleksora prstiju. (77) Kako bi klinička dijagnostika bila što učinkovitija, preporučuje se napraviti više kliničkih testova, a u slučaju kronične rupture, najbolja metoda procjene je Simmondsova trijada, uz upotrebu MRI, ukoliko klinička slika i dalje ostane nejasna. (70)

1.5. Pristupi liječenju

Nakon što se dijagnosticira ruptura Ahilove tetive, potrebno je odrediti pristup liječenju, čiji je temeljni cilj uspostaviti kontinuitet tetive te postići punu snagu i funkciju stopala. (78) Pritom postoje dvije metode liječenja: operativno ili kirurško te neoperativno ili konzervativno.

Prvi otvoreni kirurški zahvat za popravak rupture Ahilove tetive izveden je 1888. godine, a od tada do danas razvijene su i opisane brojne kirurške tehnike za njezino liječenje. (79) Godine 1959., Arner i Lindholm proveli su istraživanje nad pacijentima u kojem su usporedili kirurško s konzervativnim liječenjem, a rezultati su pokazali kako su konzervativne metode jedanko učinkovite kao i kirurške zbog čega su veliku prednost davali konzervativnom liječenju koje je neinvazivno. (80)

Na konzervativno liječenje uglavnom se upućuju starije osobe, osobe koje većinu vremena provode sjedeći, pacijenti s dijabetesom, pušači i pacijenti koji koriste anaboličke steroide. Sve su to pacijenti koji su po visokim rizikom od lošeg zacjeljivanja rana nakon kirurškog zahvata. S druge strane, na kirurško liječenje obično se upućuju mlađi pacijenti koji vode aktivan sportski život. (8) Premda su rezultati jedne retrospektivne studije pokazali kako rano dijagnosticiranje i početak konzervativnog liječenja u roku od 48 sati od ozljede rezultira uspješnim funkcionalnim ishodom koji je bio usporediv s kirurškim zahvatima (81), konzervativno liječenje dovodi do trostrukog povećanja stope ponovne rupture (8). U nastavku se opisuju kirurške i konzervativne metode liječenja rupture Ahilove tetive.

1.5.1. Kirurške metode

Postoje dvije vrste kirurških zahvata za liječenje rupture Ahilove tetive. Prvi je otvoreni kirurški zahvat, koji se počeo koristiti davne 1888. godine (79), a drugi je perkuatni zahvat. Potonji se počeo koristiti 1977. godine, a od tada se konstantno usavršava kako bi polučio što uspješnije rezultate (80).

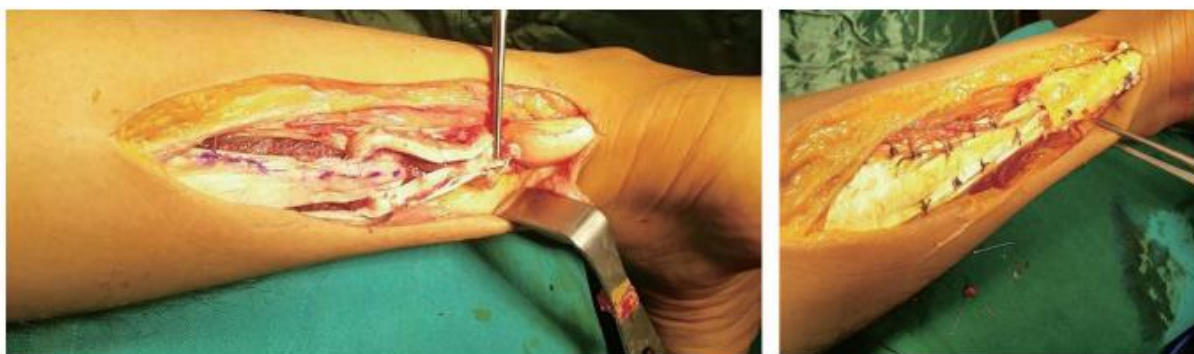Otvoreni kirurški zahvati

Otvoreni kirurški zahvati izvode se dok je pacijent pod anestezijom, a prije samog zahvata potrebno je napraviti kvalitetnu pripremu. U Tablici 4 prikazani su temeljni elementi preoperativne pripreme koji uključuju provjeru i pregled svih radioloških snimaka ruptur Ahilove tetive, a potom se, dok je pacijent pod anestezijom vrši pregled kako bi se još jednom potvrdilo koja ozlijeđena noga je u pitanju. Prilikom pripreme za operaciju, pacijent se na operacijski stol lijega potrbuške, a oko gornjeg dijela bedra ozlijeđene noge postavlja se blijeda staza (Eshmarkova poveska). Važno je da obje noge budu uključene u pripremu za operaciju jer će zdrava noga tijekom samog zahvata služiti za usporedbu napetosti Ahilove tetive i spontane plantarne fleksije. (82, 83)

Tablica 4. Elementi preoperativne pripreme (82, 83)

Preoperativni postupci	<ul style="list-style-type: none">➤ pregled svih radioloških snimaka➤ fizički pregled pacijenta dok je pod anestezijom
Namještanje pacijenta	<ul style="list-style-type: none">➤ pacijent se na operacijski stol lijega potrbuške➤ oko bedra zahvaćene noge postavlja se steznik➤ pacijentu se daje antibiotska profilaksa
Kirurški instrumenti i oprema	<ul style="list-style-type: none">➤ Achillon➤ kirurški skalpel➤ retraktori (za razmicanje tkiva)

Postoji nekoliko otvorenih kirurških metoda, a jedna od najčešće korištenih je Lindholdmova tehnika koja je prvi put predstavljena 1959. godine od strane istoimenog liječnika. (84) Tehnika uključuje zakrivljeni rez koji počinje od sredine lista i proteže se sve do klakaneusa. Ovaj dugački rez omogućuje prikaz kompletne rupture sa otvaranjem paratenona (Slika 13). Potom se rubovi puknute tetive debridiraju, a krajevi približe. Slijedi odvajanje dviju traka proksimalne tetive i gastriknemijusa koji se rotiraju za 180⁰, a zatim se rupturirano područje šiva. Prilikom zatvaranja rane posebna pozornost usmjereva se na prekrivanje mjesta reparacije ovojnicom tetive. (85)

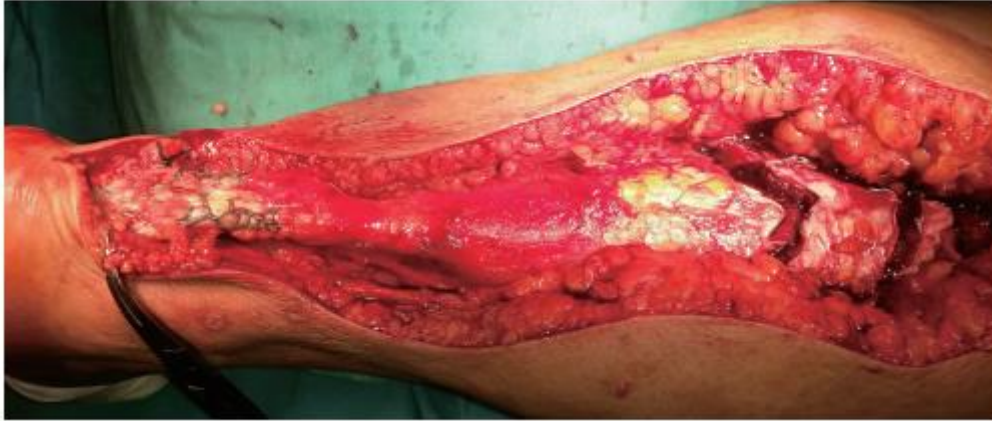

Slika 13. Prikaz otvorenog kirurškog zahvata korištenjem Lindholmve tehnike

Izvor: Ozan F, Dogar F, Gurbuz K, Ekinci Y. et.al. Chronic Achilles Tendon Rupture Reconstruction Using the Lindholm Method and the Vulpius Method. J Clin Med Res. 2017;9(7):573-578.

Druga vrsta otvorenog kirurškog zahvata je Valpiusova tehnika koja se ne koristi često koliko i Lindholdmova, međutim, zanimljivo ju je spomenuti zbog ishoda liječenja koji su jednako dobri kao i kod Lindholdmove metode, što je dokazano u studiji koju su proveli Ozan i suradnici. (86) U Vulpius tehnici izvodi se "V" rez u proksimalnom gastrocnemiusu s vrhom proksimalno. Krakovi "V" trebaju imati približno 10 cm duljine ili oko jedan i pol puta

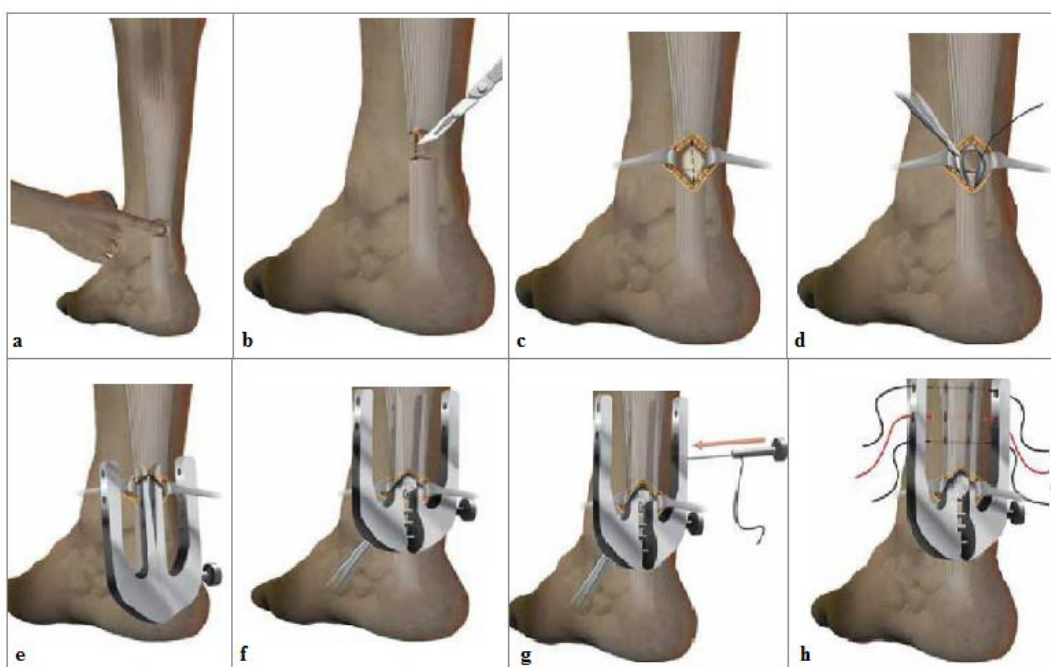
duljine defekta, kako bi se omogućilo dovoljno produljenje. Zatim se proksimalni dio Ahilove tetive povlači distalno sve dok se ne uspije premostiti razmak sa stopalom koje se drži u plantarnoj fleksiji, a potom slijedi šivanje. (86)

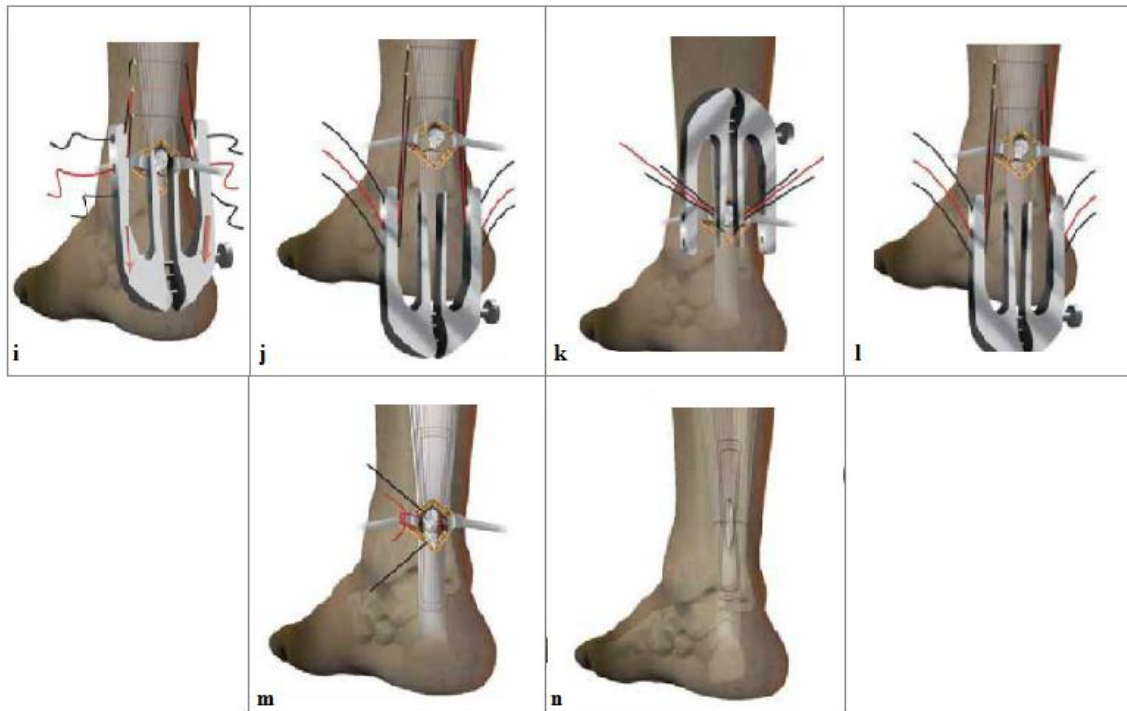


Slika 14. Konačan ishod šivanja rupture Valpius tehnikom

Izvor: Ozan F, Dogar F, Gurbuz K, Ekinci Y. et.al. Chronic Achilles Tendon Rupture Reconstruction Using the Lindholm Method and the Vulpius Method. J Clin Med Res. 2017;9(7):573-578.

Za kraj će se prikazati jedna od novijih metoda otvorenog zahvata koja još uvijek nije dovoljno istražena. Prilikom ove vrste otvorenog zahvata, osim kirurškog skalpela i retraktora, koristi se instrument pod nazivom Achillon, dizajniran za prolazak šavova kroz tetivu. Izrađen je od nehrđajućeg čelika ili polimera. Sastoji se od para unutarnjih grana povezanih s parom vanjskih grana, pri čemu svaka grana ima liniju otvora na istoj razini kako bi se omogućio lak i točan prolaz šavova kroz sve četiri grane. (82, 87)





Slika 15. Koraci u otvorenom kirurškom zahvatu na rupturi Ahilove tetive

Izvor: Assal M. Limited Open Repair of Achilles Tendon Ruptures: Perspective 1. U: Easley ME. (ed.), Operative Techniques in Foot and Ankle Surgery. Philadelphia: Lippincott Williams & Wilkins; 2011:894-900.

Legenda: **a-** palpacija; **b-** rezanje tkiva skalpelom; **c/d-** postavljanje retraktora; **e/f-** umetanje Achillona proksimalno ispod paratenona; **g-** uvođenje prvog šava u tetivu; **h-** uvođenje dodatna dva šava u tetivu; **i/j** – Achillon se instrument izvlači (i) čime se šavovi dovode iz ekstrakutanog u peritendinozni položaj (j); **k-** ponavljanje postupka na distalnoj strani tetive; **l-** priprema šavova za zatezanje; **m-** redukcija tetive uz stalno praćenje kako bi krajevi tetive bili u potpunosti spojeni; **n-** šivanje kože intradermalnim šavovima

Koraci u samom zahvatu prikazani su na Slici 15. Prije nego se tkivo otvori, izvodi se palpacija kako bi se odredio točan položaj rupture, nakon čega se kirurškim skalpelom izvodi rez po sredini tetive, a na mjestu puknuća. Tkivo se potom razmiče retraktorima kako bi se omogućio nesmetan tijek zahvata. U sljedećem koraku koristi se Achillon koji se umeće proksimalno ispod paratenona. Kada se instrument ispravno namjesti, započinje šivanje, provođenjem igle kroz rupe za prolaz šavova unutar sve četiri grane instrumenta. Rade se ukupno tri paralelna šava, nakon čega se instrument okreće na donju stranu i izvlači čime se šavovi iz ekstrakutanog dovode u peritendinozni položaj. Potom slijedi ponavljanje postupka na distalnoj strani. Kada su svi šavovi umetnuti, prelazi se na njihovo zatezanje, a Achillon se odstranjuje. Zatezanjem šavova provodi se redukcija oukotine u tetivi, a njezini krajevi se spajaju. Kada su u potpunosti spojeni, zahvat je gotov. Naposljetku se još ušiva koža korištenjem intradermalnih šavova. (82)

Perkuatni zahvat

Za razliku od otvorenog kirurškog zahvata, perkuatni zahvat ima minimalnu invazivnost jer se ne otvara tkivo. (87) Prvi je ovu tehniku predstavili su Ma i Griffith 1977. godine (88)

Radi se o iznimno brzom i jednostavnom zahvatu koji se izvodi pod lokalnom anestezijom i bez korištenja steznika. Na ovaj se način cirkulacija u koži i tetivi ne oštećuje. Rizik od problema sa zacjeljivanjem rana i infekcije je minimalan. (87) Perkuatni zahvat, za razliku od otvorenog, omogućava pacijentima raniji povratak svakodnevnim aktivnostima. (89) Čukelj i suradnici u svojoj prospektivnoj studiji iz 2008. godine dokazali veću uspješnost oporavka pacijenata koji su operirani perkuatnom metodom u odnosu na pacijente na kojima se primijenio otvoreni zahvat Lindholdovom tehnikom. Naime, godinu dana nakon zahvata, pacijenti operirani perkuatnim zahvatom imali su 20% bolje rezultate. (85) Međutim, ova metoda ima i nekoliko nedostataka kao što je moguća ozljeda suralnog živca i veća stopa ponovne rupture u odnosu na otvoreni zahvat. Osim toga, perkutani zahvat je kontraindiciran kod kroničnih ruptura, velikih ruptura i kod osoba koje se intenzivno bave sportskim aktivnostima. (89)

S vremenom su se razvile brojne varijacije perkuatnog pristupa liječenju s ciljem smanjenja mogućnosti nastanja jatrogenih ozljeda n. suralisa, a od Ma- Griffithove metode razlikuju se po lokaciji šavova za povezivanje prekinutih dijelova tetive. (90, 91) Ortopedi koji koriste perkuatne zahvate danas rade po metodi Čretnika i suradnika. Riječ je o najnovijoj metodi razvijenoj 2019. godine, a kojom se aproksimaciju puknutih krajeva tetive omogućuje istovremenim simetričnim povlačenjem s obje strane. Aproksimacija puknutih krajeva izvodi se sve dok defekt prestane biti opipljiv. Premda je Črtnikova tehnika zahtjevnija od orinalne, kvalitetna apozicija puknutih krajeva tetive postiže se uz upotrebu manje sile, što posljedično smanjuje rizik režanja tetive tijekom samog povlačenja te minimizira sile izvlačenja koje nastaju na spojevima šava i tetive. Prilikom približavanja krajeva tetive preporučljivo je koristiti se ultrazvukom, posebice kada kirurg po prvi put koristi navedenu tehniku. Ultrazvuk će mu u tom slučaju pomoći u kontroli približavanja i primjeni odgovarajuće snage povlačenja. (92)

1.5.2. Neoperativno liječenje

Konzervativna metoda liječenja rupture provodi se većinom kod starijih pacijenata i dijabetičara. (8) Obzirom da neoperativno liječenje koristi u potpunosti jednake principe koji

se koriste u rehabilitaciji pacijenata nakon operativnog zahvata (principi liječenja fizikalne terapije i rehabilitacije), neoperacijsko liječenje opisuje se u nastavku, kao rehabilitacijski protokol nakon rupture Ahilove tetive.

1.6. Rehabilitacijski protokol

Općenito, cilj rehabilitacijskog protokola je što brže i kvalitetnije zacjeljivanje rupture te vraćanje pacijenta svakodnevnim aktivnostima, uključujući i sport. Za svaku fazu protokola određeno je njezino vremensko trajanje, međutim, svaka od faza se može produljiti ili skratiti, što isključivo ovisi o samom pacijentu i njegovoj sposobnosti povraćanja funkcionalnosti tetive te o znanjima i iskustvima terapeuta te genetskoj komponenti samog pacijenta. (93)

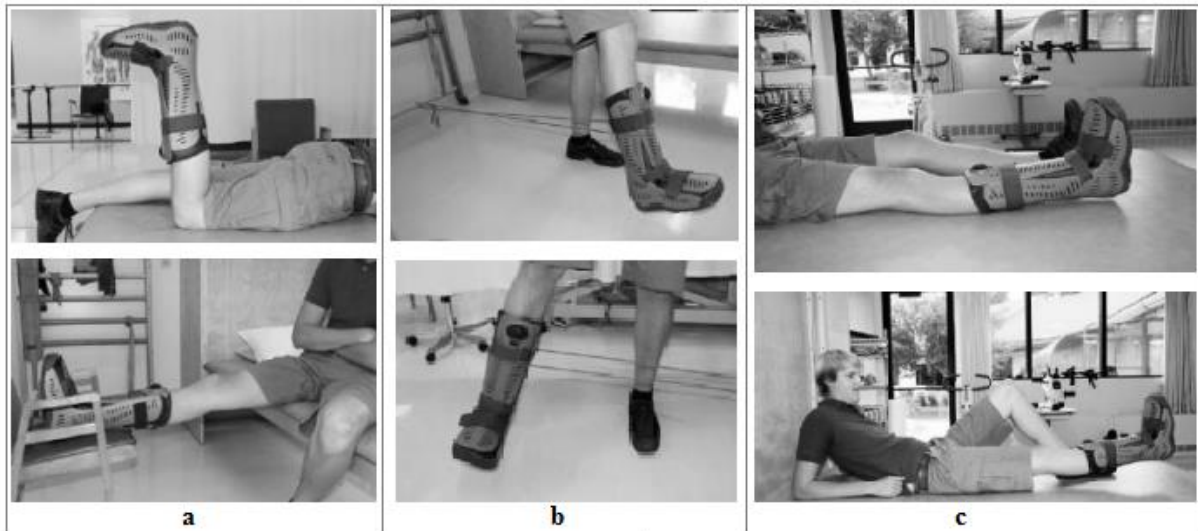1.6.1. Prva faza rehabilitacije (0 - 2 tjedna)

Nakon što se dijagnosticira ruptura (u slučaju neoperativnog liječenja) ili provede kirurški zahvat (u slučaju operativnog liječenja) pacijentu se stavlja specifična ortoza kako bi se gležanj i tetiva u potpunosti imobilizirali, odnosno zaštitili od pomicanja. Ortoza se namješta na 20° plantarne fleksije. Ovaj položaj omogućava potpuno približavanje odcijepljenih krajeva tetive. Pacijent ortozi nosi 24 sata dnevno, a sama faza liječenja traje prva dva tjedna (Tablica 5).

Tablica 5. Prva faza rehabilitacijskog protokola (93, 94, 95)

FAZA I.	
Trajanje	0 - 2 tjedna
Cilj	<ul style="list-style-type: none"> ➤ zaštititi gležanj i stopalo od pomicanja ➤ smanjiti efuziju (izljev)
Imobilizacija	<ul style="list-style-type: none"> ➤ postavljanje specifične ortoze (čizme) s 20° plantarne fleksije ➤ edukacija pacijenta
Fizioterapija	<ul style="list-style-type: none"> ➤ držanje noge u povišenom položaju što češće ➤ vježbe za održavanje pokreta koljenima, kuku i nožnim prstima

Premda Stanfordski protokol propisuje potpuno mirovanje pacijenta u prvoj fazi rehabilitacije (93), drugi autori navode obvezu eleviranja noge te izvođenje vježbi kojima će se održavati pokreti u kuku, koljenima i nožnim prstima (94, 95).



Slika 16. Vježbe za održavanje ROM-a u koljenu (a) i kuku (b) i vježbe jačanja kvadricepsa (c)

Izvor: Banff Sport Medicine [Internet]. Rehabilitation Program for Achilles Tendon Rupture/Repair. Covenant Health- Banff Minral Springs; 2012. [preuzeto 20. rujan 2022.]. Dostupno na: https://banffsportmed.com/wp-content/uploads/2018/01/Achilles-Tendon-Rupture_0.pdf

Na Slici 16 prikazano je nekoliko vježbi za održavanje ROM-a u koljenu i kuku te vježbe za jačanje kvadricepsa. Navedene vježbe pacijent može izvoditi uz pomoć fizioterapeuta ili sam, kod kuće uz prethodne konzultacije s fizioterapeutom. Vježbe fleksije koljena izvode se dok pacijent leži potrbuške, a zahvaćenu nogu u koljenu savija prema gluteusu. Vježbu se preporučuje izvoditi 2 do 3 puta dnevno do 20 ponavljanja. Ekstenzija koljena izvodi se sjedeći, a nogu u ortozu postavlja se na stolicu. U ovom položaju pacijent ostaje prvi puta najdulje do 2 minute, a kasnije se trajanje vježbe može produljivati. Vježbe za kuk izvode se stojeći, uz korištenje trake s najmanjim otporom. Pritom se izvodi fleksija, ekstenzija, abdukcija i adukcija kuka zahvaćene noge. Prilikom izvođenja vježbi pacijent se rukama drži za čvrst oslonac kako ne bi izgubio ravnotežu te pao i ozlijedio se. Posljednja skupina vježbi uključuje vježbe za jačanje kvadricepsa. Vježbe se izvode u ležećem položaju. U prvoj vježbi pacijent gura (ispruža) zahvaćenu nogu prema naprijed, a pritom se stežu mišići kvadricepsa, dok u drugoj vježbi stoji u istom položaju te držeći nogu ravno, lagano ju odlaže od poda kako bi proizveo kontrakciju u kvadricepsu. Vježba se izvodi s najviše do 5 ponavljanja, a nogu se u zraku zadržava do 5 sekundi. (95)

1.6.2. Druga faza rehabilitacije (2 – 8 tjedana)

Druga faza rehabilitacije uobičajeno traje od 2. do 8. tjedna (Tablica 6). Specifičnim instrukcijama i fizioterapijom nastoji se postići pravilno zacjeljivanje tetive te postizanje

normalne mehanike hoda, uz sve veće opterećenje iz tjedna u tjedan. Pacijent i dalje nosi ortoza, a pri hodanju se koristi štakama. Između 2. i 3. tjedna od ozljede na nogu oslanja do 25% tjelesne težine, a svaki sljedeći tjedan opterećenje povećava za dodatnih 25%. Ukoliko sve ide po planu, pacijent će se već u 6. jednu moći u potpunosti oslanjati na ozlijeđenu nogu. (93) Za cijelo to vrijeme potrebno je kontrolirati veličinu otekline. Zbog toga pacijent nogu treba češće držati u podignutom položaju i najmanje 3 do 4 puta dnevno stavljati ladne obloge. (95) Roche preporučuje da se ortoza povremeno skida kako bi krv u stopalu mogla bolje cirkulirati te da se u dogovoru s fizioterapeutom, iz ortoze počinju vaiti klinovi (podizači) sve dok stopalo ne bude u normalnom položaju koji ima tijekom nošenja standardne obuće. (94) Istovremeno, za cijelo vrijeme trajanja druge faze, s pacijentom se provode fizioterapeutske vježbe jednom tjedno. Njihov je cilj povećati opseg pokreta (ROM).

Tablica 6. Druga faza rehabilitacijskog protokola (93, 94,95)

FAZA II	
Trajanje	2 – 8 tjedana
Ciljevi	<ul style="list-style-type: none"> ➤ pravilno zacjeljivanje tetive ➤ izvođenje vježbi plantarne fleksije ➤ lagano povećanje dorzalne fleksije do neutralnog položaja ➤ postizanje normalne mehanike hoda s povećanim opterećenjem
Specifične instrukcije	<p>Nošenje težine pomoću štaka i čizme za hodanje uz sljedeće napredovanje u nosivosti:</p> <ul style="list-style-type: none"> ➤ tjedan 2-3: 25% ➤ tjedan 3-4: 50% ➤ tjedan 4-5: 75% ➤ tjedan 5-6: 100% <p>Nakon 6 tjedana uklanja se podizač iz čizme</p>
Fizioterapija	<ul style="list-style-type: none"> ➤ kontroliranje otekline pomoću hladnih obloga i elevacije ➤ korištenje steznika za ograničenje protoka krvi ➤ neuromuskularna električna stimulacija (NMES) ➤ vježbe za povećanje opsega pokreta u gležnju, kuku i koljenu ➤ korištenje trake za otpor
Broj posjeta	1 x tjedno

Primjeri vježbi uključuju aktivno plantarno savijanje stopala pune plantarne fleksije, potom izvođenje aktivne plantarne fleksiju s otporom, everzije i inverzije s trakom za pružanje otpora. Stopalo se također može i dorzalno savijati, no isključivo do položaja koji dopuštaju klinovi u ortozi. (94) Izuzev toga, potrebno je raditi i vježbe za kukove i koljena, a koje isključuju pokrete u gležnju. Primjeri takvih vježbi su ekstenzija kuka u ležećem položaju, bočna abdukcija kuka i fleksija koljena dok je pacijent u ležećem položaju. U navedenom razdoblju koristi se i lagana elektrostimulacija mišića te terapija interferencijskom strujom (IFC) i ledom i korištenje steznika za kontrolu otoka. (93) Da bi pacijent prešao u treću fazu liječenja mora udovoljiti sljedećim zahtjevima: puni ROM u koljenu, minimalan edem stopala, bol prilikom aktivnosti mora biti minimalna i pacijent mora biti u stanju podnijeti progresiju nošenja vlastite težine. (93)

1.6.3. Treća faza rehabilitacije (8 – 12 tjedana)

Treća faza traje između 8. i 12. tjedna (Tablica 7), a različite fizioterapijske vježbe provode se s ciljem povećanja opsega pokreta u gležnju, postizanja normalne mehanike hoda bez korištenja ortoze te povećanja snage u donjim ekstremitetima.

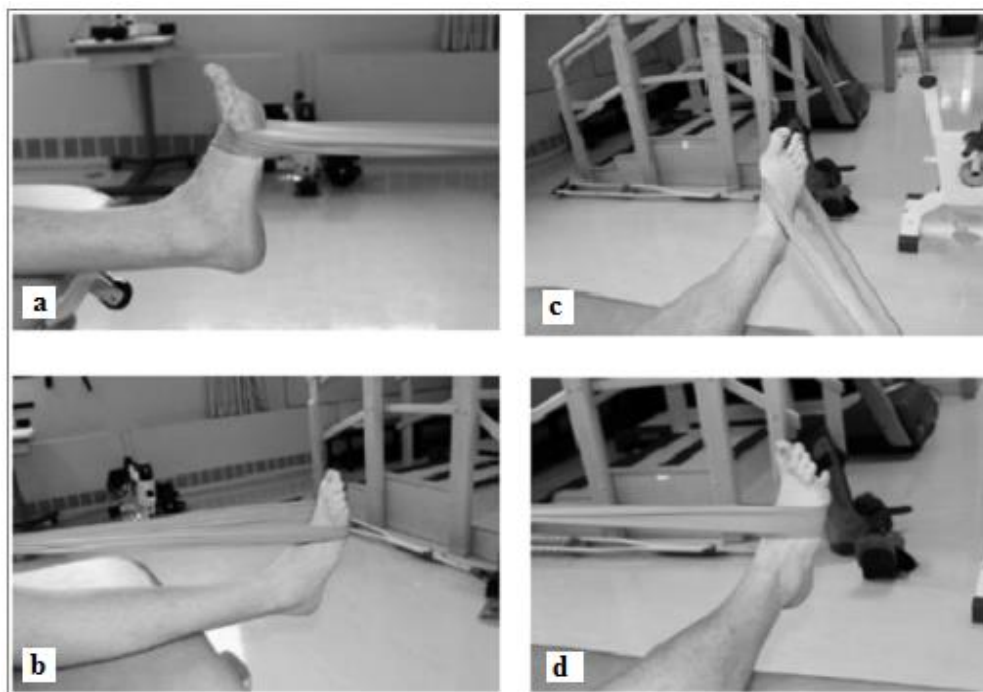
Pacijent se u ovoj fazi počinje odvikavati od ortoze. Faza odvikavanja traje nekoliko dana, sve do potpunog skidanja, a hoće li započeti već u 8. ili u 12. tjednu ovisi isključivo od stanja pacijenta. U fazi odvikavanja pacijent nosi kompresijski steznik za gležanj, a od njega se zahtijeva da konstantno nosi obuću, unutar i izvan kuće. (94)

Tablica 7. Treća faza rehabilitacijskog protokola (93, 94, 95)

FAZA III	
Trajanje	8 - 12 tjedana
Cilj	<ul style="list-style-type: none"> ➤ progresija ROM-a ➤ povećanje snage mišića donjih ekstremiteta ➤ postizanje normalne mehanike hoda bez korištenja ortoze
Specifične instrukcije	<ul style="list-style-type: none"> ➤ odvikavanje od ortoze (između 4 i 5 dana) ➤ nošenje kompresijskog steznika za gležanj ➤ edukacija pacijenta da stalno nosi obuću (i u zatvorenom prostoru)
Fizioterapija	Vježbe jačanja gležnja, tetive i donjih ekstremiteta: <ul style="list-style-type: none"> ➤ nastavak aktivnih vježbi s trakom za otpor

<p>Fizioterapija</p>	<ul style="list-style-type: none"> ➤ izvođenje plantarne fleksije kroz cijeli opseg pokreta ➤ dorzalna fleksija do prirodnog plantigradnog položaja ➤ vježbe na balans ploči ➤ podizanje na prste u stojećem položaju ➤ vožnja sobnog bicikla s ortozom ➤ hodanje po pokretnoj traci ➤ abdukcija na pilates lopti ➤ čučnjevi i iskoraci s vlastitom težinom uz održavanje neutralnog položaja gležnja što je više moguće <p>Manualna terapija, akvaterapija</p>
<p>Broj posjeta</p>	<p>1-2 x tjedno</p>

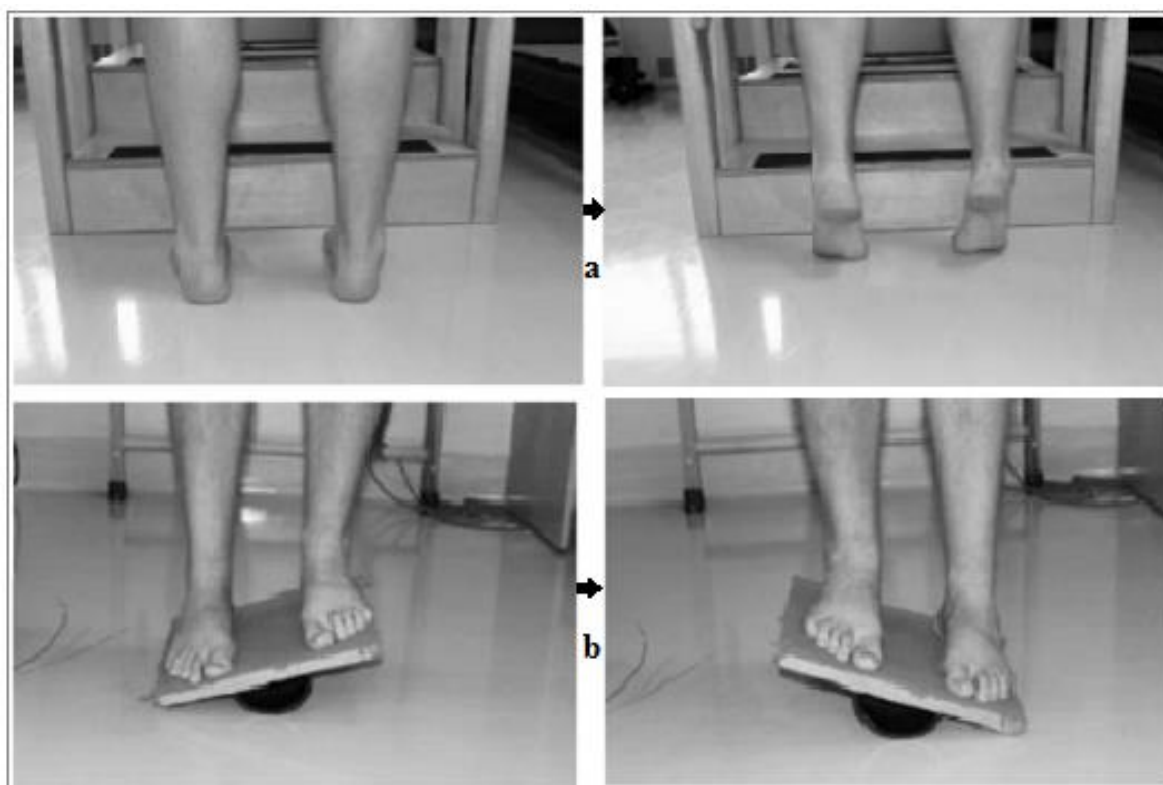
Fizioterapija u trećoj fazi rehabilitacije uključuje sve vježbe iz prethodne faze te dodatne vježbe usmjerene na jačanje gležnja i tetive te donjih ekstremiteta. Preporučene vježbe za jačanje gležnja prikazane su na Slici 17, a uključuju plantarnu i dorzalnu fleksiju te inverziju i everziju. Obzirom da je u ovoj fazi rehabilitacije tetiva već dovoljno jaka, sve vježbe izvode se pomoću trake za otpor. (95)



Slika 17. Vježbe dorzalne (a) i plantarne (b) te inverzije (c) i everzije (d)

Izvor: Banff Sport Medicine [Internet]. Rehabilitation Program for Achilles Tendon Rupture/Repair. Covenant Health- Banff Minral Springs; 2012. [preuzeto 20. rujana 2022.]. Dostupno na: https://banffsportmed.com/wp-content/uploads/2018/01/Achilles-Tendon-Rupture_0.pdf


Za jačanje m. triceps surae preporučuje se izvođenje vježbe podizanja na prste u stojećem položaju (Slika 18 a), za jačanje ravnoteže i stabilnosti gležnja s pacijentom se izvode različite vježbe propriocepcije. Jedna od njih je i vježba na balans ploči (Slika 18 b) koja se mora izvoditi uz maksimalni oprez. Pacijent na ploču gazi zdravom nogom i na nju se u potpunosti oslanja, a potom lagano prebacuje težinu na drugu, zahvaćenu nogu. Kada se vježba tek uvede u protokol, potrebna je pomoć fizioterapeuta u pružanju oslonca pri stajanju na ploču i za cijelo vrijeme izvođenja vježbe. Tijekom vremena, pacijent vježbu izvodi sam, bez pomoći. (95)



Slika 18. Podizanje na prste u stojećem položaju (a) i vježbe na balans ploči (b)

Izvor: Banff Sport Medicine [Internet]. Rehabilitation Program for Achilles Tendon Rupture/Repair. Covenant Health- Banff Minral Springs; 2012. [preuzeto 20. rujn 2022.]. Dostupno na: https://banffsportmed.com/wp-content/uploads/2018/01/Achilles-Tendon-Rupture_0.pdf

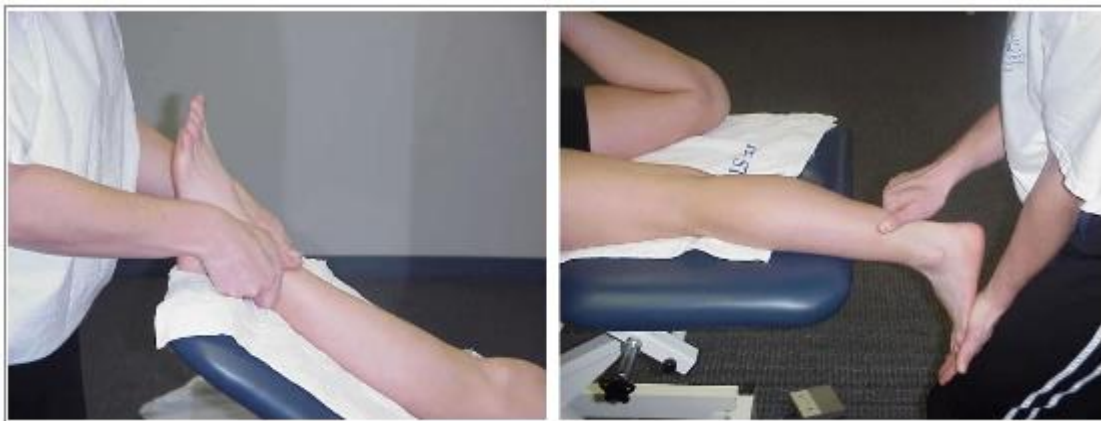Za razliku od prethodno opisanih, sljedeće dvije vježbe koje se odnose na vožnju sobnog bicikla i izvođenje abdukcije na pilates lopti (Slika 19) pacijent mora izvoditi uz prisutnost ortoze kako ne bi došlo do naglih pokreta i ozljeđivanja. (96)



Slika 19. Vožnja sobnog bicikla (a) i abdukcija na pilates lopti (b)

Izvor: Stone KR [Internet]. Achilles Tendon Repair; 2011 Oct. [preuzeto 21. rujan 2022.]. Dostupno na: <https://www.slideshare.net/sfkneerobot/achilles-tendon-repair>

Sve vježbe izvode se uz prisutnost fizioterapeuta jednom do dva puta tjedno. Izuzev toga, provodi se i manualna terapija (Slika 20) s ciljem mobilizacije tkiva i kontrole edema. (95, 96). Na posljednju, četvrtu fazu rehabilitacije prelazi se u trenutku kada razine boli kod pacijenta omogućuju napredovanje u vježbama, kada dorzalna fleksija prelazi neutralni položaj stopala i kada pacijent može nositi svoju tjelesnu težinu bez šepanja. (95)



Slika 20. Manualna terapija za mobilizaciju tkiva

Izvor: Stone KR [Internet]. Achilles Tendon Repair; 2011 Oct. [preuzeto 21. rujan 2022.]. Dostupno na: <https://www.slideshare.net/sfkneerobot/achilles-tendon-repair>

1.6.4. Četvrta faza rehabilitacije (12 – 16+ tjedana)

Posljednja faza rehabilitacije traje od 12. tjedna pa sve do potpunog oporavka i vraćanja svakodnevnim aktivnostima i sportu. Rehabilitacijski protokol prikazan je u Tablici 8. Premda je riječ o završnoj fazi rehabilitacije, pacijent se mora pridržavati specifičnih instrukcija fizioterapeuta. Nakon 16. tjedna dozvoljeno je povećavati količinu dinamičkih vježbi s

utezima, uz uvjet da je pacijent sposoban odjednom izvesti najmanje 25 ponavljanja vježbe podizanja na prste. U razdoblju između 6. i 9. mjeseca oporavka može se vratiti normalnim sportskim aktivnostima, no ovo razdoblje isključuje sprint i skakanje ukoliko pacijent nije povratio najmanje 80% snage u gležnju i donjim ekstremitetima. Nakon 12 mjeseci od ozljede dozvoljen mu je potpuni povratak sportu kojim se bavio prije ozljede. Međutim, svako trčanje i skakanje mora izvoditi prema uputama medicinskog tima. (93) Tako, primjerice, pacijentima nije dozvoljeno skakati s visine jer je rizik od ponovne rupture povećan. (95)

Tablica 8. Četvrta faza rehabilitacijskog protokola (93, 94, 95)

FAZA IV	
Trajanje	12 – 16+ tjedana
Ciljevi	<ul style="list-style-type: none"> ➤ normalan raspon dorzalne fleksije ➤ potpuno vraćanje sportskim aktivnostima
Specifične instrukcije	<ul style="list-style-type: none"> ➤ <i>16+ tjedana:</i> povećanje dinamičkih vježbi s utezima ➤ <i>6 – 9 mjeseci:</i> povratak određenim sportskim aktivnostima ➤ <i>12 mjeseci:</i> potpuni povratak sportu
Fizioterapija	<ul style="list-style-type: none"> ➤ vježbe s trakom za otpor ➤ propriocepcijska rehabilitacija ➤ vježbe snage ➤ trčanje, preskakanje, pliometrijski čučnjevi i iskoraci
Broj posjeta	1 x tjedno uz samostalno vježbanje kod kuće

Što se tiče vježbi, pacijent izvodi različite vježbe snage i izdržljivosti. Izvodi čučanj s opterećenjem, vježbe za jačanje zadnje lože, iskorake, podizanje na prste s opterećenjem, vozi bicikl, radi jednonožne vježbe na bosu lopti ili balans ploči. (93, 94, 95)

2. CILJ RADA

U ovom radu provodi se sustavan pregled literature s ciljem identificiranja randomiziranih studija koje uspoređuju operativne i neoperativne metode liječenja ruptura Ahilove tetive kako bi se moglo zaključiti koja od navedenih je uspješnija po pitanju ponovljenih ruptura, komplikacija i ukupnih funkcionalnih ishoda. Kako bi se postigao cilj rada, u nastavku se postavljaju dva istraživačka pitanja na koje se odgovori prilažu u dijelu rada pod nazivom *Rasprava*.

IP1. Kakav je odnos ponovnih ruptura i komplikacija kod operativnog i neoperativnog liječenja ruptura Ahilove tetive?

IP2. Koji su funkcionalni ishodi operativnog u odnosu na neoperativno liječenje ruptura Ahilove tetive?

3. METODE ISTRAŽIVANJA I IZVORI PODATAKA

Riječ je o sekundarnom istraživanju unutar kojeg se provodi pregled literature prema unaprijed zadanim kriterijima. Pretraga članaka je usmjerena na određeno kliničko područje s ciljem odabira relevantnih studija koje će dati konkretne dokaze o ishodima i uspješnosti liječenja ruptura Ahilove tetive putem operativnih i neoperativnih metoda.

Tablica 9. Koraci u procesu istraživanja

Korak	Opis
I.	Kreiranje cilja istraživanja i istraživačkih pitanja
II.	Odabir ključnih riječi i kriterija prema kojima će se vršiti pretraga i njihovo unošenje u odabrane baze podataka
III.	Pregled rezultata i eliminacija članaka koji se dupliciraju
IV.	Eliminacija članaka koji ne odgovaraju postavljenim kriterijima
V.	Pregled sadržaja i konačan odabir članaka koji će se koristiti u daljnjoj analizi

Izvor: izrada autora rada

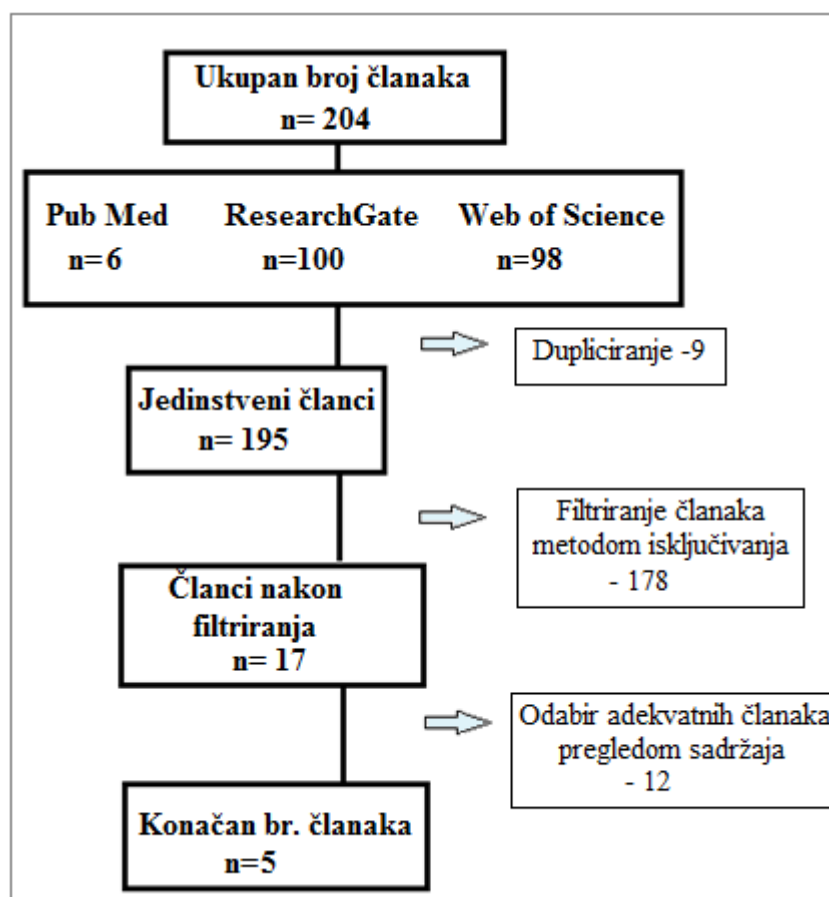
Proces istraživanja sastojao se od pet koraka. Za početak je postavljen cilj rada i istraživačka pitanja koja će pomoći u njegovom ostvarenju. U drugom koraku pristupljeno je odabiru ključnih riječi i baza podataka unutar kojih će se pretraga vršiti. PubMed, ResearchGate i Web of Science su baze podataka unutar kojih je napravljena sustavna pretraga literature korištenjem ključnih riječi: *achilles tendon rupture*, *operative versus nonoperative treatment*, *randomized controlled trial*. U svim bazama korištena je opcija naprednog pretraživanja (*Advanced Search*), u kojoj je korištena mogućnost "AND" kako bi se pretraga specificirala i kako bi zahvatila što veći broj članaka koji istovremeno sadrže sve tri ključne riječi. U bazama podataka gdje je to dopušteno pretraga je već na samom početku ograničena na randomizirane studije, dok je u drugima ista napravljena pregledom članaka i njihovom eliminacijom. U trećem koraku, nakon što je pretraga dala rezultate, isti su pregledani i uspoređeni, a potom su uklonjeni duplikati. Nakon toga, svi preostali članci i studije pregledani su prema naslovima, sadržaju i jeziku na kojem su napisani. Eliminirani su oni koji sadrže jedan ili više kriterija isključivanja istaknutih u Tablici 10.

Tablica 10. Popis kriterija za isključivanje članaka iz sustavnog pregleda

R.b.	Kriteriji isključivanja (eliminacije)
1.	Članci i studije koji nisu na engleskom jeziku
2.	Studije koje se odnose na druge patologije Ahilove tetive (tendiopatija)
3.	Studije koje ispituju učinkovitost samo jedne metode
4.	Sustavni pregledi i meta-analize
5.	Članci koji nude samo opis liječenja i rehabilitacijskih protokola
6.	Članci i studije koji ne nude mogućnost otvorenog pristupa cjelovitom tekstu

Izvor: izrada autora rada

Naposljetku su, za daljnju analizu ostali samo članci koji se odnose na randomizirana ispitivanja koje sadrže originalne mjere ishoda. Premda literatura nudi čitav niz sustavnih pregleda i meta-analiza, svrha ovog rada je pronaći isključivo originalne randomizirane studije i usporediti njihove rezultate jer će se na taj način adekvatno postići cilj istraživanja.



Slika 21. Dijagram tijeka pretrage baza podataka

Izvor: izrada autora rada

Rezultati i tijek pretrage baza podataka prikazan je na Slici 21. Unos ključnih riječi u tri odabrane baze podataka rezultirao je sa 204 članka, od čega 6 u PubMed-u, 100 u ResearchGate-u i 98 u bazi podataka Web of Science. Za početak je eliminiralo 9 studija koje su se preklapale unutar navedenih baza, a potom je od preostalih 195, nakon eliminacije temeljem kriterija isključivanja preostalo 17 članaka koji su pregledani i od kojih je odabrano njih 5 za daljnju analizu. U svih pet slučajeva riječ je o primarnim istraživanjima, odnosno randomiziranim studijama.

4. REZULTATI

Odabrane studije (97, 98, 99, 100, 101) provedene su u razdoblju između 2008. i 2016. godine. U istraživanjima su sudjelovala ukupno 484 pacijenta kojima je dijagnosticirana ruptura Ahilove tetive. Od toga ih je 244 podvrgnuto kirurškom, a preostalih 240 neoperativnom liječenju. Obzirom da su 32 pacijenata odustala od sudjelovanja u nekoj fazi istraživanja (ili je došlo do ponovne ruptуре), ukupno 452 pacijenta uspješno su dovršila istraživanje (Tablica 11).

Tablica 11. Broj i raspored pacijenata koji su sudjelovali u istraživanjima (97, 98, 99, 100, 101)

Autori	Ukupan broj pacijenata	Pacijenti podvrgnuti kirurškom liječenju	Pacijenti podvrgnuti neoperativnom liječenju	Pacijenti koji nisu dovršili ispitivanje
<i>Willits et. al. (2010)</i>	144	72	72	17
<i>Metz et. al. (2008)</i>	83	42	41	-
<i>Lantto et.al. (2016)</i>	60	32	28	3
<i>Nilsson-Helander et. al. (2010)</i>	97	49	48	-
<i>Ollson et. al. (2013)</i>	100	49	51	12
Ukupno	484	244	240	32

Četiri istraživanja napravljena su s ciljem usporedbe ishoda liječenja rupturа Ahilove tetive operativnim i neoperativnim liječenjem uz identične protokole rehabilitacije (97, 99, 100, 101). Peto istraživanje, koje je proveo Metz et. al. (98) usmjereno je na uspoređivanje rezultata minimalno invazivnih kirurških zahvata s rezultatima neoperativnog liječenja upotrebom funkcionalnog stezanja za akutne rupturе Ahilove tetive.

Rehabilitacijski protokoli korišteni u studijama prikazani su u Tablici 12. U četiri studije obje skupine pacijenata odmah nakon dijagnosticiranja rupturе (za pacijente podvrgnute neoperativnom liječenju) odnosno nakon operacije (za pacijente podvrgnute kirurškom liječenju) prvi tjedan nosile su gips (97, 98, 99, 100) izuzev Ollsonovog istraživanja (101) u kojem je svim pacijentima postavljena pneumatska ortoza. Nakon tjedan dana, gips je zamijenjen različitim ortozama, od standardnih do vakuumskih (VACOPED), a od svih pacijenata se nakon postavljanja ortoze zahtijevala puna nosivost težine od prvog dana. Ovo

je inače u potpunoj suprotnosti od ranije prikazanih navoda iz literature, koji propisuju potpuno oslanjanje na zahvaćenu nogu između 5. i 6. tjedna od postavljanja ortoze (93, 94, 95). Sve studije koristile su sličan program vježbanja koji uključuje vježbe plantarne i dorzalne fleksije, everziju, inverziju, vježbe snage i izdržljivosti. Najveće razlike evidentne su kod početka rehabilitacijskog programa koji je u nekim istraživanjima započeo već u 2. tjednu, a u drugima u 6., 7. ili 8. tjednu. Najveće razlike vidljive su u Metzovom istraživanju (98) jer je naglasak stavljen na učinkovitost ortoze, a ne na rehabilitacijski protokol.

Tablica 12. Rehabilitacijski protokoli (97, 98, 99, 100, 101)

Autori	Rehabilitacijski protokol
<p><i>Willits et. al.</i> (2010)</p>	<ul style="list-style-type: none"> ➤ 1.tjedan: gips + štake ➤ 2. tjedan standardna ortoza – podizanje pete 2 cm – 20⁰ plantarne fleksije ➤ akcelerirani funkcionalni rehabilitacijski program: <ul style="list-style-type: none"> – 2-6 tj: plantarna i dorzalna fleksija, everzija, inverzija, vožnja sobnog bicikla, vježbe za koljena i kukove, trčanje u vodi – 6-8 tj: eliminacija podizača za petu, dorzalno istežanje, propriocepcija, hodanje na pokretnoj traci, vježbe s trakom za otpor – 8-12 tj: potpuno skidanje ortoze, vježbe snage, izdržljivosti i propriocepcije – 12+ tj: nastavak vježbi iz prethodne faze uz pliometrije vježbe ➤ 2-6 tjedana: hidroterapija
<p><i>Metz et. al.</i> (2008)</p>	<p>Operativno liječenje:</p> <ul style="list-style-type: none"> ➤ manje invazivan otvoreni kirurški zahvat ➤ 1. tjedan od zahvata: gips + štake ➤ trakasti zavoj uz podizanje pete: <ul style="list-style-type: none"> – 1-2 tjedna: 2 cm – 2-4 tjedna: 1 cm – 4-6 tjedan: 2 cm <p>Neoperativno liječenje:</p> <ul style="list-style-type: none"> ➤ tjedan: gips + upotreba štaka ➤ 1-6 tjedana: korištenje VACOPED ortoze (Slika 15 desno) s trenutnim punim opterećenjem na sljedeći način: <ul style="list-style-type: none"> – 1-2 tjedna: 30⁰ plantarne fleksije – 2-4 tjedna: 15⁰ plantarne fleksije – 4-6 tjedana: 0-30⁰ plantarne fleksije ➤ rehabilitacija s fizioterapeutom započeta je 6. tjedan, nakon uklanjanja ortoze (pacijenti su sami birali terapeuta)

<p><i>Lantto et al.</i> (2016)</p>	<ul style="list-style-type: none"> ➤ 0-1 tjedan: gips + štake ➤ 2. tjedan: VACOPED ortoza (puna nosivost težine) <ul style="list-style-type: none"> - 2-3 tjedna: 30⁰ plantarne fleksije - 4-5 tjedana: 15⁰ plantarne fleksije - 6-7 tjedana: 0-30⁰ plantarne fleksije ➤ 7. tjedan vježbe kod kuće propisane od fizioterapeuta ➤ trčanje, plivanje i skakanje - nakon 3 mjeseca ➤ sportovi koji imaju nagla ubrzanja i skokove – nakon 6. mjeseci ➤ nije korištena formalna fizikalna terapija
<p><i>Nilsson-Helander et al.</i> (2010)</p>	<ul style="list-style-type: none"> ➤ na obje skupine pacijenata prva dva tjedna postavljen je gips + štake ➤ 2-8 tjedna podesiva proteza <ul style="list-style-type: none"> - 2-4 tjedna: slobodna plantarna fleksija uz dorzalnu fleksiju -30⁰ - 4-6 tjedana: -10⁰ - 6-8 tjedana: +10⁰ ➤ fizioterapija: <ul style="list-style-type: none"> - s vježbama se započinje u 8. tjednu od početka liječenja rupture - do 20. tjedna posjeti fizioterapeutu 2-3 x tjedno - vježbe plantarne i dorzalne fleksije, everzije i inverzije - s vremenom dodavanje vježbi snage i izdržljivosti - nakon 24. tjedna povratak uobičajenim sportskim aktivnostima
<p><i>Ollson et al.</i> (2013)</p>	<ul style="list-style-type: none"> ➤ bez upotrebe gipsa ➤ pneumatska ortoza (22⁰ plantarne fleksije) 8. tjedana ➤ puna nosivost težine od prvog dana ➤ 2 tjedna nakon operacije standardizirani rehabilitacijski protokol (plantarne i dorzalne fleksije, everzije i inverzije; vježbe snage i izdržljivosti, propriocepcija)

U ovom istraživanju dio pacijetata koji su podvrgnuti kirurškom zahvatu ruptуре Ahilove tetive prvi tjedan su nosili gips, a potom im je, umjesto ortoze, na zahvaćenu nogu stavljen trakasti zavoj uz podizanje pete na određenu visinu, u ovisnosti o kojem postoperativnom tjednu je riječ. S druge strane, pacijenti upućeni na operativno liječenje, nakon skidanja gipsa, između 1. i 6. tjedna nosili su VACOPED vakuumsku ortozu. I jedni i drugi na rehabilitacijske vježbe s fizioterapeutom poslani su nakon uklanjanja ortoze (6. tjedan). Nisu primili nikakav specijalizirani rehabilitacijski program već su sami birali terapeuta koji je s njima izvodio vježbe i terapijske metode prema vlastitim pravilima. (98)

Nakon završenog liječenja, pacijenti su podvrgnuti mjerenju uspješnosti korištenih metoda liječenja. U Tablici 13 prikazani su instrumenti i mjerenja korišteni u pojedinom istraživanju. Korišteno je ukupno 13 različitih instrumenata unutar 5 promatranih studija.

Tablica 13. Korišteni instrumenti i mjere procjene učinkovitosti liječenja (97, 98, 99, 100, 101)

Autori	Mjere procjene
<i>Willits et. al. (2010)</i>	Palpacija, Thompsonov test, Biodex Multi-Joint System 3 dinamometar (isokinetički test snage), ROM, Leppilahti score
<i>Metz et. al. (2008)</i>	Leppilahti score, ROM
<i>Lantto et.al. (2016)</i>	Isokinetički test snage, Leppilahti score, RAND 36
<i>Nilsson-Helander et. al. (2010)</i>	MuscleLab mjerni sustav funkcionalnosti (isokinetički test snage), ATRS, PAS
<i>Ollson et. al. (2013)</i>	ATRS, FAOS, EQ-5D

Legenda: ATRS (Achilles tendon Total Rupture Score)- Instrument za mjerenje ishoda nakon liječenja potpune rupture Ahilove tetive prema navodima pacijenata; EQ-5D (EuroQol Group's questionnaire)- procjena opće kvalitete života povezane sa zdravljem; FAOS (Foot and Ankle Outcome Score)- samoprocjena funkcionalnosti stopala i gležnja; PAS (Physical Activity Scale)- skala procjene tjelesne aktivnosti; RAND 36 – instrument istraživanja kvalitete života

Pojedini testovi poput palpacije, Thompsonovog testa, testiranja plantarne fleksije, isokinetički testovi snage, i mjerenje opsega pokreta (ROM) opisani su ranije u radu, a u Tablici 14 kratko su navedeni i opisani ostali testovi i mjerni instrumenti.

Tablica 14. Opis instrumenata procjene učinkovitosti liječenja (99, 102, 103)

Instrument procjene	Varijable	Maksimalne vrijednosti
<i>Leppialhati score</i>	<ul style="list-style-type: none"> ➤ subjektivni čimbenici (bol, ukočenost, slabost mišića) ➤ objektivni čimbenici (raspon aktivnih pokreta gležnja i rezultat izokinetičke snage mišića potkoljenice) 	100 bodova
<i>RAND 36</i>	36 čestica za procjenu 8 komponenti kvalitete života koje se odnose na pacijentovo fizičko i psihičko zdravlje	100 bodova
<i>ATRS</i>	samoprocjena pacijenata o ograničenjima i poteškoćama povezanim s ozlijeđenom tetivom	100 bodova
<i>PAS</i>	skala samoprocjene tjelesne aktivnosti	66 bodova
<i>FAOS</i>	samoprocjena funkcionalnosti stopala i gležnja	100 bodova
<i>EQ-5D</i>	procjena opće kvalitete života unutar 5 komponenti koje uključuju mobilnost, brigu o sebi, uobičajene aktivnosti, bol/neugodu i anksioznost/depresiju.	100 bodova

Svi istaknuti mjerni instrumenti osim PAS skale imaju maksimalno 100 bodova, pri čemu 90 označava izvrsno stanje, bodovi između 75 i 89 vrlo dobro, između 60 i 74 dobro, a manje od 60 bodova loše zdravstveno stanje pacijenta povezano s rupturom Ahilove tetive nakon provedenog liječenja. (99)

Tablica 15. Ishodi mjerenja (97, 98, 99, 100, 101)

Metoda/instrument procjene mean ± (SD)	Willits et. al. (2010)		Metz et. al. (2008)		Lantto et.al. (2016)		Nilsson-Hela. et. al. (2010)		Ollson et. al. (2013)	
	k=72	n=72	k=42	n=41	k=32	n=28	k=49	n=48	k=49	n=51
<i>Plantarna fleksija</i>	44.4 ± 9.3	45.1 ± 9.2	-	-	52.1 ± 7.3	39.6 ± 8.2	-	-	-	-
<i>Dorzalna fleksije</i>	16.4 ± 6.5	17.2 ± 7.8	-	-	-	-	-	-	-	-
<i>Leppialhati score</i>	78.5 ± 10.9	76.3 ± 15.8	73 ± 10.9	81 ± 10.8	79.5 ± 10.3	75.7 ± 11.2	-	-	-	-
<i>RAND 36*</i>	-	-	-	-	97 ± 5	88 ± 16	-	-	-	-
<i>ATRS *</i>	-	-	-	-	-	-	72/88	71/86	75/89	73/90
<i>PAS (1-6)*</i>	-	-	-	-	-	-	3.4/3.6	3.3/3.7	3.9 ± 1.1	4.2 ± 1.0
<i>FAOS S&R*</i> <i>FAOS QOL*</i>	-	-	-	-	-	-	-	-	68/83 63/75	69/83 61/77
<i>EQ-5D (0-1.00)*</i>	-	-	-	-	-	-	-	-	0.88/0.91	0.86/0.9

Legenda: k- kirurško liječenje; n- neoperativno liječenje; RAND 36* – rezultati domene fizičke funkcionalnosti; ATRS/PAS/FAOS/EQ-5D* - skale samoprocjene provedene nakon 6 i nakon 12 mjeseci od liječenja u obje skupine pacijenata; FAOS- prikazani rezultati za komponente "S&R- Sport i rekreacija" i "QOL- Kvaliteta života povezana s funkcijom tetive i gležnja"

U Tablici 15 prikazani su ishodi mjerenja u studijama. Rezultati su prikazani u obliku srednjih vrijednosti uz standardna odstupanja (mean ± SD). Rezultati studije koje je proveo Willits sa suradnicima (97) pokazuju kako je skupina pacijenata podvrgnuta neoperativnom zahvatu imala bolje rezultate prilikom testiranja plantarne (45.1 ± 9.2) i dorzalne fleksije (17.2 ± 7.8) od skupine podvrgnute kirurškom liječenju (44.4 ± 9.3 /16.4 ± 6.5), premda je daljnja analiza pokazala kako se ne radi o statistički značajnim razlikama. Usporede li se sada ovi rezultati s rezultatima testiranja plantarne fleksije iz studije koju je proveo Lantto sa suradnicima (99) vidljivo je kako su pacijenti podvrgnuti kirurškom zahvatu imali značajno veće rezultate od pacijenata podvrgnutih neoperativnom liječenju. Osim toga, ova je skupina pacijenata imala srednju vrijednost 52.1 (99), što je za 7.7 bodova više od skupine iz Willitsovog istraživanja (97). Što se tiče rezultata Leppialhati scorea, u dva od tri istraživanja koja su koristila ovaj instrument mjerenja, veću srednju vrijednost imala je skupina pacijenata

liječena kirurškim zahvatom. Samo je Metzova studija (98) pokazala značajne razlike u rezultatima, i to u korist pacijenata liječenih neoperativnom metodom. Obzirom da je istraživanje usmjereno na utvrđivanje učinkovitosti funkcionalnog stezanja za akutne rupture Ahilove tetive, ovakvi rezultati ne čude. Naime, pacijenti podvrgnuti kirurškom zahvatu nakon skidanja gipsa imali su samo trakasti zavoj na nozi, dok su pacijenti liječeni neoperativnom metodom dobili VACOPED ortozi. Prvi su prijavljivali više razine boli, a veći broj ih je u potpunosti prestalo sa sportom nakon rupture i liječenja. Ovi rezultati zapravo govore u prilog učinkovitosti ortoze u liječenju rupture i rehabilitaciji pacijenta. Nadalje, mjerni instrument RAND 36 korišten je samo u Lanttovoj studiji (99), a pacijenti podvrgnuti kirurškom zahvatu prijavili su bolje rezultate (97 ± 5) u domeni fizičke funkcionalnosti u odnosu na pacijente podvrgnute neoperativnom liječenju (88 ± 16). Prema mjernom instrumentu ATRS čije je testiranje provedeno nakon 6 i 12 mjeseci, nisu utvrđene značajne statističke razlike među skupinama unutar dva provedena istraživanja (100, 101). PAS skala dala je općenito bolje rezultate u obje skupine pacijenata iz Ollsonove studije (101) u odnosu na Nilsson- Helanderovu studiju (100), a što se tiče razlika među skupinama, pacijenti podvrgnuti neoperativnom liječenju imali su veći prosječan broj bodova. Posljednja dva mjerna instrumenta, FAOS i EQ-5D korištena su samo u Ollsonovom istraživanju (101). FAOS QOL testiranje pokazalo je kako obje skupine imaju slične rezultate, dok je u EQ-5D testiranju, skupina podvrgnuta kirurškom liječenju pokazala blagu prednost.

Tablica 16. Komplikacije povezane s liječenjem (97, 98, 99, 100, 101)

Komplikacije	<i>Willits et. al.</i> (2010)		<i>Metz et. al.</i> (2008)		<i>Lantto et.al.</i> (2016)		<i>Nilsson-Hela.</i> <i>et. al. (2010)</i>		<i>Ollson et. al.</i> (2013)	
	<i>k=72</i>	<i>n=72</i>	<i>k=42</i>	<i>n=41</i>	<i>k=32</i>	<i>n=28</i>	<i>k=49</i>	<i>n=48</i>	<i>k=49</i>	<i>n=51</i>
Ponovna ruptura	2	3	3	5	1	4	2	6	0	5
Ukupan broj komplikacija	10	1	8	15	1	-	19	-	8	2
Oštećenje živaca	-	-	3	1	-	-	1	-	1	-
Infekcije	5	-	-	-	1	-	2	-	6	-
Pritužbe oko ožiljka	1	-	3	-	-	-	13	-	-	-
Kontraktura ožiljka	-	-	-	-	-	-	3	-	-	-
Venska tromboza	1	1	-	1	-	-	-	-	1	2
Komplikacije povezane s kožom	3	-	2	13	-	-	-	-	-	-

U Tablici 16 prikazane su sve komplikacije povezane s liječenjem, uključujući ponovne rupture. Od ukupno 244 pacijenta podvrgnuta kirurškom liječenju, 8 u jednom trenutku prijavilo ponovnu rupturu, što je 3,27%. S druge strane, od ukupno 240 pacijenata podvrgnutih neoperativnom liječenju, ponovnu rupturu je prijavilo njih 23, odnosno 9,58%. Kirurško liječenje ima značajno manji udio ponovnih ruptura, ali istodobno ima značajno veći udio komplikacija. Pacijenti iz svih pet istraživanja podvrgnuti kirurškom liječenju rupture Ahilove tetive, prijavili su ukupno 46 komplikacija, od čega je najviše problema bilo s infekcijama i pritužbi oko ožiljaka. Istovremeno, pacijenti podvrgnuti neoperativnom liječenju prijavili su ukupno 18 komplikacija, od čega čak 13 komplikacija povezanih s kožom.

5. RASPRAVA

Nakon teorijskih opisa anatomije Ahilove tetive, etiologije i epidemiologije rupture te povezanih oblika liječenja, kroz sustavni pregled literature odabrano je pet relevantnih randomiziranih studija koje su usporedile operativne i neoperativne metode liječenja (97,98, 99,100,101). Kako bi se postigao cilj istraživanja u radu, postavljena su dva istraživačka pitanja na koja se odgovori nude u nastavku.

IP1. Kakav je odnos ponovnih ruptura i komplikacija kod operativnog i neoperativnog liječenja ruptura Ahilove tetive? U razmatranim studijama randomizirana su ukupno 484 pacijenta, od čega ih je 244 podvrgnuto kirurškom, a preostalih 240 neoperativnom liječenju. U četiri studije pacijentima je nakon dijagnosticiranja ruptуре, odnosno operacije stavljen gips koji su nosili prvi tjedan i koji je kasnije zamijenjen ortozom (97, 98, 99, 100). Samo jedna studija nije koristila gips na pacijentima (101) već im je odmah postavljena pneumatska ortoza. Nakon provedenih ispitivanja, pokazalo se kako je prijavljeni broj ponovnih ruptura znatno manji u skupini koja je podvrgnuta kirurškom liječenju. Udio ruptura iznosio je 3,27%, dok je kod pacijenata koji su podvrgnuti neoperativnom liječenju ovaj udio iznosio 9,58%. Što se tiče komplikacija, one su značajno veće kod kirurški tretiranih pacijenata, što je i za očekivati obzirom da svaki kirurški zahvat sa sobom nosi visok rizik od različitih komplikacija. U istraživanju kojeg je proveo Willis sa suradnicima (97) glavna razlika je u većem broju mekotkivnih komplikacija u kirurškoj skupini. Metzovo (98) istraživanje jedino je prijavilo veći broj komplikacija u neoperativnoj skupini, koje su mahom bile povezane s kožom, dok je, primjerice, Ollsonovo (101) istraživanje pokazalo najveći broj infekcija u kirurškoj skupini. Može se zaključiti kako je operativni zahvat bolje rješenje liječenja ruptуре Ahilove tetive jer sa sobom nosi značajno niži rizik od ponovnih ruptura, međutim, zbog različitih komplikacija koje operativni zahvati sa sobom nose, operacija nije najbolje rješenje za svakog pacijenta. Upravo komplikacije koje operacija sa sobom nosi glavni su razlog iz kojeg se određene skupine pacijenata upućuju na konzervativno liječenje. To su uglavnom starije osobe, osobe koje većinu vremena provode sjedeći, pacijenti s dijabetesom, pušači i pacijenti koji koriste anaboličke steroide. Sve su to pacijenti koji su po visokim rizikom od lošeg zacjeljivanja rana nakon kirurškog zahvata i oni kod kojih su komplikacije poput infekcije i duboke venske tromboze češće nego u mlađih osoba, sportski aktivnih (8).

IP2. Koji su funkcionalni ishodi operativnog u odnosu na neoperativno liječenje ruptura Ahilove tetive? U Willitsovom istraživanju (97) nije bilo klinički značajne razlike

između skupina s obzirom na snagu, raspon pokreta, opseg potkoljenice ili Leppilahti rezultat. Metzovo istraživanje (98) pokazalo je kako je kirurškoj skupini u prosjeku trebalo 59 dana da se vrate na posao, a 108 dana skupini podvrgnutoj neoperativnom liječenju. U Lanttovom istraživanju (99) Leppilahti rezultat bio je 79.5 odnosno 75.7, za kirurški i nekirurški liječene skupine, a rezultati vršnog zakretnog momenta specifičnih za kut zahvaćenih nogu pokazali su da je kirurški zahvat rezultirao bržim i boljim oporavkom snage mišića potkoljenice u cijelom rasponu pokreta skočnog zgloba. RAND 36 pokazao je bolje rezultate u domeni fizičkog funkcioniranja i tjelesne boli za kirurški liječene pacijente (99). U istraživanju koje je provela Nilsson-Helander (100) na 6-mjesečnoj evaluaciji, kirurška skupina imala je bolje rezultate u usporedbi s nekirurški liječenom skupinom u nekim od testova mišićne funkcije, međutim, na 12-mjesečnoj evaluaciji nije bilo razlika između skupina osim testa podizanja pete u korist kirurške skupine. Nakon 12-mjesečnog praćenja, razina funkcije ozlijeđene noge ostala je znatno niža od one neozlijeđene noge u obje skupine. Posljednje istraživanje, koje je proveo Ollson (101) ukazalo je na trend poboljšanja funkcije kod kirurški liječenih pacijenata. Naime, rezultati su bili značajno bolji pri procjeni skokova (95% CI, 0.01-0.33; $p = 0,04$).

Naposljetku je važno spomenuti i studiju koju je 2015. godine proveo Čukelj sa suradnicima, a koja je usporedila ukupno tri metode liječenja, od čega dvije operativne metode (otvoreni i perkutani zahvat) i neoperativno liječenje. Ovo je istraživanje dokazalo je najveću učinkovitost perkutane metode u liječenju Ahilove tetive. Osim što zahtijeva kraću hospitalizaciju od otvorenog kirurškog zahvata, nije prijavljena ni jedna ponovljena ruptura niti je bilo postoperativnih infekcija. S druge strane, jedan pacijent liječen operativnim postupkom imao je postoperativnu infekciju, a kod tri pacijenta podvrgnuta konzervativnom liječenju došlo je do rerupture. (104)

6. ZAKLJUČAK

Ovaj rad je imao za cilj utvrditi koji je oblik liječenja najprihvatljiviji, odnosno koji daje bolje rezultate po pitanju funkcionalnosti tetive i zahvaćene noge te koji oblik liječenja ima za rezultat niži udio ponovnih ruptura i komplikacija. Analizom pet odabranih randomiziranih studija ustanovljeno je kako svaki od dva pristupa liječenja ima svoje prednosti i nedostatke, međutim, kirurško liječenje ipak se pokazalo boljim, ukoliko se promatra rizik od ponovne rupture. Što se tiče funkcionalnih ishoda, oba oblika liječenja imala su respektabilne rezultate, međutim, pokazalo se kako operacija vraća snagu mišića potkoljenice ranije u cijelom rasponu pokreta gležnja. Kirurgija također može rezultirati boljom kvalitetom života povezanom sa zdravljem u domenama fizičkog funkcioniranja i tjelesne boli u usporedbi s nekirurškim liječenjem. Sva istraživanja ukazala su na izuzetnu važnost rane mobilizacija za pacijente s akutnom rupturom Ahilove tetive bilo da se liječe kirurški ili nekirurški.

Međutim, preferirana strategija liječenja pacijenata ostaje predmet rasprave. Ovo će najviše ovisiti o tome koliki vremenski period je prošao između ozljede i dijagnosticiranja rupture te o čimbenicima poput socio-demografskih podataka o pacijentu (dob, spol), o tome je li pušač ili nije, pati li od kakvih bolesti i slično. Premda se pacijentima većinom preporučuje kliničko liječenje, zbog manje opasnosti od ponovne rupture, svakom bi pacijentu ipak trebalo pristupiti individualno te na njemu primijeniti onaj oblik liječenja za koji se vjeruje da će polučiti najbolje rezultate.

7. LITERATURA

- (1) Health Jade [Internet]. Muscle; 2017 May. [citirano 04. rujan 2022.]. Dostupno na: <https://healthjade.net/muscle/>
- (2) Krmpotić-Nemanić J, Marušić A. Anatomija čovjeka. 2., korigirano izdanje. Zagreb: Medicinska naklada; 2007.
- (3) Dalmau-Pastor M, Fargues-Polo B, Casanova-Martínez D, Vega J, Golanó P. Anatomy of the triceps surae: a pictorial essay. *Foot Ankle Clin.* 2014;19(4):603-635.
- (4) Mengarelli A, Gentili A, Strazza A, Burattini L, Fioretti S, Di Nardo F. Co-activation patterns of gastrocnemius and quadriceps femoris in controlling the knee joint during walking. *J Electromyogr Kinesiol.* 2018;42:117-122.
- (5) Chen TM, Rozen WM, Pan WR, Ashton MW, Richardson MD, Taylor GI. The Arterial Anatomy of the Achilles Tendon: Anatomical Study and Clinical Implications. *Clinical Anatomy.* 2009;22:377–385.
- (6) Shamrock AG, Varacallo M. Achilles Tendon Rupture. StatPearls [Internet]; 2022 Feb. Dostupno na: <https://www.ncbi.nlm.nih.gov/books/NBK430844/>
- (7) Thevendran G, Sarraf KM, Patel NK, Sadri A, Rosenfeld P. The ruptured Achilles tendon: a current overview from biology of rupture to treatment. *Musculoskelet Surg.* 2013;97:9-20. <https://doi.org/10.1007/s12306-013-0251-6>
- (8) Labib SA. Open Achilles Tendon Repair. U: Easley ME. (ed.), *Operative Techniques in Foot and Ankle Surgery.* Philadelphia: Lippincott Williams & Wilkins; 2011:887-894.
- (9) Foot and Ankle Center of Massachusetts [Internet]. A Patient's Guide to Ankle Anatomy. *Orthopod*; 2010. [citirano 04. rujan 2022.]. Dostupno na: https://www.facmaspecialists.com/docs/Ankle_pdf_ankle_anatomy.pdf
- (10) Cantrell AJ, Varacallo, M (2018). Anatomy, Bony Pelvis and Lower Limb, Leg Bones. StatPearls [Internet]. Treasure Island (FL): StatPearls Publishing; 2018 January. [citirano 04. rujan 2022.]. Dostupno na: https://www.researchgate.net/publication/331110429_Anatomy_Bony_Pelvis_and_Lower_Limb_Leg_Bones/link/5c661af592851c48a9d4d591/download
- (11) Pearson Textbook for Higher Education [Internet]. Musculoskeletal System. Pearson; 2010. [citirano 04. rujan 2022.]. Dostupno na: <https://www.pearson.com/cont>

ent/dam/one-dot-com/one-dot-com/us/en/higher-ed/en/products-services/course-products/fremgen-6e-info/pdf/Sample_ch04_final.pdf

(12) Lezak B, Massel DH. Anatomy, Bony Pelvis and Lower Limb, Metatarsal Bones.. In: StatPearls [Internet]. Treasure Island (FL): StatPearls Publishing; 2022 January. [citirano 04. rujana 2022.]. Dostupno na: <https://www.ncbi.nlm.nih.gov/books/NBK549872/>

(13) Sichting, F; Holowka, Nicholas B.; Ebrecht, Florian; Lieberman, Daniel E. (2020-02-26). "Evolutionary anatomy of the plantar aponeurosis in primates, including humans". *Journal of Anatomy*. Wiley. 237 (1): 85–104.

(14) Noseworthy MD, Bulte DP, Alfonsi J. Bold magnetic resonance imaging of skeletal muscle. *Semin Musculoskelet Radiol*. 2003;7:307–315.

(15) Matsusaka N. Control of the medial-lateral balance in walking. *Acta Orthop Scand* 1986; 57: 555-559.

(14) Mahana J, Damodarb D, Trapanab E, Barnhillb S, Ugarte Nunoc A, Smythb NA, Aiyerb A, Josea J. Achilles tendon complex: The anatomy of its insertional footprint on the calcaneus and clinical implications. *J Orth*. 2020; 17:221-227.

(15) Medi [Internet]. Achillodynia; 2021. [citirano 06. rujana 2022.]. Dostupno na: <https://www.medi.de/en/diagnosis-treatment/ankle-pain/achillodynia/>

(16) Szaro P, Witkowski G, Smigielski R, Krajewski P, Ciszek B. Fascicles of the adult human Achilles tendon – An anatomical study. *Ann Anat*. 2009; 191:586-593.

(17) Benjamin M, Theobald P, Suzuki D, Toumi H. The Anatomy of the Achilles Tendon. In: Maffulli N, Almekinders L, (eds.). *The Achilles Tendon*. London: Springer-Verlag; 2007: 5-16.

(18) Weisskirchner Barfod K. Achilles tendon rupture; Assessment of nonoperative treatment. *Dan Med J*. 2014;61(4):1-26.

(19) Ekomaru C. [Internet]. Common injuries to the tendons. 19. Dec 2019; [citirano 4. rujana 2022.]. Dostupno na: <https://3d4medical.com/blog/common-injuries-to-the-tendons>

(20) Bjur D. [Internet]. The human Achilles tendon Innervation and intratendinous production of nerve signal substances - of importance in understanding the processes of Achilles tendinosis. Sweden: Department of Surgical and Perioperative Sciences, Sports Medicine, and the Department of Integrative Medical Biology, Anatomy, Umea University; 2010. [citirano 5. rujana 2022.]. Dostupno na: <https://www.diva-portal.org/smash/get/diva2:281380/FULLTEXT01.pdf>

- (21) Rosso C, Valderrabano V. Biomechanics of the Achilles Tendon. In: Cldler J, Karlsson J, Maffulli N, Thermann H, von Dji CN. Current Concepts in Orthopaedics; Achilles Tendinopathy. NJ: DJO Publications; 2010:11-16.
- (22) Doral MN, Alam M, Bozkurt M, Turhan E, Atay OA, Donmez G, et. al. Functional anatomy of the Achilles tendon. *Knee Surgery, Sport Traumatol Arthrosc.* 2010;18(5):638–643.
- (23) Lenhart RL, Francis CA, Lenz AL, Thelen DG. Empirical evaluation of gastrocnemius and soleus function during walking. *J Biomech.* 2014;47:2969-2974.
- (24) Peltonen J, Cronin NJ, Stenroth L, Finni T, Avela J. Viscoelastic properties of the Achilles tendon in vivo. *SpringerPlus.* 2013;2:212.
- (25) Barfred T. Achilles tendon rupture: aetiology and pathogenesis of subcutaneous rupture assessed on the basis of literature and rupture experiments on rats. *Acta Orthop Scand.* 1973; 152(S):3-126.
- (26) Chan O, Morton S, Pritchard M, Parkes T, Malliaras P, Crisp T, Padhiar N, Maffulli N, King J, Morrissey D. Intratendinous tears of the Achilles tendon - A new pathology? Analysis of a large 4-year cohort. *Muscles Ligaments Tendons J.* 2017;7:53-61.
- (27) Segesser B, Goesele A, Renggli P. The Achilles tendon in sports. *Orthopade.* 1995;24:252–267.
- (28) Ljungqvist R. Subcutaneous partial rupture of the Achilles tendon. *Acta Orthop. Scand.* 1968;39(113):1-86.
- (29) Skeoch DU. Spontaneous partial subcutaneous ruptures of the tendo achillis. Review of the literature and evaluation of 16 involved tendons. *Am J Sports Med.* 1981;9: 20-22.
- (30) Jasko JJ, Brotzman SB, Giangarra CE. Achilles Tendon Rupture. U: Giangarra CE, Manske RC. (eds.), *Clinical Orthopaedic Rehabilitation: A Team Approach.* 4th ed. Philadelphia: Elsevier; 2018:299-302.
- (31) Rose NGW, Green TJ. Ankle and Foot. U: Walls RM, Hockberger RS, Gausche-Hill M, ur. *Rosen's Emergency Medicine: Concepts and Clinical Practice* (str. 638-658). Deveto izdanje. Philadelphia: Elsevier, 2018.
- (32) Zayni R, Coursier R, Zakaria M, Desrousseaux JF, Cordonnier D, Polveche G. Activity level recovery after acute achilles tendon rupture surgically repaired: A series of 29

patients with a mean follow-up of 46 months. *Muscles Ligaments Tendons J.* 2017;7(1):69-77.

(33) Jozsa L, Balint JB, Kannus P, Reffy A, Barzo M. Distribution of blood groups in patients with tendon rupture. An analysis of 832 cases. *J Bone Joint Surg Br.* 1989;71:272-4.

(34) Mokone GG, Schwellnus MP, Noakes TD, Collins M. The COL5A1 gene and Achilles tendon pathology. *Scand J Med SciSports.* 2006;16:19-26.

(35) Mokone GG, Gajjar M, September AV, Schwellnus MP, Greenberg J, Noakes TD i sur. The guanine-thymine dinucleotide repeat polymorphism within the tenascin-C gene is associated with achilles tendon injuries. *Am J Sports Med.* 2005;33:1016-21.

(36) Brown KL, Seale KB, El Khoury LY, Posthumus M, Ribbans WJ, Raleigh SM i sur. Polymorphisms within the COL5A1 gene and regulators of the extracellular matrix modify the risk of Achillestendon pathology in a British case-controlstudy. *J Sports Sci.* 2017;35:1475-83.

(37) Seale K, Burger M, Posthumus M, Hager CK, Stattin E. et. al. The Apoptosis Pathway and CASP8 Variants Conferring Risk for Acute and Overuse Musculoskeletal Injuries. *J. Orthop. Res.*, 38: 680-688. <https://doi.org/10.1002/jor.24504>

(38) Nell EM, van der Merwe L, Cook J, Handley CJ, Collins M, September AV. The apoptosis pathway and the genetic predisposition to Achilles tendinopathy. *J Orthop Res.* 2012 Nov;30(11):1719-24. doi: 10.1002/jor.22144

(39) Nyysfönen T, Luthje P. Achilles tendon ruptures in South-East Finland between 1986-1996, with special reference to epidemiology, complications of surgery and hospital costs. *Ann Chir Gynaecol* 2000;89(1):53-57.

(40) Leppilahti J, Puranen J, Orava S. Incidence of Achilles tendon rupture. *Acta Orthop Scand* 1996;67(3):277-279.

(41) Maffulli N, Waterston SW, Squair J, et al. Changing incidence of Achilles tendon rupture in Scotland: a 15-year study. *Clin J Sport Med* 1999;9(3):157-160.

(42) Park HG, Youn D, Baik JM, Hwang JH. Epidemiology of Achilles Tendon Rupture in South Korea: Claims Data of the National Health Insurance Service from 2009 to 2017. *Clin Orthop Surg.* 2021 Dec;13(4):539-548. doi: 10.4055/cios20255

(43) Lemme NJ, Li NY, DeFroda SF, Kleiner J, Owens BD. Epidemiology of Achilles Tendon Ruptures in the United States Athletic and Nonathletic Injuries From 2012 to 2016.

The Orthopaedic Journal of Sports Medicine. 2018;6(11) [Online]. <https://journals.sagepub.com/doi/pdf/10.1177/2325967118808238>

(44) Maffulli N. Rupture of the Achilles tendon. *J Bone Joint Surg* 1999;81-A(7):1019-1036.

(45) Plecko M, Passl R. Ruptures of the Achilles tendon: causes and treatment. *J Finn Orthop Traumatol* 1991;14:201-204.

(46) Jozsa L, Kvist M, Balint BJ, et al. The role of recreational sport activity in Achilles tendon rupture. A clinical, pathoanatomical, and sociological study of 292 cases. *Am J Sports Med* 1989;17(3):338-343.

(47) Schfnbauer HR. Diseases of the Achilles tendon. *Wien Klin Wschr* 1986;98(168):1-47.

(48) Jozsa L, Kannus P. Human tendons: Anatomy, physiology and pathology. Champaign (IL)7 Human Kinetics; 1997.

(49) Fox G, Gabbe BJ, Richardson M, Oppy A, Page R, Edwards ER., Hau R, Ekegren CL. Twelve-month outcomes following surgical repair of the Achilles tendon. *Injury* 2016;47:2370–2374.

(50) Kvist M, Jozsa L, Jarvinen M. Vascular changes in the ruptured Achilles tendon and paratenon. *Int Orthop.* 1992;16(4):377-382.

(51) Maffulli N, Waterston SW, Ewen SW. Ruptured Achilles tendons show increased lectin stainability. *Med Sci Sports Exerc.* 2002;34(7):1057-1064.

(52) DiStefano VJ, Nixon JE (1973) Ruptures of the Achilles tendon. *J Sports Med* 1(2):34–37.

(53) Laseter JT, Russell JA. Anabolic steroid-induced tendon pathology: a review of the literature. *Med Sci in Sports and Exercise.* 1991;23(1):1-3.

(54) Royer RJ, Pierfitte C, Netter P. Features of tendon disorders with fluoroquinolones. *Therapie.* 1994;49(1):75-76.

(55) Melhus A. Fluoroquinolones and tendon disorders. *Expert Opin Drug Saf.* 2005; 4(2):299-309.

(56) Bauk S, Lau J, Huser V, McDonald CJ. Association between tendon ruptures and use of fluoroquinolone, and other oral antibiotics: a 10-year retrospective study of 1 million

US senior Medicare beneficiaries. *BMJ Open*;10:e034844. doi:10.1136/bmjopen-2019-034844

(57) Webbon PM. A post-mortem study of equine digital flexor tendons. *Equine Vet J*. 1977;9(2):61-67.

(58) Wilson A, Goodship AE. Exercise-induced hyperthermia as a possible mechanism for tendon degeneration. *J Biomech*. 1994;27(7):899–905.

(59) Rolf CG, Fu S-C, Hopkins C, et al. Presence of bacteria in spontaneous Achilles tendon ruptures. *Am J Sports Med* 2017;45:2061–7.

(60) Maffulli N. The Clinical Diagnosis of Subcutaneous Tear of the Achilles Tendon A Prospective Study in 174 Patients. *Am J Sport Med*. 1998;26(2):266-270.

(61) Scheller AD, Kasser JR, Quigley TB. Tendon injuries about the ankle. *Orthop Clin North Am* 1980;11:801-811.

(62) Copeland SA. Rupture of the Achilles tendon: a new clinical test. *Annals of the Royal College of Surgeons of England*. 1990;72:270-271.

(63) Maffulli N. Simmonds' test. *Acta Orthopaedica Scandinavica*. 1995;66(6):574-574. doi: 10.3109/17453679509002320

(64) Psysiotutors [Internet.]. Thompson Test - Achilles Tendon Rupture/Tear Assessment; 2022. [preuzeto 9. rujana 2022.]. Dostupno na: <https://www.physiotutors.com/wiki/thompson-test/>

(65) Armstrong AD, Hubbard MC. Achilles tendon rupture. *Essentials of Musculoskeletal Care*. 5th ed. Rosemont, IL: American Academy of Orthopedic Surgeons, American Academy of Pediatrics, 2015:794-796.

(66) Psysiotutors [Internet.]. Gap Palpation Test - Achilles Tendon Rupture/Tear Assessment; 2022. [preuzeto 10. rujana 2022.]. Dostupno na: <https://www.physiotutors.com/wiki/gap-palpation-test/>

(67) Maffulli N. The clinical diagnosis of subcutaneous tear of the Achilles tendon. A prospective study in 174 patients. *Am J Sports Med*. 1998;26(2):266-70. doi: 10.1177/03635465980260021801

(68) Schwieterman B, Haas D, Columber K, Knupp D, Cook C. Diagnostic accuracy of physical examination tests of the ankle/foot complex: a systematic review. *Int J Sports Phys Ther*. 2013;8(4):416-26.

- (69) PodiaPaedia [Internet]. O'Brien Needle Test for an Achilles Tendon Rupture; 2022 Jan. [citirano 9. rujan 2022.]. Dostupno na: <https://podiaPaedia.org/wiki/orthopaedics/trauma/achille-tendon-rupture/obrien-needle-test-for-an-achilles-tendon-rupture/>
- (70) Heard H. Update for the Evaluation and Treatment of Achilles Tendon Injuries. *Gavin Journal of Orthopedic Research and Therapy*. 2016;1:1-4. https://www.gavinpublishers.com/assets/articles_pdf/1487761994.pdf
- (71) Reiman M, Burgi C, Strube E, Prue K, Ray K, Elliott A, Goode A. The utility of clinical measures for the diagnosis of achilles tendon injuries: a systematic review with meta-analysis. *J Athl Train*. 2014;49(6):820-829. doi: 10.4085/1062-6050-49.3.36
- (72) Tintinalli JE, Stapeczynski JS, Ma OJ, Yealy DM, Meckler GD, et al. *Emergency Medicine: A comprehensive Study Guide*. 8th ed. New York, NY; 2016.
- (73) Bleakney RR, White LM, Mafull N. Imaging of the Achilles Tendon. [Internet]. [preuzeto 10. rujan 2022.]. Dostupno na: <http://eknygos.lsmuni.lt/springer/503/25-38.pdf>
- (74) Maboud Ibrahim NMA, Elsaheed HH. Lesions of the Achilles tendon: Evaluation with ultrasonography and magnetic resonance imaging. *The Egyptian Journal of Radiology and Nuclear Medicine*. 2013;44(3):581-587.
- (75) Poposka A, Georgieva D, Dzoleva-Tolevska R. Significance of Ultrasound in The Diagnosis and Treatment of Achilles Tendon Rupture. *Macedonian Academy of Sciences and Arts, Section of Biological and Medical Sciences*. 2012;1:2019-216.
- (76) Ballas MT, Tytko J, Mannarino F. Commonly missed orthopedic problems. *Am Fam Physician*. 1998;57:267-274.
- (77) Simmonds FA. The diagnosis of the ruptured Achilles tendon. *Practitioner*. 1957;179(1069):56-58.
- (78) Banović D. i sur. *Traumatologija koštano-zglobnog sistema: Rupture Ahilove tetive*. Drugo dopunjeno izdanje. Beograd: Zavod za udžbenike i nastavna sredstva; 1998.
- (79) Barford KW. Achilles tendon rupture; Assessment of nonoperative treatment. *Dan Med J* 2014;61(4)B4837. doi: <https://www.researchgate.net/publication/262230849>
- (80) Grubor P, Grubor M. Treatment of Achilles tendon rupture using different methods. *Vojnosanit Pregl*. 2012; 69(8): 663–668.

- (81) Weber M, Niemann M, Lanz R, et al. Nonoperative treatment of acute rupture of the Achilles tendon: results of a new protocol and comparison with operative treatment. *Am J Sports Med* 2003;31: 685-691.
- (82) Assal M. Limited Open Repair of Achilles Tendon Ruptures: Perspective 1. U: Easley ME. (ed.), *Operative Techniques in Foot and Ankle Surgery*. Philadelphia: Lippincott Williams & Wilkins; 2011:894-900.
- (83) Easley ME, Merian-Genast M, Assal M. Mini-Open Achilles Tendon Repair: Perspective 2. U: Easley ME. (ed.), *Operative Techniques in Foot and Ankle Surgery*. Philadelphia: Lippincott Williams & Wilkins; 2011:900-907.
- (84) Lindholm A. A new method of operation in subcutaneous rupture of the Achilles tendon. *Acta Chir Scand*; 1959;117:26
- (85) Čukelj F, Pivalica D, Bandalović A, Frankić G, Knežević J. et.al. Liječenje rupture Ahilove tetive: otvorena i perkuatna metoda. *Acta Chirurg Croat* 2008;5:30-35.
- (86) Ozan F, Dogar F, Gurbuz K, Ekinci Y. et.al. Chronic Achilles Tendon Rupture Reconstruction Using the Lindholm Method and the Vulpius Method. *J Clin Med Res*. 2017;9(7):573-578.
- (87) Halasi T, Tallay A, Berkes I. Percutaneous Achilles tendon repair with and without endoscopic control. *Knee Surg Sports Traumatol Arthrosc*. 2003;11:409–414.
- (88) Ma WC, Griffith TG. Percutaneous repair of the acute closed ruptured Achilles tendon. *Clin Orthop* 1977;128:247.
- (89) Sutton KM, Tomak SL, Flemming LL. Percutaneous Achilles Tendon Repair: Perspective 1. U: Easley ME. (ed.), *Operative Techniques in Foot and Ankle Surgery*. Philadelphia: Lippincott Williams & Wilkins; 2011:907-913.
- (90) Webb JM, Bannister GC. Percutaneous repair of the ruptured tendo Achillis. *J Bone Joint Surg Br*. 1999;81-B:877–880.
- (91) Carmont MR, Maffulli N. Modified percutaneous repair of ruptured Achilles tendon. *Knee Surg Sports Traumatol Arthrosc*. 2008;16:199–203.
- (92) Čretnik A, Kosanović M, Košir R. Long-term results with the use of modified percutaneous repair of the ruptured Achilles tendon under local anaesthesia (15-year analysis with 270 cases). *J Foot Ankle Surg*. 2019;58:828–836.

(93) Sanford Clinical Orthopedic and Sports Medicine [Internet]. Non-Operative Achilles Rupture Rehabilitation Guideline; 2020 Jun. [preuzeto 17. rujan 2022.]. Dostupno na: <https://www.sanfordhealth.org/-/media/org/files/medical-professionals/resources-and-education/non-operative-achilles-rupture-guidelines.pdf>

(94) Roche A [Internet]. Achilles Tendon Rupture – Non-Operative Treatment Rehabilitation Guidelines. London Foot and Ankle Surgery. [preuzeto 17. rujan 2022.]. Dostupno na: <http://www.londonorthopaedicsurgery.co.uk/therapies-exercise-regime/s/achilles-tendon-rupture-%E2%80%93-non-operative-treatment-rehabilitation-guidelines/>

(95) Banff Sport Medicine [Internet]. Rehabilitation Program for Achilles Tendon Rupture/Repair. Covenant Health- Banff Minral Springs; 2012. [preuzeto 20. rujan 2022.]. Dostupno na: https://banffsportmed.com/wp-content/uploads/2018/01/Achilles-Tendon-Rupture_0.pdf

(96) Stone KR [Internet]. Achilles Tendon Repair; 2011 Oct. [preuzeto 21. rujan 2022.]. Dostupno na: <https://www.slideshare.net/sfkneerobot/achilles-tendon-repair>

(97) Willits K, Amendola A, Bryant D, Mohtadi NG. et. al. Operative versus Nonoperative Treatment of Acute Achilles Tendon Ruptures A Multicenter Randomized Trial Using Accelerated Functional Rehabilitation. *J Bone Joint Surg Am.* 2010;92:2767-2775.

(98) Metz R, Verleisdonk EJMM, van der Heijden GJMG, Clevers GJ, Hammacher ER. et. al. Acute Achilles Tendon Rupture Minimally Invasive Surgery Versus Nonoperative Treatment With Immediate Full Weightbearing - A Randomized Controlled Trial. *The American Journal of Sports Medicine.* 2008;36(9):1688-1694.

(99) Lantto I, Heikkinen J, Flinkkila T, Ohtonen P. et. al. A Prospective Randomized Trial Comparing Surgical and Nonsurgical Treatments of Acute Achilles Tendon Ruptures. *The American Journal of Sports Medicine.* 2016;44(9): 2406-2414.

(100) Nilsson-Helander K, Silbernage KG, Thomee R, Faxen E, et. al. Acute Achilles Tendon Rupture A Randomized, Controlled Study Comparing Surgical and Nonsurgical Treatments Using Validated Outcome Measures. *The American Journal of Sports Medicine.* 2010;38(11):2186-2193.

(101) Ollson N, Silbernagel KG, Eriksson BI, Sansone M. et. al. Stable Surgical Repair With Accelerated Rehabilitation Versus Nonsurgical Treatment for Acute Achilles Tendon Ruptures A Randomized Controlled Study. *The American Journal of Sports Medicine.* 2013;41(12):2867-2876.

(102) Hays RD, Morales LS. The RAND-36 measure of health-related quality of life, *Annals of Medicine*. 2001;33(5):350-357. doi: 10.3109/07853890109002089

(103) Spennacchio P, Vascellari A, Cucchi D, Canata GL, Randelli P. Outcome evaluation after Achilles tendon ruptures. A review of the literature. *Joints*. 2016;4(1):52-61. doi: 10.11138/jts/2016.4.1.052.

(104) Čukelj F, Bandalovic A, Knezevic J, Pavic A, Pivalica B, Bakota B. Treatment of ruptured Achilles tendon: operative or non-operative procedure? *Injury*. 2015;46:S137–42.

8. POPIS SLIKA I TABLICA

Slike

Slika 1. Koštani sustav potkoljenice i gležnja.....	2
Slika 2. Stražnja skupina potkoljениčnih mišića	3
Slika 3. Stražnji prikaz Ahilove tetive i njenih sastavnica	4
Slika 4. Mikroanatomska struktura Ahilove tetive	5
Slika 5. Radiografski (a) i shematski prikaz vaskularne opskrbe Ahilove tetive (b)	6
Slika 6. Prikaz Thompsonovog testa na zdravoj i puknutoj Ahilovoj tetivi	14
Slika 7. Palpacija Ahilove tetive	15
Slika 8. Pozitivan Malthusov test	16
Slika 9. Copelandov test	17
Slika 10. O'Brienov test	17
Slika 11. Longitudinalni UZV prikaz potpune rupture Ahilove tetive.....	20
Slika 12. MRI prikaz zdrave (a) Ahilove tetive i tetive s potpunom rupturom (b)	20
Slika 13. Prikaz otvorenog kirurškog zahvata korištenjem Lindholmov tehnike	23
Slika 14. Konačan ishod šivanja rupture Valpius tehnikom	24
Slika 15. Koraci u otvorenom kirurškom zahvatu na rupturi Ahilove tetive	25
Slika 16. Vježbe za održavanje ROM-a u koljenu (a) i kuku (b) i vježbe jačanja kvadricepsa (c).....	28
Slika 17. Vježbe dorzalne (a) i plantarne (b) te inverzije (c) i everzije (d)	31
Slika 18. Podizanje na prste u stojećem položaju (a) i vježbe na balans ploči (b).....	32
Slika 19. Vožnja sobnog bicikla (a) i abdukcija na pilates lopti (b)	33
Slika 20. Manualna terapija za mobilizaciju tkiva	33
Slika 21. Dijagram tijekom pretrage baza podataka.....	37

Tablice

Tablica 1. Stope incidencije ruptura Ahilove tetive (39, 40, 41, 42, 43).....	10
Tablica 2. Faktori rizika (52, 53, 55, 56, 57, 58)	12
Tablica 3. Usporedba osjetljivosti i specifičnosti testova za procjenu ruptur Ahilove tetive (64, 67, 68).....	18
Tablica 4. Elementi preoperativne pripreme (82, 83).....	23
Tablica 5. Prva faza rehabilitacijskog protokola (93, 94, 95).....	27
Tablica 6. Druga faza rehabilitacijskog protokola (93, 94, 95)	29
Tablica 7. Treća faza rehabilitacijskog protokola (93, 94, 95)	30
Tablica 8. Četvrta faza rehabilitacijskog protokola (93, 94, 95).....	34
Tablica 9. Koraci u procesu istraživanja.....	36

Tablica 10. Popis kriterija za isključivanje članaka iz sustavnog pregleda	37
Tablica 11. Broj i raspored pacijenata koji su sudjelovali u istraživanjima (97, 98, 99, 100, 101)	39
Tablica 12. Rehabilitacijski protokoli (97, 98, 99, 100, 101)	40
Tablica 13. Korišteni instrumenti i mjere procjene učinkovitosti liječenja (97, 98, 99, 100, 101)	42
Tablica 14. Opis instrumenata procjene učinkovitosti liječenja (99, 102, 103).....	42
Tablica 15. Ishodi mjerenja (97, 98, 99, 100, 101)	43
Tablica 16. Komplikacije povezane s liječenjem (97, 98, 99, 100, 101)	44

9. ŽIVOTOPIS

LUKA DAGELIĆ

12. ožujka 1984.

Obrazovanje

2002. god.	Opća gimnazija u Splitu
2016. god.	Preddiplomski studij Fizioterapije / Zdravstveno veleučilište Zagreb
2019. - ...	Diplomski studij Fizioterapije / Sveučilište u Splitu

Radno iskustvo

2016. -...	Fizioterapeut u HNK Hajduk
------------	----------------------------

Znanja / kompetencije / hobiji

- razvijene komunikacijske i prezentacijske vještine,
- poznavanje engleskog jezika u govoru i u pismu,
- tijekom cijelog školovanja aktivni je sportaš i reprezentativac Hrvatske u mačevanju.