

# Čvor u dojci

---

Tićak, Tea

Undergraduate thesis / Završni rad

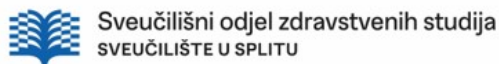
2015

Degree Grantor / Ustanova koja je dodijelila akademski / stručni stupanj: **University of Split / Sveučilište u Splitu**

Permanent link / Trajna poveznica: <https://um.nsk.hr/um:nbn:hr:176:696630>

Rights / Prava: [In copyright](#)/[Zaštićeno autorskim pravom.](#)

Download date / Datum preuzimanja: **2025-01-09**



Repository / Repozitorij:

[Repository of the University Department for Health Studies, University of Split](#)



SVEUČILIŠTE U SPLITU

Podružnica

SVEUČILIŠNI ODJEL ZDRAVSTVENIH STUDIJA

PREDDIPLOMSKI SVEUČILIŠNI STUDIJ

MEDICINSKO LABORATORIJSKA DIJAGNOSTIKA

**Tea Tićak**

**ČVOR U DOJCI**

**Završni rad**

Split, 2015. godine

SVEUČILIŠTE U SPLITU

Podružnica

SVEUČILIŠNI ODJEL ZDRAVSTVENIH STUDIJA

PREDDIPLOMSKI SVEUČILIŠNI STUDIJ

MEDICINSKO LABORATORIJSKA DIJAGNOSTIKA

**Tea Tićak**

**ČVOR U DOJCI**

**BREAST NODE**

**Završni rad**

**Bachelor thesis**

Mentor:

**Dr. sc. Renata Beljan Perak**

Split, 2015. godine

# SADRŽAJ

1. UVOD.....	2
1.1. ANATOMIJA I HISTOLOGIJA DOJKE.....	2
1.2. VRSTE MATERIJALA U CITODIJAGNOSTICI PROMJENA U DOJCI.....	3
1.2.1. Iscjedak.....	3
1.2.2. Aspirat palpabilnih promjena.....	4
1.2.3. Aspirat nepalpabilnih promjena pod kontrolom ultrazvuka.....	6
1.3. OBRADA MATERIJALA U CITODIJAGNOSTICI DOJKE.....	7
1.4. UOBIČAJENI CITOLOŠKI NALAZ ASPIRATA DOJKE.....	8
1.5. ALGORITAM PRETRAGA DOJKE.....	10
2. CILJ.....	13
3. RASPRAVA.....	14
3.1. DOBROĆUDNE PROMJENE DOJKE.....	14
3.1.1. Upalna stanja.....	14
3.1.2. Dobroćudne promjene dojke.....	15
3.1.3. Dobroćudni tumori.....	18
3.2. ZLOĆUDNE PROMJENE DOJKE.....	20
3.2.1. Učestalost.....	20
3.2.2. Čimbenici rizika.....	21
3.2.3. Biologija tumorskog rasta.....	23
3.2.4. Histološki tip tumora dojke.....	23
3.2.5. Citološke osobitosti.....	24
3.3. LIJEČENJE ZLOĆUDNIH PROMJENA U DOJCI.....	25
4. ZAKLJUČAK.....	26
5. LITERATURA.....	28
6. SAŽETAK.....	30
7. SUMMARY.....	32
8. ŽIVOTOPIS.....	34

# 1. UVOD

## 1.1. ANATOMIJA I HISTOLOGIJA DOJKE

Dojka je modificirana žlijezda znojnica kože. Sastoji se od tri osnovne komponente: kože s potkožnim masnim tkivom, žlijezda i vezivno-masne strome. Žljezdani parenhim se sastoji od 15 do 25 režnjeva (lobusa) koji čine funkcionalne jedinice dojke.

Svaki je režanj građen od sustava kanalića (duktusa), odnosno od glavnog izvodnog kanala (laktiferni duktus) koji preko segmentalnih i subsegmentalnih kanalića vodi do terminalne duktulo-lobularne jedinice koju čine ekstralobularni duktus i lobul(us). Lobul je građen od žlijezda (acinusa) i intralobularnih duktusa koji su okruženi rahlom intralobularnom stromom. Uz bradavicu izvodni kanalići se proširuju u laktiferni sinus. Tijekom trudnoće dolazi do proliferacije u režnjićima i kanalićima. Od kraja drugog tromjesečja trudnoće, vidljiva je sekretorna aktivnost dojki koja se nakon poroda pretvara u laktaciju. Starenjem nastaju atrofične promjene u dojkama, uključujući atrofiju parenhimskih stanica, povećanje interlobularnog fibroznog tkiva i hijalinizaciju strome. Nakon menopauze dojke pokazuju povećanu količinu masti, smanjenu količinu vezivnog tkiva, postojanost mliječnih kanala i nestanak režnjića. Areola, bradavica i završni dio laktifernog sinusa pokriveni su mnogoslojnim pločastim epitelom koji prelazi u pseudostratificirani cilindrični epitel te dvoredni kubični epitel koji oblaže većinu kanalića u dojci. Epitel tvore sekrecijske (luminalne) stanice i mioepitelne stanice. (1)

## **1.2. VRSTE MATERIJALA U CITODIJAGNOSTICI PROMJENA U DOJCI**

Citološki uzorak za analizu promjena u dojci dobiva se: spontanom iscjetkom iz dojke, sekrecijom nakon masaže (eksprimat), skarifikacijom promjena na bradavici i aspiracijom tankom iglom. (2)

### **1.2.1. Iscjedak**

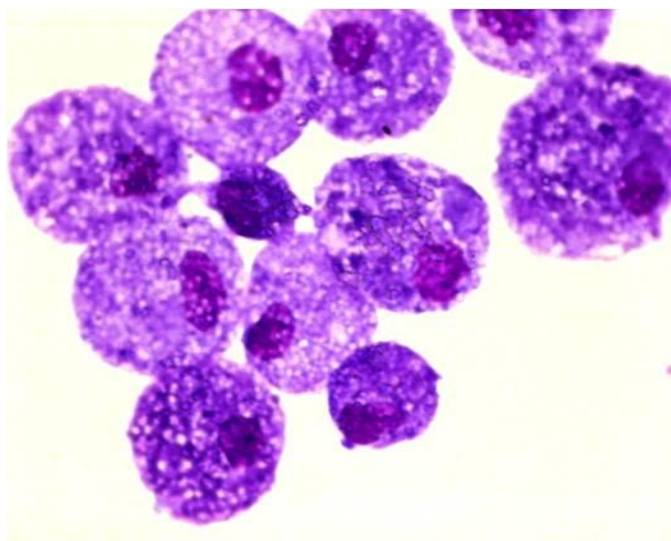
Svaka pojava iscjetka, osim za vrijeme laktacije i kratko vrijeme nakon dojenja, je patološka. Uzroci iscjetka mogu biti fiziološki i patološki. Fiziološki se javljaju u novorođenčeta, prije i nakon porođaja, u pubertetu i za vrijeme menstruacije. Patološki se javljaju zbog promjena na prsnom košu (npr. herpes zoster, operacija prsnog koša) ili u dojci (hiperplazija stanica dukalnog epitela, intraduktalni papilom, duktektazije i dr.). (2)

Iscjedak može biti jednostran ili obostran, iz jednog ili više kanalića, oskudan, srednje obilan, obilan, proziran, bjelkast, žut, zelenkast, smeđ, narančast ili krvav. Na boju utječe tip promjene (dobročudna ili zloćudna promjena), prehrana, uzimanje lijekova, pušenje, etnička pripadnost i drugo. Tamna boja iscjetka najčešće se povezuje s intraduktalnim krvarenjem, no krv nije jedini uzrok tamnoj boji iscjetka. Eritrociti se nalaze u 2 do 3% tamnih iscjedaka. (2)

Iscjedak se uzima tri dana uzastopce i pritom se gleda boja, količina i kanalić iz kojeg se dobije. Citološkom analizom iscjetka najčešće se pronađe: sekret (ružičasta amorfna masa, često mjestimice zgusnuta), fagociti i duktalne stanice. Fagociti su veličine 15 do 20 mikrona, malih, ekscentrično postavljenih jezgara s obilnom i sitno vakuoliziranom citoplazmom, a prema sadržaju u citoplazmi dijele se na: lipofage (sadrže kapljice masti ili mlijeka), pigmentofage (sadrže fagocitirani pigment) i eritrocitofage (sadrže fagocitirane eritrocite). Slika 1.

Duktalne stanice nalaze se pojedinačno ili u nakupinama, ovalnog su izgleda, okruglih jezgara, jednoličnog kromatina i oskudne sivo-plave citoplazme. (2)

U iscjetku se mogu naći apokrine stanice, granulociti i/ili limfociti i nakupine zloćudnih stanica. Zloćudne stanice su dva do tri puta veće od dobroćudnih duktalnih stanica i imaju povećan nukleo-citoplazmatski omjer, kromatin je grub i nepravilno raspoređen, a često se ističu nepravilni nukleoli, a citoplazma je oskudna, najčešće bazofilna, ponekad vakuolizirana. (2)



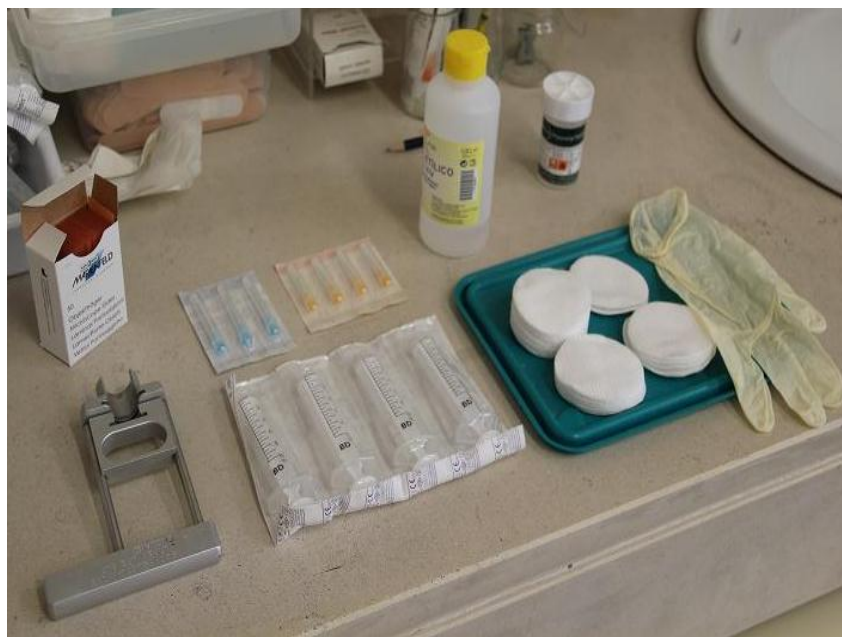Slika 1. Pigmentofagi u iscjetku, (MGG, 40x)

Izvor: WEB

### **1.2.2. Aspirat palpabilnih promjena**

Nakon kliničkog pregleda dojki i pazušnih jama punktiraju se palpabilni čvorovi. Prije punkcije bitno je opisati: veličinu, oblik, lokaciju i konzistenciju čvora jer neke osobitosti čvora mogu pomoći u dijagnostici. Tako npr. mekani čvorovi mogu upućivati na masne promjene u dojci, elastični čvorovi na cistične promjene, tvrdi i pomični na fibroadenom, a tvrdi s osjećajem "škripanja" pri punkciji na karcinom. (3)

Punkcija tankom iglom je jednostavna, brza i ekonomična. (3) Slika 2.



Slika 2. Pribor za punkciju tankom iglom

Izvor: WEB

Smjernice za punkciju palpabilnih čvorova u dojci:

- Bolesnik leži na leđima s rukama ispod glave.
- Citolog napipa i dobro ograniči čvor jednom rukom te planirano mjesto uboda obriše vatom namočenom u alkohol.
- Drugom rukom u kojoj je šprica (10 ili 20ml) i igla (21 G) ubode čvor i povlačeći klip šprice negativnim podlakom aspirira sadržaj čvora.
- Nakon toga izvuče iglu, čvrsto pritisne mjesto uboda sterilnom gazom, kako bi se spriječilo stvaranje hematoma i nakon toga istisne dobiveni sadržaj iz igle na predmetno stakalce.
- Potom slijedi nježno razmazivanje dobivenog sadržaja te fiksacija ovisno o metodi bojenja. (3)



### **1.2.3. Aspirat nepalpabilnih promjena pod kontrolom ultrazvuka**

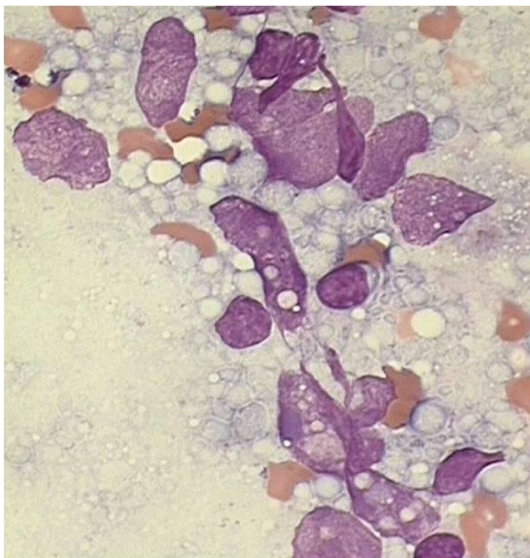Ako se čvor u dojci ne palpira, a prikazuje se ultrazvukom (UZ) ili mamografski, izvodi se punkcija pod kontrolom ultrazvuka ili stereotaktički prema nalazu mamografije. Stereotaksijske punkcije se izvode kod promjena s mikrokalcfikatima koje se ne prikazuju UZ. Najčešće se primjenjuju punkcije pod kontrolom UZ, jer su jednostavne, sigurne i relativno jeftine. Pod kontrolom UZ moguće je precizno izvesti citološku punkciju solidnih čvorova u dojci i aspiraciju tekućine iz cista. Igla se uvodi u čvor na dva moguća načina tzv. free-hand tehnikom ili uz upotrebu vodilica na sondi, te se prati na ekranu. Važno je da je igla za vrijeme punkcije unutar ultrazvučnog snopa. Rijetke komplikacije UZ-om vođenih punkcija hematoma ili vrlo rijetko pneumotoraks. (4)

Punkcijom se može dobiti uzorak za dodatne metode kao što su: imunocitokemijska analiza, elektronska mikroskopija, citogenetičke i molekularne analize. (2)

### 1.3. OBRADA MATERIJALA U CITODIJAGNOSTICI DOJKE

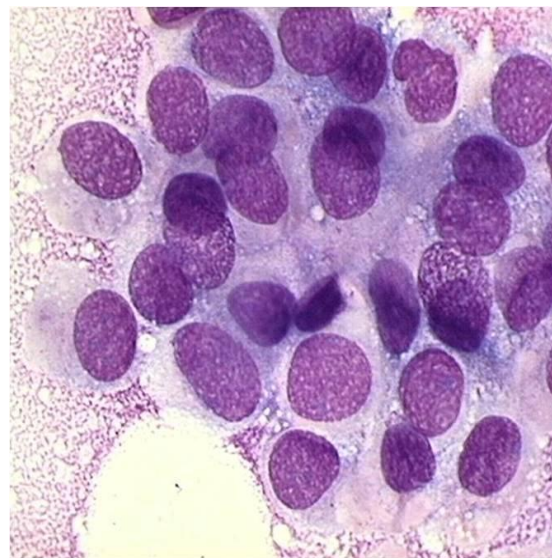
Uzorak dobiven aspiracijom razmaže se na predmetno staklo. Razmazi sušeni na zraku se bojaju May Grunewald Giemsa (MGG) metodom, a razmazi fiksirani u alkoholu bojaju se po Papanicolaou. Prednosti MGG bojenja su: brza priprema preparata (do 30 min), dobra kvaliteta, lakše raspoznavanje izvanstaničnog materijala (sluz, intracitoplazmatske granule) i mogućnost analize preparata bez pokrovnog stakalca. Nedostaci su što se debeli razmazi slabije oboje i ponekad su nuklearni detalji teže uočljivi. Slika 3-4.

Razmazi obojeni po Papanicolaou jasnije prikazuju nuklearne detalje i bolji su u dijagnostici karcinoma niskog stupnja malignosti. (3)



Slika 3. Neadekvatan razmaz (MGG, 100x)

Izvor: WEB



Slika 4. Adekvatan razmaz (MGG, 100x)

Izvor: WEB

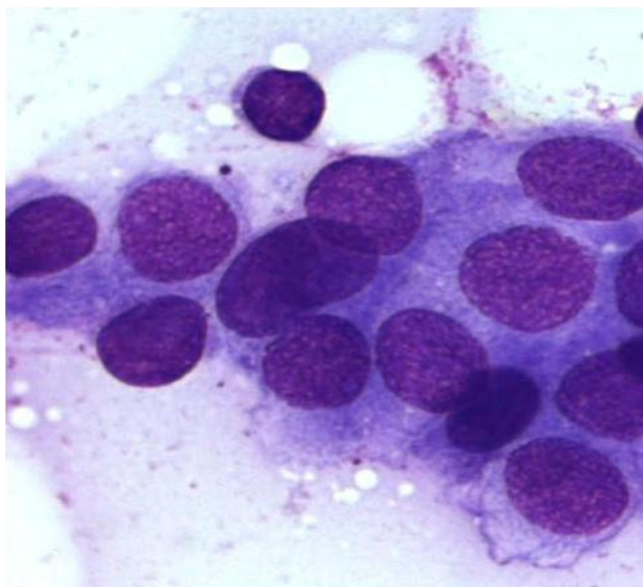
Višak aspiriranog materijala može se koristiti za izradu staničnih blokova. Aspirirani materijal se može isprati u tekućem mediju kao što je Cytolyte, dostaviti u laboratorij i obraditi kao cytospin, ThinPrep ili SurePath preparat. Višestruki ThinPrep ili SurePath preparati mogu se koristiti za imunocitokemijsko bojenje. (5)

## 1.4. UOBIČAJENI CITOLOŠKI NALAZ ASPIRATA DOJKE

### Normalne epitelne i mioepitelne stanice

Normalne epitelne stanice u “stanju mirovanja” imaju okruglu do ovalnu jezgru promjera 8 do 10  $\mu\text{m}$  s vrlo malim jezgricama ili bez njih. Citoplazma je oskudna i u većim nakupinama ponekad nije uočljiva. Stanice se obično nalaze u plošnim nakupinama. Između epitelnih stanica nađu se mioepitelne stanice, koje su prepoznatljive po jajolikoj jezgri gušćeg kromatina. (3)

Morfologija epitelnih stanica dojke mijenja se ovisno o fazi menstruacijskog ciklusa. U sekretornoj fazi češće se dobiju stanice s periferno postavljenom jezgarom i svijetlijom, obilnijom citoplazmom. U proliferativnoj fazi stanice imaju manju jezgru i oskudniju, dobro ograničenu citoplazmu. (3)



Slika 6. Duktalni epitel (MGG,100x)

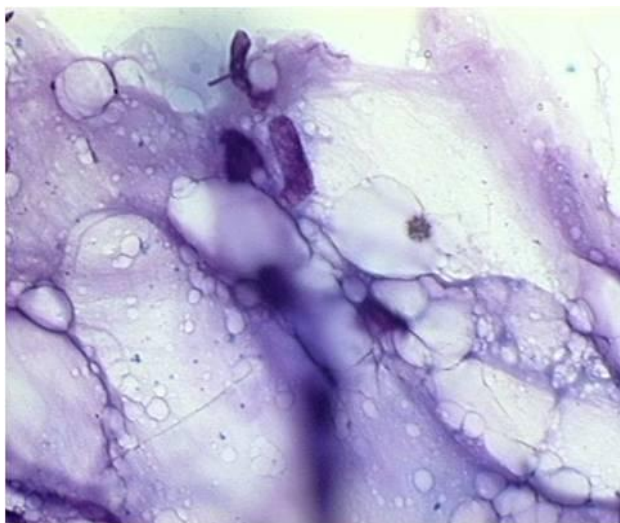
Izvor: WEB

### Bipolarne stanice (stanice strome)

Bipolarne stanice imaju male, jajolike ili izdužene jezgre i vrlo oskudnu citoplazmu. U aspiratima je njihov broj povezan s količinom specijalizirane strome. (3)

### Masno tkivo

Masno tkivo prikazuje se kao nakupine masnih stanica s periferno postavljenom malom, okruglom do ovalnom jezgrom i obilnom, vakuoliziranom citoplazmom. U pozadini se nađe obilan masni precipitat. (3) Slika 7.



Slika 7. Masno tkivo ( MGG, 100x)

Izvor: WEB

### Eritrociti

Eritrociti su male, okrugle do ovalne stanice bez jezgre. (3)

### Trombociti

Trombociti se prikazuju kao mali zrnati amfofilni agregati. (3)

### Skeletna mišićna vlakna

Skeletna mišićna vlakna imaju periferno smještenu jezgru i poprečno isprugano bazofilnu citoplazmu. (3)

## Limfociti

Limfociti su male stanice s okruglom, hiperkromatskom jezgrom, oskudnom citoplazmom, a kad su u velikom broju, uz prisutne i transformirane oblike, nalaz upućuje na intramamarni limfni čvor. (3)

## **1.5. ALGORITAM PRETRAGA DOJKE**

Algoritam pretraga dojke preporučen od strane Hrvatskog senološkog društva je:

### 1) Anamneza

Obiteljska anamneza uključuje podatke o karcinomu dojke u obitelji (majka, sestra, baka, teta) i dobi oboljenja. Osobna anamneza se odnosi se na menstrualni status bolesnice (menarha, posljednja menstruacija); porod, prekidi trudnoća, nedonesene trudnoće, laktacija i primjenu hormonskih lijekova (oralna kontracepcija, hormonsko nadomjesno liječenje). (6)

### 2) Klinički pregled

Inspekcija i palpacija su osnovne orijentacijske dijagnostičke pretrage. Klinički pregled dojke potrebno je provoditi jednom godišnje nakon 35-te godine starosti. (6)

### 3) Samopregled

Preporuča se kao dopunska metoda kliničkom pregledu. Obavlja se nakon 25. godine života jednom mjesečno (u premenopauzalnih žena u prvom dijelu menstrualnog ciklusa). (6)

### 4) Mamografija

Mamografija je slikovna dijagnostička metoda važna u otkrivanju zloćudnih bolesti dojke, posebno ranih stadija. Izvodi se u premenopauzalnih žena u prvoj polovici ciklusa. (6) Bazičnu mamografiju treba učiniti između 38. i 40. godine i do 50. godine ponavljati svake 2 godine. Između 50. i 69. godine mamografija se preporuča jednom godišnje, a iznad 70. godine svake 1 do 2 godine. Kod žena mlađih od 40 godina mamografija se ako za to postoji potreba, izvodi samo uz prethodnu konzultaciju liječnika specijaliste.

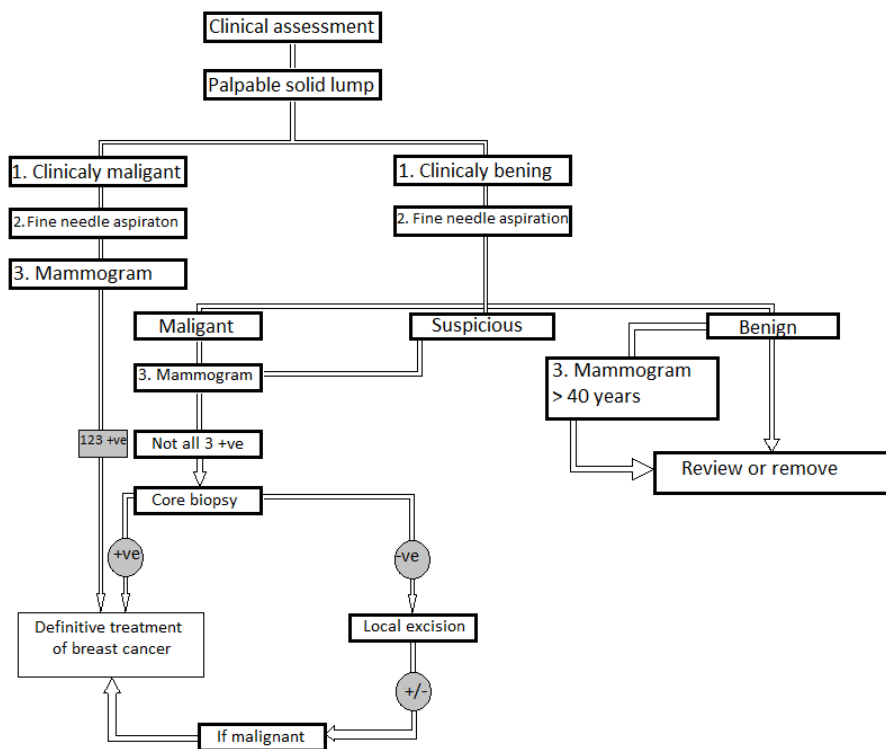
Moderna standardizirana mamografska dijagnostika uz pravilan algoritam primjene nije uzrok povećanja pojavnosti karcinoma dojke. (6)

Unatoč nezamjenjivosti mamografije u ranom otkrivanju i najmanjih zloćudnih promjena, 15-20% karcinoma se ne prikazuje osobito u dojkaama guste žljezdane strukture. (7)

#### 5) Ultrazvuk

Ultrazvučni i mamografski pregled značajno povećavaju točnost dijagnostike zloćudnih i dobroćudnih promjena u dojci. (6) U dobi do 40. godine života je ultrazvuk dojki pretraga prvog izbora i preporuča se jednom godišnje. Ultrazvučna dijagnostika nakon 40. godine života nije dostatna za dijagnostiku malignih bolesti, te se u dobi od 40. do 70. godine života, preporuča ultrazvuk i mamografija jednom godišnje. U dobi iznad 70. godine obje pretrage primjenjuje se prema potrebi. Ultrazvučni pregled može biti češće, ovisno o procjeni i indikaciji liječnika specijaliste. (6)

Čvorovi uočeni na ultrazvučnom pregledu se uklanjaju pod kontrolom ultrazvuka i materijal se šalje na citološku analizu. (8) Algoritam pretrage prikazan je na slici 8.



Slika 8. Algoritam obrade čvora u dojci.

Izvor: Comprehensive cytopathology

## **2. CILJ**

Cilj ovog završnog rada je:

- prikazati ulogu i važnost citologije u dijagnostici čvorova u dojci
- morfološke osobitosti dobroćudnih i zloćudnih promjena koja se mogu prikazati kao čvor u dojci.



## 3. RASPRAVA

### 3.1. DOBROĆUDNE PROMJENE DOJKE

Dobroćudne (benigne) promjene u dojci su vrlo česte i mogu imati kliničke manifestacije poput boli, nelagode, pojave iscjetka iz dojke i/ili se prezentirati palpabilnom tvorbom. U dijagnostičkoj obradi bitno je ne proglasiti dobroćudnom određenu zloćudnu promjenu u dojci.

#### 3.1.1. Upalna stanja

Upala (mastitis) se češće javlja nakon poroda i za vrijeme dojenja. Rijetko se upalna bolest dojke može javiti u sklopu infektivnih bolesti kao što su tuberkuloza, sifilis i aktinomikoza. (9) Nakon traume dojke moguća je nekroza masnog tkiva dojke s lokaliziranom upalom, a ta promjena može oponašati granulomatoznu upalu s nekrozom ili maligni tumor (3).

Morfološke značajke nekroza masnog tkiva su:

- Citološke značajke: pjenušavi makrofagi i multinuklearne stanice, obilje masnih stanica dijelom degenerativno promijenjenih, kapljice masti, malobrojne epitelne i upalne stanice, granulirana pozadina. (3)
- Histološke značajke: u ranoj fazi degenerativne promijene masnih stanica, krvarenje, histiociti i multinuklearne orijaške stanice, a u kasnijoj fazi upalni infiltrat limfocita, plazma stanica i ponekad eozinofila. Stara lezija nadomještena je ožiljnim vezivom u kojem ima distrofičnih ovapnjenja. (10)
- Dijagnostički problemi: granulomatozna upala s nekrozom i karcinom. (3)

Učestalost mastitisa različite etiologije u mlađih žena je od 30-45%. (11)

Granulomatozni mastitis

- Citološke značajke: nakupine epiteloidnih stanica s obilnom citoplazmom i izduženim jezgrama, multinuklearne orijaške stanice tipa Langhans i granulociti.

U tuberkulozi i gljivičnim infekcijama uz ovaj nalaz prisutan je obilni nekrotični detritus. (3)

- Histološke značajke: u izmijenjenim lobulima granulomi građeni od epiteloidnih stanica, multinuklearnih orijaških stanica tipa Langhans te limfocita, plazma stanica i neutrofila, a oko lobula mikroabscesi bez infektivnog agensa, stranog tijela ili kazeozne nekroze. (3)
- Dijagnostički problemi: karcinom (karcinom ili limfom može izazvati granulomatoznu reakciju). (3)

#### Absces i akutni mastitis

Absces i akutni mastitis se najčešće javljaju u puerperiju, a dijagnoza se obično postavlja klinički; liječe se antibioticima.

Citološke značajke: brojni neutrofilni granulociti, makrofagi, upalno promijenjene duktalne stanice i obilan detritus. (3)

#### Subareolarni apsces/fistula duktusa dojke

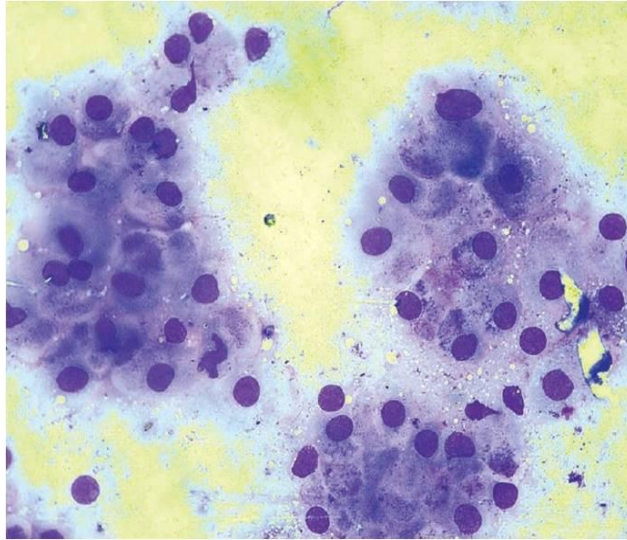
- Citološke značajke: anuklearne skvame, multinuklearne orijaške stanice, makrofagi i duktalne stanice s reaktivnom atipijom. (3)
- Histološke značajke: lezije sadrže upalno područje omeđeno granulacijskim tkivom i dijelom pločastim epitelom. (3)
- Dijagnostički problemi: upalna stanja, uključujući tuberkulozu. (3)

### **3.1.2. Dobročudne promjene dojke**

#### Ciste dojke

Čvor u dojci koji sadrži više od 1 ml tekućine definira se kao cista. Oko 50% žena u dobi od 30. do 40.godine starosti ima solitarne ili multiple ciste različitih dimenzija, a veće ciste se nalaze u 20-25% žena. (9)

Citološke značajke ciste su nalaz apokrinih metaplastičnih epitelnih stanica i fagocita uz precipitat. Slika 9.



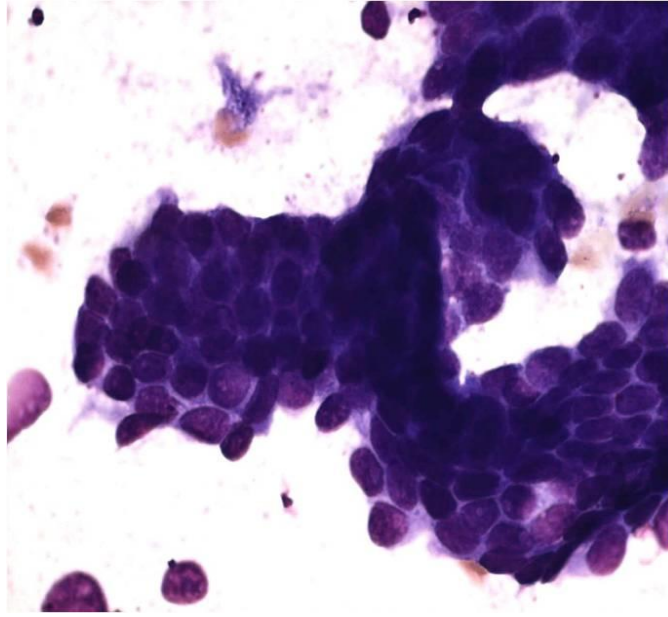
Slika 9. Apokrine metaplastične stanice u cisti (MGG, 40x)

Izvor: WEB

### Fibrocistične promjene

Učestalost fibrocističnih promjena dijagnosticiranih radiološkim slikovnim metodama je 50%. (9)

- Citološke značajke: oskudan, vodenast ili masni sadržaj. Citološki razmazi su slabije ili umjereno celularni, a prevladavaju plaže duktalnih stanica, apokrine metaplastične stanice, fagociti, mioepitelne i masne stanice. (3) Slika 10.
- Histološke značajke: cistični dilatirani kanalići, obloženi pravilnim epitelom s izraženom apokrinom metaplazijom ili hiperplazijom stanica, okruženi fibroziranom stromom, s blagom mononuklearnom infiltracijom. (10)
- Dijagnostički problemi: apokrini karcinom niskog stupnja malignosti. (3)



Slika 10. Fibrocistična promjena (MGG,40x)

Izvor: WEB

#### Epitelna hiperplazija (proliferativna bolest dojke)

- Citološke značajke: umjerena celularnost uzorka. Kohezivne nakupine duktalnih stanica, lagano uvećanih jezgara fine strukture kromatina, mioepitelne stanice, malobrojne apokrine metaplastične stanice i fagociti. (3)

#### Epitelna hiperplazija s atipijom

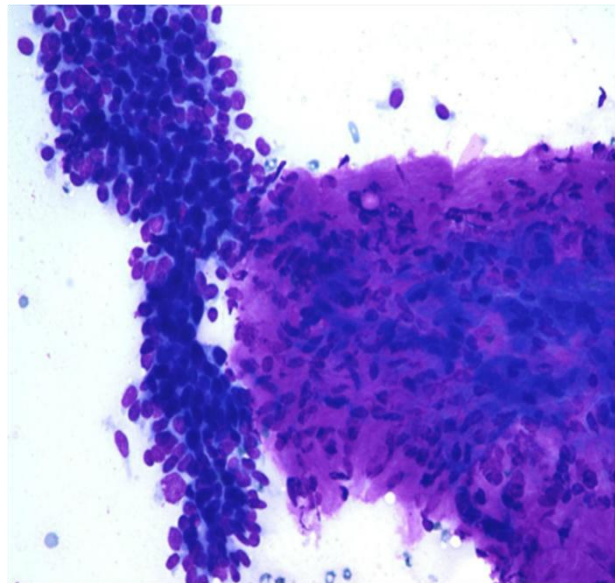
- Citološke značajke: izrazita celularnost, preklapanje stanica, papilarne nakupine, smanjena kohezivnost epitelnih stanica, anizonukleoza, puočljivi nukleoli, malobrojne apokrine metaplastične stanice. (3)
- Dijagnostički problemi: atipična lobularna hiperplazija i lobularni karcinom in situ ne mogu se citološki razlikovati. Isto tako ne mogu se razlikovati atipična duktalna hiperplazija (abnormalno područje manje od 3 mm) i duktalni in situ karcinom.

### 3.1.3. Dobročudni tumori

#### Fibroadenom

Fibroadenomi su najčešći dobroćudni tumori dojke s najvećom učestalošću u žena od 15 do 25 godina života. (12)

- Citološke značajke: izrazita celularnost, kohezivne nakupine duktalnih stanica poput "rogova", gole jezgre mioepitelnih stanica, tračci vezivne strome i apokrine metaplastične stanice. (3) (Slika 12).
- Histološke značajke: apokrina metaplazija, skvamozna i stromalna metaplazija uključujući formaciju glatkog mišićja, hrskavice, kosti ili distrofične kalcifikacije (3)
- Dijagnostički problemi: fibroadenom s reduciranom staničnom kohezijom, anizonukleozom i istaknutim jezgricama može rezultirati lažno pozitivnim nalazom. (3)



Slika 11. Fibroadenom (MGG,40x)

Izvor: WEB

### Benigni filoidni tumor

- Citološke značajke: izrazito celularni razmazi s velikim plažama epitela morfološki dobroćudnih osobina i obilna vezivna stroma, brojne bipolarne stanice. (3)
- Histološke značajke: epitelne i mioepitelne stanice koje oblažu duktuse i cistične prostore, pločasta i apokrina metaplazija, proliferacija epitela, oštri rubovi, odsustvo atipija i mitoz (10)
- Dijagnostički problemi: fibroadenom. (3)

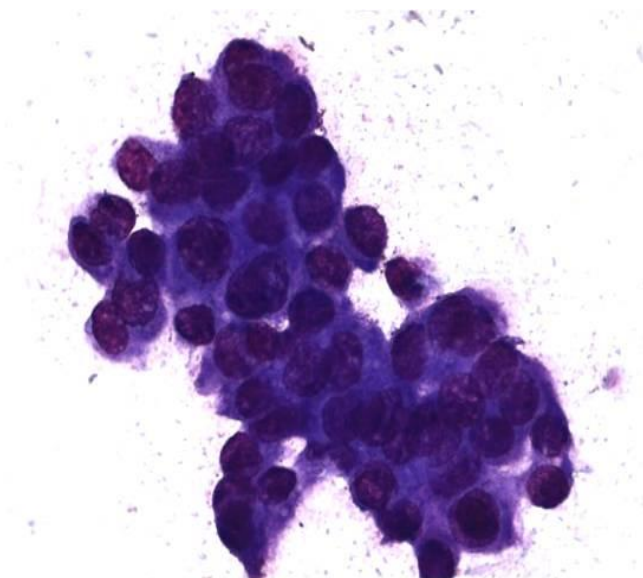
### Tubularni adenom

- Citološke značajke: umjerena do izrazita celularnost aspirata duktalnih stanica dobroćudnog izgleda, dijelom u formaciji malih tubula i tek malo golih jezgara mioepitelnih stanica. (3)
- Histološke značajke: tumor je oštro ograničen, epitelne stanice jednolične, prisutne mitoze, kanalići su obloženi slojem mioepitelnih i epitelnih stanica i katkad sadrže eozinofilni materijal, stroma je oskudna, obično infiltrirana limfocitima. (10)
- Dijagnostički problemi: fibroadenom s reduciranom staničnom kohezijom, anizonukleozom i istaknutim jezgricama može rezultirati lažno pozitivnim nalazom. (3)

### Duktalni papilom

Papilomi su dobroćudni intraduktalni tumori. Oko 50% svih krvavih iscjedaka iz bradavice je uzrokovano intraduktalnim papilomom. (9)

- Citološke značajke: različito velike papilarne nakupine duktalnih stanica, malobrojne bipolarne stanice i fagociti. (3) Slika 12.
- Histološke značajke: jednolične epitelne stanice bez mitoze i hiperkromazije. Hiperplazija epitela bez atipija u trećine bolesnika. (10)
- Dijagnostički problemi: dobro diferencirani papilarni karcinom. (3)



Slika 12. Papilarna nakupina duktalnih stanica u iscjetku (MGG, 40x)

Izvor: WEB

## **3.2. ZLOĆUDNE PROMJENE DOJKE**

### **3.2.1. Učestalost**

Karcinom dojke najčešći je zloćudni tumor žena i u mnogim zemljama vodeći uzrok smrti žena od malignih bolesti. Rizik od razvoja karcinoma dojke je jedan prema osam. Sto je puta češći u žena nego kod muškaraca. U Hrvatskoj prvo mjesto na ljestvici smrtnosti od karcinoma uopće zauzima karcinom dojke. Prema podacima Državnog registra za rak, Hrvatskog zavoda za javno zdravstvo, stopa učestalosti i smrtnosti od karcinoma dojke u Hrvatskoj posljednja dva desetljeća je u stalnom porastu i raste s životnom dobi bolesnica. U žena između 40. i 50. godine starosti uzrokuje veću smrtnost nego sve druge bolesti zajedno.

Godišnje se u Hrvatskoj otkrije oko 1800 novih slučajeva, s tendencijom stalnog porasta kao i u svijetu. U našoj državi od raka dojke godišnje oboli 32 od 100.000 žena, a u dobi od 65. do 69. godina čak njih 128 na 100.000. Iako se karcinom dojke može javiti u bilo kojoj životnoj dobi, rijedak je u žena do 35. godine starosti.

U približno 75% slučajeva novootkrivenih karcinoma dojke bolesnice su starije od 50 godina. Posljednjih tridesetak godina u svijetu je zabilježen porast incidencije karcinoma dojke, ali se smrtnost nije povećala. To je posljedica svijesti o otkrivanju bolesti u ranijim stadijima, što poboljšava prognozu i stupanj preživljanja. (13)

### **3.2.2. Čimbenici rizika**

#### Gen za rak dojke

Žene koje imaju mutiran jedan od dva gena za karcinom dojke (BRCA1 i BRCA2), imaju povećan rizik za razvoj karcinoma dojke, a ako obole od karcinoma dojke, rizik od smrtnog ishoda je jednak kao u žena koje nemaju mutaciju toga gena. Rutinski probir žena za nalaz oba gena indiciran je samo u žena koje imaju opterećenu obiteljsku anamnezu. (14)

#### Prethodni rak dojke

Žene koje su imale karcinom in situ (lokalizirani) ili invazivni (prošireni na okolne strukture i tkiva) nakon odstranjenja zahvaćene dojke, imaju rizik od nastanka karcinoma u drugoj dojci od 0,5 do 1% za svaku slijedeću godinu. (14)

#### Obiteljska opterećenost rakom dojke

Rizik za nastanak karcinoma dojke povećava se za 2-3 puta ukoliko je poznat karcinom dojke u prvom koljenu (majka, sestre, kćeri). Karcinom dojke u bližjoj rodbini (bake, tete, sestrične) samo neznatno povećava rizik. (14)



### Prethodna dobroćudna bolest dojke

Prema danas poznatim znanstvenim istraživanjima ne postoji povećan rizik za nastanak karcinoma dojke u žena s dobroćudnim promjenama u dojci. U tih žena je rizik povećan ako imaju obiteljsku opterećenost karcinomom dojke. (14)

### Dob

Starija životna dob važan je čimbenik rizika. Oko 60% karcinoma dojke razvija se u žena nakon 60 godina života, a opasnost je najveća u dobi iznad 75 godina života. Statistički podaci o učestalosti raka dojke prema dobi prikazani su u tablici 1. (14)

Tablica 1. Statistički podaci o učestalosti raka dojke prema dobi

Dob žene	Rizik za rak dojke (%)
0-39 godina	0.5 (1 od 231)
40-50 godina	4 (1 od 25)
60-70 godina	7 (1 od 15)
90 godina	14

Rizik obolijevanja je veći u žena koje su dobile prvu menstruaciju prije 12-te godina, menopauzu nakon 55 godina života, prvu trudnoću nakon 30 godina ili su nerotkinje. (14)

### Dugotrajno uzimanje oralnih kontraceptiva ili hormonalnog nadomjesnog liječenja u menopauzi

Žene koje su dugotrajnije uzimale oralne kontraceptive te hormonsko nadomjesno liječenje estrogenima nakon menopauze tijekom 10 godina imaju veći rizik od nastanka karcinoma dojke. (14)

### Prekomjerna debljina nakon menopauze

Ne postoje dokazi da prehrana bogata mastima povećava rizik za nastanak karcinoma dojke, ali rizik je nešto veći u pretilih žena. (14)

Procjena rizika za razvoj karcinom dojke ne može se jednoznačno odrediti na temelju jednog mogućeg čimbenika rizika. Smrtnost od karcinoma dojke može se smanjiti redovitim pregledima dojki i smanjenjem čimbenika rizika na koje se može utjecati, kao što su pušenje, tjelesna težina, porod prije 30 godina i tjelovježba. (14)

### **3.2.3. Biologija tumorskog rasta**

Biologija tumorskog rasta uključuje staničnu dediferencijaciju, gubitak regulacije staničnog rasta, neograničeno dijeljenje stanica, angiogenezu, invaziju i metastaziranje te blokadu apoptoze. Molekularne promjene uzrokuju abnormalnu signalizaciju, gubitak regulacije čimbenika rasta ili receptora, lučenje angiogenetskih čimbenika rasta, izražaj onkogeni i gubitak tumor supresorskih gena, sekreciju matriksnih metaloproteinaza i autokrinih čimbenika rasta. (15)

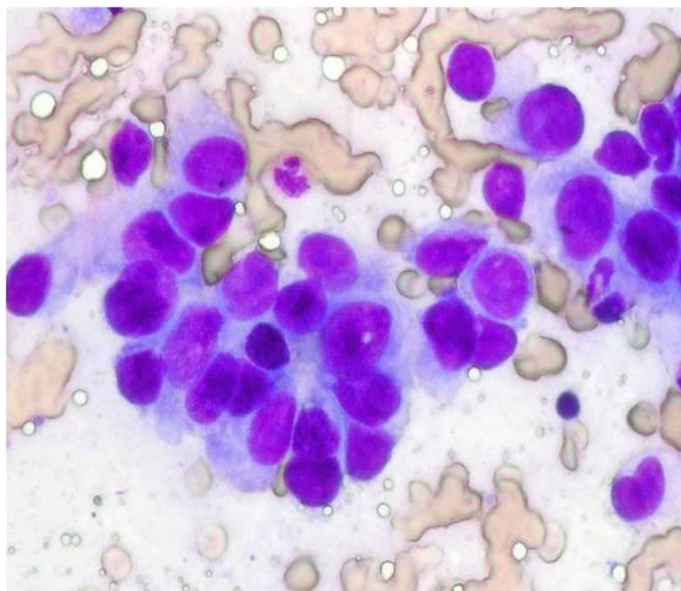
### **3.2.4. Histološki tip tumora dojke**

Tumori dojke se histološki dijele na: invazivni karcinom drugačije ne specificiran (NOS), lobularni invazivni karcinom, medularni karcinom, invazivni kribriiformni karcinom, tubularni karcinom, mucinozni karcinom, invazivni papilarni karcinom, invazivni mikropapilarni karcinom, metaplastični karcinom (sarkomatoidni monofazični s vretenastim stanicama i bifazični ili karcinosarkom), miješani tumori i rijetki tumori. U rijetke tumore spadaju pločasti, mukoepidermoidni, adenoskvamozni, adenocistični, apokrini, neuroendokrini, sekretorni (juvenilni) karcinom te karcinom svijetlih stanica i adenomioepiteliom. (16)

Dobru prognozu imaju tubularni, kribriformni, mucinozni i tubulo-lobularni karcinom. Lošu prognozu imaju invazivni karcinom NOS, miješani duktalni i lobularni invazivni karcinom i solidni invazivni-lobularni karcinom. (16)

### 3.2.5. Citološke osobitosti

Celularnost malignih uzoraka ovisi o prirodi zloćudne promjene i o metodi i načinu uzorkovanja. Dobro diferencirani karcinomi pokazuju blaži stupanj atipije: stanice su lagano uvećane, odnos: jezgra citoplazma u korist jezgre koja je grubljeg kromatina i s malim jezgricama. Nakupine stanica gube kohezivnost, vide se manje nakupine u formaciji rozete, tubula ili jednorednih tračaka. U slabije diferenciranih karcinoma uzorak je celularniji, gubi se kohezivnost i pravilan polaritet stanica. Jezgre su izrazito uvećane, nepravilne, hiperkromatske s brojnim jezgricama, citoplazma oskudna do srednje obilna, ponekad vakuolizirana. Ne nalaze se male mioepitelne stanice ali je zato prisutno mnogo uvećanih, malignih golih jezgara. U pozadini se, ovisno o podtipu karcinoma, mogu naći masne stanice, mucin ili precipitat. (3) Takav uzorak prikazan je na slici 14.



Slika 14. Karcinom dojke (MGG,100x)

Izvor: WEB

### **3.3. LIJEČENJE MALIGNIH PROMJENA U DOJCI**

Odluku o liječenju karcinoma dojke donosi multidisciplinarni specijalistički tim na temelju dobi bolesnice, stadija bolesti i klasičnih kliničko-patoloških pokazatelja kao što su veličina tumora, histološki gradus, vaskularna invazija, zahvaćenost limfnih čvorova, status hormonskih receptora i HER2 status. Terapija može biti lokalna (kirurški zahvat i radioterapija) ili sistemska (kemoterapija, hormonska terapija i biološka terapija). (17)

## 4. ZAKLJUČAK

Čvor u dojci je česta promjena uzrokovana različitim promjenama. Točna dijagnoza te promjene je bitna jer se može raditi o malignom tumoru. Danas je karcinom dojke u porastu i javlja se u sve mlađim dobnim skupinama. Važnu ulogu u dijagnostici ima citologija iscjetka i punktata jer je jeftina, brza i sigurna metoda za diferencijalnu dijagnostiku čvora u dojci. Uporaba takve minimalno invazivne, neoperativne dijagnostike značajno smanjuje broj nepotrebnih operacija.

Karcinom dojke je globalni javno-zdravstveni problem, a klinički se prezentira kao čvor u dojci. Većina čvorova u dojci su dobroćudne prirode (upalne promjene, fibrocistične promjene, fibroadenomi i drugi benigni tumori), a oko 10% su karcinomi. Stoga se svakom čvoru u dojci pristupa ozbiljno, bez obzira je li ga napipao bolesnik, ili liječnik, ili je otkriven radiološkom slikovnom metodom. Cilj suvremene dijagnostike je rano pronaći i "ispravno imenovati" čvor u dojci. U tom procesu, citologija ima važnu ulogu.

Ako se radi o velikom, palpabilnom čvoru, uzorak se uzima punkcijom na palpaciju i vrlo brzo nakon obrade materijala postavlja dijagnoza. Ukoliko se radi o dobroćudnim promjenama indicira se njihovo praćenje, a ako se radi o malignim promjenama indicira se biopsija ili operacija.

Kod malih nepalpabilnih, dublje smještenih čvorova, važnu ulogu u inicijalnoj dijagnostici imaju radiološke metode. Citološko uzorkovanje izvodi se pod kontrolom UZ. Citološka pretraga je osobito važna u slučaju prepektoralno smještenih, malih čvorova koji se teško mogu uzorkovati drugim metodama. Iskusan citolog može relativno lako uzeti materijal iz takvog čvora te po potrebi ponoviti punkciju, jer punkcija tankom iglom nije jako bolna i da moguće komplikacije su vrlo rijetke. Citološka analiza ima ograničenja jer ovisi o adekvatnosti i reprezentativnosti uzorka, primjerenoj obradi materijala i tipu promjene.

Neke podtipove adenokarcinoma dojke nije morfološki moguće razlikovati, kao ni prekursornih lezija od karcinoma in situ. Te promjene obično se citološki "imenuju" kao proliferativne bolesti dojke s različitim stupnjem atipije.

Citologija ima važnu ulogu u dijagnostici čvorova u dojci. Ima svoje prednosti, ali i nedostatke. Ukoliko se na ispravan način primjenjuje te u kombinaciji sa drugim dijagnostičkim metodama postižu se bolji rezultati u dijagnostici čvorova u dojci.

## 5. LITERATURA

1. Saad RS, Silverman JF. Breast.U: Bibbo M., Wilbur D. Comprehensive cytopathology. Philadelphia, Pennsylvania: Saunders Elsevier; 1997. str. 713-773.
2. Marković-Glamočak M. Citološka dijagnostika iscjetka i punktata dojke. U: Fajdić i suradnici. Suvremena dijagnostika bolesti dojke. Zagreb: Medicinska naklada; 2000. str. 351-364.
3. Howat A, Coghill S. Normal breast cytology and breast screening, Inflammatory conditions and benign breast lesions, Malignant breast tumors. U: Gray W, Mckee GT. Diagnostic cytopathology. Philadelphia: Churchill livingstone; 2003. str. 237-255.
4. Bolesti dojke. <http://www.mef.unizg.hr/meddb/slike/pisac29/file323p29.doc> (4.svibnja 2015.)
5. Cytodiagnosis of breast lesions. An atlas and text. <http://file.pathology.ubc.ca/BreastCytoBook.pdf> (4.svibnja 2015.)
6. Algoritmi pretraga dojke. <https://www.google.hr/url?sa=t&rct=j&q=&esrc=s&source=web&cd=1&cad=rja&uact=8&ved=0CBsQFjAA&url=http%3A%2F%2Fsenologija.com%2F&ei=U6aJVYvYJYG5sQH7-ouABg&usg=AFQjCNH-CDTY3OyzMviWQkLstQA4qGDoqA&sig2=Vmb0GFhIvOLGs7jSXqv0nA> (4.svibnja 2015.)
7. Rak dojke. <http://poliklinika-eljuga.hr/medicinski-pojmovi/zagreb/mamografija/> (5.svibnja 2015.)
8. Ultrazvuk dojki. <http://poliklinika-kvarantan.hr/ultrazvuk-dojki/> (5.svibnja 2015.)
9. Vrijednost ciljanog ultrazvučnog pregleda u dijagnostici lezija uočenih na magnetskoj rezonanciji dojke na postkontrastnim suptrakcijskim sekvencama.

[http://medlib.mef.hr/1474/1/Huzjan-Korunic\\_R\\_disertacija\\_rep\\_1474.pdf](http://medlib.mef.hr/1474/1/Huzjan-Korunic_R_disertacija_rep_1474.pdf) (7.svibnja 2015.)

10. Križanac Š. Patohistološka dijagnostika bolesti dojke. U: Fajdić i suradnici. Suvremena dijagnostika bolesti dojke. Zagreb: Medicinska naklada; 2000. str. 351-364.

11. Mastopatija. <http://better-cr.bolezni.in.ua/bolest/28441-mastopatia.html> (8.svibnja 2015.)

12. Displazija dojki i fibroadenom.

<http://www.pharmamedica.rs/ginekologija/displazija-dojki-i-fibroadenom/> (8.svibnja 2015.)

13. Redovit samopregled dojki - mogući spasitelj života.

<http://www.vasezdravlje.com/izdanje/clanak/209/> (8.svibnja 2015.)

14. Čimbenici rizika za rak dojke. <http://ultrazvuk->

[tarle.hr/dijagnostika/zagreb/chimbenici\\_rizika\\_za\\_rak\\_dojke](http://ultrazvuk-tarle.hr/dijagnostika/zagreb/chimbenici_rizika_za_rak_dojke) (18.svibnja 2015.)

15. Vrbanec, Damir. Molekulska karakterizacija raka dojke. Medicinski fakultet, Zagreb. 1996.-lipanj 2002.

16. Brnjic Z, Brkljacic B, Drinkovic I et. al . Clinical guidelines for diagnosis, treatment and monitoring of patients with non-invasive breast cancer. Lijec Vjesn. 2012;134:259-65.

17. Rak dojke. <http://www.svezanju.hr/rak-dojke.html?start=5> (23.svibnja 2015.)

18. Yagata H, Kajiura Y, Yamauchi H. Current strategy for triple-negative breast cancer: appropriate combination of surgery, radiation, and chemotherapy. Breast cancer 2011;18:165-73.



## 6. SAŽETAK

Čvor u dojci predstavlja dijagnostički problem, jer se u određenom broju slučajeva može raditi o malignom tumoru. Cilj rada je prikazati ulogu i važnost citologije u dijagnostici čvorova u dojci s posebnim osvrtom na male promjene, čija dijagnostika je zahtjevna, a uzorkovanje materijala drugim metodama je otežano.

Dojka je modificirana žlijezda znojnica kože koja se sastoji se od tri osnovne komponente: kože s potkožnim masnim tkivom, žlijezda i vezivno-masne strome. Citološki uzorak za analizu promjena u dojci može biti: spontani iscjedak iz dojke, sekrecija nakon masaže (eksprimat), skarifikacija promjena na bradavici ili uzorak dobijen aspiracijom tankom iglom. Iscjedak se uzima tri dana uzastopce i pritom opisuje boja, količina i kanalić iz kojeg se dobije. Nakon kliničkog pregleda dojki i pazušnih jama slijedi punkcija palpabilnih čvorova. Prethodno je bitno pribilježiti osobitosti čvora koje mogu pomoći u dijagnostici kao što su veličina, oblik, lokacija i konzistencija čvora. Ako čvor u dojci nije palpabilan, ali se prikazuje ultrazvukom (UZ) ili mamografski, izvodi se punkcija pod kontrolom ultrazvuka ili stereotaksijska biopsija prema nalazu mamografije. Sadržaj koji se dobije aspiracijom razmaže se na predmetno staklo, a igla se može potom isprati za pripremu staničnih blokova ili cyospin preparata. Razmazi sušeni na zraku boje se po May Grunewald Giemsi (MGG) ili DiffQuik metodom. Razmazi mogu biti fiksirani u alkoholu i boje se po Papanicolaou. U običnom aspiratu dojke citološki se nalaze normalne epitelne i mioepitelne stanice, bipolarne stanice, masno tkivo, eritrociti, trombociti, skeletna mišićna vlakna i limfociti. Algoritmi pretraga dojke preporučeni od strane Hrvatskog senološkog društva su: anamneza, klinički pregled, samopregled, mamografija i ultrazvuk.

Benigne promjene kao što su fibroadenom, nekroza masnog tkiva i proliferativne promjene imaju karakteristične citološke uzorke. Maligne promjene odlikuju se nalazom zloćudnih stanica u okruženju koje može odrediti tip tumora. Citološki nije moguće razlikovati atipičnu lobularnu ili duktalnu hiperplaziju od karcinoma in situ te se takve promjene nazivaju proliferativnim promjenama i preporučiti biopsija. Najvažnije je prilikom dijagnostičke obrade ne proglasiti dobroćudnom zloćudnu promjenu u dojci.

Karcinom dojke najčešći je zloćudni tumor žena i u mnogim zemljama vodeći uzrok smrti žena od zloćudnih bolesti.

Citologija ima važnu ulogu u dijagnostici čvorova u dojci, s važnim prednostima i nekoliko ograničenja. Ukoliko se na ispravan način primjenjuje i u kombinaciji s drugim dijagnostičkim metodama, postižu se bolji rezultati u dijagnostici čvorova u dojci.

## 7. SUMMARY

Objective of the paper is to present the role and importance of cytology in the diagnosis of the breast nodes.

Breast is a modified skin gland which is composed of three basic components: skin with subcutaneous fat tissue, glands and connective-fatty stroma. Cytological sampling of nodes in the breast can be: spontaneous discharges from the breast, secretion after massage (exprimate), scarification changes of the nipple and sample obtained by fine needle aspiration (FNA). Discharge is taken three days in a row with special attention on color, quantity and secreting duct. Clinical examination of the breasts and the axilla is followed by FNA of palpable nodes.

It is important to take notes of nodes characteristics like: size, shape, location, consistency, because they can be helpful in the diagnosis. If a node in the breast is not palpable, and is seen by ultrasound (US) or mammography, ultrasound and stereotactic guided FNA is performed. Content obtained by aspiration is transferred to the slide.

Also the needle can be washed for preparation of cell blocks or cytopsin preparations. Air dried smears are suitable for staining with May Grunewald Giemsa (MGG) methods or can be fixed in alcohol and stained with the Papanicolaou method.

Usual cytological findings of breast aspirates include: normal epithelial and myoepithelial cells, fat and blood. Breast diagnostic algorithm recommended by the Croatian senologic company include: anamnesis, clinical examination, self-examination, mammography and ultrasound.

Benign breast changes are very common, and it is important to diagnose them because they may have different clinical manifestations. Probably the most important is, during the diagnostic process, not to declare benign as malignant changes in the breast.

Benign changes include various inflammatory conditions, benign breast lesions and benign tumors.

Breast cancer is the most common malignant tumor of women and, in many countries, and the leading cause of death of women with malignant diseases. Treatment of breast cancer is multidisciplinary.

Cytology has an important role in the diagnosis of nodes in the breast. It has its significant advantages, but there are also some disadvantages. If applied correctly, and in combination with other diagnostic methods, good results are achieved in the diagnosis of breast nodes.

## **8. ŽIVOTOPIS**

### **OPĆI PODACI:**

**Ime i prezime: Tea Tićak**

**Datum rođenja: 31.ožujka 1994.g.**

**Adresa stanovanja: Antuna Barca 5a, 23 000 Zadar**

**Telefon: 023 242 075**

**Mobitel: 091 302 6921**

**e- mail: ticak.tea@gmail.com**

### **OBRAZOVANJE:**

**2008- 2012 Gimnazija Vladimira Nazora, Zadar**

**2012-2015 Sveučilišni odjel zdravstvenih studija u Splitu – smjer Medicinsko laboratorijska dijagnostika**

**Jezici: Engleski i talijanski jezik**

**Računalne vještine: dobro poznavanje Microsoft Office paketa, služenje internetom**

**Ostali interesi: član sportskih organizacija**