

# Utjecaj pozicioniranja pacijenta na broj i vrstu artefakata kod kombiniranih morfološko-metaboličkih snimanja

---

Jurić, Martina

Undergraduate thesis / Završni rad

2014

Degree Grantor / Ustanova koja je dodijelila akademski / stručni stupanj: **University of Split / Sveučilište u Splitu**

Permanent link / Trajna poveznica: <https://um.nsk.hr/um:nbn:hr:176:618292>

Rights / Prava: [In copyright](#) / [Zaštićeno autorskim pravom.](#)

Download date / Datum preuzimanja: **2024-09-27**



Sveučilišni odjel zdravstvenih studija  
SVEUČILIŠTE U SPLITU

Repository / Repozitorij:

[Repository of the University Department for Health Studies, University of Split](#)



UNIVERSITY OF SPLIT



DIGITALNI AKADEMSKI ARHIVI I REPOZITORIJI

SVEUČILIŠTE U SPLITU  
Podružnica  
SVEUČILIŠNI ODJEL ZDRAVSTVENIH STUDIJA  
PREDDIPLOMSKI SVEUČILIŠNI STUDIJ  
RADIOLOŠKA TEHNOLOGIJA

**Martina Jurić**

**UTJECAJ POZICIONIRANJA PACIJENTA NA BROJ I  
VRSTU ARTEFAKATA KOD KOMBINIRANIH  
MORFOLOŠKO-METABOLIČKIH SNIMANJA**

**Završni rad**

Split, 2014.

SVEUČILIŠTE U SPLITU  
Podružnica  
SVEUČILIŠNI ODJEL ZDRAVSTVENIH STUDIJA  
PREDDIPLOMSKI SVEUČILIŠNI STUDIJ  
RADIOLOŠKA TEHNOLOGIJA

**Martina Jurić**

**UTJECAJ POZICIONIRANJA PACIJENTA NA BROJ I  
VRSTU ARTEFAKATA KOD KOMBINIRANIH  
MORFOLOŠKO-METABOLIČKIH SNIMANJA**

**Završni rad**

Mentor:

**Mr.sc. Darijo Radović, viši predavač**

Split, 2014.

# Sadržaj

1. Uvod.....	4
1.1. Povijesni razvoj nuklearne medicine.....	5
1.2. Radionuklidi u nuklearnoj medicini.....	7
1.3. Prednosti i nedostaci nuklearno-medicinskih postupaka.....	8
2. Slojevita – nuklearno-medicinska snimanja.....	10
2.1. SPECT/CT.....	10
2.2. PET/CT.....	12
2.2.1. Principi PET-a.....	14
2.2.2. PET kamere – fizikalne osnove.....	15
2.2.3. Radiofarmaci ( <sup>18</sup> F-FDG).....	18
2.3. PET/MR.....	20
3. Nastajanje slike kombiniranim morfološko-metaboličkim snimanjima.....	21
3.1. Akvizicija i rekonstrukcija slike.....	21
3.2. Korekcija atenuacije.....	23
3.3. Pобољшanje kvalitete slike.....	25
3.4. Protokoli snimanja.....	26
4. Artefakti.....	26
5. Cilj rada.....	28
6. Izvori podataka i metode.....	29
7. Rezultati.....	30
7.1. Evaluacija vrste artefakata i njihovih uzroka.....	32
7.1.1. Metalni implantati.....	32
7.1.2. Pokreti disanja.....	34
7.1.3. Kontrastna sredstva.....	36
7.1.4. Artefakti odsijecanja.....	38
7.2. Uloga radiološkog tehnologa u pripremi pacijenta za dijagnostički postupak.....	41
8. Zaključak.....	42
9. Literatura.....	43
10. Sažetak.....	44
11. Abstract.....	44
12. Životopis.....	45

# 1. Uvod

Suvremena medicinska dijagnostika u svoje područje uvela je uređaje koji se koriste najnovijom tehnologijom i otkrićima iz područja različitih znanstvenih disciplina. Jedna od tih je i nuklearno-medicinska dijagnostika.

Nuklearna medicina je područje medicine u kojem se koriste radioaktivne tvari kako bi se dobile dijagnostičke informacije o stanju bolesnika, ali isto tako i provodili postupci liječenja.

PET/CT dijagnostika spada u područje nuklearne medicine. Za dijagnostiku važna je uporaba gama-emitera zbog toga što se prodorne gama zrake mogu detektirati izvan tijela. Aktivnost korištenih radionuklida u dijagnostici je mala, ali sasvim dovoljna za detekciju te se koriste male količine pripravka koje ne djeluju fiziološki.

U radionuklidnoj slikovnoj dijagnostici najčešće se koristi tehnecij-99m. Dobiva se iz molibdensko-tehnecijskog generatora. Njegove prednosti su povoljno vrijeme poluraspada, lako detektabilna energija od 140 keV, sposobnost vezanja za veliki broj molekula što omogućuje široku primjenu, nema suvišnog beta zračenja te je moguća dobra zaštita pri radu (1).



*Slika 1. Molibdensko-tehnecijski generator*

(izvor: <http://www.itnonline.com/article/covidien-highlight-technetium-99m-development-snm>)

## 1.1. Povijesni razvoj nuklearne medicine

Ono što je u velikoj mjeri bilo značajno za razvoj nuklearne medicine je otkrivanje atomske građe. Veliki doprinos imalo je otkriće x-zraka njemačkog fizičara Wilhelma Conrada Röntgena.

Niels Bohr je 1913. godine postavio model atoma koji se temeljio na kvantno-mehaničkim postulatima i time je riješio problem u vezi kretanja elektrona i njihovih energetske razina. Antoine Henri Becquerel je 1896. otkrio radioaktivnost promatrajući fosforescenciju uranijevih soli. Ocem nuklearne medicine smatra se Georga von Heneseya, mađarskog kemičara. On je 1923. upotrijebio radioaktivno olovo za ispitivanje metabolizma u biljaka. Zaključio je da se radioaktivni atomi mogu iskoristiti kao obilježivači stabilnih atoma istog elementa.

Godine 1931. američki fizičar Ernest Lawrence konstruirao ciklotron kako bi proizvodio umjetne radioizotope.



*Slika 2. Prvi ciklotron*

(izvor: <http://www.aip.org/history/lawrence/larger-image-page/epa-20.htm>)

Prva klinička uporaba radioizotopa počinje 1939. kada je Hamilton upotrijebio jod 131 za ispitivanje metabolizma štitnjače.

Hall Anger izumio je gama kameru 1956. godine i time omogućio dobivanje slike raspodjele radioizotopa u tijelu pacijenta. U detektoru se nalazio kristal NaI(Tl) a imao je 19-75 fotomultiplikatora.



*Slika 3. Prva gama kamera*

(izvor: [http://en.wikipedia.org/wiki/Gamma\\_camera](http://en.wikipedia.org/wiki/Gamma_camera))

Prva SPECT kamera napravljena je 1976. a ideju je razvio John Keys. PET se prvi put počeo koristiti u neurologiji 1996. godine. Imao je mogućnost 3D rekonstrukcije slike te se moglo dobiti funkcijske i metaboličke informacije o nekom dijelu tijela. FDG PET dolazi u uporabu 1998. a koristi fluorom obilježenu deoksiglukozu. Najviše se koristi u onkologiji, uglavnom za praćenje tumora (2).

## **1.2. Radionuklidi u nuklearnoj medicini**

### **Kardiologija**

U početku je korišten jod 131. Uvođenjem talija i tehnecijem obilježenih radiofarmaka znatno se poboljšala dijagnostika infarkta miokarda i ostalih bolesti srca.

### **Pulmologija**

Koristili su se ksenon te makroagregati albumina ili eritrocita obilježeni radioaktivnim jodom, a služili su za ispitivanje perfuzije pluća. Galijev citrat bio je korišten za vizualizaciju tumora pluća. Danas se najčešće izvode ventilacijska scintigrafija i perfuzijska scintigrafija pluća.

### **Neurologija**

Koristio se tehnecij 99m. Danas ga sve više zamjenjuje HM-PAO (heksametil-propilen-amin-oksim) a služi za ispitivanje perfuzije mozga.

### **Koštano-zglobni sustav**

Prvo se upotrebljavao stroncij-85 ali je bio nepogodan zbog dugog poluživota, visoke energije i suvišnog beta zračenja. Zamjenjen je fosfatnim spojevima obilježenim Tc-99m.

### **Gastroenterologija**

Za hepatobilijarnu ekskreciju u početku je bilo korišteno bengalsko crvenilo obilježeno radioaktivnim jodom 131. Danas, u upotrebi su analozi IDE (iminodiocetene kiseline), a otkriveni su još 1975. godine.

### **Nefrologija i urologija**

Uporaba hipurana-131 započinje i do danas je ostao kao jedan od najčešće upotrebljivanih radionuklida.

### **Onkologija**

Prvo se koristio stroncij 89 za otkrivanje koštanih metastaza. Zatim se koristio fosfor 32 za detekciju tumora na mozgu. 1969. godine zabilježeno je nakupljanje galija-67 u tumorskim stanicama. Uz mnoge druge metode koje se koriste, česta je i scintigrafija galijem (2).



### 1.3. Prednosti i nedostaci nuklearno-medicinskih dijagnostičkih postupaka

#### Prednosti:

- **Visoka osjetljivost** – Radionuklidi koji se koriste u dijagnostici imaju veliku energiju gama zraka što omogućava njihovu laku detekciju. Prednost je i to što su dovoljne male količine radionuklida koje ne djeluju fiziološki.
- **Promatranje funkcije** – Radionuklid, koji je izvor zračenja, prostorno se distribuira i tako omogućuje snimanje određenog područja. Na taj način dobivamo informacije o fiziološkoj funkciji na tom području.
- **Kvantitativnost podataka** – Računalnom obradom podataka moguće je dobiti informacije koje se vizualno na scintigramima ne mogu uočiti. Također je moguće prepoznati artefakte koji se pojavljuju tijekom snimanja.
- **Praćenje različitih parametara** – Pomoću radiohistograma moguće je na određenim područjima pratiti hemodinamičke parametre kao što su srčani minutni volumen, volumen krvi u plućima, ejekcijske frakcije lijeve klijetke, veličine lijevo-desnog šanta, itd (1).

## Nedostatci:

- **Slaba rezolucija slike** – Velika energija gama zraka zahtjeva uporabu masivnog detektora što doprinosi slabijoj rezoluciji slike. No ono što još više utječe na rezoluciju je kolimacija, a ona je nužna zbog toga što se gama zrake prostorno šire u svim smjerovima.
- **Smanjena efikasnost** – Budući da se kolimacijom eliminira veliki dio fotona, smanjuje se učinkovitost tj. iskoristivost fotona koji se ne detektiraju.
- **Teže uočavanje „hladnih“ lezija** – Male hladne lezije se teže uočavaju zbog aktivnosti u okolnim tkivima koja ih prekriva. Težem uočavanju pridonosi i detektorski sustav koji daje ograničenu rezoluciju (1).
- **Dostupnost radionuklida** – Zbog radioaktivnog raspada, važna je blizina mjesta proizvodnje radionuklida. Razlika u cijeni isto tako može utjecati na dostupnost radionuklida za određene pretrage.

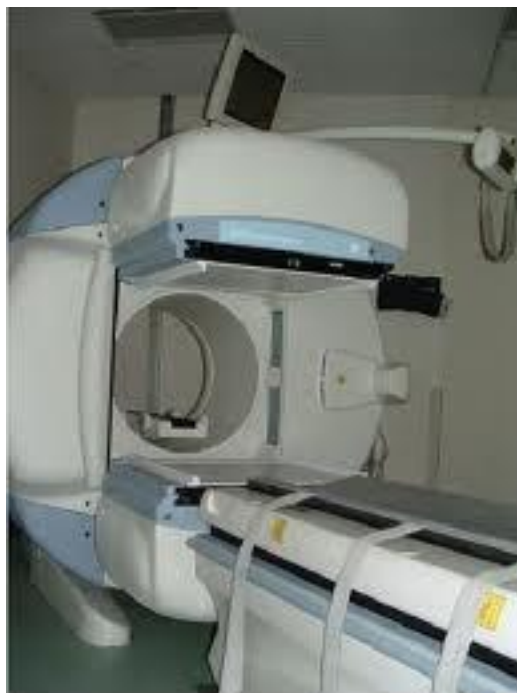Obzirom na važnost i klinički značaj nuklearno-medicinske dijagnostike, slabosti pokušavamo riješiti kombinacijom metaboličkih sa morfološkim snimanjima kao što su CT i MR.

## 2. Slojevita – kombinirana morfološko-metabolička snimanja

### 2.1. SPECT/CT

SPECT (engl. single photon emission computed tomography) metoda je snimanja u kojoj gama kamera rotira oko tijela pacijenta snimajući u slojevima. Podaci koji se dobiju koriste se za rekonstrukciju presjeka u sve tri ravnine; frontalnoj, sagitalnoj i transverzalnoj.

Prednosti SPECT-a pred planarnom scintigrafijom su trodimenzionalni prikaz, mogućnost odabira sloja, bolja kontrastnost. Međutim, rezolucija sloja (tomograma) je nešto lošija od planarnog scintigrama (3). Također, uzimajući u obzir vremensku ograničenost zbog radioaktivnog raspada te potrebu snimanja iz više kutova, SPECT-om nije moguće pratiti promjene aktivnosti, nego samo statičnu raspodjelu radioizotopa (1).

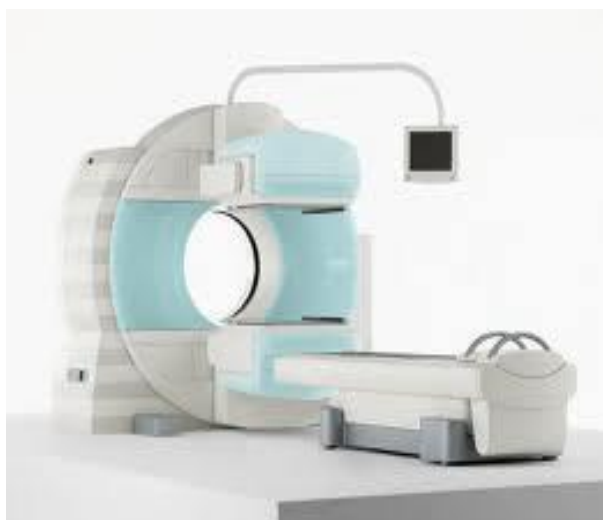

*Slika 4. SPECT uređaj*

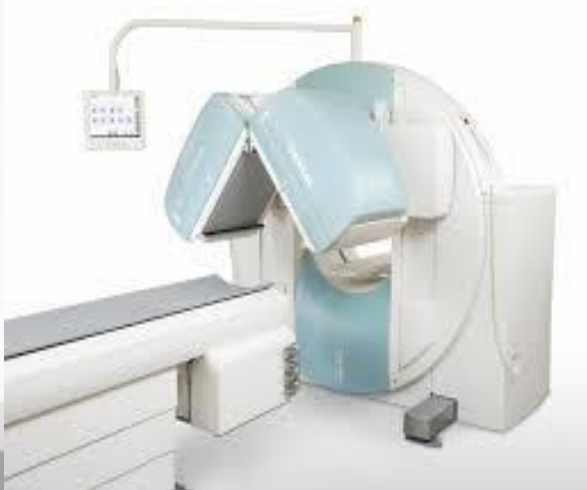(izvor: <http://ccnmtl.columbia.edu/projects/neuroethics/module1/foundationtext/>)

SPECT je pretraga slična PET-u. Razlika je što se u SPECT-u gama zrake, koje emitira radioizotop, detektiraju direktno, dok se kod PET-a detektiraju dva fotona koji nastaju anihilacijom. To omogućuje bolju lokalizaciju nakupljene aktivnosti u tijelu, pa stoga PET ima bolju prostornu rezoluciju(3).

Budući da se i kod SPECT-a susrećemo sa sličnim problemima kao i kod PET-a, a to su prigušenje (atenuacija) gama zraka iz dublje pozicioniranih lezija te slaba rezolucija, novije generacije uređaja koriste integrirani CT koji omogućava korekciju atenuacije i točniju anatomsku lokalizaciju (3).



*Slika 5. SPECT/CT*



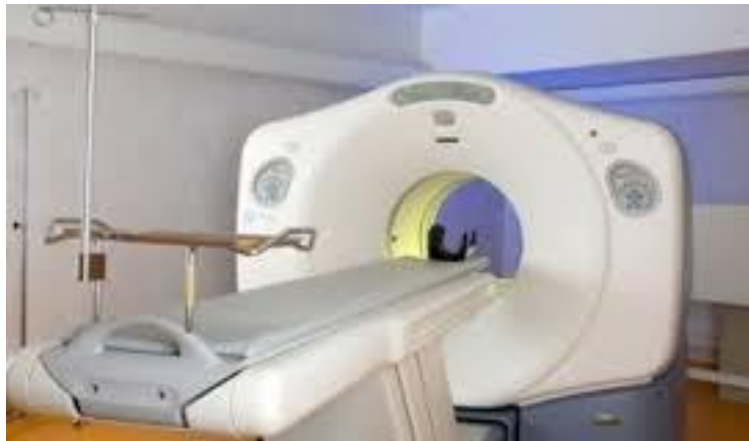*Slika 6. SPECT/CT sa gama kamerama postavljenima pod kutem*

(izvor: <http://www.vodiceonline.com/vijesti/tema100113.htm>)

## 2.2. PET/CT

Pozitronska emisijska tomografija (PET) je dijagnostička metoda kojom se mjeri raspodjela radionuklida u tijelu pacijenta. Kod PET-a se koriste pozitronski emiteri a najčešće korišteni radiofarmak je F-18-FDG. Prednosti fluora su što ima povoljno vrijeme poluraspada, lako se spaja sa deoksiglukozom, što proširuje mogućnosti uporabe s obzirom da sve stanice u tijelu koriste glukozu kao izvor energije.

Korištenjem i drugih radioobilježivača, moguće je praćenje i brojnih drugih fizioloških i farmakokinetičkih parametara kao što su mjerenje protoka krvi, mjerenje iskorištenja glukoze i kisika, praćenje raspodjele i iskorištenja lijekova te ekspresije gena (4).



*Slika 7. PET*

(izvor: <http://www.nhs.uk/conditions/PET-scan/Pages/Introduction.aspx>)

PET u onkologiji uglavnom se koristi za praćenje (engl. staging) tumora i određivanje terapije za pacijenta.

Budući da je PET i kvantitativna metoda, važna je i za procjenu odgovora tumora na terapiju te se koristi i kao prognostički indikator (prema SUV standardu) (4).

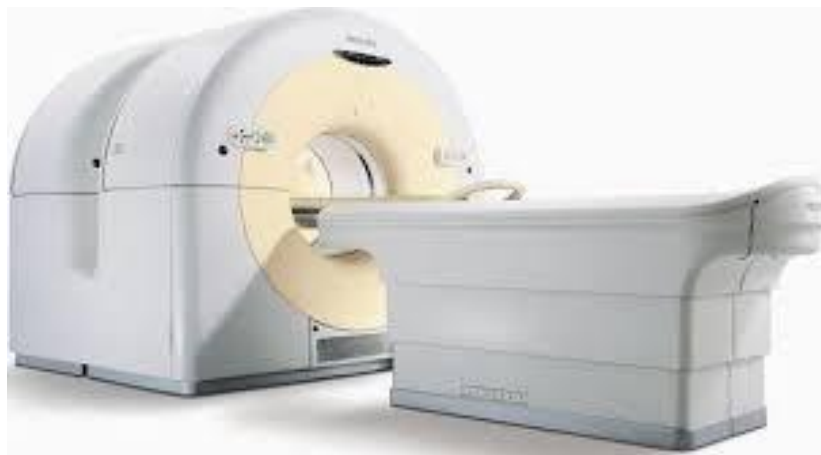Još je 1951. godine razvijena ideja snimanja tijela dvoglavom gama kamerom. Međutim, na taj način još uvijek nije postignut trodimenzionalni prikaz.

Tek je 1974. godine konstruirana gama kamera koja je imala mogućnost 3D snimanja i rekonstrukcije tomograma u tri ravnine: koronarnoj, sagitalnoj i transverzalnoj. Tijekom osamdesetih godina uređaji su napredovali i to na način da se poboljšao sustav detektora, a razvoj računala omogućavao je sve bolju rezoluciju i manipulaciju slikom.

Prvi PET/CT sustav konstruiran je 1998. godine u Americi u Pittsburhgu, a služio je za klinička istraživanja. Prvi komercijalni PET/CT na tržište dolazi 2001. (5)

Napredna tehnologija i proširene mogućnosti PET/CT-a predstavljaju veliko postignuće u području nuklearno-medicinske dijagnostike.

U današnje vrijeme većina PET uređaja je kombinirana sa CT uređajima. Dizajnirani su na način da je CT postavljen ispred PET-a, bilo u jednom kućištu ili odvojeno.

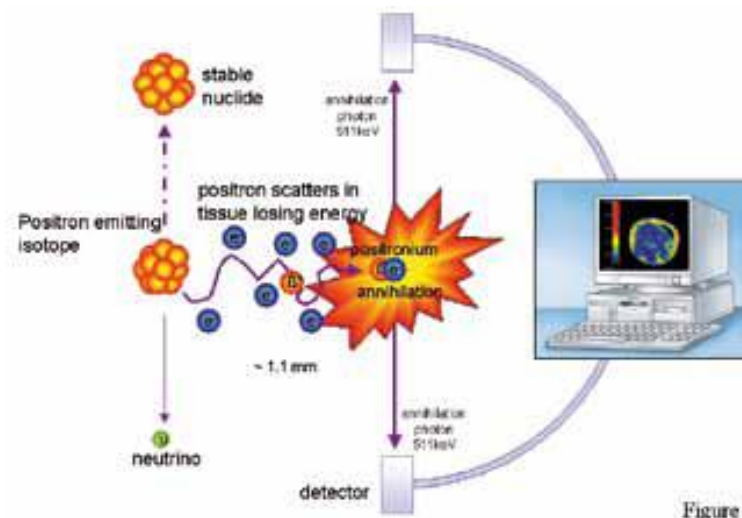


*Slika 8. PET/CT*

(izvor: [http://www.geisinger.org/services/radiology/pet\\_scans.html](http://www.geisinger.org/services/radiology/pet_scans.html))

### 2.2.1. Principi PET-a

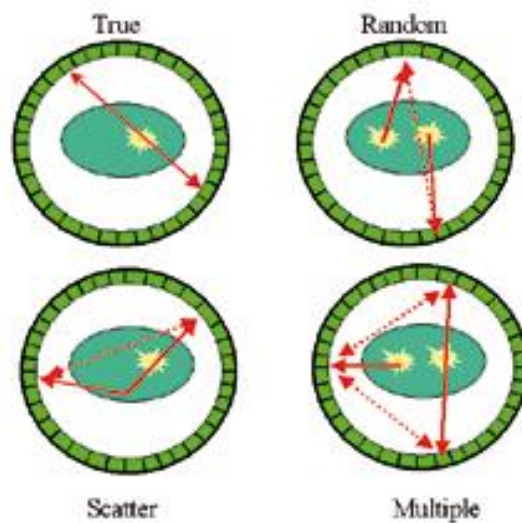
PET mjeri distribuciju vrlo malih količina radioaktivne tvari u tijelu pacijenta. Radioaktivni element, koji je sastavni dio radiofarmaka, emitira pozitrone. Emitirani pozitron stupa u interakciju sa elektronima u tkivu. Nastaje anihilacijsko zračenje gdje dva fotona, od kojih svaki ima energiju od 511 keV, putuju u suprotnim smjerovima. Akvizicija se temelji na detekciji tih dvaju fotona koji se nalaze na liniji dvaju nasuprotnih detektora u vremenu od 6-12 ns (4).



Slika 10. Anihilacijom nastaju dva fotona koja registrira detektor  
(izvor: <http://vishub.org/excursions/624>)

Međutim, ne registriraju se samo ti "pravi" događaji. Pozadinski šum se također vidi na slici s obzirom da se detektira i raspršeno zračenje (dva različita događaja u vremenskom prostoru 6-12 ns), tzv. random frakcija, te (eng.) scatter frakcija (lažna linija odgovora između pravog fotona i onog koji se raspršio u tijelu) (4).

Postoji i mogućnost da se detektiraju tri ili više fotona u isto vrijeme.



*Slika 11.* Prikaz mogućih događaja koji se detektiraju

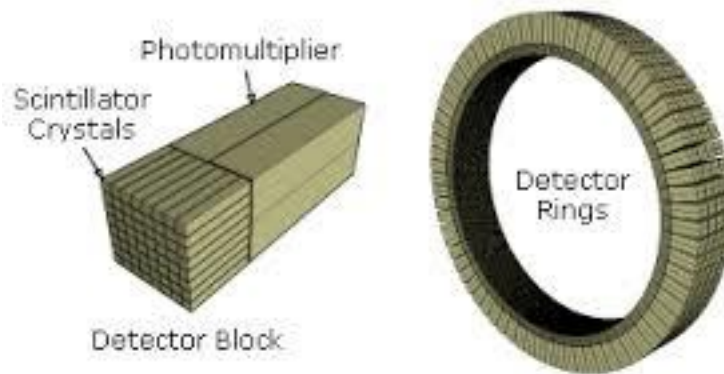
(Izvor: [http://www.eanm.org/publications/guidelines/gl\\_Principles\\_and\\_Practice\\_of\\_PET-CT\\_Part\\_1.pdf](http://www.eanm.org/publications/guidelines/gl_Principles_and_Practice_of_PET-CT_Part_1.pdf))

Za kvantifikaciju podataka važno je da se uzmu u obzir random frakcije i frakcije raspršenog zračenja. Isto tako, velika je količina zračenja koje se apsorbira u tijelu pacijenta pa stoga ne dospije do detektora. Da bi se omogućila korekcija atenuacije koriste se CT skenovi. Problemi mogu nastati kada se pacijent pomiče za vrijeme pretrage.



## 2.2.2 PET kamere - fizikalne osnove

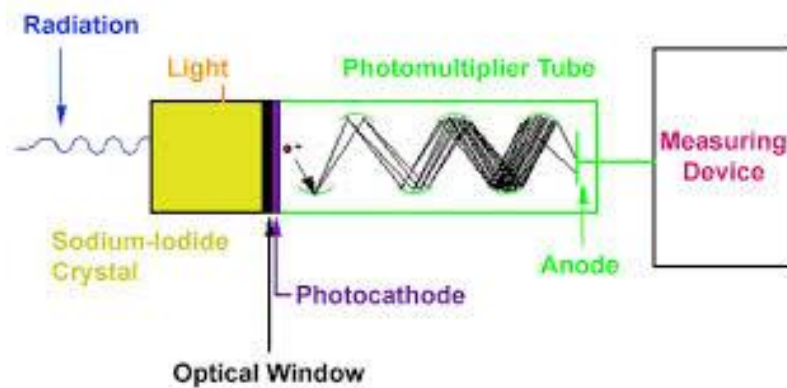
PET detektor, koji je poput prstena, sadrži nizove brojnih detektorskih jedinica. Tijelo pacijenta, iz kojeg izlaze fotoni gama zraka, nalazi se u sredini detektorskog prstena. Ti fotoni nastaju procesom koji se naziva anihilacija (1). Detektorska jedinica sastoji se od scintilirajućeg kristala i fotomultiplikatorske cijevi. Fotomultiplikatorska cijev umnaža električni signal koji je nastao pretvorbom iz vidljive svjetlosti, a vidljiva svjetlost nastaje djelovanjem gama zrake na scintilirajući kristal (4).



Slika 12. Detektorski prsten sastoji se od blokova scintilirajućeg kristala i fotomultiplikatorskih cijevi

(izvor: [http://en.wikipedia.org/wiki/Positron\\_emission\\_tomography](http://en.wikipedia.org/wiki/Positron_emission_tomography))

Budući da gama zrake iz tijela pacijenta idu u svim smjerovima, da bi se točno lokalizirao izvor, odnosno da bi uopće detektirali zračenje, važna je koincidencija - detektiranje para anihilacijskih fotona koji se nalaze na istom pravcu tj. liniji odgovora (4). Važan je i vremenski period od 6 do 12 ns. Da bi učinkovitost detektora bila veća, postavljen je niz od nekoliko međusobno povezanih prstenova detektora. Time je omogućen veći broj linija odgovora.



Slika 13. Princip rada fotomultiplikatorske cijevi

(izvor: <http://www.equipcoservices.com/support/tutorials/introduction-to-radiation-monitors/>)

Jedan od osnovnih razloga zašto PET kamera ima bolju učinkovitost i osjetljivost od gama kamere je to što nema kolimator. Kolimator nije potreban upravo zato što postoji mogućnost odabira samo onih "događaja" koji se nalaze na liniji odgovora (1).

Rezolucija PET kamere ovisi o veličini detektora. Što je manji detektor, to je rezolucija bolja. Kao rješenje za maksimalno poboljšanje rezolucije PET slike, detektori se nalaze u blokovima koji su postavljeni u nizu od nekoliko prstenova. Veći broj manjih detektorskih elemenata, također doprinosi boljoj rezoluciji slike (6).

Mrtvo vrijeme je vrijeme potrebno da bi pobuđeni kristal ponovno proizveo signal. Zbog velikih energija i velikog broja fotona potrebno je da mrtvo vrijeme bude što kraće. To znači da bi idealni kristal trebao imati što kraće vrijeme scintilacije, a davati veće valne duljine. Kristali koji se u suvremenim uređajima koriste su LSO (engl. Lutecium orthooxysilicate) i GSO (engl. Germanium orthooxysilicate). Njihove karakteristike su kratko vrijeme scintilacije od 40 i 60 mikrosekundi, za razliku od npr. NaI(Tl), koji ima vrijeme scintilacije od 230 mikrosekundi (4).

### 2.2.3. Radiofarmaci ( $^{18}\text{F}$ -FDG)

F-18-FDG – radioaktivnim fluorom obilježena deoksiglukoza, najčešće je upotrebljavani radiofarmak u PET/CT dijagnostici.

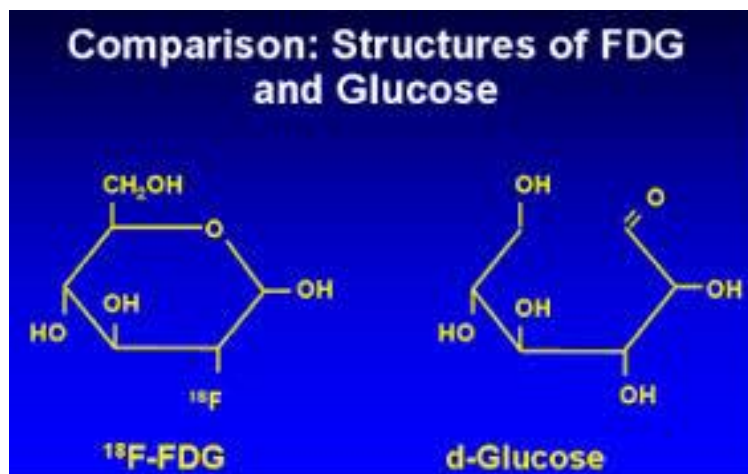
Problem koji se javljao kod PET uređaja bila je visoka cijena pretrage zbog skupog postupka dobivanja radiofarmaka i same dostupnosti.

Sintezom F-18-FDG i otkrićem da tumori, metastaze i recidivi imaju pojačan metabolizam glukoze, PET/CT se u velikoj mjeri koristi kod onkoloških bolesnika. PET/CT je postao dio kliničkog protokola kod onkoloških bolesnika u svim razvijenijim zemljama svijeta.

Već je trideset godina prošlo otkada je F-18-FDG prvi puta sintetiziran za ispitivanja kod ljudi. Dan danas, još uvijek je najkorišteniji radiofarmak kod PET/CT pretraga.

F-18-FDG (2-deoksi-2- $(^{18}\text{F})$ fluoro-D-glukoza) zapravo je spoj koji se u organizmu ponaša kao analog glukoze. OH skupina, koja se nalazi na C2 atomu u molekuli glukoze, zamjenjuje se  $^{18}\text{F}$ . Dakle, molekula  $^{18}\text{F}$ -FDG-a prolazi kroz staničnu membranu olakšanom difuzijom slijedeći isti put kao molekula glukoze. Unutar stanice fosforilira je heksokinaza.

Budući da  $^{18}\text{F}$ -FDG molekuli nedostaje jedna OH skupina, nakon fosforilacije nije moguća daljnja razgradnja unutarstaničnim enzimima pa ona ostaje „zarobljena“. Zahvaljujući toj akumulaciji  $^{18}\text{F}$ -FDG-6P u stanicama, na PET-u se dobije prikaz nakupljene aktivnosti (7).



*Slika 14.* Usporedba: struktura FDG-a i glukoze  
(izvor: <http://www.nucmedtutorials.com/dwmechloc/mech11.html>)

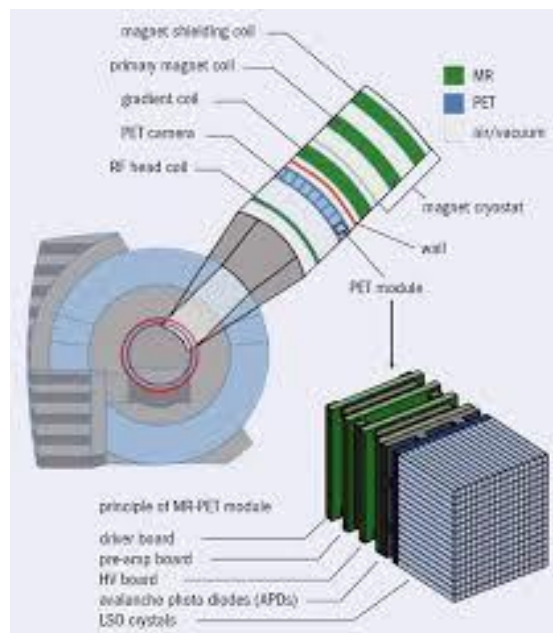
Najčešći način dobivanja  $^{18}\text{F}$  je u ciklotronu. Poluvrijeme raspada je 109.6 minuta. 97% zračenja koje emitira je  $\beta^+$ , a 3% je gama zračenje. Enerija koja nastaje  $\beta^+$  raspadom je 635 keV, a gama raspadom 511 keV (7). Relativno dug poluživot F-18 omogućava kompleksnije sinteze sa drugim spojevima, dovoljno je za obavljanje pretrage te za kasnije farmakokinetičke procjene.

### 2.3. PET/MR

PET/MR je novija hibridna tehnika koja kombinira funkcionalno oslikavanje PET-om i morfološko oslikavanje magnetskom rezonancijom. Najveća joj je prednost manje radijacijsko opterećenje za pacijenta u odnosu na SPECT/CT i PET/CT.

Kod PET-MR uređaja postoje oni kod kojih je PET integriran u MR što omogućuje simultano snimanje, ali su ovakvi uređaji ograničeni na snimanje mozga, te odvojeni PET i MR kao i kod PET/CT-a što omogućuje snimanje cijelog tijela (4).

Veliki izazov predstavljaju uređaji kod kojih PET detektori nisu osjetljivi na magnetsko polje MR uređaja koji bi služio za korekciju atenuacije i raspršenog zračenja.



Slika 9. Shematski prikaz PET/MR uređaja  
(izvor: <http://cerncourier.com/cws/article/cern/47508>)

### **3. Nastajanje slike kombiniranim morfološko-metaboličkim snimanjima**

#### **3.1. Akvizicija i rekonstrukcija slike**

Prije suvremenih 3D PET/CT uređaja u upotrebi su bili 2D uređaji koji su imali septe - olovne ili od tungstena postavljene kolimatore unutar FOV-a koji su eliminirali raspršene fotone ili one koji su emitirani van transverzalne ili transaksijalne ravnine.

U usporedbi sa suvremenim 3D uređajima bez septi (kolimatora) senzitivnost im je bila puno manja (4). Ovi uređaji su izbačeni iz upotrebe.


Iako suvremeni uređaji bez kolimatora imaju veću osjetljivost, također je veća detekcija „random“ frakcija i frakcija raspršenog zračenja. Međutim, ovi uređaji su opremljeni novijim i brzim detektorima. Scintilirajući kristali kao što su bizmut-germinat (BGO), lutecij-oksiortosilikat (LSO) i gadolinij-oksiortosilikat (GSO) imaju veću brzinu izbroja "pravih" događaja (7). To omogućuje uporabu kraćeg vremenskog prozora i eliminaciju „random“ frakcija i frakcija raspršenja.

PET mjeri događaje (koincidencije) koje se pohranjuju u sinogramima. Sinogram sadrži sirove podatke projekcija iz svih kutova snimanja. Projekcije sadrže informacije o distribuciji aktivnosti u tijelu pacijenta.

Rekonstrukcija slike je proces koji obuhvaća izračunavanje 3D distribucije aktivnosti izmjerenih pomoću sinograma, uključujući korekcije "random" frakcija, raspršenja, atenuacije, normalizacije i "mrtvog" vremena.

#### **FBP – „filtered back-projection“**

Najčešće korištena analitička metoda rekonstrukcije je filtrirana povratna projekcija (engl. filtered back-projection). Nedostatak ove projekcije je osjetljivost na šum zbog čega rekonstruirane slike mogu sadržavati prugaste artefakte. Iz ovih razloga razvijeni su razni iterativni (ponavljani) algoritmi rekonstrukcije. Generalno, za vrijeme ponavljane rekonstrukcije, slika se generira tako da se slika ponavljano "procjenjuje" zajedno sa njenim pripadajućim sinogramom (4).

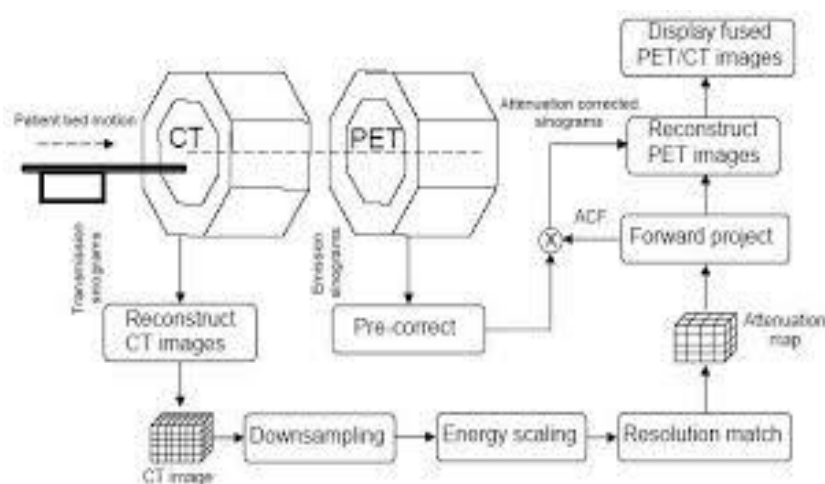


Slika 15. Back-projekcija točkastog izvora i vidljivi zrakasti artefakti

(izvor: [http://depts.washington.edu/nucmed/IRL/pet\\_intro/intro\\_src/section4.html](http://depts.washington.edu/nucmed/IRL/pet_intro/intro_src/section4.html))

Postoje nekakvi tehnički problemi koji se javljaju prilikom korištenja CT podataka kao anatomske reference te za korekciju atenuacije. Izmjerene atenuacijske mape u PET/CT-u zapravo su CT slike dobivene iz snopa x-zraka energija oko 100 keV. Te slike se pretvaraju u  $\mu$  mape onih prostornih rezolucija koje odgovaraju PET slikama, tj. energijama od 511 keV.

Ova pretvorba se čini relativno jednostavnom i može se postići korištenjem bilinearne pregledne tablice (engl. lookup table) s točkom modulacije na 0 HU. Dobivene  $\mu$  mape se dalje koriste za ispravljanje podataka dobivenih PET-om. Konačno, ispravljeni PET podaci i CT podaci prikazuju se zajedno korištenjem odgovarajućeg softvera (8).



Slika 16. Shematski prikaz dobivanja slike iz dva modaliteta

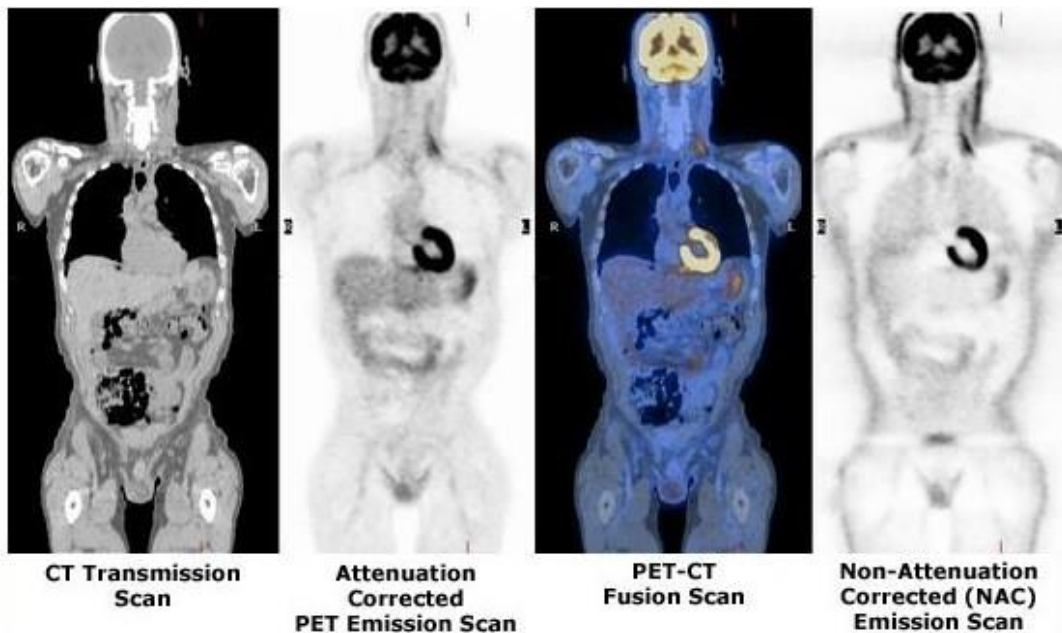
(izvor: [http://openi.nlm.nih.gov/detailedresult.php?img=3097669\\_bijj-03-e36-g01&req=4](http://openi.nlm.nih.gov/detailedresult.php?img=3097669_bijj-03-e36-g01&req=4))

### 3.2. Korekcija atenuacije

Apsorpcija fotona u tijelu pacijenta dovodi do gubitka informacija, odnosno registriranih koincidencija. Koliko informacija će se izgubiti ovisi o "radiološkoj debljini" pacijenta. Ta atenuacija se može kompenzirati pomoću CT skenova.

U PET/CT uređajima podaci prikupljeni CT-om koriste se za korekciju atenuacije. CT sken nastaje na način da rtg cijev rotira oko pacijenta. Energija fotona koji nastaju u rtg cijevi je puno manja od 511 keV. Prema tome CT sken predstavlja distribuciju koeficijenata za niže energije fotona (približno od 70 do 90 keV). Ti koeficijenti nižih energija se ne mogu koristiti kao takvi, stoga je potrebno pretvoriti ih u koeficijente atenuacije koji odgovaraju energiji od 511 keV. Budući da se rtg snop sastoji od spektra fotona različitih energija, na CT skenovima se pojavljuje artefakt poznat kao (engl.) beam hardening (8).

Pretvorba (konverzija) koeficijenata atenuacije provodi se korištenjem različitih funkcija za različita tkiva kako bi se pomakla skala HU (engl. Hounsfield units) prema atenuacijskim koeficijentima za energije od 511 keV.



*Slika 17.* Razlika između korigirane i nekorigirane PET slike  
(izvor: <http://www.med.harvard.edu/jpnm/chetan/petct/petct.html>)



Korekcija atenuacije može biti netočna zbog pomicanja pacijenta. Svako pomicanje može dovesti do prostornog neslaganja, a ono nastaje kao posljedica nepoklapanja PET-a i CT-a.

Da bi se ovo spriječilo važno je ograničiti pokrete pacijenta što je više moguće.

Pomicanje pri disanju također stvara artefakte, ali na njih se ne može utjecati. Pokreti pri disanju posebice dolaze do izražaja kod korištenja CT skenova za korekciju atenuacije. Spiralni CT u vrlo kratkom vremenu skenira veliko područje pri čemu pacijenti obično udahnu i zadrže dah. PET snimanje traje dulje pri čemu pacijent diše.

Artefakti se donekle mogu ublažiti upozorenjem pacijentu da za vrijeme PET snimanja diše plitko (8,9).

Netočna korekcija atenuacije može nastati i u mnogim drugim slučajevima. Na primjer, pozornost treba obratiti kod pacijenata sa metalnim implantatima.

Kada radiološkom tehnologu nije poznato ima li pacijent implantat ili ne, može doći do pogrešne interpretacije zbog visokog signala kod PET skenova na mjestima gdje se nalaze metalni implantati (8,9).

Kontrastno sredstvo također može proizvest signal visokog intenziteta na CT skenovima što dovodi do netočne korekcije atenuacije.

Konačno, u nekim PET/CT uređajima polje pregleda (FOV- engl. field of view) na CT-u može biti manji nego na PET-u. Problem mogu stvarati i različite promjene položaja pacijentovih ruku. Ruke uz tijelo mogu stvarati artefakte zbog pogrešne korekcije atenuacije (9).

Kada dođe do raspršenja zraka u tijelu pacijenta, detektori registriraju te "lažne" događaje (koincidencije). Ti događaji ne odražavaju stvarno mjesto nekakvog pojačanog nakupljanja radiofarmaka u tijelu pacijenta.

Glavni uzrok je Comptonovo raspršenje gdje dolazi do interakcije fotona sa elektronima. Nakon što foton "udara" u elektron, on mijenja smijer i gubi dio energije. Raspršenje dovodi do degradacije slike odnosno smanjuje kontrastnost (4).

### **3.3. Poboljšanje kvalitete slike**

Na kvalitetu slike utječu mnogi faktori, kao što su biološki, tehnički, analitički te različite konfiguracije PET/CT uređaja.

Jedan od najvažnijih kvantifikacijskih parametara je SUV. Budući da vrijednost SUV-a ovisi o svim ovim različitim faktorima, podaci koji se koriste za analize i ispitivanja, razlikuju se od ustanove do ustanove. Kako bi se uskladile, to jest minimalizirale razlike, EANM (engl. European Association of Nuclear Medicine) udruženje nudi smjernice za određene protokole snimanja (4).

#### **„Time of flight“**

ToF – (engl. Time of flight) – predstavlja metodu poboljšane lokalizacije pojačane aktivnosti u novijim PET/CT uređajima. ToF mjeri vremensku razliku u detekciji oba fotona koja nastaju anihilacijom, a koji se nalaze na liniji odgovora. Za ovu metodu važna je preciznost u mjerenju vremena te visoka osjetljivost detektorskog sustava. ToF korišten kod rekonstrukcije slike doprinosi smanjenju šuma (4).

#### **„Resolution recovery“**

Metoda oporavka (engl. Resolution recovery), korištena kod rekonstrukcije slike, smanjuje parcijalni volumni efekt i na taj način poboljšava prostornu rezoluciju slike (4).

### 3.4. Protokoli snimanja

Kod primjene  $^{18}\text{F}$ -FDG-a, prije intravenskog injiciranja važno je provjeriti razinu glukoze u krvi koja mora biti ispod 10 mmol/L. Potrebno je da pacijent miruje prije pretrage kako ne bi došlo do povećane potrošnje  $^{18}\text{F}$ -FDG-a u mišićima, odnosno u organizmu.

Nakon što FDG uđe u organizam, pomoću transportnih proteina ulazi u stanice. U stanicama se, uz pomoć enzima heksokinaze, fosforilira, pri čemu nastaje spoj 2-FDG-6-fosfat. Daljnji metabolizam je onemogućen, pa se spoj nakuplja u stanicama.

Specifičnost tumorskih stanica je izražena ekspresija inzulinske glukoza transportera te ubrzana fosforilacija. Tumorske stanice imaju sniženu razinu enzima koji razgrađuje 2-FDG-6-fosfat. Sve ovo pogoduje nakupljanju FDG-a u tumorskim stanicama.

Doza radiofarmaka određuje se prema dobi i težini pacijenta. Nakon injiciranja, pacijent miruje u prostoriji 45-60 minuta. Nakon toga se vrši snimanje (5).

„PET/CT snimanje se može vršiti na sljedeći način:

1. PET cijelog tijela sa istovremenim snimanjem niskoenergijskog CT-a cijelog tijela, tzv. “low dose” CT radi korekcije atenuacije PET snimke i točne anatomske lokalizacije lezije;
2. PET određene regije tijela (npr. mozak, srce) s istovremenim snimanjem “low dose” CT-a navedenog dijela tijela radi korekcije atenuacije PET snimke i točne anatomske lokalizacije lezije;
3. Dodatno se u slučaju kliničke indikacije ili zahtjeva specijaliste koji upućuje bolesnika na PET/CT uz “low dose” CT može izvršiti i dijagnostički CT s intravenskim kontrastom.“ (5)

Nakon obavljenog snimanja, podaci koji se dobiju, dodatno se obrađuju na računalu. Uz to što se dobije slikovni prikaz nakupljene aktivnosti FDG-a, moguće je dobiti i druge informacije, odnosno kvantifikacijski parametri.

SUV indeksi (engl. Standardised Uptake Value), koji se pišu u nalazu za pojedinu regiju, daju informaciju o metaboličkoj aktivnosti. SUV je omjer koncentracije tkivne radioaktivnosti (kBq/mL) i radioaktivnosti injiciranog FDG-a (kBq) pomnoženo sa masom pacijenta (g) (10).

## 4. Artefakti

Artefakti koji nastaju na PET slikama zbog korištenja CT podataka transformiranih u  $\mu$  mape povezani su s korištenjem koncentriranog kontrastnog sredstva (kod CT snimanja), zatim zbog metalnih implantata, tzv. beam-hardening, te zbog fiziološkog pokreta. Sve to utječe na promjene SUV-a za različite lezije ili pak na pojavu lažnih lezija (9).

Jodno i barijevo kontrastno sredstvo korišteno kod CT-a ne atenuira fotone energija od 511 keV koliko atenuira fotone energija od 100 keV. Prema tome pogreške se javljaju kada se koriste  $\mu$  mape za energije od 511 keV. Ovaj problem je značajan samo kada se koristi koncentrirano kontrastno sredstvo koje uzrokuje povećanje CT broja iznad 200 HU. Stoga se preporučuje korištenje onih protokola snimanja koji uključuju razrijeđeno kontrastno sredstvo za opacifikaciju crijeva kod PET/CT pretrage, te se ne koriste bolusna intravenozna kontrastna sredstva za CT, a koji služi za korekciju atenuacije (8).

Artefakt (engl.) beam hardening na CT-u nastaje kao rezultat pogrešne korekcije PET-a u blizini metalnih implantata. To može dovesti do maskiranja lezija zbog prividnog tj. lažnog pojačanog nakupljanja aktivnosti. U ovim slučajevima ne mogu se raditi korekcije pa se stoga smanjuje dijagnostička vrijednost snimanih podataka u području metalnih implantata.

Artefakti zbog pokreta mogu se manifestirati na mnogo načina. Najveći artefakti se pojavljuju u području dijafragme i srca. PET podaci najčešće se prikupljaju za vrijeme slobodnog disanja. Tada je položaj dijafragme "sličniji" onom na kraju izdisaja. Međutim, CT podaci se obično prikupljaju pri maksimalnom udahu. Zbog ovoga nastaje anatomsko neslaganje između PET i CT podataka gdje su pluća proširena na CT skenovima što se u konačnici očituje kao deficit fotona mekog tkiva ispod dijafragme.

Artefakti mogu značajno smanjiti kvalitetu slike i ometaju interpretaciju nalaza. Stoga je važno smanjiti njihov broj, pri čemu važnu ulogu ima rad radiološkog tehnologa.

## **5. Cilj rada**

1. Odrediti broj i vrstu artefakata u rutinskom kliničkom radu
2. Evaluirati uzroke njihovog nastanka
3. Evaluirati postupke radiološkog tehnologa u cilju smanjivanja broja artefakata

## 6. Izvori podataka i metode

- Retrospektivno je analizirano ukupno 100 pacijenata snimanih kroz 10-tak dana;
- Svi pacijenti su onkološki bolesnici sa dijagnozom malignih bolesti;
- Uz pomoć liječnika specijalista nuklearne medicine analizirano je prisustvo, vrsta i broj artefakata, te opisani njihovi uzroci;
- Od 100 pacijenata izbrojano je koliko je bilo onih sa artefaktima odsijecanja, disajnim pokretima, metalnim implatima, kontrastnim sredstvom i bez artefakata.

## 7. Rezultati

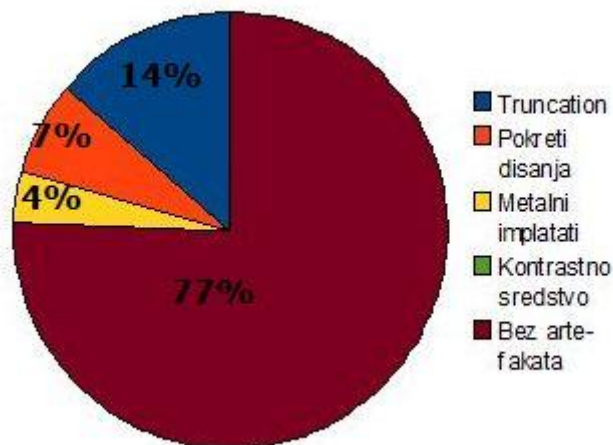
Od ukupno 100 pacijenata na slikama je bilo uočeno 14% s artefaktima odsijecanja, 7% sa disajnim pokretima, 4% s metalnim implatima i 0% s kontrastnim sredstvom. 77% pacijenata nije imalo artefakte na slikama.

Dvoje pacijenata je imalo dvije vrste artefakata.

Tablica 1. Prikaz broja učestalosti pojavljivanja artefakata u zadanom uzorku

<b>Bez artefakata</b>	77%
<b>Artefakt odsijecanja</b>	14%
<b>Metalni implatati</b>	4%
<b>Kontrastno sredstvo</b>	0%
<b>Dišni pokreti</b>	7%
<b>Ukupan broj pacijenata</b>	100
<b>Ukupan udio artefakata</b>	25%

Grafikon 1: Prikaz broja učestalosti pojedinih artefakata.



Najčešći je bio artefakt odsijecanja. Najmanje je bilo artefakata zbog metalnih implatata.

U uzorku nije bio ni jedan pacijent s kontrastnim sredstvom pa nije ni bilo artefakata te vrste.

Sveukupno, relativno je mala pojavnost artefakata na PET/CT slikama što je odraz dobre kvalitete rada. Međutim, značajno je to što je najviše bilo artefakata odsijecanja, što upućuje na nedovoljnu pažnju prilikom namještaja pacijenata.

Uzima se u obzir i činjenica da je nekada vrlo teško postići dobar položaj pacijentovih ruku zbog zdravstvenog stanja koje to ne dopušta.

Također, dišni pokreti vidljivi na slikama, mogu biti znak nedovoljno dobre suradnje između radiološkog tehnologa i pacijenta.

Svi analizirani artefakti nisu imali veliki značaj kod postavljanja dijagnoze.

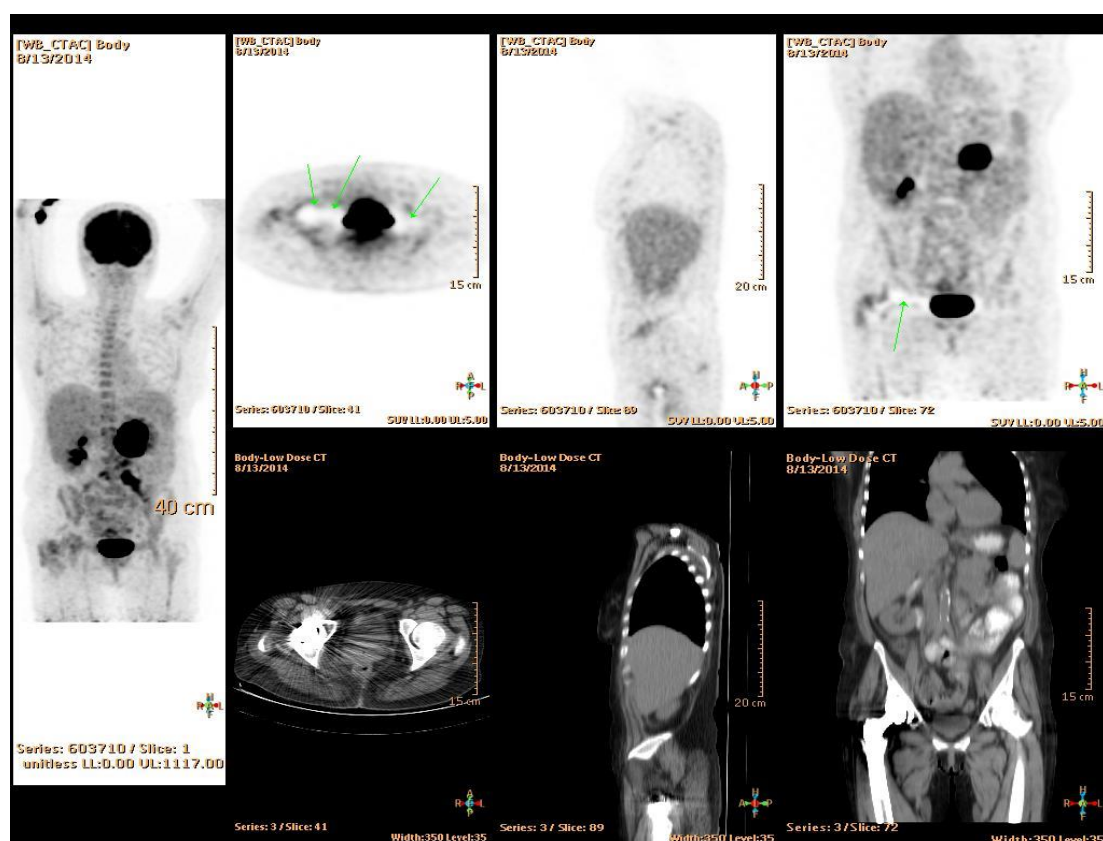


## 7.1. Evaluacija vrste artefakata i njihovih uzroka

### 7.1.1. Metalni implantati

Metalni implantati kao što su zubne proteze, umjetni kuk, portovi za kemoterapiju i slično, apsorbiraju rentgensko zračenje (zbog visokog atomskog broja) te uzrokuju zrakaste artefakte na slici koji imaju visoke CT brojeve (HU).

Ove povišene vrijednosti rezultiraju i povišenjem PET koeficijenta atenuacije što dovodi do precijenjene aktivnosti u tom području gdje se implantat nalazi (9). PET skenovi kod kojih nije učinjena korekcija atenuacije uz pomoć CT-a ne pokazuju pojačanu aktivnost te se koriste za interpretaciju nalaza.



Slika 18. Artefakt zbog endoproteze kuka

(izvor: ljubaznošću mr.sc. Darija Radovića, dr.med., Poliklinika Medikol, Podružnica Split PET/CT Centar)

Ne uzrokuju svi metalni implantati lažno pozitivne rezultate. Na primjer, umjetni kuk, koji je visokog denziteta, uzrokuje povišene vrijednosti HU. Međutim, ovi implantati atenuiraju i fotone energija od 511 keV zbog čega se na PET skenovima stvaraju "hladne zone". Kada se provede korekcija atenuacije CT-om na tom području "hladnih zona" na konačnim slikama vidi se smanjena distribucija FDG-a (9).

Zbog svega ovoga važno je da radiološki tehnolog uputi pacijenta da ukloni sve metalne predmete te zabilježi ukoliko to nije moguće kako bi se minimalizirao broj artefakata ili omogućilo njihovo lakše prepoznavanje.

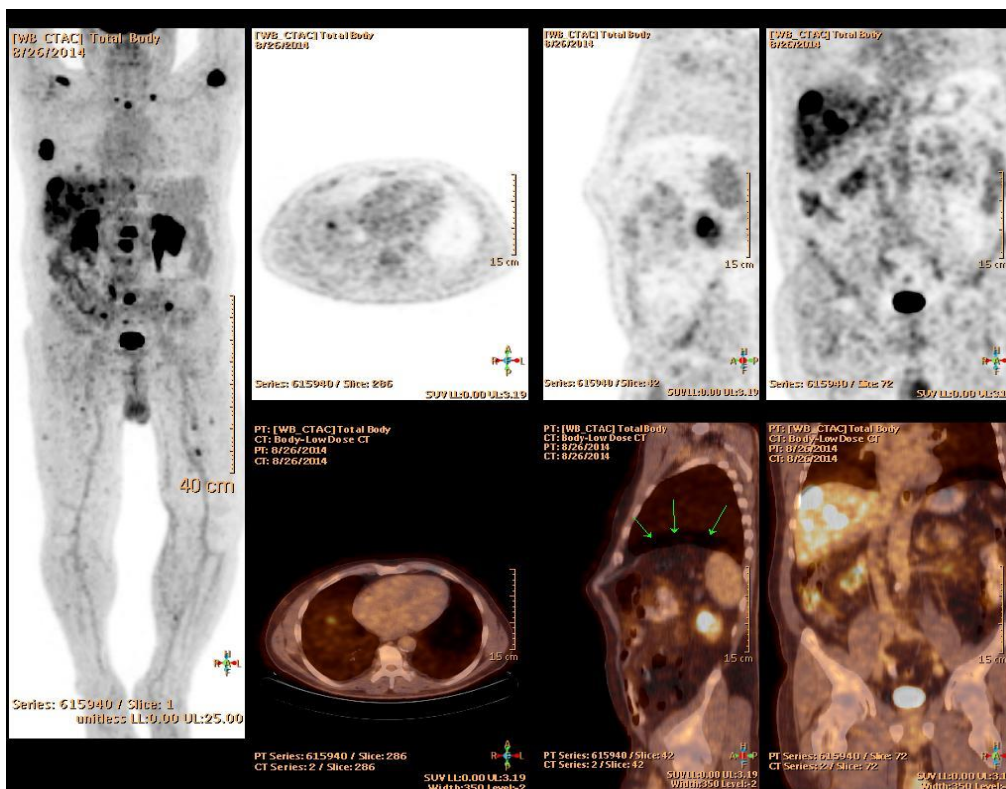
## 7.1.2. Pokreti disanja

Najčešći artefakti su oni koji nastaju zbog disanja za vrijeme PET/CT pretrage. Ovaj artefakt nastaje zbog neslaganja između pozicije prsnog koša na CT slikama i na PET slikama. Upravo zbog toga što PET snimanje traje dulje, pacijent za to vrijeme slobodno diše.

Konačna slika je, dakle, slika na kojoj je prsište u prosječnom položaju između mnogih ciklusa disanja. S druge strane, akvizicija CT slike nastaje tijekom specifičnog dišnog ciklusa (maksimalan udah). Ova razlika u pokretima disanja između PET i CT snimanja uzrokuje artefakte na PET/CT slikama.

Da bi se pogreške minimalizirale, neki klinički protokoli preporučuju da pacijenti zadrže dah pri srednjem izdahu ili srednjem udahu. Drugi protokoli preporučuju CT snimanje za vrijeme plitkog disanja (8). Obje tehnike, međutim, rezultiraju različitim artefaktima.

Metodom plitkog disanja ne postiže se točno slaganje s prosječnim položajem prsišta na PET slikama pa se time umanjuje kvaliteta CT slike, dok se metodom zadržavanja daha stvaraju artefakti ako se pacijent ne pridržava datih uputa (8).



Slika 19. Artefakt dišnog pokreta

(izvor: ljubaznošću mr.sc. Darija Radovića, dr.med., Poliklinika Medikol, Podružnica Split PET/CT Centar)

Najčešći tip artefakta koji nastaje zbog pokreta disanja su "hladna područja" u obliku zakrivljene linije. Nastaje kada se CT snima za vrijeme potpunog udaha pri čemu se dijafragma pomiče prema dolje. Pomicanje dijafragme uzrokuje smanjene vrijednosti koeficijenta atenuacije kod CT-a na području gdje se normalno dijafragma nalazi. Tada su mjerene atenuacijske vrijednosti jednake onima za zrak umjesto onih za meka tkiva. Ovo uzrokuje hladnu zonu na PET slikama na granici između pluća i dijafragme (8).

Ovaj artefakt ima veliko značenje kod onih pacijenata sa dokazanim lezijama na jetri. Zbog respiracijskog pokreta jetrena lezija se greškom može pojaviti na bazi pluća oponašajući čvor na plućima (9).

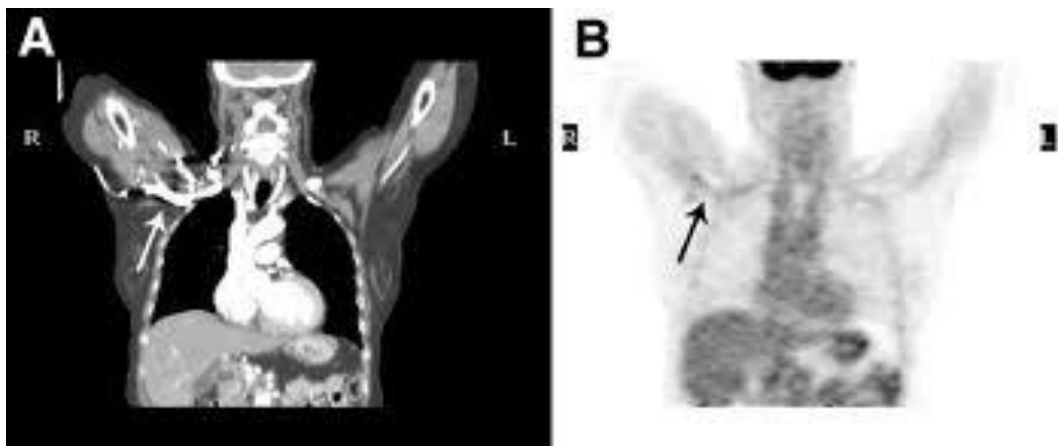
Kako bi bili sigurni u točnu dijagnozu, za anatomske abnormalnosti dovoljno je analizirati CT skenove da bi odredili nalazi li se promjena na jetri ili plućima.

Netočne vrijednosti mjerenih podataka dobivenih korekcijom atenuacije za plućne lezije još su jedna posljedica nastalih artefakata zbog dišnih pokreta. One pak utječu na pogrešne SUV vrijednosti na PET/CT slikama. Za minimaliziranje artefakata te dobivanje točnih podataka od iznimne je važnosti uputiti pacijenta na pravilno zadržavanje daha prije obavljanja same pretrage.

### 7.1.3. Kontrastna sredstva

Kontrastna sredstva, oralna ili intravenozna, kao što su jodno ili barijev sulfat, daju se pacijentima kako bi se unaprijedila CT slika na način da se jasnije vide krvne žile i meka tkiva. Iako poboljšavaju CT sliku, kontrastna sredstva utječu na kvalitativne i kvantitativne vrijednosti PET slike na sličan način kao i metalne strukture.

Kontrastna sredstva visokih koncentracija pokazuju visoke vrijednosti CT brojeva te se pojavljuju zrakasti artefakti zbog apsorpcije fotona. Visoki CT brojevi rezultiraju također i visokim PET koeficijentima atenuacije što dovodi do precijenjenih vrijednosti SUV-a (lažno pozitivni rezultat PET-a).



*Slika 20.* Lažna pojačana aktivnost FDG-a na PET slici  
zbog kontrastnog sredstva

(izvor: <http://tech.snmjournals.org/content/33/3/156/F10.expansion.html>)

Koliko će artefakti zbog kontrastnog sredstva biti izraženi ovisi o njegovoj koncentraciji, distribuciji i dinamici te o vremenu između primjene i CT akvizicije. Na primjer, oralno kontrastno sredstvo s vremenom postaje sve koncentriranije zbog značajne reapsorpcije vode. Kao rezultat, visoki CT brojevi zbog ostatnog barija ometaju akviziciju PET slike i tako oponašaju pojačanu aktivnost. Posljedično tome, dovode do pogrešne interpretacije nalaza (8).

Da bi se izbjegli lažno pozitivni rezultati koriste se PET slike bez korekcije atenuacije. S obzirom na sve to, kod zakazivanja pacijenata za PET/CT pretragu, radiološki tehnolog bi trebao biti upoznat sa prijašnjim pregledima pacijenta. Nije poželjno da se obavlja PET/CT pregled kod onih pacijenata koji su dan prije bili na CT-u s oralnim kontrastnim sredstvom.

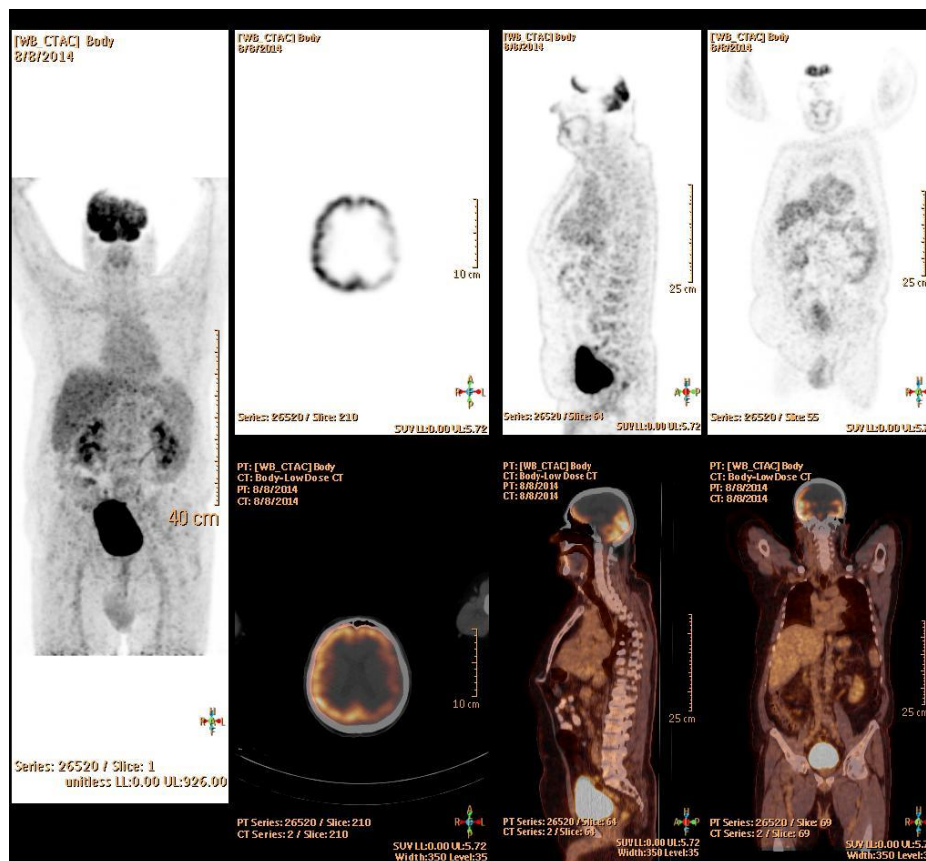
S druge strane, intravenozno kontrastno sredstvo ima minimalan utjecaj na PET slike. Ima bržu raspodjelu u organizmu i izlučivanje pa je njegova koncentracija za vrijeme CT akvizicije niska. Također i konačna PET/CT slika ima minimalno artefakata (9).

#### **7.1.4. Artefakt odsijecanja**

Kod isključivo PET snimanja, pacijenti obično drže ruke spuštene uz tijelo kako bi im bilo ugodnije za vrijeme trajanja pretrage. Međutim, kod PET/CT-a pacijenti obično drže ruke iznad glave da bi se spriječili artefakti odsijecanja (eng. truncation). Ovi artefakti nastaju zbog razlike u veličini polja pregleda ili FOV-a. FOV kod CT-a je 50 cm, a kod PET-a je 70 cm (9).

Artefakti su često vidljivi kod jačih pacijenata ili kod onih kojima su ruke uz tijelo (npr. kod indikacija kao što su melanom, glava ili vrat). Kada je pacijent pozicioniran na način da premašuje polje pregleda CT-a, taj dio tijela je "otkinut" pa se ne prikazuje na rekonstruiranim CT slikama. Posljedično tome nema ni korekcije atenuacije na PET-u na tom području koje je van polja pregleda.

Artefakt odsijecanja stvara i dodatni zrakasti artefakt na rubovima CT slika. To uzrokuje visoke vrijednosti koeficijenta atenuacije koji se koriste za korekciju PET podataka. Ovo povišenje vrijednosti stvara visoku rubnu aktivnost na području koje je na granici dvaju polja pregleda što potencijalno dovodi do pogrešne interpretacije rezultata PET-a (9). Uloga radiološkog tehnologa u sprječavanju ovog artefakta je da postavi pacijenta u središte FOV-a s rukama iznad glave.



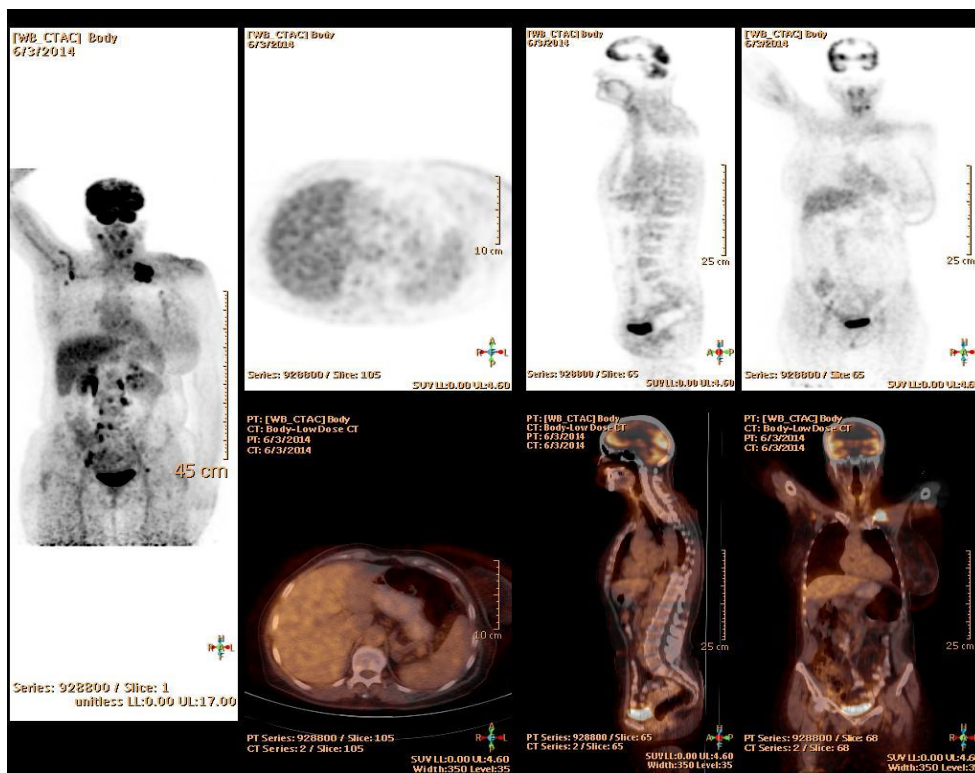
*Slika 21. „Truncation“ artefakti  
vidljivi na području mozga*

(izvor: ljubaznošću mr.sc. Darija Radovića, dr.med., Poliklinika Medikal, Podružnica Split  
PET/CT Centar)

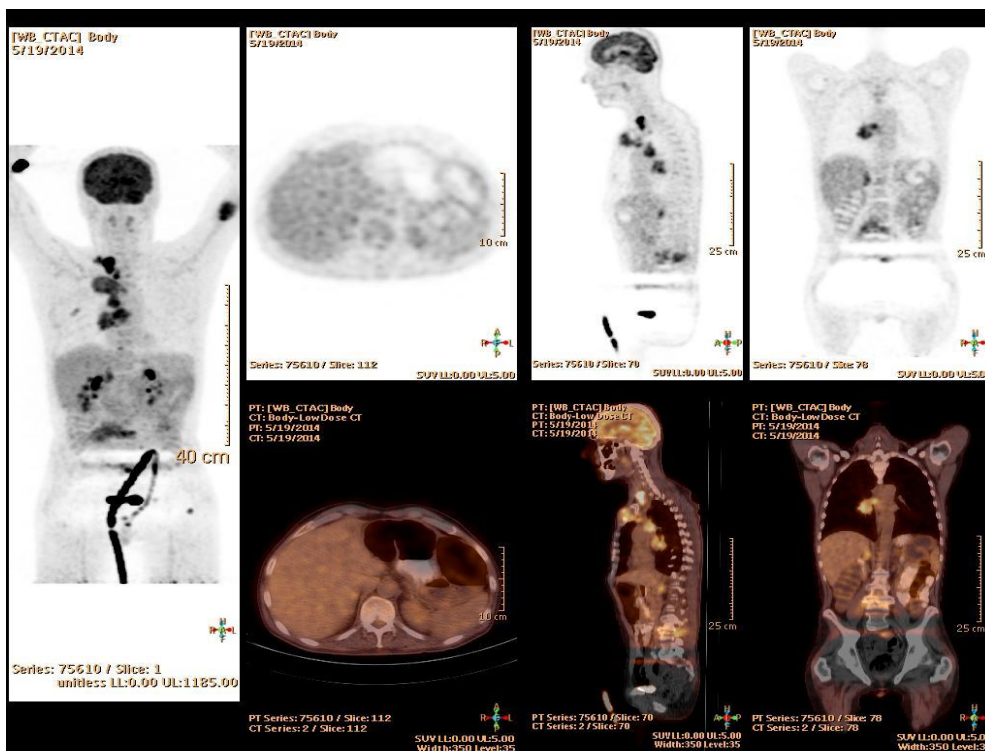
### Artefakti nastaju i zbog:

- promjene položaja pacijenta, koji zbog boli ili drugih razloga, nije u mogućnosti držati ruku iznad glave, što može stvarati artefakte na slici;
- zaostalog radiofarmaka na mjestu injiciranja (u braunili) koji ostavlja artefakte (najčešće vidljivi u području mozga);
- kašlja pacijenta za vrijeme snimanja PET-a pa radiološki tehnolog može zabilježiti „frame“ u kojem se to dogodilo, a može po potrebi i pauzirati pretragu;
- neopreznog pražnjenja mjehura, što kao posljedicu ima tragove aktivnosti u mokraći, obično na odjeći i donjem rublju;
- centralni venski kateter, urinarni kateter i slično tome, također može stvarati artefakte.





Slika 22. Artefakt zbog promjene položaja tijekom snimanja (spuštena ruka nakon „low dose“ CT-a, a prije PET-a)\*



Slika 23. Artefakti zbog aktivnosti FDG-a u urinarnom kateteru\*

\*(izvor: ljubaznošću mr.sc. Darija Radovića, dr.med., Poliklinika Medikol, Podružnica Split PET/CT Centar)

## **7.2. Uloga radiološkog tehnologa u pripremi i tijekom PET/CT dijagnostičkog postupka**

1. Kod pripreme za dijagnostički postupak, važno je jasno i glasno davati točne upute da se što prije namjesti pacijenta, a kako bi se što kraće zadržali u prostoriji s pacijentom;
2. Provjeriti ima li pacijent ikakvih metalnih implatata te, ukoliko je moguće, ukloniti prije snimanja (kao što je npr. zubna proteza);
3. Prije nego što legne na stol za snimanje, pacijenta treba uputiti da isprazni mokraćni mjehur. Ukoliko pacijent ima urinarni kateter, tada je potrebno punu vrećicu s mokraćom zamjeniti novom;
4. Spuštanje hlača do koljena (kod snimanja od glave do 2/3 natkoljenica). Ispod koljena se stavlja podložak kako bi se osigurao udoban položaj. Ruke se postavljaju iznad glave, uz nastojanje da laktovi ne budu široko postavljeni;
5. Jasne i glasne upute pacijentu za disanje tijekom snimanja CT sekvenci;
6. U slučaju da je potrebno raditi dijagnostički CT s kontrastnim sredstvom radiološki tehnolog mora, prilikom ulaska u prostoriju za namještanje automatske štrcaljke, voditi računa da pacijent zadrži isti položaj.

## **8. Zaključak**

1. Artefakti u PET/CT dijagnostici su značajan problem jer ometaju interpretaciju nalaza.
2. Njihov broj može se smanjiti pravilnom pripremom pacijenta, te dobrom suradnjom pacijenta i radiološkog tehnologa za vrijeme pretrage.
3. Radiološki tehnolog mora poznavati moguće artefakte i načine njihovog nastanka kako bi im se broj smanjio na najmanju moguću mjeru.
4. Za to je potrebna educiranost, dobra uvježbanost u radu, predanost i odgovornost.

## 9. Literatura

1. Janković S., Eterović D., Fizikalne osnove i klinički aspekti medicinske dijagnostike, Zagreb, Medicinska naklada-Zagreb, 2002.
2. Primc C., Povijest nuklearne medicine, Glasnik pulske bolnice, 2007., 4; 137-140
3. [http://en.wikipedia.org/wiki/Single-photon\\_emission\\_computed\\_tomography](http://en.wikipedia.org/wiki/Single-photon_emission_computed_tomography)  
(pristupljeno 27. 07.2014.)
4. Boellaard R., Principles and Practice of PET/CT, Eur J Nucl Med Mol Imaging, 2010., 15; 37-74
5. Balenović A., Šammija M., Klinička primjena PET/CT dijagnostike u onkologiji, Zagreb; Poliklinika Medikol, Čakovec; Zrinski d.d., 2011.
6. [http://en.wikipedia.org/wiki/Positron\\_emission\\_tomography](http://en.wikipedia.org/wiki/Positron_emission_tomography) (pristupljeno 30.07.2014.)
7. Giurgola F., Vaccaro I., Testanera G., Principles of PET radiochemistry, Eur J Nucl Med Mol Imaging, 2011., 5; 26-31
8. von Schulthess G.K., Steinert H.C., Hany T.F., Integrated PET/CT: Current Applications and future Directions, Radiology, 2006., 18; 405-422
9. Sureshbabu W., Mawlawi O., PET/CT Imaging Artifacts, Journal of Nucl Med Tech, 2005., 6; 156-161
10. [http://www.turkupetcentre.net/PET\\_symposium\\_XII\\_software\\_session/TURKU\\_2011\\_STD\\_Boellaard.pdf](http://www.turkupetcentre.net/PET_symposium_XII_software_session/TURKU_2011_STD_Boellaard.pdf) (pristupljeno 09.08.2014.)

## 10. Sažetak

U ovom radu opisani su glavni principi rada morfološko-metaboličkih snimanja, navedene su trenutne preporuke za protokole snimanja, opisana je uloga radiološkog tehnologa u PET/CT dijagnostici te ispitani utjecaji namještanja bolesnika za pretragu PET/CT-om.

Artefakti PET/CT slike mogu predstavljati značajan problem u interpretaciji nalaza, stoga ih je potrebno prepoznati te poznavati način njihovog nastanka.

Detaljno su opisani uzroci nastanka artefakata, te načini kako spriječiti njihov nastanak s posebnim osvrtom na ulogu radiološkog tehnologa.

Uz tehnološka ograničenja i varijabilno zdravstveno stanje pacijenta, ponekad je nemoguće izbjeći pojavu artefakata na slici, ali se može i treba nastojati svesti njihovu pojavnost na što manji broj.

## 11. Abstract

In this study, the main principles of combined morphological-metabolic imaging methods are described as well as current recommendations for imaging protocol, the role of radiologic technologist in PET/CT diagnostics and the impacts of patient positioning for PET/CT imaging.

Artifacts on PET/CT images can present a significant problem in interpretation of medical reports, therefore it is necessary to recognize them and to know the ways of their occurrence.

The causes of appearance of artifacts on images are described in detail, as well as the ways to prevent their incidence with special focus on the role of radiologic technologist. Considering the complexity and significance of this diagnostic procedure, it's important to have a quality approach to the work.

With technological constraints and variable health condition of the patient, sometimes it is impossible to avoid artifacts on image, but it may be and should be reduced as much as possible.

## **12. Životopis**

Martina Jurić

Put Pazdigrada 12

21000 Split

Tel. 021 320 654

e-mail: [m.juric320@gmail.com](mailto:m.juric320@gmail.com)

### **Obrazovanje**

Upisala smjer radiološke tehnologije 14.07.2011. na Odjelu zdravstvenih studija Sveučilišta u Splitu.

Srednja škola: Zdravstvena škola Split, smjer zdravstveno-laboratorijski tehničar (2006.-2011.)

### **Radno iskustvo**

Hotel Cornaro Split

Sinjska ulica 6, 21000 Split

Posao sobarice (lipanj 2014. do danas)

Ipsos Puls d.o.o.

Šime Ljubića 37, 21000 Split

Telefonsko anketiranje i unos podataka (2011.)

### **Posebna znanja i vještine**

Znanje svjetskih jezika: engleski (govor i pisanje)

Poznavanje rada na računalu

Položen vozački ispit B kategorije