

Biljni ekstrakti i sekundarni metaboliti u tretmanu hiperpigmentacije kože

Naletilić, Marjana

Professional thesis / Završni specijalistički

2022

Degree Grantor / Ustanova koja je dodijelila akademski / stručni stupanj: **University of Zagreb, Faculty of Pharmacy and Biochemistry / Sveučilište u Zagrebu, Farmaceutsko-biokemijski fakultet**

Permanent link / Trajna poveznica: <https://urn.nsk.hr/urn:nbn:hr:163:947493>

Rights / Prava: [In copyright](#)/[Zaštićeno autorskim pravom.](#)

Download date / Datum preuzimanja: **2025-03-13**



Repository / Repozitorij:

[Repository of Faculty of Pharmacy and Biochemistry University of Zagreb](#)



SVEUČILIŠTE U ZAGREBU

FARMACEUTSKO-BIOKEMIJSKI FAKULTET

Marjana Naletilić

**BILJNI EKSTRAKTI I SEKUNDARNI METABOLITI U
TRETMANU HIPERPIGMENTACIJE KOŽE**

Specijalistički rad

Zagreb, 2022.

SVEUČILIŠTE U ZAGREBU
FARMACEUTSKO-BIOKEMIJSKI FAKULTET

Marjana Naletilić

**BILJNI EKSTRAKTI I SEKUNDARNI METABOLITI U
TRETMANU HIPERPIGMENTACIJE KOŽE**

Specijalistički rad

Zagreb, 2022.

Poslijediplomski specijalistički studij: Dermatofarmacija i kozmetologija

Mentor rada: Red. prof. dr. sc. Marijana Zovko Končić

Specijalistički rad obranjen je 13. srpnja 2022. godine *online* pred povjerenstvom u sastavu:

1. prof. dr.sc. Sanda Vladimir Knežević Sveučilište u Zagrebu, FBF
2. prof. dr.sc. Marijana Zovko Končić Sveučilište u Zagrebu, FBF
3. dr.sc. Maja Lusina Kregar znanstvena suradnica, HALMED

Rad ima 72 lista.

Specijalistički rad je izrađen pod vodstvom prof. dr. sc. Marijane Zovko Končić, na Zavodu za farmakognoziju Farmaceutsko-biokemijskog fakulteta Sveučilišta u Zagrebu. Rad je proveden u sklopu projekta Ekstrakcija bioaktivnih biljnih sastavnica pomoću zelenih otapala – korak prema zelenim kozmeceuticima (IP-2018-01-6504) Hrvatske zaklade za znanost.

SAŽETAK

Cilj istraživanja

Poremećaji pigmentacije kože sve su češći estetski problem. Zlatni standard terapije je dugo bio hidrokinon, ali se zbog njegovih nuspojava i dugoročne sigurnosti, intenzivno istražuju biljni ekstrakti i sekundarni metaboliti koji se u njima nalaze. Cilj rada je pregled i sistematizacija rezultata istraživanja biljnih ekstrakata i sekundarnih metabolita koji se koriste u pripravcima za terapiju hiperpigmentacije kože te procjena učinkovitosti i opravdanosti njihove primjene.

Materijal / Ispitanici i metode

Za potrebe pisanja pretražene su relevantne bibliografske baze podataka. Pretragom su obuhvaćeni izvorni znanstveni radovi, prvenstveno kliničke studije, koje su ispitivale terapiju hiperpigmentacije biljnim ekstraktima te biljnim sekundarnim metabolitima, a koje imaju dostupne cjelovite tekstove ili iznimno sažetke. Odabir znanstvenih radova je bio ograničen na one objavljene na engleskom jeziku. Radovi koji su odgovarali kriterijima bili su odabrani neovisno o datumu njihove objave.

Rezultati

Studije uključene u ovaj rad pokazale su da su biljni ekstrakti učinkoviti u terapiji hiperpigmentacije. U rad su uvrštene kliničke studije koje su ispitivale učinak aloe vere, indijskog ogrozda, sjemenki grožđa, biljne vrste *Klasea quinquefolia*, orhideje *Brassocattleya marcella*, peršina, primorskog bora, riže, sladića, štavelja i tratinčice, te sekundarnih metabolita poput aloesina, kojične kiseline, glabridina i β -arbutina. Među navedenim biljnim ekstraktima i sastavnicama najbolje su ispitani arbutin i kojična kiselina. Biljne opcije dovele su do smanjenja veličine i intenziteta hiperpigmentacijskih mrlja, uz djelotvornost koja se može usporediti s hidrokinonom ali s manje nuspojava.

Zaključak

Biljni ekstrakti i sekundarni metaboliti obuhvaćeni ovim radom pokazali su značajan učinak u tretmanu hiperpigmentacija. Unatoč tomu, potrebna su dodatna ispitivanja uz dugoročno praćenje pacijenata i nakon prestanka upotrebe terapije, što će pridonijeti boljem uvidu u učinkovitost i sigurnost njihove primjene.

SUMMARY

Objectives

Skin pigmentation disorders are an increasingly common aesthetic problem. The gold standard of therapy has long been hydroquinone, but due to its side effects and long-term safety, plant extracts and secondary metabolites are intensively investigated. The aim of this work is to review and systematise the results of research of plant extracts and secondary metabolites used in products for skin hyperpigmentation and to assess the effectiveness and justification of their application.

Material and Methods

For preparation of this work relevant bibliographic databases have been searched. The study included original scientific papers, primarily clinical trials, which examined the therapy of hyperpigmentation with herbal extracts and plant secondary metabolites. The studies with available full texts or exceptionally summaries were included. The selection of scientific papers was limited to those published in English. Papers that matched the criteria were selected regardless of the date of their publication.

Results

Studies included in this work have demonstrated that herbal extracts are effective in therapy of hyperpigmentation. Clinical studies done on *Aloe vera*, Indian gooseberry, grapevine seed, plant species *Klasea quinquefolia*, orchid *Brassocattleya marcella*, parsley, maritime pine, rice, licorice, amla and daisy, as well as secondary metabolites such as aloesin, kojic acid, glabridin and β -arbutin have been included. Among the aforementioned plant extracts and metabolites arbutin and kojic acid were included in the greatest number of studies. Herbal options have led to a decrease in the size and intensity of hyperpigmentation spots, with efficacy comparable to hydroquinon but with fewer side effects.

Conclusions

Herbal extracts and secondary metabolites have shown a significant effect in the treatment of hyperpigmentation. However, additional trials with long-term monitoring even cessation of therapy, are needed for better insight into their efficacy and safety.

Sadržaj

1. UVOD I PREGLED PODRUČJA ISTRAŽIVANJA.....	1
1.1. GRAĐA KOŽE	1
1.2. BOJA KOŽE	2
1.3. MELANOGENEZA	4
1.4. FITZPATRICK PODJELA TIPOVA KOŽE	6
1.5. HIPERPIGMENTACIJE	7
1.5.1. Melazma (kloazma)	7
1.5.2. Lentigo	8
1.5.3. Pigmentacije uzrokovane lijekovima	8
1.6. TRETMAN HIPERPIGMENTACIJA	9
1.6.1. Hidrokinon	9
1.6.2. Retinoidi	10
1.7. MASI INDEKS	11
1.8. PREVENCIJA HIPERPIGMENTACIJA	11
2. CILJ ISTRAŽIVANJA	12
3. MATERIJALI I METODE	13
3.1. IZVORI PODATAKA	13
3.2. ODABIR STUDIJA	14
3.3. BILJNE SASTAVNICE U TRETMANIMA HIPERPIGMENTACIJA	16
3.3.1. <i>Aloe vera</i>	19

3.3.2.	<i>Bellis perennis</i>	20
3.3.3.	<i>Brassocattleya marcella</i>	22
3.3.4.	<i>Glycyrrhiza glabra</i>	24
3.3.5.	<i>Klasea quinquefolia</i>	26
3.3.6.	<i>Oryza sativa</i>	27
3.3.7.	<i>Petroselinum crispum</i>	29
3.3.8.	<i>Phyllanthus emblica</i>	31
3.3.9.	<i>Pinus pinaster</i>	33
3.3.10.	<i>Rumex occidentalis</i>	34
3.3.11.	<i>Vitis vinifera</i>	36
3.4.	BILJNI SEKUNDARNI METABOLITI U TRETMANIMA HIPERPIGMENTACIJA	39
3.4.1.	Aloesin.....	39
3.4.2.	β -arbutin	40
3.4.3.	Glabridin	43
3.4.4.	Kojična kiselina	45
4.	RASPRAVA	51
5.	ZAKLJUČAK.....	55
6.	LITERATURA	56
7.	ŽIVOTOPIS.....	63

1. UVOD I PREGLED PODRUČJA ISTRAŽIVANJA

1.1. GRAĐA KOŽE

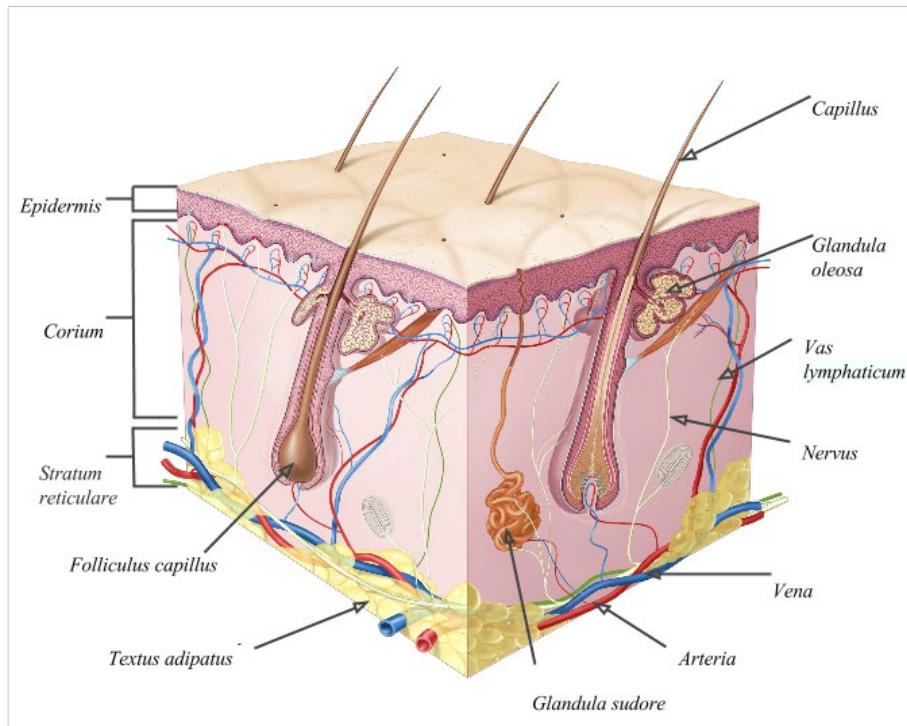
Osnovna uloga kože je zaštita tijela i unutarnjih organa od negativnih utjecaja iz okoline. Koža je važna za termoregulaciju tijela te služi i kao organ za izlučivanje. Građena je od tri sloja: epidermisa (pokoža), dermisa (korij, koža) i hipodermisa (potkožno tkivo) (Slika 1). Epidermalni privjesci su folikuli s dlakama, nokti, žlijezde lojnice i žlijezde znojnice, ali u koži se još nalaze i živčana i mišićna vlakna, spletovi krvnih i limfnih žila te osjetna tjelešca (1).

Epidermis je u kontaktu s okolišem, a građen je od nekoliko slojeva. Njegova debljina ovisi o lokaciji na tijelu. Najdeblji je na dlanovima i tabanima, a najtanji na kopcima. Pigment u epidermisu igra bitnu ulogu u zaštiti kože od UV zračenja.

Tri glavne grupe stanica epidermisa su:

- Keratinociti (stanice kože)
- Melanociti (pigmentne stanice)
- Langerhansove stanice (imunološke stanice)

Epidermis i dermis dijeli bazalna membrana. Dermis je sloj koji se nalazi ispod epidermisa i od njega je deblji dvadeset do trideset puta. Čini ga mreža specijaliziranih proteina koji su organizirani u vlakna raznih veličina. Tu se nalaze krvne žile i limfni sustav, živčani sustav, folikuli kose te žlijezde znojnice. Subkutis (hipodermis) je područje ispod dermisa, s mrežom kolagenih vlakana i masnih stanica (adipocita). Štiti tijelo od vanjskih trauma i hladnoće. Glavno je mjesto pohrane masti i energije. Također, tu su mnoge krvne i limfne žile. Debljina subkutisa ovisi od mjesta na tijelu, a varira i od osobe do osobe (2).



Slika 1. Građa kože Preuzeto i prilagođeno s:

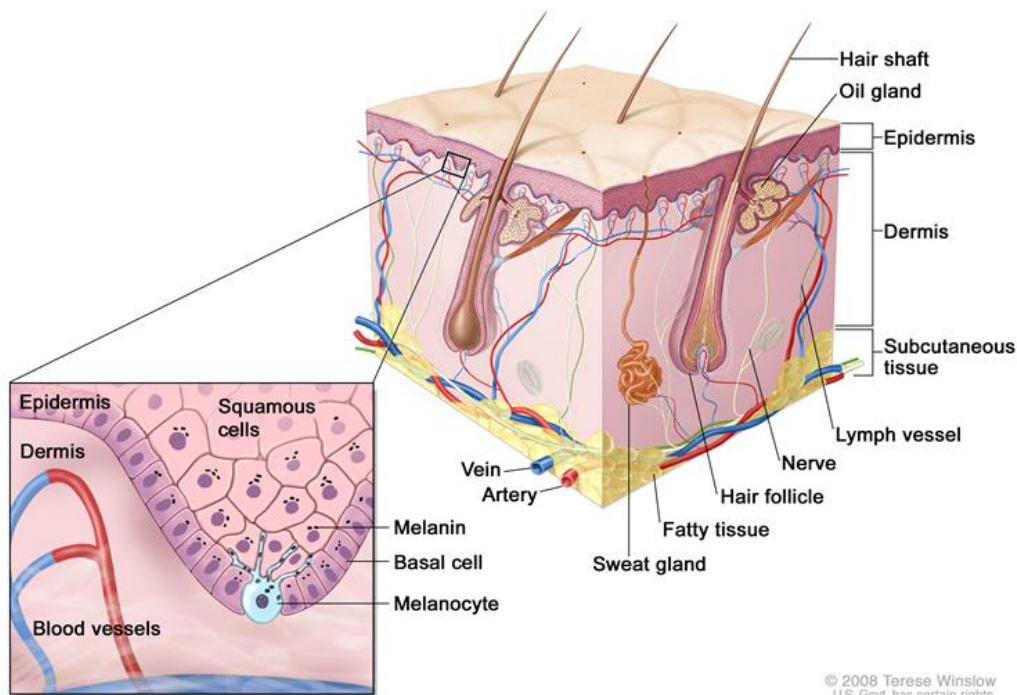
<https://sr.wikipedia.org/wiki/%D0%9A%D0%BE%D0%B6%D0%B0>

1.2. BOJA KOŽE

Melanin je pigment koji se proizvodi u melanocitima u procesu kataliziranom enzimom tirozinaza prilikom konverzije tirozina u dihidroksifenilalanin (DOPA). Ima zaštitnu ulogu što se vidi po njegovom smještaju u epidermisu. Nakuplja se iznad jezgara i štiti ih od zračenja. Postoje dva oblika melanina. Feomelanin se pretežno nalazi u koži i kosi crvenokosih ljudi, a eumelanin, tamni pigment, u koži i kosi tamnih ljudi. Melanociti (Slika 2) se nalaze u bazalnom sloju epidermisa. Djeluju kao jednostanične žlijezde stvarajući melanosome, sitna tjelešca u kojima se stvara melanin. Putem dendrita, melanin se prebacuje u susjedne stanice keratinocite. Postoje dvije vrste melaninske pigmentacije. Pigmentacija određena genetski, koja nastaje bez utjecaja drugih čimbenika, te inducirana boja kože, koja se javlja nakon izlaganja suncu ili

umjetnom UV zračenju. Kod osoba crne boje kože, melanociti stvaraju više melanosoma, a nakupine pigmenta su krupnije i tamnije. Kod njih se zreli pigment nalazi u svim slojevima epidermisa, dok se kod neosunčane kože bijelaca nalazi samo u bazalnom dijelu epidermisa. Ovisno o dijelu tijela, broj aktivnih melanocita je različit, ali broj keratinocita koji se nalazi oko jednog melanocita i koji služi kao spremište melanina je stalan. Omjer melanocita i keratinocita je stalan unutar svakog područja kože, a različit je unutar različitih područja. Na broj melanocita ne utječe ni spol ni rasa (3).

Ljudi imaju približno isti broj melanocita u koži pa različiti tipovi kože proizlaze iz različitog omjera eumelanina i feomelanina, njihove raspodjele u keratinocite, stupnja aktivnosti melanocita te vanjskih čimbenika, kao izloženost sunčevom zračenju koja i stimulira sintezu melanina. Eumelanin apsorbira i raspršuje UV zrake te tako smanjuje štetne učinke sunca. Prekomjerna proizvodnja melanina kao rezultat kroničnog izlaganja suncu, vodi do raznih depigmentacija (4).

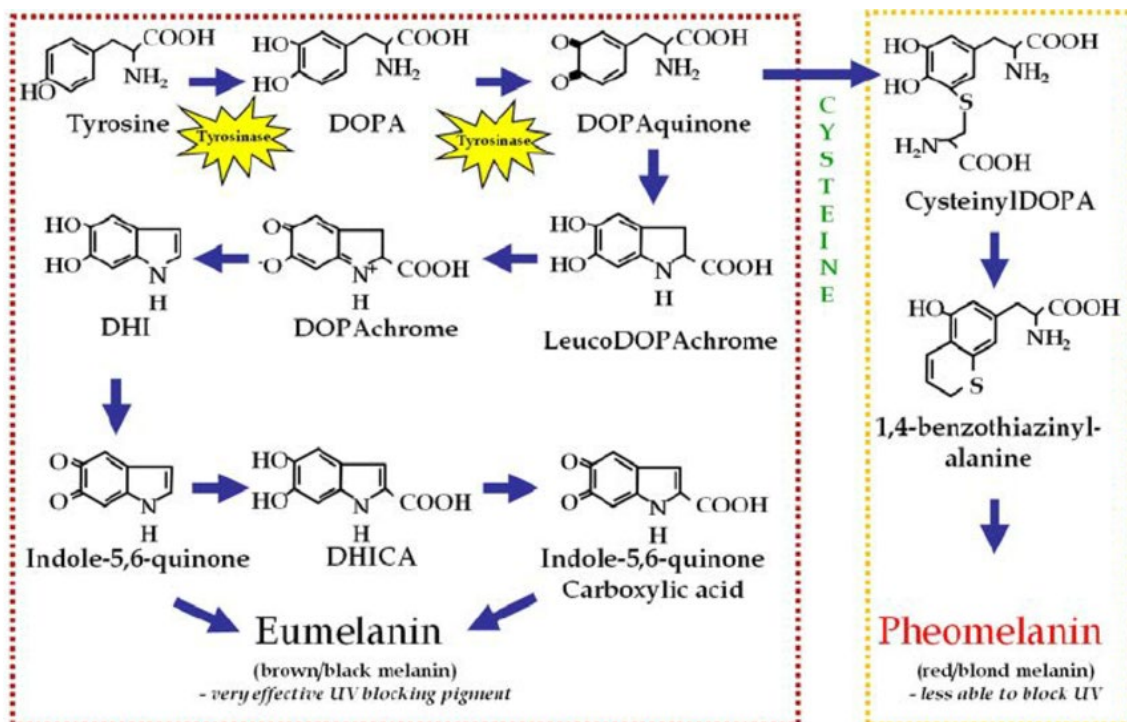


Slika 2. Melanociti u bazalnom dijelu epidermisa. Izvor:

<https://www.cancer.gov/publications/dictionaries/cancer-terms/def/melanocyte>

1.3. MELANOGENEZA

Melanogeneza je proces stvaranja pigmenta melanina u melanocitima unutar melanosoma. Endokrinološki, imunološki, protuupalni i središnji živčani sustav te također i vanjski faktori, kao što su ultraljubičasto zračenje i lijekovi, utječu na melanocite i reguliraju njihovu aktivnost. Složen proces s puno faza dovodi do toga da može nastati jako puno tipova poremećaja u sintezi melanina (4).



Slika 3. Proces sinteze melanina (5)

Izlaganjem UV zračenju dolazi do početka melanogeneze i to aktivacijom enzima tirozinaze, ključnog enzima u samom procesu (Slika 3). Taj glikoprotein ovisan o bakru se nalazi u membrani melanosoma, gdje se i odvija melanogeneza. U koži i kosi, melanosomi se iz melanocita prebacuju u keratinocyte i daju boju tkivu. Prekomjerna proizvodnja melanina ili njegova abnormalna distribucija, dovode do hiperpigmentacije kože. Lijekovi za prevenciju poremećaja hiperpigmentacije, kao što su melazma ili staračke pjege inhibiraju aktivnost tirozinaze (6).

Tirozinaza katalizira prva dva koraka sinteze melanina, hidroksilaciju L-tirozina u L-dihidroksifenilalanin (L-dopa) i oksidaciju *o*-difenola u odgovarajući kinon, L-dopakinon. Zato je mehanizam blokiranja ovog enzima posebno zanimljiv u tretiranju kožnih

hiperpigmentacijskih promjena. Specifična inhibicija ovog enzima bila bi jako učinkovita terapija u smanjenju kožnih hiperpigmentacijskih promjena, iako to nije uopće lako postići. Mehanizam inhibicije enzima se možda sastoji u inhibiciji procesa transkripcije mRNA postupka glikolizacije, prijenosa u melanosome te inhibiciji katalitičke aktivnosti samog enzima (7).

1.4. FITZPATRICK PODJELA TIPOVA KOŽE

Fitzpatrickova klasifikacija je nastala 1975. godine i prikazuje tipove kože podijeljene u šest kategorija, ovisno o njihovom odgovoru na izlaganje UV zračenju u vidu tamnjenja ili javljanja opekline. Već desetljećima se smatra relevantnom i dobrom podjelom tipova kože. Ova klasifikacija je temelj za brojne zakonske i podzakonske akte i odluke o zaštiti kože od sunca, kao i pomoć dermatolozima u praksi i znanstvenim istraživanjima. Podjela tipova i značajke svakog pojedinog tipa prikazane su u Tablici 1 (8, 9).

TABLICA 1. Fitzpatrickova podjela tipova kože

Tip kože	Bodovi	Boja kože	Karakteristike kože
I	0-6	Vrlo svijetla	Uvijek izgori, nikad ne potamni
Ii	7-13	Svijetla	Uvijek lako izgori, minimalno potamni
Iii	14-20	Svijetlo maslinasta	Obično potamni, nekada izgori
Iv	21-27	Maslinasta	Minimalno izgori, uvijek dobro potamni
V	28-34	Smeđa	Rijetko izgori, jako dobro potamni
Vi	35+	Tamosmeđa	Nikada ne gori

1.5. HIPERPIGMENTACIJE

Hiperpigmentacija je područje neujednačene pigmentacije na koži. Nastaje zbog prekomjernog stvaranja i odlaganja melanina. Neki od hiperpigmentacijskih poremećaja su melazma, lentigo te pigmentacije uzrokovane lijekovima. Hiperpigmentacije su uzrokovane raznim čimbenicima. Najviše se povezuje uz izlaganje kože UV zračenju, genetiku, hormonalni utjecaj, starenje, uzimanje nekih lijekova te ozljede ili upale kože. I kombinacija UV zračenja i stresa dovodi do poticanja melanogeneze (10). Zbog promijenjene percepcije o ljepoti kože od pretjerano izbljedjele do pretjerano preplanule, hiperpigmentacije kože su postale znatno češće, skupa s estetskim i psihosocijalnim posljedicama koje nose. Zato se često uz smanjenje veličine hiperpigmentacijskih mrlja promatra i njihov utjecaj na kvalitetu života pacijenata. Lokalna terapija s posljedicom smanjenja hiperpigmentacijskih mrlja, značajno utječe pozitivno i na kvalitetu života ispitanika (11). Primjerice, kronični tijek melazme sa svojim čestim recidivima i rezistentnosti na liječenje, često zna izazvati osjećaj uznemirenosti, ali i osjećaj frustracije, neugode i depresije zbog stanja kože, koji znatno utječu na emocionalno i psihološko stanje pacijentica (12).

1.5.1. Melazma (kloazma)

Glavna značajka melazme su tamnosmeđe oštro ograničene, skoro simetrične mrlje, smještene najčešće na čelu, sljepoočnicama i obrazima. Prvenstveno se javljaju u trudnica te žena na terapiji oralnim kontraceptivima. Dio nastaje i u žena koje nisu u drugom stanju. Iako se ne zna uzrok nastajanja, najčešće se veže uz izlaganje suncu. Nakon završetka trudnoće i prestanka uzimanja hormona, mrlje polako nestaju. Izbjegavanje izlaganja suncu i korištenje

krema sa zaštitnim faktorom pomažu da se stanje ne pogorša. Terapija ovisi o tome je li pigmentacija dermalna ili epidermalna, jer će na terapiju samo odgovarati epidermalna.

1.5.2. Lentigo

Svijetle do tamnosmeđe ovalne mrlje na područjima kože koja su izložena suncu, najčešće na licu i šakama, su lentigo hiperpigmentacije. Zovu se i sunčeve pjega, a najčešće se liječe krioterapijom ili laserom. Nekad mogu biti povezane i s pojedinim bolestima (Peutz-Jeghers sindrom ili sindrom multiplih pjega).

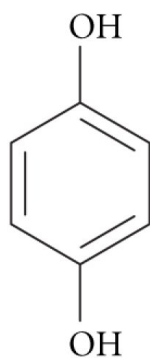
1.5.3. Pigmentacije uzrokovane lijekovima

Hiperpigmentacije uzrokovane lijekovima najčešće nisu lokalizirane, no pojedini lijekovi uzrokuju specifičnu ili boju ili raspodjelu pigmentacije. Do pigmentacija dovode povećana količina melanina u epidermisu i dermisu ili odlaganje metabolita lijeka u dermisu. Pojedini lijekovi (sulfonamidi, tetraciklin, NSAR, barbiturati, karbamazepin) uzrokuju tipične promjene na licu, šakama, stopalima i spolovilu (13).

1.6. TRETMAN HIPERPIGMENTACIJA

1.6.1. Hidrokinon

Sredstvo za izbjeljivanje kože, koje bi bilo učinkovito ali i sigurno, bilo je dugo tema interesa mnogih stručnjaka, ali i laika. Ne samo s estetske strane, nego i s emocionalne i sociološke, bilo je bitno naći preparat sa što više djelotvornosti, a što manje nuspojava. Hidrokinon, ili 1, 4 dihidroksibenzen (Slika 4), je fenolni spoj čiji je mehanizam djelovanja inhibicija enzima tirozinaze. Hidrokinon je dugo bio zlatni standard tretiranja hiperpigmentacija. Bezreceptni pripravci sadržavali su 2% hidrokinona, dok se na recept mogao dobiti pripravak s 4%. No, tijekom godina dokazani su njegovi mnogi nedostaci (14). Kod glodavaca je primijećeno stvaranje karcinoma nakon oralne primjene (15). Hidrokinon djeluje tako što pravi kovalentnu vezu s histidinom ili se natječe s bakrom za aktivno mjesto enzima. Također, ometa sintezu DNA i RNA što dovodi do oštećenja melanocita, i posljedično smanjenja stvaranja pigmenta melanina. Zbog toga što je jako reaktivan spoj, teško je napraviti stabilan pripravak s hidrokinonom. Zbog oksidacije, boja pripravka varira od svijetložute do smeđe. Hidrokinonu se u neke lokalne pripravke dodaju tretinoin i glikolna kiselina, da bi se povećala učinkovitost posvjetljivanja pripravka. No, zbog nepredvidivosti djelotvornosti, nestabilnosti pripravaka te iritacija na mjestu primjene, većina pacijenata s hiperpigmentacijama danas traži druga rješenja problema (14).



Slika 4. Kemijska struktura hidrokinona. Izvor:

https://www.researchgate.net/figure/Chemical-structure-of-hydroquinone_fig1_23792191

1.6.2. Retinoidi

Jedno od sredstava izbjeljivanja kože su i retinoidi. Iako prvenstveno korištena za tretman akni, retinoična kiselina djeluje i blago depigmentacijski, te se zato i koristi u tretmanu melazmi, ali i drugih poremećaja hiperpigmentacije. No, iako je njezina djelotvornost dokazana, iritacije te ekfolijacija kože s posljedično postupalnim hiperpigmentacijama, kao i njezin slabi učinak u odnosu na druga sredstva za izbjeljivanje, je doveo do toga da se sve rjeđe koristi. Mehanizam djelovanja retinoične kiseline nije u potpunosti razjašnjen, ali se smatra da dovodi do povećanja deskvamacije, pri čemu dolazi i do smanjenja melanina u epidermisu (16). Retinaldehidi i retinol su se pokazali kao molekule skoro jednake djelotvornosti kao i retinoična kiselina, a s puno većom podnošljivošću pripravaka, što dovodi i do veće suradljivosti pacijenata tijekom primjene (17).

1.7. MASI INDEKS

Melasma Area and Severity Index (MASI) je mjerna jedinica za melazmu. Razvili su je Kimbrough-Green i suradnici po uzoru na slično praćenje kod psorijaze, kako bi se dobio uvid u samo stanje melazme te pratio njen tijek liječenja. MASI indeks uključuje područje zahvaćenosti, boju i ujednačenost mrlje. Prati se područje čela, lijeva i desna malarna regija te područje brade. Područje zahvaćenosti ove četiri regije se ocjenjuje od 0-6, gdje 0 znači da područje nije zahvaćeno, a 6 da je zahvaćeno 100% područja. Boja i ujednačenost se ocjenjuju od 0-4, gdje 0 znači da ih nema, a 4 maksimum. MASI indeks se računa tako da se pomnoži vrijednost područja zahvaćenosti sa zbrojem vrijednosti za boju i ujednačenost mrlje za svako od četiri područja koja se prate, gdje područja čela i obje malarne regije čine po 30%, a brada 10% ukupnog područja lica. Vrijednosti MASI indeksa idu od 0-48. Iako je ovo najčešće korištena metoda praćenja melazme, ona nikad nije postala službena metoda za procjenu stanja kože (18).

1.8. PREVENCIJA HIPERPIGMENTACIJA

Zbog svog kroničnog tijeka, ali i ponovnog javljanja, ne postoji jednostavan i uspješan tretman uklanjanja lokaliziranih područja melazmi i drugih hiperpigmentacija. Izbjegavanje sunca od 10-15 h, nošenje zaštitne odjeće i šešira sa širokim obodom, te upotreba zaštitnog faktora s minimalno 30 SPF su neke preporuke koje dovode do smanjenja njihove učestalosti i površine zahvaćenog područja kože (19, 20).

2. CILJ ISTRAŽIVANJA

U posljednjim desetljećima na sjevernoj hemisferi promijenjena je percepcija o ljepoti kože te se preplanula put smatra privlačnom tjelesnom značajkom. Pretjerano izlaganje UV zračenju, uz druge značajne faktore, dovodi do diskoloracija, pogotovo na najizloženijim dijelovima tijela (lice, ramena, dlanovi). Stoga su poremećaji pigmentacije sve češći estetski problem. Na tržištu je prisutan veliki broj krema, losiona i drugih proizvoda s biljnim ekstraktima i sekundarnim metabolitima koji su namijenjeni ujednačavanju tena kod melazme te drugih hiperpigmentacija kože. Cilj rada je napraviti detaljan pregled kliničkih studija u kojima je ispitan utjecaj biljnih pripravaka i sekundarnih biljnih metabolita na hiperpigmentaciju kože te napraviti sistematizaciju rezultata provedenih istraživanja kako bi se stekao uvid u recentna znanstvena saznanja vezana za njihovu učinkovitost i sigurnost primjene.

3. MATERIJALI I METODE

Za potrebe pisanja pretražena je bibliografska baza podataka Medline (sučelje PubMed) te druge relevantne baze (Scopus, Science Direct i dr.) prema opisanoj temi specijalističkog rada. Pretragom su se obuhvatili izvorni znanstveni radovi, prvenstveno kliničke studije, koje su ispitivale terapiju hiperpigmentacije s biljnim ekstraktima te biljnim sekundarnim metabolitima, s posebnim naglaskom na tretman melazme. Uključeni su radovi koji su imali dostupne cjelovite tekstove ili iznimno sažetke. Odabir znanstvenih radova bio je ograničen na one koji su sadržajem odgovarali temi, objavljene na engleskom jeziku, neovisno o datumu njihove objave.

3.1. IZVORI PODATAKA

Kao izvor kliničkih studija korištena je baza podataka PubMed pomoću pojmova za pretraživanje: (*Aloe vera*) AND (hyperpigmentation OR melasma OR skin). Isti su pojmovi korišteni i za ostale biljne vrste („*Phyllanthus emblica*“), („*Vitis vinifera*“ or "grape seed extract"), („*Curcuma longa*“ or turmeric), (orchid), („*Petroselinum crispum*“), („*Pinus pinaster*“), (rice or „*Oryza sativa*“), („*Glycyrrhiza glabra*“), („*Rumex occidentalis*“), („*Bellis perennis*“ or "english daisy"), te sekundarne metabolite (aloesin), (kojic acid), (ferulic acid), (glabridin), (arbutin).

3.2. ODABIR STUDIJA

U specijalistički rad su uključeni oni članci koji su zadovoljavali sljedeće kriterije: 1. kliničko ispitivanje, 2. lokalna ili oralna primjena biljnih ekstrakata na dobrovoljcima za terapiju hiperpigmentacije kože. Nakon unošenja fraze s ključnim riječima, korišten je filter za kliničke studije. Prvi dio fraze činile su ključne riječi vezane uz naziv biljne vrste dok je drugi dio fraze uvijek bio (hyperpigmentation OR melasma OR skin). Pretraživanje literature za vrstu *Aloe vera* (*Aloe vera*) identificiralo je 16 studija. Uz filter kliničkih studija nađene su dvije studije, od kojih je nakon pregleda naslova i sažetka u rad uvrštena jedna. Pretraživanje literature za indijski ogrozd (*P. emblica*) identificiralo je 25 studija, a uz korištenje filtera kliničke studije nađene su 4 studije. Nakon pregleda naslova i sažetaka studija, u rad su uvrštene dvije studije. Pretraživanje literature za vinovu lozu (*V. vinifera*) identificiralo je 747 studija, a uz korištenje filtera kliničke studije nađeno je 16 studija. Nakon pregleda naslova i sažetaka studija, u rad su uvrštene dvije studije. Također, pretražene su studije za sjemenke grožđa gdje ih je nađeno 150. Uz korištenje filtera kliničke studije nađeno je 6 studija. Nakon pregleda naslova i sažetaka studija, kriterijima su odgovarale iste dvije studije kao i kod pretraživanja za vinovu lozu.

Pretraživanje literature za biljne vrste s arbutinom identificiralo je 31 studiju, a uz korištenje filtera kliničke studije nađeno je 6 studija. Nakon pregleda naslova i sažetaka studija, u rad je uvrštena jedna studija i to s vrstom *Klasea quinquefolia* dok su dvije studije opisane kod pretraživanja studija sa samim arbutinom. U rad nije uvrštena studija u kojoj je korišten i laser za tretman hiperpigmentacija, jer se otopina arbutina nije koristila neovisno o laseru. Pretraživanje literature za kurkumu (*Curcuma longa* L.) je identificiralo 5 studija, a uz korištenje filtera za kliničke studije nije pronađena niti jedna. Pretraživanje literature za orhideju identificiralo je dvije studije. Nakon pregleda naslova i sažetaka studija, u rad je

uvrštena jedna studija i to s vrstom *Brassocattleya marcella*. Pretraživanje literature za peršin (*Petroselinum crispum* (Mill.) Fuss) identificiralo je jednu kliničku studiju koja je i uvrštena u rad. Pretraživanje literature za primorski bor (*Pinus pinaster*) identificiralo je dvije studije. Uz korištenje filtera kliničke studije nađena je jedna studija koja je uvrštena u rad. Pretraživanje literature za rižu (*Oryza sativa*) i melanogenezu identificiralo je 25 studija, a uz korištenje filtera kliničke studije nađena je jedna studija koja je uvrštena u rad. Pretraživanje literature za sladić (*Glycyrrhiza glabra*) i melazmu identificiralo je 3 studije, a uz korištenje filtera kliničke studije nađena je jedna koja je i uvrštena u rad. Pretraživanje literature za štavelj (*Rumex occidentalis*) i hiperpigmentacije identificiralo je jednu studiju i ta klinička studija je uvrštena u rad. Pretraživanje literature za tratinčicu (*Bellis perennis*) i hiperpigmentacije ili melazma ili koža nije identificiralo nijednu studiju uz korištenje filtera kliničke studije, no zbog već prije pronađene studije gdje se uz sladić i indijski ogrozd spominje i tratinčica, i ova vrsta je uvrštena u rad. Pretraživanje literature za aloesin i kožu identificiralo je 16 studija. Uz filter kliničkih studija nađena je jedna studija, koja je nakon pregleda naslova i sažetka uvrštena u rad. Pretraživanje literature za kojičnu kiselinu i melazmu identificiralo je 55 studija. Uz filter kliničkih studija nađeno je 7 studija. Nakon pregleda naslova i sažetaka, u rad su uvrštene 4 studije. Pretraživanje literature za feruličnu kiselinu i kožu identificiralo je 187 studija. Uz filter kliničkih studija nađeno je 9 studija. Nakon pregleda naslova i sažetaka, u rad nije uvrštena nijedna studija jer nisu odgovarale temi rada. Jedina studija u kojoj je proveden tretman hiperpigmentacija nije uvrštena u rad, jer se ferulična kiselina nije koristila neovisno o laseru. Pretraživanje literature za glabridin i hiperpigmentacije identificiralo je 5 studija. Uz filter kliničkih studija nađena je jedna studija koja je nakon pregleda naslova i sažetka uvrštena u rad. Pretraživanje literature za β -arbutin i hiperpigmentacije identificiralo je 90 studija. Uz filter kliničkih studija nađena je 11 studija. Nakon pregleda naslova i sažetaka, u rad je uvršteno 5 studija.

3.3. BILJNE SASTAVNICE U TRETMANIMA HIPERPIGMENTACIJA

Sredstva za izbjeljivanje kože mogu se upotrijebiti ili kao pojedinačne kemijske sastavnice ili kao kombinacije nekoliko spojeva, koji onda djeluju sinergistički. U zadnje vrijeme prirodno dobiveni spojevi, uključujući i biljne ekstrakte, dobivaju sve veći značaj u tretmanu hiperpigmentacija. Zbog svog profila sigurnosti, blažih nuspojava te visoke učinkovitosti, smatra se da su stabilne biljne formulacije s dokazanom učinkovitošću budućnost tretmana hiperpigmentacije (21). Iako su mnogi svoju djelotvornost dokazali samo *in vitro* (22), postoje brojne biljne sastavnice ispitane kliničkim ispitivanjima u tretmanima hiperpigmentacije te će iste biti obuhvaćeni ovim radom (Tablica 2).

TABLICA 2. Sažetak kliničkih studija djelovanja biljnih ekstrakata na tretman hiperpigmentacije kože

Biljka (preparat)	Pacijenti	Trajanje	Doza	Usporedba	Standardizacija	Dodatne tvari	Način primjene	Nuspojave	Indikacije/ishodi	Učinak	referenca
Aloe vera	180 trudnica	5 tjedana	Gel lista aloe vere u obliku liposoma	Aloe vera gel			lokalno	Blage (nisu navedene koje)	32% smanjen MASI indeks u odnosu na kontrolnu grupu	Posvjetljenje melazme	(24)
Indijski ogrozd	56 žena/ 80 ispitanika	60 dana/ 12 tjedana		2%-tni/ 4%-tni hidrokinon		tratinčica i sladić/ kojična i glikolna kiselina	Lokalno		Poboljšanje melazme za više od 50%		(27), (15)
Vinova loza	110 muškaraca/ 12 pacijentica	8 tjedana/ 11 mjeseci (6+5)	2% ekstrakta sjemenki grožđa/ 3xdnevno 54mg proantocijana	Pripravak bez sjemenki/ Nije navedeno	Nije navedeno/ 54mg proantocijana		Lokalno/ oralno	Nisu zabilježene	Značajno smanjenje melanin indeksa	Maksimalni učinak postignut je nakon 6 mj. primjene, ostalih 5 mj. prevencija prije ljeta	(45), (46)
<i>Klasea quinquefolia</i>	102 pacijentice (26-55god)	8 tjedana	2x dnevno	Placebo krema	2.51% arbutina u kremi		Lokalno u obliku kreme		Melazma i lentigo	Krema se pokazala kao sigurno i učinkovito sredstvo	(33)
Orhideja (<i>Brassocattleya marcella</i>)	48 volontera	8 tjedana	2x dnevno	Derivat s 3% vitamina C+ dodatne tvari	Pripravak s 5% ekstrakta orhideje	Ca pantoneat, ekstrakti korijena sladića, sjemenki suncokreta, sljeza, ekstrakt Cyanotisarachnoidea, te adenozin tokoferil acetat	Lokalno u obliku kreme	Nisu zabilježene	Značajno smanjenje mrlja te ujednačenje tena, svjetliji ten	Pripravak je pokazao svojstvo izbjeljivanja mrlja i melazme	

Biljka (preparat)	Pacijenti	Trajanje	Doza	Usporedba	Standardizacija	Dodatne tvari	Način primjene	Nuspojave	Indikacije/ ishodi	Učinak	referenca
								Po 2 pacijenta iz obje skupine i crvenilo i svrbež	Isti učinak kao i hidrokinon s nižim troškom i manjim intezitetom nuspojava Intezitet pigmenta i područje melazme su smanjeni	Učinak izbjeljivanja isti kao i s hidrokinonom	(29)
Peršin	70 pacijenata	8 tjedana		Krema s 4% hidrokinona	2.5g Listova peršina na 125ml vode	Nije navedeno	lokalno				(38)
Primorski bor	30 žena	30 dana	3x25mg pyncnogenola		75mg Pyncnogenola		oralno				(42) (36)
Riža	24 ispitanika	84 dana			0,1-0,2 %		Lokalno u obliku kreme	Nisu prijavljene		Došlo je do posvjetljivanja kože na određenim područjima Mješavina biljaka pokazala depigmentirajući sposobnost bez statistički značajnih razlika od hidrokinona	(27)
Sladić	56 žena	60 dana		Hidrokinon 2% 4%tni hidrokinon i placebo i krema		Tratinčica, indijski ogrozd			Epidermalna i miješana melazma		(43)
Štavelj	45 pacijenata	8 tjedana	2x dnevno		Krema s 3% štavelja	Nisu navedene	lokalno	Nisu navedene	Melazma, smanjenje MASI-A	Siguran i učinkovit agens za izbjeljivanje Mješavina biljaka pokazala depigmentirajuću sposobnost bez statistički značajnih razlika od hidrokinona	(27)
Tratinčica	56 žena	60 dana	2x dnevno	Hidrokinon 2%	Krema s kombinacijom ovih triju biljaka	sladić, indijski ogrozd	lokalno	Opekotine i povećanje broja već postojećih akni	Epidermalna i miješana melazma		(27)

3.3.1. *Aloe vera*

Rod Aloe, najčešće rasprostranjen na području sjeverne Afrike, sadrži preko 360 otkrivenih vrsta. Postoji preko 350 vrsta Aloe, ali najčešća korištena u terapijske svrhe je *Aloe barbadensis* Mill. (sin *Aloe vera* (L.) Burm.f.), Xanthorrhoeaceae (Slika 5). Raste na području Mediterana, Istočne Afrike, Indije, Kine.



Slika 5. *Aloe vera*.

Izvor: <http://www.plantsrescue.com/aloe-vera/>

Većina aktivnih supstanci se nalazi u listovima u parenhimskim stanicama koje su ispunjene vodom i hidrofiličnim polisaharidom – aloe vera gelom. Bogata je brojnim bioaktivnim spojevima (flavonoidi, terpeni, lektini, masne kiseline, antrakinoni, mono i polisaharidi, tanini, steroli, enzimi, salicilna kiselina, vitamini i minerali) čiji omjer ovisi o brojnim vanjskim čimbenicima. Ove aktivne supstance imaju i protuupalno i antioksidativno djelovanje, što aloe čini pogodnom

za upotrebu i lokalno i oralno (23). Aloe vera gel se dugo koristi kod iritacija kože, opekline, ekcema te kao ovlaživač kože s anti-age efektom. Aloesin je molekula izolirana iz svježih listova Aloe, sa sposobnošću inhibicije hidroksilacije tirozina u DOPA i oksidacije DOPA u DOPAkrom. Jedna klinička studija utvrdila je da aloe vera gel može imati učinak na pigmentaciju. Zbog od ranije poznate činjenice da aloe vera gel gotovo i nema nuspojava nakon lokalne primjene, ispitan je njegov utjecaj na melazme kod trudnica u drugom trimestru trudnoće. Studija uvrštena u rad imala je 90 pacijentica u ispitivanoj grupi koje su koristile inkapsulirane liposome lista vrste *Aloe vera* u obliku gela, dok je kontrolna skupina istog broja ispitanica koristila gel ekstrakt lišća aloe vere. Studija je trajala 5 tjedana, a pokazatelj djelotvornosti je bio MASI indeks. Na završetku tretmana, došlo je do poboljšanja MASI indeksa od 32% u ispitivanoj grupi, a u grupi koja je samo koristila aloe vera gel došlo je do 10% poboljšanja. Prema ovoj studiji, liposomalni aloe vera gel nema značajnih alergijskih reakcija, a utječe na smanjenje MASI indeksa, što pripravke ove vrste čini potencijalnom opcijom za tretman melazmi (24).

3.3.2. *Bellis perennis*

Tratinčica (*Bellis perennis* L., Asteraceae) je trajna zeljasta biljka iz porodice glavočike (Slika 6). Raste na livadama i travnatim područjima. Podrijetlom je iz Europe i rasprostranjena je u većini njenih dijelova, ali raste i u Sjevernoj Americi. Od davnina se koristila kod zarastanja rana, kod modrica i za zarastanje kostiju. Danas se koristi kod prehlade, glavobolje, bolova u mišićima, reume, krvarenja, kao diuretik, ekspektorans i protuupalno. Učinak se pripisuje saponinima, eteričnim uljima i flavonoidima (25).



Slika 6. Tratinčica (*Bellis perennis* L., Asteraceae)

Izvor: https://en.wikipedia.org/wiki/Bellis_perennis

Najučinkovitiji i najbrži način izbjeljivanja kože je djelovanje na sintezu melanina. Belides™ ORG je proizvod dobiven od cvjetova tratinčice koji inhibira endotelin 1, bitan čimbenik u sintezi tirozinaze i posljedično, stvaranju melanina. Osim toga inhibira i nastanak eumelanina. Djeluje i na transport melanocita u epidermalne stanice kože te tako smanjuje pigmentaciju. Saponini, polifenoli i polisaharidi su aktivne tvari koje se nalaze u cvjetovima i koriste u fitomedicini. U studiji, cvjetovi su ekstrahirani puferskom otopinom i izmjeren je ukupan sadržaj fenola. Mjerena je enzimski aktivnost tirozinaze. Pokazano je da ekstrakt djeluje na sve faze sinteze melanina te tako pomaže u uklanjanju mrlja (26).

U pronađenoj studiji, uspoređivan je učinak kreme za izbjeljivanje sa sladićem, indijskim ogrozdom i Belidesom s kremom s 2% hidrokinona. Sudjelovalo je 56 žena u dobi od 18-60 godina s epidermalnom ili mješovitom melazmom. Jedna grupa je koristila kremu s Belides, a druga s hidrokinonom. Istraživanje je na kraju završilo 49 ispitanica. Kod obje ispitivane skupine je došlo do poboljšanja stanja, dok je skupina s biljnim ekstraktima pokazala manje nuspojave te bi ona mogla biti alternativa liječenju hiperpigmentacija. Belides inhibira

endotelin 1, protuupalni medijator koji se stvara prilikom izlaganja kože UV zračenju. On inače djeluje na sintezu tirozinaze i formiranje melanocita. Njegovom inhibicijom, posljedično dolazi i do smanjenja hiperpigmentacije. Ekstrakt tratinčice jedini dokazano inhibira endotelin 1. Također, djeluje i na smanjenje MSH receptora, te smanjenja eumelanina. Djeluje i na smanjenje prijenosa melanosoma iz melanocita u stanice čime se smanjuje i pigmentacija. Ispitanice u ovoj studiji su se pripremale tako što su 60 dana prije terapije redovito nanosile zaštitni faktor SPF35 i obnavljale ga svaka dva sata. Grupa s ekstraktima biljaka je kremu nanosila 2x dnevno, grupa s hidrokinonom samo navečer a dotadašnja njega sa SPF zaštitom se nastavila i dalje. Provjera stanja kože se provodila svakih 15 dana, a ispitanice su svoje stanje opisivale kao gore, isto, bolje i znatno bolje. Također, na početku, sredini i na kraju ispitivanja napravljene su fotografije lica uz pomoć polariziranog svjetla. Sedam žena nije završilo studiju, ali zbog osobnih razloga, a ne nuspojava primjene krema. U obje grupe došlo je do značajnog smanjenja veličine i boje mrlje, te broja mrlja. Kombinacija tri biljna pripravka je pokazala jednak depigmentirajući učinak kao i hidrokinon. No, grupa s hidrokinonom je imala više nuspojava za razliku od prve skupine. Na osnovi ovog istraživanja pokazano je da bi ispitivana kombinacija biljaka kod tretmana hiperpigmentacije bila sigurna i jednako učinkovita alternativa hidrokinonu, ali s puno manje nuspojava (27).

3.3.3. *Brassocattleya marcella*

Porodica orhideja (Orchidaceae) je najveća obitelj cvjetnica, s preko 35000 vrsta i 850 rodova. Većinom su rasprostranjene u tropskim područjima s velikom količinom padalina, a manjim varijacijama temperature, tako da je oko 3300 vrsta nađeno na područje Malezije, području takve klime. Orhideje su oduvijek izazivale zanimanje, ne samo zbog svoje ljepote, već i upotrebe u medicinske svrhe. Koristile su se za zaustavljanje krvarenja, liječenje rana, te

preventivno za izbjegavanje komplikacija nakon poroda. Danas se ta upotreba proširila i na prehrambenu i kozmetičku industriju. Zbog svog antioksidacijskog i protuupalnog djelovanja djeluju kao sredstvo protiv starenja (anti-age) i hidratizirajuće, a sluz u sastavu ekstrakta djeluje umirujuće i hidratacijski (28).

Ekstrakt orhideje *Brassocattleya marcella* Koss (Orchidaceae) se u istraživanju koje su proveli Tadokoro i sur. 2014 god., pokazao djelotvoran u posvjetljivanju i izbjeljivanju lokaliziranih pigmentacijskih mrlja. To je prvo istraživanje te vrste za tretman hiperpigmentacije. Njezina ranija uloga u kozmetičkim proizvodima bila je da djeluje kao sredstvo za hidrataciju i protiv slobodnih radikala, ali u istraživanju 2014. god., dokazano je da ima utjecaja i na hiperpigmentacije. U istraživanju na uzorku 48 odraslih Japanki između 30 i 60 godina s melazmom i lentigom, napravljena je usporedba upotrebe biljnog pripravka koji je među ostalim sadržavao i orhideju, s lokalnim pripravkom koji je sadržavao 3% vitamina C. Među ispitanicama, 18 volonterki je imalo melazmu, a ostale ispitanice i melazmu i lentigo. Ispitivani pripravak je bio serum s 5% ekstrakta orhideje. Od toga, 3% je bio ekstrakt lista i stabljike vrste *Brassocattleya marcella* Koss, patentiran u Francuskoj (LVMH Recherche, Saint Jean de Braye, France). Ova vrsta je odabrana jer je primijećena njena aktivnost na 8 ljudskih gena uključenih u proces melanogeneze, i 5 gena uključenih u kontrolu epidermalne reakcije svjetlosti na kožu. Ispitivani pripravak je, osim ekstrakta orhideje, sadržavao i kalcijev sulfonat, ekstrakte crnog sljeza, korijena sladića, luka, sjemenki suncokreta i korijena vrste *Cyanotis arachnoidea*, zatim tokoferil acetat, diacetil boldin, te adenzin (formulacija A). Nije sadržavao nikakva druga sredstva koja bi mogla utjecati na izbjeljivanje. Pripravak s kojim je uspoređivan je sadržavao iste sastavnice, osim ekstrakta orhideje, ali je sadržavao i 3% vitamina C (formulacija B). Pripravci su nanošeni ujutro i navečer 8 tjedana zaredom. Ispitivani pripravak se nanosio ili na lijevu ili na desnu stranu lica. Mjereni su intenzitet boje na hiperpigmentacijskoj mrlji, broj hiperpigmentacijskih mrlja, čistoća kože, svjetloća kože, izgled

i veličina mrlje te homogenost između pigmentiranih i nepigmentiranih mjesta. Rezultati su praćeni na početku, nakon 4 tjedna i nakon 8 tjedana ispitivanja. Tijekom provedbe studije, nisu primijećene nikakve nuspojave pripravaka. Nakon 8 tjedana tretmana, prema mišljenju dermatologa i osobnom mišljenju ispitanica, pripravak s orhidejom je pokazao statistički značajno poboljšanje u ujednačenju tena, smanjenju veličine, intenziteta i vidljivosti mrlja, kao i svjetloći, jasnoći i blistavosti kože lica. Oba pripravka su pokazala statistički značajno smanjenje vidljivosti hiperpigmentacijskih mrlja. Primijećeno je značajnije smanjenje mrlje kod starijih ispitanika (29). Kozmetička formulacija s biljnim ekstraktom, uključujući i ekstrakt orhideje, pokazala je djelotvornost izbjeljivanja kod melazme i lentiga, sličnu vitaminu C, prirodnom spoju koji se također nalazi u proizvodima za izbjeljivanje kože (30).

3.3.4. *Glycyrrhiza glabra*

Sladić (*Glycyrrhiza glabra* L., Fabaceae) je jedna od najpoznatijih biljaka iz tog roda (Slika 7). Dobila je naziv po grčkim riječima za slatko i korijen. Podrijetlom je s mediteranskih područja, ali danas se može naći i u Indiji, Kini i Rusiji. Koristi se u tradicionalnoj medicini za gastrointestinalne probleme i probleme s dišnim sustavom, u proizvodnji hrane kao aditiv, zaslađivač, ali i kao lokalno sredstvo kod problema s hiperpigmentacijama. Sladić je zeljasta trajnica koja raste u visinu do jednog metra. Dio biljke koji se koristi je korijen, iako se prema zadnjim istraživanjima najvažnije fitokemijske sastavnice nalaze i u listovima, ali u puno manjim količinama. Glicirizin je saponin koji je 50 puta slađi od saharoze i on je jedan od aktivnih sastavnica samog korijena (31).



Slika 7. Sladić (*Glycyrrhiza glabra* L., Fabaceae)

Izvor: <https://en.wikipedia.org/wiki/Liquorice>

Sladić sadrži mnoge spojeve, od kojih saponini i flavonoidi imaju najsnažniji protuupalni i depigmentirajući učinak. Flavonoid glabiridin ima sposobnost inhibicije tirozinaze, a likviritin djeluje tako što raspršuje melanin (27). Doza nakon koje se primijete terapijski učinci je u količini od 1 g dnevno s trajanjem terapije od četiri tjedna (14). Osim ovih flavonoida, tu su još tanini, kumarini, vitamini i glikozidi. Smatra se da je za protuupalno djelovanje odgovorna sposobnost inhibicije ciklooksigenaze, jednog od enzima u kaskadi arahidonske kiseline, povezanog s izlaganjem kože UV zrakama.

U ispitivanju depigmentirajućeg djelovanja sladića, sudjelovalo je 56 žena, od 18-60 godina, fototipova I-IV, s epidermalnom ili mješovitom melazmom. Ispitanice nisu upotrebljavale hormonalnu terapiju, a 60 dana prije početka ispitivanja su svaka dva sata nanosile kremu sa zaštitnim faktorom. Prva grupa ispitanica je nanosila dva puta dnevno kremu u kojoj je osim ekstrakta sladića bio i ekstrakt tratinčice i ekstrakt indijskog ogrozda, što je već prije

spominjano u ovom radu. Druga grupa je koristila kremu s 2% hidrokinona, jedanput dnevno, uvečer. Ispitivanje je trajalo 60 dana, a nastavljeno je i korištenje zaštitnog faktora kao i prije ispitivanja. Dio ispitanica nije završio studiju do kraja, ali razlog nisu bile nuspojave, već osobni razlozi (pet iz prve, te dvije iz druge skupine). Prijavljene su dvije nuspojave u prvoj grupi, te sedam prijava kod ispitanica koje su koristile kremu s hidrokinonom. Do smanjenja hiperpigmentacija je došlo kod obje skupine i to bez statistički značajnije razlike. U obje skupine je došlo do smanjenja broja, veličine i boje mrlja. Tijekom studije prijavljeno je jedno pogoršanje kod ispitanice primjenom kreme s hidrokinonom (27).

3.3.5. *Klasea quinquefolia*

Rod *Klasea* je nastanjen na području južne i istočne Europe, sjeverne Afrike, zapadne Azije, a pogotovo na područjima planina srednje Azije, dok se vrsta *Klasea quinquefolia* (Willd.) Greuter&Wagenitz (*sin. Serratula quinquefolia* M. Bieb. ex Willd.) Asteraceae pojavljuje na područjima Armenije, Azeberjdžana, Grčke, Irana, Turske i Rusije. Od biljke se koriste nadzemni dijelovi, a djelatna tvar je arbutin, i to i α i β -arbutin anomeri (32).

Provedeno je istraživanje na 102 žene s dijagnozom lentiga i melazme. Pokazalo se da je krema koja sadržava 6 % ekstrakta lista biljne vrste *K. quinquefolia* sigurno i učinkovito sredstvo za izbjeljivanje hiperpigmentacija na koži. Jedna ispitivana grupa je nanosila kremu s ekstraktom lišća ispitivane biljne vrste, a druga grupa kremu bez aktivnog sastojka. Djelotvorna koncentracija arbutina u pripravku je bila 2.51%. Sudjelovale su 102 žene, dobi od 26-55 godina, s dijagnozama melazme i lentiga. Krema se nanosila na pigmentacije dva puta dnevno u periodu od 8 tjedana. Pratila se količina melanina u hiperpigmentacijskim mrljama nakon 1., 4., i 8. tjedna upotrebe. Primijećen je pad razine melanina kod osoba koje su koristile ispitivanu

kremu, dok je kod osoba koju su nanosile kremu bez aktivnog sastojka primijećena stalna razina melanina koja se počela povećavati u sljedećim tjednima nanošenja. Na kraju ispitivanja, primijećen je pad razine melanina na hiperpigmentacijskim područjima, kao i posvjetljenje tena i ujednačenje boje kože. Slično je bilo i kod pacijentica s melazmom i lentigom, samo što je kod melazme rezultat bio dosta uočljiviji. Zanimljivo je i da nisu zabilježene nikakve nuspojave, što pripravke s ekstraktom vrste *K. quinquefolia* čini sigurnim i učinkovitim proizvodom u tretmanima izbjeljivanja kože, pogotovo melazme (33).

3.3.6. *Oryza sativa*

Riža (*Oryza sativa*, L.) je jedan od glavnih svjetskih prehrambenih izvora i osnovna hrana za više od polovice svjetskog stanovništva (Slika 8). Žitarica je koja spada u porodicu trava. Kad kažemo riža, misli se na dvije vrste, *Oryza sativa* i *Oryza glaberrima*. Riža potječe iz jugoistočnog tropskog područja Azije i Afrike. Zbog zastupljenosti u prehrani stanovništva, jako velik broj ljudi na tim područjima živi upravo od uzgoja ove žitarice. Osim u prehrambene svrhe, za rižu su u Ayurvedskoj medicini smatrali da ima i ljekovita svojstva te se u različitim dijelovima svijeta koristila za brojne medicinske svrhe (34).



Slika 8. Riža (*Oryza sativa*, L.)

Izvor: https://en.wikipedia.org/wiki/Oryza_sativa

Zbog visoke razine fenolnih spojeva (35), potencijalno može djelovati i na smanjenje hiperpigmentacija. Pretraživanjem literature, pronađena je jedna klinička studija gdje je korišten ekstrakt vlasi jasmir riže (Khao Dawk Mali). Ekstrakt je pripremljen tako da su vlasi očišćene, osušene i pretvorene u prah te je pripremljena otopina s visokim udjelom fenolnih spojeva. U istraživanju koje je trajalo 84 dana sudjelovale su 24 osobe, prosječne dobi 37 godina. Pokazalo se da 0.1-0.2% ekstrakta riže u kremi smanjuje hiperpigmentaciju kože, povećava hidrataciju i čvrstoću te djeluje i na bore. Zbog neprijavljenih nuspojava, preparat ima velikog potencijala u tretiranju kožnih problema (36).

3.3.7. *Petroselinum crispum*

Peršin (*Petroselinum crispum* (Mill.) Fuss, Apiaceae) se široko koristi u kulinarske ali i medicinske svrhe (Slika 9). Potječe iz Europe i zapadne Azije, a s godinama se proširio diljem svijeta. U prehrambenoj, kozmetičkoj i farmaceutskoj industriji koriste se lišće i stabljika. U narodnoj medicini se koristio kod problema s mokraćnim sustavom, hemoroidima i za poboljšanje rada mozga i pamćenja, ali i kao karminativ, diuretik, antikoagulans, hipoglikemik, hipolipemik, hepatoprotektiv i antimikrobno sredstvo. Sadržava flavonoide (kvercetin), miristicin, luteolin, terpene, furanokumarine, karotenoide, vitamin C te tokoferol. Sastav, ali i antioksidativna aktivnost, ovisi o vrsti, mjestu i uvjetima rasta (37).



Slika 9. Peršin (*Petroselinum crispum* (Mill.) Fuss, Apiaceae)

Izvor: <https://en.wikipedia.org/wiki/Parsley>

Zbog svog sastava i jakog antioksidativnog učinka, peršin je korišten i za istraživanje tretmana hiperpigmentacije. Prirodno podrijetlo, laka dostupnost te mala vjerojatnost pojave nekih značajnijih nuspojava, su dovela do toga da su provedena istraživanja njegove sposobnosti posvjetljivanja mrlja melazme. Zbog brojnih informacija u tradicionalnoj medicini koje su se odnosile na to da peršin uklanja mrlje na licu te dovodi do izbjeljivanja kože, Khosravan i sur., su proveli ispitivanje u kojem se uspoređivalo djelovanje listova i stabljike peršina na izbjeljivanje kože s lokalnim pripravkom koji je sadržavao 4% zlatnog standarda izbjeljivanja, hidrokinona. Studija je provedena u Iranu, gdje je sudjelovalo 70 ispitanica s epidermalnom melazmom, po 35 u ispitivanoj i u kontrolnoj skupini, s tim da je njih po 27 završilo ispitivanje do kraja. 6 osoba nije nanosilo redovito pripravak, 6 je odustalo, a kod 4 ispitanice su se javile reakcije na peršin ili na hidrokinon. Sudjelovale su žene od 19-55 godina, s epidermalnom melazmom, koje nisu trudne ili dojilje, da nisu koristile lokalna sredstva za izbjeljivanje u zadnjih 30 dana, bez alergija na porodicu Apiaceae, bez nekih problema sa štitnjačom, astmom, jetrom, žene bez korištenja kontracepcije, te žene koje nemaju zanimanja koja traže duži boravak na suncu. Za stupnjevanje težine melazme, koristio se MASI indeks. U ispitivanju je korišteno lišće i stabljika iranskog peršina. Peršin je korišten tako što je 2.5g praha preliveno sa 125 mL vruće vode, filtrirano te stavljano lokalno na hiperpigmentacijske mrlje komadićem vate. Kontrolna grupa je nanosila svaku večer tanak sloj kreme s 4% hidrokinona lokalizirano na mrlje i ispirala ju ujutro. Obje grupe su kao jutarnju njegu koristile kremu sa zaštitnim faktorom SPF 30. Površina melazme je očitana nakon 8 tjedana terapije i to uz pomoć MASI indeksa. Kod obje grupe se nakon tretmana smanjila težina melazme. Peršin je pokazao, u usporedbi s hidrokinonom, statistički značajno smanjenje težine melazme, tj. uklanjanje hiperpigmentacijskih mrlja te ujednačenje tena kože. No, skupina koje je koristila peršin je imala 10.5 puta manje troškove od skupine koje je koristila hidrokinon, a s istim učinkom izbjeljivanja (38). Kao najvjerojatniji mehanizam djelovanja smatra se djelovanje na aktivnost

tirozinaze (39). Smanjenje pigmentacije je bilo slično kao i u skupini s hidrokinonom, što pripravke s peršinom čini zanimljivim za daljnja istraživanja. U njima bi se mogla istražiti pojavnost recidiva, djelovanje različitih doza te usporedba s drugim vrstama kod tretmana melazme (38).

3.3.8. *Phyllanthus emblica*

Jedna od najpoznatijih biljaka tradicionalne ayurvedske medicine je indijski ogrozd (*Phyllanthus emblica* L., sin. *Emblica officinalis* Gaertn., Phyllanthaceae) (Slika 10). Ekstrakt te biljne vrste, trgovačkog naziva Emblica, se zbog dobrog toksikološkog profila smatra sigurnim i učinkovitim proizvodom. Zbog jakog antioksidativnog djelovanja se dugo koristio u proizvodima za omekšavanje kože i protiv starenja. Polifenoli iz te biljne vrste inhibiraju peroksidazu, blokiraju stvaranje slobodnih radikala te imaju depigmentirajući učinak inhibicijom tirozinaze, što pripravke ove biljne vrste čini dobrim izborom za kozmetičke formulacije (40).



Slika 10. Indijski ogrozd (*Phyllanthus emblica* L., sin. *Emblica officinalis* Gaertn.,
Phyllanthaceae)

Izvor: https://en.wikipedia.org/wiki/Phyllanthus_emblica

U ovaj rad je uvrštena jedna studija u kojoj je 56 žena s melazmom bilo podijeljeno u dvije skupine. Prije početka studije (60 dana) u terapiju je uvedena i krema sa zaštitnim faktorom SPF 35 te je upotreba nastavljena i tijekom trajanja studije. Jedna skupina je koristila kremu s kombinacijom indijskog ogrozda, tratinčice i sladića dva puta dnevno, a druga skupina kremu s 2% hidrokinona navečer. Studija je trajala 60 dana, a u njoj su sudjelovale žene fototipa kože I - IV. 49 žena je završilo studiju. Medicinska procjena i samoprocjena ispitanika je dovela do zaključka da nije bilo statističke značajne razlike između grupa u broju, veličini i boji mrlja melazme, samo što je prva grupa imala značajno manje nuspojava što čini ovaj kombinirani pripravak s Emblicom sigurnom i učinkovitom opcijom tretiranja melazmi (27). U drugoj studiji sudjelovalo je 80 ispitanika u dobi 25-60 god. Pacijenti su bili s dijagnozom melazme i lentiga. Pripravak je uključivao uz ekstrakt indijskog ogrozda, i kojičnu kiselinu i glikolnu kiselinu, apliciranu dva puta dnevno, dok je druga skupina koristila kremu s 4% hidrokinona. Pratila se tekstura kože, svjetlina, ujednačenost, veličina i intenzitet mrlja te cjelokupan izgled kože lica. Istraživanje je trajalo 12 tjedana, a samo jedan sudionik nije završio. Nakon 12 tjedana ispitivanja, kod obje skupine primijećeno je poboljšanje u smanjenju veličine i intenziteta mrlja. Nije zabilježen kontaktni dermatitis ni kod jedne ispitivane skupine. 10 sudionika je primijetilo peckanje, što se smatralo posljedicom prisutnosti glikolne kiseline. Oba proizvoda su bila jednako ocijenjena od obje ispitivane skupine, što znači da ispitivani proizvod s ekstraktom indijskom ogrozda može biti biljna alternativa hidrokinonu kod blažih do srednje umjerenih diskoloracija lica (15).

3.3.9. *Pinus pinaster*

Pycnogenol™ je ekstrakt kore francuskog primorskog bora (*Pinus pinaster* Aiton, Pinaceae) i spada među jake prirodne antioksidanse (Slika 11). Bogat je oligomerima, katehinom i epikatehinom, flavonoidima, proantocijanima i ostalim antioksidansima. Zbog svog sastava ima jako antioksidativno i protuupalno djelovanje, te se njegova oralna primjena ispitala i kod kronične venske insuficijencije (41).



Slika 11. Primorski bor (*Pinus pinaster* Aiton, Pinaceae)

Izvor: https://en.wikipedia.org/wiki/Pinus_pinaster

Osim fenolnih komponenti i flavonoida, sadrži i fenolne kiseline; para hidroksibenzojevu, galnu, vanilinsku, kofeinsku, feruličnu. Radi dobre podnošljivosti i male vjerojatnosti nuspojava, u Kini je 2002. godine provedeno istraživanje njegovog djelovanja i na melazmu oralnom primjenom. U ispitivanju je sudjelovalo 30 žena u dobi od 29 do 59 godina u periodu od 30 dana. Sudjelovale su žene koje nisu trudne, ne doje, a imale su pigmentacije ili melazmu.

Ispitivala se doza od 25 mg Pycnogenol-a, korištena 3 puta dnevno uz jelo. U vrijeme istraživanja, ispitanice nisu koristile nikakve druge lijekove, hranu ili lokalne pripravke koji bi imali utjecaja na hiperpigmentacije. Sve pacijentice su završile ispitivanje do kraja. Pratio se kolometrijski intenzitet melazme te veličina mrlje. Ovisno o smanjenju intenziteta pigmenta, smanjenju površine melazme te o nepojavljivanju novih melazmi, učinak se ocjenjivao s ocjenom 2, 1 ili 0. Nakon 30 dana tretmana, došlo je do značajnog smanjenja intenziteta pigmentacije kao i površine same melazme. Subjektivni osjećaj pacijentica nakon tretmana je bila glađa i elastičnija koža te ljepša na dodir. Pokazana je dobra podnošljivost oralne primjene Pycnogenol-a i nisu prijavljene nikakve nuspojave. Primijećeno je poboljšanje i kod pacijentica koje su imale simptome umora, boli i zatvora. Oralnom primjenom PycnogenolTM-a smanjila se površina i intenzitet obojenja pigmentiranih zona kod pacijentica pogođenih melazmom, te je zbog svoje jednostavnosti, učinkovitosti i bez prijavljenih nuspojava, potencijalni izbor u terapiji ovog poremećaja (42).

3.3.10. *Rumex occidentalis*

Štavelj (*Rumex occidentalis* S. Watson, Polygonaceae) je višegodišnja biljka podrijetlom iz Azije, koja danas raste i na području Sjeverne Amerike (Slika 12). U *in vitro* ispitivanjima pokazala se kao dobar inhibitor tirozinaze (43).



Slika 12. Štavelj (*Rumex occidentalis* S. Watson, Polygonaceae)

Izvor: https://en.wikipedia.org/wiki/Rumex_occidentalis

U jedinoj kliničkoj studiji depigmentacijskog učinka ove biljne vrste, uspoređena je sigurnost i učinkovitost pripravka s 3% štavelja u odnosu na 4% -tni pripravak hidrokinona. Ispitivanje je trajalo 8 tjedana. U studiji je sudjelovalo 45 ispitanika, odraslih Filipinaca s dijagnozom epidermalne melazme u dobi od 18 - 60 godina. U studiju nisu bile uključene osobe s kroničnim bolestima, dermalnom melazmom, trudnice te osobe koje su koristile sredstva za izbjeljivanje mrlja unutar zadnja dva mjeseca. U studiji je 15 pacijenata nanosilo ispitivani pripravak sa štaveljom, 15 pacijenata je nanosilo kremu s hidrokinonom, a ostalih 15 placebo pripravak. Ispitanici su dva puta dnevno na područja melazme nanosili svoj pripravak. Kroz jutro je korištena i krema sa zaštitnim faktorom (43). Učinak je bio praćen tako što su ispitanicima

svakih dva tjedna rađene digitalne fotografije mjesta primjene pripravka, mjerio se MASI indeks (18), koristio mexametar te bilježene eventualne nuspojave. Na kraju istraživanja ispitanici su ocijenili i svoja opažanja skalom od 1 - 5, tj. rangirajući svoja zapažanja komentarima 'bez poboljšanja' do 'jako izraženog poboljšanja'. Svi ispitanici su i završili ispitivanje do kraja. Nije bila prijavljena nijedna neželjena iritacija. Sudjelovala su oba spola s tim da je bilo više žena (62.2%). Prema ovom istraživanju, krema s 3% štavelja je bila jednako učinkovita kao i pripravak s 4% hidrokinaona. Ova azijska višegodišnja biljka djeluje tako što inhibira tirozinazu, te posljedično sintezu melanina (43).

3.3.11. *Vitis vinifera*

Vinova loza (*Vitis vinifera*, (L.) *Vitaceae*) je svjetska najveća voćarska kultura. Zadnjih godina objavljeni su brojni pregledni radovi kojima su obuhvaćeni fitokemijski i farmakološki utjecaji grožđa i njegovih pojedinih dijelova: sjemenki, kožice, bobice i peteljke. Najvažniji spojevi u grožđu su fenolni spojevi, čiji udio ovisi o pojedinom dijelu vinove loze. Sjemenke sadrže fenolne kiseline, i to veće količine galne i *p*-kumarinske nego sjemenke ostalog voća. Tu su još flavonoli, i to katehin i epikatehin te proantocijani. Ovisno o sorti grožđa (Slika 13), mijenja se i fenolni sastav (44).



Slika 13. Grožđe, plod vinove loze, (*Vitis vinifera*, (L.) Vitaceae)

Izvor: https://en.wikipedia.org/wiki/Vitis_vinifera

U ovaj rad uvrštene su dvije studije. Prva studija se odnosi na lokalnu primjenu ekstrakta sjemenki grožđa, a druga na njegovu oralnu primjenu. U prvoj studiji korištena je vrsta *Vitis vinifera* “Muscat hamburg”, Vitaceae. Jedna je od vrsta s najvećim udjelom polifenola, te zato i jako visokom antioksidativnom aktivnošću. Ovisno o mjestu uzgoja sastav aktivnih supstanci može varirati. Vrsta korištena u ovoj studiji uzgajana je u Pakistanu. Na zdravim dobrovoljcima, 110 mladih muškarca, u periodu od 8 tjedana, korištena je emulzija voda u ulju, koja je sadržavala 2% ekstrakta sjemenki grožđa. Placebo je bio pripravak bez ekstrakta sjemenki. Raspon godina ispitanika je bio 20-29. Ispitivani pripravci su nanošeni na području obraza, placebo na desnu stranu, a ekstrakt sjemenki na lijevu stranu, dva puta dnevno, bez ostalih topikalnih proizvoda, izuzev kreme sa zaštitnim faktorom. Tijekom studije, nisu bile zabilježeni nikakvi slučajevi preosjetljivosti. Gledao se učinak na melanin, elastičnost i sebum kože lica. Na kraju studije, primijećeno je da se sadržaj melanina povećao na području nanošenja placeba, dok se na području nanošenja ispitivanog pripravka smanjio. Iako mehanizam djelovanja nije bio otkriven, smatra se da su za smanjenje melanina odgovorni polifenoli iz sjemenki grožđa.

Zaključeno je da formulacija, zbog antioksidansa, djeluje na smanjenja sadržaja melanina, tj. kao sredstvo za izbjeljivanje, ali i daje vlažnost koži te utječe na elasticitet što ga čini i potencijalnim anti-age pripravkom (45).

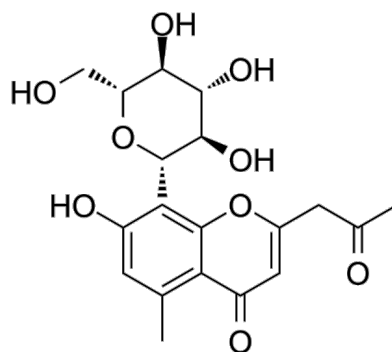
U drugoj studiji, uz pomoć spektrofotometra, u istraživanju utjecaja oralne primjene ekstrakta sjemenki grožđa, izoliranih iz vinove loze (*Vitis vinifera*, (L.) Vitaceae) mjereno je utjecaj oralnog uzimanja ekstrakta sjemenki na veličinu hiperpigmentacijskih lezija na licu. Zbog djelovanja proantocijana iz sjemenki, ekstrakt je jaki antioksidans te je korišten u ovom ispitivanju. U ispitivanju je sudjelovalo 12 Japanki s melazmom u periodu od 6 mjeseci, s tim da je 11 od ovih 12 nastavilo još 5 mjeseci. 67 mg ekstrakta sjemenki grožđa s 54 mg proantocijanidina (81% u pripravku) je korišteno oralno tri puta dnevno. U ovom periodu nije korištena nikakva lokalna ni hormonalna terapija melazme. Mjerljivi parametri su bili posvjetljenje i smanjenje veličine hiperpigmentacijske mrlje. Nakon prvih pola godine ispitivanja, došlo je do poboljšanja ili do bar neznatnog poboljšanja kod 10 od 12 ispitivanih žena, a kroz drugih 5 mjeseci provođenja istraživanja, do poboljšanja ili bar neznatnog poboljšanja je došlo kod 5 od 11 ispitanica. Ovi rezultati su doveli do zaključka da oralna primjena ekstrakta sjemenki grožđa, bogatih proantocijanima, dovodi do smanjenja hiperpigmentacijskih mrlja kod žena s melazmom. Tijekom ovog ispitivanja nisu primijećene nikakve nuspojave. Primijećeno je jedino pogoršanje kod nekoliko žena koje su se izlagale intenzivnom suncu u periodu od mjesec dana što je dovelo do potrebe za upotrebom sredstava sa zaštitnim faktorom prilikom terapije melazme. Na kraju ispitivanja je zaključeno da je maksimalni učinak postignut nakon pola godine redovite primjene ekstrakta sjemenki. Nakon ovog perioda nije bilo novog poboljšanja. Nastavkom primjene nakon ovih pola godine može se spriječiti pogoršanje postojeće melazme prije ljetnog perioda (46).

3.4. BILJNI SEKUNDARNI METABOLITI U TRETMANIMA HIPERPIGMENTACIJA

Osim biljnih ekstrakata i brojni biljni metaboliti pokazuju učinak na pigmentaciju kože, najčešće zbog inhibicije enzima tirozinaze koja je dokazana brojnim *in vitro* studijama (22). Dio sekundarnih metabolita koje se nalaze u biljnim vrstama obuhvaćenim ovim radom ispitan je i u kliničkim studijama, a rezultati su sažeto prikazani u Tablici 3.

3.4.1. Aloesin

Aloesin je derivat kromona koji je prvi put izoliran iz vrste *Aloe vera* (Slika 14). *Aloe vera* sadrži više od 300 aktivnih supstanci s različitim mehanizmom djelovanja i one su odgovorne za protuupalno i imunomodulatorno djelovanje, zaštitu od UV zraka, te pospješivanje zacjeljivanja rana. Aloesin je odgovoran za inhibiciju sinteze melanina, antioksidativnu aktivnost te stimulaciju rasta stanica, a smješten je u eksudatu pulpe lista biljke. Također, zbog svog antioksidativnog djelovanja, kompleks aloesina s poslisaharidima iz *aloe vere* smanjuje oksidativni stres nakon oralne primjene kod dijabetesa, te može djelovati i na razinu glukoze (47). *In vitro* studijama dokazan je njegov učinak na enzim tirozinazu, tirozin hidroksilazu i dopa oksidazu (22).



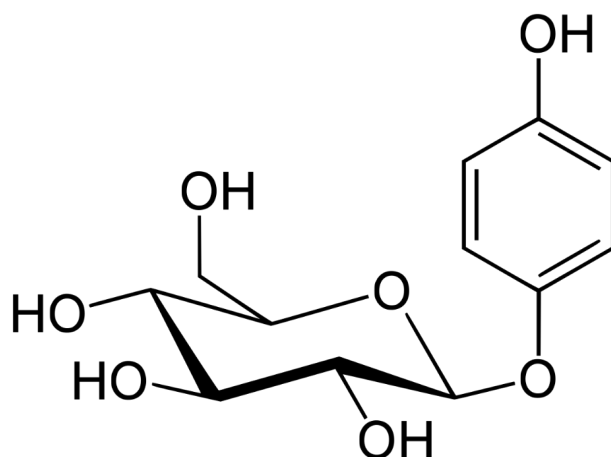
Slika 14. Kemijska struktura aloesina. Izvor:

<https://www.medchemexpress.com/aloesin.html>

Na mladim muškarcima iz Koreje u dobi 23-27 godina, provedeno je istraživanje kako bi se utvrdilo može li se učinak reproducirati i u kliničkim uvjetima. Na unutarnju stranu podlaktice, na područja tretiranja UV zračenjem, 4 puta dnevno bili su nanošeni kontrolna podloga, aloesin, arbutin te u četvrtoj skupini kombinacija arbutina i aloesina. Nakon 15 dana, razina pigmentacije mjerena je kolorimetrom. Sva tri ispitivana mjesta su pokazala statistički značajno smanjenje pigmentacije usporedivo s kontrolom. Utvrđeno je i da aloesin i arbutin djeluju različitim mehanizmima što dovodi do sinergističkog učinka (48).

3.4.2. β -arbutin

Arbutin se smatra jednim od najboljih sredstava za izbjeljivanje kože. To je glukopiranozid (Slika 15), derivat hidrokinona, a prvi put je pronađen u osušenim listovima medvjette (*Arctostaphylos uva-ursi* (L.) Spreng., Ericaceae). Brojna istraživanja pokazuju da derivati arbutina imaju antioksidativna, antimikrobna i citotoksična svojstva. Izolirano je njih čak 173 iz 109 različitih vrsta biljaka (49). Mehanizam djelovanja arbutina je reverzibilna inhibicija enzima tirozinaze te usporavanje sazrijevanja melanocita u melanosomima (50).



Slika 15. Kemijska struktura arbutina

Izvor: <https://sh.wikipedia.org/wiki/Arbutin>

Zbog sposobnosti inhibicije tirozinaze, β -arbutin se nalazi u brojnim kozmetičkim proizvodima. Prirodni je derivat hidrokinona koji se nalazi u listovima pojedinih biljnih vrsta, a danas su poznate i brojne kemijske metode za proizvodnju arbutina (51). U prvom istraživanju na 18 ispitanika s pigmentacijama po licu, jedna strana lica je tretirana s pripravkom koji je sadržavao selektivne faktore rasta, traneksamsku kiselinu, niacinamid, arbutin i vitamin C. Proizvod je primjenjivan ujutro i navečer. Druga strana lica tretirana je samo navečer pripravkom s 4% hidrokinona. Uzimala se u obzir samoprocjena ispitanika, te mišljenje neovisnih recenzenata, liječnika specijalista. Nakon mjesec dana, došlo je do značajnog poboljšanja hiperpigmentacije, i to više na strani tretiranoj ispitivanim pripravkom s arbutinom, nego s hidrokinonom. Nisu prijavljene iritacije na ispitivani pripravak, dok je bila prijavljena jedna jača iritacija na pripravak sa hidrokinonom. Zbog dobre podnošljivosti, ali i učinkovitosti pripravka s arbutinom, on može biti dobra alternativa u liječenju hiperpigmentacija hidrokinonom (52). U drugom istraživanju, sudjelovalo je 90 kineskih ispitanika oba spola, prosječne dobi 40 godina, sa dijagnozom melazme. Prva grupa je koristila kremu s mješavinom kineske kamelije i Sanchi ginsenga (*Panax notoginseng* (Burkill) F.H.Chen, Araliaceae), druga kremu s arbutinom, a

treća placebo pripravak. Nanošeni su dva puta dnevno, ujutro i navečer, 3 mjeseca, uz redovitu upotrebu SPF 30. Fotografije lica su napravljene nakon 4., 8., i 12. tjedna upotrebe pripravaka. Na kraju ispitivanja je došlo do smanjenja MASI indeksa i kod upotrebe kreme s arbutinom i kod ispitivane kreme, s tim da je pad ipak bio veći kod ispitivane kreme. U grupi A i C nije bilo prijavljenih nuspojava, za razliku od grupe B gdje je krema s arbutinom izazvala blage iritacije koje su nestale nakon prestanka upotrebe kreme (53). Treće istraživanje, opisano u poglavlju s aloesinom, utvrdilo je da aloesin i arbutin djeluju različitim mehanizmima što dovodi do njihovog sinergističkog učinka na hiperpigmentacije (48).

U četvrtoj studiji provedeno je ispitivanje djelovanja na melazmu usporedbom formulacije s arbutinom, formulacije sa sintetskom elaginskom kiselinom, te formulacije s prirodnom elaginskom kiselinom, inače jakim antioksidansima. Formulacija 1 je sadržavala list eukaliptusa (*Eucalyptus camaldulensis* Dehnh., Myrtaceae), formulacija 2 ekstrakt kore kestena (*Castanea sativa* Mill., Fagaceae) te formulacija 3 list oraha (*Juglans regia* L., Juglandaceae), a svima je zajednički mehanizam djelovanja inhibicija tirozinaze. Sudjelovalo je 30 ispitanica s epidermalnom ili mješovitom melazmom, dobi 26-50 god. Pacijentice s dermalnom melazmom nisu sudjelovale u ispitivanju. Preparati su nanošeni dva puta dnevno, ujutro i navečer, s tim da je ujutro iza pripravka nanošen i zaštitni faktor. Ispitivanje je trajalo 6 mjeseci, a za rezultate su se uzimale fotografije i zadovoljstvo samih pacijenata. Kod sve tri skupine pacijenata primijećeno je statistički značajno smanjenje razine melanina (54).

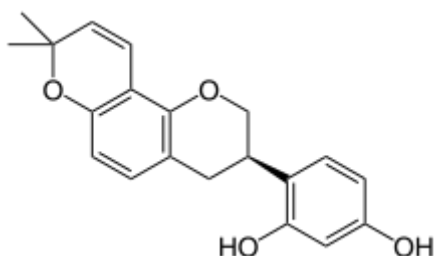
U petoj studiji s arbutinom, u ispitivanju Elisete i sur., u kombinaciji s niacinamidom, bisabololom i retinaldehidom, arbutin je pokazao statistički značajno smanjenje površine melazme kao i zadovoljstvo bolesnika u vidu zaglađenije svjetlije kože lica i ljepšeg tena, što ovu kombinaciju sastojaka čini potencijalnom terapijom posvjetljenja kože lica kod melazmi. Nikotinamid, jedan je od oblika B3 vitamina, a njegovo glavno djelovanje je antioksidativno. Bisabolol je prirodni alkohol pronađen u kamilici, ali i drugim biljnim vrstama. Pokazuje

protuupalno i depigmentirajuće svojstvo. Retinaldehid, prekursor retinoične kiseline, također pokazuje depigmentirajući učinak. Zbog postojanja vjerojatnosti da će kombinacija arbutina i retinaldehida u pripravku izazvati iritaciju, dodan je i bisabolol, koji bi zbog svog protuupalnog djelovanja smanjio reakciju i ublažio iritaciju. U studiju je bilo uključeno 35 žena s epidermalnom melazmom na licu, u dobi od 18 do 50 godina i tipovima kože I-V. Krema je sadržavala 4% nikotinamida, 3% arbutina, 1% bisabolola te 0,05% retinaldehida. Nanošena je jedanput dnevno, uvečer 30 dana, s tim da je tokom dana korišten zaštitni faktor SPF 30. Nakon 30.og dana, ispitanice su nastavile s ispitivanim pripravkom i zaštitom i sljedećih 30 dana. Nakon 60 dana, postavljen je upitnik o trenutnom stanju kože. Zaključeno je da je došlo do značajnog smanjenja MASI indeksa. Smanjena je ukupna površina melazme. Prema procjeni pacijenata na kraju liječenja, jako veliki postotak njih je bio jako zadovoljan terapijom, i to poboljšanjem teksture lica, posvjetljenja, cjelokupnog izgleda te hidratacije. Ova kombinacija se pokazala sigurnom, učinkovitom i dobro podnošljivom terapijom epidermalne melazme lica (50).

3.4.3. Glabridin

Glabridin je izoflavonoid (Slika 16) izoliran iz korijena sladića (*Glycyrrhiza glabra* L., Fabaceae). Smatra se da ima antioksidativno, protuupalno, neuroprotektivno i estrogensko djelovanje, pomaže u regulaciji metabolizma, te uzrokuje izbjeljivanje kože. U Međunarodnoj nomenklaturi kozmetičkih sastojaka (INCI) postoji izraz „Glabridin-40“ kao oznaka za korijen sladića bogat glabridinom, koji se koristi kao antioksidans, protuupalno te kao sredstvo za izbjeljivanje kože. Osim u kozmetičkoj industriji, glabridin se koristi u industriji hrane i dodataka prehrani kao fitoestrogen, kardioprotektiv te kao pomoć u regulaciji tjelesne težine.

Što se tiče njegove sposobnosti izbjeljivanja kože, smatra se da je mehanizam djelovanja glabridina inhibicija tirozinaze (55).



Slika 16. Kemijska struktura glabridina. Izvor:

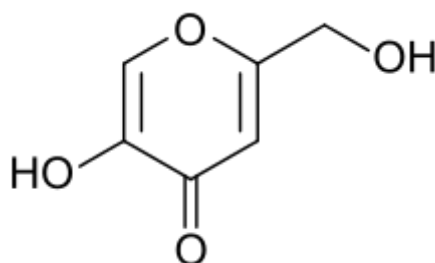
<https://en.wikipedia.org/wiki/Glabridin>

U jednoj pilot studiji, sudjelovalo je 40 žena, prosječne dobi 42,9 godina Fitzpatrick fototipova II – VI s dijagnozom epidermalne melazme. Ispitanice su nanosile gel pripravak s glabridinom, andrografolidom i apolaktoferinom na zahvaćena područja dva puta dnevno 6 mjeseci. Andrografolid je spoj izoliran iz vrste kineski andrografis (*Andrographis paniculata* (Burm.f.) Nees, Acanthaceae) s citoprotektivnom sposobnošću, te sposobnošću inhibicije tirozinaze. Laktoferin je spoj s imunomodulatornom i protuupalnom učinkovitošću, koji također može biti inhibitor melanogeneze. U tom istraživanju korišten je oblik laktoferina bez metala, apolaktoferin. Rezultat je određivan kliničkom fotografijom, MASI indeksom, spektrokolorimetrom, konfokalnim mikroskopom i samoprocjenom ispitanica. Pomoću tih parametara, dokazana je sigurnost i učinkovitost ispitivanog gel pripravka s glabridinom. Andrografolid i glabridin kao inhibitori tirozinaze su u ovom slučaju vjerojatno doveli do sinergističkog učinka, dok apolaktoferin ima sposobnost keliranja željeza i protuupalno djelovanje, što je doprinijelo smanjenju zone melazme kod ispitanica. Iako nijedan od sastojaka

gela nije ispitivan zasebno, njihova kombinacija je pozitivno djelovala na melazmu uz izvrsnu podnošljivošću proizvoda (56).

3.4.4. Kojična kiselina

Kojična kiselina je metabolički produkt pojedinih vrsta mikroorganizama (npr. *Acetobacter* sp., *Aspergillus* sp., *Penicillium* sp.) (Slika 17). Može se dobiti i fermentacijom te je prisutna u pojedinim namirnicama azijske kuhinje poput sojinog umaka ili rižinog vina. Djeluje kao antioksidans i inhibitor tirozinaze te se koristi u kozmetičkoj industriji kao sredstvo za izbjeljivanje kože. Svoju upotrebu pronašla je i u prehrambenoj industriji, farmaciji i medicini, te kemijskoj industriji. Prvi put je došla na tržište pedesetih godina prošlog stoljeća u SAD-u, a danas se najviše proizvodi u Kini, Japanu, Švicarskoj i SAD-u. Svoju primjenu u kozmetičkoj industriji pronašla je kao sredstvo za izbjeljivanje i za zaštitu kože kod UV zračenja, te kod izbjeljivanja zubi. Što se tiče njene sigurnosti, njena doza u kozmetičkim formulacijama bi trebala biti 1%, jer se u nekim slučajevima s višim koncentracijama mogu pojaviti nuspojave u vidu iritacija, osipa, upaljene kože i boli (57).



Slika 17. Kojična kiselina. Izvor:

https://en.wikipedia.org/wiki/Kojic_acid

U istraživanju koje je trajalo 12 tjedana korišten je serum s 3% traneksamske kiseline, 1% kojične kiseline te 5% niacinamida. Ispitivanje je provedeno na 55 žena iz Brazila prosječne starosti od 41 godine. Većina ispitanica je bila s dijagnozom blage do umjerene melazme, nepušačice. Serum je nanošen ujutro i navečer na čisto lice uz primjenu zaštitnog faktora. Procjena stanja kože se vršila nakon 2., 4., 8., i 12. tjedna. Za procjenu se koristio MASI indeks, i to područje izloženosti i promjena boje mrlje. Dermatolozi su ocjenjivali učinkovitost preparata prema promjeni hiperpigmentacije i teksture kože, te promjeni postupalnih hiperpigmentacija. Ispitanice su same procjenjivale smetnje u vidu peckanja, svrbeži, iritacije i suhoće kože. Došlo je do poboljšanja simptoma svih ispitivanih parametara - postupalne hiperpigmentacije, melazme, te teksture i homogenosti kože. Poboljšanje je bilo vidljivo već nakon drugog tjedna, ali se zadržalo i do samog kraja ispitivanja. Sinergistički učinak tri ispitivane komponente doveo je do poboljšanja melazme za 60%, a postupalnih hiperpigmentacija za 81 % (58). U drugom istraživanju, sudjelovalo je 40 Kineskinja s dijagnozom epidermalne melazme. Prosječna dob ispitanica je bila 42 godine. Ispitanice su stavljale pripravak u obliku gela s 2% hidrokinona i 10% glikolne kiseline na jednu stranu lica, a na drugu stranu isti pripravak, ali s dodatkom 2% kojične kiseline. Gel je nanošen dva puta dnevno, a iza jutarnjeg nanošenja korišten je i zaštitni faktor SPF 15. Ispitivanje je trajalo 12 tjedana. Sve pacijentice su prijavile smetnje u obliku crvenila, iritacije i blage ekfolijacije. Sukladno njihovoj želji, tri su pacijentice zamijenjene s nove tri zbog iritacija uzrokovanih pripravakom. U 60% pacijentica koje su primjenjivale gel s kojičnom kiselinom nestalo je više od polovice melazme, u usporedbi s 47,5% pacijentica koje su upotrebljavale gel bez kojične kiseline. U dvije pacijentice je došlo do potpunog povlačenja melazme, i to na onoj strani lica koja je tretirana i kojičnom kiselinom. Zaključeno je da upotreba kojične kiseline može biti dodatni način liječenja kod pacijentica koje ne reagiraju na hidrokinon ili glikolnu kiselinu ili njihovu kombinaciju (59). U trećem istraživanju, uspoređivala se učinkovitost dvije vrste

kemijskog pilinga i lokalne primjene smjese hidrokinona i kojične kiseline. U istraživanju je sudjelovalo 60 ispitanika, prosječne dobi 34 godine. Istraživanje je trajalo 6-8 tjedana, s tim da je još jedan posjet bio nakon 16 tjedana od početka istraživanja. U istraživanju nisu sudjelovali pacijenti s tipom dermalne melazme. Pacijenti u grupama A i B su koristili 0,05% retinoične kiseline svaku večer dva tjedna a zatim je rađen piling, grupi A s Jessner otopinom, a grupi B 20%-tnom trikloroocetnom kiselinom jednom tjedno tijekom 6 tjedana. Grupa C je koristila pripravak s 2% hidrokinona i 2% kojične kiseline koji su primjenjivani kao zasebni pripravci, svaku večer tijekom 8 tjedana. Kroz jutro je bilo obvezno nanošenje zaštitnog faktora. Ukupno 45 ispitanika je sudjelovalo do kraja studije. Došlo je do smanjenja MASI indeksa u sve tri ispitivane skupine, s tim da je bio značajno niži u skupini A u odnosu na skupinu C, te u skupini B u odnosu na skupinu C. Nakon 16 tjedana došlo je i do značajno nižeg MASI indeksa kod skupine B u odnosu na skupinu C, što je dovelo do zaključka da je trikloroocetna kiselina pokazala bolje rezultate u tretmanu melazme u odnosu na Jessner otopinu, dok se lokalna kombinacija hidrokinona i kojične kiseline preporučuje kod tamnopusitih pacijenata sklonim hiperpigmentacijama, ali s minimalno dva mjeseca terapije (60). U četvrtom istraživanju, 20 pacijenata s difuznom melazmom koristilo je gel-otopinu s 50% glikolne kiseline i 10% kojične kiseline. Drugih 20 pacijenata s lentigom je koristilo 15-25% trikloroocetnu kiselinu. Grupa 1 su bile žene, srednje dobi 44 godine, Fitzpatrick tipa II i III. Pripravak su nanosile blazinicom na mjesta pigmentacije te ispirale nakon 10-15 minuta. Tretman se provodio svaka dva tjedna u razdoblju 3-6 mjeseci. Nakon tretmana korišteni su pripravci za hidrataciju te visoki zaštitni faktor. Grupu 2 su činili 16 žena i 4 muškarca, srednje dobi 51 godinu. Na zahvaćena mjesta, pamučnim aplikatorom nanošena je 15% trikloroocetna kiselina. Kod pacijenata kod kojih taj postotak kiseline nije izazvao iritacije, u daljnjim tretmanima korištena je 25% trikloroocetna kiselina. Također, nakon tretmana je bila obavezna hidratacija i zaštitni faktor. Tretman se ponavljao svaka 3-4 tjedna tijekom 3-6 mjeseci. U grupi 1 kod 30% ispitanica došlo je do

potpunog nestanka pigmentacija, a kod njih 60% došlo je do značajnog posvjetljenja hiperpigmentacijskih mrlja. U grupi 2, do potpunog nestanka došlo je kod 40% ispitanika, a u 50% do značajnog posvjetljenja mrlja. Kombinacija glikolne i kojične kiseline je posebno pogodna za melazme na licu, jer se dobar kozmetički učinak postiže s minimalnim oštećenjima kože, što nije slučaj s trikloroocetnom kiselinom čija sposobnost eksfolijacije uzrokuje dugotrajna oštećenja kože (61).

TABLICA 3. Sažetak kliničkih studija djelovanja sekundarnih metabolita na hiperpigmentacije kože

Sekundarni metabolit	Pacijenti	Trajanje	Doza	Usporedba	Standardizacija	Dodatne tvari	Način primjene	Nuspojave	Indikacije/ishodi	Učinak	Referenc a
Aloesin	Muškarci 23-27 god	15 dana	0/10/50/100 mg aloesina 4x dnevno	Kontrola(PEG)/arbutin/ Aloesin+arbutin		arbutin	lokalno	Nisu navedene	Inhibicija hiperpigmentacije ovisno o dozi aloesina	Smanjenje hiperpigmentacije nakon UV zračenja	(48)
Kojična kiselina	55 žena	12 tjedana	1% kojične kiseline			traneksamska kiselina, niacinamid	Lokalno	Manji prolazni učinci (eritem, crvenilo,svrbež)	Poboljšanje melazme za 60%		(58)
	40 žena	12 tjedana	2%-tna kojična kiselina	Hidrokinon+glikolna kiselina		Hidrokinon+glikolna kiselina	lokalno	Crvenilo, iritacija i blaga ekfolijacija	U 60% pacijentica nestalo više od polovice melazme	Upotreba kojične dodatak pacijenticama koje ne reagiraju na hidrokinon+glikolnu	(59)
	60 ispitanika	8 tjedana	2%-tna kojična kiselina	Retinoična kiselina+piling		2%-tni hidrokinon	Lokalno	Eritem, nelagoda, postupalna hiperpigmentacija liječena retinolom	Smanjenje MASI indeksa	Kod tamnopusih pacijenata sklonih hiperpigmentacijama	(60)
	40 ispitanika	6 mjeseci	10%-tna kojična kiselina	Trikloroctena kiselina		50%-tna glikolna kiselina	Lokalno u obliku gelotopine		Kod 30% ispitanica došlo je do potpunog nestanka melazme	Kombinacija glikolne i kojične kiseline pogodna za melazme na licu	(61)

Sekundarni metabolit	Pacijenti	Trajanje	Doza	Usporedba	Standardizacija	Dodatne tvari	Način primjene	Nuspojave	Indikacije/ishodi	Učinak	Referenc a
Glabridin	40 žena	6 mjeseci	2x dnevno			Andrografolid i apolaktoferin	Lokalno u obliku gela	Nisu navedene	Ishod mjeren uz pomoć MASI indeksa, spektrokolorimetra, samoprocjenom ispitanica, mikroskopom	Značajno smanjenje melazme uz visoku podnošljivost proizvoda	(56)
β-arbutin	18 ispitani ka	30 dana	2x dnevno	4%tni hidrokinon		Faktori rasta, traneksamska kiselina, vitamin C, niacinamid	Lokalno	Nisu bile prijavljene	Značajno poboljšanje melazme na strani tretiranoj arbutinom	Dobra podnošljivost a visoka učinkovitost u odnosu na pripravak s hidrokinonom	(52)
	90 ispitani ka	3 mjeseca	2x dnevno	Mješavina biljaka i placebo pripravak			Lokalno u obliku kreme	Blage iritacije nakon kreme s arbutinom	Došlo je do smanjenja MASI indeksa kod obje kreme	Mješavina biljaka s područja Kine uspješnija nego krema s arbutinom	(53)
	30 žena	6 mjeseci	2x dnevno	Sintetska i prirodna elaginska kiselina			lokalno	Nije navedeno	Uzeti u obzir fotografije i zadovoljstvo samih pacijentica	Statistički značajno smanjenje razine melanina	(54)
	35 žena	60 dana	1x navečer			Niacinamid, bisabolol i retinaldehid	Lokalno u obliku kreme	Nije navedeno	Zaglađenija ljepša koža lica i svjetliji ten	Značajno smanjenje MASI indeksa i smanjenje ukupne površine melazme	(50)
	Mladi muškarc i	15 dana	4x dnevno	Kontrola, aloesin		aloesin	Lokalno	Nije navedeno	Značajno smanjenje hiperpigmentacije u usporedbi s kontrolom	Aloesin i arbutin sinergističkim učinkom do smanjenja melazme	(48)

4. RASPRAVA

Hiperpigmentacije su područja neujednačene pigmentacije na koži, a nastaju zbog poremećaja u stvaranju i odlaganju melanina (10). Brojni su uzroci, a najčešći poremećaji su melazma, lentigo te oni uzrokovani lijekovima (13). Dugo godina zlatni standard terapije je bio hidrokinon, no zbog svoje nestabilnosti te čestih iritacija na mjestu primjene, sve se više istražuju drugi načini rješenja problema (14). U ovom radu su pregledane kliničke studije gdje su ispitivani biljni ekstrakti i sekundarni metaboliti te njihovo djelovanje na hiperpigmentacije, s posebnim naglaskom na melazme. Uzete su u obzir samo biljne vrste s čijim su pripravcima provedene kliničke studije. Nakon pretraživanja, u rad je uvršteno 11 biljaka i 4 sekundarna metabolita s učinkom na hiperpigmentaciju. To su *Aloe vera*, indijski ogrozd, vinova loza, *Klasea quinquefolia*, orhideja *Brassocattleya marcella*, peršin, primorski bor, riža, sladić, štavelj i tratinčica te metaboliti aloesin, kojična kiselina, glabridin i β -arbutin. Najveći broj studija je rađen na ženama, dvije na muškarcima (45, 48), u tri su sudjelovala oba spola (43, 53, 61), dok u četiri studije nije naveden spol ispitanika (15, 36, 52, 60). Pretraživanjem baza je pronađeno još nekoliko biljnih vrsta za koje bi se moglo pretpostaviti da utječu na hiperpigmentaciju, ali one zbog nedostataka kliničkih ispitivanja nisu uvrštene u rad. Većina ekstrakata je primjenjivana lokalno, dok su dva ekstrakta, ekstrakt primorskog bora i ekstrakt sjemenki grožđa (42, 46), pokazali depigmentacijsko djelovanje nakon oralne primjene. U dijelu istraživanja (19, 20) utvrđeno je da nanošenje zaštitnog faktora prije izlaganja intenzivnom sunčevom zračenju ima utjecaj na smanjenje stvaranja, na intenzitet te veličinu hiperpigmentacijskih mrlja. Zapaženo je da su u većini studija iz ovog rada korišteni lokalni preprati sa zaštitnim faktorom prije i za vrijeme tretmana hiperpigmentacija. Kod većine ispitivanja rezultat se mjerio pomoću MASI indeksa, mjerne jedinice za melazmu (18).

Autori studija su učinak uglavnom pripisivali fenolnim spojevima. Primjeri uključuju primorski bor, stabljike riže i pripravke od vinove loze, te vrstu s arbutinom. Učinak sladića i tratinčice bi mogao ovisiti i o saponinima (glicirizin u korijenu sladića) te eteričnim uljima (primjerice u tratinčici). Studija s aloe vera gelom bila je jedino ispitivanje provedeno na trudnicama koje su bile u drugom trimestru trudnoće s dijagnozom melazme. Ispitivani pripravak je bio u obliku gela s inkapsuliranim liposomima ekstrakta lista (24). Nakon 5 tjedana trajanja studije, došlo je do poboljšanja MASI indeksa bez prijave značajnijih alergijskih reakcija. Autori su smatrali da su za učinak bili odgovorni flavonoidi, terpeni, lektini, antrakinoni i enzimi prisutni u gelu (23, 24). Indijski ogrozd, vrsta čiji polifenoli imaju snažno antioksidativno djelovanje, ima depigmentirajući učinak tako što inhibira tirozinazu. U prvoj studiji su sudjelovale žene s melazmom, a usporedba je bila pripravak s hidrokinonom. Na završetku studije nije bilo statistički značajne razlike u smanjenju veličine, broja i boje mrlja između ove dvije grupe, s tim da je skupina s indijskim ogrozdom imala značajno manje nuspojave, što tu biljnu vrstu čini potencijalnom opcijom tretiranja melazmi (27). U drugoj studiji u kojoj nije naveden spol ispitanika, kontrolna grupa je također koristila kremu s 4% hidrokinona. Kod obje skupine je došlo do smanjenja veličine i intenziteta mrlje (15). Sjemenke grožđa su bogate fenolnim kiselinama, flavonolima te proantocijanima i oni se smatraju odgovornima za hiperpigmentacijski učinak. Prva studija je prikazala hiperpigmentacijski učinak ekstrakta sjemenki lokalnom primjenom, a druga njegov učinak nakon oralne primjene. U prvoj studiji su sudjelovali mladi muškarci koji su koristili emulziju u vodi s ekstraktom sjemenki, a kao placebo je bio pripravak bez ekstrakta sjemenki. Na završetku studije, sadržaj melanina se smanjio na području nanošenja za razliku od područja nanošenja placeba (45). U drugoj studiji, oralno je korišten ekstrakt sjemenki grožđa šest mjeseci tri puta dnevno, bez neke lokalne terapije. Zapaženo je posvjetljenje i smanjenje veličine hiperpigmentacijske mrlje (46). Krema s ekstraktom lišća vrste *Klasea quinquefolia*, ispitana je na ženama s melazmom i lentigom.

Kontrolna skupina je koristila istu kremu ali bez ekstrakta. Na kraju ispitivanja došlo je do pada razine melanina na hiperpigmentacijskim područjima, za razliku od područja koja su tretirana kremom bez ekstrakta biljke. Pad razine je u najvećoj mjeri primijećen kod žena s melazmom (33). Ekstrakt orhideje je inače bogat sluzima, pa djeluje umirujuće i vraća hidrataciju. U studiji u kojoj je ispitan učinak ekstrakta orhideje nalazili su se i drugi biljni ekstrakti koji su mogli biti djelomično odgovorni za učinak. Na kraju ispitivanja došlo je do značajnog poboljšanja u ujednačenju tena, smanjenju veličine i intenziteta mrlje (29). Flavonoidi, miristicin, leuteolin, terpeni, vitamin C i tokoferol su aktivne tvari peršina te se one smatraju odgovornim i za hiperpigmentacijski učinak ove biljne vrste. Ispitivanje je provedeno na ženama s melazmom i u usporedbi s hidrokinonom, peršin je pokazao statistički značajno smanjenje težine melazme (38). Primorski bor, bogat fenolnim komponentama, proantocijanima i ostalim antioksidansima (41), pokazao je hiperpigmentacijski učinak nakon oralne primjene ekstrakta (42). Riža, žitarica bogata fenolnim spojevima, je također nakon lokalnog korištenja pokazala smanjenje hiperpigmentacije kože (36). Od brojnih sastojaka koje sadrži sladić, za njegovo djelovanje na hiperpigmentacije su odgovorni saponini i flavonoidi. U nađenoj studiji, ekstrakt je korišten u kombinaciji s ekstraktom tratinčice i indijskog ogrozda (27). Ni za tratinčicu ni za sladić nisu nađene druge studije osim ove kombinacije. Na ekstraktu štavelja je zbog *in vitro* inhibicije tirozinaze, provedeno i kliničko istraživanje i to na oba spola. Bez prijavljenih nuspojava, krema je bila jednako učinkovita kao i pripravak s hidrokinonom (43). Od sekundarnih metabolita, najviše kliničkih istraživanja provedeno je za kojičnu kiselinu, metabolički produkt pojedinih vrsta mikroorganizama. Ipak, nijedno istraživanje nije koristilo samu kojičnu kiselinu već su sve bile kombinacije, poput kombinacije s traneksamskom kiselinom i niacinamidom (58), hidrokinonom i glikolnom kiselinom (59), hidrokinonom (60) te s glikolnom kiselinom (61). Koncentracije kojične kiseline u istraživanjima bile su različite. Sve kombinacije dovele su do poboljšanja problema s hiperpigmentacijama. Ni istraživanje provedeno s glabridinom nije

koristilo sami metabolit, već kombinaciju s andrografolidom i apolaktoferinom. Kombinacija glabridina, andrografolida (inhibitori tirozinaze) i apolaktoferina (protuupalni učinak) dovela je do poboljšanja melazme (56). Kod pretraživanja β -arbutina, nađeno je 5 studija. U pojedinim istraživanjima ispitivan je u kombinaciji (48, 50, 52), a u pojedinim samostalno (48, 53, 54). U jednom istraživanju, nije se radilo o melazmi, već se mjerila pigmentacija nakon UV zračenja. Zajedno s aloesinom, arbutin je doveo do smanjenja hiperpigmentacije (48). I u ostalim ispitivanjima došlo je do smanjenja pigmentacijskih mrlja. Iako je testna krema s odabranim biljnim vrstama pokazala značajnije djelovanje na melazmu nego krema s arbutinom (53), on je kao i u drugom istraživanju gdje se koristio samostalno (54) pokazao statistički značajno smanjenje razine melanina. Aloesin, derivat izoliran iz vrste *Aloe vera*, ispitivan je sam i u kombinaciji s arbutinom. U ovom istraživanju radilo se o području nakon tretiranja UV zračenjem, a ne melazmi (48).

5. ZAKLJUČAK

Neravnomjerna pigmentacija kože je rašireni problem koji zahvaća i do 50% populacije, a može značajno utjecati na kvalitetu života pojedinca i njegovu percepciju o sebi. Dugo je učinkovita terapija melazme i drugih hiperpigmentacija bio zlatni standard, hidrokinton, no zbog njegovih nuspojava, traže se alternativni, ali jednako učinkoviti tretmani posvjetljenja kože. U brojnim studijama ispitani su biljni ekstrakti i metaboliti u tretmanima hiperpigmentacije kože lica, s naglaskom na poremećaj melazme. Pregledom baza, utvrđeno je kako različite biljne vrste te biljni metaboliti imaju veliki potencijal kod tretmana hiperpigmentacije. Njihov mehanizam djelovanja najčešće je inhibicija ključnog enzima u sintezi melanina, tirozinaze, što posljedično dovodi i do prestanka sinteze melanina. Od biljnih ekstrakata najbolje je ispitana vinova loza, dok su kod metabolita to β -arbutin i kojična kiselina. Biljni ekstrakti i metaboliti imaju dobar potencijal u liječenju hiperpigmentacija, ali potrebna su dodatna ispitivanja s brojnijim i preciznije definiranim sudionicima te dugoročno praćenje tretmana i nakon prestanka upotrebe terapije, što će sigurno pridonijeti boljem uvidu u djelotvornost i sigurnost pojedinog biljnog ekstrakta ili metabolita.

6. LITERATURA

1. Roberts MS, Walters KA, The structure and function of skin. U: Walters KA. Dermatological and Transdermal Formulations, Marcel Dekker; 2002, str. 1-46.
2. The Australasian college of dermatologists: Skin structure and function. Available at <https://www.dermcoll.edu.au/atoz/skin-structure-function/>. Accessed January 21, 2019.
3. Čajkovec M. Kozmetologija. Jastrebarsko: Naklada slap; 2005, str.
4. Videira IF, Moura DF, Magina S. Mechanisms regulating melanogenesis. An Bras Dermatol. 2013 Jan-Feb;88(1):76-83.
5. D'Orazio J, Marsch A, Lagrew J, Brooke Veith W, Skin pigmentation and melanoma risk. U: Armstrong A. ur. Advances in Malignant Melanoma – Clinical and Research Perspectives. IntechOpen; 2011, str. 39-68.
6. Gillbro JM, Olsson MJ. The melanogenesis and mechanisms of skin-lightening agents – existing and new approaches. Int J Cosmet Sci. 2011 Jun;33(3):210-21.
7. Ando H, Kondoh H, Ichihashi M, Hearing VJ. Approaches to identify inhibitors of melanin biosynthesis via the quality control of tyrosinase. The Journal of investigative dermatology. Volume 127, Issue 4, April 2007, Pages 751-761
8. Fasugba O, Gardner A, Smyth W. The Fitzpatrick skin type scale: a reliability and validity study in women undergoing radiation therapy for breast cancer. J Wound Care. 2014 Jul;23(7):358, 360-2, 364 passim
9. Fitzpatrick, T. The validity and practicality of sun-reactive skin types I through VI. Arch Dermatol 1988; 124: 869-871.
10. Kanlayavattanakul M, Lourith N. Skin hyperpigmentation treatment using herbs: A review of clinical evidences. J Cosmet Laser Ther. 2018 Apr;20(2):123-131.

11. Balkrishnan R, Kelly AP, McMichael A, Torok H. Improved quality of life with effective treatment of facial melasma: the pigment trial. *J Drugs Dermatol*. 2004 Jul-Aug;3(4):377-81.
12. Ikino JK, Nunes DH, Silva VP, Fröde TS, Sens MM. Melasma and assessment of the quality of life in Brazilian women. *An Bras Dermatol*. 2015;90(2):196-200.
13. MSD. Priručnik dijagnostike i terapije. Available at <http://www.msd-prirucnici.placebo.hr/msd-prirucnik/dermatologija/poremecaji-pigmentacije/hiperpigmentacija>. Accessed April 9, 2019.
14. Draelos ZD. Skin lightening preparations and the hydroquinone controversy. *Dermatologic Therapy*, Vol. 20, 2007, 308–313
15. Draelos ZD, Yatskayer M, Bhushan P, Pillai S, Oresajo C. Evaluation of a kojic acid, emblica extract, and glycolic acid formulation compared with hydroquinone 4% for skin lightening. *Cutis*. 2010 Sep;86(3):153-8.
16. Kasraee B, Tran C, Sorg O, Saurat JH. The depigmenting effect of RALGA in C57BL/6 mice. *Dermatology*. 2005;210 Suppl 1:30-34.
17. Fluhr JW, Vienne MP, Lauze C, Dupuy P, Gehring W, Gloor M. Tolerance profile of retinol, retinaldehyde and retinoic acid undermaximized and long-term clinical conditions. *Dermatology*. 1999;199 Suppl 1:57-60.
18. Pandya AG, Hynan LS, Bhore R, Riley FC, Guevara IL, Grimes P, Nordlund JJ, Rendon M, Taylor S, Gottschalk RW, Agim NG, Ortonne JP. Reliability assessment and validation of the Melasma Area and Severity Index (MASI) and a new modified MASI scoring method. *J Am Acad Dermatol*. 2011 Jan;64(1):78-83, 83.e1-2
19. Josse G, LeDigabel J, Questel E. Protection against summer solar lentigo over-pigmentation with a SPF30 daily cream. *Skin Res Technol*. 2018 Aug;24(3):485-489

20. Rodrigues M, Pandya AG. Melasma: clinical diagnosis and management options. *Australas J Dermatol.* 2015 Aug;56(3):151-63.
21. Kanlayavattanakul M, Lourith N. Skin hyperpigmentation treatment using herbs: A review of clinical evidences. *J Cosmet Laser Ther.* 2018 Apr;20(2):123-131.
22. Hollinger JC, Angra K, Halder RM. Are Natural Ingredients Effective in the Management of Hyperpigmentation? A Systematic Review. *J Clin Aesthet Dermatol.* 2018;11(2):28–37.
23. Hęś M, Dziedzic K, Górecka D, Jędrusek-Golińska A, Gujska E. *Aloe vera* (L.) Webb.: Natural Sources of Antioxidants – A Review. *Plant Foods Hum Nutr.* 2019; 74(3): 255–265.
24. Ghafarzadeh M, Eatemadi A. Clinical efficacy of liposome-encapsulated *Aloe vera* on melasma treatment during pregnancy. *J Cosmet Laser Ther.* 2017 Jun;19(3):181-187.
25. Karakaş FP, Türker AU. An efficient *in vitro* regeneration system for *Bellis perennis* L. and comparison of phenolic contents of field-grown and *in vitro*-grown leaves by LC-MS/MS. *Industrial Crops and Products.* Volume 48, 2013. Pages 162-170.
26. John S, Lorenz P, Petersen RD, Heldermaun M, Borchert S. Skin-Lightening Agent with Different Pathways of Action on Melanogenesis. *SÖFW-Journal*, 2005, 131(7), 40-49.
27. Costa A, Moisés TA, Cordero T, Alves CR, Marmirori J. Association of emblica, licorice and belides as an alternative to hydroquinone in the clinical treatment of melasma. *An Bras Dermatol.*2010;85(5):613-20.
28. Hadi H, Razali SN, Awadh AI. A Comprehensive Review of the Cosmeceutical Benefits of Vanda Species (Orchidaceae). *Nat Prod Commun.* 2015 Aug;10(8):1483-8.
29. Tadokoro T, Bonté F, Archambault JC, Cauchard JH, Neveu M, Ozawa K, Noguchi F, Ikeda A, Nagamatsu M, Shinn S. Whitening efficacy of plant extracts including orchid

- extracts on Japanese female skin with melasma and lentigo senilis. *J Dermatol.* 2010; 37(6):522-30.
30. Farris PK. Topical vitamin C: a useful agent for treating photo aging and other dermatologic conditions. *Dermatol Surg.* 2005 Jul;31(7 Pt 2):814-7; discussion 818.
31. Pastorino G, Cornara L, Soares S, Rodrigues F, Oliveira MBPP. Liquorice (*Glycyrrhiza glabra*): A phytochemical and pharmacological review. *Phytother Res.* 2018 Dec;32(12):2323-2339
32. Nowak, Gerard et al. Arbutin in *Serratula quinquefolia* M.B. (Asteraceae). *Acta Societatis Botanicorum Poloniae* 78 (2011): 137-140.
33. Morag M, Nawrot J, Siatkowski I, Adamski Z, Fedorowicz T, Dawid-Pac R, Urbanska M, Nowak G. A double-blind, placebo-controlled randomized trial of *Serratula quinquefoliae* folium, a new source of β -arbutin, in selected skin hyperpigmentations. *J Cosmet Dermatol.* 2015 Sep;14(3):185-90.
34. Umadevi M, Pushpa R, Sampathkumar KP, Bhowmik D. Rice - Traditional Medicinal Plant in India. *Journal of Pharmacognosy and Phytochemistry.* 2012 May;1:6-12.
35. Ito VC, Lacerda LG. Black rice (*Oryza sativa* L.): A review of its historical aspects, chemical composition, nutritional and functional properties, and applications and processing technologies. *Food Chem.* 2019 Dec 15;301:125304
36. Kanlayavattanakul M, Lourith N, Chaikul P. Jasmine rice panicle: A safe and efficient natural ingredient for skin aging treatments. *J Ethnopharmacol.* 2016 Dec 4;193:607-616.
37. Tang EL, Rajarajeswaran J, Fung S, Kanthimathi MS. *Petroselinum crispum* has antioxidant properties, protects against DNA damage and inhibits proliferation and migration of cancer cells. *J Sci Food Agric.* 2015 Oct;95(13):2763-71.

38. Khosravan S, Alami A, Mohammadzadeh-Moghadam H, Ramezani V. The Effect of Topical Use of *Petroselinum Crispum* (Parsley) Versus That of Hydroquinone Cream on Reduction of Epidermal Melasma: A Randomized Clinical Trial. *Holist Nurs Pract*. 2017;31(1):16-20.
39. Adhikari A, Devkota HP, Takano A, et al. Screening of Nepalese crude drugs traditionally used to treat hyperpigmentation: *in vitro* tyrosinase inhibition. *Int J Cosmet Sci*. 2008;30(5):353-360
40. Chaudhuri R K. *Emblica* cascading antioxidant: a novel natural skin care ingredient. *Skin Pharmacol Appl Skin Physiol*. 2002;15:374-80.
41. Malekhamadi M, Moradi Moghaddam O, Firouzi S, Daryabeygi-Khotbehsara R, Shariful Islam SM, Norouzy A, Soltani S. Effects of Pycnogenol on Cardiometabolic Health: A Systematic Review and Meta-Analysis of Randomized Controlled Trials. *Pharmacol Res*. 2019 Oct 1:104472
42. Ni Z, Mu Y, Gulati O. Treatment of melasma with Pycnogenol. *Phytother Res*. 2002 Sep;16(6):567-71.
43. Mendoza CG, Singzon IA, Handog EB. A randomized, double-blind, placebo-controlled clinical trial on the efficacy and safety of 3% *Rumex occidentalis* cream versus 4% hydroquinone cream in the treatment of melasma among Filipinos. *Int J Dermatol*. 2014 Nov;53(11):1412-6
44. Nassiri-Asl M, Hosseinzadeh H. Review of the Pharmacological Effects of *Vitis vinifera* (Grape) and its Bioactive Constituents: An Update. *Phytother Res*. 2016 Sep;30(9):1392-403
45. Sharif A, Akhtar N, Khan MS, Mena A, Mena B, Khan BA, Mena F. Formulation and evaluation on human skin of a water-in-oil emulsion containing Muscat Hamburg black grape seed extract. *Int J Cosmet Sci*. 2015 Apr;37(2):253-8

46. Yamakoshi J, Sano A, Tokutake S, Saito M, Kikuchi M, Kubota Y, Kawachi Y, Otsuka F. Oral intake of proanthocyanidin-rich extract from grape seeds improves chloasma. *Phytother Res.* 2004;18:895–9.
47. Yimam M, Brownell L, Jia Q. Aloesin as a medical food ingredient for systemic oxidative stress of diabetes. *World J Diabetes.* 2015 Aug 10;6(9):1097-107.
48. Choi S, Lee SK, Kim JE, Chung MH, Park YI. Aloesin inhibits hyperpigmentation induced by UV radiation. *Clin Exp Dermatol.* 2002 Sep;27(6):513-5.
49. Xu WH, Liang Q, Zhang YJ, Zhao P. Naturally Occurring Arbutin Derivatives and Their Bioactivities. *Chem Biodivers.* 2015 Jan; 12(1): 54–81.
50. Crocco EI, Veasey JV, Boin MF, Lellis RF, Alves RO. A novel cream formulation containing nicotinamide 4%, arbutin 3%, bisabolol 1%, and retinaldehyde 0.05% for treatment of epidermal melasma. *Cutis.* 2015 Nov;96(5):337-42.
51. Zhou H, Zhao J, Li A, Reetz MT. Chemical and Biocatalytic Routes to Arbutin †. *Molecules.* 2019 Sep 11;24(18):3303.
52. Kalasho BD, Minokadeh A, Zhang-Nunes S, Zoumalan RA, Shemirani NL, Waldman AR, Pletzer V, Zoumalan CI. Evaluating the Safety and Efficacy of a Topical Formulation Containing Epidermal Growth Factor, Tranexamic Acid, Vitamin C, Arbutin, Niacinamide and Other Ingredients as Hydroquinone 4% Alternatives to Improve Hyperpigmentation: A Prospective, Randomized, Controlled Split Face Study. *J Cosmet Sci.* 2020 Sep/Oct;71(5):263-290.
53. Zhang Q, Tu Y, Gu H, Sun D, Wu W, Man MQ, Chen H, Liu H, Ma X, He L. A cream of herbal mixture to improve melasma. *J Cosmet Dermatol.* 2019 Dec;18(6):1721-1728.

54. Ertam I, Mutlu B, Unal I, Alper S, Kivçak B, Ozer O. Efficiency of ellagic acid and arbutin in melasma: a randomized, prospective, open-label study. *J Dermatol*. 2008 Sep;35(9):570-4
55. Simmler C, Pauli GF, Chen SN. Phytochemistry and biological properties of glabridin. *Fitoterapia*. 2013 Oct;90:160-84.
56. Cantelli M, Ferrillo M, Donnarumma M, Emanuele E, Fabbrocini G. A new proprietary gel containing glabridin, andrographolide, and apolactoferrin improves the appearance of epidermal melasma in adult women: A 6-month pilot, uncontrolled open-label study. *J Cosmet Dermatol*. 2020 Jun;19(6):1395-1398.
57. Saeedi M, Eslamifar M, Khezri K. Kojic acid applications in cosmetic and pharmaceutical preparations. *Biomed Pharmacother*. 2019 Feb;110:582-593.
58. Desai S, Ayres E, Bak H, Manco M, Lynch S, Raab S, Du A, Green D, Skobowiat C, Wangari-Talbot J, Zheng Q. Effect of a Tranexamic Acid, Kojic Acid, and Niacinamide Containing Serum on Facial Dyschromia: A Clinical Evaluation. *J Drugs Dermatol*. 2019 May 1;18(5):454-459.
59. Lim JT. Treatment of melasma using kojic acid in a gel containing hydroquinone and glycolic acid. *Dermatol Surg*. 1999 Apr;25(4):282-4
60. Azzam OA, Leheta TM, Nagui NA, Shaarawy E, Hay RM, Hilal RF. Different therapeutic modalities for treatment of melasma. *J Cosmet Dermatol*. 2009 Dec;8(4):275-81.
61. Cotellessa, C., Peris, K., Onorati, M. T., Fagnoli, M. C., & Chimenti, S. The Use of Chemical Peelings in the Treatment of Different Cutaneous Hyperpigmentations. *Dermatol Surg*. 1999 Jun;25(6), 450–454.