

Farmakoterapijske mogućnosti u liječenju atopijskog dermatitisa

Bašić, Ane

Master's thesis / Diplomski rad

2017

Degree Grantor / Ustanova koja je dodijelila akademski / stručni stupanj: **University of Zagreb, Faculty of Pharmacy and Biochemistry / Sveučilište u Zagrebu, Farmaceutsko-biokemijski fakultet**

Permanent link / Trajna poveznica: <https://urn.nsk.hr/urn:nbn:hr:163:230605>

Rights / Prava: [In copyright](#)/[Zaštićeno autorskim pravom.](#)

Download date / Datum preuzimanja: **2024-09-26**



Repository / Repozitorij:

[Repository of Faculty of Pharmacy and Biochemistry University of Zagreb](#)



Ane Bašić

**Farmakoterapijske mogućnosti
u liječenju atopijskog dermatitisa**

DIPLOMSKI RAD

Predan Sveučilištu u Zagrebu Farmaceutsko-biokemijskom fakultetu

Zagreb, 2017.

Ovaj diplomski rad je prijavljen na kolegiju Dermatici u ljekarničkoj praksi, Sveučilišta u Zagrebu Farmaceutsko-biokemijskog fakulteta i izrađen u Zavodu za farmakologiju pod stručnim vodstvom doc.dr.sc. Petre Turčić.

Zahvaljujem mentorici doc.dr.sc. Petri Turčić na stručnom vodstvu, pomoći i susretljosti prilikom izrade diplomskog rada.

Hvala mojim prijateljima koji su mi studiranje učinili lakšim.

Najveće hvala mojoj obitelji na bezuvjetnoj podršci i ljubavi tijekom studiranja.

SADRŽAJ:

1. UVOD	1
1.1. DEFINICIJA	2
1.2. EPIDEMIOLOGIJA	2
1.3. ETIOLOGIJA I PATOGENEZA	3
1.3.1. Narušena kožna barijera	3
1.3.2. Imunopatogeneza i upalne stanice.....	3
1.3.3. Genetička pozadina	4
1.3.4. Mikrobiom kože	5
1.3.5. Faktori okoline	5
1.4. KLINIČKA SLIKA	6
1.4.1. Atopijski dermatitis dojenačke faze (0-2 godine)	6
1.4.2. Atopijski dermatitis dječje faze (2-12 godina)	7
1.4.3. Atopijski dermatitis adolescentne faze (12-18 godina) te odrasle dobi	8
1.4.4. Ostale egzematozne promjene kod pacijenata.....	9
1.4.5. Komorbiditeti	9
1.5. DIJAGNOSTIKA	10
1.5.1. Dijagnostički kriteriji	10
1.5.2. Alergološka obrada	11
1.6. LIJEČENJE	11
2. OBRAZLOŽENJE TEME	13
3. MATERIJALI I METODE	15
4. REZULTATI I RASPRAVA	17
4.1. PRAVILNA NJEGA KOŽE KOD OŠTEĆENE BARIJERNE FUNKCIJE.....	18
4.2. LOKALNA TERAPIJA	19
4.2.1. Lokalna kortikosteroidna terapija.....	19
4.2.2. Lokalni inhibitori kalcineurina	21
4.2.3. Lokalna antimikrobna i antiseptička terapija	22
4.3. SISTEMSKA TERAPIJA	22
4.3.1. Terapija imunomodulatorima	23
4.3.2. Sistemska kortikosteroidna terapija.....	25

4.3.3. Sistemska primjena antimikrobnih lijekova	25
4.3.4. Oralni antihistaminici	26
4.3.5. Fototerapija.....	26
4.3.6. Retinoidi	27
4.3.7. Primjena probiotika	28
4.4. NOVE TERAPIJSKE MOGUĆNOSTI	28
4.4.1. Anti-interleukin 4 (IL-4) i/ili IL-13.....	29
4.4.2. Anti-interleukin 17 (IL-17)	30
4.4.3. Anti-imunoglobulin E (IgE)	30
4.4.4. Anti-IL-12/IL-23	31
4.4.5. Anti-IL-31/IL-31R	31
4.4.6. Anti-TSLP	31
4.4.7. Inhibitori fosfodiesteraze 4 (PDE4)	32
4.4.8. Antagonisti CRTh2	33
4.4.9. Inhibitori Janus kinaze	33
4.4.10. Anti-GATA-3	34
4.4.11. Agonist glukokortikoidnih receptora	35
4.5. KOMPLEMENTARNA I ALTERNATIVNA MEDICINA	35
4.5.1. Ulja za topikalnu i sistemska primjenu	35
4.5.2. Primjena vitamina i minerala	36
4.5.3. Biljna terapija	37
4.5.4. Akupunktura i akupresura	39
4.6. ULOGA LJEKARNIKA	39
4.7. SAVJETI ZA PREVENCIJU	40
5. ZAKLJUČCI	41
6. LITERATURA	43
7. SAŽETAK/SUMMARY	50
8. TEMELJNA DOKUMENTACIJSKA KARTICA/BASIC DOCUMENTATION CARD	

1.UVOD

1.1. DEFINICIJA

Atopijski dermatitis jedna je od najčešćih kožnih upalnih bolesti intermitentnog tijeka, a karakteriziraju je intenzivan svrbež te egzematozne kožne lezije (Bieber, 2008). Započinje najčešće u ranom djetinjstvu te predstavlja prvu bolest „atopijskog marša“, pojma koji opisuje progresiju atopijskog dermatitisa do alergijskog rinitisa i astme. Zbog oštećene epiderme i narušene barijerne funkcije, koža postaje mjesto primarne senzitivacije, a kasnije se senzitivacija događa u dišnim putevima. Trećina djece s atopijskim dermatitisom u kasnijoj životnoj dobi razvit će astmu, odnosno oko dvije trećine djece razvit će alergijsku senzibilizaciju te simptome alergijskog rinitisa (Spergel, 2010). Bolest predstavlja veliki psihosocijalni i financijski teret za oboljelog kao i za njegovu obitelj.

1.2. EPIDEMIOLOGIJA

U zadnjih 50 godina zabilježen je značajan porast prevalencije atopijskog dermatitisa te se procjenjuje kako je oboljelo 15-30% djece te 1-3 % odraslih, pogotovo u razvijenim sredinama. Porastu prevalencije najviše doprinosi zapadnjački način života, tj. prehrana siromašna voćem i povrćem, pretjerana higijena, pretjerano korištenje antibiotika, povećana tjelesna masa, manjak fizičke aktivnosti te izloženost različitim industrijskim polutantima, npr. dušikovim oksidima i ugljikovom monoksidu (Flohr i Mann, 2014). Najveća provedena studija na području epidemiologije atopijskog dermatitisa je ISAAC (engl. *International Study of Asthma and Allergies in Childhood*) prema kojoj je najveća prevalencija za dobnu skupinu 6-7 godina u Ekvadoru (22,5%), za skupinu 13-14 godina u Kolumbiji (24,6%) te prevalencija veća od 15% u Europi i zemljama engleskog govornog područja. Najnovija istraživanja ISAAC studije pokazala su kako je u zemljama s najvećom prevalencijom (UK, Novi Zeland) došlo do usporenog rasta, ali se zabilježio porast prevalencije u manje razvijenim zemljama Afrike i jugoistočne Azije (Nutten, 2015).

U prvih šest mjeseci života bolest će se pojaviti kod 45% djece, tijekom prve godine kod 60% djece, dok će se u prvih pet godina pojaviti kod 85% djece. Unatoč relativno visokoj prevalenciji, prije puberteta bolest će se povući kod 70% djece, a potraje li kroz pubertet, velika je vjerojatnost da će osoba i u odrasloj dobi imati poteškoće (Bieber, 2010).

1.3. ETIOLOGIJA I PATOGENEZA

Etiologija i patogeneza atopijskog dermatitisa nisu još u potpunosti objašnjene te su i dalje predmet aktivnog istraživanja. Bolest uzrokuju kompleksne interakcije genetskih i okolišnih čimbenika koje dovode do oštećenja epiderme te disfunkcije imunskog sustava (Bieber, 2010).

1.3.1. Narušena kožna barijera

Osnovna barijerna funkcija smještena je u najgornjem sloju epidermisa, rožnatom sloju (lat. *stratum corneum*), koji štiti unutarnje organe od kemijskih, fizičkih i mikrobioloških čimbenika iz okoline te je zaslužan za sprječavanje gubitka vode i drugih endogenih tvari. Rožnati sloj nastaje u procesu epidermalne diferencijacije, a izgrađuju ga korneociti, mrtve stanice ispunjene strukturalnim proteinima filagrinom i keratinom te međusobno povezane intercelularnim lipidima lamelarne građe. Lipidni matriks sastavljen je od ceramida (45-50%), kolesterola (25%), slobodnih masnih kiselina (10-15%), triglicerida i kolesteril-sulfata (Elias, 1983). Među strukturalnim proteinima rožnatog sloja posebno je zanimljiv filagrin jer se njegov nedostatak povezuje s brojnim dermatološkim bolestima kao što su atopijski dermatitis i ihtioza. Filagrin sudjeluje u agregaciji keratinskih filamenata po čemu je i dobio svoj naziv. Njegov prekursor je fosforilirani polipeptid profilagrin, koji nakon defosforilacije i proteolitičkog cijepanja serinskim proteazama daje višestruke polipeptide filagrina. Peptidi filagrina se dalje uz kaspazu 14 i ostale proteaze razgrađuju u hidrofilne aminokiseline, trans-urokansku kiselinu, pirolidon-karboksilnu kiselinu i alanin koji osmozom navlače vodu te se ponašaju kao prirodni ovlaživači kože (engl. *natural moisturizing factors*, NMF) te sudjeluju u održavanju kiselog pH kože. Filagrin, dakle, ima centralnu ulogu u održavanju integriteta barijere te se njegov manjak navodi kao glavni događaj u patogenezi atopijskog dermatitisa (Thyssen i Kezic, 2014). Manjak filagrina, bilo da je uzrokovan mutacijama gena ili mehaničkim oštećenjima, dovodi do smanjenog stvaranja prirodnih ovlaživača, povećanja pH kože koji dovodi do pojačane bakterijske kolonizacije kože, povećane aktivnosti serinskih proteaza koje razgrađuju korneodezmosome, tj poveznice među korneocitima, smanjene sinteze ceramida, povećanog transepidermalnog gubitka vode (engl. *transepidermal water loss*, TEWL) te takva koža gubi svoju primarnu funkciju (Cork i sur., 2009).

1.3.2. Imunopatogeneza i upalne stanice

Kožne promjene kod atopijskog dermatitisa spadaju u tip IV hipersenzitivnosti, dakle ovisne su o antigenu koji može biti unesen hranom, inhaliran ili ulazi putem oštećene kože. Antigen

se putem dendritičkih stanica u limfnim čvorovima prezentira T-limfocitima koji putem svojih citokina potiču sazrijevanje B-limfocita, a oni stvaraju imunoglobulin E (IgE). Kod 70-80% atopičara razine IgE su znatno povišene, a koncentracija korelira s težinom stupnja bolesti. Smatra se kako je kod akutne faze bolesti dominantan odgovor Th2 limfocita čiji su glavni citokini interleukin-4 (IL-4), IL-5 te IL-13, a upravo IL-4 je zaslužan za povećanu proizvodnju IgE. Kod kronične bolesti dominira Th1 upalni odgovor uz povećanu proizvodnju interferona- γ (IFN- γ) (Homey i sur., 2006).

Upalne stanice koje dominiraju kod atopijskog dermatitisa su eozinofili, mastociti, T-limfociti te dendritičke stanice i Langerhansove stanice u koži koje imaju ulogu antigen-prezentirajućih stanica (engl. *antigen presenting cells*, APC). Mastociti na svojoj površini imaju receptore za IgE te jednom kad su aktivirani dolazi do njihove degranulacije te otpuštanja heparina, serotoninina, histamina i ostalih upalnih medijatora te imaju važnu ulogu u akutnoj fazi bolesti. (Ong i Leung, 2012).

1.3.3. Genetička pozadina

Atopijski dermatitis bolest je sa snažnom genetičkom predispozicijom. Ukoliko su oba roditelja bolovala od atopijskog dermatitisa, vjerojatnost da će dijete naslijediti je čak 80%. Za veći broj genetskih mutacija se smatra kako pridonose razvoju bolesti, ali najviše su istraženi geni koji sudjeluju u izgradnji kožne barijere te u epidermalnoj diferencijaciji, kao i geni koji kodiraju za komponente imunskog sustava.

Geni za brojne proteine koji sudjeluju u procesu razvoja rožnatog sloja smješteni su u lokusu na kromosomu 1q21. Ta skupina gena uključuje više od 70 gena koji sudjeluju u epidermalnoj diferencijaciji, a zajedno se nazivaju epidermalni diferencijacijski kompleks (EDC) (Bussman i sur., 2011). Za patologiju atopijskog dermatitisa najvažnije su mutacije gena za filagrin, smještenog na kromosomskoj regiji 1q21.3. Otkriveno je kako pacijenti s mutacijama navedenog gena razvijaju teži oblik bolesti u odnosu na pacijente kod kojih mutacije nisu pronađene, a uz to imaju povećanu incidenciju razvoja kožnih infekcija herpes virusom, različitih alergija te astme. Međutim, atopijski dermatitis javlja se kod otprilike 42% heterozigota s filagrinskim mutacijama, što upućuje da je za razvoj bolesti važna kompleksna interakcija okolišnih čimbenika i nasljeđa (Irvine i sur., 2011). Geni koji kodiraju komponentne imunskog sustava vezani su uz brojne kromosomske regije. Kod atopijskog dermatitisa uočena je povećana proizvodnja C-C kemokina koja dovodi do alergijske upale. Najvažniji predstavnik C-C kemokina je RANTES (engl. *regulated-on-activation normal T-cell, expressed and secreted*), smješten u kromosomskoj regiji 17q11, a mutacije njegove

promotorske regije gena povezane su s razvojem ekcema. Također su bitne i mutacije gena za lance receptora za IgE, lociranih na kromosomskoj regiji 11q13, kao i mutacije gena za alfa-lanac receptora za IL-4 koji je lociran na kromosomskoj regiji 16q12 (Bussman i sur., 2011).

1.3.4. Mikrobiom kože

Na površini ljudske kože žive milijuni različitih mikroorganizama (bakterije, virusi, gljivice) koji čine kožni mikrobiom. Na različitim dijelovima kože zbog različitih fizičkih i kemijskih karakteristika, mikrobiološka flora može varirati, a zbog različitih spolnih hormona i produkcije sebuma, različita je i među spolovima. Mikrobiom kože podložan je promjenama i uslijed korištenja sistemskih i topikalnih antibiotika, kozmetike i ostalih sredstava za higijenu kože, kao i kod nekih bolesti (Salava i Lauerma, 2014). To je posebno istaknuto kod atopijskog dermatitisa. Od 1970-ih do danas provela su se brojna istraživanja kojima se dokazala povećana kolonizacija *S.aureus* kod oboljelih od atopijskog dermatitisa, čak kod 80-100% bolesnika, u usporedbi s 5-20% kod zdrave populacije. Rast *S.aureus* omogućava povećani pH kože do kojeg dolazi zbog narušene barijerne funkcije kože. Da bi se koža mogla uspješno braniti od patogenih mikroorganizama, potrebna je određena razina endogenog AMP-a. Kod atopijskog dermatitisa, povećana proizvodnja upalnih citokina IL-4, IL-5 te IL-13 od strane Th2 limfocita u koži dovodi do smanjenja razine endogenog AMP-a, a to dovodi do smanjenja raznolikosti kožnog mikrobioma i povećanog rasta *S.aureus*. Osim što bakterija stvara toksine (npr. hemolizin- α ili α -toksin), smatra se kako lučenje egzogenih serinskih proteaza doprinosi oštećenju kožne barijere, no to se još treba dokazati daljnjim istraživanjima.

Osim *S.aureus*, u koži atopičara otkriveni su i kvasac *Malessezia sympodialis* te površinski dermatofit *Trichophyton rubrum*, što je uključilo i antifungalne lijekove kao terapijsku mogućnost (Williams i Gallo, 2015).

1.3.5. Faktori okoline

Prevalencija atopijskog dermatitisa zadnjih desetljeća je u konstantnom porastu, pogotovo u urbanim regijama, što je povezano s izloženošću različitim kemikalijama iz okoline, npr. polutantima (benzen, dušikovi oksidi, ugljikov monoksid), kontaktnim alergenima, kožnim iritansima, prehrambenim aditivima, sastojcima kozmetike itd. Izloženost takvim kemikalijama može utjecati na razvoj imunskog sustava kod djece te dovesti do disbalansa upalnih stanica, uz pretjeran odgovor Th2-limfocita (Kim, 2015). Brojne studije provele su se od 1940-ih godina do danas koje su pokazale snažnu povezanost atopijskog dermatitisa i

aeroalergena. Kod 40-50% atopičara otkrivena je hipersenzitivnost na aeroalergene koja korelira s težinom stupnja bolesti (Ćosićkić i sur., 2012). Aeroalergeni, kao što su pelud i grinje iz kućne prašine, mogu potaknuti upalnu reakciju u koži i dovesti do povećanja razine IgE, ali i direktno oštećuju epidermu aktivacijom endogenih serinskih proteaza (Cork i sur., 2009).

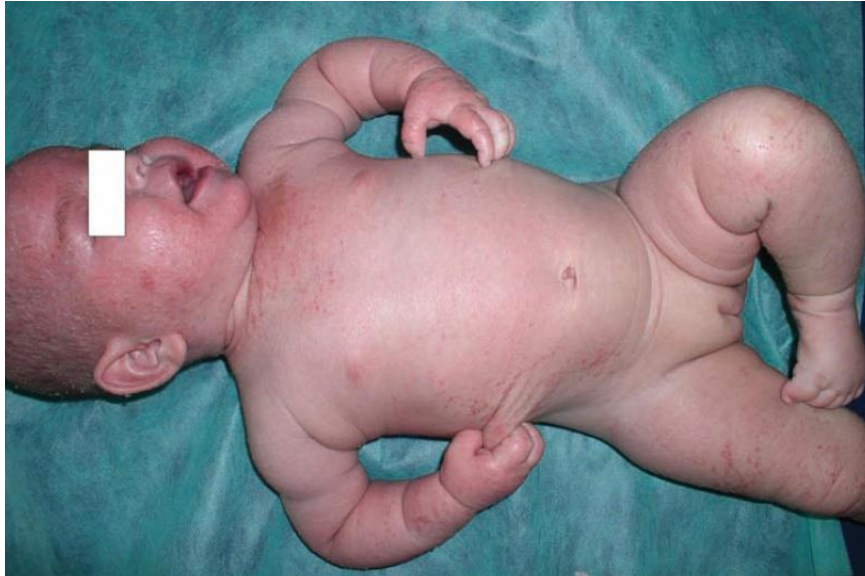Otkriveno je i kako alergije na hranu mogu korelirati s težinom stupnja bolesti, posebno kod djece. Najčešće se radi o alergenima prisutnima u jajima, mlijeku, soji, kikirikiju i pšenici koji su povezani s razvojem egzematoznih kožnih lezija (Kim, 2015).

1.4. KLINIČKA SLIKA

Zbog kompleksne etiologije bolesti na koju utječe više faktora, bolest se može različito manifestirati kod svakog pojedinca, od blagog oblika do teškog s ozbiljnim posljedicama za oboljelog i njegovu obitelj. Bolest je intermitentnog tijeka, što znači da ima razdoblja poboljšanja i pogoršanja. Najčešći simptomi su svrbež, crvenilo i otečenost kože, suha koža (kseroderma), pojava krasta i plakova, bijeli dermatografizam. Neugodan svrbež često se ističe kao glavni simptom atopijskog dermatitisa koji uvelike otežava život oboljelom, a zbog konstantnog grebanja dolazi do dodatnog oštećenja kože i razvoja sekundarnih lezija te pogoršavanja upale kože. Upala u koži može djelovati na melanocyte na način da ili povećava ili smanjuje njihovu aktivnost, zbog toga područja zahvaćena lezijama mogu biti hipopigmentirana ili hiperpigmentirana. Međutim, takve promjene su reverzibilne. S obzirom na vrijeme pojave kožnih promjena te prema kliničkoj slici, atopijski dermatitis može se podijeliti u 3 faze: dojenačka faza, dječja faza i adolescentna faza (Kunz i Ring, 2006).

1.4.1. Atopijski dermatitis dojenačke faze (0-2 godine)

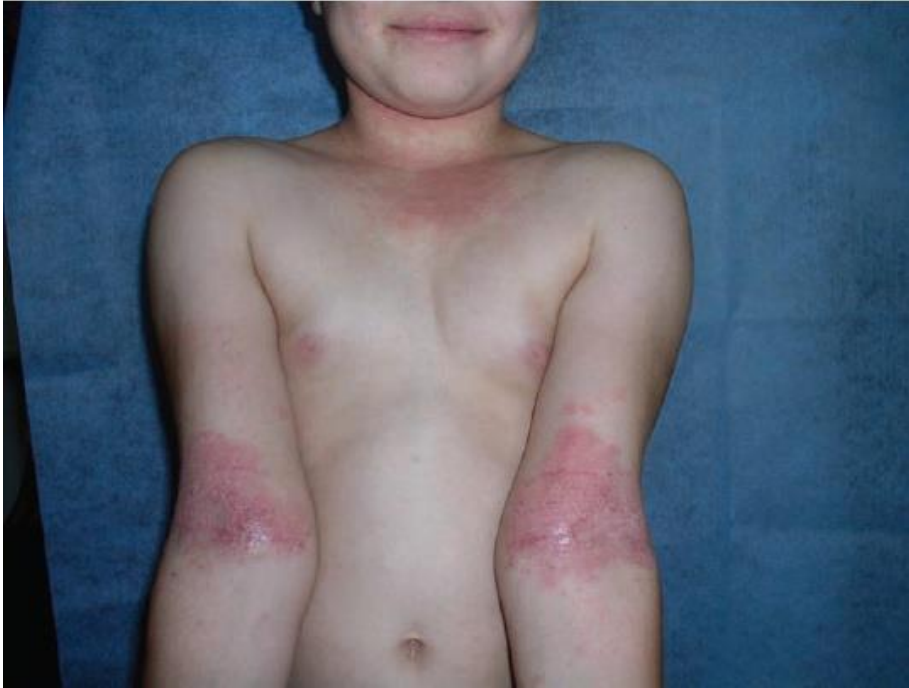Za ovu fazu života karakteristične su promjene na obrazima, vlasištu, vratu, trupu te prednjim dijelovima ekstremiteta, oko ručnog i skočnog zgloba. Prisutno je crvenilo i suhoća kože uz ljuštenje, a mogu se razviti i kraste i eritematozne makule. Ako je zahvaćeno vlasište, promjene mogu biti blage te izgledom podsjećati na prhut, a kod ozbiljnih stanja razvijaju se kraste. Pelenska i perioralna regija su pošteđene. Svrbež je veliki problem jer se novorođenčad nesvjesno grebe, a to dovodi do razvoja kožnih lezija i mogućih sekundarnih infekcija, npr. streptokokom ili stafilokokom. Kod sekundarne infekcije uzrokovane streptokokom bit će prisutni eritem i edem oko egzematozne regije, a kod stafilokokne infekcije žućkaste kraste (Kunz i Ring, 2006).



Slika 1. Dojenče s generaliziranim atopijskim dermatitisom uz izražen svrbež (Murat-Sušić, 2007).

1.4.2. Atopijski dermatitis dječje faze (2-12 godina)

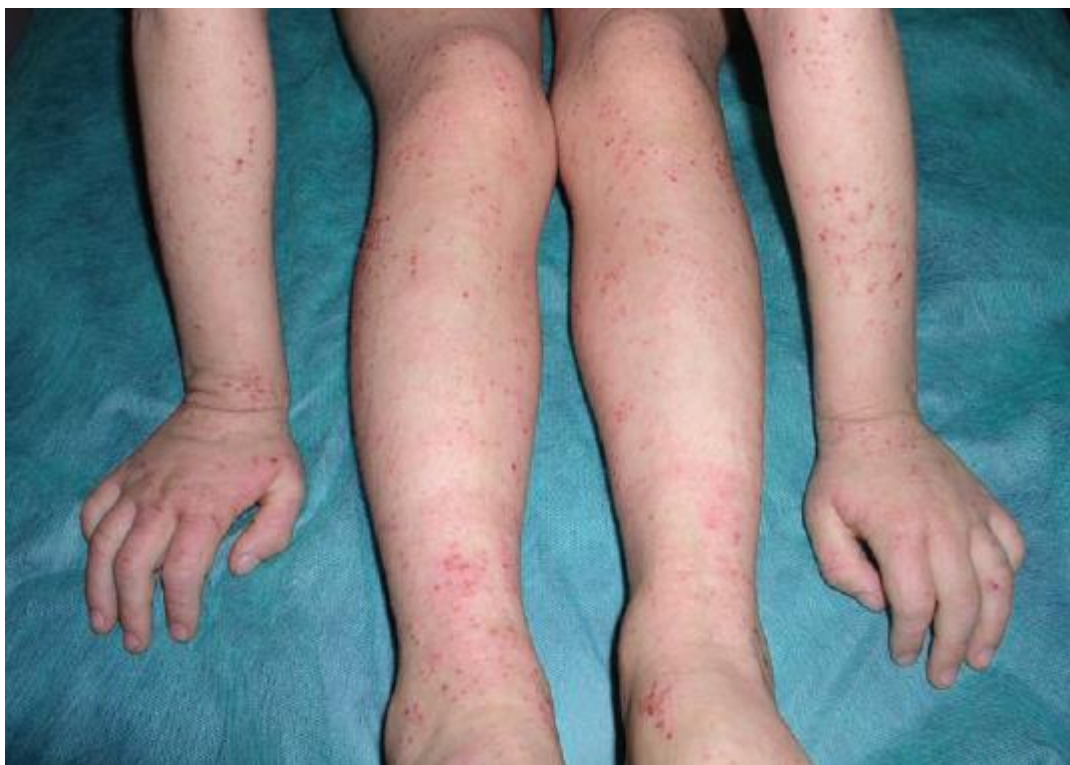U ovoj fazi bolest se najčešće razvija oko koljena i laktova, zbog čega se i naziva fleksuralni ekcem, ali mogu biti zahvaćena i ostala područja, npr. zglobovi, vrat, glutealno područje i lice. U akutnoj fazi prisutne su crvene lezije, a zbog dugotrajnog grebanja, u kroničnoj fazi razvija se zadebljala, odnosno lihenificirana koža koju je teže liječiti. Lihenificirana područja mogu biti ili crvena ili blijeda, a to je posebno istaknuto kod Azijaca i crnaca (Kunz i Ring, 2006).



Slika 2. Karakteristična distribucija kod starijeg djeteta (vrat, dekolte, pregibi laktova) (Murat-Sušić, 2007).

1.4.3. Atopijski dermatitis adolescentne faze (12-18 godina) te odrasle dobi

Atopijski dermatitis ima tendenciju povlačenja prije adolescencije, ali kod 10% pacijenata se može i nastaviti kroz adolescenciju. Kod nekih ljudi se i nakon remisije može opet javiti u odrasloj dobi, najčešće zbog utjecaja stresa. Od kliničkih znakova prisutna su lihenificirana područja koljena i laktova, a karakteristične su promjene oko očiju, najčešće crvenilo i edem. Kod iznimno ozbiljnih stanja, može se javiti i generalizirano crvenilo i lihenifikacija (Kunz i Ring, 2006).



Slika 3. Generalizirane promjene uz ekzorijacije na ekstremitetima (Murat-Sušić, 2007)

1.4.4. Ostale egzematozne promjene kod pacijenata

Pityriasis alba je stanje koje obično zahvaća djecu i adolescente, a manifestira se kao hiperpigmentirano područje nejasnog ruba, uglavnom na područjima lica, vrata i gornjeg dijela trupa. Posebno je vidljivo kod djece tamnije boje kože ili nakon ljeta i izlaganja sunčevim zrakama. Normalna pigmentacija kože uspostavlja se nakon 2 do 3 mjeseca.

Diskoidni papularni oblik karakteriziran je papularnim lezijama na udovima koje su obično simetrične.

Lichen simplex je lokalizirano zadebljanje kože koje nastaje zbog kontinuiranog grebanja. Kod žena se javlja najčešće na stražnjoj strani vrata, a kod muškaraca na nogama.

Prurigo nodularis karakteriziran je nodularnim promjenama iz izrazit svrbež, a smatra se kako je pozadina takvog stanja psihološka te se često javlja kod žena srednje životne dobi (Kunz i Ring, 2006).

1.4.5. Komorbiditeti

Kao što je prethodno navedeno, atopijski dermatitis dio je „atopijskog marša“ tako da s godinama može progredirati u neku od atopijskih bolesti-alergiju na hranu, astmu ili alergijski rinitis.

Zbog oštećene barijere, koža je podložna brojnim infekcijama, bakterijskim, gljivičnim ili virusnim (najčešće virus *Herpes simplex*).

Od komorbiditeta potrebno je istaknuti probleme s mentalnim zdravljem. Zbog intenzivnog svrbeža često se javljaju nesanicu, razdražljivost, a zbog iscrpljenosti bilo samog pacijenta ili osoba iz njegove okoline, često se javlja anksioznost. Zbog promjena koje se događaju na koži, stariji pacijenti mogu razviti probleme sa samopouzdanjem. Zadnjih godina provode se istraživanja o učincima atopijskog dermatitisa na mentalno zdravlje te su znanstvenici došli do zaključka kako je atopijski dermatitis povezan s razvojem poremećaja hiperaktivnosti (engl. ADHD, *Attention deficit hyperactivity disorder*), depresije te autizma (Yaghmaie i sur., 2012).

Neke studije pokazuju kako osobe s atopijskim dermatitisom koje ne uzimaju sistemske anti-inflamatorne terapije imaju veći rizik za razvijanje autoimunih bolesti kao što su reumatoidni artritis ili upalne bolesti crijeva (Schmitt i sur., 2016), dok druge studije ispituju povezanost atopijskog dermatitisa i kardiovaskularnih komorbiditeta, ali to je još uvijek predmet daljnjih istraživanja.

1.5. DIJAGNOSTIKA

Dijagnoza atopijskog dermatitisa postavlja se na temelju anamneze i kliničke slike pacijenta. Prema procjeni stanja bolesti te udruženosti s drugim simptomima (npr. probavne smetnje ili smetnje disanja) mogu se raditi određeni alergološki testovi kojima se utvrđuje uzročnik alergijske reakcije.

1.5.1. Dijagnostički kriteriji

Zlatni standard u dijagnostici predstavljaju kriteriji prema Hanifinu i Rajki iz 1980. godine, koji kriterije dijele na glavne i sporedne. Za postavljanje dijagnoze potrebna je prisutnost 3 ili više glavnih kriterija te 3 ili više sporednih. Glavni kriteriji su prisutnost kroničnog svrbeža, obiteljska povijest atopijskog dermatitisa, tipična distribucija (u dojenačkoj dobi na licu te vanjskim dijelovima ekstremiteta, a u dječjoj fazi na unutarnjim pregibima ekstremiteta) te kronične ili ponavljajuće kožne lezije, a sporedni kriteriji su keratoza, hiperlinearnost dlanova, povećana razina IgE, dermatitis na dlanovima i/ili stopalima, kronične lezije na vlasištu, povećana sklonost kožnim infekcijama (npr. stafilokokne infekcije ili infekcije virusom *Herpes simplex*), bijeli dermografizam i rekurentni konjuktivitis (Eigenmann, 2001). Britanski dijagnostički kriteriji revidirani su na način da je osnovni kriterij svrbež, uz minimalno 3 dodatna kriterija kao što su vidljivi ekcem lica i prednjih dijelova ekstremiteta

kod dojenčadi te ekcem pregiba ekstremiteta kod djece, prisutnost dermatitisa, astme ili alergijskog rinitisa u osobnoj ili obiteljskoj anamnezi, prisutnost suhe kože u zadnjih 12 mjeseci te početak bolesti u dojenačkoj dobi života (Williams i sur., 1994).

Američka akademija za dermatologiju predložila je kriterije koji se sastoje od nužnih kriterija koji moraju biti prisutni (svrbež, ekcem kroničnog ili relapsirajućeg tijeka na karakterističnim područjima ovisno o dobi), važnih kriterija koji su prisutni u većine oboljelih, a govore u prilog dijagnozi (početak bolesti u ranoj životnoj dobi, prisutnost atopijskih bolesti u obitelji i suha koža) te pridruženih kriterija koji mogu pomoći u postavljanju dijagnoze, ali su sami nedovoljni. Tu spadaju atipični vaskularni odgovori kao npr. bijeli dermografizam, okularne i periokularne promjene, hiperlinearnost dlanova, perioralne lezije i *Pityriasis alba* (Eichenfield i sur., 2003).

1.5.2. Alergološka obrada

U atopijskom dermatitisu može doći do pojave ekcema ili egzacerbacije simptoma prilikom susreta s alergenima iz hrane, najčešće alergenima iz kravljeg mlijeka, jaja, pšenice, soje i kikirikija kao i inhalacijskim alergenima te je zbog toga pacijente važno podvrgnuti alergološkim testovima da bi se utvrdilo što je uzrok pogoršanja. Reakcije hipersenzitivnosti mogu biti akutnog tipa koji se očituje pojavom urtikarije, gastrointestinalnih ili respiratornih smetnji, a odgođeni tip reakcije javlja se nakon 2 do 48 sati od izloženosti alergenu, a karakteriziran je pojavom egzematoznih kožnih lezija. Testovi koji se provode mogu biti *in vitro* ili *in vivo*. *In vitro* testovi uključuju određivanje razine serumskog IgE, a *in vivo* testovi uključuju primjenu alergena na kožu, npr. kožni ubodni test (engl. *prick test*) kojim se dokazuje akutni tip reakcije ili atopijski epikutani test (engl. *patch test*), gdje se alergeni u metalnim komoricama lijepe za leđa, a rezultati se očitavaju nakon 48 do 72 sata (Ring i sur., 2012).

1.6. LIJEČENJE

U liječenju atopijskog dermatitisa osnovu terapije čini emolijentna terapija koja koži pruža potrebnu vlažnost i sprječava gubitak vode, uz izbjegavanje čimbenika koji dovode do pogoršanja (odjeća od vune i sintetičkih materijala, dim cigareta, agresivni sapuni i kozmetika, kućna prašina, grinje, pelud itd). Terapija u užem smislu uključuje lokalnu i/ili sistemsku primjenu lijekova. U primjeni su najčešće lokalno primjenjeni kortikosteroidi i inhibitori kalcineurina, a u slučaju superinfekcije koriste se različita antimikrobna sredstva (antibiotici, antimikotici). U težim slučajevima mogu se koristiti i imunomodulatori, a uz

osnovnu terapiju primjenjuje se i fototerapija. U slučaju prisutne alergija na hranu, potrebno je modificirati prehranu s ciljem sprječavanja egzacerbacija (Ring i sur., 2012.)

2. OBRAZLOŽENJE TEME

Atopijski dermatitis jedna je od najčešćih kroničnih bolesti kože čija je prevalencija u konstantom porastu. Zbog toga što najčešće zahvaća dječju populaciju, predstavlja veliki teret ne samo za oboljelog, već i za kompletnu obitelj. Zbog brojnih komplikacija i komorbiditeta koje sa sobom nosi ova bolest, potrebno je uložiti veliki napor u istraživanja novih terapijskih mogućnosti i načina prevencije.

Cilj ovog teorijskog diplomskog rada je istražiti koje sve mogućnosti liječenja postoje, uz naglasak na nove terapijske mogućnosti.

3. MATERIJALI I METODE

U ovom diplomskom radu izneseni su stručni i znanstveni podaci vezani uz epidemiologiju, etiologiju, patogenezu, dijagnostiku i liječenje atopijskog dermatitisa. Za istraživanje su se koristili aktualni udžbenici iz farmakologije te relevantni znanstveni i stručni članci koji su prikupljeni pretraživanjem *Pubmed*, *Medscape* i *Medline* baza podataka prema ključnim riječima: *atopic dermatitis*, *filaggrin*, *pimecrolimus*, *tacrolimus*, *corticosteroids*

4. REZULTATI I RASPRAVA

4.1. PRAVILNA NJEGA KOŽE KOD OŠTEĆENE BARIJERNE FUNKCIJE

Kao što je prethodno rečeno, kod atopijskog dermatitisa narušena je barijerna funkcije kože zbog kombinacije genetičkih i okolišnih čimbenika. Kao primaran uzrok često se ističe mutacija gena za filagrin koja u konačnici dovodi do smanjene vlažnosti kože, odnosno do transepidermalnog gubitka vode. Zbog nedostatka intercelularnih lipida, korneociti u rožnatom sloju (lat. *stratum corneum*) nisu čvrsto povezani te osim što dolazi do gubitka vode, takva koža je propusna za različite čimbenike iz okoline kao što su mikroorganizmi i alergeni, a to u konačnici dovodi do upale kože. Zbog svega navedenog dolazi se do zaključka kako bi osnovu terapije atopijskog dermatitisa trebala činiti pravilna njega kože, odnosno redovita primjena emolijensa koja bi pomogla sačuvati primarnu funkciju kože i spriječiti egzacerbacije.

Važno je redovito provoditi higijenu kože, najviše zbog uklanjanja krasta na koži tijekom egzacerbacija. Preporučuje se kratko kupanje u vodi temperature između 27 i 34 °C. Treba se izbjegavati primjena agresivnih sapuna jer mogu pogoršati isušenost kože, a umjesto njih koristiti sindete i vodene otopine bez iritansa i alergena. U kupke se mogu dodavati ulja koja stvaraju zaštitni lipidni sloj na površini kože i tako sprječavaju isušivanje. Zbog antibakterijskog djelovanja kože se dodati i natrijev hipoklorit. Kod sušenja kože treba izbjegavati agresivno trljanje kože ručnikom, a važno je da se unutar 3 minute od kupanja primjeni emolijens kako bi se najbolje mogao upiti dok je koža još lagano vlažna („pravilo 3 minute“).

Emolijensi čine osnovnu terapiju održavanja i sprječavaju pojavu kliničkih znakova kao što su svrbež, crvenilo, fisure i lihenifikacija. Pripravci s emolijentnim djelovanjem dolaze u obliku masti, krema, losiona, gelova i ulja. Prednost u primjeni daje se mastima zbog manjeg sadržaja konzervansa koji mogu djelovati iritativno, ali i zbog okluzivnog učinka koji sprječava transepidermalni gubitak vode. Losioni su pripravci na bazi vode te su zbog toga najmanje u uporabi jer zbog isparavanja vode pridonose većem isušivanju kože. Treba ih primjenjivati barem 2 puta dnevno tako da se određena količina emolijensa stavi na dlan, zagrije trljanjem drugim dlanom i nježno umasira u kožu. Preporučena količina emolijensa je od 150 do 200 grama tjedno za djecu te 500 grama tjedno za odrasle (Ring i sur., 2012).

Kod akutnih promjena za brzo smirivanje simptoma i poboljšanje zacjeljivanja kože mogu se koristiti vlažni povoji. Ovisno o stanju kože, mogu se nanositi ili emolijens ili lokalni kortikosteroid. Potom se na kožu stavi gaza natopljena fiziološkom otopinom koja se fiksira suhim povojem te se ostavi na koži nekoliko sati do 24 sata, uz povremeno vlaženje donje

gaze. Umjesto gaze može se koristiti pamučna pidžama, a umjesto fiziološke otopine prokuhana voda iz slavine (Eichenfield i sur., 2014).

4.2. LOKALNA TERAPIJA

4.2.1. Lokalna kortikosteroidna terapija

Topikalni glukokortikoidi su zadnjih desetljeća terapija izbora u liječenju atopijskog dermatitisa. Glavno terapijsko djelovanje glukokortikoida je protuupalno, antipruritičko i vazokonstriktivno, a mehanizam djelovanja temelji se na inhibiciji fosfolipaze A2, enzima koji je važan za stvaranje arahidonske kiseline iz membranskih lipida. Arahidonska kiselina prekursor je prostaglandina i leukotriena, koji su jedni od glavnih upalnih medijatora. Osim prostaglandina i leukotriena, glukokortikoidi smanjuju stvaranje i oslobađanje ostalih upalnih medijatora- kinina, histamina, lizosomalnih enzima i komplementa na način da inhibiraju transkripciju gena za te proteine. Mogu utjecati na ravnotežu Th1 i Th2 upalnog odgovora jer inhibiraju stvaranje proupalnih citokina kao što su interleukini-1, 2 i 6, faktor tumorske nekroze- α (engl. *tumor necrosis factor*, *TNF- α*) te interferon- γ (IFN- γ), a potiču stvaranje protuupalnih citokina kao što su interleukin-10 (IL-10) i transformirajući faktor rasta (engl. *transforming growth factor*). Smanjuju vazodilataciju i propusnost krvnih žila, čime se smanjuje ekstravazacija seruma, otok i svrbež, ali i kemotaksija leukocita i makrofaga u upaljeno područje. Imunosupresivnim djelovanjem inhibiraju proliferaciju limfocita i stvaranje protutijela, a imaju i antimitotsko djelovanje prema humanim epidermalnim stanicama. Glukokortikoidi se mogu apsorbirati s kože ovisno o apliciranoj dozi te stupnju oštećenosti rožnatog sloja kože, ali se pretpostavlja kako se ne apsorbira više od 5% primjenjene doze. Treba voditi računa kako se apsorpcija lijeka povećava pod okluzivnim zavojima zbog povećane temperature i vlažnosti. U liječenju se mogu kombinirati s emolijensima kako bi im se poboljšao učinak tako da se primjenjuju 15 minuta nakon nanošenja kreme ili 15 minuta prije masti. Topikalni kortiksteroidi mogu se ovisno o svojoj potentnosti podijeliti na različite klase, a podjela se zasniva na vazokonstriktornom djelovanju. Kortikosteroidi niske potentnosti (alklometazon dipropionat) primjenjuju se na lice i aksilarno područje te općenito kod male djece, u ostalim regijama mogu se primijeniti kortikosteroidi srednje potentnosti (betametazon valerat, mometazon furoat, flutikazon propionat, metilprednizolon), a oni najjače potentnosti (betametazon dipropionat, klobetazol dipropionat) mogu se primijeniti samo na lihenificiranu kožu šaka i stopala. Podloga u koju je kortikosteroid uklopljen može uvelike utjecati na potentnost i kliničku učinkovitost. Masti su

zbog okluzivnog učinka neprikladne za primjenu na većoj površini pa se najčešće koriste na lihenificiranim područjima šaka i stopala, ali zbog niskog sadržaja konzervansa najmanje iritiraju kožu. Pacijentima je najlakše primjenjivati kortikosteroid u obliku kreme, ali konzervansi mogu dovesti do alergijskih reakcija. Losioni i gelovi su zbog visokog sadržaja vode i vodotopljivih komponenti prikladni za područja obrasla dlakama, npr. za vlasište (Lipozenčić i Gorgievska Sukarowska, 2007). Tradicionalni reaktivni pristup koji uključuje primjenu topikalnih kortikosteroida samo u akutnoj fazi bolesti u novije vrijeme češće se zamjenjuje proaktivnim pristupom, odnosno prolongiranom primjenom niske doze topikalnih kortikosteroida na područja koja su bila zahvaćena ekcemom u kombinaciji s redovitom primjenom emolijensa. U reaktivnom pristupu kortikosteroidi se primjenjuju 2 puta dnevno uz emolijense, a nakon zacjeljivanja lezija kreće proaktivni pristup, najčešće 2 puta tjedno. Doze lokalne kortikosteroidne terapije određuje se prema FTU pravilu (engl. *finger tip unit*) koje izražava količinu kreme koja se istisne duž jagodice prsta odrasle osobe ako je veličina otvora tube 5 mm. Prema tome, 1 FTU odgovara količini od 0,5 grama kreme. Kod djece starosti od 3 do 12 mjeseci dovoljna količina iznosi 1 FTU na svaki pojedini dio tijela, a u kasnijoj dobi doza se može povećati ovisno o zahvaćenoj površini. Mjesečna dozvoljena doza lokalne terapije kortikosteroidom srednje jačine iznosi 15 grama kod dojenčeta, 30 grama kod djeteta te 60 do 90 grama kod adolescenata i odraslih (Ring i sur., 2012).

Kod dugotrajne i neadekvatne primjene lokalne kortikosteroidne terapije može doći do pojave neželjenih učinaka, bilo na mjestu primjene ili sistemski. Najčešća nuspojava je atrofija kože na mjestu primjene lijeka zbog antiproliferativnog učinka kortikosteroida na keratinocite i fibroblaste. Već u prvom tjednu primjene dolazi do smanjenja obujma stanica i broja staničnih slojeva u rožnatom sloju. Zbog djelovanja na fibroblaste, dolazi do smanjenog stvaranja kolagena i mukopolisaharida, koža postaje tanja, osjetljivija na mehaničke podražaje i javljaju se strije (Lipozenčić i Gorgievska Sukarova, 2007). Epidermalno stanjivanje kože reverzibilna je pojava, ali ukoliko se pojave strije i teleangiektazije koje su znakovi atrofije dermisa i subkutanog tkiva, promjene su obično trajne. Kod dugotrajne primjene potentnih i vrlo potentnih kortikosteroida mogu se javiti i sistemske nuspojave. Kortikosteroidi mogu dovesti do supresije osi hipotalamus-hipofiza i dovesti do smanjenja raste kod djece. Mogu se javiti Cushingov sindrom, hiperglikemija, hipertenzija, hipokalcemija, osteopatija, katarakta i glaukom. Zbog navedenih nuspojava, u novije vrijeme često se spominje tzv. kortikosteroidna fobija među roditeljima oboljelih ili samih pacijenata, opisana kao iracionalni strah i anksioznost uslijed nerazumijevanja indikacija i djelovanja topikalnih kortikosteroida (El Hachem i sur., 2017). Međutim, lokalna kortikosteroidna terapija je zlatni standard u liječenju

dermatoloških bolesti. Uz ispravnu edukaciju pacijenata i njihovih obitelji cilj je postići adekvatnu uporabu kako bi se minimalizirale nuspojave i postigao najbolji terapijski učinak.

4.2.2. Lokalni inhibitori kalcineurina

Od topikalnih inhibitora kalcineurina u upotrebi su takrolimus (0,1% i 0,03%) i pimekrolimus (1%), lipofilni makrolaktamski derivati s protuupalnim učinkom. Svoj učinak prvenstveno ostvaruju u T-limfocitima, ali zabilježen je i učinak na B-limfocite, antigen-prezentirajuće dendritičke stanice, mastocite i keratinocite. Nakon što dendritičke stanice prezentiraju antigen T-limfocitima, dolazi do njihove aktivacije i početka transkripcije gena za proupalne citokine. Pimekrolimus i takrolimus se vežu za citoplazmatski protein makrofilin-12 koji ima funkciju peptidil-prolil *cis-trans* izomeraze te inhibiraju njegovu izomeraznu funkciju. Kompleks lijeka i makrofilina-12 se veže za kalcineurin, serin-treonin fosfatazu ovisnu o Ca^{2+} i kalmodulinu. Funkcija kalcineurina je defosforilacija citoplazmatske podjedinice nuklearnog faktora aktiviranih T-stanica (NF-ATp) koji djeluje kao transkripcijski faktor gena za proupalne citokine. Kada takrolimus/pimekrolimus blokira fosfataznu aktivnost kalcineurina, NF-ATp se ne može translocirati u jezgru te formirati kompleks s nuklearnom podjedinicom transkripcijskog faktora aktiviranih T-stanica (NF-ATn). To dovodi do inhibicije transkripcije IL-2 koji je važan za proliferaciju i diferencijaciju T-limfocita. Osim inhibicije nastanka IL-2, spriječena je transkripcija IL-3, IL-4, IL-4, TNF- α i INF- γ . Takrolimus može inhibirati proizvodnju histamina u mastocitima kože (Alaiti i sur., 1998). Takrolimus i pimekrolimus indicirani su za liječenje atopijskog dermatitisa kod djece starije od 2 godine koji ne reagiraju na topikalno liječenje kortikosteroidima ili je njihova primjena kontraindicirana. Prvi su izbor u lokalnom liječenju atopijskog dermatitisa na područjima gdje je koža tanka i osjetljiva (područje lica, vrata, prepona, aksila i spolovila) jer, za razliku od kortikosteroida, ne inhibiraju sintezu kolagenskih vlakana pa ne dovode do stanjivanja i atrofije kože koja je vrlo česta nuspojava dugotrajne primjene kortikosteroida. Također, sigurni su za primjenu na područjima oko očiju jer ne dovode do pojave glaukoma i katarakte. Rani početak liječenja lokalnim inhibitorima kalcineurina, već pri prvoj pojavi svrbeža i crvenila, dovodi do smanjenja progresije bolesti te produžuje razdoblje remisije, a i smanjuje se potreba za korištenjem lokalnih kortikosteroida (Rezaković i sur., 2014). Lokalni inhibitori kalcineurina primjenjuju se u tankom sloju dva puta dnevno te ih je potrebno lagano i potpuno utrljati na oboljela mjesta. Mogu se primjenjivati kratkotrajno u akutnoj fazi bolesti ili

intermitetno za dugotrajnu upotrebu kako bi se smanjila mogućnost recidiva bolesti. Najčešće nuspojave su reakcije na mjestu primjene koje se manifestiraju kao osjećaj topline ili pečenja koji počinje u prvih 5 minuta nakon primjene lijeka i traje do 1 sat te je ova nuspojava obično prolazna nakon prvog tjedna primjene lijeka. Mogu se javiti svrbež, eritem, ljuštenje i edem (Carr, 2013). Farmakokinetička istraživanja pokazala su kako se zbog velike molekulske mase minimalno sistemski apsorbiraju. Najviše zabrinutosti izazvalo je pitanje izazivaju li lokalni inhibitori kalcineurina karcinom kože ili limfom. Otkada je FDA (engl. *Food and Drug Administration*) 2006. godine objavila upozorenje o mogućnoj povezanosti malignih bolesti i lokalne upotrebe inhibitora kalcineurina, provela su se brojna istraživanja koja su opovrgnula tu teoriju, a novija istraživanja čak pokazuju i na manju učestalost limfoma kod osoba koje su primjenjivale pimekrolimus u odnosu na običnu populaciju (Rezaković i sur., 2014).

4.2.3. Lokalna antimikrobna i antiseptička terapija

Brojna klinička ispitivanja o primjeni topikalnih antibiotika/antiseptika, antibakterijskih sapuna i kupki nisu dala dovoljno pozitivnih rezultata koje bi uključilo ovakav tip terapije u smjernice za liječenje atopijskog dermatitisa. Iako se pokazalo kako istovremena primjena topikalnih antibiotika i topikalnih kortikosteroida dovodi do redukcije broja *S.aureus* na koži, ta kombinacija na globalnoj razini nije dovela do poboljšanja ishoda liječenja. Pacijentima s teškim oblikom atopijskog dermatitisa uz dokazanu sekundarnu bakterijsku infekciju savjetuje se primjena tzv. *bleach baths* uz intranazalnu primjenu mupirocina (Eichenfield i sur., 2014). Pojam *bleach baths* uključuje primjenu kupki natrijevog hipoklorita, koncentracije 0,005%, koja se dobije dodatkom 60-120 ml 6% natrijevog hipoklorita u 151 litru vode. Kupke se preporučuju 2-3 puta tjedno uz obavezno ispiranje čistom vodom nakon kupanja (Barnes i Greive, 2013).

4.3. SISTEMSKA TERAPIJA

Sistemska terapija indicirana je ukoliko lokalnom terapijom nije postignut zadovoljavajući učinak u smislu kontrole simptoma ili ako se javila lokalna alergijska reakcija na primijenjeni lijek, kao i kod pacijenata kod kojih bolest može imati negativan učinak na poslovni i socijalni život. Koriste se imunomodulatori, sistemski kortikosteroidi, oralni inhibitori kalcineurina, antimikrobni lijekovi, oralni antihistaminici i fototerapija.

4.3.1. Terapija imunomodulatorima

Ciklosporin A je ciklički polipeptid koji se sastoji od 11 aminokiselina. Snažan je imunosupresivni agens sa specifičnim i reverzibilnim djelovanjem na limfocite, dok za razliku od citostatika ne suprimira hematopoezu i nema učinak na funkciju fagocita. Na staničnoj razini djeluje tako da se u citoplazmi T-limfocita veže za protein ciklofilin te sprječava aktivaciju transkripcije gena za interleukin-2. Može blokirati limfocite u G0 i G1 fazi staničnog ciklusa te inhibirati antigenom potaknuto otpuštanje limfokina i aktiviranih T-limfocita. Inače se koristi kao imunosupresiv nakon transplantacija, ali u *off-label* primjeni ima važnu ulogu u liječenju atopijskog dermatitisa gdje dovodi do poboljšanja simptoma već u prva dva tjedna korištenja. Preporučene dnevne doze kreću se između 2,5 i 5 mg/kg/dan u dvije podijeljene doze. Ako se početnom dozom od 2,5 mg/kg/dan unutar 2 tjedna ne postigne zadovoljavajući odgovor, doza se brzo može povećati do 5 mg/kg/dan. Najčešće se provode ciklusi liječenja od 8 tjedana, ali se terapija održavanja može provoditi i do godinu dana. Neovisno o primijenjenoj dozi zabilježene su nuspojave kao što su prolazno povećanje serumskog kreatinina, infekcije, nefrotoksičnost, hipertenzija, tremor, glavobolje, gingivalna hiperplazija i povećani rizik od limfoma (Sidbury i sur., 2014).

Azatioprin je imidazolski derivat 6-merkaptopurina koji se *in vivo* dijeli na 6-merkaptopurin i metilnitroimidazol u jednakom omjeru. 6-merkaptopurin prolazi staničnu membranu te se konvertira u različite tio-analoge purina te inhibira sintezu nukleinskih kiselina čime se sprječava proliferacija stanica koje sudjeluju u imunom odgovoru (B i T-limfocita). Inkorporacijom tio-analoga purina u molekulu DNA dolazi do njenog oštećenja. Zbog ovakvog mehanizma djelovanja, za ostvarivanje potpunog učinka potreban je duži vremenski period. Početna doza kreće se između 1 i 3 mg/kg/dan, a kada se postigne odgovarajući terapijski učinak, za terapiju održavanja koristi se najmanja moguća doza. Ukoliko nakon 3 mjeseca korištenja nema znakova poboljšanja bolesti, potrebno je prekinuti liječenje. Nuspojave ovise o individualnoj aktivnosti tiopurin-metil-transferaze, a osobe sa smanjenom aktivnošću podložne su većoj toksičnosti lijeka. Zato se prije početka liječenja azatioprinom preporučuje ispitivanje aktivnosti tiopurin-metil-transferaze. Nuspojave su najčešće vezane za gastrointestinalni trakt, uključuju mučninu, povraćanje, napuhnutost i grčeve, a može doći do glavobolje, leukopenije, reakcija hipersenzitivnosti te hepatotoksičnosti koja je ovisna o dozi (Sidbury i sur., 2014).

Metotreksat je antagonist folne kiseline koji blokira sintezu DNA, RNA i purina te tako inhibira proliferaciju stanica. Nakon ulaska u stanicu aktivnim transportom, dolazi do njegove poliglutamacije čime se pojačava trajanje citotoksičnog učinka. Najveći učinak ostvaruje u S fazi mitoze stanica. Koristi se u liječenju malignih bolesti, ali jedna od brojnih *off-label* primjena je i atopijski dermatitis. Uobičajeno doziranje je jednom tjedno, a početna probna doza iznosi 2,5 mg kako bi se ispitali toksični učinci. Režim doziranja isti je kao i kod liječenja psorijaze, odnosno 7,5 do 15 mg jednom tjedno. Nuspojave su najčešće vezane uz gastrointestinalni trakt, mijelosupresiju, povećan rizik od limfoma, a važno je napomenuti kako bi pacijenti s astmom trebali izbjegavati metotreksat zbog povećanog rizika od pulmonarne fibroze. Za sada nema dovoljno prospektivnih kliničkih studija o liječenju atopijskog dermatitisa metotreksatom, ali studije koje ispituju liječenje psorijaze metotrekstatom zaključuju kako je lijek siguran, učinkovit i pacijenti ga dobro podnose (Sidbury i sur., 2014).

Mikofenolat mofetil je ester mikofenolne kiseline koja je jaki, selektivni, nekompetitivni i reverzibilni inhibitor inozin monofosfat dehidrogenaze te tako inhibira sintezu gvanozina. Mikofenolat mofetil selektivno djeluje na B i T-limfocite jer su oni ovisni o *de novo* sintezi gvanozina, za razliku od ostalih stanica koje mogu koristiti pomoćne mehanizme. Zbog svog selektivnog djelovanja ovaj lijek ostvaruje dobar učinak na liječenje upalnih bolesti. Početna doza iznosi od 0.5 do 3 g/dan. Trenutno nema dovoljno podataka o relapsu nakon prekida liječenja. Mikofenolat mofetil dobro se podnosi, a nuspojave su uglavnom vezane uz gastrointestinalni trakt (mučnina, povraćanje), glavobolju i umor, a nisu ovisne o dozi (Sidbury i sur., 2014).

Interferon γ (IFN- γ) je citokin koji djeluje na prirođeni i stečeni imunosni odgovor, povećava stvaranje stanica prirodnih ubojica i oksidaciju putem makrofaga. Njegova učinkovitost u liječenju atopijskog dermatitisa je umjerena, a koristi se kao alternativna terapija kod retraktivnog atopijskog dermatitisa, rezistentnog na ostale oblike lokalnog i sistemskog liječenja. Doze se određuju prema površini tijela, a obično se aplicira 3 puta tjedno. Najčešće zabilježene nuspojave su povraćanje, mučnina, povišena tjelesna temperatura, mijalgija i umor (Sidbury i sur., 2014).

Intravenska primjena imunoglobulina G (IgG) bila je predmet nekoliko kliničkih studija zbog učinaka na imunosni sustav kao što su smanjenje stanične aktivacije T-limfocita,

inhibicija Th2 odgovora i povećanje opsonizacije antigena. Studije su pokazale dobar odgovor kod pedijatrijskih pacijenata s povećanim razinama IgE, dok kod odraslih pacijenta nije dovelo do značajnih poboljšanja. Iako nema dovoljno dokaza, intravenska primjena imunoglobulina G ima potencijala kao dugotrajna adjuvantna ili monoterapijska mogućnost kod djece rezistentne na ostale oblike sistemske terapije (Slater i Morrell, 2015).

4.3.2. Sistemska kortikosteroidna terapija

Kao što je prethodno opisano, kortikosteroidi ostvaruju bitan immunosupresivni učinak djelovanjem na transkripciju gena i inhibicijom stvaranja upalnih medijatora. Iako je njihova sistemska primjena indicirana za teže oblike atopijskog dermatitisa, u literaturi i dalje ne postoji dovoljno podataka o učinkovitosti kod djece. Sistemski kortikosteroidi pokazali su značajno poboljšanje simptoma, no ubrzo nakon prestanka primjene dolazi do ponovnog vraćanja simptoma (*rebound fenomen*). Osim kratkotrajnog djelovanja, zabilježene su i ozbiljne nuspojave neovisne o duljini primjene, kao što su hipertenzija, intolerancija glukoze, gastritis, povećanje tjelesne težine, smanjenje gustoće kostiju te supresija nadbubrežne žlijezde. Zbog svega navedenog, u kliničkoj praksi sistemski kortikosteroidi koriste se kod teških i generaliziranih oblika atopijskog dermatitisa te kao brzo rješenje prije početka djelovanja ostale sistemske terapije. Doze koje se koriste su od 0.5 do 1 mg/kg/dan (Slater i Morrell, 2015).

4.3.3. Sistemska primjena antimikrobnih lijekova

Budući da je koža kod atopijskog dermatitisa oštećena, podložna je sekundarnim infekcijama, najčešće virusom *Herpes simplex* te bakterijom *Staphylococcus aureus* (*S.aureus*). Bakterija *S.aureus* može se naći na koži kod 5% ljudi koji ne pate od atopijskog dermatitisa, dok je kod oboljelih prisutna u 90% slučajeva. Nekada je teško procijeniti radi li se o sekundarnoj bakterijskoj infekciji ili samo o akutnoj fazi bolesti, ali pojava eksudata i pustula gotovo je siguran znak bakterijske infekcije. Za eradikaciju bakterije koriste se oralni antibiotici, ali njihova primjena nije preporučljiva jer vrlo brzo nakon prestanka primjene dolazi do ponovne kolonizacije kože bakterijom, a dugotrajna primjena antibiotika dovodi do razvoja rezistencije te gastrointestinalnih nuspojava.

Sekundarna infekcija *Herpes simplex* virusom naziva se *eczema herpeticum*, a očituje se kao pojava blistera na zahvaćenim područjima. Stanje može postati ozbiljno ukoliko infekcija dođe do oka jer može izazvati sljepoću, a prije pojave učinkovite antivirusne terapije, smrtnost pacijenata iznosila je od 10 do 50%. (Sidbury i sur., 2014). U liječenju se koristi

aciklovir, antivirusni lijek koji djeluje selektivno u stanicama zaraženima virusom. Nakon što lijek uđe u stanicu zaraženu herpes virusom, dolazi do fosforilacije lijeka putem enzima virusne timidin kinaze koja se pojačano eksprimira u zaraženim stanicama. Monofosforilirani oblik aciklovira je supstrat staničnim kinazama. Nastali aciklovir-trifosfat je aktivni oblik lijeka, a ujedno i supstrat za virusnu DNA polimerazu te nakon ugradnje aciklovir-trifosfata u virusnu DNA zaustavlja se daljnja sinteza DNA, a pritom ne dolazi do ugrožavanja normalnih staničnih procesa (Francetić i sur., 2015).

4.3.4. Oralni antihistaminici

Histamin je jedan od medijatora upale kojeg stvaraju bazofili i mastociti kao odgovor na antigene. Djeluje na krvne žile tako da potiče njihovu vazodilataciju što dovodi do ekstravazacije tekućine te nastanka edema i crvenila. Može djelovati i na živce te dovesti do svrbeža. Svrbež je jedan od važnijih simptoma atopijskog dermatitisa koji osim što ometa pojedinca u svakodnevnom životu, dovodi do oštećenja kože koja je tada podložna sekundarnim infekcijama (Sidbury i sur., 2014). Oralni antihistaminici se vežu za histaminske H1- receptore te tako smanjuju učinak histamina, odnosno dovode do smanjenja svrbeža što uvelike povećava kvalitetu života oboljelih. Međutim, nemaju učinka na druge simptome atopijskog dermatitisa te se mogu koristiti samo kao dodatna pomoć u liječenju. Antihistaminici prve generacije kao što su cetirizin i dimenhidrinat imaju sedativni učinak jer blokiraju i H1-receptore u mozgu gdje je histamin uključen u održavanje budnog stanja. Zbog svog sedativnog učinka, mogu se koristiti kao pomoć pri uspavlivanju. Antihistaminici 2. generacije, kao što su loratadin, desloratadin i feksofenadin imaju smanjeni sedativni učinak zbog niskog stupnja lipofilnosti, velikog afiniteta za proteine plazme te interakcije s p-glikoproteinom zbog čega ne prolaze krvno-moždanu barijeru i djeluju samo na periferne histaminske receptore. Osim sedacije, koja je u slučaju atopijskog dermatitisa poželjna nuspojava, antihistaminici mogu izazvati suhoću usta, gastrointestinalne probleme (mučnina, povraćanje, abdominalna bol, proljev, opstipacija), vrtoglavicu i glavobolju (Francetić i sur., 2015).

4.3.5. Fototerapija

S obzirom da se velikom broju pacijenata oboljelih od atopijskog dermatitisa stanje poboljšava tijekom ljetnih mjeseci, nakon izlaganja sunčevom svjetlu, kao dio terapije atopijskog dermatitisa je i umjetna UV radijacija. Smatra se kako izlaganje sunčevom svjetlu ima imunomodulacijski učinak, odnosno izaziva apoptozu upalnih stanica, inhibiciju

Langerhansovih stanica koje u koži imaju funkciju antigen-prezentirajućih stanica (engl. *antigen presenting cells*, APC) te moduliranje lučenja citokina. Dokazano je kako UV svjetlo ima antibakterijski učinak te može reducirati kolonizaciju bakterijom *S.aureus* na koži. Postoji više režima UV zračenja, kao što su kombinacija UVA i UVB zračenja (280-400 nm), UVB zračenje širokog spektra (280-320 nm), UVB zračenje uskog spektra (311-313 nm) te UVA zračenje (340-400 nm). Tretman većim valnim duljinama nije u primjeni zbog manjka kliničkih dokaza. Fototerapija se kao adjuvantna terapija primjenjuje kod pacijenata starijih od 12 godina te nije primjenjiva u akutnoj fazi bolesti. Za postizanje maksimalnog učinka, terapiju je potrebno provoditi 3 do 5 puta tjedno tijekom 6-12 tjedana (Ring i sur., 2012). U kombinaciji s UVA zračenjem može se primjenjivati i psoralen (topikalno ili sistemski) u tzv. PUVA terapiji (psoralen+UVA). Psoralen je furokumarinski spoj koji se zbog svojeg mutagenog učinka najčešće koristi za liječenje psorijaze, ali u manjoj mjeri i za atopijski dermatitis te vitiligo. Psoralen se nakon izlaganja UVA zračenju interkalira u molekulu DNA te sudjeluje u stvaranju timinskih adukata te interlančanom kovalentnom povezivanju te tako inducira apoptozu upalnih stanica kože (Wu i sur., 2005). Fototerapija nije prvi izbor u liječenju jer pri dugoročnoj primjeni povećava rizik od raka kože, a zabilježene su nuspojave kao što su mučnina, glavobolja, omaglica, osjećaj pečenja kože, svrbež i nepravilna pigmentacija kože. Novija istraživanja pokazala su kako PUVA terapija može smanjiti gustoću epidermalnih neurona djelovanjem na semaforin-3A i faktor rasta neurona (engl. *nerve growth factor*, NGF), proteine ključne u razvoju živčanog sustava, a to posljedično dovodi do smanjenja svrbeža (Tominaga i sur., 2009).

4.3.6. Retinoidi

Od retinoida koji se koriste u terapiji atopijskog dermatitisa najzastupljeniji je alitretinoin, indiciran prema NICE (engl. *National Institute for Health and Clinical Excellence*) smjernicama kod težih oblika atopijskog dermatitisa ruku rezistentnog na topikalne kortikosteroide i terapiju imunomodulatorima. Alitretinoin ima protuupalni i antiproliferativni učinak koji ostvaruje nakon vezanja na receptore retinoične kiseline i retinoidne X receptore te djelovanja na transkripciju gena. Pokazao je dobar učinak u liječenju atopijskog dermatitisa ruku te kliničke studije pokazuju poboljšanje simptoma kod 75% pacijenata. Najvažnija nuspojava alitretinoina je teratogenost te je apsolutno kontraindiciran kod trudnica., a ženama reproduktivne dobi preporučeno je korištenje barem dvije kontracepcijske metode. Ostale česte nuspojave su glavobolja, hipertrigliceridemija, smanjenje razine HDL-a,

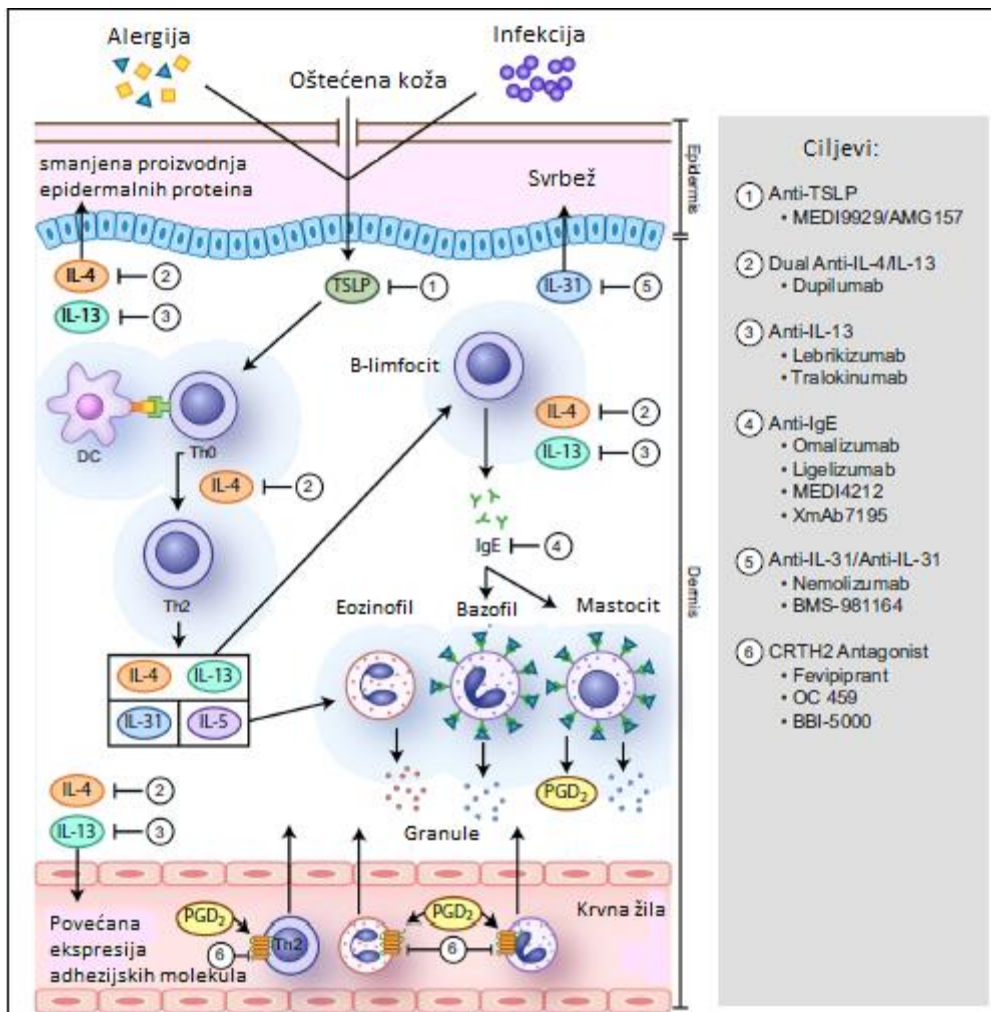
hiperkolesterolemija, konjuktivitis, suhoća i iritacija oka, povećane razine jetrenih transaminaza te suhoća kože (Ruzicka i sur., 2004).

4.3.7. Primjena probiotika

Zbog porasta prevalencije atopijskog dermatitisa zadnjih desetljeća, došlo se do zaključka kako je zapadnjački način života i pretjerana higijena uzrok tome. Zbog smanjene mikrobiološke interakcije s imunosnim sustavom u razvoju djeteta, dolazi do pretjerane reakcije Th2 imunosnog odgovora u odnosu na Th1 odgovor, što povećava razvoj alergijskih i autoimunih oboljenja djece. Nakon što se koža atopičara susretne s alergenom, povećava se ekspresija timusnog stromalnog limfopoetina koji dovodi do aktivacije dendritičkih stanica, a one sudjeluju u diferencijaciji T-limfocita u Th2 i Th17 limfocite koji su ključni u razvoju alergijske upale u koži (Rather i sur., 2016). Probiotici mogu utjecati na modulaciju imunosnog odgovora i razvoj alergijskih bolesti. Nakon njihove oralne primjene, probiotici mogu u mezenteričkim limfnim čvorovima utjecati na diferencijaciju T-limfocita u regulacijske Treg limfocite koje migriraju u upalno područje i suprimiraju nastanak Th2 i Th17 stanica i upalu. Inhibiraju lučenje proupalnih citokina INF- γ i IL-4, a potiču stvaranje Treg citokina i IL-10 (Jan i sur., 2012). Provele su se brojne studije o učinkovitosti probiotika u liječenju i prevenciji atopijskog dermatitisa. Najviše opisani bakterijski sojevi su *Lactobacillus rhamnosus* GG (LGG), *Bifidobacterium breve*, *Bifidobacterium longum* i *Lactobacillus paracasei*. Provedena klinička ispitivanja navedenih sojeva uključivala su primjenu mjesec dana prenatalno, a zatim godinu dana postnatalno. Probiotici u liječenju i prevenciji atopijskog dermatitisa često su preporučeni od strane liječnika, međutim nakon svih provedenih studija i dalje ne postoji dovoljno dokaza o njihovoj učinkovitosti.

4.4. NOVE TERAPIJSKE MOGUĆNOSTI

Zbog boljeg razumijevanja patogeneze atopijskog dermatitisa, mnogo je novih terapijskih mogućnosti u fazama razvoja, a prvenstveno onih koji se odnose na Th2 odgovor koji ima važnu ulogu u razvoju simptoma bolesti. Veća klinička ispitivanja omogućit će bolje razumijevanje fenotipova bolesti na temelju kliničkog odgovora na terapiju te učinkovitosti lijekova.



Slika 4. Mete Th2 imunskog odgovora novih terapijskih mogućnosti (Wang i Beck, 2016.)

4.4.1. Anti-interleukin 4 (IL-4) i/ili IL-13

Dupilumab je humanizirano monoklonsko protutijelo (engl. *humanized monoclonal antibody*, *mAb*) usmjereno na receptor za IL-4, točnije njegovu α podjedinicu (IL-4R α). Preko tog receptora svoje učinke ostvaruju najvažniji citokini Th2 odgovora, IL-4 te IL-13. Trenutno je u fazi III kliničkih ispitivanja kao biološka terapija srednje ozbiljnog i ozbiljnog atopijskog dermatitisa odraslih te dovodi do značajnih poboljšanja simptoma bolesti, ponajviše svrbeža. Relativno dobro se podnosi, bez ozbiljnih neželjenih učinaka, a kod ispitanika su u odnosu na placebo zabilježeni nazofaringitis, konjuktivitis, glavobolja, reakcije na mjestu primjene te infekcije herpes virusom (Thaci i sur., 2016).

Lebrikizumab i **tralokinumab** su humanizirana monoklonska protutijela protiv IL-13 koji su trenutno u fazi II kliničkih ispitivanja za liječenje atopijskog dermatitisa, ali i astme. U

liječenju astme pokazali su dobre rezultate u smislu kontrole bolesti dok su rezultati o primjeni kod atopijskog dermatitisa još uvijek nejasni (Wang i Beck, 2016).

4.4.2. Anti-interleukin 17 (IL-17)

Secukinumab je humanizirano monoklonsko protutijelo odobreno za liječenje psorijaze i psorijatičnog artritisa, a trenutno je u fazi II kliničkih ispitivanja za liječenje atopijskog dermatitisa. Smatra se kako može ostvariti dobar učinak u slučaju pojačane aktivacije Th17 stanica. Dio znanstvenika smatra kako se secukinumab ne bi trebao koristiti kod atopijskog dermatitisa jer je zabilježena pojačana sklonost infekcijama što bi moglo pogoršati stafilokokne infekcije na koži atopičara (Wang i Beck, 2016).

4.4.3. Anti-imunoglobulin E (IgE)

Omalizumab je humanizirano anti-IgE monoklonsko protutijelo koje se veže na konstantnu regiju slobodnog IgE te inhibira njegovo vezanje za receptor FcεRI na bazofilima, eozinofilima, mastocitima i dendritičkim stanicama. Trenutno je odobren za liječenje alergijske astme i idiopatske urtikarije rezistentne na antihistaminike te je u fazi II kliničkih ispitivanja za liječenje atopijskog dermatitisa djece od 4 do 19 godina. Rezultati su još uvijek nejasni, a ozbiljne nuspojave poput cerebrovaskularnog i kardiovaskularnog rizika ograničavaju njegovu *off-label* primjenu za liječenje atopijskog dermatitisa.

U kliničkim ispitivanjima su i dva monoklonska protutijela većeg afiniteta za slobodni IgE, **ligelizumab** i **Medi4212**. Zbog većeg afiniteta prema IgE u odnosu na omalizumab, dovode do većeg smanjenja serumskog IgE kod oboljelih od atopijskog dermatitisa te se istražuju za liječenje ozbiljnog oblika bolesti, kao i alergijske astme i idiopatske urtikarije (Wang i Beck, 2016).

XmAb7195 je monoklonsko protutijelo koje se istovremeno svojom konstantnom regijom (Fc) veže na gama receptor niskog afiniteta (FcγRIIB) te varijabilnom regijom (Fab) na slobodni IgE. Preko receptora FcγRIIB T-limfociti omogućuju diferencijaciju B-limfocita u plazma stanice koje stvaraju imunoglobuline. Prema tome, ovaj novi lijek sprječava nastanak IgE i njegove efektorske funkcije koje ostvaruje vezanjem na bazofile, eozinofile i mastocite. Osim atopijskog dermatitisa, dobar učinak mogao bi pokazati kod drugih alergijskih bolesti kod kojih je karakteristična povećana razina IgE, kao što su alergijska astma i alergijski konjuktivitis (Chu i sur., 2012.).

4.4.4. Anti-IL-12/IL-23

Interleukini 12 i 23 sudjeluju u razvoju Th1 imunskog odgovora koji je karakterističan u kroničnoj fazi bolesti. IL-12 dovodi do diferencijacije nezrelih T-limfocita do Th1 stanica te diferencijacije CD8⁺ T-stanica u zrele citotoksične T-limfocite, a IL-23 potiče diferencijaciju Th17 stanica koje stvaraju IL-17, karakterističan za akutne lezije atopijskog dermatitisa. Oba interleukina imaju proteinsku podjedinicu p40 na koju je usmjereno monoklonsko protutijelo **ustekinumab**. Odobren je za liječenje psorijaze i psorijatičnog artritisa, ali je u kliničkim ispitivanjima za liječenje atopijskog dermatitisa, Chronove bolesti, ulceroznog kolitisa i sistemskog eritematoznog lupusa. Ustekinumab se dobro podnosi, najčešće nuspojave su slične prehladi, uz glavobolju i umor. Puya i sur. su zabilježili poboljšanje simptoma već u prvom tjednu primjene ustekinumaba, a dobar učinak se zadržao i do 52. tjedna (Puya i sur., 2012).

4.4.5. Anti-IL-31/IL-31R

Interleukin-31 (IL-31) proizvode Th2 limfociti, a u manjoj mjeri i zrele dendritičke stanice te se smatra kako je jedan od važnijih medijatora svrbeža kod atopijskog dermatitisa i kutanog limfoma T-stanica. Svoje učinke ostvaruje vezanjem za IL-31RA receptor koji je eksprimiran na keratinocitima, eozinofilima i neuronima koji koeksprimiraju vaniloidni receptor tipa 1 (engl. *transient receptor potential cation channel vanilloid subtype 1 receptors, TRPV1*). Receptor A za IL-31 na neuronima predstavlja direktnu poveznicu Th2 upalnog odgovora te senzornih neurona u koži u razvoju svrbeža te se blokada IL-31RA razmatra kao potencijalna terapijska mogućnost atopijskog dermatitisa (Cevikbas i sur., 2014). **Nemolizumab** (CIM331) je humanizirano monoklonsko protutijelo usmjereno na IL-31RA. Nemoto i sur. su nakon jedne subkutano primijenjene doze dokazali smanjenje svrbeža kod 50% ispitanika u odnosu na 20% kod primjene placeba. Nisu zabilježene ozbiljnije nuspojave, osim povećanja kreatinin fosfokinaze u odnosu na placebo (Nemoto i sur., 2016).

4.4.6. Anti-TSLP

Timusni stromalni limfopoetin (engl. *thymic stromal lymphopoetin, TSLP*) je citokin sličan IL-7, a stvaraju ga fibroblasti, epitelne stanice i različiti tipovi stromalnih stanica. Ima važnu ulogu u sazrijevanju T-limfocita preko antigen-prezentirajućih stanica (dendritičkih stanica). Aktivacijom Langerhansovih stanica, koje u koži djeluju kao antigen-prezentirajuće stanice, dolazi do diferencijacije nezrelih T-limfocita koji počinju proizvoditi upale citokine kao što su IL-13, IL-5 i TNF- α (Soumelis i sur., 2002). **AMG157** je monoklonsko protutijelo usmjereno

na TSLP koje sprječava njegovu interakciju s receptorom na dendritičkim stanicama te dovodi do smanjene proizvodnje upalnih citokina. Pokazao se uspješnim u smanjenju bronhalne hiperreaktivnosti te broja eozinofila u sputumu kod astme te je potrebno provesti daljnja istraživanja o učinkovitosti kod atopijskog dermatitisa (Gauvreau i sur., 2014).

4.4.7. Inhibitori fosfodiesteraze 4 (PDE4)

Fosfodiesteraze su skupina enzima koji kidaju fosfodiestersku vezu u molekulama sekundarnih glasnika cAMP (ciklički adenozin monofosfat) i cGMP (ciklički gvanozin monofosfat) koji sudjeluju u prijenosu signala u stanici i regulaciji ekspresije gena. U leukocitima oboljelih od atopijskog dermatitisa uočena je pojačana aktivnost fosfodiesteraza te povećane razine mRNA za fosfodiesterazu 4 (PDE4) u T-limfocitima. U keratinocitima i stanicama živčanog i imunskog sustava prevladava PDE4. Prema tome, ciljana terapija inhibicijom PDE dovest će do nakupljanja cAMP u stanici i inhibicije transkripcije gena za citokine (Wang i Beck, 2016).

Apremilast je inhibitor PDE4 koji se primjenjuje *per os*, a FDA ga je odobrila za liječenje psorijaze i psorijatičnog artritisa. Inhibicijom PDE4 smanjuje proizvodnju upalnih medijatora kao što su TNF- α , IL-2, IL-12, IFN- γ , IL-5, IL-8 i leukotriena B4. Samrao i sur. su ispitali djelovanje apremilasta na 16 pacijenata s atopijskim dermatitisom te nakon 3 mjeseca primjene 60 mg apremilasta dnevno, zabilježili značajnu redukciju simptoma kod ispitanika (Samrao i sur., 2012).

Roflumilast je topikalni PDE4 inhibitor. U fazi IIa kliničkih ispitivanja koje je uključivalo 20 pacijenata, primjena roflumilasta dovela je do poboljšanja simptoma, prvenstveno smanjenja svrbeža i transepidermalnog gubitka vode (Wang i Beck, 2016).

Krizaborol je nesteroidni protuupalni PDE4 inhibitor za čije djelovanje je važan atom bora u strukturi. Mala je i lipofilna molekula koja dobro penetrira kroz slojeve kože te se za liječenje atopijskog dermatitisa koristi kao 2%-tni pripravak u masnoj podlozi. Provedeno je nekoliko istraživanja o učinkovitosti krizaborola kod djece starije od 2 godine, a sva potvrđuju smanjenje kliničkih znakova bolesti kod više od 60% ispitanika. Nuspojave su minimalne, najčešće lokalna iritacija na mjestu primjene te nazofaringitis i infekcije gornjeg respiratornog trakta. Iako dobro penetrira kroz kožu, nisu zabilježene nuspojave karakteristične za sistemsku primjenu PDE4 inhibitora kao što su glavobolja, mučnina i povraćanje, što ukazuje na lokalno djelovanje lijeka. S obzirom na ozbiljne nuspojave koje uzrokuje dugotrajna

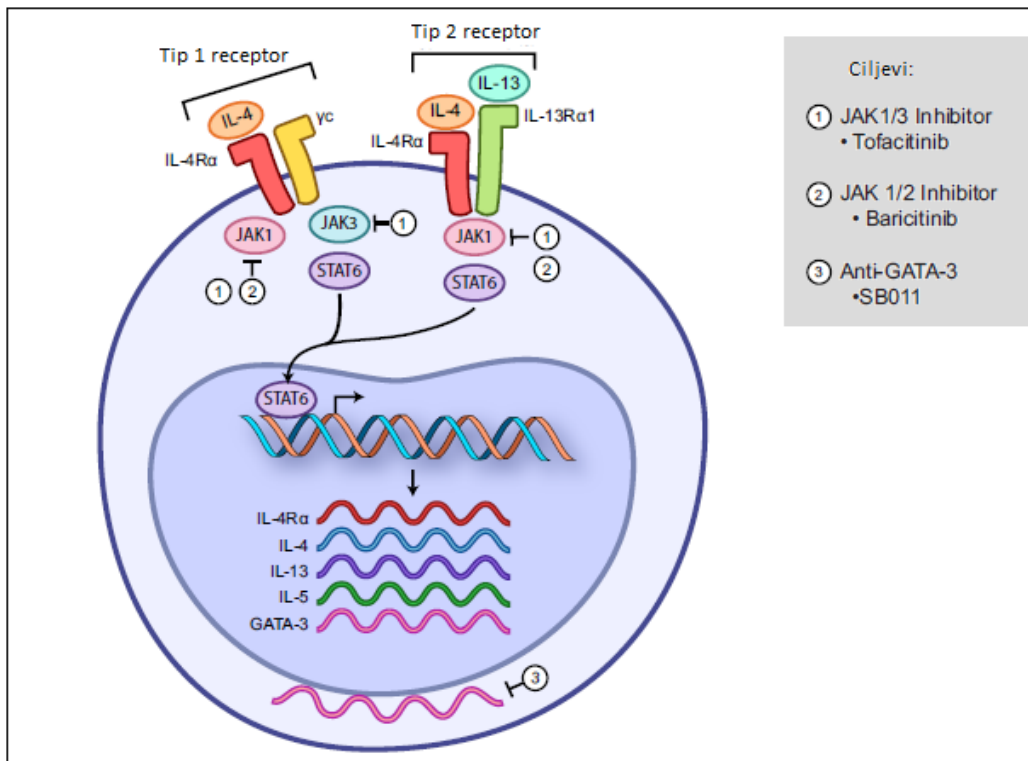
primjena topikalnih glukokortikoida (supresija adrenalne žlijezde, atrofija kože) i kalcineurinskih inhibitora (limfom), krizaborol se smatra sigurnijom alternativom u budućnosti farmakoterapije atopijskog dermatitisa (Zane i sur, 2016).

4.4.8. Antagonisti CRTh2

Receptor za prostaglandin D2 (engl. *chemoattractant receptor-homologous molecule expressed on Th2 cells, CRTh2*) jedan je od 2 receptora na koja se prostaglandin D2 (PGD2) veže i ostvaruje svoje biološke učinke. PGD2 nastaje iz arahidonske kiseline djelovanjem enzima ciklooksigenaze 1 i 2 (COX-1/COX-2), a najviše ga stvaraju mastociti, dendritičke stanice i Th2 limfociti nakon susreta s alergenom. Vežanjem za receptor CRTh2 posreduje u kemotaksiji eozinofila, bazofila i Th2 stanica na mjesto upale. **Fevipiprant** je antagonist CRTh2 receptora namijenjen peroralnoj primjeni, a ispituje se za liječenje alergijskih bolesti, među kojima i atopijskog dermatitisa. (Wang i Beck, 2016).

4.4.9. Inhibitori Janus kinaze

Janus kinaze su unutarstanične, nerekceptorske tirozin kinaze koje sudjeluju u prenošenju unutarstaničnog signala preko JAK-STAT puta koji rezultira ekspresijom gena uključenih u imunost, proliferaciju, diferencijaciju, apoptozu i onkogenezu. Signalna kaskada JAK-STAT sastoji se od receptora za citokine na staničnoj površini, Janus kinaze i dva STAT proteina (engl. *signal transducer and activator of transcription*). Nakon vezanja citokina za receptor na staničnoj površini, aktiviraju se Janus kinaze koje fosforiliraju tirozinske ostatke na unutarstaničnom dijelu receptora. To omogućava vezanje STAT proteina koji se također fosforiliraju putem Janus kinaza i aktiviraju. Aktivirani STAT proteini formiraju homo- i heterodimere te se translociraju u jezgru gdje induciraju transkripciju određenih gena. Inhibitori Janus kinaza bi prema tome mogli inhibirati upalni proces djelovanjem unutar stanice, u odnosu na prethodno opisane terapijske mogućnosti koje ciljaju citokine izvan stanice (O'Shea i sur., 2015).



Slika 5. Terapijske mogućnosti inhibicijom JAK-STAT signalnog puta (Wang i Beck, 2016).

Tofacitinib je mala molekula koja inhibira JAK1 i JAK3 enzime u JAK-STAT signalnom putu te interferira s proliferacijom limfocita. Levy i sur. su proveli ispitivanje oralno primijenjenim tofacitinibom (5 mg dva puta dnevno) i kod svih ispitanika zabilježili smanjenje površine tijela zahvaćene lezijama, smanjenje edema, eritema, lihenifikacije i svrbeža (Levy i sur., 2015). Oralna formulacija tofacitiniba trenutno je odobrena za liječenje reumatoidnog artritisa rezistentnog na metotreksat. Najčešće zabilježene nuspojave kod dugotrajne peroralne primjene tofacitiniba uključuju smanjenje broja neutrofila i limfocita što povećava učestalost infekcija, povećane razine serumskih lipida te gastrointestinalne probleme (Lee i sur., 2014).

Baricitinib je mala molekula koja inhibira JAK1 i JAK2 enzime. Trenutno se planira faza II kliničkog ispitivanja za liječenje ozbiljnog atopijskog dermatitisa odraslih. Kao i tofacitinib, baricitinib se koristi za liječenje reumatoidnog artritisa rezistentnog na metotreksat uz jednak profil nuspojava, a ispituje se i za liječenje dijabetičke bolesti bubrega, kronične atipične neutrofilne dermatoze, te mladenačkog dermatomiozitisa (Wang i Beck, 2016).

4.4.10. Anti-GATA-3

GATA-3 je transkripcijski faktor važan u razvoju T-limfocita. Utječe na diferencijaciju nezrelih T-limfocita prema Th2 stanicama, a koči diferencijaciju prema Th1 stanicama.

GATA-3 potiče sekreciju IL-4, IL-5 i IL-13 preko Th2 stanica. **SB011** je topikalna formulacija koja sadrži deoksiribozim hgd40 koji kida mRNA za GATA-3 transkripcijski faktor te na taj način inhibira njegov nastanak i posljedično stvaranje upalnih citokina Th2 odgovora. Trenutno traje faza II kliničkih ispitivanja za liječenje blagog oblika atopijskog dermatitisa (Wang i Beck, 2016).

4.4.11. Agonist glukokortikoidnih receptora

Mapracorat je spoj nesteroidne strukture koji ostvaruje selektivan agonistički učinak na glukokortikoidne receptore te posjeduje protuupalna i imunomodulacijska svojstva. Smatra se dobrim potencijalnim kandidatom za topikalnu primjenu kod atopijskog dermatitisa i drugih upalnih bolesti kože. Zbog manjeg broja nuspojava, sigurnije je rješenje od topikalnih glukokortikoida koji kod dugotrajne primjene dovode do atrofije kože, hiperglikemije, supresije nadbubrežne žlijezde i ostalih (Schäcke i sur., 2009). Dva klinička ispitivanja u fazi II koja ispituju sigurnost i učinkovitost topikalnog mapracorata u liječenju atopijskog dermatitisa su završena, ali rezultati još uvijek nisu dostupni (Schäkel i sur., 2014).

4.5. KOMPLEMENTARNA I ALTERNATIVNA MEDICINA

Atopijski dermatitis je unatoč različitim terapijskim mogućnostima i dalje bolest koju je teško liječiti, a zbog ozbiljnih nuspojava lijekova, brojni pacijenti okreću se alternativnim mogućnostima liječenja.

4.5.1. Ulja za topikalnu i sistemsku primjenu

Zbog narušene kožne barijere i suhe kože, topikalna primjena ulja se preporučuje bilo kao dodatna terapija konvencionalnoj terapiji ili kao terapija održavanja u remisiji s obzirom da dovodi do poboljšanja barijerne funkcije kože te ima određena protuupalna svojstva.

Ulje sjemenki suncokreta (lat. *Helianthus annuus*) sadrži velike količine linolenske kiseline koja zbog protuupalnih svojstava dovodi do smanjenja ozbiljnosti bolesti i poboljšanja kvalitete života. Sudjeluje u očuvanju integriteta rožnatog sloja i hidrataciji kože (Vieira i sur., 2016).

Kokosovo ulje (lat. *Cocos nucifera*) pokazalo se superiornim u odnosu na ulje sjemenki suncokreta ili maslinovo ulje jer osim što može sudjelovati u hidrataciji i obnovi epidermalne barijere, posjeduje i izrazita antibakterijska svojstva što ima veliki značaj u reduciranju kolonizacije bakterijom *S.aureus*. Klinička studija iz 2008. godine pokazala je kako je kod

95% pacijenata primjenom djevičanskog kokosovog ulja došlo do eradikacije *S.aureus* s kože (Verallo-Rowell i sur., 2008).

Ulja noćurka (lat. *Oenothera biennis*) te boražine (lat. *Borago officinalis*) sadrže velike količine γ -linolenske kiseline (engl. *gamma-linolenic acid*, *GLA*) koja dokazano nadomješta lipide epidermalnog sloja te sudjeluje u regulaciji upale, ali klinička ispitivanja su pokazala minimalan učinak. Što se tiče njihove oralne primjene, studije također nisu dale obećavajuće rezultate. Pokazalo se kako primjena tih ulja utječe na simptome u smislu smanjenja suhoće kože, svrbeža i eritema, ali učinci u usporedbi s kortikosteroidnom terapijom bili su minimalni. Suplementi esencijalnih masnih kiselina koji, osim γ -linolenske kiseline, sadrže eikosapentaenoičnu kiselinu (omega-3) te dokosaheksaenoičnu kiselinu (omega-6) također dovode do minimalnih poboljšanja, a pokazalo se kako je za učinak najviše odgovorna γ -linolenska kiselina (Vieira i sur., 2016).

4.5.2. Primjena vitamina i minerala

Vitamini i minerali koji se najviše spominju u kontekstu atopijskog dermatitisa su vitamin B₆, vitamin E, selen i cink. Kliničke studije na temu učinkovitosti tih vitamina i minerala nisu pokazale bitne promjene u redukciji simptoma u usporedbi s placebom, a u nekim slučajevima je suplementacija cinkom dovela do pogoršanja simptoma. Jedini vitamin za kojeg postoje pouzdani klinički dokazi o učinkovitosti je vitamin D (Vieira i sur., 2016).

Učinak vitamina D

Osim poznatih učinaka vitamina D na homeostazu kalcija i fosfata i izgradnju kostiju, smatra se kako može utjecati i na upalne bolesti kože regulacijom aktivacije T-limfocita i maturacije dendritičkih stanica. Vitamin D sintetizira se u koži nakon izlaganja UVB zrakama valne duljine 295-320 nm, a manji dio se unosi prehranom. Djelatni oblik je kalцитriol (1,25-dihidroksivitamin D₃) koji nastaje nakon dvije hidroksilacije u jetri i bubrezima. U koži ostvaruje bitan učinak u razvoju normalne epidermalne barijere djelovanjem na proliferaciju i diferencijaciju keratinocita, a sudjeluje i u sintezi filagrina čija je funkcija prethodno opisana. Vitamin D u koži ima izrazita protuupalna svojstva. Djeluje na stanice urođene i stečene imunosti koje eksprimiraju receptore za vitamin D. U makrofagima potiče sintezu dušikovog oksida i kemotaksiju te inhibira sazrijevanje dendritičkih stanica. Na stanice stečene imunosti djeluje tako da inhibira stvaranje proupalnih citokina karakterističnih za Th1 odgovor (TNF- α , INF- γ , IL-2), a potiče stvaranje protuupalnih citokina Th2 odgovora (IL-3, IL-4, IL-5, IL-10). Potiče sintezu antimikrobnih proteina, npr. katehidina, koji imaju izravnu antimikrobnu

aktivnost ili djeluju posredno preko regulacije lučenja upalnih citokina i angiogeneze. Vitamin D djeluje izravno na keratinocite povećavajući ekspresiju Toll-like receptora 2 pomoću kojih prepoznaju i reagiraju na mikrobe tako da se deficijencija vitamina D povezuje s povećanom osjetljivošću na infekciju *S.aureus* kod atopičara (El Taieb i sur., 2013). Budući da se atopijski dermatitis često javlja u prvim mjesecima života, bitni su uvjeti kojima je majka bila izložena za vrijeme trudnoće. Eksperimentalne studije su pokazale korelaciju između razina vitamina D kod trudnica i njihove djece te se razmatra da je majčina deficijencija vitamina D odgovorna za razvoj astme i atopijskih bolesti novorođenčadi u prvim mjesecima života. Razina vitamina D u krvi posteljice tijekom trudnoće izravno je povezana sa stvaranjem citokina IL-10 koji ima antialergijska svojstva (Jones i sur., 2013). Zbog pouzdanih dokaza o učinku vitamina D na normalan razvoj kože i imunskog sustava, razmatra se uloga suplementacije vitaminom D za dodatno liječenje i prevenciju atopijskog dermatitisa, ali su potrebna daljnja klinička ispitivanja kako bi se odredile prikladne doze za trudnice i djecu. Zasad preporučene dnevne doze vitamina D iznose 400 IU za djecu do 1.godine života te 600 IU za djecu od 1. do 18.godine života (Wagner i sur., 2008).

4.5.3. Biljna terapija

Čičak (lat. *Articum lappa L.*) se često koristi u tradicionalnoj medicini, njegov korijen ima diuretička, antipiretička i detoksificirajuća sredstva. Može vezati slobodne radikale i djelovati antioksidativno, a zbog protuupalnih svojstava koristi se za liječenje atopijskog dermatitisa kao tekući ekstrakt za oralnu primjenu, često u kombinaciji s dimnjačom. Sohn i sur. su ispitali učinak ekstrakta korijena čička na mišjim mastocitima te dokazali kako inhibira lučenje β -heksozaminidaze koja korelira s aktivnošću mastocita. Nakon interakcije IgE s vezanim antigenom i receptora Fc ϵ RI koji se nalazi na mastocitima, dolazi do degranulacije mastocita i otpuštanja β -heksozaminidaze i histamina koji posljedično dovode do lučenja upalnih citokina IL-4, IL-6 i TNF- α koji potenciraju upalni odgovor kemotaksijom eozinofila i poticanjem diferencijacije nezrelih T-limfocita u Th2 limfocite. Ekstrakt korijena čička u *in vitro* pokusima se pokazao uspješnim u inhibiciji degranulacije mastocita uzrokovane alergenima te bi zbog toga mogao pokazati dobar protuupalni učinak kod alergijskih upalnih bolesti kože, uključujući i atopijski dermatitis (Sohn i sur., 2011).

Dimnjača (lat. *Fumaria parviflora L.*) je biljka često korištena u perzijskoj narodnoj medicini za liječenje svraba, ekcema, akni i ostalih kožnih bolesti te se smatra kako čisti krv od toksina i ima diuretičko, hepatoprotektivno i laksativno djelovanje. Smatra se kako su za ljekoviti

učinak zaslužni fumarična kiselina i esteri fumarične kiseline izolirani iz cvjetova biljke. Točan mehanizam djelovanja nije poznat, ali je uočeno kako esteri fumarične kiseline mogu imati imunomodulacijski učinak, uključujući inhibiciju proliferacije T-limfocita kao i inhibiciju produkcije proupalnih citokina putem granulocita. Glavna komponenta estera fumarične kiseline, dimetilfumarat, je potentni induktor apoptoze T-limfocita. Esteri fumarične kiseline bi se prema tome mogli koristiti kod liječenje upalnih bolesti kože (Jowkar i sur., 2011).

Gospina trava (lat. *Hypericum perforatum L.*) sadrži djelatne komponente hiperforin, hipericin i flavonoide (amentoflavon, hiperozid). *In vitro* pokusi su dokazali inhibitorni učinak hipericina na aktivnost enzima protein kinaze C te na otpuštanje arahidonske kiseline i leukotriena B₄ (LTB₄) (Dawid-Pać, 2013). Lokalno primijenjen hiperforin dovodi do smanjene proliferacije T-limfocita u epidermisu. Kliničke studije su pokazale kako 1,5%-tna krema s hiperforinom reducira broj bakterija *S.aureus* na koži oboljelih od atopijskog dermatitisa (Schulz i sur., 2004).

Stolisnik (lat. *Achillea millefolium L.*) sadrži esencijalna ulja čije su glavne komponentne seskviterpen kamazulen, α - i β -pinen, tanini, seskviterpenski laktoni (matricin) i flavonoidi (luteolin, apigenin, izoramnetin, rutin) te ostvaruje protuupalna i adstrigentna svojstva koja su dokazana *in vivo* pokusima. *In vitro* pokusi su pokazali kako kamazulen inhibira 5-lipooksigenazu čime se smanjuje proizvodnja leukotriena B₄. Stolisnik se često primjenjuje za dodatno liječenje manjih rana i lakših kožnih upala. Međutim, zbog seskviterpenskih laktona moguća je pojava alergijskog kontaktnog dermatitisa (Blumenthal i sur., 2000).

Kamilica (lat. *Matricaria recutita L.*) je jedna od najčešće korištenih biljaka, a njena lokalna primjena pokazala se uspješnom kod različitih kožnih stanja, kao što su različite upale i iritacije, bakterijske infekcije, pelenski osip, atopijski ekcem te manje rane. Kamilica sadrži α -bisabolol, matricin te flavonske derivate (apigenin, apigenin-7-glukozid i luteolin). Farmakološke studije su pokazale kako je mast s ekstraktom cvijeta kamilice učinkovitija od 0,1%-tnog hidrokortizona u smislu smanjenja upale, eritema, svrbeža i deskvamacije za što su najzaslužniji α -bisabolol i apigenin koji inhibicijom lipooksigenaze i ciklooksigenaze inhibiraju nastanak upalnih medijatora prostaglandina i leukotriena. Osim navedenog učinka, α -bisabolol pokazuje i baktericidni i fungicidni učinak prema *S.aureus* i *C.albicans*, što je dodatna prednost u liječenju atopijskog dermatitisa (Dawid-Pać, 2013).

Piskavica (lat. *Trigonella foenum-graecum L.*) se u tradicionalnoj medicini koristi izvana za liječenje ekcema, rana i lokalnih upala kože. Sjeme piskavice sadrži polisaharid galaktomanan i steroidne saponine koji su važni za protuupalni učinak. Primjena kod djece i adolescenata mlađih od 18 godina nije preporučljiva zbog nedovoljno kliničkih dokaza o sigurnosti (Vyas i sur., 2008).

4.5.4. Akupunktura i akupresura

Akupunktura se od davnina primjenjuje kao oblik alternativne medicine za liječenje različitih oboljenja, među kojima su i dermatološke bolesti. Primjena akupunkture pokazala se uspješnom u smanjenju svrbeža i lihenifikacije u odnosu na placebo. Smatra se kako se insercijom igala u određena mjesta na oboljeloj koži utječe na dijelove mozga zadužene za transmisiju signala kod svrbeža kao što su putamen te prefrontalna i prefrontalna kortikalna područja na koja ne djeluju antihistaminici. Stimulacijom točaka oko atopičnih lezija ostvaruje se inhibicija kutane hiperplazije te smanjenje serumskog IgE. Međutim, još ne postoji dovoljno dokaza koje bi akupunkturu uključili u preporuke za liječenje atopijskog dermatitisa (Vieira i sur., 2016).

4.6. ULOGA LJEKARNIKA

Prema rezoluciji Svjetske zdravstvene organizacije „Uloga ljekarnika u promijenjenoj strategiji o lijekovima“, ljekarnik postaje bitan dio zdravstvenog tima te pacijentima pruža znanstveno utemeljene i objektivne savjete o lijekovima i njihovoj uporabi, promiče koncepciju farmaceutske skrbi s ciljem racionalnije uporabe lijekova te aktivno sudjeluje u prevenciji bolesti i očuvanju zdravlja. Ljekarnik je najdostupniji zdravstveni djelatnik te posljednji u lancu skrbi kojeg pacijent posjećuje prije početka farmakoterapije te je iznimno važna njegova savjetodavna uloga. Kod atopijskog dermatitisa, kronične bolesti s neugodnim simptomima koji uvelike otežavaju svakodnevni život oboljelog i njegove obitelji, ljekarnik treba imati strpljenja i pokazati razumijevanje za pacijenta i članove obitelji koji su često frustrirani u pronalaženju najboljeg rješenja. Važno je objasniti patološke mehanizme bolesti i djelovanje lijekova kako bi se potaknula racionalna primjena lijekova i pacijentovo povjerenje u terapiju i zdravstvene djelatnike. Potrebno je upozoriti na nuspojave, ali i naglasiti da se adekvatnom primjenom minimalizira mogućnost nuspojava.

4.7. SAVJETI ZA PREVENCIJU

Pod pojmom prevencija ne smatra se samo sprječavanje kožnih promjena nego i sprječavanje razvoja atopijskog marša koji uključuje alergijski rinitis i astmu.

Što se tiče prilagođavanja prehrane, zasad nema dovoljno dokaza koji potvrđuju kako je izbjegavanje hiperalergenih namirnica u prehrani trudnice ili majke dojlje pridonijelo sprječavanju razvoja atopijskog dermatitisa ili ostalih atopijskih bolesti u djece. Majkama se svakako preporučuje dojenje te uvođenje dohrane između četvrtog i šestog mjeseca života, a ukoliko majka nije u mogućnosti dojiti, kod dojenčadi s genetskom predispozicijom za razvoj atopijskih bolesti u prehranu se preporučuje uključiti uključiti ekstenzivni hidrolizat kazeina ili parcijalni hidrolizat sirutke tijekom prva četiri mjeseca života (Flohr i Mann, 2014.).

Kao što je prethodno navedeno, primjena vitamina i minerala kao što su vitamin D, vitamin E, cink i selen nije pokazala dovoljno dokaza za prevenciju, ali i liječenje bolesti.

Budući da se jednim od potencijalnih uzroka bolesti smatra zapadnjački način života s pretjeranom higijenom, izlaganje djeteta alergenima iz kućne prašine ili dlaka životinja ima protektivan učinak u smislu poticanja razvoja imunosnog sustava te se izbjegavanje navedenih alergena ne preporučuje osim ako nije dokazana hipersenzitivnost.

Preporučuje se korištenje odjeće i posteljine od prirodnih pamučnih vlakana uz izbjegavanje vune i sintetičkih materijala. Kod pranja robe trebao bi se koristiti tekući deterdžent bez omekšivača te izbjegavati sušenje na otvorenom u vrijeme cvatnje (zbog aeroalergena). U prostorijama u kojima boravi oboljeli od atopijskog dermatitisa treba održavati nižu temperaturu i vlažnost zraka, a pušenje je strogo zabranjeno.

Najveći značaj u prevenciji pokazala je redovita primjena emolijensa koji omogućavaju hidrataciju kože i sudjeluju u očuvanju integriteta rožnatog sloja. Time se minimalizira prodor alergena u dublje slojeve kože i razvoj alergijske senzitivacije (Sidbury i sur., 2014.).

5. ZAKLJUČCI

Na temelju proučene literature, možemo zaključiti sljedeće:

- Atopijski dermatitis jedna je od najčešćih upalnih kožnih bolesti koja ima tendenciju povlačenja s dobi, ali može i progredirati u alergijski rinitis ili astmu u tzv. „atopijskom maršu“.
- Prevalencija atopijskog dermatitisa je zadnjih godina u konstantnom porastu te se procjenjuje kako je u razvijenim sredinama oboljelo 15-30 % djece te 1-3% odraslih.
- Najčešći simptomi su intenzivni svrbež, eritem, otečena koža, suhoća kože i pojava plakova, a u kroničnoj fazi može biti prisutna lihenifikacija. Bolest ima snažnu genetičku predispoziciju, a simptomi se pojavljuju zbog kombinacije oštećene kožne barijere i izloženosti različitim alergenima i polutantima iz okoline.
- Osnovu terapije čini svakodnevna primjena emolijensa koji oštećenoj koži pružaju potrebnu vlažnost, sprječavaju transepidermalni gubitak vode te produžuju periode bez simptoma.
- Od terapije u užem smislu, zlatni standard su topikalno primijenjeni kortikosteroidi koji se mogu primjenjivati reaktivno ili proaktivno kroz duži vremenski period da se zadrži stanje remisije. Zbog nuspojava kao što su atrofija kože i supresija nadbubrežne žlijezde, kao alternativa kortikosteroidima koriste se lokalni inhibitori kalcinuerina koji suprimiraju upalu uz manje nuspojava.
- Od sistemske terapije koriste se imunomodulatori, kortikosteroidi, antimikrobni lijekovi, retinoidi i antihistaminici.
- Nove terapijske mogućnosti usmjerene su na inhibiciju djelovanja i sintezu upalnih citokina Th2 imunskog odgovora, a u manjoj mjeri i Th1 odgovora.
- Unatoč svim terapijskim mogućnostima, bolest je i dalje teško liječiti te se pacijenti okreću alternativnim metodama koje uključuju fitoterapiju, fototerapiju i akupunkturu, no za takve pristupe još uvijek ne postoji dovoljno znanstvenih dokaza o učinkovitosti.

6. LITERATURA

- Alaiti S, Kang S, Fielder VC i sur. Tacrolimus (FK506) 0.3% ointment for atopic dermatitis; a phase 1 study in adults and children. *J Am Acad Dermatol*, 1998, 38, 69-76.
- Barnes TM, Greive KA. Use of bleach baths for the treatment of infected atopic eczema. *Australas J Dermatol*, 2013, 54, 251-258.
- Bieber T. Atopic dermatitis. *Ann Dermatol*, 2010, 22(2), 125-37.
- Bieber T. Atopic dermatitis. *N Engl J Med*, 2008, 358, 1483-94.
- Blumenthal M, Goldberg A, Brinckann J. Herbal medicine. Expanded Commission E Monographs. Yarrow. Newton, American Botanical Council, 2000, 419-423.
- Bussman C, Weidinger S, Novak N. Genetics of atopic dermatitis. *JDDG*, 2011, 9, 670-676.
- Carr WW. Topical calcineurin inhibitors for atopic dermatitis: review and treatment recommendations. *Paediatr Drugs*, 2013, 15, 303-310.
- Cevikbas F, Wang X, Akiyama T i sur. A sensory neuron expressed IL-31 receptor mediates T helper cell-dependent itch: involvement of TRPV1 and TRPA1. *J Allergy Clin Immunol*, 2014, 133(2), 448-450.
- Chu SY, Horton HM, Pong E, Leung IW. Reduction of total IgE by targeted coengagement of IgE B-cell receptor and FcγRIIb with Fc-engineered antibody. *J Allergy Clin Immunol*, 2012, 129(4), 1102-1115.
- Cork MJ, Danby SG, Vasiloulos Y i sur. Epidermal barrier dysfunction in atopic dermatitis. *J Invest Dermatol*, 2009, 129, 1892-1908.
- Ćosićkić A, Skokić F, Čolić-Hadžić B, Suljendić S, Hasanović E. Hypersensitivity to aeroallergens in children with atopic dermatitis. *Acta Clin Croat*, 2012, 51, 59-100.
- David-Pač R. Medicinal plants used in treatment of inflammatory skin diseases. *Postepy Dermatol Alergol*, 2013, 30(3), 170-177.
- Eichenfield LH, Hanifin JM, Luger TA, Stevens SR, Pride HB. Consensus conference on pediatric atopic dermatitis. *J Am Acad Dermatol*, 2003, 49, 1088-1095.

Eichenfield LF, Tom WL, Berger TG i sur. Guidelines of care for the management of atopic dermatitis. Section 2. Management and treatment of atopic dermatitis with topical therapies. *J Am Acad Dermatol*, 2014, 71(1), 116-132.

Eigenmann PA. Clinical features and diagnostic criteria of atopic dermatitis in relation to age. *Pediatr Allergy Immunol*, 2001, 12, 69-74.

El Hachem M, Gesualdo F, Ricci G, Diociauti A, Giraldi L i sur. Topical corticosteroid phobia in parents of pediatric patients with atopic dermatitis: a multicentre survey. *Ital J Pediatr*, 2017, 43, 22.

El Taieb MA, Fayed HM, Aly SS, Ibrahim AK. Assessment of serum 25-hydroxyvitamin D levels in children with atopic dermatitis: correlation with SCORAD index. *Dermatitis*, 2013, 24(6), 296-301.

Elias PM. Epidermal lipids, barrier function and desquamation. *J Invest Dermatol*, 1983, 80, 44-9.

Flohr C, Mann J. New insights into the epidemiology of childhood atopic dermatitis. *Allergy*, 2014, 69, 3-16.

Francetić i sur. Farmakoterapijski priručnik. Zagreb, Medicinska naklada, 2015, str. 295-769.

Gauvreau GM, O'Bryne PM, Boulet LP, Wang Y i sur. Effects of an anti-TSLP antibody on allergen-induced asthmatic responses, *N Engl J Med*, 2014, 370(22), 2102-2110.

Homey B, Steinhoff M, Ruzicka T, Leung DY. Cytokines and chemokines orchestrate atopic skin inflammation. *J Allergy Clin Immunol*, 2006, 118, 178-189.

Irvine AD, McLean WH, Leung DY. Filaggrin mutations associated with skin and allergic diseases. *N Engl J Med*, 2011, 365, 1315-1327.

Jan RL, Yeh KC, Hsieh MH i sur. *Lactobacillus gasseri* suppresses Th17 pro-inflammatory response and attenuates allergen-induced airway inflammation in a mouse model of allergic asthma. *Br J Nutr*, 2012, 108(1), 130-139.

Jones AP, Palmer D, Zhang G i sur. Cord blood 25-hydroxyvitamin D3 and allergic disease during infancy. *Pediatrics*, 2012, 130(5), 1128-1135.

Kunz BIF, Ring J. Clinical features and diagnostic criteria of atopic dermatitis. Blackwell Publishing, Massachusetts, 2006, 227-244.

Jowkar F, Jamshidzadeh A, Mirzadeh Yazdi A, Pasalar M. The effects of *Fumaria parviflora* L extract od chronic hand eczema: a randomized double-blinf placebo controlled clinical trial. *Iran Red Crescent Med J*, 2011, 13(11), 824-828.

Kwangmi Kim, Influences of Evironmental chemicals on atopic dermatits. *Toxicol Res*, 2015, 31(2), 89-96.

Lee EB, Fleischmann R, Hall S, Wilkinson B i sur. Tofacitinib vesus methotrexate in rheumatoid arthritis. *N Engl J Med*, 2014, 370(25), 2377-2386.

Levy LL, Urban J, King BA. Treatment of recalcitant atopic dermatitis with the oral Janus kinase inhibitor tofacitinib citrate. *J Am Acad Dermatol*, 2015, 73(3), 395-359.

Lipozenčić J, Gorgievska Sukarova B. Lokalna kortikosteroidna terapija u dermatovenerologiji – kada, zašto i koji oblik?. *Medicus*, 2007, 16(1), 95-99.

Nemoto O, Furue M, Nakagawa H i sur. The first trial of CIM331, a humanized anti-human IL-31 receptor A antibody, for healthy volunteers and patients to evaluate safety, tolerability and pharmacokinetics of a single dose in a randomised, double-blind, placebo-controlled study. *Br J Dermatol*, 2016, 174(2), 296-304.

Nutten S. Atopic Dermatitis: Global epidemiology and Risk Factors. *Ann Nutr Metab*, 2015, 66, 8-16.

Ong PY, Leung DY. Immune dysregulation in atopic dermatitis. *Curr Allergy Asthe Rep*, 2006, 6, 384-389.

O'Shea JJ, Schwarz DM, Villarino AV i sur. The JAK STAT pathway: impact on human disease and therapeutic intervention. *Annu Rev Med*, 2015, 66, 311-328.

Puya R, Alvarez-Lopez M, Velez A. Treatment of severe refractory adult atopic dermatitis with ustekinumab. *Int J Dermatol*, 2012, 51(1), 115-6.

Rather IA, Bajpai VK, Kumar S i sur. Probiotics and atopic dermatitis: An overview. *Front Microbiol*, 2016, 7, 507.

Rezaković S, Kostović K, Čeović R. Pimekrolimus u lokalnom liječenju atopijskog dermatitisa. *Paediatr Croat*, 2014, 58,216-222.

Ring J, Alomar A, Bieber T i sur. Guidelines for treatment of atopic eczema (atopic dermatitis) Part I. *JEADV*, 2012, 26, 1045-1060.

Ruzicka T, Larsen FG, Galewicz D i sur. Oral alitretinoin (9-cis-retinoic acid) therapy for chronic hand dermatitis in patients refractory to standard therapy. Results of a randomized, double-blind, placebo-controlled, multicenter trial. *Arch Dermatol*, 2004, 140(12), 1453-1459.

Salava A, Lauerma A. Role of skin microbiome in atopic dermatitis. *Clin Transl Allergy*, 2014, 4, 33.

Samrao A, Berry TM, Goreshi R, Simpson EL. A pilot study of an oral phosphodiesterase inhibitor (apremilast) for atopic dermatitis in adults. *Arch Dermatol*, 2014, 148(8), 870-879.

Schäcke H, Zollner T, Döcke W i sur. Characterization of ZK 245186, a novel, selective glucocorticoid receptor agonist for the topical treatment of inflammatory skin diseases. *Brit J Pharmacol*, 2009, 158, 1088-1103.

Schäckel K, Döbel T, Bosselman I. Future treatment options for atopic dermatitis- small molecules and beyond, *J Dermatol Sci*, 2013, 73, 91-100-

Schmitt J, Schwarz K, Baurecht H, Hotze M i sur. Atopic dermatitis is associated with an increased risk for rheumatoid arthritis and inflammatory bowel disease and a decreased risk for type 1 diabetes. *J Allergy Clin Immunol*, 2016, 137, 130-136.

Schulz V, Hänsel R, Blumenthal M, Tyler VE. Rational phytotherapy. Springer-Verlag, Berlin Heidelberg, 2004, 335-347.

Slater NA, Morrell DS. Systemic therapy of childhood atopic dermatitis. *Clin Dermatol*, 2015, 33(3), 289-299.

Sohn EH, Jang, SA, Joo H i sur. Anti-allergic and anti-inflammatory effects of butanol extract from *Articum Lappa L*. *Clin Mol Allergy*, 2011, 9, 4.

Soumelis V, Reche PA, Kanzler H, Yuan W i sur. Human epithelial cells trigger dendritic cell mediated allergic inflammation by producing TSLP. *Nat Immunol*, 2002, 3(7), 673-680.

Spergel Jonathan M. From atopic dermatitis to asthma: the atopic march. *Ann Allergy Asthma Immunol*, 2010, 105, 99-106.

Thaci S, Simpson EL, Beck LA i sur. Efficacy and safety of dupilumab in adults with moderate to severe atopic dermatitis inadequately controlled by topical treatments: a randomized, placebo-controlled, dose ranging phase 2b trial. *Lancet*, 2016, 37, 40-52

Thyssen JP, Kezic S. Causes of epidermal filaggrin reduction and their role in pathogenesis of atopic dermatitis. *J Allergy Clin Immunol*, 2014, 134, 792-799.

Tominaga M, Tenggara S, Kamo A i sur. Psoralen – ultraviolet A therapy alters epidermal Sema3A and NGF levels and modulates epidermal intervention in atopic dermatitis. *J Dermatol Sci*, 2009, 55(1), 40-46.

Verallo-Rowell VM, Dillague KM, Syah-Tiundawan BS. Novel antibacterial and emollient effect of coconut and virgin olive oil in adult atopic dermatitis. *Dermatitis*, 2008, 19(6), 308-315.

Vieira BL, Lim NR, Lohman ME, Lio PA. Complementary and alternative medicine for atopic dermatitis: An evidence-based review. *Am J Clin Dermatol*, 2016, 17(6), 557-581.

Vyas S, Agrawal R, Solanki P, Trivedi P. Analgesic and antiinflammatory activities of *Trigonella foenum-graecum* (seed) extract. *Acta Pol Pharm – Drug Research*, 2008, 65, 473-476.

Wagner CL, Greer FR, American Academy of Pediatric section on Breastfeeding, American Academy of Pediatrics Committee on Nutrition. Prevention of rickets and vitamin D deficiency in infants, children and adolescents. *Pediatrics*, 2008, 122(5), 1142-1152.

Wang D, Beck LA. Immunologic targets in atopic dermatitis and emerging therapies: An update. *Am J Clin Dermatol*, 2016, 17(5), 425-443.

Williams HC, Burney PG, Hay RJ i sur. The UK working party's diagnostic criteria for atopic dermatitis I. Derivation of a minimum set of discriminators for atopic dermatitis. *Br J Dermatol*, 1994, 131, 383-396.

Williams MR, Gallo RL. The role of skin microbiome in atopic dermatitis. *Curr Allergy Asthma Rep*, 2015, 15, 65.

Wu Q, Christensen LA, Legerski RJ i sur. Mismatch repair participates in error-free processing of DNA interstand crosslinks in human cells. *EMBO Rep*, 2005, 6(6), 551-556.

Yaghmaie P, Koudelka CW, Simpson EL. Mental health comorbidity in patients with atopic dermatitis. *J Allergy Clin Immunol*, 2012, 131, 428-433.

Zane LT, Kirck L, Call R, Tschen F, Draelos ZD i sur. Crisaborole topical ointment, 2% in patients ages 2 to 17 years with atopic dermatitis: a phase 1b, open-label, maximal-use systemic exposure study, *Pediatr Dermatol*, 2016, 33(4), 380-387.

7. SAŽETAK/SUMMARY

SAŽETAK

Atopijski dermatitis je kronična upalna dermatoza koja pogađa 15 do 30% djece te 1 do 3 % odraslih. Većini oboljelih simptomi se povlače do razdoblja adolescencije, ali bolest može progredirati u astmu ili alergijski rinitis. Bolest je karakterizirana kompleksnom patogeneza koja uključuje kombinaciju genetičkih, imunskih i okolišnih čimbenika koji posljedično dovode do narušavanja barijerne funkcije kože i neravnoteže imunskog sustava. Najčešći simptomi su svrbež, crvenilo, edem, suhoća kože, erozije te lihenifikacija. U prevenciji je važna hidratacija kože te izbjegavanje čimbenika koji dovode do pogoršanja. Osnovu terapije čine topikalno primjenjeni kortikosteroidi, a na određenim lokacijama preporučuju se lokalni inhibitori kalcineurina. Kod težih oblika bolesti primjenjuju se sistemski imunomodulatori, antimikrobni lijekovi, kortikosteroidi i retinoidi. Novi terapijski pristupi su usmjereni na inhibiciju Th2 imunskog odgovora i redukciju upale te su trenutno u različitim fazama kliničkih ispitivanja.

SUMMARY

Atopic dermatitis is a chronic inflammatory dermatosis that affects 15 to 30% of children and 1% to 3% of adults. The majority of affected individuals have a resolution of disease by adulthood but it may progress to asthma or allergic rhinitis. The disease is characterized by a complex pathogenesis involving genetic, immunologic and environmental factors which lead to a dysfunctional skin barrier and dysregulation of the immune system. The symptoms often include pruritus, erythema, edema, xerosis, erosions and lichenification. Prevention is focused on skin hydration and avoidance of provocation factors. Topical corticosteroids are the mainstay of therapy and are used for exacerbation management and proactive therapy in selected cases. In certain locations, topical calcineurin inhibitors such as pimecrolimus and tacrolimus are preferred. Systemic therapy options such as immunomodulators, corticosteroids, antimicrobial agents and retinoids are used for severe cases. New therapeutic options are focused on inhibiting Th2 immune response and reduction of inflammation and are currently in different phases of clinical trials.

**TEMELJNA DOKUMENTACIJSKA KARTICA /
BASIC DOCUMENTATION CARD**

Temeljna dokumentacijska kartica

Sveučilište u Zagrebu
Farmaceutsko-biokemijski fakultet
Studij: Farmacija
Zavod za farmakologiju
A. Kovačića 1, 10000 Zagreb, Hrvatska

Diplomski rad

FARMAKOTERAPIJSKE MOGUĆNOSTI U LIJEČENJU ATOPIJSKOG DERMATITISA

Ane Bašić

SAŽETAK

Atopijski dermatitis je kronična upalna dermatoza koja pogađa 15 do 30% djece te 1 do 3 % odraslih. Većini oboljelih simptomi se povlače do razdoblja adolescencije, ali bolest može progredirati u astmu ili alergijski rinitis. Bolest je karakterizirana kompleksnom patogenezom koja uključuje kombinaciju genetičkih, imunskih i okolišnih čimbenika koji posljedično dovode do narušavanja barijerne funkcije kože i neravnoteže imunskog sustava. Najčešći simptomi su svrbež, crvenilo, edem, suhoća kože, erozije te lihenifikacija. U prevenciji je važna hidratacija kože te izbjegavanje čimbenika koji dovode do pogoršanja. Osnovu terapije čine topikalno primjenjeni kortikosteroidi, a na određenim lokacijama preporučuju se lokalni inhibitori kalcineurina. Kod težih oblika bolesti primjenjuju se sistemski imunomodulatori, antimikrobni lijekovi, kortikosteroidi i retinoidi. Novi terapijski pristupi su usmjereni na inhibiciju Th2 imunskog odgovora i redukciju upale te su trenutno u različitim fazama kliničkih ispitivanja.

Rad je pohranjen u Središnjoj knjižnici Sveučilišta u Zagrebu Farmaceutsko-biokemijskog fakulteta.

Rad sadrži: 51 stranica, 5 slika i 63 literaturnih navoda. Izvornik je na hrvatskom jeziku.

Ključne riječi: atopijski dermatitis, kortikosteroidi, terapija, njega atopijskog dermatitisa, kalcineurinski inhibitori

Mentor: **Dr. sc. Petra Turčić**, *docent Sveučilišta u Zagrebu Farmaceutsko-biokemijskog fakulteta.*

Ocjenjivači: **Dr. sc. Petra Turčić**, *docent Sveučilišta u Zagrebu Farmaceutsko-biokemijskog fakulteta.*

Dr. sc. Miranda Sertić, *docent Sveučilišta u Zagrebu Farmaceutsko-biokemijskog fakulteta.*

Dr. sc. Višnja Drinovac Vlah, *asistent Sveučilišta u Zagrebu Farmaceutsko-biokemijskog fakulteta.*

Rad prihvaćen: rujan, 2017.

Basic documentation card

University of Zagreb
Faculty of Pharmacy and Biochemistry
Study: Pharmacy
Department of Pharmacology
A. Kovačića 1, 10000 Zagreb, Croatia

Diploma thesis

PHARMACOTHERAPEUTIC OPTIONS IN ATOPIC DERMATITIS TREATMENT

Ane Bašić

SUMMARY

Atopic dermatitis is a chronic inflammatory dermatosis that affects 15 to 30% of children and 1% to 3% of adults. The majority of affected individuals have a resolution of disease by adulthood but it may progress to asthma or allergic rhinitis. The disease is characterized by a complex pathogenesis involving genetic, immunologic and environmental factors which lead to a dysfunctional skin barrier and dysregulation of the immune system. The symptoms often include pruritus, erythema, edema, xerosis, erosions and lichenification. Prevention is focused on skin hydration and avoidance of provocation factors. Topical corticosteroids are the mainstay of therapy and are used for exacerbation management and proactive therapy in selected cases. In certain locations, topical calcineurin inhibitors such as pimecrolimus and tacrolimus are preferred. Systemic therapy options such as immunomodulators, corticosteroids, antimicrobial agents and retinoids are used for severe cases. New therapeutic options are focused on inhibiting Th2 immune response and reduction of inflammation and are currently in different phases of clinical trials.

The thesis is deposited in the Central Library of the University of Zagreb Faculty of Pharmacy and Biochemistry.

Thesis includes: 51 pages, 5 figures and 63 references. Original is in Croatian language.

Keywords: Atopic dermatitis, corticosteroids, treatment, atopic dermatitis care, calcineurin inhibitors

Mentor: **Petra Turčić, Ph.D.** *Assistant Professor* University of Zagreb Faculty of Pharmacy and Biochemistry

Reviewers: **Petra Turčić, Ph.D.** *Assistant Professor* University of Zagreb Faculty of Pharmacy and Biochemistry
Miranda Sertić, Ph.D. *Assistant Professor* University of Zagreb Faculty of Pharmacy and Biochemistry
Višnja Drinovac Vlah, Ph.D. *Assistant*, University of Zagreb Faculty of Pharmacy and Biochemistry

The thesis was accepted: September 2017.