

# Primjena hladne atmosferske plazme u terapiji osteonekroze čeljusti

---

Hrelja, Marta

Master's thesis / Diplomski rad

2023

Degree Grantor / Ustanova koja je dodijelila akademski / stručni stupanj: **University of Zagreb, School of Dental Medicine / Sveučilište u Zagrebu, Stomatološki fakultet**

Permanent link / Trajna poveznica: <https://um.nsk.hr/um:nbn:hr:127:502377>

Rights / Prava: [Attribution-NonCommercial 4.0 International](#)/[Imenovanje-Nekomercijalno 4.0 međunarodna](#)

Download date / Datum preuzimanja: **2025-02-07**



Repository / Repozitorij:

[University of Zagreb School of Dental Medicine Repository](#)





Sveučilište u Zagrebu

Stomatološki fakultet

Marta Hrelja

**PRIMJENA HLADNE ATMOSFERSKE  
PLAZME U TERAPIJI OSTEONEKROZE  
ČELJUSTI**

DIPLOMSKI RAD

Zagreb, 2023.

Rad je ostvaren na Zavodu za endodonciju i restaurativnu stomatologiju Stomatološkog fakulteta Sveučilišta u Zagrebu

Mentor rada: prof. dr. sc. Božidar Pavelić

Lektor hrvatskog jezika: Iva Samardžija, mag. croat. et mag. educ. croat.

Lektor engleskog jezika: Mirna Rukavina Bakšaj, prof. engleskog jezika i književnosti i njemačkog jezika

Rad sadrži: 55 stranica

2 tablica

6 slika

1 CD

Rad je vlastito autorsko djelo, koje je u potpunosti samostalno napisano uz naznaku izvora drugih autora i dokumenata korištenih u radu. Osim ako nije drukčije navedeno, sve ilustracije (tablice, slike i dr.) u radu su izvorni doprinos autora diplomskog rada. Autor je odgovoran za pribavljanje dopuštenja za korištenje ilustracija koje nisu njegov izvorni doprinos, kao i za sve eventualne posljedice koje mogu nastati zbog nedopuštenog preuzimanja ilustracija odnosno propusta u navođenju njihovog podrijetla.

## **Zahvala**

*Zahvaljujem mentoru, prof. dr. sc. Božidaru Paveliću na savjetima i prenesenom znanju tijekom pisanja diplomskog rada, ali i tijekom studija. U svakoj ste (ne)prilici uspjeli unijeti malo smijeha i veselja, hvala Vam na tome.*

*Hvala mojim curama Vedrani, Margareti, Mariji i Danijeli, koje su uz mene od malih nogu i bodre me na svakom koraku, rijetki su prijatelji poput vas. Hvala mojim dragim kolegicama zbog kojih ću studentske dane pamtiti kao jedne od najljepših. Hvala Dariju na ohrabrivanjima i beskrajnom strpljenju, uz tebe je sve bilo lakše!*

*Hvala mojoj obitelji, koja mi je oduvijek bila najveća podrška i utjeha, Vi ste moja sigurna luka. Veliko hvala Ivani, koja nikad nije gubila vjeru u mene. Posebno sam zahvalna mojim roditeljima, bez Vaše žrtve, brige, potpore i ljubavi ne bih uspjela. Hvala Vam na svemu!*

# PRIMJENA HLADNE ATMOSFERSKE PLAZME U TERAPIJI OSTEONEKROZE ČELJUSTI

## Sažetak

Plazma je djelomično ili potpuno ioniziran plin sastavljen od mješavine brojnih aktivnih komponenti: iona, fotona, slobodnih elektrona, radikala te raznih drugih pobuđenih i neutralnih čestica. Hladna atmosferska plazma (engl. *cold atmospheric plasma*, CAP) je vrsta plazme čija je klinička primjena moguća jer se stvara pri atmosferskome tlaku i temperaturi ispod 40 °C. Stvara se dovođenjem određene vrste energije plinu/plinovima poput argona i helija te ambijentalnom zraku. Postoji više različitih uređaja koji stvaraju plazmu, a za medicinsku se primjenu najčešće upotrebljavaju uređaji s dielektričnim barijernim izbojem (DBD) i plazma - mlazni uređaji (engl. *plasma jets*). Plazma je našla široku primjenu u području biomedicinskih znanosti uključujući stomatologiju. U ovom radu naglasak je stavljen na moguću primjenu hladne atmosferske plazme u terapiji osteonekrotičnih žarišta. Osteonekroza čeljusti patološko je stanje oštećenja i progresivnog odumiranja koštanog tkiva čeljusti. Može se podijeliti na osteoradionekrozu, medikamentoznu osteonekrozu, traumatsku, netraumatsku i spontanu osteonekrozu. Glavni klinički pokazatelj svih vrsta osteonekroza, je eksponirano koštano tkivo koje ne cijeli kroz dulje razdoblje. Prema kliničkoj slici i radiološkom nalazu razlikuju se različiti stadiji bolesti koji predstavljaju smjernice za odabir terapije. Primjena CAP-a spada u relativno novije oblike terapije osteonekroze čeljusti. Ona se upotrebljava kao dodatak osnovnoj terapiji kako bi ubrzala cijeljenje osteonekrotičnih lezija najviše zahvaljujući antiseptičkom učinku koji omogućuje postizanje sterilnih uvjeta u leziji, a smatra se i da direktno potiče zacjeljivanje i regeneraciju osteonekrozom zahvaćenih tkiva putem stimuliranja proliferacije i migracije ključnih stanica. Iako nedovoljno istražena terapijska metoda, pokazuje vrlo dobre rezultate u tretiranju osteonekrotičnih žarišta i za sada nema zabilježenih negativnih posljedica na zdrava tkiva.

**Ključne riječi:** hladna atmosferska plazma; osteonekroza čeljusti; terapija

# USE OF COLD ATMOSPHERIC PLASMA IN THERAPY OF OSTEONECROSIS OF THE JAW

## Summary

Plasma is a partially or fully ionized gas composed of a mixture of numerous active components: ions, photons, free electrons, radicals, and various other charged and neutral particles. Cold atmospheric plasma (CAP) is a type of plasma suitable for clinical applications because it is generated at atmospheric pressure and temperatures below 40°C. It can be generated by applying a specific type of energy to a gas or a combination of gases such as argon, helium, and ambient air. There are several different devices that generate plasma, with dielectric barrier discharge (DBD) devices and plasma jet devices being most commonly used for medical purposes. Plasma has found wide application range in the field of biomedical sciences, including dentistry. This study emphasizes the potential of plasma in healing osteonecrotic lesions. Osteonecrosis of the jaw is a pathological condition characterized by damage and progressive necrosis of jawbone tissue. It is categorized into osteoradionecrosis, medication-related, trauma-induced, non-traumatic, and spontaneous osteonecrosis. The main clinical indicator of all types of osteonecrosis is exposed bone tissue that does not heal over an extended period of time. Based on the clinical presentation and radiological findings, different stages of disease can be identified, which then serve as guidelines for selecting the appropriate therapy. CAP represents one of the more recent therapeutic approaches for treating osteonecrosis of the jaw. It is used alongside conventional therapy to accelerate the healing of osteonecrotic lesions, primarily due to its antiseptic properties that establish a sterile environment in the affected area. It is also thought to directly stimulate the healing and regeneration of osteonecrosis-affected tissues by promoting the proliferation and migration of key wound-related cells. Although it is a relatively understudied therapeutic method, it has shown very promising results in the treatment of osteonecrotic lesions, with no recorded negative effects on healthy tissues so far.

**Keywords:** cold atmospheric plasma; jaw osteonecrosis; therapy

## SADRŽAJ

1. UVOD .....	1
2. TEMELJNI PRINCIPI PLAZMA SUSTAVA .....	3
2.1 Definicija plazme.....	4
2.2 Fizičko-kemijske karakteristike plazme .....	5
2.3 Kemijske reakcije u plazmi .....	6
2.4 Sustavi za proizvodnju hladne atmosferske plazme .....	8
3. OSTEONEKROZA ČELJUSTI.....	10
3.1 Medikamentozna osteonekroza čeljusti (MRONJ).....	11
3.1.1 Patofiziologija .....	11
3.1.2 Klinička slika.....	12
3.1.3 Klasifikacija .....	13
3.2 Osteoradionekroza (ORN).....	15
3.2.1 Patofiziologija .....	15
3.2.2 Klinička slika.....	16
3.2.3 Klasifikacija .....	16
3.3 Ostali uzroci osteonekroze.....	17
4. TERAPIJA OSTEONEKROZE ČELJUSTI.....	18
4.1 Plazma u terapiji osteonekroze čeljusti .....	21
4.1.1 Antimikrobni učinak plazme.....	21
4.1.2 Uloga plazme u cijeljenju tkiva.....	22
4.1.3 Protokol primjene CAP-a (ozona).....	24
5. RASPRAVA .....	28
6. ZAKLJUČAK .....	32

7. LITERATURA.....	34
8. ŽIVOTOPIS.....	45



## Popis skraćenica

- AAOMS - Američko udruženje oralnih i maksilofacijalnih kirurga (engl. *American Association of Oral and Maxillofacial Surgeons*)
- APPJ - atmosferski plazmeni mlaz (engl. *atmospheric pressure plasma jet*)
- ATP - adenzin trifosfat
- CAP - hladna atmosferska plazma (engl. *cold atmospheric plasma*)
- CBCT - kompjuterska tomografija konusnog snopa (engl. *cone beam computed tomography*)
- CCL2 - kemokinski (C-C motiv) ligand 2 (engl. *chemokine C-C motif ligand 2*)
- COL1 $\alpha$ 1 - kolagen tipa 1, alfa 1
- DBD - dielektrični barijerni izboj (engl. *dielectric barrier discharge*)
- DNA - deoksiribonukleinska kiselina (engl. *deoxyribonucleic acid*)
- ECM - izvanstanični matriks (engl. *extracellular matrix*)
- EGF - epidermalni faktor rasta (engl. *epidermal growth factor*)
- EM - elektromagnetno
- FE-DBD - lebdeći dielektrični barijerni izboj (engl. *floating electrode-dielectric barrier discharge*)
- FGF - čimbenik rasta fibroblasta (engl. *fibroblast growth factor*)
- IL-1 - interleukin 1
- IL-4 - interleukin 4
- IL-6 - interleukin 6
- IL-8 - interleukin 8
- IR - infracrveno (engl. *infrared*)
- LOP - lipidni oksidacijski produkti
- LTE - lokalna termodinamička ravnoteža (engl. *local thermodynamic equilibrium*)
- MMP1 - matriksna metaloproteinaza 1
- MRONJ - medikamentozna osteonekroza čeljusti (engl. *medication-related osteonecrosis of the jaw*)
- MSCT - višeslojna kompjutorizirana tomografija (engl. *multislice computed tomography*)

- ORN - osteoradionevroza
- PCNA - jezgrin antigen proliferirajućih stanica (engl. *proliferating cell nuclear antigen*)
- PET - pozitronska emisijska tomografija
- PRGF - plazma bogata faktorima rasta (engl. *plasma rich in growth factors*)
- RNS - reaktivne dušikove vrste (engl. *reactive nitrogen species*)
- ROS - reaktivne kisikove vrste (engl. *reactive oxygen species*)
- TNF - tumorski faktor nekroze (engl. *tumor necrosis factor*)
- UV - ultraljubičasto (engl. *ultraviolet*)
- VEGF - vaskularni endotelni faktor rasta (engl. *vascular endothelial growth factor*)

## **1. UVOD**

Više od 99 % poznatog svemira čini materija koju nazivamo plazma. Zvijezde, Zemljina ionosfera, munje i polarna svjetlost samo su neki primjeri plazme nastale prirodnim procesima (1). Iako je plazma kao fizikalni fenomen otkrivena još u drugoj polovici 19. stoljeća kada je 1897. godine Werner von Siemens konstruirao generator za proizvodnju ozona, termin „plazma“ (grč. materija koja se može oblikovati) prvi put upotrebljava američki kemičar i fizičar Irving Langmuir 1928. godine u svom članku „Oscillations in Ionized Gases“ (2–4). Za razliku od krvne plazme, koja je tekućina, plazma u fizici predstavlja potpuno ili djelomično ioniziran plin za koji se kaže da je četvrto agregatno stanje tvari. Stvaranjem plazme radne temperature ispod 40 °C, u atmosferskim uvjetima, započelo je razdoblje njezine primjene u biomedicini. Hladna atmosferska plazma (engl. *cold atmospheric plasma*, CAP) emitira elektromagnetno zračenje i predstavlja izvor brojnih nabijenih i nenabijenih čestica, od kojih se posebno ističu reaktivne kisikove i dušikove vrste (1). Posljednjih nekoliko godina postoji sve veće zanimanje za proučavanjem njezinih terapijskih mogućnosti. Prema dosadašnjim istraživanjima, hladna atmosferska plazma pokazala se kao sigurna i efikasna metoda za liječenje bolesti mekih i tvrdih tkiva usne šupljine, uključujući osteonekrozu čeljusti (5). Osteonekroza čeljusti patološko je stanje obilježeno nekrozom kosti, a može biti posljedica različitih čimbenika. Liječenje osteonekroze izrazito je zahtjevno i obuhvaća niz različitih terapijskih postupaka, ovisno o tome u kojem je pacijent stadiju bolesti (6,7). Antimikrobni, antiinflamatorni, biostimulirajući i analgetski učinak, samo su dio pozitivnog i poticajnog djelovanja koje plazma ima na tkiva i kojim ubrzava njihovo cijeljenje (8). Sadašnja saznanja o CAP-u govore u prilog sigurnoj primjeni ove vrste terapije, bez gotovo ikakvih negativnih posljedica na zdravo tkivo. Kao minimalno - invazivna, bezbolna, brza, relativno jednostavna i vrlo pristupačna metoda terapije predstavlja poticaj za daljnji razvoj i širenje područja njezine primjene u biomedicinskim znanostima (9).

Svrha ovog rada je objasniti teoretske osnove i mogućnosti stvaranja različitih oblika hladne atmosferske plazme. Osim toga, svrha rada je i objasniti razvoj i nastanak te kliničku sliku različitih oblika osteonekroze čeljusti i moguću primjenu hladne atmosferske plazme u terapiji osteonekrotičnih žarišta.

## **2. TEMELJNI PRINCIPI PLAZMA SUSTAVA**

## 2.1 Definicija plazme

Plazma je potpuno ili djelomično ioniziran, kvazineutralan plin koji čine pozitivno i negativno nabijeni ioni, fotoni, elektroni, atomi i molekule u pobuđenom ili nepobuđenom stanju (2). Uz tekuće, kruto i plinovito, plazma se smatra četvrtim agregatnim stanjem tvari, za čije je postizanje potrebno dovesti određenu količinu energije molekulama i atomima plina. Ako je osigurana dovoljna količina energije, elektroni prelaze iz vezanog u slobodno stanje i započinje niz fizičkih i kemijskih reakcija između čestica plina, odnosno plazme, dok se ne postigne željeni stupanj ionizacije (3,10).

S obzirom na različite veličine kojima opisujemo plazmu (kao što su temperatura, tlak, gustoća, magnetiziranost, stupanj ionizacije itd.), postoji više klasifikacija plazme. Prema termodinamičkim svojstvima, plazmu dijelimo na visokotemperaturnu i niskotemperaturnu. Visokotemperaturnom plazmom smatra se potpuno ionizirana plazma čije su čestice u stanju lokalne termodinamičke ravnoteže (engl. *local thermodynamic equilibrium*, LTE). Kod postignute LTE vrijedi da je temperatura elektrona u plazmi ( $T_e$ ) približno ista temperaturi iona ( $T_i$ ), koja je pak približno ista temperaturi plina ( $T_g$ ), dakle vrijedi relacija  $T_e \approx T_i \approx T_g$ , pri čemu su temperature plina više od  $10^6$  K (4). Niskotemperaturna plazma je djelomično ioniziran plin kod kojeg čestice nisu u stanju termodinamičke ravnoteže, a ovisno o temperaturi čestica dodatno se dijeli na termalnu (kvaziekvilibrijsku) i netermalnu (neekvilibrijsku/hladnu) plazmu. Termalna plazma ima elektrone i ione približno jednake temperature, ali je temperatura plina znatno niža od onih visokotemperaturnih plazma i iznosi manje od  $10^5$  K. Za netermalnu (hladnu) plazmu vrijedi da je temperatura elektrona znatno viša od one iona ( $T_e \gg T_i$ ), a temperatura plina odgovara sobnoj temperaturi ( $\approx 300$ - $400$  K). Upravo je zahvaljujući stvaranju hladne plazme pri atmosferskom tlaku omogućena primjena plazme u medicinsko - terapijske svrhe (2,11).

## 2.2 Fizičko-kemijske karakteristike plazme

Iako je svaki plin u nekoj mjeri ioniziran, odnosno sadrži određen broj nabijenih čestica, ne može se svaki plin smatrati plazmom. Da bi ionizirani plin bio plazma treba posjedovati sljedeće karakteristike:

1. kvazineutralnost
2. Debyeovu sferu ( $\lambda_D$ ), da pritom vrijedi: dimenzije sustava  $\gg \lambda_D$
3. elektrostatsko zasjenjenje, da vrijedi:  $N_D \gg 1$
4. plazmenu frekvenciju mnogo veću od sudarne frekvencije (10,11).

Kvazineutralnost plazme proizlazi iz (gotovo) jednake gustoće pozitivno i negativno električki nabijenih čestica. To znači da, iako u plazmi uz neutralne čestice nailazimo i na one s nabojem, gledano izvana, ukupan naboj plazme jednak je nuli (10). Uz kvazineutralnost, osobitost plazme je i skupno međudjelovanje njezinih čestica koje se temelji na Coulombovoj sili. Naime, zbog velikog broja električki nabijenih čestica interakcije koje se odvijaju u plazmi su elektromagnetske prirode. Te su interakcije dugog dometa, tako da svaka nabijena čestica, u svakom trenu, interagirira s velikim brojem ostalih nabijenih čestica i sve skupa stvaraju zajedničko elektromagnetsko polje (1,10,12). Da bi navedene karakteristike bile zadovoljene, a da bi se spriječila lokalna prostorno - vremenska odstupanja od kvazineutralnosti, dimenzije sustava plazme moraju biti mnogo veće od polumjera Debyeove sfere i frekvencija plazme mora biti mnogo veća od sudarne frekvencije (1,8).

Debyeova sfera dio je prostora u kojem djeluje električno polje nekog naboja u plazmi. Dakle, oko nabijene čestice u plazmi formira se „oblak“ suprotno nabijenih čestica tako da ona biva elektrostatski zasjenjena i izvan tog „oblaka“ njezino polje nestaje. Debljina tog „oblaka“ naziva se Debyeovom duljinom ( $\lambda_D$ ). To omogućuje održavanje elektroneutralnosti plazme na udaljenostima većim od  $\lambda_D$ . Budući da je elektrostatsko zasjenjenje rezultat kolektivnog ponašanja čestica unutar Debyeove sfere, također je potrebno da je broj nabijenih čestica ( $N_D$ ) u sferi velik. Ako se poremeti stanje ravnoteže plazme i ako unutar plazma polja dođe do razdvajanja naboja, nastalo unutarnje električno polje nastojat će kolektivnim ubrzanjem elektrona vratiti izvornu neutralnost plazme. Takvo specifično gibanje elektrona u plazmi obilježeno je stalnim osciliranjem oko ravnotežnog položaja. Frekvencija takvog osciliranja naziva se elektronska plazmena frekvencija. Sudari između elektrona i neutralnih čestica prigušuju oscilacije, tako da je četvrti

kriterij za postojanje plazme da elektronska plazmena frekvencija ( $\omega_{pe}$ ) bude manja od sudarne frekvencije elektrona (3,10).

### 2.3 Kemijske reakcije u plazmi

Kemijska kinetika plazme vrlo je kompleksna i uključuje velik broj reakcija na elementarnoj razini (2). Kemijske reakcije koje se odvijaju u plazmi posljedica su sudara između čestica. Sudare općenito možemo podijeliti na elastične i neelastične. Razlika među njima jest da u elastičnim sudarima kinetička energija ostaje sačuvana i ne dolazi do promjene unutrašnjeg stanja tijela, dok kod neelastičnih sudara dolazi do pretvorbe dijela kinetičke energije u neki drugi oblik, odnosno dolazi do promjene unutarnje energije zahvaćenih čestica. Većina je sudara u plazmi neelastičnog tipa (3).

Zbog male mase i velike mobilnosti, elektroni prvi primaju energiju vanjskog izvora, a zatim predaju tu energiju drugim česticama uzrokujući ionizaciju, ekscitaciju i disocijaciju u prvoj fazi plazma-kemijskih reakcija (13,14). Stvorene pobuđene čestice zatim interagiraju s preostalim neutralnim česticama, dok se istovremeno odvija i njihova interakcija s poljima električnih i elektromagnetskih sila, što dovodi do aglomeracije, rekombinacije, neutralizacije i fragmentacije (14). Sve reakcije koje se odvijaju u plinovitoj plazmi između elektrona ( $e^-$ ) i teških čestica (AB) spadaju u skupinu homogenih reakcija (2) (*Tablica 1.*). Druga skupina plazma-kemijskih reakcija su heterogene reakcije koje se odvijaju između plazme i površine druge tvari koja je s njom u kontaktu. Ove su reakcije također posljedica kolizije elektrona, iona i slobodnih radikala uz djelovanje električnih i elektromagnetskih polja (2) (*Tablica 2.*).



Tablica 1. Homogene reakcije plazma sustava (prilagođeno iz (2,15))

Reakcija	Jednadžba reakcije
Ekscitacija atoma i molekula	$e + A_2 \rightarrow A_2^* + e$ $e + A \rightarrow A^* + e$
Deekscitacija	$e + A_2^* \rightarrow A_2 + e + h\nu$
Disocijacija	$e + A_2 \rightarrow 2A + e$
Ionizacija	$e + A_2 \rightarrow A_2^+ + e$
Rekombinacija iona	$A^- + B^+ \rightarrow AB$
Disocijativno vezanje	$e + A_2 \rightarrow A^+ + A + e$
Disocijativna ionizacija	$e + A_2 \rightarrow A + e$
Fragmentacija	$AB + e \rightarrow A + B + e$
Volumna rekombinacija	$A^+ + B + e \rightarrow A + B$

Tablica 2. Heterogene reakcije između plazma sustava i površine čvrste tvari  
( prilagođeno iz (2))

Reakcije	Jednadžba reakcija
Jetkanje	$AB + C_{(s)} \rightarrow A + BC_{(g)}$
Depozicija	$AB \rightarrow A + B_{(s)}$
Adsorpcija	$M_{(g)} + S \rightarrow M_{(s)}$ $R_{(g)} + S \rightarrow R_{(s)}$
Rekombinacija	$S - A + A \rightarrow S + A_2$ $S - R + R_I \rightarrow S + M$
Deekscitacija	$S + A^* \rightarrow A$
Polimerizacija	$R_{(g)} + R_{(s)} \rightarrow P_{(s)}$ $M_{(g)} + R_{(s)} \rightarrow P_{(s)}$
Abrazivni učinak	$S - B + A^+ \rightarrow S^+ + B + A$

Tijekom odvijanja kemijskih reakcija u hladnoj atmosferskoj plazmi, pri dielektričnom barijernom izboju, nastaju: pobuđeni atomi i molekule, fotoni te reaktivne kisikove (engl. *reactive*

*oxygen species*, ROS) i dušikove (engl. *reactive nitrogen species*, RNS) vrste. Osim što predstavlja izvor mnogih aktivnih molekula, CAP je također izvor elektromagnetnog (EM) zračenja (infracrveno [IR] i ultraljubičasto [UV] zračenje te vidljiva svjetlost) (1). Navedene karakteristike i produkti CAP-a razlog su interakcije plazme s biološkim tkivima i njezine primjene u terapijske svrhe.

## 2.4 Sustavi za proizvodnju hladne atmosferske plazme

U laboratoriju se plazma može proizvesti na različite načine, točnije dovođenjem različitih oblika energije neutralnim plinovima kao što su argon, helij, kisik, zrak ili njihova mješavina. Izvor energije, potrebne za dobivanje plazme iz plina, može biti mehanički, kemijski, toplinski, elektromagnetski ili električni (15,16). Najčešće se upotrebljava električna energija pa se plazma proizvodi putem električnih izboja (8). Danas se razvija sve više instrumenata za generiranje CAP-a, a trenutno se u biomedicinske svrhe upotrebljavaju: atmosferski plazmeni mlaz (engl. *atmospheric pressure plasma jet*, APPJ), izboji s dielektričnom barijerom (engl. *dielectric barrier discharge*, DBD), korona izboji (engl. *corona discharge*) i mikrovalni izboji (engl. *microwave discharge*) (1). Ti sustavi generiraju plazmu primjenom radiofrekvencija, mikrovalnih frekvencija, visokonaponske i visokofrekvencijske izmjenične struje ili istosmjerne struje. Plazma se može proizvoditi impulsno ili kontinuirano u otvorenim ili zatvorenim sustavima (10).

Dielektrični barijerni izboj (DBD) je električni izboj, odnosno proces u kojem dolazi do oslobađanja i prijenosa elektriciteta kroz plin, između najmanje dvije elektrode različitih potencijala koje su razdvojene dielektričnom barijerom, odnosno izolatorom. Materijali izbora za dielektrične barijere najčešće su staklo ili kvarc (17,18). Dielektrični barijerni izboj u atmosferskom zraku nastaje kada napon vanjskog električnog polja bude veći od probojnog napona dielektrika, koji u plinovima ovisi o tlaku plina i razmaku elektroda (19). Pri atmosferskom tlaku DBD čine brojni mikroizboji raspoređeni u zračnom prostoru između elektroda, od kojih se svaki može promatrati kao mali plazma reaktor (18,20). Dielektrik pritom ograničava količinu energije svakog pojedinog mikroizboja i istovremeno ih raspoređuje po cijeloj praznini između elektroda (18). Formacija mikroizboja, odnosno CAP-a, rezultira vođenjem struje kroz dielektrik do trenutka kolapsa lokalnog električnog polja uzrokovanog gomilanjem naboja na površini dielektrika,

ionizacija tada prestaje i mikroizboj je ugušen. Proces se ponavlja nakon promjene polariteta anode i katode i stvaranje plazme se nastavlja (21,22).

S obzirom na način primjene i mjesto stvaranja plazme, generatore CAP-a možemo podijeliti u direktne i indirektne. Kod indirektnih, CAP se stvara u odabranoj mješavini plinova koji se pod pritiskom ispuštaju preko elektroda i pobuđuju dielektričnim barijernim izbojem te se u obliku mlaza (engl. *jet*) dovode na ciljnu površinu. U indirektne sustave ubrajaju se plazmena igla, plazmena baklja i plazmena olovka. Kod sustava za direktno stvaranje plazme DBD se odvija u okolnom zraku, izravno na mjestu primjene. Za razliku od indirektnih generatora CAP-a, ovi uređaji u svom sastavu nemaju uvijek dvije međusobno spregnute elektrode, već ulogu druge elektrode preuzima sama terapijska površina. Takav se uređaj naziva lebdeći dielektrični barijerni izboj (engl. *floating electrode-dielectric barrier discharge*, FE-DBD) (23–25).

Karakteristike proizvedene hladne atmosferske plazme razlikuju se s obzirom na korišteni uređaj i primarno ovise o određenim tehničkim parametrima: naponu, frekvenciji, sastavu korištenog plina ili smjese plinova i njegovom protoku te temperaturi i vlažnosti. Međutim, važno je uzeti u obzir i prirodu ciljnog mjesta, udaljenost elektrode i terapijske površine, dozu i trajanje izloženosti tkiva djelovanju plazme. Sve to utječe na to kakav će se oblik plazme proizvesti. Različiti oblici plazme imaju različite karakteristike i posljedično različite učinke na tkiva (26).

Prilikom uporabe plazma uređaja nužno je pridržavati se uputa proizvođača kako bi se izbjegle neželjene posljedice. Primjenu generatora CAP-a, zbog predostrožnosti, poželjno je izbjegavati kod trudnica, pacijenata s ugrađenim elektrostimulatorom srca (engl. *pacemaker*), pacijenata s težim oblikom astme i osoba preosjetljivih na električne stimulacije. Uspoređujući pozitivne učinke plazma terapije s mogućim negativnim posljedicama, plazma terapija smatra se jednom od najsigurnijih metoda liječenja (25).

### **3. OSTEONEKROZA ČELJUSTI**

Osteonekroza čeljusti je patološko stanje u kojem dolazi do oštećenja i odumiranja dijela koštanog tkiva čeljusti (7). Postoji više različitih uzroka koji dovode do razvoja osteonekroze čeljusti, a koja se prema tome dijeli na: medikamentoznu osteonekrozu čeljusti (MRONJ) uzrokovanu lijekovima, osteoradionekrozu (ORN) uzrokovanu zračenjem, ostale vrste osteonekroze koje se rjeđe pojavljuju, a posljedica su traumatskih i atraumatskih faktora, te idiopatsku osteonekrozu s neutvrđenom etiologijom.

### **3.1 Medikamentozna osteonekroza čeljusti (MRONJ)**

Medikamentozna osteonekroza čeljusti (engl. *medication related osteonecrosis of the jaw*, MRONJ) potencijalna je nuspojava korištenja antiresorptivnih i antiangiogenih lijekova koji su najčešće indicirani u terapiji osteoporoze i osteopenije, koštanih metastaza i malignih bolesti (27).

Glavni dijagnostički kriteriji za MRONJ su (7):

1. trenutna ili prijašnja terapija antiresorptivnim i antiangiogenim lijekovima
2. eksponirana kost ili kost koja se sondira kroz intra- ili ekstraoralnu fistulu, a koja perzistira dulje od osam tjedana
3. izostanak radioterapije u području glave i vrata te izostanak metastaza u području čeljusti

Navedeni kriteriji umanjuju mogućnost diferencijalno dijagnostičke zamjene MRONJ-a s gingivitisom/parodontitisom, periapikalnim lezijama, alveolarnim osteitisom, sinusitisom, temporomandibularnim poremećajima, atipičnim neuralgijama i dr. (7).

#### **3.1.1 Patofiziologija**

Točan mehanizam nastanka MRONJ-a još uvijek nije u potpunosti razjašnjen ali postoji više teorija koje se međusobno nadopunjuju. Vjeruje se da osteonekroza nastaje kombinacijom i međusobnom interakcijom antiangiogenih i antiresorptivnih lijekova uz sekundarnu kontaminaciju mikroorganizmima fiziološke flore usne šupljine te kao posljedica lokalne traume tkiva (28). Antiresorptivni i antiangiogeni lijekovi mijenjaju koštani i angiogenetski metabolizam i posljedično dovode do ishemije kosti i nekroze. U skupinu antiresorptivnih lijekova spadaju bifosfonati, denosumab i romosozumab. Glavni mehanizam njihova djelovanja je inhibicija koštane remodelacije i resorpcije kosti kočenjem diferencijacije i funkcije osteoklasta, što konačno vodi njihovoj apoptozi. Kako su kosti čeljusti gotovo stalno izložene silama pritiska, ova su područja najviše podložna aktivnoj koštanoj remodelaciji, a kao takva i mjesto predispozicije za

razvoj osteonekroze (29). U 73% slučajeva MRONJ se javlja u mandibuli (27). Osim na osteoklaste, bifosfonati negativno utječu i na biološku aktivnost osteoblasta, keratinocita i fibroblasta. Potonje je posebno vidljivo kod stanica oralnog epitela, gdje dolazi do ekspaniranja kosti i otežanog cijeljenja, što je vodeći korak u razvoju osteonekroze (28). Najčešći antiangiogeni lijekovi povezani s medikamentoznom osteonekrozom su bevacizumab (Avastin) i sunitinib (Sutent). Njihova funkcija je kočenje angiogeneze tako što se vežu na različite signalne molekule. Izostankom stvaranja novih krvnih žila dolazi do ishemije i posljedično nekroze tkiva (7,30–33).

Nepobitnu ulogu u patogenezi MRONJ-a ima upala i infekcija uzrokovana uglavnom bakterijama tog područja, koje tvore rezistentni biofilm na već prethodno oštećenom i nekrotičnom tkivu (34). Bakterije koje prevladavaju u nekrotičnom uzorku koštanog tkiva su: *Actinomyces*, *Fusobacterium*, *Streptococcus*, *Selenomonas* i *Bacillus*, a osim bakterijskih, na površini su prisutni i gljivični mikroorganizmi, najčešće *Candida Albicans*. Bakterije na nekoliko načina doprinose razvoju osteonekroze: stimuliraju osteoklaste na resorpciju kosti, potiču sintezu proupalnih medijatora, destruiraju tkiva bakterijskim enzimima i oštećuju lokalnu krvnu opskrbu. Navedeni mehanizmi omogućuju napredovanje nekroze i dublje prodiranje bakterija kroz oštećeno tkivo te progresiju i širenje upale (35). Bifosfonati dodatno povećavaju adheziju bakterija za hidroksiapatit u kosti, koja postaje avaskularna i nekrotična, što objašnjava zašto je vađenje zuba ili uznapredovala parodontna bolest inicirajući događaj za razvoj MRONJ-a (34).

Vrijednost pH također je jedan od bitnijih parametara u razvoju MRONJ-a. Naime, kada vrijednosti pH padnu, bifosfonati, koji se skladište u kostima, oslobađaju se i aktiviraju inhibitorne mehanizme djelovanja na osteoklaste. Ako vrijednosti pH ostanu niske kroz dulje razdoblje bifosfonati negativno djeluju i na osteoblaste, fibroblaste, limfocite i makrofage, doprinoseći razvoju osteonekroze (36,37).

### **3.1.2 Klinička slika**

Ekspanirano nekrotično koštano tkivo glavni je i patognomoničan klinički znak MRONJ-a, koji se pojavljuje u 94 % pacijenata (38). MRONJ najčešće zahvaća lingvalnu stranu stražnjeg dijela mandibule, ali se također pronalazi i na raznim drugim područjima zbog čega je važno pažljivo i temeljito obaviti klinički pregled cijele usne šupljine. Opseg zahvaćenog dijela kosti može varirati od ekspaniranih malih rubova alveolarne kosti pa sve do ekspaniranog većeg dijela mandibule i maksile ili čak cijele čeljusti. Kao posljedica infekcije, uz koštanu leziju javljaju se znakovi poput

oticanja okolnih mekih tkiva, bolova u području čeljusti, formiranje fistula (intra- ili ekstraoralnih) te rjeđe apscesa (27,39,40). Bol se javlja u akutnoj fazi upale, dok su kasnije nekrotične lezije uglavnom asimptomatske. Ovisno o progresiji i lokalizaciji osteonekroze, pojavljuju se i simptomi utrnulosti brade i donje usne (Vincentov znak), klimanje zuba u blizini nekrotičnog područja, trizmus kao posljedica zahvaćenosti žvačnih mišića, halitoza te komplikacije poput sinuitisa u području gornje čeljusti, oroantralne komunikacije ili fistule i patološke frakture čeljusti. Zbog svih prethodno navedenih simptoma pacijentu je otežano ili u potpunosti onemogućeno normalno funkcioniranje stomatognatnog sustava (7,27,41).

Anamneza i klinički pregled dodatno se upotpunjuju radiološkom obradom (ortopantomogram, CBCT-om) koja omogućuje procjenu opsežnosti osteonekroze i praćenje tijeka bolesti te olakšava dijagnosticiranje komplikacija MRONJ-a. Najčešće uočavana promjena na radiološkim snimkama povezana s MRONJ-om je sklerozacija lamine dure alveolarne kosti, ali se također pojavljuje sklerozacija rubnih dijelova čeljusti, sekvestri nekrotične kosti, izostanak cijeljenja postekstrakcijske rane, sužavanje mandibularnog kanala i dr. (27,42,43). Pravovremena dijagnoza važna je da bi se pacijentima što ranije ordinirala terapija te time olakšao daljnji tijek i onemogućilo daljnje napredovanje bolesti.

### **3.1.3 Klasifikacija**

Prema kliničkoj slici i radiološkom nalazu, pacijenti se dijele u različite stadije za koje su predloženi određeni protokoli terapije koji se po potrebi individualno prilagođavaju.

#### **STADIJ 0**

U nultom stadiju MRONJ-a nekrotična kost prekrivena je intaktnom sluznicom (27). Pacijent nema klinički jasan i vidljiv razvoj osteonekroze, ali nespecifični simptomi ili radiološki znakovi mogu upućivati na nju. Pacijenti se žale na neobjašnjivu odontalgiju, tupu i duboku bol u mandibuli koja se širi prema temporomandibularnom zglobu, bol u području sinusa bez upale i poremećenu neurosenzoričku funkciju (7,27,44). Kliničkim pregledom utvrđuje se patološka pomičnost zuba, bez kronične parodontne bolesti u podlozi, fistula koja nije povezana s karijesom ili nekrozom pulpe te intra- ili ekstraoralna oteklina mekog tkiva. Takav nespecifičan klinički nalaz prate radiološke snimke s gubitkom ili resorpcijom alveolarne kosti koja nije povezana s kroničnom parodontitisom, promjenama u sastavu trabekularne kosti, osteosklerozom, izostankom stvaranja

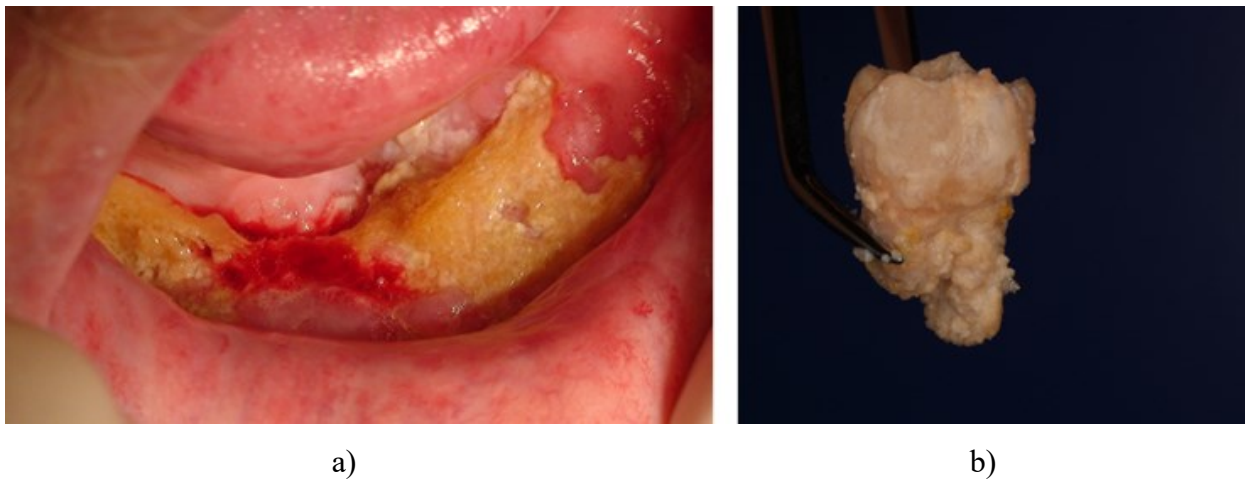
nove kosti u postekstrakcijskoj alveoli, zadebljanjem lamine dure i smanjenjem prostora parodontnog ligamenta (7,45).

### STADIJ 1

U ovom je stadiju nekrotična kost eksponirana (stadij 1a) ili je prisutna fistula (stadij 1b) koja se može sondirati sve do kosti, ali nema kliničkih znakova infekcije, a lezija je asimptomatska. Radiološki nalaz ovih pacijenata može odgovarati nalazu pacijenata s nultim stadijem (7).

### STADIJ 2

Za drugi stadij karakteristična je pojava eksponirane nekrotične kosti ili fistule koja se može sondirati do kosti uz prisutnost infekcije praćene simptomima poput boli, a može i ne mora biti prisutna supuracija. I kod ovih pacijenata radiološki znakovi mogu odgovarati nultom stadiju (7).



Slika 1. Klinički nalaz medikamentozne osteonekroze čeljusti (a), zub 47 odstranjen pincetom iz potpuno destruirane alveole donje čeljusti (b) (ljubaznošću prof. dr. sc. Božidara Pavelića)

### STADIJ 3

Treći stadij označava eksponiranu nekrotičnu kost ili fistulu uz prisutnost infekcije te postojanje barem jedne od sljedećih navedenih komplikacija: patološke frakture, ekstraoralne fistule, širenja nekroze prema maksilarnom sinusu, donjem rubu ili ramusu mandibule te zigomatičnoj kosti, oroantralne ili oronazalne komunikacije ili pak postojanje osteolize koja se širi prema dnu maksilarnog sinusa ili donjem rubu mandibule (7).



### **3.2 Osteoradionekroza (ORN)**

Osteoradionekroza (ORN) je zračenjem inducirana ishemična nekroza kosti i okolnog mekog tkiva koja ne cijeli dulje od tri mjeseca, uz odsutnost znakova primarnog tumora, recidiva ili metastaza. Smatra se najozbiljnijom komplikacijom radioterapije u području glave i vrata i javlja se u otprilike 2 - 8 % slučajeva (27,46). ORN se može razviti spontano ili kao posljedica traume (npr. kod oralnokirurških zahvata na dijelu ozračene kosti) (47). Rizik od razvoja osteonekroze raste s ukupno dozom zračenja koja je aplicirana na tkivo. Prevalencija ORN veća je kod pacijenata koji su primili dozu zračenja veću od 60 Gy (27). Osim rizičnih čimbenika koji su povezani sa zračenjem, zabilježeni su i čimbenici povezani s tumorom i čimbenici povezani s pacijentom (48). Treba imati na umu da je rizik za nastanak ORN doživotan, a terapija kompleksna i dugotrajna zbog čega se naglasak stavlja na prevenciju (27).

#### **3.2.1 Patofiziologija**

Postoji više različitih teorija koje objašnjavaju nastanak ORN. Prema Marxovoj (49) („3H“) teoriji kao posljedica ionizacijskog zračenja u tkivu nastaje tkivni endoarteritis i shodno tome hipovaskularizacija, hipoksija i hipocelularnost. Odumiranje stanica, osteoliza i kolagenoliza odvijaju se mnogo brže od stvaranja novog tkiva i dolazi do formiranja kronične rane (27,49,50). Mikroorganizmi su pronađeni samo na površini, ali ne i u dubljim slojevima nekrotične kosti, stoga nemaju veliku ulogu u patogenezi ORN (49).

Smatra se da je u podlozi osteoradionekroze i smanjena aktivnost osteoklasta, te posljedično izostanak razgradnje ozračene avitalne kosti. Kao rezultat izostaje i cijeljenje tkiva. Ova je hipoteza poduprta pronalaskom veće količine kosti subperiostalno i zadebljanjem čeljusti u ozračenom području kosti (51).

Treća teorija tvrdi da glavnu ulogu u razvoju osteoradionekroze ima zračenjem inducirana fibroatrofija. Promjene u fibroblastičnoj aktivnosti vode atrofiji ozračenog tkiva kroz tri različite faze: prefibrotsku fazu, kontinuiranu organiziranu fazu i kasnu fibroatrofičnu fazu. U prvoj, prefibrotskoj fazi, dolazi do izravnog oštećivanja endotela zračenjem i nastalim slobodnim radikalima. Zbog ozljeda endotelnih stanica dolazi do otpuštanja citokina i razvoja akutnog upalnog odgovora. U kontinuiranoj organiziranoj fazi oslobođeni citokini poput tumorskog faktora nekroze (TNF), interleukina 1 (IL-1), interleukina 4 (IL-4), interleukina 6 (IL-6) i osnovnog faktora rasta fibroblasta (bFGF) uzrokuju abnormalne promjene u funkciji fibroblasta i tako interferiraju s

normalnim procesom cijeljenja. Za vrijeme posljednje, kasne fibroatrofične faze, oštećeno tkivo biva zamijenjeno manje vrijednim tkivom pa u konačnici koštani matriks biva nadomješten fibrozim tkivom i nastaje hipocelularna kost (48, 52, 53).

### **3.2.2 Klinička slika**

Dijagnoza osteoradionekroze postavlja se na temelju anamnestičkih podataka o zračenju u području glave i vrata te kliničkog pregleda kojim se utvrđuje postojanje ekspanirane kosti unutar ozračenog područja. Često se uz lezije nekrotične kosti nalaze područja ulceracija i nekroze mukoze ili kože (27,54). Uz to pacijent može imati sljedeće simptome: bol, halitozu, disgeuziju, trizmus te poteškoće pri govoru, gutanju i žvakanju. Ako se ORN ne prepozna na vrijeme često dolazi do pojave komplikacija u vidu patoloških fraktura, ekstra- i intraoralnih fistula te lokalnih ili sistemskih infekcija (55). U ranoj fazi ORN simptomi mogu biti odsutni. ORN se najčešće pojavljuje u stražnjem dijelu donje čeljusti zbog debljeg kortikalisa i slabije opskrbe krvlju u odnosu na gornju čeljust (55).

Prije postavljanja konačne dijagnoze nužno je provesti biopsiju i patohistološku analizu kako bi se isključila mogućnost postojanja recidiva, novog tumora ili metastaza. U diferencijalnoj dijagnozi pomažu nam i radiološke metode kao što su ortopantomogram, CBCT, MSCT, pozitronska emisijska tomografija (PET) i dr. (27,48).

### **3.2.3 Klasifikacija**

Morton i Simpson (56) 1986. su godine osteoradionekrozu podijelili u sljedeće tri skupine:

- blagi (minor) oblik - vidljive ulceracije i ekspanirana nekrotična kost; rana se spontano povlači unutar par mjeseci
- umjereni oblik - vidljiva ekspanirana kost i koštani sekvistri; poboljšanje lezije vidljivo nakon konzervativne terapije u periodu od šest mjeseci do godine dana
- prevladavajući (major) oblik - ekspanirana je velika površina kosti koja pokazuje sklonost patološkim frakturama i formiranju fistula; odlikuje ga brza progresija i trajanje dulje od godine dana (52)

Kagan i Schwartz (57) svoju su klasifikaciju predstavili 2002. godine i njome opisali tri stadija osteoradionekroze:

- stadij I - zahvaćen je samo kortikalis, a ulceracije mekih tkiva su minimalne
- stadij IIa - zahvaćena kortikalna i manji dio medularne kosti uz prisutne plitke ulceracije mekog tkiva
- stadij IIb - zahvaćena kortikalna i manji dio medularne kosti te vidljiva blaga nekroza mekog tkiva ili pojava orokutane fistule
- stadij III - zahvaćena cijela debljina kosti čeljusti uz mogućnost nastanka patoloških prijeloma, fistula i nekroze kože (54).

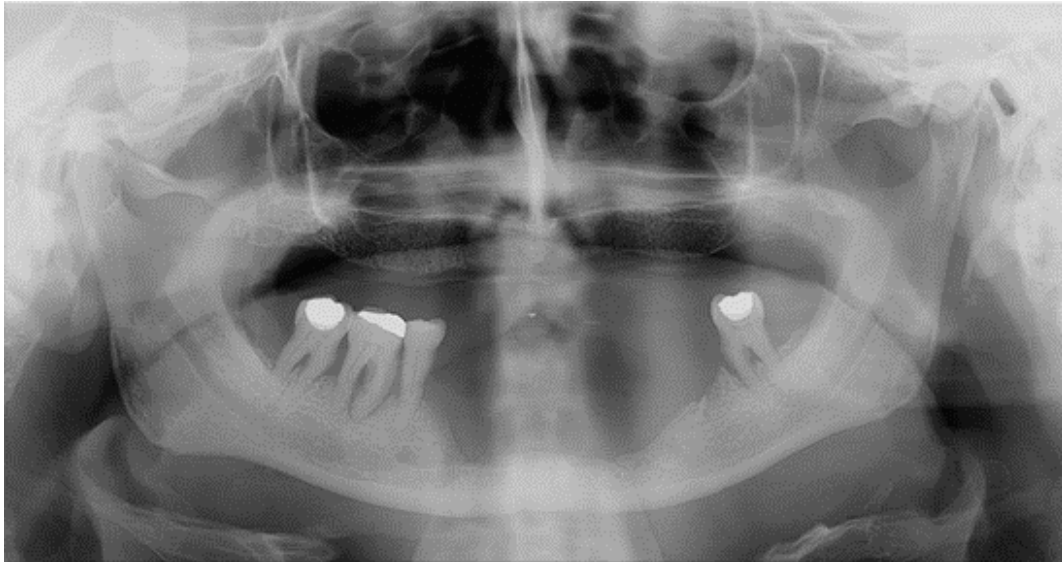
### **3.3 Ostali uzroci osteonekroze**

Iako su lijekovi i radioterapija dva najčešća uzroka osteonekroze, u manjem broju slučajeva ona može biti posljedica i nekih drugih čimbenika. Oni su podijeljeni u dvije velike skupine: traumatski i netraumatski. Traumatska osteonekroza nastaje uslijed nekog mehaničkog, kemijskog ili termičkog oštećenja, dok se netraumatskim uzrocima smatraju infekcije (gljivične, bakterijske, virusne i osteomijelitis), narkotici, tumori te stečene i kongenitalne bolesti. Također, dokumentirano je i nekoliko slučajeva spontane osteonekroze (58,59).

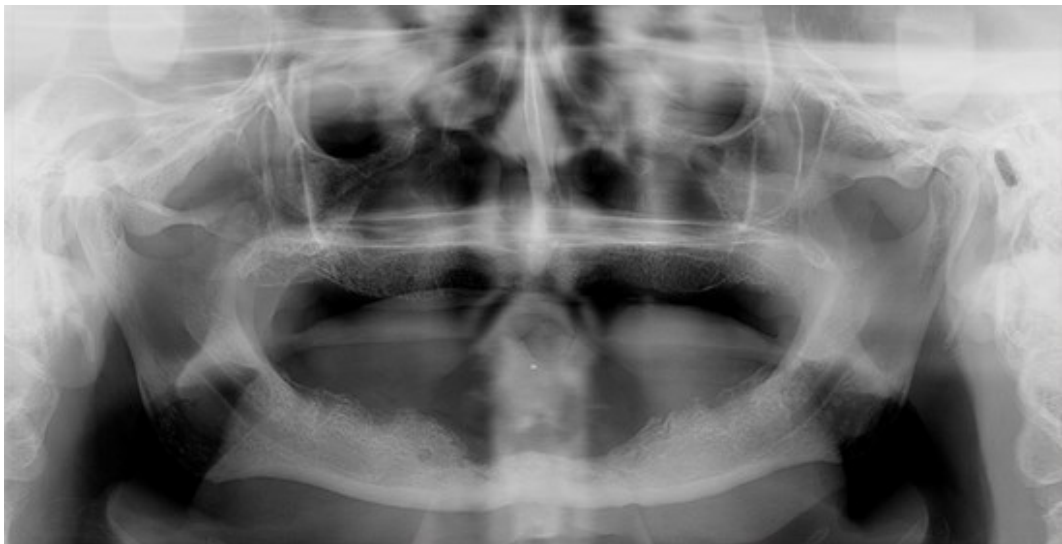
#### **4. TERAPIJA OSTEONEKROZE ČELJUSTI**

U suvremenom pristupu, u primjeni se nailazi na mnogo različitih oblika terapije za osteonekrozu čeljusti, međutim, trenutno ne postoji konsenzus o najprikladnijoj strategiji liječenja osteonekroze (60). Prema smjernicama Američkog udruženja oralnih i maksilofacijalnih kirurga (engl. *American Association of Oral and Maxillofacial Surgeons*, AAOMS) naglasak je stavljen na kiruršku procjenu prihvatljivosti neoperativnog i operativnog pristupa liječenja za sve stadije bolesti, uzimajući u obzir i čimbenike vezane za pacijenta (7). Primarni ciljevi terapije osteonekroze su eliminacija i kontrola boli i infekcije te sprječavanje stvaranja novih i smanjivanje postojećih nekrotičnih lezija, odnosno prevencija progresije bolesti. Liječenjem se pokušava postići prelazak iz akutne u kroničnu, stabilniju fazu osteonekroze, koja ima povoljniji klinički ishod (61,62). Određivanje stadija bolesti i klinički tijek bolesti ključni su prilikom odabira terapije jer postoje standardizirani terapijski protokoli prilagođeni navedenim parametrima. Svaki pacijent, međutim, zahtijeva individualan pristup i prilagodbu preporučenih smjernica terapije s obzirom na stadij i fazu primarne bolesti, opće stanje organizma, dob i spol, primjenu antiresorptivnih i drugih lijekova, prekid liječenja te s obzirom na nepodesne navike i motivaciju pacijenta. Terapija osteonekroze može biti konzervativna, kirurška ili kombinacija navedenog. Konzervativna, odnosno neinvazivna terapija podrazumijeva održavanje zadovoljavajuće oralne higijene, primjenu antibiotika i antiseptika za usnu šupljinu, hiperbaričnu oksigenaciju, teriparatid, dodatak pentoksifilina i tokoferola antimikrobnoj terapiji, niskoenergetski laser, plazmu obogaćenu faktorima rasta (engl. *plasma rich in growth factors*, PRGF), ultrazvuk i terapiju ozonom (63,64). Iako konzervativna terapija najčešće ne dovodi do potpunog izlječenja, smanjuje simptome bolesti i obično se preporučuje kod pacijenata u nultom ili prvom stadiju MRONJ-a, kao i prvom stadiju ORN-a (63–66). Međutim, kod viših stadija bolesti takva je terapija nedovoljna, pa se u tom slučaju ili u slučaju progresije bolesti i podbacivanja konzervativne terapije pristupa radikalnijim kirurškim postupcima (66). Kirurški zahvati koji se upotrebljavaju u terapiji osteonekroze dijele se na konzervativne (minimalno invazivne), u koje spadaju debridman kosti, modelacija grebena i sekvestrektomija, te agresivnije, poput marginalne i segmentalne resekcije mandibule te parcijalne maksilektomije s čišćenjem maksilarnog sinusa. Njih prate rekonstruktivne metode kako bi se nadoknadio dio izgubljenog tkiva (67). U većini slučajeva potrebno je kirurški odstraniti nekrotičnu kost jer se smatra da se kao takva ne može revitalizirati i predstavlja hranjivu podlogu za bakterije i ostale mikroorganizme, što omogućuje daljnju progresiju bolesti (68). U usporedbi s nekirurškim metodama, kirurškim se dokazano postiže bolja kontrola osteonekroze (67). Studije su također

pokazale da kombinacija obaju pristupa, točnije kombinacija konzervativne kirurgije s adjuvantnom terapijom (npr. ozonom, niskoenergetskim laserom, PRFG-om i dr.) doprinosi boljem cijeljenju u svim stadijima osteonekroze, u odnosu na samo konzervativnu terapiju ili samo konvencionalne kirurške metode (60,69). Pacijent nakon provedenog zahvata treba dolaziti na redovite kontrolne preglede, ovisno o provedenom liječenju, na kojima se bilježi status lezije koji može biti razriješen, poboljšan, stabilan ili progresivan (65).



Slika 2. Početni radiološki nalaz pacijenta s osteoradionelezijom (ljubaznošću prof. dr. sc. Božidara Pavelića)



Slika 3. Radiološki nalaz pacijenta nakon provedene kirurške i radiološke terapije (ljubaznošću prof. dr. sc. Božidara Pavelića)

#### 4.1 Primjena hladne atmosferske plazme u terapiji osteonekroze čeljusti

Terapija osteonekroze vrlo je zahtjevna i ponekad je nemoguće, zbog patofizioloških karakteristika, postići potpuno cijeljenje same lezije, odnosno postignuti stanje remisije. Idealno bi bilo kada bi se nakon terapije postiglo potpuno mekotkivno cijeljenje, koje se najčešće odvija vrlo polako, dok područje zahvaćene kosti cijeli bez *restitutio ad integrum* (60,71). Osteonekrotične lezije treba stoga promatrati s aspekta kroničnih rana. Dokazano je da hladna atmosferska plazma pokazuje veliki uspjeh u terapiji akutnih i kroničnih rana (9). Zahvaljujući antimikrobnom i antioksidativnom djelovanju te biostimulirajućem učinku na stanice važne u procesu cijeljenja rane, jasno je zašto je pronašla svoje mjesto u terapiji osteonekroze čeljusti (72).

Za većinu bioloških učinaka CAP-a odgovorne su reaktivne kisikove (ROS) i dušikove (RNS) vrste. U reaktivne kisikove vrste spadaju hidroksilni radikal( $\bullet\text{OH}$ ), vodikov peroksid ( $\text{H}_2\text{O}_2$ ), superoksidni ion ( $\text{O}_2^{\bullet-}$ ), singletni kisik ( $^1\text{O}_2$ ) i ozon ( $\text{O}_3$ ), dok su glavni predstavnici dušikovih reaktivnih vrsta dušikov monoksid ( $\bullet\text{NO}$ ), dušikov dioksid ( $\bullet\text{NO}_2$ ), didušikov tetroksid ( $\text{N}_2\text{O}_4$ ), nitratni ion ( $\text{NO}_3^-$ ), dušikov (I) oksid ( $\text{N}_2\text{O}$ ) i peroksinitrit ( $\text{ONOO}^-$ ) (23). Iako je ozon samo jedna od komponenti nastalih prilikom DBD izboja, odnosno prilikom formiranja plazme, njegovo je djelovanje najviše proučavano pa se u većini istraživanja „terapija ozonom“ navodi kao adjuvantna terapija u tretiranju osteonekrotičnih lezija.

##### 4.1.1 Antimikrobni učinak plazme

Doprinos CAP-a u procesu cijeljenja tkiva može se prije svega pripisati njezinom antimikrobnom učinku (73). Za inhibitorno djelovanje plazme na široki spektar patogena ključni su ROS, RNS i UV zračenje (74). Upala i bakterijska infekcija dokazano imaju ulogu u nastanku i razvoju osteonekroze. Bakterije su općenito najčešći uzrok kroničnih upala koje usporavaju cijeljenje rane, pa se konstantno teži unapređivanju i pronalasku novih načina koji će maksimalno reducirati broj patogenih mikroorganizama bez štetnih posljedica na organizam i stanice domaćina (75). I dalje se za sanaciju i kontrolu infekcije nekrotičnih žarišta primarno upotrebljavaju antiseptici i antibiotici uz mehaničko uklanjanje, odnosno površinski debridman zahvaćenog tkiva (70). Međutim, s obzirom na to da mehaničko uklanjanje može biti neučinkovito i ne djeluje na inaktivaciju biofilma te patogeni mikroorganizmi mogu razviti otpornost na antimikrobna sredstva, potrebne su alternativne terapije (76). Sposobnost CAP-a da učinkovito iskorijeni bakterijske biofilme pokazalo je nekoliko studija (77–80). Rezultati ovih studija potaknuli su korištenje

plazme u terapiji kroničnih rana, što je pokazalo redukciju bakterijskog opterećenja i poboljšano cijeljenje (81). Točan mehanizam CAP-a na mikroorganizme još uvijek nije u potpunosti jasan, no dokazano je da ROS i RNS uzrokuju lizu membrane, oštećenje DNA i staničnih makromolekula te posljedično dovode do oštećenja i smrti mikroorganizama (82–84). Visoki oksidacijski potencijal plazma-reaktivnih kisikovih vrsta uzrokuje peroksidaciju lipida i oksidaciju određenih aminokiselina proteina stanične membrane i stijenke, što ugrožava njihov integritet i funkciju (85,86). Destabilizacija membrane dovodi do poremećaja ravnoteže intracelularnog pH i otpuštanja staničnog sadržaja u okolinu (25,87). ROS također ima opće mehaničko djelovanje na primijenjene površine u vidu „jetkanja“ (engl. *etching*). To se na staničnoj stijenci i membrani manifestira u obliku perforacija i one izgledaju nagriženo (83). Nastala oštećenja membrane su nešto jače izražena u gram-negativnih bakterija koje su općenito osjetljivije na djelovanje plazme u odnosu na gram-pozitivne bakterije (74,83). Stvaranje pora na staničnoj membrani također može biti uzrokovano impulsima elektromagnetskih polja, što se naziva elektroporacijom. Dulja izloženost takvim jakim EM poljima koja nastaju prilikom generiranja CAP-a također dovodi do oštećenja membrane i lize stanice (88). Postoje dokazi da CAP oksidacijom uzrokuje promjene i u strukturama unutarstaničnih proteina, što rezultira smanjenom aktivnošću enzima. Treba, međutim, uzeti u obzir da niske doze oksidativnog stresa pogoduju nekim sojevima bakterija, stoga se vrijeme tretmana i doze trebaju strogo kontrolirati (89). Izravna DNA oštećenja nastala kidanjem veza dvostruke zavojnice i inducirana programirana smrt stanice (o kojoj se tek nedavno počelo raspravljati u studijama) također predstavljaju potencijalni mehanizam inaktivacije bakterijskih stanica izazvanih CAP-om (9). Osim na bakterije, CAP ima negativan utjecaj i na gljivice, spore, viruse i parazite (89). Istraživanja, uglavnom povedena *in vitro*, pokazala su da se CAP uspješno može upotrebljavati za oralne infekcije uzrokovane različitim patogenima, a među njima su i *Actinomyces*, *Streptococcus* i *Candida albicans* koji se mogu pronaći u osteonekrotičnim lezijama (9,76,90).

#### **4.1.2 Uloga plazme u cijeljenju tkiva**

Cijeljenje oštećenog tkiva odvija se kroz visoko regulirane biokemijske stanične mehanizme koji su ugroženi negativnim utjecajem antiresorptivnih lijekova i radioaktivnih zraka. Zaraštavanje svake rane odvija se kroz nekoliko međusobno preklapajućih faza. Primjena hladne atmosferske plazme ima pozitivan utjecaj na svaku fazu djelujući na molekule i stanične funkcije ključne u procesu cijeljenja (9). Cijeljenje osteonekrotičnih lezija podrazumijeva istodobnu



reparaciju i regeneraciju oralne sluznice, ali i podležeće kosti. Nakon primjene plazme, u interakciji plazma-generiranih aktivnih vrsta (ROS i RNS) s terapijskom površinom, nastaju dodatne količine ROS-a, a zatim peroksidacijom lipida i lipidni oksidacijski produkti (LOP). Navedene skupine aktivnih spojeva odgovorne su za daljnje biokemijske reakcije u stanicama (91). ROS i LOP pokazuju široki spektar bioloških učinaka kao što su: aktiviranje i modulacija staničnog metabolizma, redukcija sinteze proupalnih prostaglandina i otpuštanja algogenih spojeva, imunomodulirajući učinak putem supresije ili stimulacije citokina, redukcija oksidativnog stresa induciranjem sinteze antioksidativnih enzima (superoksid dismutaze, glutation peroksidaze i katalaze), poboljšanje opskrbe tkiva kisikom, poticanje proliferacije, migracije i diferencijacije stanica i dr. (8,92,93). Protuupalno djelovanje važna je karakteristika CAP-a kojom potiče cijeljenje lezija. Istraživanjima je dokazano da, iako plazma djelomično povećava ekspresiju gena proupalnih molekula poput tumorskog faktora nekroze (TNF), interleukina 8 (IL-8), interleukina 6 (IL-6), interleukina 1 beta (IL-1 $\beta$ ), kemokinskog (C-C motiv) liganda 2 (CCL2) na proteinskoj razini, ona ipak vodi njihovoj redukciji i time smanjuje i sprječava upalu na primijenjenoj površini, što pozitivno utječe na zarastanje tkiva (73). Međutim, navedene proupalne signalne molekule nisu zaslužne samo za upalu u oštećenom tkivu, već također doprinose cijeljenju tkiva u kasnijim fazama i to na više načina (stimuliranjem neovaskularizacije, remodelacije tkiva, proliferacije keratinocita i fibroblasta itd.) (73). Neka su istraživanja (94–97) pokazala drukčije rezultate, odnosno razlike u regulaciji određenih molekula nakon korištenja CAP-a, što se može objasniti činjenicom da CAP izaziva različite učinke u različitim vrstama stanica. Ono što je važno je da, bez obzira na rezultate, studije neupitno potvrđuju plazmin blagotvoran učinak na cijeljenje rane (73,76,94,96–102). Različiti rezultati također mogu biti posljedica toga da se u istraživanjima nisu uvijek rabili isti uređaji za generiranje plazme, a ako uzmemo u obzir i nepodudaranje u tehničkim parametrima (vrijeme izloženosti CAP-u, udaljenost tkiva i elektrode, korišteni plin i dr.) jasno je da se rezultati provedenih studija ne mogu uspoređivati i da definitivni učinak CAP-a na određene stanice i tkiva još uvijek nije dovoljno istražen (94,102).

CAP promovira cijeljenje lezija poticanjem proliferacije i migracije keratinocita i fibroblasta što je dokazano povećanom ekspresijom i sintezom Ki67 i PCNA (engl. *proliferating cell nuclear antigen*) (102). Pojačana proliferacija navedenih stanica odvija se zahvaljujući aktivaciji i regulaciji citokina (interleukina) i faktora rasta te regulaciji ekspresije gena za kolagen tip 1 (COL1 $\alpha$ 1) i gena za matriksne metaloproteinaze (MMP1), dvaju važnih regulatora rane faze

cijeljenja (8,9,102). Primjenom CAP-a dokazana je poboljšana sinteza izvanstaničnog matriksa (ECM), što je ključno u proliferacijskoj fazi procesa cijeljenja (103). Osim što potiče mekotkivno cijeljenje, u *in vitro* istraživanjima potvrđeno je da CAP stimulira regeneraciju i mineralizaciju tvrdih tkiva (94,100). Kao što je prije navedeno, ROS aktivira stanični metabolizam pojačavajući glikolizu i posljedično stvaranje ATP-a u stanicama te pojačava metabolizam proteina i direktno utječe na nezasićene lipide, što potiče regenerativne mehanizme. U eritrocitima pojačana glikoliza vodi blagom sniženju pH i povećanom stvaranju 2,3-difosfoglicerata (2,3 DPG), što se manifestira povećanim parcijalnim tlakom kisika u arterijskoj krvi i smanjenim parcijalnim tlakom kisika u venskoj krvi. Modulaciju u metabolizmu kisika ROS postiže i djelovanjem na reološka svojstva krvi (104). Rezultat tih svih promjena je pojačano otpuštanje i saturacija tkiva kisikom te je osigurana bolja perfuzija tretiranih područja (104,105). ROS potiče i obnovu stijenki malih krvnih žila i djeluje na koncentraciju NO, važnog regulatora vazodilatacije ali i regeneracije tkiva (9,104). Provedena istraživanja dokazala su da nakon primjene CAP-a dolazi do povećane saturacije tkiva kisikom, povećanog kapilarnog protoka krvi i povećanog krvnog tlaka na venskom kapilarnom kraju. Povećani kapilarni protok krvi dovodi do veće sile smicanja (engl. *shear stress*) unutar kapilara, što doprinosi angiogenezi (101,106). Pokazano je i da ROS i RNS, stvoreni nakon primjene CAP-a, stimuliraju angiogenezu povećavajući sintezu pro-angiogenih faktora poput VEGF, FGF, EGF IL-6 itd. (107). Istraživanja (101,106,107) vezana za utjecaj CAP-a na angiogenezu i krvni protok su međutim provedena na kroničnim ranama kože i ista bi bilo poželjno provesti na ranama oralne sluznice kako bi se potvrdilo postiže li se isti učinak bez obzira na lokaciju terapijske površine.

Bitno je naglasiti da iako pozitivno djelovanje CAP-a na cijeljenje tkiva nužno podrazumijeva prisutnost reaktivnih spojeva i redoks-reakcije na staničnoj razini, učinci plazma terapije ovise o primijenjenim dozama. Primjena plazme u nižim, terapijskim dozama, nije pokazala štetno djelovanje na tkiva i zabilježen je mali broj kontraindikacija za njezinu primjenu (104). Prekomjerna doza CAP-a rezultira ekscesivnim stvaranjem ROS-a uzrokujući apoptozu stanica i ima negativan učinak na cijeljenje tkiva (108).

#### **4.1.3 Protokol primjene CAP-a (ozona)**

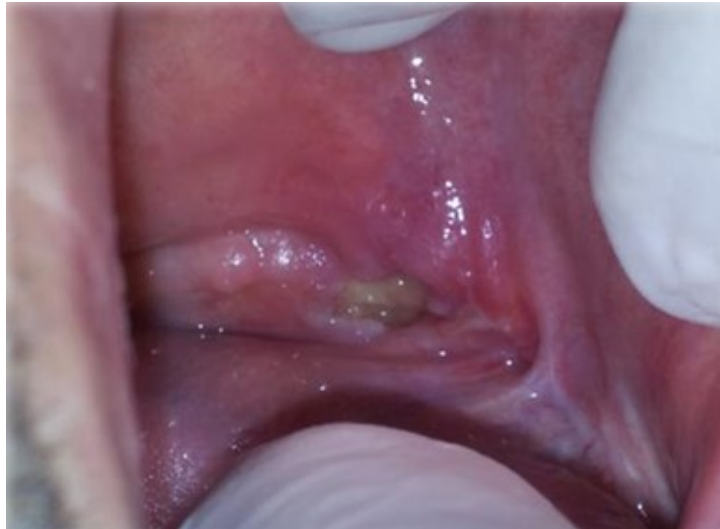Istraživanja koja proučavaju uspjeh pojedinih vrsta terapije na cijeljenje osteonekrotičnih lezija uglavnom ne upotrebljavaju pojam hladne atmosferske plazme, već se umjesto toga navodi

terapija ozonom. Razlog tome je činjenica da se u prošlosti dielektrični barijerni izboj, zbog pojave karakterističnog mirisa i donekle jednostavnog načina dokazivanja ozona koji pritom nastaje, povezivao isključivo s proizvodnjom ozona. Danas se zna da je ozon samo jedan u nizu aktivnih spojeva koji nastaje pomoću DBD-ja u procesu stvaranja hladne atmosferske plazme (8). Dakle, terapija hladnom atmosferskom plazmom uključuje terapiju ozonom, koja je samo mali dio njezinih terapijskih mogućnosti. Bitno je istaknuti da takav odnos plazme i ozona vrijedi samo kod aplikacije ozona u plinovitom obliku.

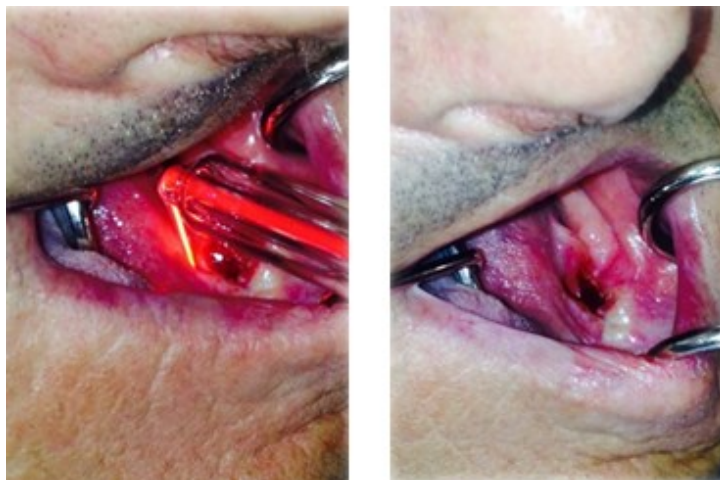
Ozon pripada u ROS, pa kao takav ima sposobnost da izazove izražen oksidativni stres, koji stimulira zaštitne mehanizme stanica. Štoviše, to dovodi do povećanog otpuštanja kisika iz crvenih krvnih stanica, povećava se koncentracija trombocita i razina hemoglobina te stimulira dijapedeza i fagocitoza retikuloendotelnog sustava, što se najviše ističe u manjim krvnim žilama, poput onih u čeljusti (92,109). Uz to, posjeduje i sva navedena svojstva vezana uz CAP-generirane reaktivne spojeve kao što su antimikrobni, protuinflamatorni, analgetički, imunomodulirajući, biostimulirajući i proangiogenetski učinak.

Istraživanjima Agrilla i sur. (110,111) dokazano je da ozon, u kombinaciji s farmakoterapijom i/ili minimalno invazivnom kirurgijom smanjuje simptome i pozitivno utječe na cijeljenje lezije. Ozon, a time i CAP, potiče sekvestraciju, pojačava vaskularizaciju koštanog tkiva ispod lezije i potiče stvaranje granulacijskog tkiva. Nakon kirurškog uklanjanja sekvestra podležeće koštano tkivo sklono je regeneraciji i nema potrebe za daljnjim kirurškim intervencijama.

Na temelju provedenih studija utvrđen je preporučeni protokol terapije ozonom apliciranog postupkom insuflacije u kombinaciji sa stvaranjem CAP-a. U njemu se ozon primjenjuje topikalno prije i poslije minimalno invazivnog kirurškog zahvata koji podrazumijeva kiretažu kosti ili sekvestrektomiju. Za aplikaciju se upotrebljava uređaj za generiranje hladne atmosferske plazme kao što je Ozonitron. Ciklus se sastoji od ukupno osam trominutnih aplikacija s učestalošću od dvije do četiri aplikacije tjedno. Uz to, svakom se pacijentu propisuje antibiotik, najčešće metronidazol. Primjena antibiotika započinje prije i nastavlja se nakon operacije. Nakon zahvata nema primarnog zatvaranja rane, već se ona tamponira, najčešće vazelinskim (parafinskim) gazama. Također, po završetku terapije važno je uputiti pacijenta o važnosti i načinu održavanja oralne higijene, što uključuje ispiranje usta s 0,05 % natrijeva hipoklorita (112).



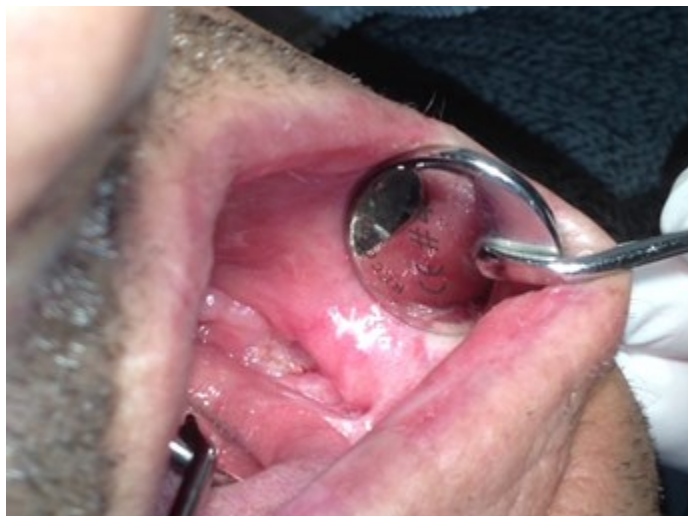Slika 4. Klinički prikaz osteonekroze donje čeljusti  
(ljubaznošću prof. dr. sc. Božidara Pavelića)



a)

b)

Slika 5. Terapijska primjena hladne atmosferske plazme (a),  
nalaz neposredno nakon provedene terapije (b)  
(ljubaznošću prof. dr. sc. Božidara Pavelića)



Slika 6. Klinički nalaz mjesec danas nakon provedene terapije  
(ljubaznošću prof. dr. sc. Božidara Pavelića)



Posljednjih godina sve se više pažnje pridaje korištenju hladne atmosferske plazme u području biomedicinskih znanosti, pa tako i u stomatologiji. Terapija plazmom nalazi široku primjenu u suvremenoj stomatologiji, od sterilizacije stomatološki instrumenata i modificiranja površine dentalnih materijala do dezinfekcije korijenskih kanala, izbjeljivanja zubi i drugo. Tako se između ostalog otkrila primjenjivost CAP-a u terapiji akutnih i kroničnih rana, čime je plazma pokazala potencijal za promicanje cijeljenja osteonekrotičnih lezija. Istraživanja su pokazala veliki uspjeh djelovanja plazme na cijeljenje tkiva i u *in vitro* i u *in vivo* uvjetima, bez ikakvih poznatih negativnih učinaka na zdrava tkiva (9). U literaturi su dokazana tri biološka učinka CAP-a koji su ključni za poticanje zacjeljivanja: inaktivacija širokog spektra mikroorganizama, uključujući mikroorganizme otporne na više lijekova; povećana proliferacija i migracija stanica povezanih s ranom i povećana angiogeneza (113). Terapija CAP-om pridonosi cijeljenju tkiva prvenstveno u vidu antimikrobnog učinka. Isbary i sur. (81,114) proveli su klinička ispitivanja u kojim su utvrdili da CAP može ubiti razne patogene bakterije, smanjiti bakterijsko opterećenje rana nakon tretmana i ubrzati njihovo zacjeljivanje. Brojni pozitivni nalazi primjene CAP-a na kožnim lezijama, potaknuli su korištenje plazme i na ranama oralne sluznice. Iako još uvijek rijetka, istraživanja poput onog od Delben i sur. (76) pokazala su antimikrobni učinak plazme te potvrdila da nema štetnih posljedica djelovanja plazme na oralni epitel *in vitro*. Jungbauer i sur. (115) nakon provedenog sustavnog pregleda 55 *in vitro* studija koje istražuju antimikrobni učinak CAP-a na mikroorganizme u području usne šupljine, zaključili su da ova vrsta terapije ima učinak na nastanak i razvoj biofilmova u području usne šupljine. Nažalost, kod pacijenata s osteonekrozom zaraštavanje lezija je usporeno i često se javlja bakterijska kontaminacija izložene kosti, što predstavlja opravdanu indikaciju za primjenu CAP-a (116). Uz antimikrobni učinak, plazma je svoju ulogu u tretiranju kroničnih, ishemičnih rana, poput onih koje vidimo u osteonekrozi, našla i zbog biostimulacijskih i protuupalnih, odnosno antioksidativnih svojstava (87). Oksidativnim stresom stimulirani i aktivirani endogeni antioksidativni obrambeni mehanizmi imaju pozitivno djelovanje na koštane defekte (110).

CAP također potiče regeneraciju oštećenog tkiva svojim proliferativnim i proangiogenetskim djelovanjem. Koji su točno sve mehanizmi u podlozi cijeljenja potaknutog CAP-om još je uvijek u fazi istraživanja. Ono što je važno za terapiju osteonekroze je da su dosadašnja istraživanja pokazala pozitivno djelovanje CAP-a na regeneraciju i mekog (102) i tvrdog tkiva (94,100). Mora se uzeti u obzir da su prije spomenute studije provedene u *in vitro*

uvjetima. Kliničke studije koje istražuju intraoralno cijeljenje lezija potaknuto CAP-om još su uvijek rijetke. Jedna od njih je i ona od Pekbağrıyanık i sur. (99), koji su dokazali da je epitelizacija gingive nakon kirurškog zahvata znatno ubrzana nakon samo jedne aplikacije CAP-a.

Iako hladna atmosferska plazma kao cjelina koju čine brojni reaktivni spojevi posjeduje sva ova spomenuta, ali i mnoga druga, pozitivna svojstva zbog kojih zauzima mjesto u terapiji osteonekroze čeljusti, u istraživanjima vezanima za terapiju osteonekroze uglavnom se nailazi na termin „terapije ozonom“. Ozon se može rabiti u više različitih oblika, među kojima je i apliciranje postupkom insuflacije uz istovremenu primjenu CAP-a. Pozitivno djelovanje insuflacijom apliciranog ozona navode Ripamonti et al. (117), koji su terapiju provodili nad 24 onkološka pacijenta koji su razvili MRONJ (stadij II). Rezultati su pokazali da je 18 pacijenata nakon terapije ozonom imalo sekvestraciju i potpunu ili djelomičnu spontanu ekspanziju nekrotične kosti, nakon čega je uslijedila reepitelizacija oralne sluznice bez prijavljivanja štetnih događaja. Pozitivan učinak pri insuflaciji tkiva ozonom u kombinaciji s antibioticima pokazali su Kaptan et al. (118) u terapiji MRONJ-a (stadij 0) koji se razvio nakon endodontske terapije kod dva onkološka bolesnika na terapiji bifosfonatima. Kombinacija ovih terapija rezultirala je povlačenjem boli i drenaže te eliminacijom infekcije, što govori u prilog antiinflamatornom i analgetskom učinku ozona. Uz to, u razdoblju od godinu dana praćenja nisu se pojavili nikakvi znakovi povezani s MRONJ-em. CAP se pokazao korisnim i u slučaju prevencije MRONJ-a kod pacijenta koji je razvio dehiscenciju rane nakon vađenja zuba. CAP terapija rezultirala je potpunom reepitelizacijom rane (73).

U nedostatku kliničkih istraživanja terapijskih utjecaja CAP-a u liječenju osteonekroze čeljusti, navedene su studije (109–111,117,118) koje u terapiji osteonekroze koriste ozon. Ozon je jedan od glavnih sastavnica CAP-a i izaziva iste učinke u interakciji s biološkim tkivima kao i CAP, što opravdava uporabu hladne atmosferske plazme u tretiranju osteonekrotičnih žarišta.

Dosadašnje studije dokazale su mnoge prednosti korištenja CAP-a u području medicine i stomatologije bez značajnijih negativnih učinaka na zdrave stanice. Međutim, zna se da neki produkti CAP-a potencijalno mogu djelovati toksično i da su rezultati djelovanja plazme na biološka tkiva ovisni o primijenjenoj dozi (23). Štetni učinci plazme mogli bi se u potpunosti izbjeći korištenjem preporučene terapijske doze CAP-a (91). Također, još uvijek nije provedeno dovoljno istraživanja koja potvrđuju sigurnost njezine primjene, posebice na oralnoj sluznici (76). Potrebna su daljnja istraživanja za procjenu biokompatibilnosti plazme na oralnim tkivima. Dodatni naponi



u području plazma medicine također su potrebni kako bi se steklo detaljnije razumijevanje interakcije bioloških tkiva i CAP-a, standardizirali tehnički parametri plazma-uređaja i sukladno tome osigurali protokoli za njezinu sigurnu i učinkovitu primjenu (9,76).

## **6. ZAKLJUČAK**

Zbrinjavanje osteonekroze čeljusti vrlo je kompleksno, a dodatno ne olakšava činjenica da do danas ne postoji „zlatna terapija“, niti konsenzus o strategiji liječenja iste. Glavni ciljevi terapije su lišiti pacijenta boli, uspostaviti kontrolu nad upalom i zaustaviti daljnju progresiju bolesti. Postoje različiti pristupi liječenju osteonekroze, a koji pristup odabirati ovisi o stadiju bolesti u kojem se pacijent nalazi. Sustav stupnjevanja olakšava terapeutu odabir terapije i vodi stvaranju smjernica i skupljanju podataka o ishodima liječenja, što bi u konačnici moglo dovesti do standardiziranja protokola za liječenje osteonekroze. Hladna atmosferska plazma novija je terapijska metoda koja nalazi široku primjenu u stomatologiji, pa je tako zauzela mjesto i u liječenju osteonekroze čeljusti. Upotrebljava se kao adjuvantna terapija u kombinaciji s farmakoterapijom i kirurškim zahvatima, što se za sada pokazalo iznimno uspješnim u zbrinjavanju osteonekrotičnih lezija. Njezini doprinosi osnovnoj terapiji su brojni, a za cijeljenje osteonekrotičnih žarišta posebno je korisno njezino antimikrobno, antiinflamatorno, biostimulirajuće i proangiogenetsko djelovanje. Plazma terapija do sada se pokazala kao vrlo sigurna i efikasna minimalno - invazivna terapija. Njezina brza, jednostavna i bezbolna primjena čine je idealnom metodom za tretiranje bolesti usne šupljine.

S obzirom da se radi o suvremenom terapijskom postupku, potrebna su daljnja *in vitro* i *in vivo* istraživanja kako bi se detaljnije razumio učinak djelovanja hladnog atmosferskog plazma polja te u potpunosti isključili mogući negativni učinci na biološko tkivo i samim time standardizirale smjernice za njezinu primjenu.

## **7. LITERATURA**

1. Mance D. Plasma applications in medicine and dentistry. *Med Flum* [Internet]. 2017 Jun 1 [cited 2023 Jul 18];53(2):179–90. Available from: <http://hrcak.srce.hr/179756>
2. Nehra V, Kumar A, Dwivedi HK. Atmospheric Non-Thermal Plasma Sources. *Int J Eng* [Internet]. 2008;2(1):53–68. Available from: <https://www.cscjournals.org/manuscript/Journals/IJE/Volume2/Issue1/IJE-12.pdf>
3. Bittencourt JA. *Fundamentals of Plasma Physics* [Internet]. New York, NY: Springer New York; 2004 [cited 2023 Jul 24]. Available from: <http://link.springer.com/10.1007/978-1-4757-4030-1>
4. Langmuir I. Oscillations in Ionized Gases. *Proc Natl Acad Sci U S A*. 1928 Aug;14(8):627–37.
5. Isbary G, Shimizu T, Li YF, Stolz W, Thomas HM, Morfill GE, et al. Cold atmospheric plasma devices for medical issues. *Expert Rev Med Devices*. 2013 May;10(3):367–77.
6. Otto S, editor. *Medication-Related Osteonecrosis of the Jaws: Bisphosphonates, Denosumab, and New Agents* [Internet]. Berlin, Heidelberg: Springer; 2015 [cited 2023 Sep 9]. Available from: <https://link.springer.com/10.1007/978-3-662-43733-9>
7. Ruggiero SL, Dodson TB, Aghaloo T, Carlson ER, Ward BB, Kademani D. American Association of Oral and Maxillofacial Surgeons' Position Paper on Medication-Related Osteonecrosis of the Jaws—2022 Update. *J Oral Maxillofac Surg* [Internet]. 2022 May [cited 2023 Aug 16];80(5):920–43. Available from: <https://linkinghub.elsevier.com/retrieve/pii/S0278239122001483>
8. Prebeg D. *Određivanje fizičko-kemijskih karakteristika terapijskoga polja visokofrekventnoga ozon generatora*. [Disertacija]: Zagreb: Stomatološki fakultet Sveučilišta u Zagrebu; 2016.
9. Souad M, Al-Okla S, Nazwani S, Al-Mudarris F, Souad D, Okla M. Overview of Cold Atmospheric Plasma in Wounds Treatment. 2021 Jan 10;5:280–9.
10. Vršnak B. *Temelji fizike plazme*. 1. izdanje. Zagreb: Školska knjiga; 1996.
11. Grill A. *Cold plasma in materials fabrication: from fundamentals to applications*. 1. izdanje. New York, NY: Wiley-IEEE Press; 1994.
12. Belmont G, Rezeau L, Riconda C, Zaslavsky A. *Introduction to Plasma Physics*. ISTE Press - Elsevier; 2019.
13. Fridman A. *Plasma Chemistry*. 1st ed. New York, NY: Cambridge University Press; 2008.
14. Meichsner J, Schmidt M, Schneider R, Wagner E. *Nonthermal Plasma Chemistry and Physics* |. 1st ed. CRC Press; 2012. 564 p.

15. Grzegorzewski F. Influence of Non-Thermal Plasma Species on the Structure and Functionality of Isolated and Plant-based 1,4-Benzopyrone Derivatives and Phenolic Acids. 2011 Jan 1;
16. Arora V. Cold Atmospheric Plasma (CAP) In Dentistry. Dentistry [Internet]. 2013 [cited 2023 Aug 25];04(01). Available from: <https://www.omicsonline.org/cold-atmospheric-plasma-cap-in-dentistry-2161-1122.1000189.php?aid=21925>
17. Xiao D. Gas Discharge and Gas Insulation. 1st ed. Berlin, Heidelberg: Springer; 2016. XI, 362. (Energy and Environment Research in China).
18. Prusina K. Izboj s dielektričnom barijerom [Internet] [info:eu-repo/semantics/masterThesis]. University of Zagreb. Faculty of Science. Department of Physics; 2018 [cited 2023 Aug 25]. Available from: <https://urn.nsk.hr/urn:nbn:hr:217:798605>
19. Treumann RA, Kłos Z, Parrot M. Physics of Electric Discharges in Atmospheric Gases: An Informal Introduction. In: Planetary Atmospheric Electricity [Internet]. Springer, New York, NY; 2008 [cited 2023 Aug 25]. p. 133–48. Available from: [https://link.springer.com/chapter/10.1007/978-0-387-87664-1\\_9](https://link.springer.com/chapter/10.1007/978-0-387-87664-1_9)
20. Shang JS, Huang PG. Modeling of ac dielectric barrier discharge. J Appl Phys [Internet]. 2010 Jun 2 [cited 2023 Aug 25];107(11):113302. Available from: <https://doi.org/10.1063/1.3415526>
21. Kogelschatz U. Dielectric-Barrier Discharges: Their History, Discharge Physics, and Industrial Applications. Plasma Chem Plasma Process. 2003 Mar 1;23:1–46.
22. Chirokov AG, Gutsol A, Fridman A, Sieber K, Grace J, Robinson K. Analysis of two-dimensional microdischarge distribution in dielectric-barrier discharges. Plasma Sources Sci Technol - PLASMA SOURCES SCI TECHNOL. 2004 Nov 1;13.
23. Braný D, Dvorská D, Halašová E, Škovierová H. Cold Atmospheric Plasma: A Powerful Tool for Modern Medicine. Int J Mol Sci [Internet]. 2020 Jan [cited 2023 Jul 18];21(8):2932. Available from: <https://www.mdpi.com/1422-0067/21/8/2932>
24. Graves D. Graves DBLow temperature plasma biomedicine: a tutorial review. Phys Plasmas 21: 080901. Phys Plasmas. 2014 Aug 1;21:080901.
25. Hoffmann C, Berganza C, Zhang J. Cold Atmospheric Plasma: methods of production and application in dentistry and oncology. Med Gas Res [Internet]. 2013 Oct 1 [cited 2023 Jul 25];3:21. Available from: <https://www.ncbi.nlm.nih.gov/pmc/articles/PMC4016545/>
26. Busco G, Robert E, Chettouh-Hammas N, Pouvesle JM, Grillon C. The emerging potential of cold atmospheric plasma in skin biology. Free Radic Biol Med [Internet]. 2020 Dec 1 [cited 2023 Aug 3];161:290–304. Available from: <https://www.sciencedirect.com/science/article/pii/S0891584920312776>
27. Lukšić I. i sur. Maksilofacijalna kirurgija. Zagreb: Naklada LJEVAK d.o.o; 2019.

28. Wimalawansa SJ. Insight into bisphosphonate-associated osteomyelitis of the jaw: pathophysiology, mechanisms and clinical management. *Expert Opin Drug Saf.* 2008 Jul;7(4):491–512.
29. Walter C, Klein MO, Pabst A, Al-Nawas B, Duschner H, Ziebart T. Influence of bisphosphonates on endothelial cells, fibroblasts, and osteogenic cells. *Clin Oral Investig.* 2010 Feb;14(1):35–41.
30. Troeltzsch M, Woodlock T, Kriegelstein S, Steiner T, Messlinger K, Troeltzsch M. Physiology and pharmacology of nonbisphosphonate drugs implicated in osteonecrosis of the jaw. *J Can Dent Assoc.* 2012;78:c85.
31. Ortega J, Vigil CE, Chodkiewicz C. Current progress in targeted therapy for colorectal cancer. *Cancer Control J Moffitt Cancer Cent.* 2010 Jan;17(1):7–15.
32. Estilo CL, Fournier M, Farooki A, Carlson D, Bohle G, Huryn JM. Osteonecrosis of the jaw related to bevacizumab. *J Clin Oncol Off J Am Soc Clin Oncol.* 2008 Aug 20;26(24):4037–8.
33. Mena AC, Pulido EG, Guillén-Ponce C. Understanding the molecular-based mechanism of action of the tyrosine kinase inhibitor: sunitinib. *Anticancer Drugs.* 2010 Jan;21 Suppl 1:S3–11.
34. Landesberg R, Woo V, Cremers S, Cozin M, Marolt D, Vunjak-Novakovic G, et al. Potential pathophysiological mechanisms in osteonecrosis of the jaw. *Ann N Y Acad Sci.* 2011 Feb;1218:62–79.
35. Sedghizadeh PP, Kumar SKS, Gorur A, Schaudinn C, Shuler CF, Costerton JW. Microbial biofilms in osteomyelitis of the jaw and osteonecrosis of the jaw secondary to bisphosphonate therapy. *J Am Dent Assoc* 1939. 2009 Oct;140(10):1259–65.
36. Basso FG, Pansani TN, Soares DG, Cardoso LM, Hebling J, de Souza Costa CA. Influence of bisphosphonates on the adherence and metabolism of epithelial cells and gingival fibroblasts to titanium surfaces. *Clin Oral Investig.* 2018 Mar;22(2):893–900.
37. Lončar Brzak B, Horvat Aleksijević L, Vindiš E, Kordić I, Granić M, Vidović Juras D, et al. Osteonecrosis of the Jaw. *Dent J [Internet].* 2023 Jan [cited 2023 Aug 16];11(1):23. Available from: <https://www.mdpi.com/2304-6767/11/1/23>
38. Otto S, Schreyer C, Hafner S, Mast G, Ehrenfeld M, Stürzenbaum S, et al. Bisphosphonate-related osteonecrosis of the jaws - characteristics, risk factors, clinical features, localization and impact on oncological treatment. *J Cranio-Maxillo-fac Surg Off Publ Eur Assoc Cranio-Maxillo-fac Surg.* 2012 Jun;40(4):303–9.
39. Abdelmoula LC, Ben M'barek R, Ben Hadj Yahia C, Tekaya R, Testouri N, Chaabouni L, et al. [Bisphosphonates: indications in bone diseases other than osteoporosis]. *Tunis Med.* 2011 Jun;89(6):511–6.

40. Assaf AT, Zrnc TA, Riecke B, Wikner J, Zustin J, Friedrich RE, et al. Intraoperative efficiency of fluorescence imaging by Visually Enhanced Lesion Scope (VELscope) in patients with bisphosphonate related osteonecrosis of the jaw (BRONJ). *J Cranio-Maxillo-fac Surg Off Publ Eur Assoc Cranio-Maxillo-fac Surg*. 2014 Jul;42(5):e157-164.
41. Saldanha S, Shenoy VK, Eachampati P, Uppal N. Dental implications of bisphosphonate-related osteonecrosis. *Gerodontology*. 2012 Sep;29(3):177–87.
42. Arce K, Assael LA, Weissman JL, Markiewicz MR. Imaging findings in bisphosphonate-related osteonecrosis of jaws. *J Oral Maxillofac Surg Off J Am Assoc Oral Maxillofac Surg*. 2009 May;67(5 Suppl):75–84.
43. Bedogni A, Blandamura S, Lokmic Z, Palumbo C, Ragazzo M, Ferrari F, et al. Bisphosphonate-associated jawbone osteonecrosis: a correlation between imaging techniques and histopathology. *Oral Surg Oral Med Oral Pathol Oral Radiol Endod*. 2008 Mar;105(3):358–64.
44. Kün-Darbois JD, Fauvel F. Medication-related osteonecrosis and osteoradionecrosis of the jaws: Update and current management. *Morphologie [Internet]*. 2021 Jun 1 [cited 2023 Aug 17];105(349):170–87. Available from: <https://www.sciencedirect.com/science/article/pii/S1286011520301181>
45. Fleisher KE, Welch G, Kottal S, Craig RG, Saxena D, Glickman RS. Predicting risk for bisphosphonate-related osteonecrosis of the jaws: CTX versus radiographic markers. *Oral Surg Oral Med Oral Pathol Oral Radiol Endod*. 2010 Oct;110(4):509–16.
46. Rice N, Polyzois I, Ekanayake K, Omer O, Stassen LFA. The management of osteoradionecrosis of the jaws--a review. *The Surgeon*. 2015 Apr;13(2):101–9.
47. Nabil S, Samman N. Risk factors for osteoradionecrosis after head and neck radiation: a systematic review. *Oral Surg Oral Med Oral Pathol Oral Radiol*. 2012 Jan;113(1):54–69.
48. Frankart AJ, Frankart MJ, Cervenka B, Tang AL, Krishnan DG, Takiar V. Osteoradionecrosis: Exposing the Evidence Not the Bone. *Int J Radiat Oncol Biol Phys*. 2021 Apr 1;109(5):1206–18.
49. Marx RE. Osteoradionecrosis: a new concept of its pathophysiology. *J Oral Maxillofac Surg Off J Am Assoc Oral Maxillofac Surg*. 1983 May;41(5):283–8.
50. Lyons A, Ghazali N. Osteoradionecrosis of the jaws: current understanding of its pathophysiology and treatment. *Br J Oral Maxillofac Surg*. 2008 Dec;46(8):653–60.
51. Assael LA. New foundations in understanding osteonecrosis of the jaws. *J Oral Maxillofac Surg Off J Am Assoc Oral Maxillofac Surg*. 2004 Feb;62(2):125–6.
52. Wong JK, Wood RE, McLean M. Conservative management of osteoradionecrosis. *Oral Surg Oral Med Oral Pathol Oral Radiol Endod*. 1997 Jul;84(1):16–21.



53. Delanian S, Lefaix JL. The radiation-induced fibroatrophic process: therapeutic perspective via the antioxidant pathway. *Radiother Oncol J Eur Soc Ther Radiol Oncol*. 2004 Nov;73(2):119–31.
54. O'Dell K, Sinha U. Osteoradionecrosis. *Oral Maxillofac Surg Clin N Am*. 2011 Aug;23(3):455–64.
55. Chronopoulos A, Zarra T, Ehrenfeld M, Otto S. Osteoradionecrosis of the jaws: definition, epidemiology, staging and clinical and radiological findings. A concise review. *Int Dent J*. 2018 Feb;68(1):22–30.
56. Morton ME, Simpson W. The management of osteoradionecrosis of the jaws. *Br J Oral Maxillofac Surg*. 1986 Oct;24(5):332–41.
57. Schwartz HC, Kagan AR. Osteoradionecrosis of the mandible: scientific basis for clinical staging. *Am J Clin Oncol*. 2002 Apr;25(2):168–71.
58. Henien M, Patel V, Sproat C, McGurk M. Spontaneous osteonecrosis of the maxilla. *Dent Update [Internet]*. 2016 Jul 2 [cited 2023 Aug 20];43(6):563–6. Available from: <http://www.magonlinelibrary.com/doi/10.12968/denu.2016.43.6.563>
59. Gadiwalla Y, Patel V. Osteonecrosis of the jaw unrelated to medication or radiotherapy. *Oral Surg Oral Med Oral Pathol Oral Radiol*. 2018 May;125(5):446–53.
60. Di Fede O, Canepa F, Panzarella V, Mauceri R, Del Gaizo C, Bedogni A, et al. The Treatment of Medication-Related Osteonecrosis of the Jaw (MRONJ): A Systematic Review with a Pooled Analysis of Only Surgery versus Combined Protocols. *Int J Environ Res Public Health*. 2021 Aug 10;18(16):8432.
61. Campisi G, Mauceri R, Bertoldo F, Bettini G, Biasotto M, Colella G, et al. Medication-Related Osteonecrosis of Jaws (MRONJ) Prevention and Diagnosis: Italian Consensus Update 2020. *Int J Environ Res Public Health*. 2020 Aug 18;17(16):5998.
62. Mauceri R, Coniglio R, Abbinante A, Carcieri P, Tomassi D, Panzarella V, et al. The preventive care of medication-related osteonecrosis of the jaw (MRONJ): a position paper by Italian experts for dental hygienists. *Support Care Cancer [Internet]*. 2022 [cited 2023 Aug 29];30(8):6429–40. Available from: <https://www.ncbi.nlm.nih.gov/pmc/articles/PMC9213300/>
63. Khan AA, Morrison A, Hanley DA, Felsenberg D, McCauley LK, O’Ryan F, et al. Diagnosis and management of osteonecrosis of the jaw: a systematic review and international consensus. *J Bone Miner Res Off J Am Soc Bone Miner Res*. 2015 Jan;30(1):3–23.
64. Nicolatou-Galitis O, Schiødt M, Mendes RA, Ripamonti C, Hope S, Drudge-Coates L, et al. Medication-related osteonecrosis of the jaw: definition and best practice for prevention, diagnosis, and treatment. *Oral Surg Oral Med Oral Pathol Oral Radiol*. 2019 Feb;127(2):117–35.

65. Jacobson AS, Buchbinder D, Hu K, Urken ML. Paradigm shifts in the management of osteoradionecrosis of the mandible. *Oral Oncol*. 2010 Nov;46(11):795–801.
66. Comas-Calonge A, Figueiredo R, Gay-Escoda C. Surgical treatment vs. conservative treatment in intravenous bisphosphonate-related osteonecrosis of the jaws. Systematic review. *J Clin Exp Dent [Internet]*. 2017 Feb 1 [cited 2023 Aug 30];9(2):e302–7. Available from: <https://www.ncbi.nlm.nih.gov/pmc/articles/PMC5303335/>
67. Lesclous P, Grabar S, Abi Najm S, Carrel JP, Lombardi T, Saffar JL, et al. Relevance of surgical management of patients affected by bisphosphonate-associated osteonecrosis of the jaws. A prospective clinical and radiological study. *Clin Oral Investig*. 2014;18(2):391–9.
68. Schipmann S, Metzler P, Rössle M, Zemmann W, von Jackowski J, Obwegeser JA, et al. Osteopathology associated with bone resorption inhibitors - which role does *Actinomyces* play? A presentation of 51 cases with systematic review of the literature. *J Oral Pathol Med Off Publ Int Assoc Oral Pathol Am Acad Oral Pathol*. 2013 Sep;42(8):587–93.
69. Vescovi P, Manfredi M, Merigo E, Meleti M, Fornaini C, Rocca JP, et al. Surgical approach with Er:YAG laser on osteonecrosis of the jaws (ONJ) in patients under bisphosphonate therapy (BPT). *Lasers Med Sci*. 2010 Jan;25(1):101–13.
70. Yarom N, Shapiro CL, Peterson DE, Van Poznak CH, Bohlke K, Ruggiero SL, et al. Medication-Related Osteonecrosis of the Jaw: MASCC/ISOO/ASCO Clinical Practice Guideline. *J Clin Oncol Off J Am Soc Clin Oncol*. 2019 Sep 1;37(25):2270–90.
71. Favia G, Tempesta A, Limongelli L, Crincoli V, Maiorano E. Medication-related osteonecrosis of the jaw: Surgical or non-surgical treatment? *Oral Dis*. 2018 Mar;24(1–2):238–42.
72. Di Fede O, Del Gaizo C, Panzarella V, La Mantia G, Tozzo P, Di Grigoli A, et al. Ozone Infiltration for Osteonecrosis of the Jaw Therapy: A Case Series. *J Clin Med [Internet]*. 2022 Jan [cited 2023 Aug 16];11(18):5307. Available from: <https://www.mdpi.com/2077-0383/11/18/5307>
73. Eggers B, Stope MB, Mustea A, Nokhbehshaim M, Heim N, Kramer FJ. Non-Invasive Physical Plasma Treatment after Tooth Extraction in a Patient on Antiresorptive Medication Promotes Tissue Regeneration. *Appl Sci [Internet]*. 2022 Jan [cited 2023 Sep 1];12(7):3490. Available from: <https://www.mdpi.com/2076-3417/12/7/3490>
74. Niedźwiedz I, Waśko A, Pawłat J, Polak-Berecka M. The State of Research on Antimicrobial Activity of Cold Plasma. *Pol J Microbiol [Internet]*. 2019 Jun [cited 2023 Jul 18];68(2):153–64. Available from: <https://www.ncbi.nlm.nih.gov/pmc/articles/PMC7256829/>
75. Guo J, Huang Y, Xu B, Yang J. Efficacy of Cold Atmospheric Plasma Therapy on Chronic Wounds: An Updated Systematic Review and Meta-Analysis of RCTs. *Comput Math Methods Med [Internet]*. 2022 Oct 10 [cited 2023 Jul 18];2022:5798857. Available from: <https://www.ncbi.nlm.nih.gov/pmc/articles/PMC9576403/>

76. Delben JA, Zago CE, Tyhovych N, Duarte S, Vergani CE. Effect of Atmospheric-Pressure Cold Plasma on Pathogenic Oral Biofilms and In Vitro Reconstituted Oral Epithelium. *PLOS ONE* [Internet]. 2016 svi [cited 2023 Aug 28];11(5):e0155427. Available from: <https://journals.plos.org/plosone/article?id=10.1371/journal.pone.0155427>
77. Katiyar KS, Lin A, Fridman A, Keating CE, Cullen DK, Miller V. Non-Thermal Plasma Accelerates Astrocyte Regrowth and Neurite Regeneration Following Physical Trauma In Vitro. *Appl Sci* [Internet]. 2019 Jan [cited 2023 Sep 4];9(18):3747. Available from: <https://www.mdpi.com/2076-3417/9/18/3747>
78. Longhitano Y, Zanza C, Thangathurai D, Taurone S, Kozel D, Racca F, et al. Gut Alterations in Septic Patients: A Biochemical Literature Review. *Rev Recent Clin Trials*. 2020;15(4):289–97.
79. Cotter JJ, Maguire P, Soberon F, Daniels S, O’Gara JP, Casey E. Disinfection of meticillin-resistant *Staphylococcus aureus* and *Staphylococcus epidermidis* biofilms using a remote non-thermal gas plasma. *J Hosp Infect*. 2011 Jul;78(3):204–7.
80. Maisch T, Shimizu T, Li YF, Heinlin J, Karrer S, Morfill G, et al. Decolonisation of MRSA, *S. aureus* and *E. coli* by cold-atmospheric plasma using a porcine skin model in vitro. *PLoS One*. 2012;7(4):e34610.
81. Isbary G, Morfill G, Schmidt HU, Georgi M, Ramrath K, Heinlin J, et al. A first prospective randomized controlled trial to decrease bacterial load using cold atmospheric argon plasma on chronic wounds in patients. *Br J Dermatol*. 2010 Jul;163(1):78–82.
82. Traba C, Liang JF. Susceptibility of *Staphylococcus aureus* biofilms to reactive discharge gases. *Biofouling*. 2011 Aug;27(7):763–72.
83. Moisan M, Barbeau J, Moreau S, Pelletier J, Tabrizian M, Yahia LH. Low-temperature sterilization using gas plasmas: a review of the experiments and an analysis of the inactivation mechanisms. *Int J Pharm*. 2001 Sep 11;226(1–2):1–21.
84. Moreau M, Orange N, Feuilloley MGJ. Non-thermal plasma technologies: new tools for bio-decontamination. *Biotechnol Adv*. 2008;26(6):610–7.
85. Joaquin JC, Kwan C, Abramzon N, Vandervoort K, Brelles-Mariño G. Is gas-discharge plasma a new solution to the old problem of biofilm inactivation? *Microbiol Read Engl*. 2009 Mar;155(Pt 3):724–32.
86. Koban I, Matthes R, Hübner NO, Welk A, Meisel P, Holtfreter B, et al. Treatment of *Candida albicans* biofilms with low-temperature plasma induced by dielectric barrier discharge and atmospheric pressure plasma jet. *New J Phys* [Internet]. 2010 Jul [cited 2023 Sep 5];12(7):073039. Available from: <https://dx.doi.org/10.1088/1367-2630/12/7/073039>
87. Ferrell JR, Shen F, Grey SF, Woolverton CJ. Pulse-based non-thermal plasma (NTP) disrupts the structural characteristics of bacterial biofilms. *Biofouling*. 2013;29(5):585–99.

88. Weaver JC, Chizmadzhev YuA. Theory of electroporation: A review. *Bioelectrochem Bioenerg* [Internet]. 1996 Dec 1 [cited 2023 Sep 5];41(2):135–60. Available from: <https://www.sciencedirect.com/science/article/pii/S0302459896050623>
89. Mai-Prochnow A, Murphy AB, McLean KM, Kong MG, Ostrikov K (Ken). Atmospheric pressure plasmas: Infection control and bacterial responses. *Int J Antimicrob Agents* [Internet]. 2014 Jun 1 [cited 2023 Sep 5];43(6):508–17. Available from: <https://www.sciencedirect.com/science/article/pii/S0924857914000508>
90. Johansson E, Claesson R, van Dijken JWV. Antibacterial effect of ozone on cariogenic bacterial species. *J Dent*. 2009 Jun;37(6):449–53.
91. Bocci VA. Scientific and medical aspects of ozone therapy. State of the art. *Arch Med Res*. 2006 May;37(4):425–35.
92. Elvis AM, Ekta JS. Ozone therapy: A clinical review. *J Nat Sci Biol Med* [Internet]. 2011 [cited 2023 Aug 27];2(1):66–70. Available from: <https://www.ncbi.nlm.nih.gov/pmc/articles/PMC3312702/>
93. Latini E, Curci ER, Massimiani A, Nusca SM, Santoboni F, Trischitta D, et al. Ultrasonography for oxygen-ozone therapy in musculoskeletal diseases. *Med Gas Res* [Internet]. 2019 Mar 28 [cited 2023 Aug 27];9(1):18–23. Available from: <https://www.ncbi.nlm.nih.gov/pmc/articles/PMC6463440/>
94. Eggers B, Marciniak J, Memmert S, Kramer FJ, Deschner J, Nokhbehshaim M. The beneficial effect of cold atmospheric plasma on parameters of molecules and cell function involved in wound healing in human osteoblast-like cells in vitro. *Odontology*. 2020 Oct;108(4):607–16.
95. Kleineidam B, Nokhbehshaim M, Deschner J, Wahl G. Effect of cold plasma on periodontal wound healing-an in vitro study. *Clin Oral Investig*. 2019 Apr;23(4):1941–50.
96. Arndt S, Unger P, Wacker E, Shimizu T, Heinlin J, Li YF, et al. Cold atmospheric plasma (CAP) changes gene expression of key molecules of the wound healing machinery and improves wound healing in vitro and in vivo. *PloS One*. 2013;8(11):e79325.
97. Bhartiya P, Masur K, Shome D, Kaushik N, Nguyen LN, Kaushik NK, et al. Influence of Redox Stress on Crosstalk between Fibroblasts and Keratinocytes. *Biology* [Internet]. 2021 Dec [cited 2023 Sep 4];10(12):1338. Available from: <https://www.mdpi.com/2079-7737/10/12/1338>
98. Eggers B, Stope MB, Marciniak J, Mustea A, Deschner J, Nokhbehshaim M, et al. Modulation of Inflammatory Responses by a Non-Invasive Physical Plasma Jet during Gingival Wound Healing. *Cells* [Internet]. 2022 Sep 2 [cited 2023 Sep 1];11(17):2740. Available from: <https://www.ncbi.nlm.nih.gov/pmc/articles/PMC9454534/>
99. Pekbağrıyanık T, Dadas FK, Enhoş Ş. Effects of non-thermal atmospheric pressure plasma on palatal wound healing of free gingival grafts: a randomized controlled clinical trial. *Clin Oral*

- Investig [Internet]. 2021 Nov 1 [cited 2023 Aug 28];25(11):6269–78. Available from: <https://doi.org/10.1007/s00784-021-03925-5>
100. Eggers B, Wagenheim AM, Jung S, Kleinheinz J, Nokhbehshaim M, Kramer FJ, et al. Effect of Cold Atmospheric Plasma (CAP) on Osteogenic Differentiation Potential of Human Osteoblasts. *Int J Mol Sci* [Internet]. 2022 Feb 24 [cited 2023 Jul 18];23(5):2503. Available from: <https://www.ncbi.nlm.nih.gov/pmc/articles/PMC8910241/>
  101. Schleusser S, Schulz L, Song J, Deichmann H, Griesmann AC, Stang FH, et al. A single application of cold atmospheric plasma (CAP) improves blood flow parameters in chronic wounds. *Microcirculation* [Internet]. 2022 [cited 2023 Sep 3];29(3):e12754. Available from: <https://onlinelibrary.wiley.com/doi/abs/10.1111/micc.12754>
  102. Eggers B, Stope MB, Marciniak J, Götz W, Mustea A, Deschner J, et al. Non-Invasive Physical Plasma Generated by a Medical Argon Plasma Device Induces the Expression of Regenerative Factors in Human Gingival Keratinocytes, Fibroblasts, and Tissue Biopsies. *Biomedicines*. 2022 Apr 13;10(4):889.
  103. Kim HS, Noh SU, Han YW, Kim KM, Kang H, Kim HO, et al. Therapeutic effects of topical application of ozone on acute cutaneous wound healing. *J Korean Med Sci*. 2009 Jun;24(3):368–74.
  104. Schwartz A, Sánchez GM. Ozone Therapy and Its Scientific Foundations. *Ozone Ther Glob J* [Internet]. 2012 Aug 15 [cited 2023 Sep 4];2(1):199–232. Available from: <http://xn--revistaespaoladeozonoterapia-7xc.es/index.php/reo/article/view/27>
  105. Nogales CG, Ferrari PH, Kantorovich EO, Lage-Marques JL. Ozone therapy in medicine and dentistry. *J Contemp Dent Pract*. 2008 May 1;9(4):75–84.
  106. Kisch T, Schleusser S, Helmke A, Mauss KL, Wenzel ET, Hasemann B, et al. The repetitive use of non-thermal dielectric barrier discharge plasma boosts cutaneous microcirculatory effects. *Microvasc Res* [Internet]. 2016 Jul 1 [cited 2023 Sep 4];106:8–13. Available from: <https://www.sciencedirect.com/science/article/pii/S0026286216300140>
  107. Amini MR, Sheikh Hosseini M, Fatollah S, Mirpour S, Ghoranneviss M, Larijani B, et al. Beneficial effects of cold atmospheric plasma on inflammatory phase of diabetic foot ulcers; a randomized clinical trial. *J Diabetes Metab Disord* [Internet]. 2020 Dec 1 [cited 2023 Sep 4];19(2):895–905. Available from: <https://doi.org/10.1007/s40200-020-00577-2>
  108. Chen Z, Chen G, Obenchain R, Zhang R, Bai F, Fang T, et al. Cold atmospheric plasma delivery for biomedical applications. *Mater Today* [Internet]. 2022 Apr 1 [cited 2023 Sep 1];54:153–88. Available from: <https://www.sciencedirect.com/science/article/pii/S1369702122000608>
  109. Agrillo A, Filiaci F, Ramieri V, Riccardi E, Quarato D, Rinna C, et al. Bisphosphonate-related osteonecrosis of the jaw (BRONJ): 5 year experience in the treatment of 131 cases with ozone therapy. *Eur Rev Med Pharmacol Sci*. 2012 Nov;16(12):1741–7.

110. Agrillo A, Petrucci MT, Tedaldi M, Mustazza MC, Marino SMF, Gallucci C, et al. New Therapeutic Protocol in the Treatment of Avascular Necrosis of the Jaws. *J Craniofac Surg* [Internet]. 2006 Nov [cited 2023 Sep 6];17(6):1080. Available from: [https://journals.lww.com/jcraniofacialsurgery/abstract/2006/11000/new\\_therapeutic\\_protocol\\_in\\_the\\_treatment\\_of.11.aspx](https://journals.lww.com/jcraniofacialsurgery/abstract/2006/11000/new_therapeutic_protocol_in_the_treatment_of.11.aspx)
111. Agrillo A, Ungari C, Filiaci F, Priore P, Iannetti G. Ozone Therapy in the Treatment of Avascular Bisphosphonate-Related Jaw Osteonecrosis. *J Craniofac Surg* [Internet]. 2007 Sep [cited 2023 Sep 6];18(5):1071. Available from: [https://journals.lww.com/jcraniofacialsurgery/abstract/2007/09000/ozone\\_therapy\\_in\\_the\\_treatment\\_of\\_avascular.16.aspx](https://journals.lww.com/jcraniofacialsurgery/abstract/2007/09000/ozone_therapy_in_the_treatment_of_avascular.16.aspx)
112. De Ponte FS, editor. *Bisphosphonates and Osteonecrosis of the Jaw: A Multidisciplinary Approach* [Internet]. Milano: Springer Milan; 2012 [cited 2023 Sep 8]. Available from: <https://link.springer.com/10.1007/978-88-470-2083-2>
113. VON Woedtke T, Schmidt A, Bekeschus S, Wende K, Weltmann KD. *Plasma Medicine: A Field of Applied Redox Biology*. Vivo Athens Greece. 2019;33(4):1011–26.
114. Isbary G, Heinlin J, Shimizu T, Zimmermann JL, Morfill G, Schmidt H -U., et al. Successful and safe use of 2 min cold atmospheric argon plasma in chronic wounds: results of a randomized controlled trial. *Br J Dermatol* [Internet]. 2012 Aug [cited 2023 Aug 30];167(2):404–10. Available from: <https://www.ncbi.nlm.nih.gov/pmc/articles/PMC7161860/>
115. Jungbauer G, Moser D, Müller S, Pfister W, Sculean A, Eick S. The Antimicrobial Effect of Cold Atmospheric Plasma against Dental Pathogens-A Systematic Review of In-Vitro Studies. *Antibiot Basel Switz*. 2021 Feb 20;10(2):211.
116. Abu-Sirhan S, Hertel M, Preissner S, Wirtz HC, Herbst SR, Pierdzioch P, et al. Bactericidal efficacy of cold plasma in processed bone. A new approach for adjuvant therapy of medication-related osteonecrosis of the jaw? *Clin Plasma Med* [Internet]. 2016 Jul 1 [cited 2023 Sep 1];4(1):9–13. Available from: <https://www.sciencedirect.com/science/article/pii/S2212816615300123>
117. Ripamonti CI, Maniezzo M, Boldini S, Pessi MA, Mariani L, Cislighi E. Efficacy and tolerability of medical ozone gas insufflations in patients with osteonecrosis of the jaw treated with bisphosphonates-Preliminary data: Medical ozone gas insufflation in treating ONJ lesions. *J Bone Oncol*. 2012 Dec;1(3):81–7.
118. Kaptan F, Kazandag MK, Iseri U. Treatment of bisphosphonate related osteonecrosis following root canal therapy at the 1-year follow-up: report of two cases. *Ther Clin Risk Manag* [Internet]. 2013 [cited 2023 Sep 6];9:477–82. Available from: <https://www.ncbi.nlm.nih.gov/pmc/articles/PMC3861363/>

## **8. ŽIVOTOPIS**

Marta Hrelja rođena je 16. prosinca 1998. godine u Varaždinu. Završila je Osnovnu školu Petar Zrinski u Jalžabetu i Osnovnu glazbenu školu u Varaždinu, smjer violončelo. Nakon završene osnovne škole pohađala je Prvu gimnaziju u Varaždinu, jezični smjer, a potom je 2017. godine upisala Stomatološki fakultet Sveučilišta u Zagrebu. Dobitnica je Stipendije za izvrsnost grada Varaždina. Tečno priča engleski jezik i položila je međunarodne ispite iz njemačkog i francuskog jezika na razini B1. Od druge godine fakulteta asistira u privatnoj ordinaciji u Zagrebu.